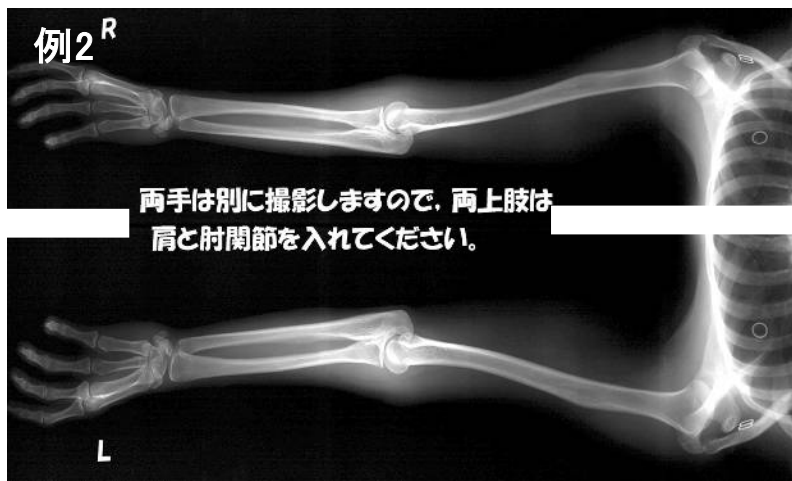
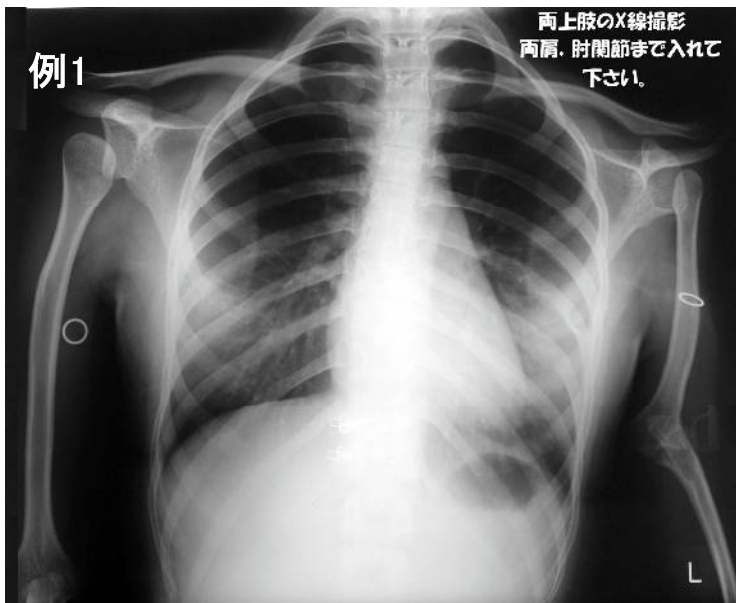
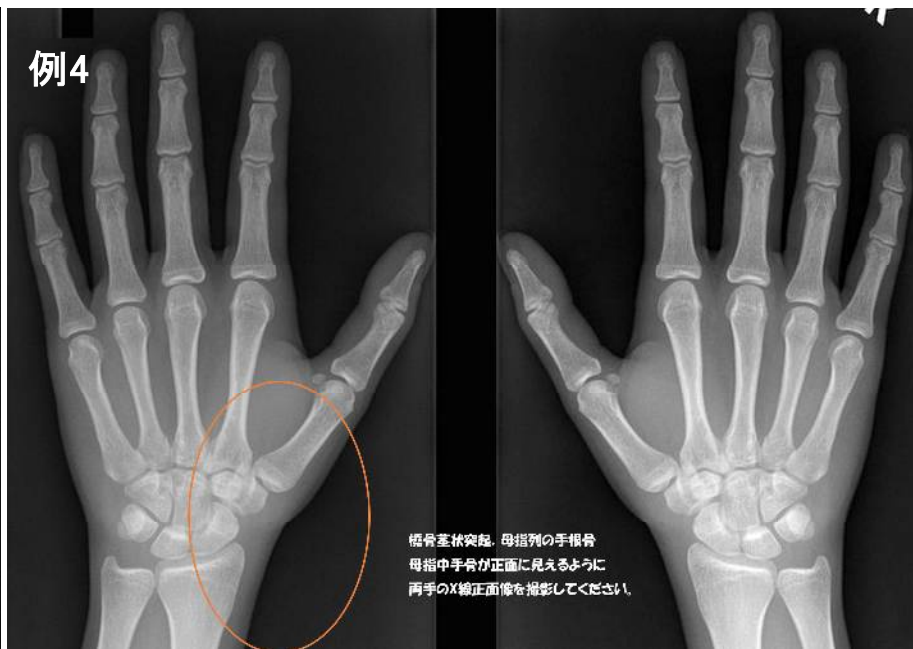
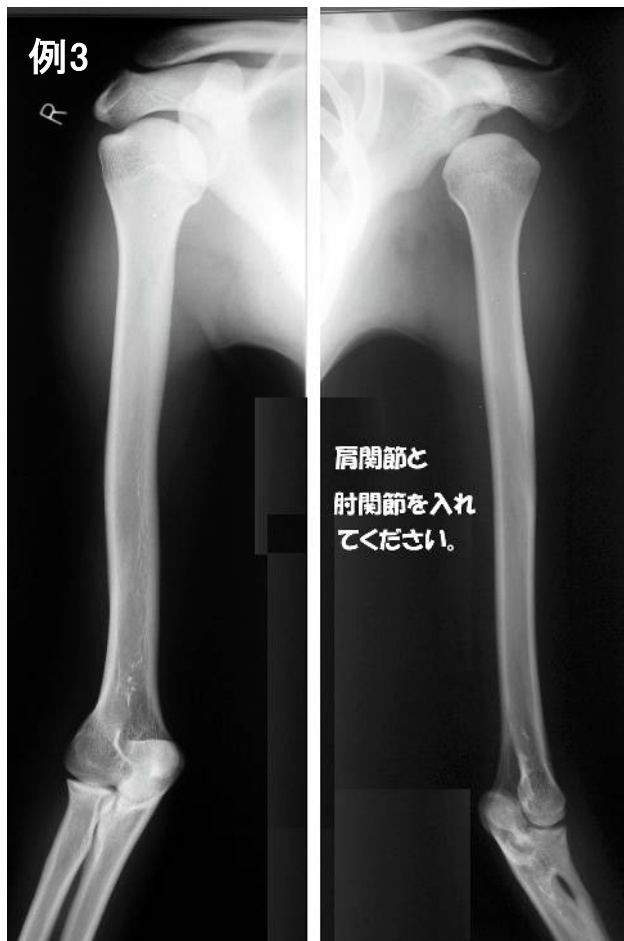

レントゲン写真の撮影見本

左右の上肢: 例1~3を参考にして、肩関節と肘関節を入れて下さい



左右の手: 橈骨茎状突起、母指列の手根骨、母指中手骨が正面に見えるように撮影して下さい



左右の下肢: 下肢に一見異常がなければ骨盤正面像のみで結構です

