

令和5年度厚生労働科学研究費補助金  
(食品の安全確保推進研究事業)  
「野生鳥獣由来食肉の食中毒発生防止と衛生管理ガイドラインの改良に資する研究」  
分担研究報告書

野生鳥獣の異常個体・病変の病理学的研究並びにカラーアトラスの作成

研究分担者 宇根 有美 (岡山理科大学 獣医学部)  
研究協力者 嘉手苺 将 (岡山理科大学 獣医学部)

研究要旨：野生動物を安全に取り扱い、高品質な生産物として流通させ、ヒトへの健康被害をなくすために、疾病に関連する適切な情報と取り扱い方法の普及を目指すカラーアトラスを作成することを目的とした。令和5年度は、今までに収集したイノシシ、シカ、牛、豚の病変を整理して、公衆衛生上および動物衛生上の重要な疾患をノミネートして、その危険度が理解できるように信号標記を採用した。また、図は大きく、平易な表現にした。そして、代表的な実質臓器ごとに異常（病変）の見方、疾病の解説、遭遇頻度の高い病変を小冊子1冊にまとめた。そして、研究班班員に提示して改良するとともに、農水省がコーディネートするジビエハンター養成講習会で配布して意見を聴取した。好評であった。

#### A. 研究目的

ジビエ生産物の狩猟者、解体・加工者及び消費者に至る流通過程において、生じるヒトへの健康被害をなくし、かつこれらの作業活動に関連する動物衛生上のリスクをなくすことを目的として、狩猟者、解体・加工者が危険な疾病を認識して的確に排除できるように、理解しやすいカラーアトラスを作成する。

#### B. 研究方法

令和3年から5年までに間に、全国各地のジビエ関係機関より提供された病変、疾病を病理学的に検索し、その診断名に従ってカテゴリズして、さらに、公衆衛生上および動物衛生上の重要な疾患をノミネートして、これらをカラーアトラスのコンテンツとした。イノシシ、シカの病変のみで、完結できない疾患・病変に関しては、牛および豚の図を外挿した。重要疾患に関しては、文献を含めて解説ページを作成した。主要臓器の病変の見方について解説書を作成した。イノシシおよびシカで、よく見られる病変を列記した。

(倫理面への配慮)

捕獲、解体された動物の臓器を扱うことから倫理面で特段の配慮を必要とするものはなかった。

#### C. 研究結果

作業に当たる関係者の病変識別、理解を深めるために、視覚的にリスクの高い疾病を的確に排除するために、カラーアトラス(リングファイル形式として、随時疾病解説ページを増やせるようにした。カラーパネル、病変の見方、解説、よく遭遇する病変を掲載した)。その構成は1部；あぶない異常・気をつける異常、2部；病変の見方、3部；病変解説、4部；イノシシ、シカでよく遭遇する病変 約60ページのカラーアトラスを作成した。別添資料参照

#### D. 考察

検体提供者や、講習会参加者と、病変に関する意見交換を行ったところ、日常的に作業の現場で、動物や内臓に違和感を感じる機会が多々あるが、判断できず、そのまま廃棄した、あるいは、問い合わせ先(相談窓口)があったら良いと思うことがあるなどとの意見

を聞いた。今回のカラーアトラスは、そのよ  
うなときに利用できる」と好評であった。

#### E. 結論

作業に当たるヒトおよび、ジビエ製品を消  
費するヒトに健康被害がないように、的確に  
リスクを排除する必要がある、カラーアトラ  
スのさらなる充実が望まれ、普及に力を注ぐ  
べきである。

#### F. 健康危機情報

該当なし

#### G. 研究発表

##### 1. 論文発表

高井伸二、鈴木康規、壁谷英則、安藤匡子、入江隆  
夫、山崎朗子、宇根有美、杉山 広、朝倉 宏、前  
田 健 わが国における野生獣肉のペットフード  
利活用の現状と課題 日獣会誌 76 e213～e225  
(2023)

##### 2. 学会発表

なし

##### 3. 講演会

各種の普及方法を検討して、2024年3月農  
水省企画ジビエハンター養成講習会で配布及  
び解説して、利用者の意見を聴取した。

#### H. 知的財産権の出願・登録状況

##### 1. 特許取得

該当なし

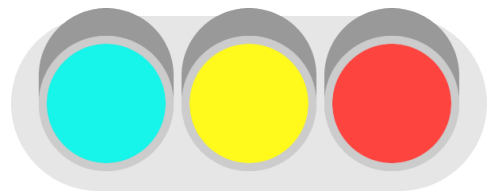
##### 2. 実用新案登録

該当なし

##### 3. その他

なし

ジビエのカラーアトラス： 別添資料参照






# ジビエのカラーアトラス

(試作版)

## あぶない異常・気をつける異常

※ 感想をお聞かせください

宇根 [une@azabu-u.ac.jp](mailto:une@azabu-u.ac.jp)



# 目次

1. 本事業の概要
2. 本カラーアトラスの使い方
3. あぶない異常・気をつける異常
  - 1) シカ
  - 2) イノシシ
  - 3) 共通
4. 病変の見方
5. よく見られる病変
6. 付録
  - 巻末情報
  - 逆引き一覧

# 1.本事業の概要

## ■補助金名称

厚生労働科学研究費  
食品の安全確保推進研究事業

## ■研究課題

**野生鳥獣由来食肉の食中毒発生防止と  
衛生管理ガイドラインの改良に資する研究  
(21KA1003)**

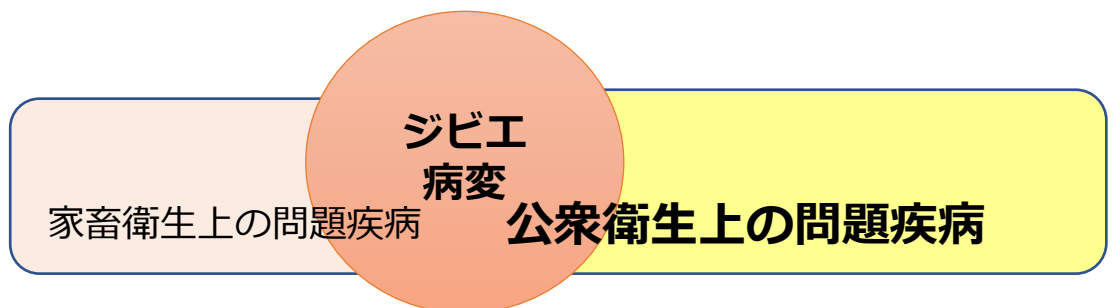
研究代表者 前田 健 (国立感染症研究所・獣医科学部)

## ■目的

野生鳥獣由来食肉における病原体汚染の実態調査などを通じて危害防止のための知見の収集と、HACCP義務化に対応した衛生管理手法の確立

## ■カラーアトラス制作者

宇根 有美 (岡山理科大学獣医学部 教授)



人獣共通感染症を重視して制作


## 2.本カラーアトラスの使い方

### ■カラーアトラス作成の目的


公衆衛生上のリスクを軽減あるいはなくすために、専門的な知識を有さない従事者でも、的確に疾病・病変を排除できるようにする。

### 信号の意味


**赤**：全部廃棄した方が良い  
全部廃棄しないといけない  
人に感染する可能性の高い疾患



**黄**：人には感染しないが、取り扱い注意  
全廃棄、そして移動にも注意する



**青**：健康上問題ない  
偶然みられた変化




### 3.あぶない異常・気をつける異常

#### 1) シカ編







# 削瘦

さくそう

## ポイント

■異常に痩せている

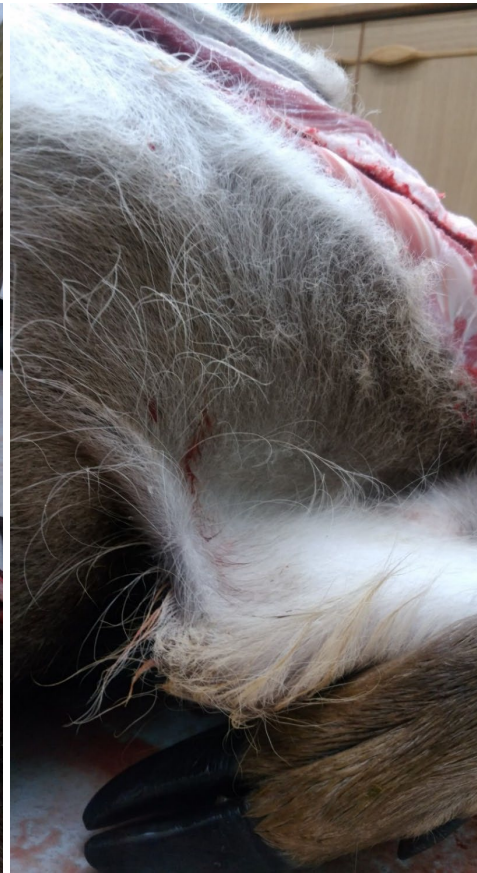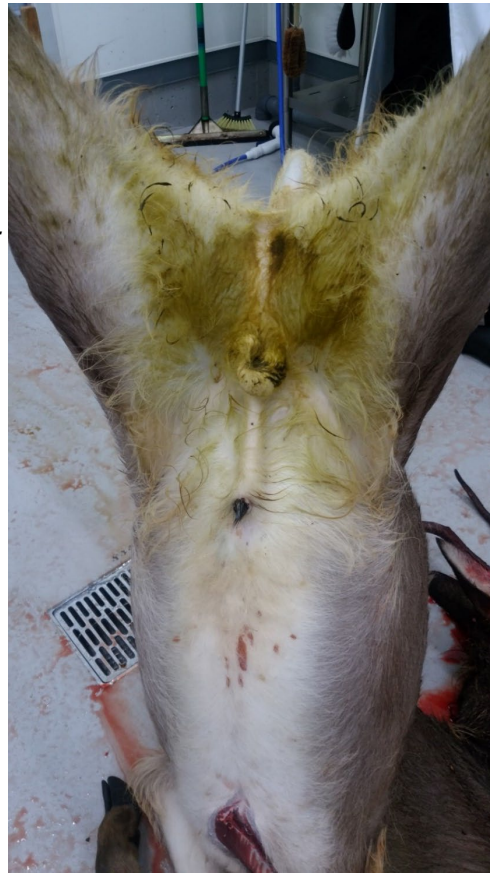■毛が薄い

■剥げている

■色が白い（口粘膜や結膜が白い；貧血）

いろいろな  
原因がある  
（長期の異常）

- ・ 冬場の採食不足  
（栄養不良）
- ・ 感染症
- ・ 中毒
- ・ 内臓疾患  
など



【エゾシカ 年齢：推定2歳】

状態：顕著な削瘦

角：左右とも上の分岐で欠損


（通常、左右欠損はない）

被毛：毛並みが非常に悪い。

胸元はもじゃもじゃチリ毛様

下痢：捕獲時から重篤な下痢で洗い流した後、変色しているところは全て下痢便が付着

特徴：異常な削瘦（痩せ）は、長期にわたって、栄養不足、消耗性疾患に罹患している可能性があり、慢性下痢、慢性の呼吸器疾患など、貧血していることがほとんど。ある種の中毒や人にも感染する可能性のある寄生虫（クリプトスポリジウム）の感染も考えられる。注意が必要。




# 結核けっかく

## ポイント

### ■ 肺

肺の表面や内部に、塊、ブツブツ、ボコボコ（結核結節）がたくさんみられる

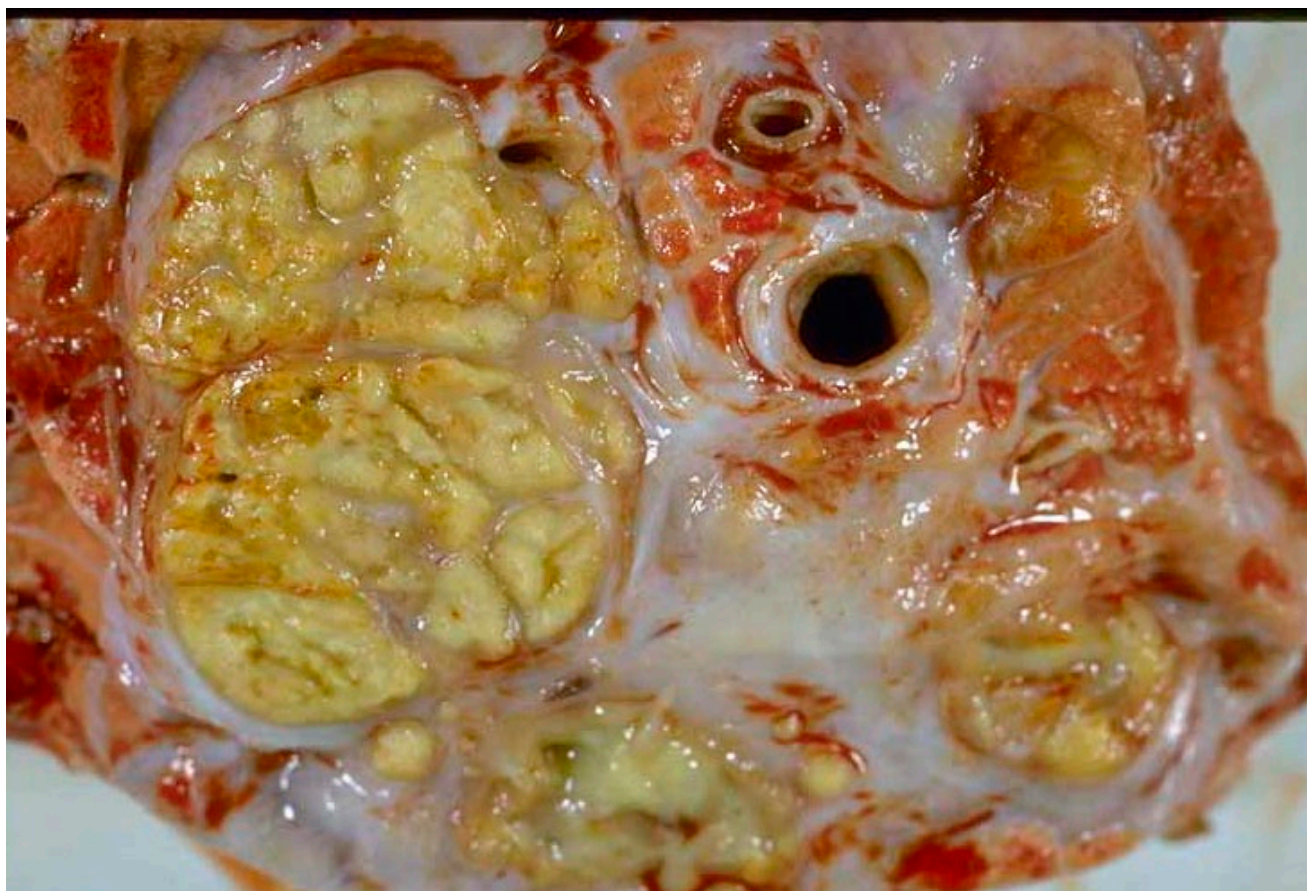結節の中は、もろくて、乾燥感があり、黄色みが強い



### ■ リンパ節の腫れ

リンパ節の中にも結核結節が形成され、腫れる


肺と同じ変化がみられる



黄白色のチーズ様の壊死 [牛の肺断面]

## ■ 人獣共通感染症 感染性が高い。家畜伝染病(法定伝染病)

特徴：主に胸腔のリンパ節が充実性に腫脹する。リンパ節の断面には黄白色のチーズ様（乾酪壊死）の病変（結核結節）がみられる。肺内部や胸膜の表面、全身のリンパ節に結核結節を作ることもある。



# 結核<sub>けっかく</sub> (真珠病)

## ポイント

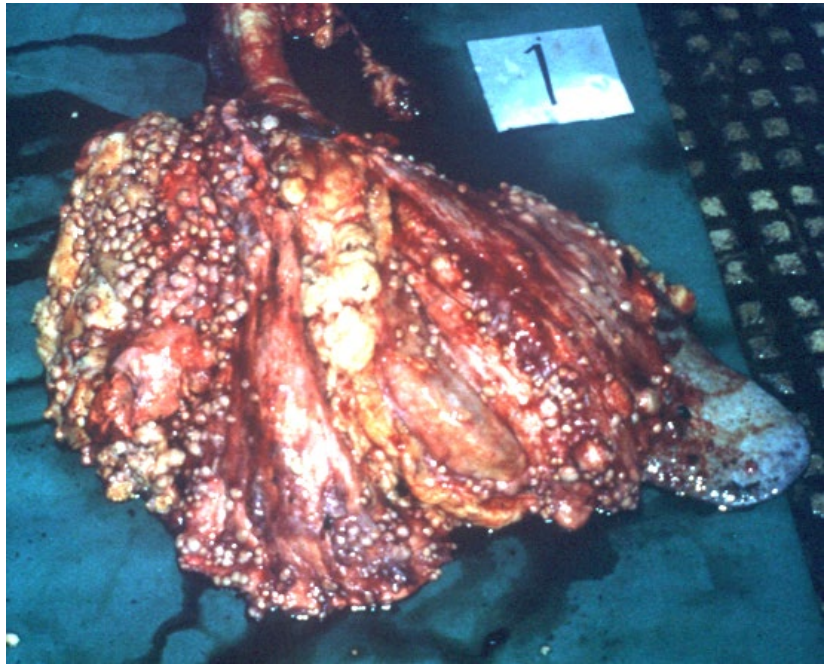
■ 肺表面、胸腔胸膜に形の整った小型のぶつぶつがたくさん見られる

結核結節

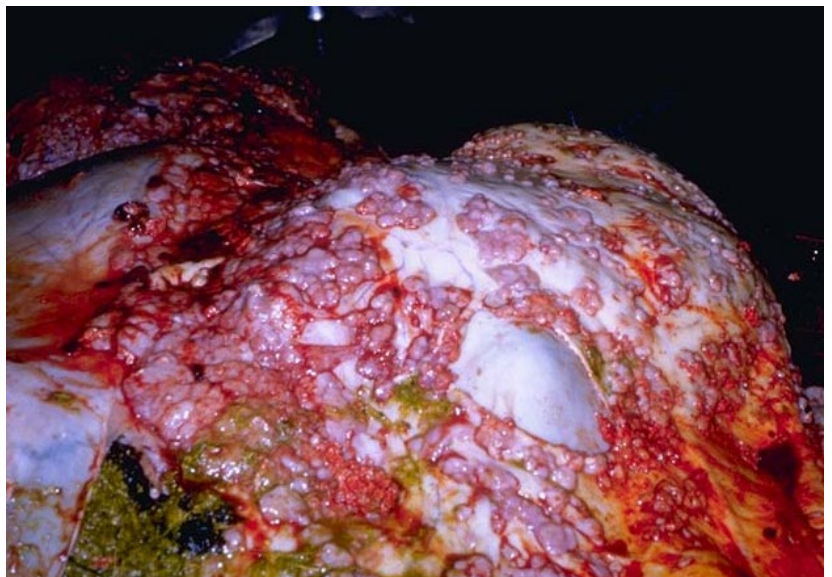(播種性結核、漿膜結核、真珠病)

表面にブツブツ、ボコボコ (結節)

■ **人獣共通感染症**  
感染性が高い。家畜  
伝染病(法定伝染病)



数珠状の結節 [牛の肺]



数珠状の結節 [牛の大網]



特徴：肺胸膜、胸郭胸膜に播種性に比較的大きさの整った硬い結節が形成される。



## ポイント

### ■ 削瘦

慢性の水様性下痢で著しくやせている

■ 小腸に出血などはなく、  
壁が握ると分厚い感じ

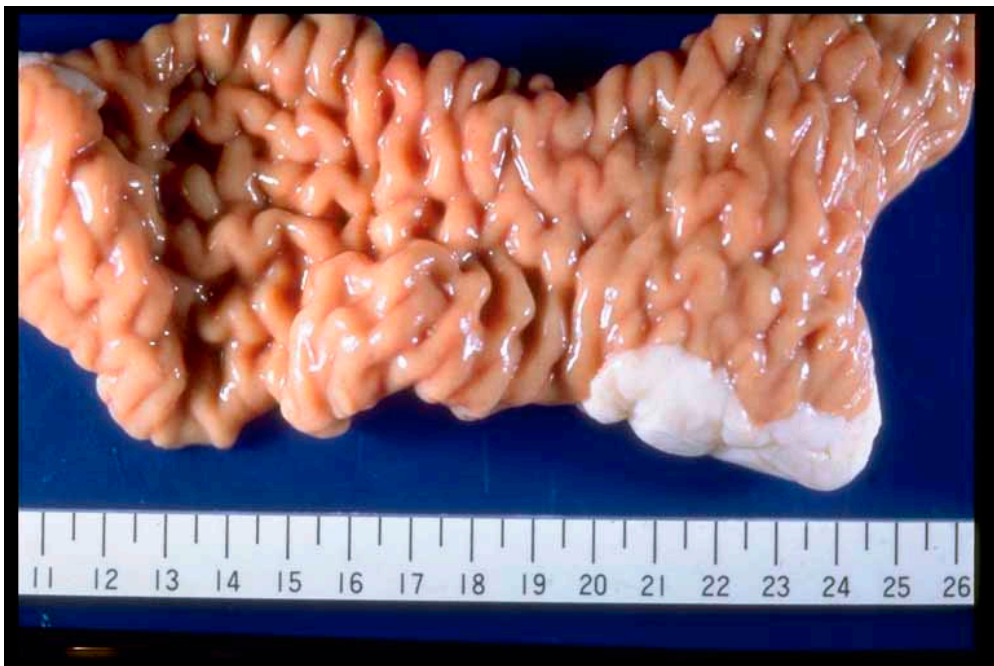■ 腸間膜リンパ節の腫脹



# ヨ一ネ病


よ一ねびょう

「家畜伝染病（法定伝染病）」・家畜保健衛生所への通報



粘膜が肥厚して「わらじ」状の表面のように見える [牛の小腸]

特徴：大腸寄りの小腸の粘膜が分厚くなり、消化吸収ができなくなり、下痢を起こす。発症すると慢性的な下痢となるため、どんどんやせていく。小腸の外観は、太く、しわがよっている。小腸をしごくように握ると粘膜が分厚くなっているのがわかりやすい。小腸を切開すると、粘膜が「わらじ」のようにしわを作っているのが観察される。



# 破傷風

はしょうふう

## ポイント

### ■後弓反張こうきゅうはんちよう

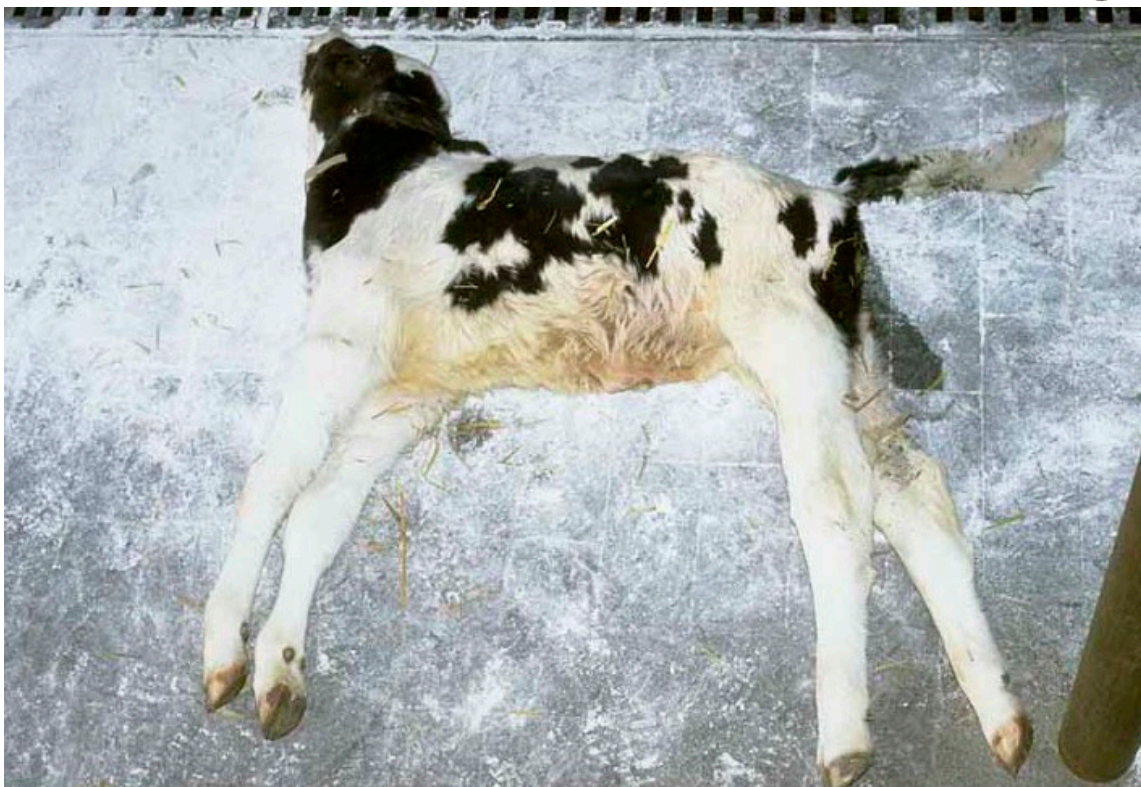
頭と首を後ろに反り返している

尻尾も立っている

木馬のように足をピンと伸ばしている


### ■強直性痙攣きょうちよくせいけいれん

ブルブル震えるような痙攣ではなく、木馬のように四肢を伸ばして固まってしまう



首がのけ反り、四肢が伸びている [牛]


特徴：外傷のほか、臓器等に目立った病変はない。脱水の傾向がある。胃内容の水分量が少ない。外傷が目立たないこともある（見つからないこともある）。



## 肝蛭 かんてつ

### ポイント

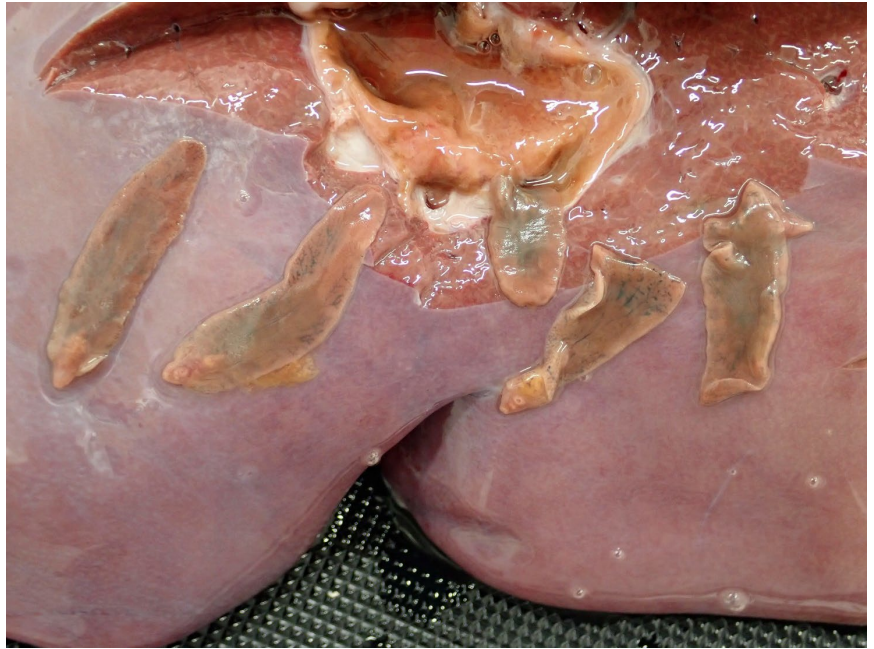
- 肝臓内の中に木の葉のような**寄生虫**がみられる
- 寄生虫は肝臓の中の**胆管内**に寄生している。ときに、胆管が拡張したり、壁が厚くなったり、胆汁が増えたりする




### ■ 人獣共通感染症

ヒトを含むいろいろな動物に感染することがわかっている。通常は、寄生虫の幼虫がついた草などを食べることで感染する。

肝蛭が寄生した肝臓を間違って生で食べると、また、寄生虫がついた食物を食べることで感染する



肝臓の胆管内にみられた肝蛭 [シカ]  
肝蛭が寄生する胆管の壁はしばしば肥厚する




木の葉様のような形の肝蛭 [シカ]

特徴：肝蛭の発育段階で、未成熟な吸虫が腸壁、腹腔や肝臓を移行し、胆管で成虫となる。寄生された胆管では壁の肥厚がみられることが多い。

### 3.あぶない異常・気をつける異常

#### 2) イノシシ編





# 削瘦・下痢

さくそう

げり

## ポイント

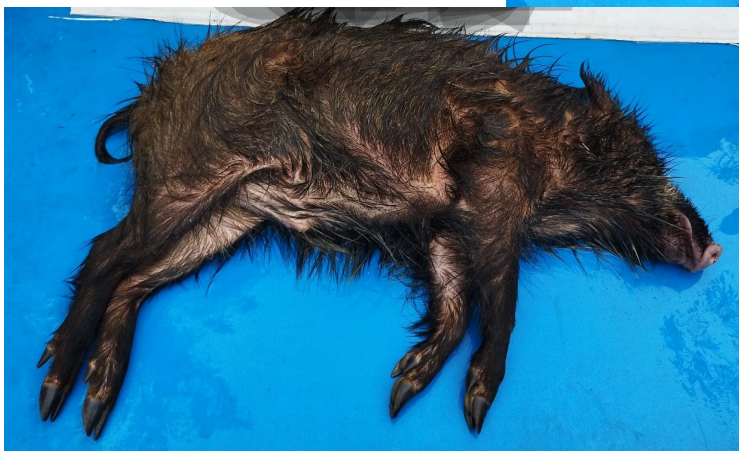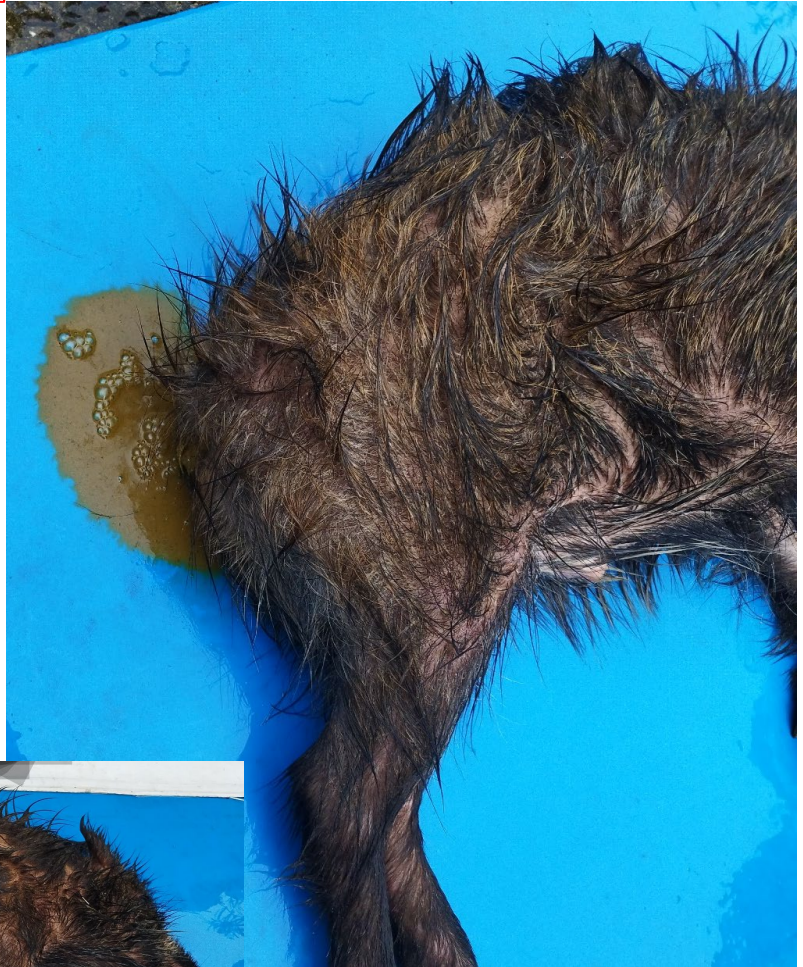■ 痩せている

- 毛が薄い
- 毛の質が悪い
- 水様の下痢便



いろいろな原因がある  
(長期の異常)

- ・ 冬場の採食不足  
(栄養不良)
- ・ 感染症
- ・ 中毒
- ・ 内臓疾患  
など




[イノシシ 性別：雄 体重：30Kg]

状態：顕著な削瘦

下痢：死体洗浄時に水様の下痢が排便

特徴：削瘦（痩せ）は、長期にわたって、栄養不足、消耗性疾患に罹患している可能性があり、慢性下痢、慢性の呼吸器疾患など、貧血していることがほとんど。ある種の中毒や人にも感染する可能性のある寄生虫、細菌の感染も考えられる。注意が必要。





# 豚丹毒 とんたんどく

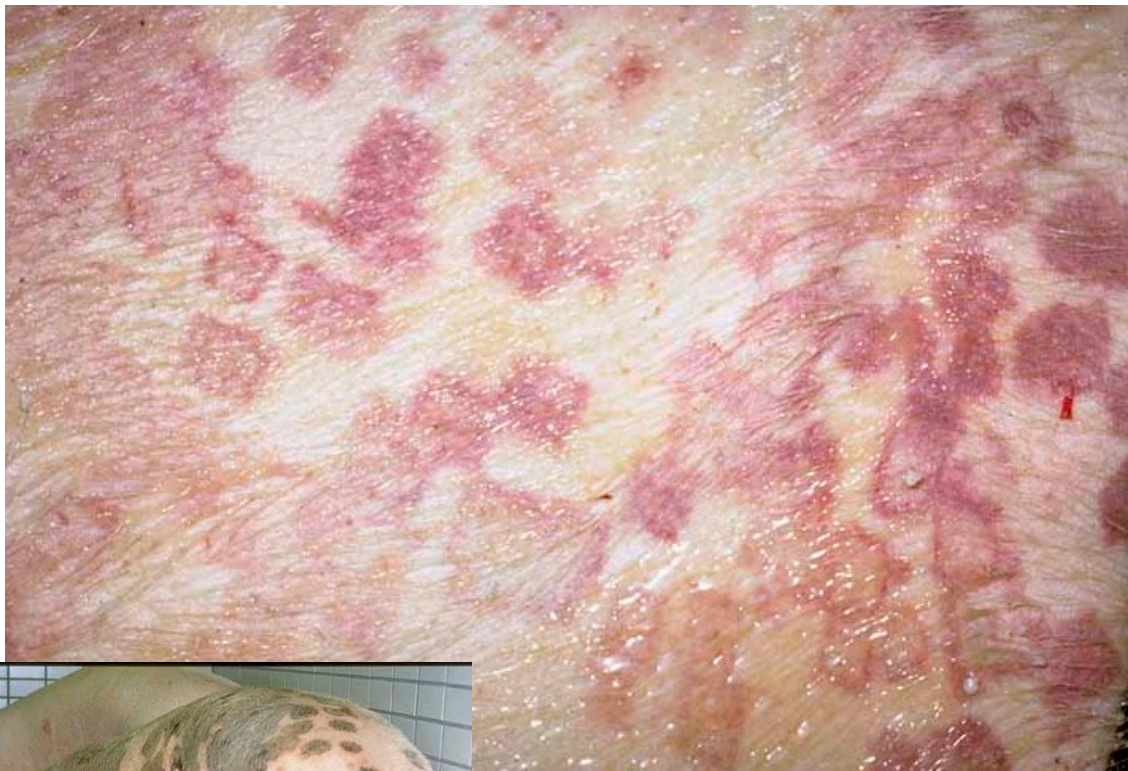## ポイント

- 菱形ひしがたの特徴的な病変  
イノシシの被毛は有色のため分かりにくい
- 体表リンパ節腫大

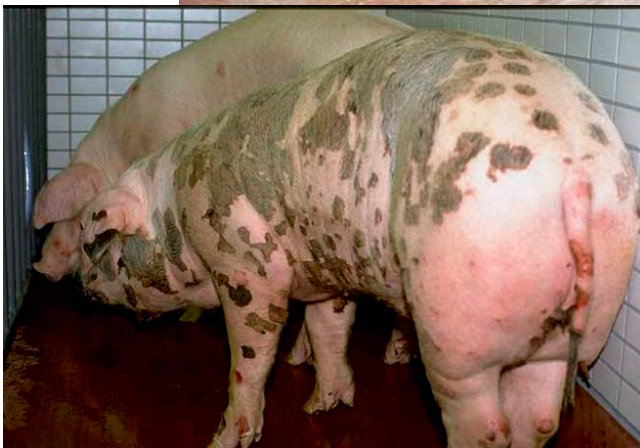皮膚型

ダイヤモンド疹

菱形疹 りょうけいしん




皮膚表面のダイヤモンド疹 [豚]



体表のかさぶた形成 [豚]

特徴：皮膚にのみ、特徴的な病変がみられる。  
回復期には、皮膚の表面に黒く変色したかさぶたが形成される。

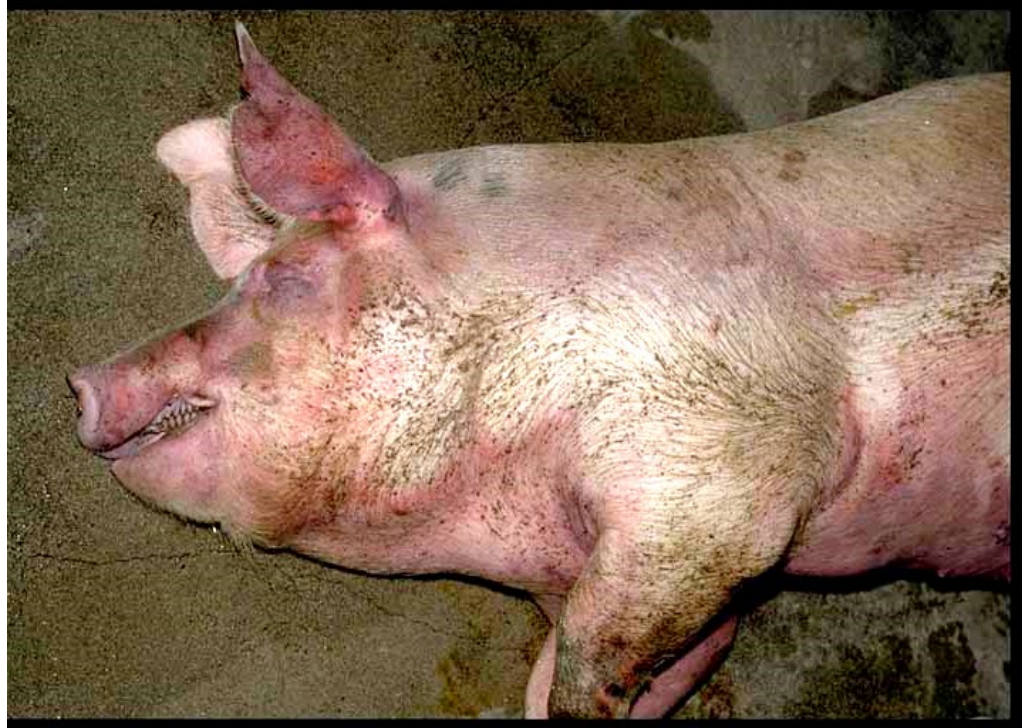

# 豚丹毒 とんたんどく

## ポイント

- **チアノーゼ**（紫色）  
粘膜、皮むき後の皮膚が紫色
- **リンパ節腫大**
- **胃 ~ 十二指腸粘膜出血**
- **腎臓の赤い小さなたくさんの点**（点状出血）

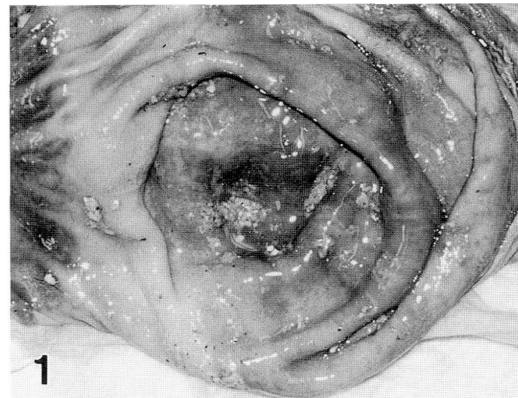
## 敗血症型



皮膚のチアノーゼ（紫色） [豚]


## チアノーゼがみられる他の病気

- 豚熱
- **トキソプラズマ症**  
（人獣共通感染）



胃粘膜出血（広汎） [イノシシ]

特徴：全身のチアノーゼが特徴的で、解体するといろいろな臓器のうっ血（赤黒い）、全身リンパ節および脾臓の腫大と出血、胃~十二指腸粘膜の出血、肺水腫と出血、腎臓の腫大と皮質の点状出血がみられる。



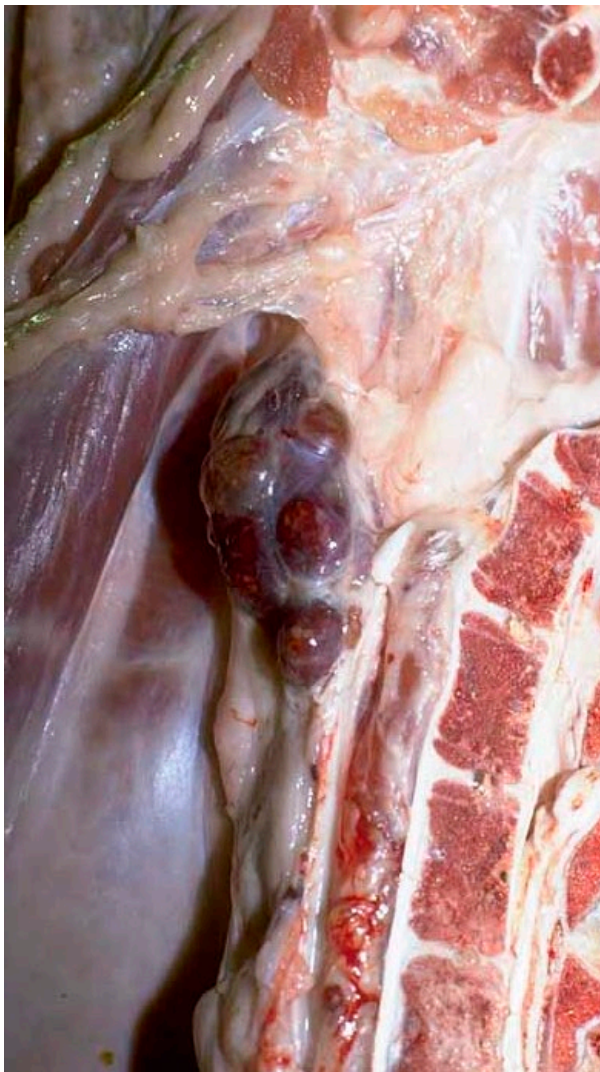
## 豚丹毒 とんたんどく

### ポイント

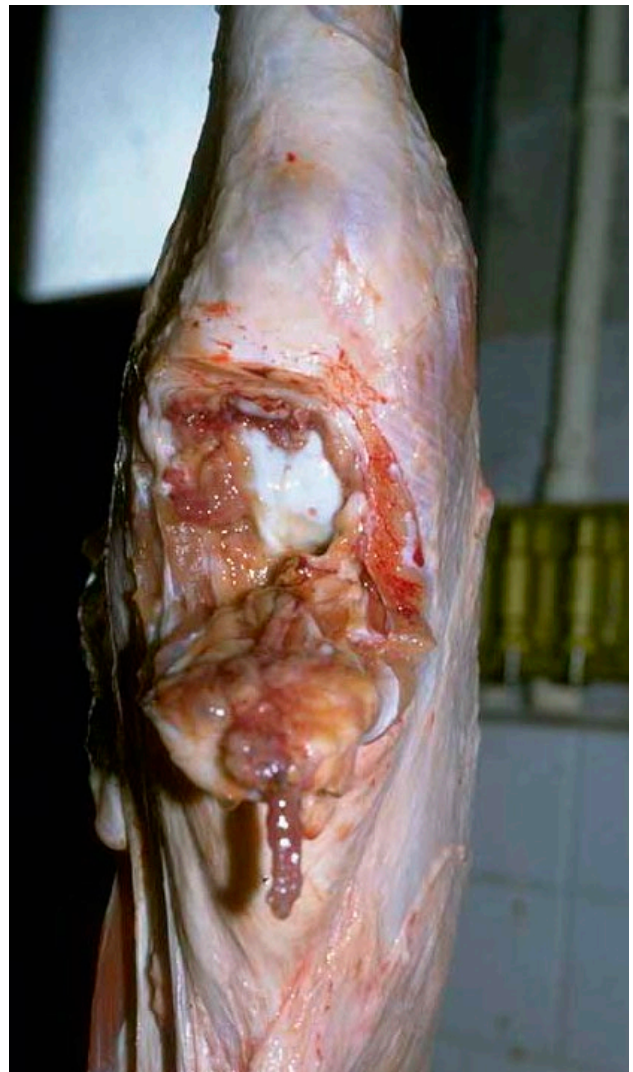
- リンパ節が非常に大きい（腫れている）
- 赤い
- 断面が盛り上がる
- 腫れているリンパ節の近くの関節に炎症がある。液体（関節液）増加、液体濁っている
- 関節の中に、変なものがある（絨毛）

### 関節炎型

### リンパ節腫大




内腸骨リンパ節の腫大と出血 [豚]



慢性膝関節炎 [豚]

特徴：リンパ節の腫大が高度である。そのリンパ節の近くの関節などに炎症がある。豚の場合、内腸骨リンパ節腫大と膝関節炎の組み合わせが多い



## レンサ球菌症

れんさきゅうきんしょう

## ポイント

- 疣贅性心内膜炎 ゆうぜいせいしんないまくえん  
心臓を割ってみると、弁にイボ状の病変
- 心臓が普通より大きい
- 心臓の表面にかき卵みみたいな付着物
- 腎臓の表面に白斑
- 肺が部分的に赤く硬くなっている。

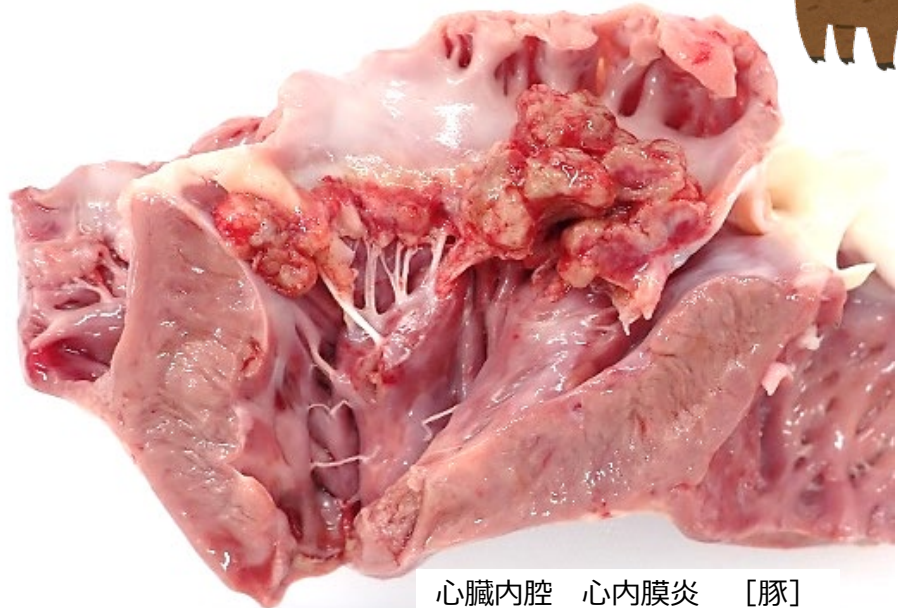
敗血症型

心内膜炎型

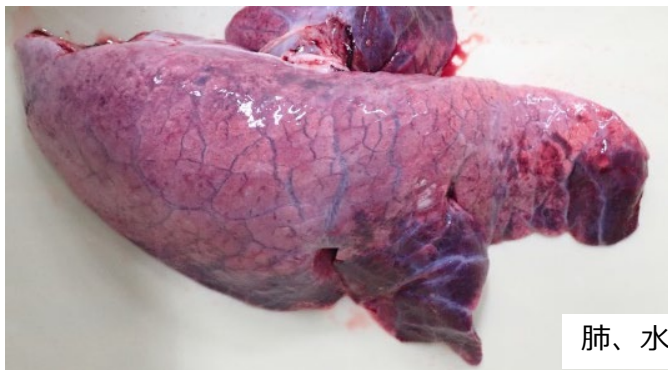豚丹毒：

心臓に同じ

変化



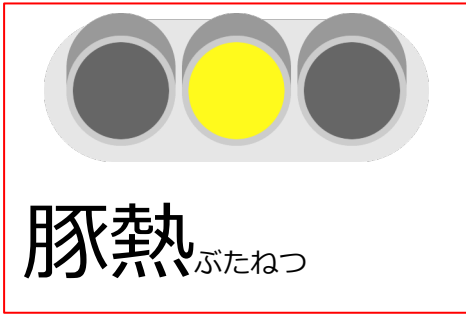
心臓内腔 心内膜炎 [豚]



肺、水っぼい、赤い、重い [豚]

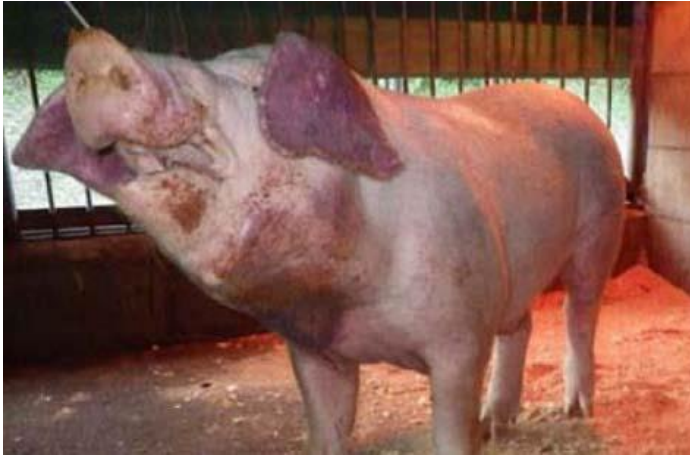特徴：心臓の弁にイボ状、結節状、カリフラワー状の病変を作る。病変は黄白色または、血液を混じて赤い。病変は細菌の塊で、はがれると血流に乗って全身にばらまかれる。心臓の表面と心臓を包む膜の間に細菌がたどり着くと、そこに濁った水がたまったり、かき卵状または卵スープ状の線維素が析出する（心外膜炎）。細菌が腎臓にたどり着くと、表面に白斑を生じる（腎梗塞）。

また、関節炎や髄膜炎も引き起こすが、その場合、解体時に目立った病変がないこともあるので、注意が必要。

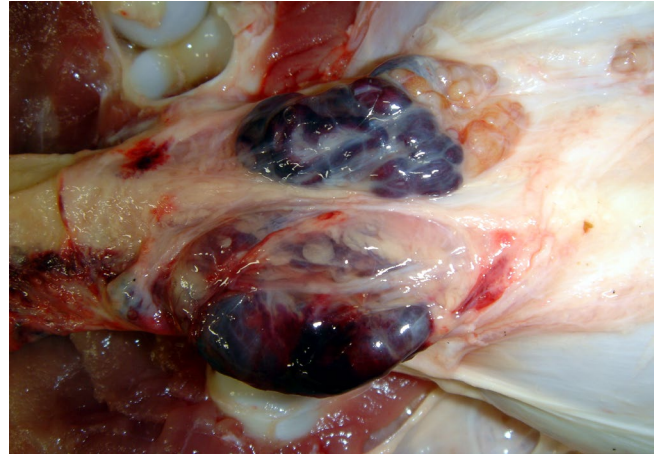


## ポイント

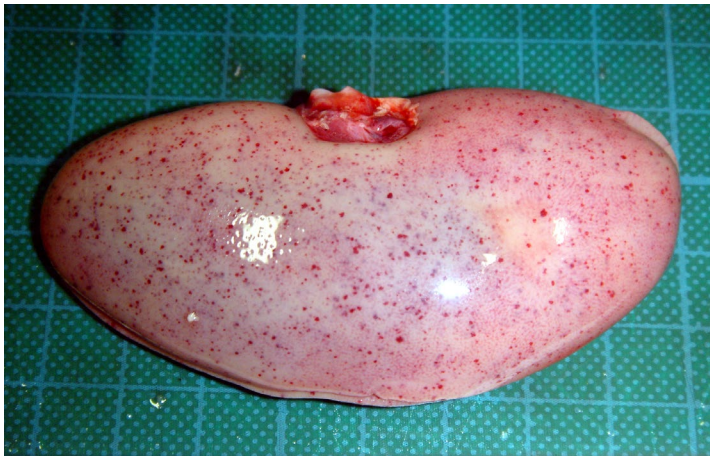- **紫斑しはん**：紫色に変色した斑状の病変  
耳、鼻、下腹部の皮膚に紫斑
- **脾臓に出血**  
脾臓の辺縁に赤黒い出血
- **腎臓の表面に点状出血**
- **リンパ節の腫脹**



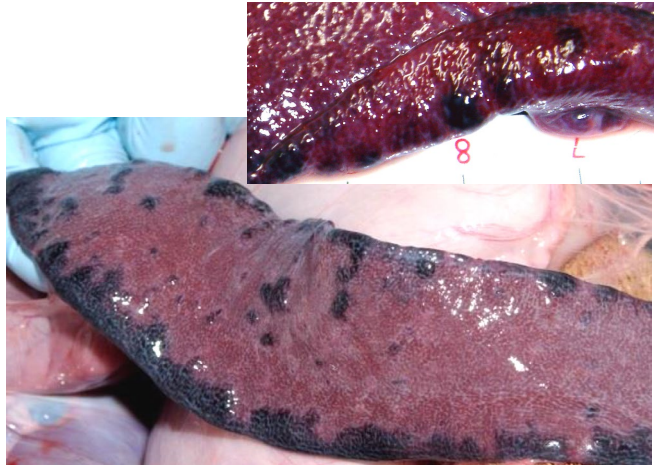
前軀（紫斑）〔豚〕



リンパ節の出血と水腫〔豚〕

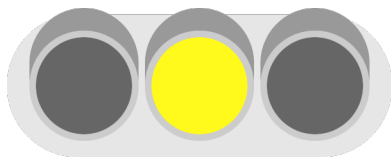


腎臓（点状出血）〔豚〕



脾臓辺縁部（出血梗塞）〔豚〕

特徴：耳介、鼻端、四肢、下腹部の皮膚に、内出血による紫赤斑がみられる。イノシシでは被毛の少ない下腹部～内股が見つかりやすい。脾臓の辺縁を縁どるように出血部が並び、出血部は腫れている（出血性梗塞）。腎臓の表面や膀胱の粘膜、心臓の表面に点状出血がみられる。体表リンパ節や腸間膜リンパ節など、全身のリンパ節は、出血を伴って腫脹する。



## アフリカ豚熱

あふりかぶたねつ

### ポイント

#### ■チアノーゼ

耳、鼻、下腹部の皮膚が赤紫色になる

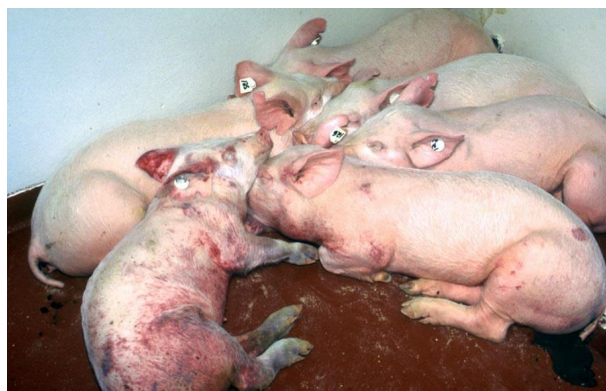#### ■脾臓の腫大

#### ■多発性の出血

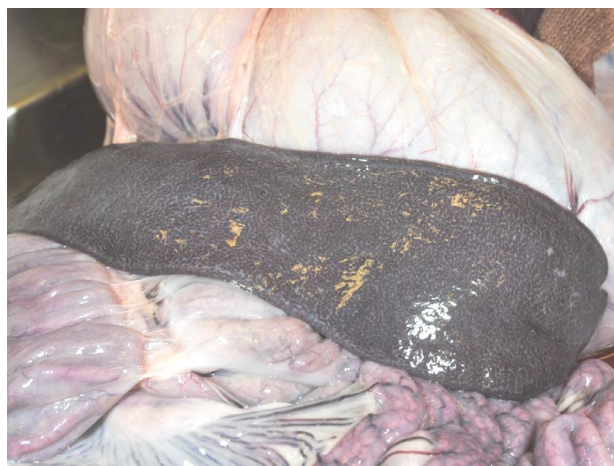多臓器が出血で赤黒く染まる

#### ■リンパ節の腫脹

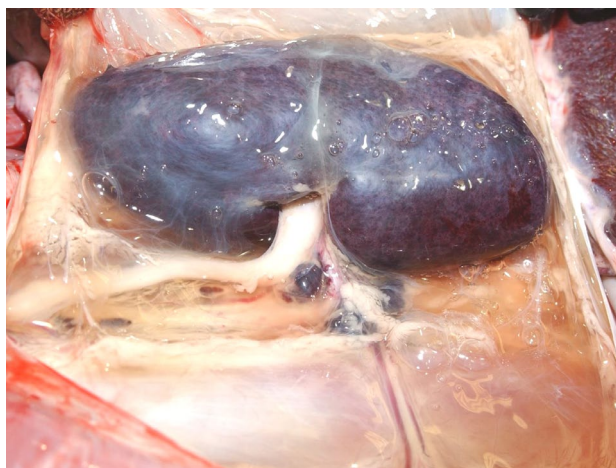#### ■肺水腫



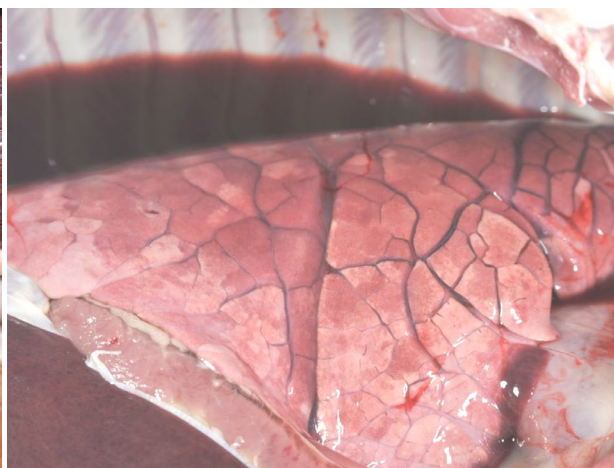
豚同士が集まってうずくまる。紫斑もみられる



脾臓のうっ血性の腫れ【豚】




腎臓の暗赤色【豚】



赤色の胸水と肺【豚】

特徴：耳介、鼻端、四肢、下腹部の皮膚に、酸欠によるチアノーゼがみられる。イノシシでは被毛の少ない下腹部～内股がみやすい。脾臓は赤黒く、著しく腫大する。腎臓など多臓器で出血が認められる。体表リンパ節や腸間膜リンパ節など、全身のリンパ節は、出血を伴って腫脹する。肺は、胸腔内で血の混ざった水に浸るほど出血と水腫が顕著。



# 抗酸菌症

こうさんきんしょう

## ポイント

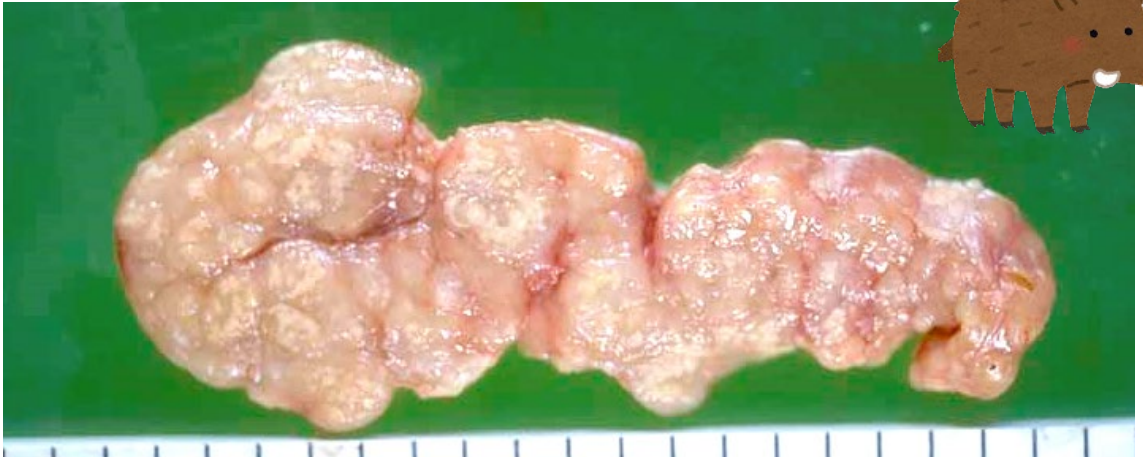### ■リンパ節の腫脹

中身が詰まった感じで、少し腫れる

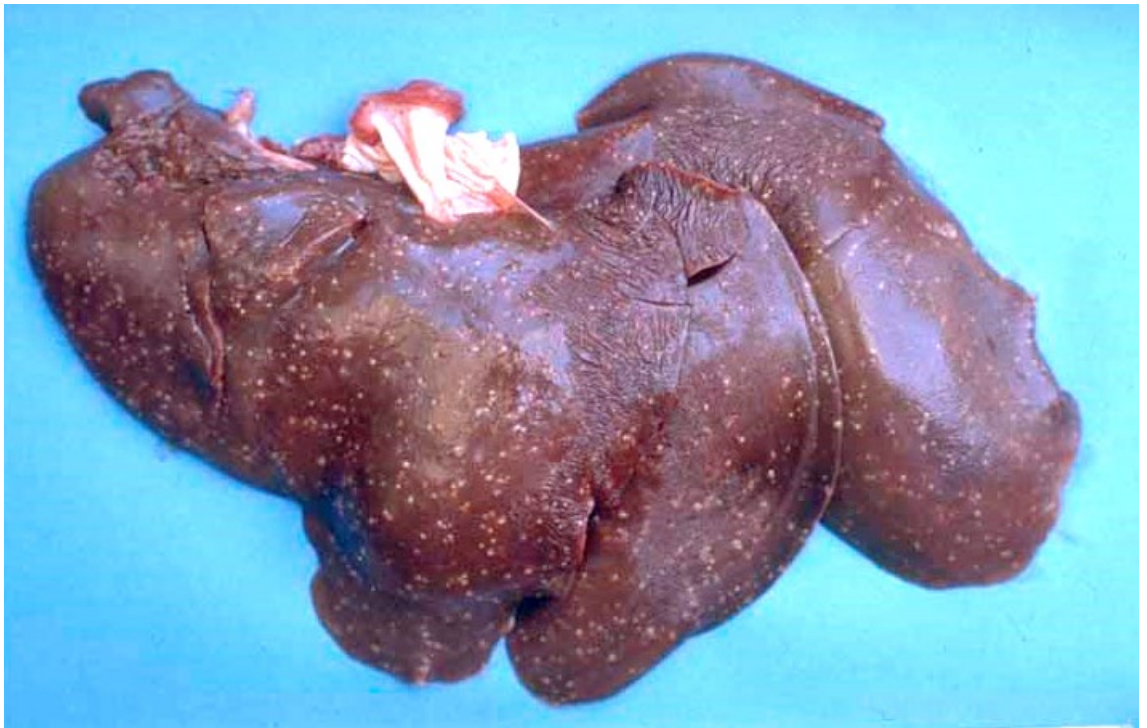### ■肝臓に白い小さなブツブツ

表面の白斑は盛り上がってみえ、内部にも病変が広がる

### ■肺や腎臓に白ブツができることも



腸間膜リンパ節に白斑散在 [豚]




肝臓に白斑多数散在 [豚]


特徴：体表リンパ節や腸間膜リンパ節など、全身のリンパ節が充実性に腫脹する。リンパ節の断面には黄白色のチーズ様の病変（しばしば硬い）がみられる。肝臓や肺に黄白色の膿瘍、結節を作ることもある。

### 3.あぶない異常・気をつける異常

#### 3) 共通（シカ、イノシシ）







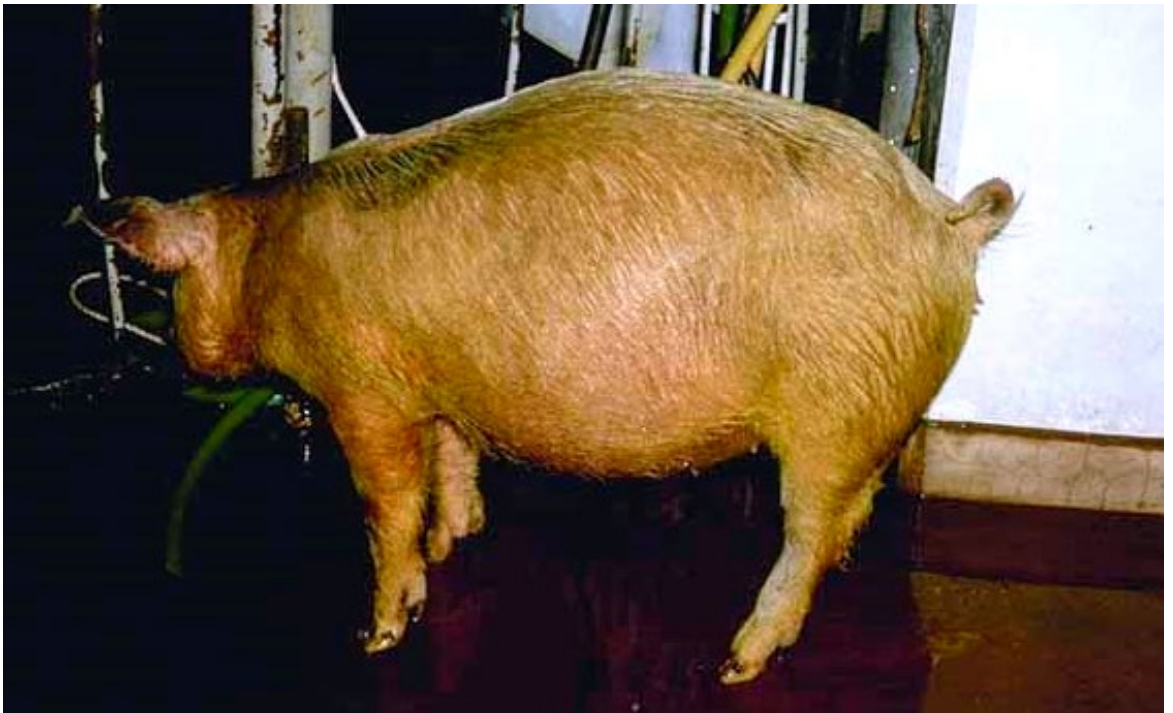# 腹が張っている

## ポイント

- 腹が張っている  
腹が異様に膨らんでいる  
叩くとタプンタプンしている  
→ 水が溜まっている（腹水）


いろいろな原因がある

- ・ 腹腔内の炎症
- ・ 心臓病（腹水）
- ・ 肝臓病（腹水）など



腹囲が膨満している [豚]

特徴：異常に腹が張っている状態を腹囲膨満という。波動感がある場合は、液体が溜まっている。太鼓のように弾力がある場合はガスが溜まっている。  
死んで時間が経つと腹は太鼓のように膨れる。



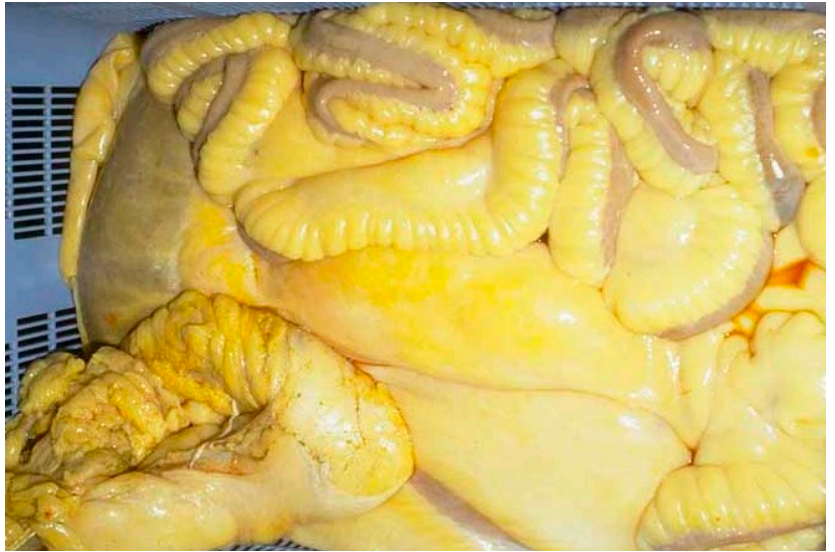## 黄疸 おうだん

### ポイント

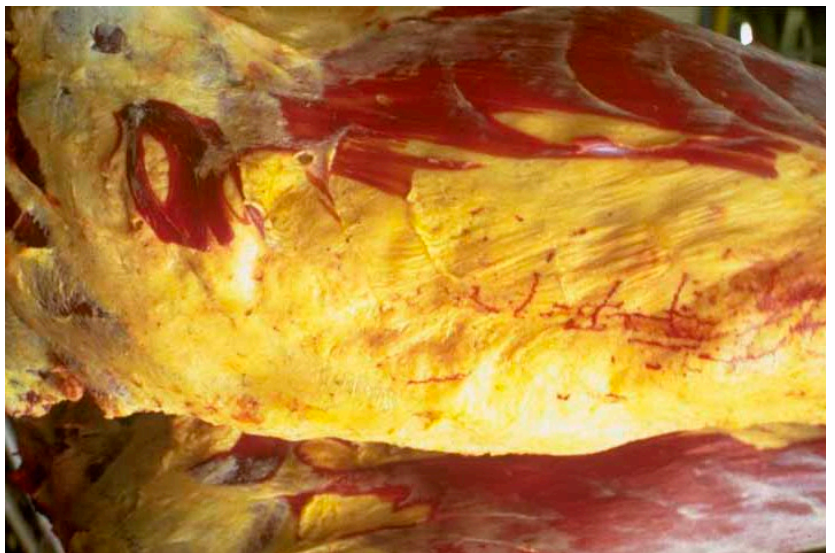- 剥皮後の皮や皮下脂肪が全体的に黄色い
- 体全体が黄色くなるが、眼の結膜（白目部分）、心臓表面の脂肪、内臓脂肪など、もともと白い部位でみやすい
- 肝臓の黄変、腫大、もろいことが多い

### いろいろな原因がある

- ・ 感染症
- ・ 肝臓病
- ・ 中毒 など




腸間膜の脂肪の黄染 [牛]



筋膜に付着する脂肪も黄染 [牛]

特徴：血液が破壊されたり、肝臓、胆嚢の病気で全身が黄色く染まる。肝臓、脾臓、腎臓を含め全身が黄染するが、もともと白い脂肪で観察しやすい。



# 脾臓が腫れる

## 脾腫ひしゅ

### ポイント

- 脾臓が非常に大きい
- 脾臓が軟らかい。グジュグジュ
- 赤黒い
- 切り口が盛り上がる
- 切り口からドロドロと液体が落ちる

敗血症

かなり危険

全身性の高度の感染症の時にみられる



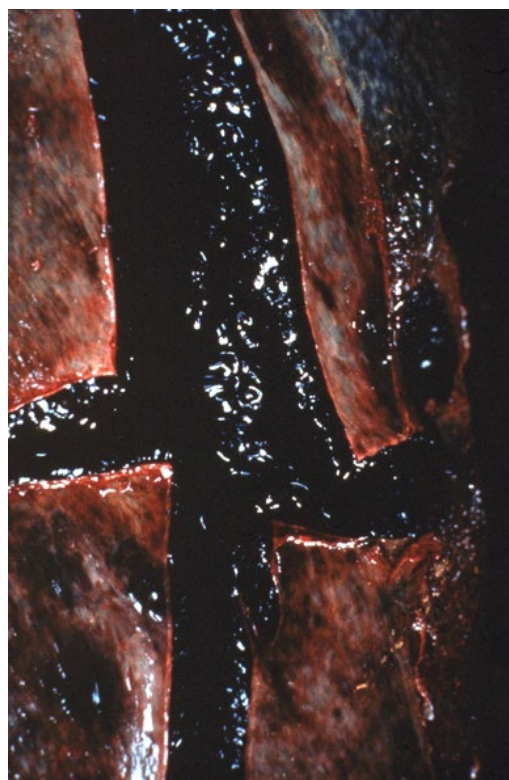
脾臓の高度腫大 [牛]

「炭疽」

人に感染する、  
手指の小さな傷から  
も感染する

### ■ 人獣共通感染症


家畜伝染病：  
法定伝染病  
感染症法：  
4類感染症



特徴：脾腫（脾臓が高度に腫れあがること）、脾臓が赤黒く、軟らかくなる。肝臓や心臓なども色が白っぽくなって、腫れる（混濁腫脹）。血が固まりにくい。皮下織も含め、いろいろなところから出血がみられる。

日本では、2000年に牛の炭疽が2頭見つかって以降、報告はない。

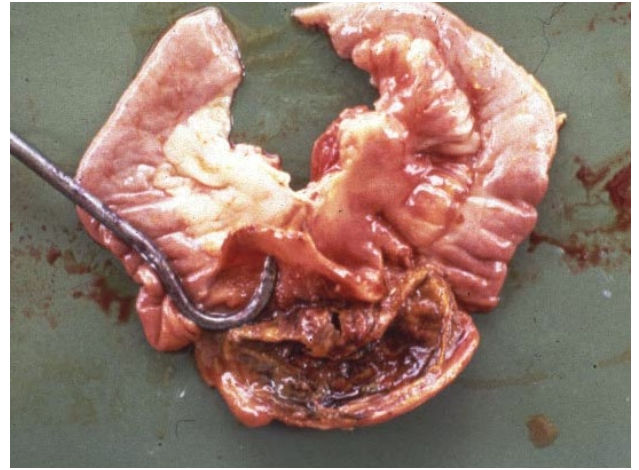
炭疽菌は抵抗性が強いので、長い間土壌などで生き続ける



## 腸・腸間膜の 出血、壊死

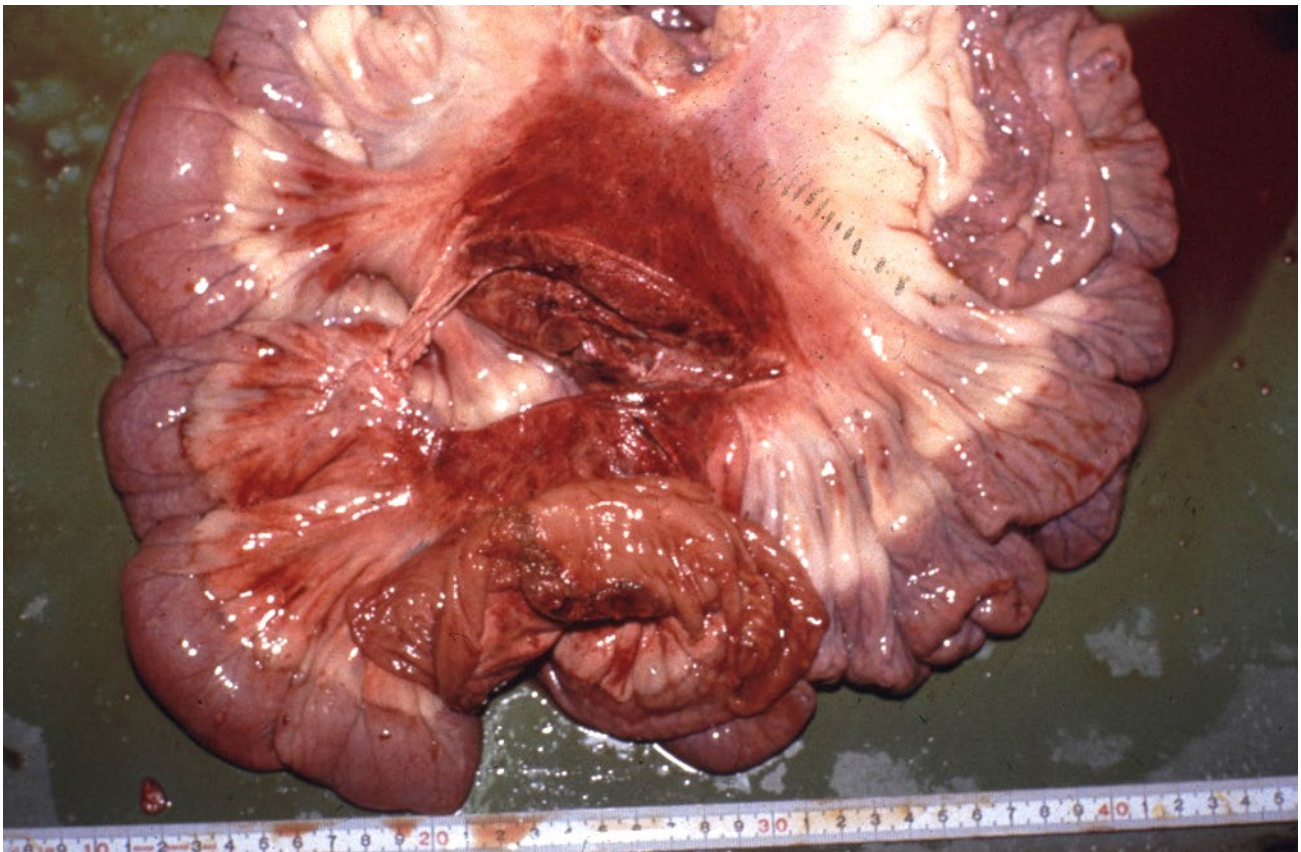### ポイント

- 腸の一部が赤く、膨れて、脆い
- 腸間膜にも出血と壊死




小腸の出血および偽膜形成 [豚]

腸炭疽 非常に危険



小腸および腸間膜の出血 [豚]

特徴：炭疽菌が感染すると、その部位に、非常に強い出血と壊死をおこす。腸炭疽の場合には、腸の一部、そしてその部分の腸間膜に出血と壊死がみられる。



# 炭疽 たんそ

## 野生鳥獣の炭疽 情報

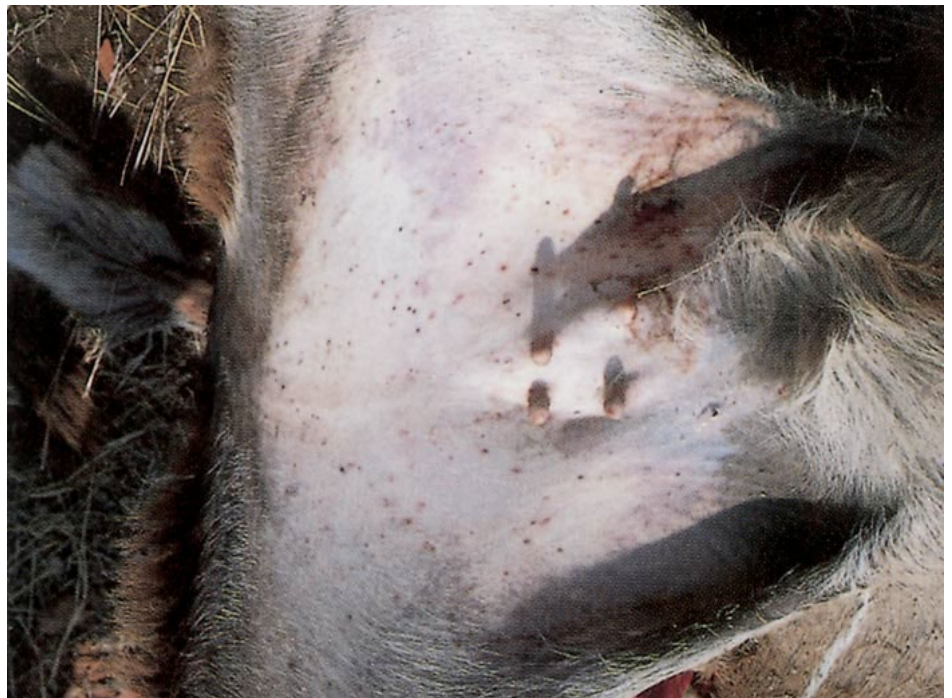<https://www.anipedia.org/resources/anthrax/1203>

### ■ 人獣共通感染症

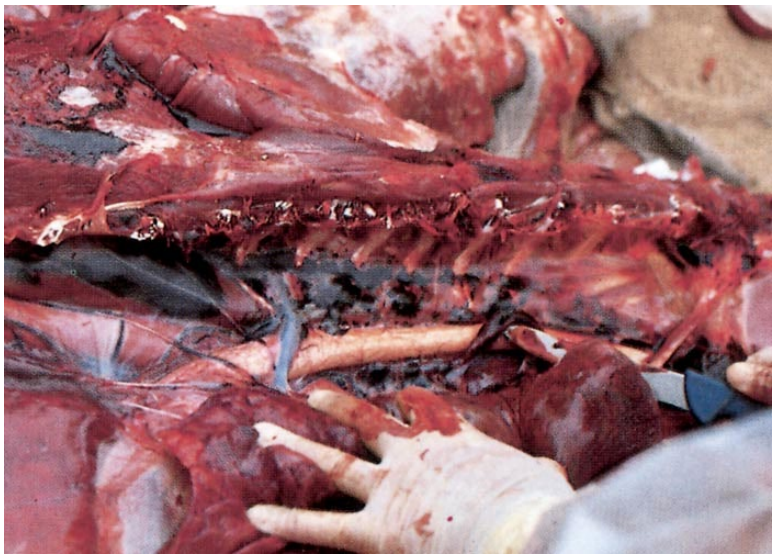
家畜伝染病：  
法定伝染病  
感染症法：  
4類感染症



炭疽、典型的な姿勢 [クドウ]



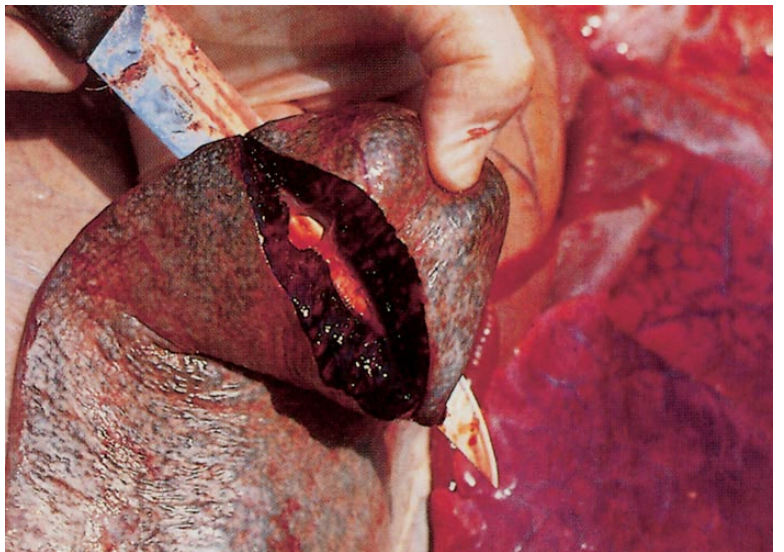
炭疽、皮膚の複数の出血 [クドウ]



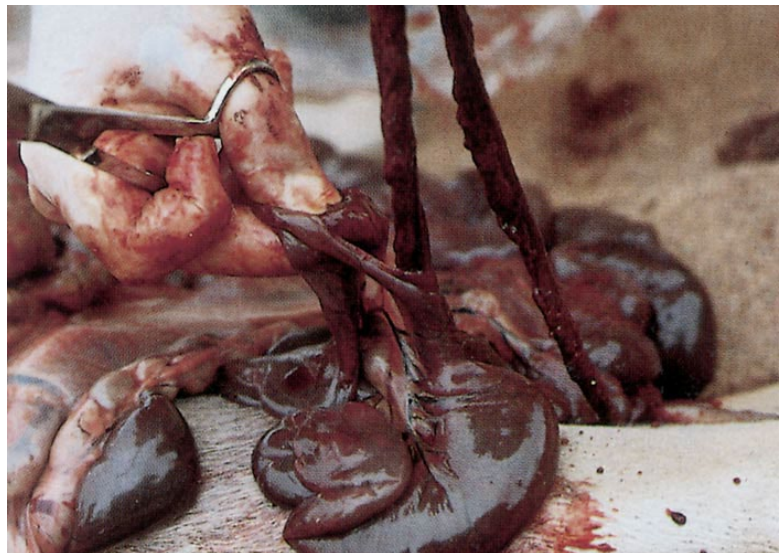
炭疽、顕著な出血 [クドウ]

## ■ 人獣共通感染症


家畜伝染病：  
法定伝染病  
感染症法：  
4類感染症



炭疽 顕著な脾腫 [クドウ]



炭疽 重篤で急性のびまん性線維索性出血性腸炎 [クドウ]



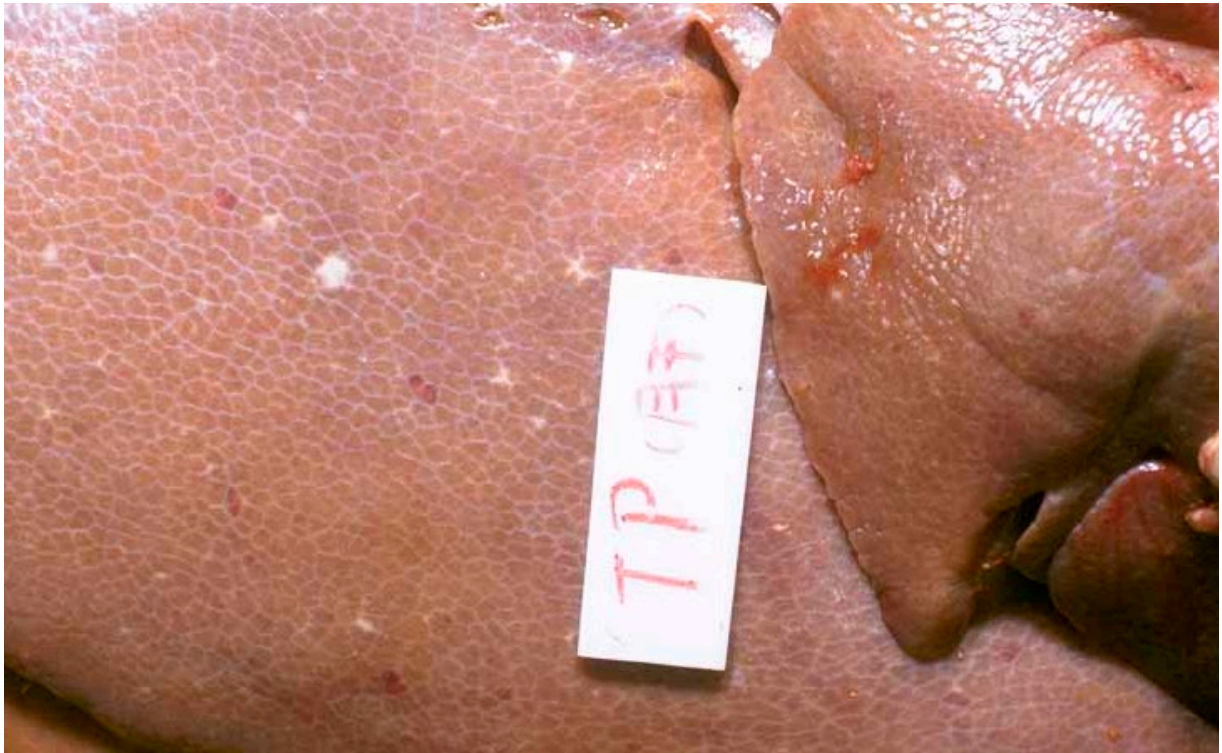## トキソプラズマ症

ときそぷらずましよう




## ポイント

- **紫斑**しはん  
耳、鼻、下腹部の皮膚に紫斑
- **肺水腫**  
肺が全体的に水っぽく、表面に出血斑が多発
- **リンパ節の腫脹**
- **肝臓が褪色して、表面に白斑**
- **腎臓の表面に点状出血**



肝臓の褪色と白斑 [豚]

特徴：耳介、鼻端、四肢、下腹部の皮膚に、内出血による紫赤斑がみられる。イノシシでは被毛の少ない下腹部～内股がみやすい。肺は全体的に水を含んでたっぷりしていて、表面に点状～斑状の出血が多発する。その他に、腹腔内のリンパ節が出血を伴って硬く腫脹したり、肝臓が濁った色で腫脹し、表面に白斑がみられたり、腎臓に点状出血がみられたりする。



# サルモネラ症

さるもねらしょう

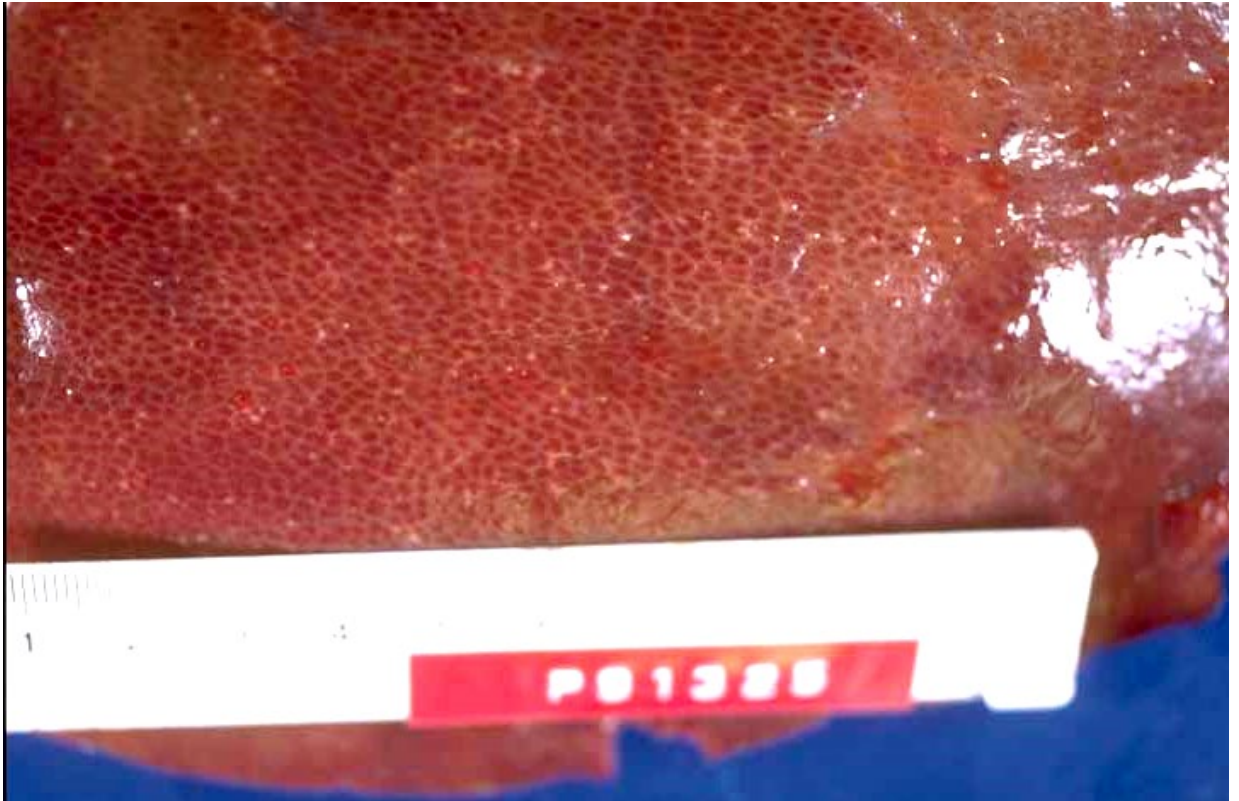

## ポイント

### ■下痢

黄白色で悪臭のある下痢

### ■肝臓に小白斑


### ■腸間膜リンパ節の腫脹



肝臓に小さな白斑散在 [豚]

特徴：黄白色で悪臭のある水様性～泥状の下痢を呈する。腸炎を起こし、腸間膜リンパ節が腫脹する。全身感染すると、肝臓に小白斑を生じる。





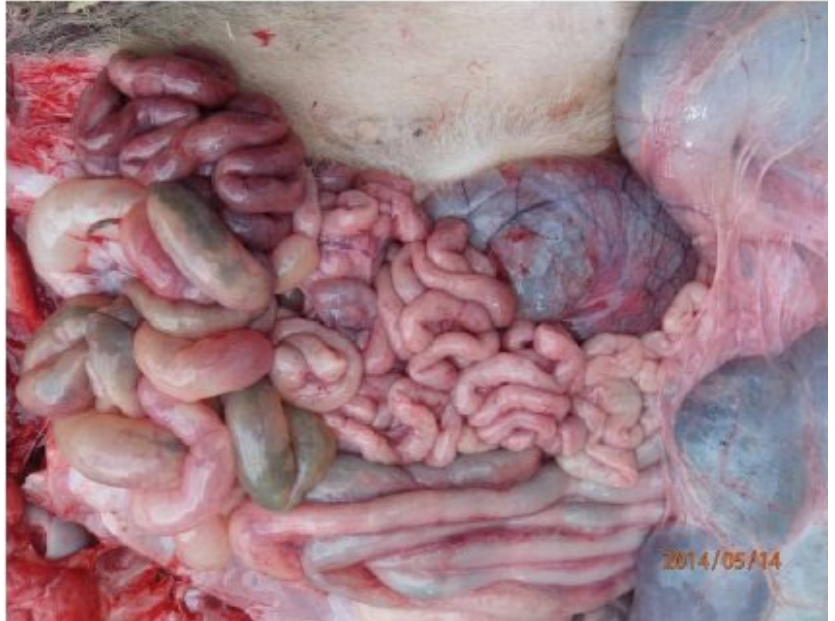クリプトスポリジウム症  
くりぶとすぼりじうむしょう



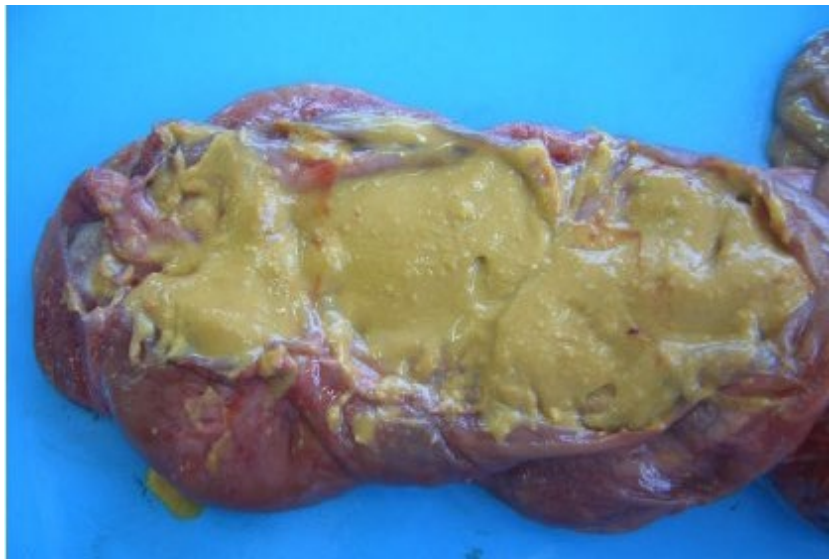
■ **人獣共通感染症**  
感染性が高い。  
経口感染

## ポイント

- **水様性の激しい下痢**
- **腸の壁がタプタプ、しまりがなく**  
腸の内容物が水のように、粘液様




カタル性・出血性腸炎（典型的な肉眼病変） [子牛]



牛乳の凝固物が混じった特異な黄緑色の内容で、大腸粘膜の水腫と充血がみられる [牛]

特徴：腸管のみに病変がある。臓器等に目立った病変はない。



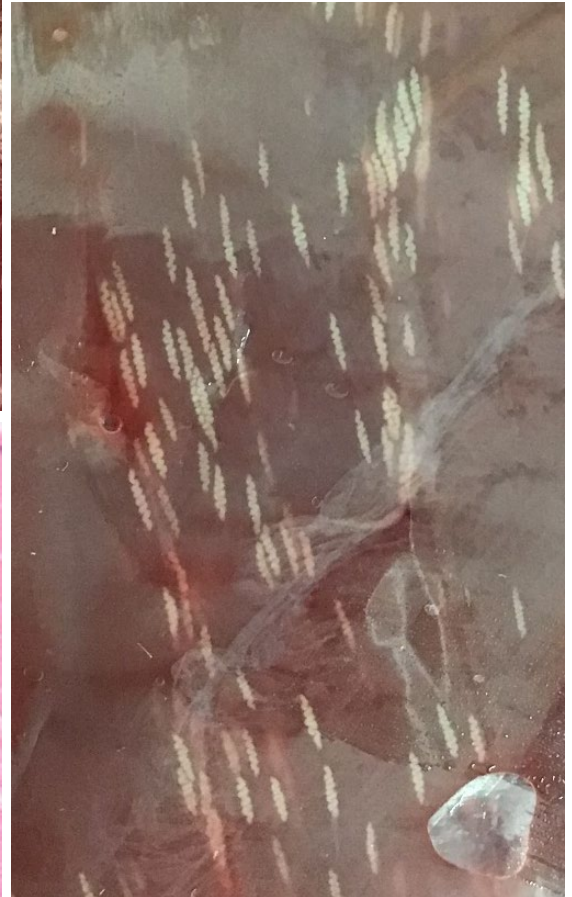
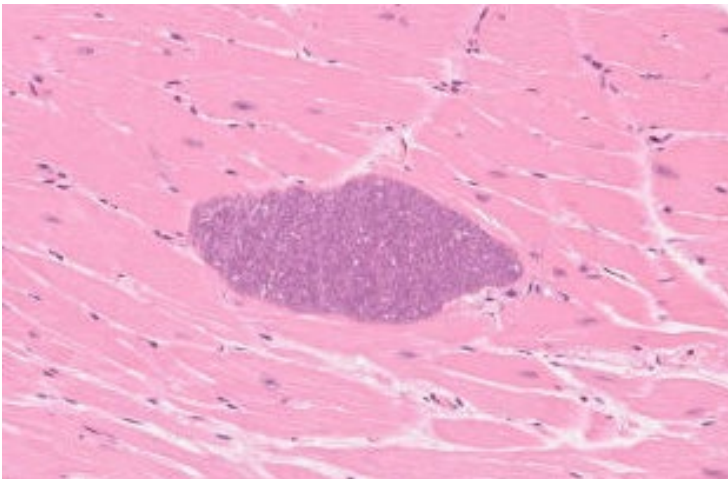


# 住肉胞子虫症

(サルコシスティス症)

じゅうにくほうしちゅうしょう

## ポイント


- 筋肉の中に黄白色の小結節〜うねうねしたスジ
- 肉眼では見えないこともある



筋肉に白色のスジ（※イノシシでは、目視されることが少ない）[シカ]

左下図：組織標本。多数のブラディゾイト（増殖虫体）を入れたシスト（沢山の寄生虫を入れた袋）を筋肉組織内に形成する（青い粒々1つ1つが寄生虫）

特徴：大量寄生であっても、動物は無症状だが、まれに、シストが破れて炎症が起きることがある。炎症が起きた部分は白色あるいは緑がかった

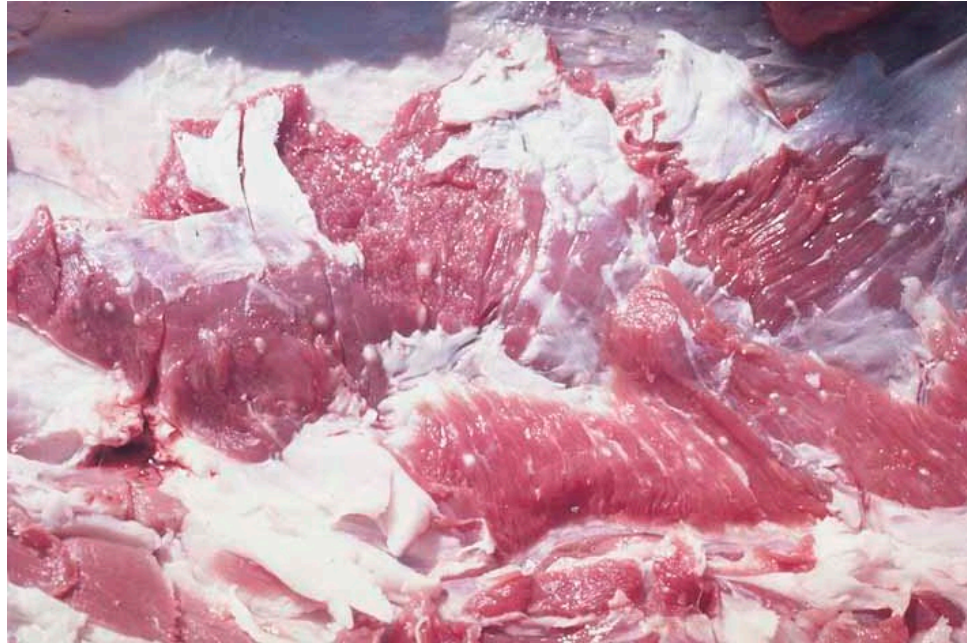

# 有鉤囊虫症

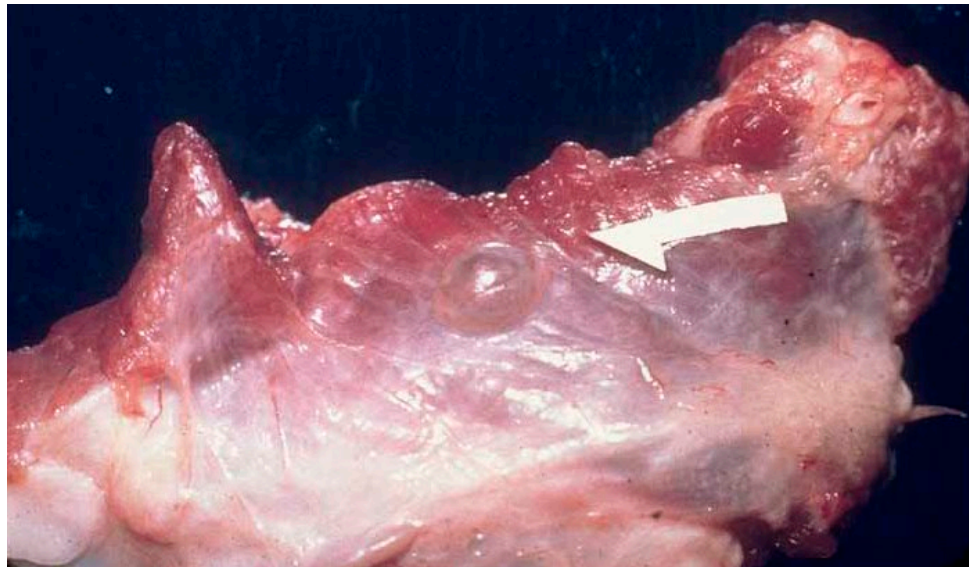
ゆうこうのうちゅうしょう

ポイント

■ 筋肉に黄白色の結節～透明な水疱




筋肉に多数白色結節が見られる [豚]



筋肉に白色結節（矢印）が見られる [豚]

特徴：寄生虫の幼虫が透明な袋に入った状態で寄生する。筋肉（特に体幹の筋肉、横隔膜、舌）のほか、脳、脾臓、リンパ節、肝臓、肺に寄生することもある。寄生された動物は無症状。

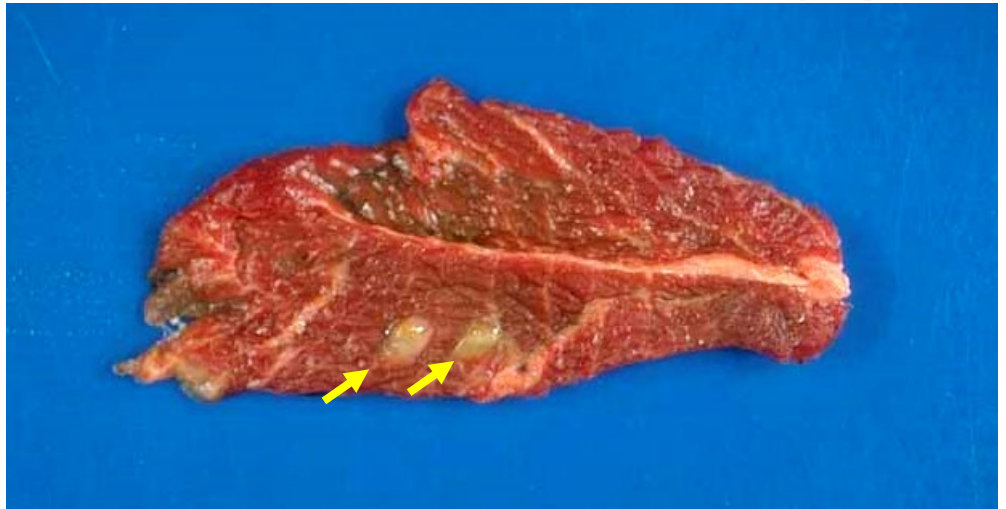


# 無鉤囊虫症

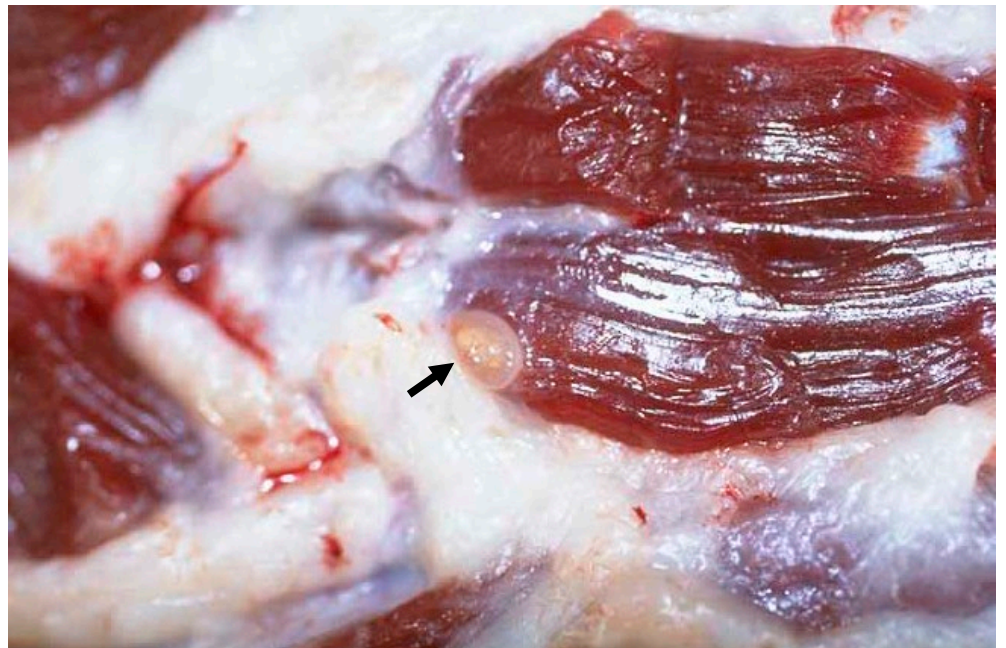
むこうのうちゅうしょう

## ポイント

- 筋肉に黄白色の結節～透明な水疱




筋肉に黄色透明な袋を確認 [牛]



筋肉に透明な袋が確認 [牛]

特徴：寄生虫の幼虫が透明な袋に入った状態で寄生する。主に筋肉（ほほ肉、心臓、舌、横隔膜、体幹の筋肉）に寄生する。寄生された動物は無症状。

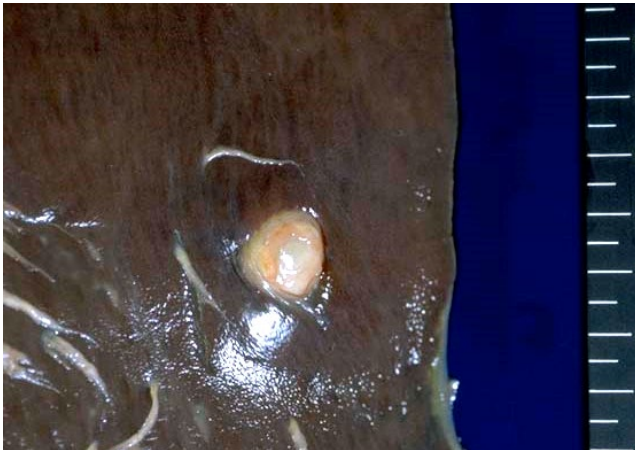


# エキノкокクス症

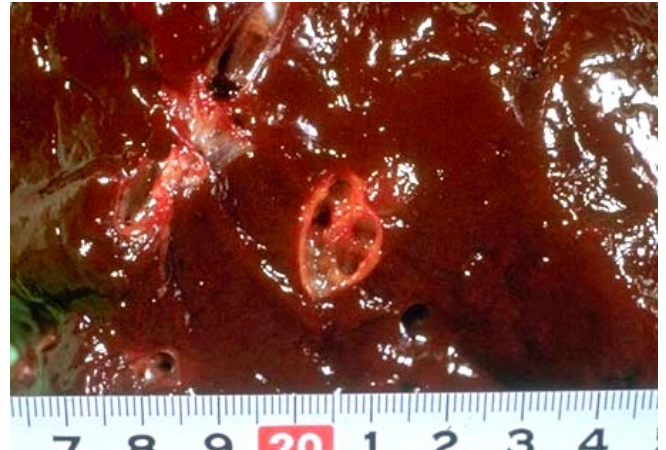
えきのこつくすしょう

## ポイント

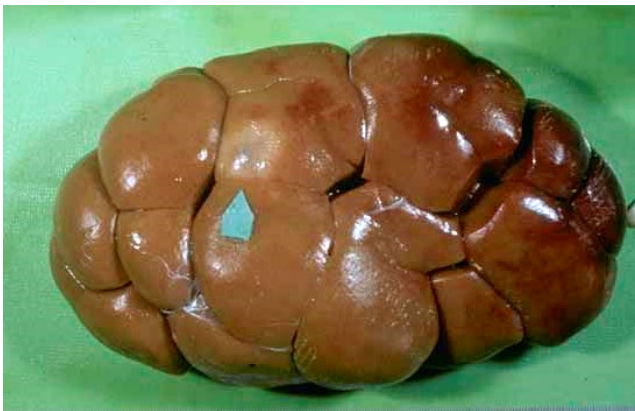■肺、肝臓、腎臓に黄白色の嚢胞



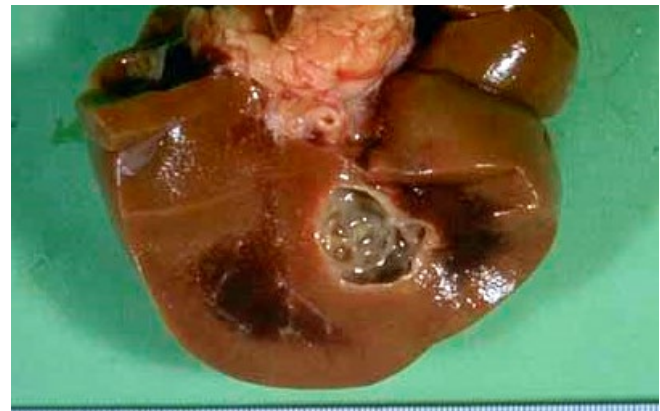肝臓に白色の嚢胞 [牛]



肝臓の断面 [牛]




腎臓に嚢胞 (矢印) [牛]



腎臓の断面 [牛]

特徴：寄生虫の幼虫が分厚い黄白色の袋に入った状態で寄生する。大きさは直径数mm～数十cm。

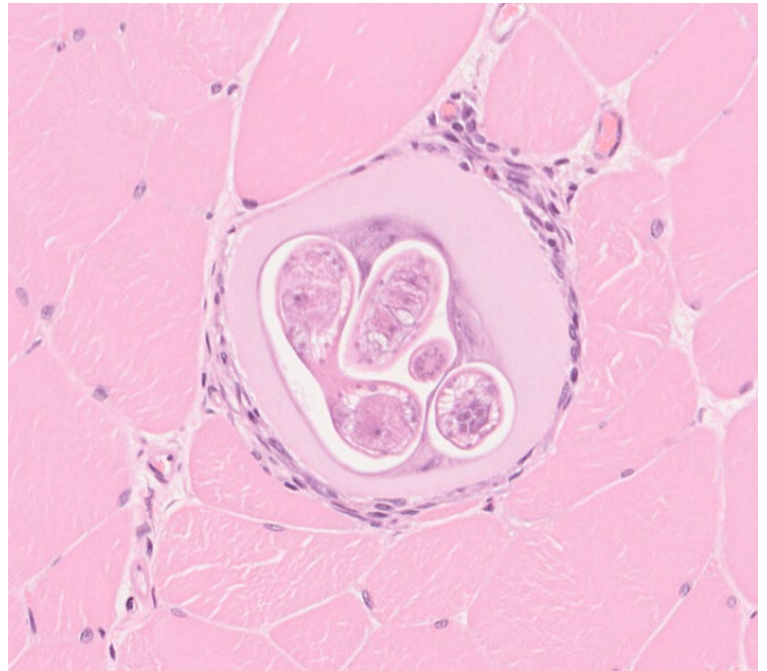
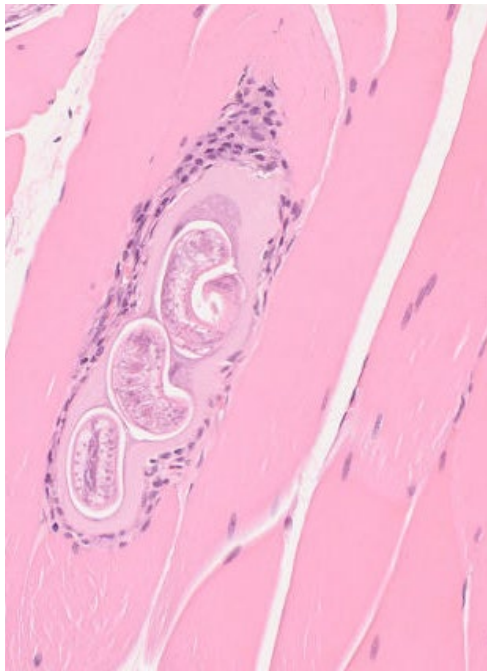


## 旋毛虫症 (トリヒナ症)

せんもうちゅうしょう

### ポイント

- 成虫は腸管内、幼虫は同一宿主の横紋筋に寄生
- 成虫は1~2mm、幼虫は1mmに満たないため、**目でみつけることはむずかしい**
- 感染は幼虫が寄生した筋肉の摂取



筋肉に嚢胞を形成して生存 [スナネズミ]

特徴：成虫は腸管内で活動性の幼虫を放出し、新生幼虫は血液やリンパ液を介して移行し、最終的には骨格筋内で被嚢化し生存する。

## 4.病変の見方

心臓

肺

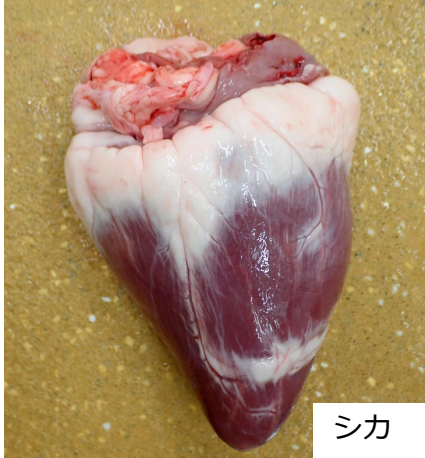肝臓

腎臓

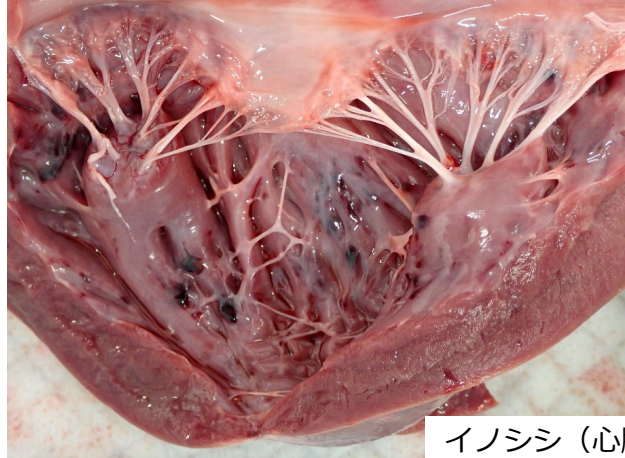
腸管

筋肉

# 心臓の変化の見方



シカ



イノシシ (心臓内腔)

## 基礎知識

- 心臓の形 尖端を下に向けた鈍円錐形  
心房の一部で左右の心房にそれぞれ耳状の、左心耳、右心耳がある
- 心臓の左右 右心室の内腔は心尖まで達成せず、側壁の厚さは左心房よりも薄い  
右房室口に右剖室弁（三尖弁）がある  
左心室の内腔は心尖まで達成し、側壁の筋層は厚く発達  
左房室口に左剖室弁（僧帽弁、二尖弁）がある
- 質 表面は、透明感があって平滑(ツルツル) 均質で柔らかく弾力がある
- 表面 内側には心内膜、外側には心外膜がある
- 心膜に包まれて心膜内に遊離する

## 変化の見方(ポイント)

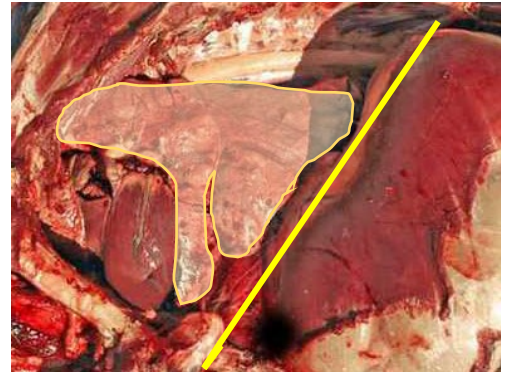
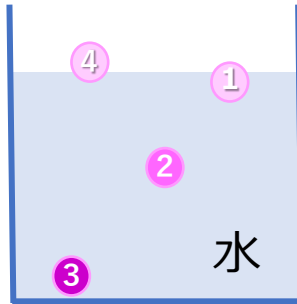
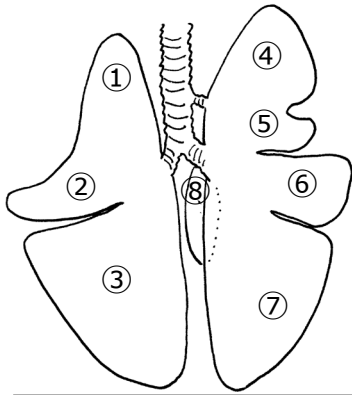
- 大きさ いつもより 大きい/小さい
- 形 いつもの円錐形でない 球形/いびつ(変な形)
- 色 全体的に 赤色/黄色/白色/褐色/緑色など  
一部に 赤色/黄色/白色/褐色/緑色など
- 表面 透明感がない/白っぽい/ザラザラ/網目状/隆起するものがあるなど
- 断面 透明感がない/白っぽい/網目状/隆起するものがある/切った面が膨隆する など
- 質 硬い/軟らかい/もろい など
- できもの(結節、腫瘍) 部位、数、形状、性状、内容(断面)
- 心膜の状態 表面、心嚢水(量、色、浮遊物の有無)
- その他 心臓以外の臓器の変化の観察

## 変化の見方(ポイント) 解説

- 心臓の色を決定する要因 心臓の元々の色(褐色)、血液量、脂肪量など  
いつもより赤い、赤黒い：血液量が多い  
白色、黄色：脂肪量が多いと薄い(薄い)色になるが、野生動物の場合、細胞が変性している可能性大
- 右心室は左心室より側壁が薄いので死後硬直の影響を受けにくい。そのため死体では、右心室は左より内腔が広い。



# 肺の変化の見方



## 基礎知識

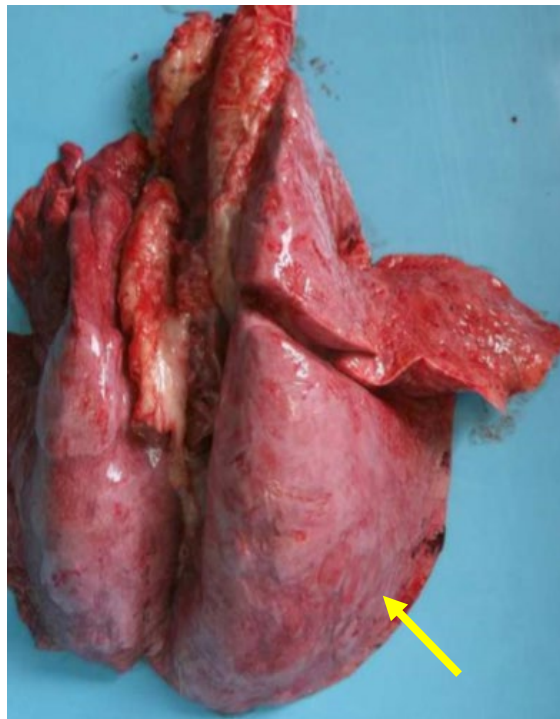
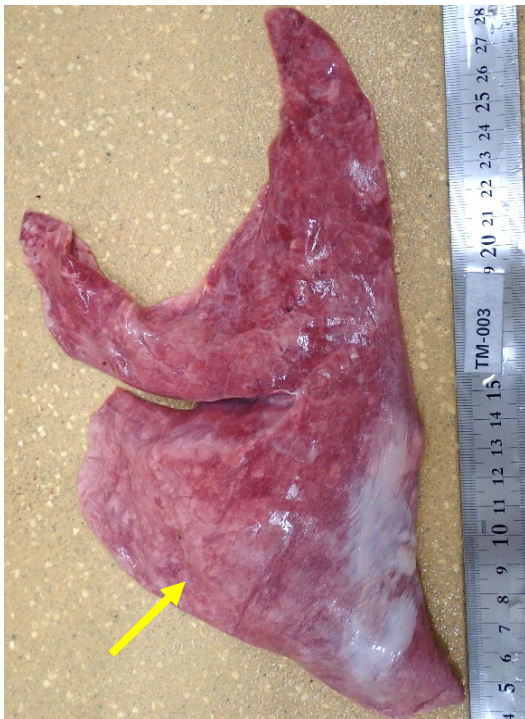- 肺の形 1対の臓器で右と左に分かれている（右肺と左肺）、さらに、左右の肺はくびれ（葉間裂）によって、パーツ（肺葉）に分かれる。シカを含む反芻獣は8つのパーツ（肺葉）から成る。イノシシは7つから成る。
- 肺の表と裏 肺の肋骨に接している面を肋骨面（表、背面）という（緩やかに隆起した広い面）。心臓を取り囲んでいる面を内側面という（裏、腹面）
- 質 表面は透明感があって平滑（ツルツル）で、空気を含んでマシュマコのように柔らかい。肺の小片を水に入れると水面に少し肺の一部を出して浮く①。
- 表面 肺の表面を覆う膜（漿膜しょうまく）を胸膜きょうまくという。特に肺の表面を覆う膜を肺胸膜という。同じ膜は胸腔内面を覆っている（壁側胸膜）。
- 断面 スポンジのよう、空気を入れる極小の小部屋の集合体
- 気管と気管支 梁はりの役割をしている軟骨が発達していて、簡単にはつぶれないようになっている。空気の通り道で内部は湿っていて、何も無い。
- 肺は陰圧の胸腔の中で空気を吸い込んで大きく拡張している。胸腔から出すと（大気圧、陽圧になる）肺は小さくなる（退縮する）。

## 変化の見方(ポイント)

- 大きさ いつもより 大きい/小さい  
正常では、胸腔の大きさより肺はずいぶん小さい。  
図の黄色の線は横隔膜のラインで、図の肺は胸腔一杯に存在（異常：退縮不全）
- 形 各部（左右や肺葉）の大きさのバランスが崩れている。  
例：左肺が右肺に比べて大きい。
- 色 全体的に 赤色/黒っぽい/白色/明るい色など  
一部に 赤色/黒っぽい/白色/明るい色など  
例：肺の縁だけが白い、肺の前葉の縁だけが色が違う(赤い) など
- 表面 透明感がない/白っぽい/ザラザラ/隆起するものがあるなど
- 断面 断面にスポンジ状の構造が見えない、断面から液体や泡がにじみ出てくる、あるいは流れ落ちる。気管支の断面から液体や泡沫が出る。膿(黄白色のドロドロの液体)がある。ボソボソした黄白色の物質(乾燥した膿、壊死組織)がある
- 重量 重い/非常に軽い
- 質 硬い、弾力性がある、プリンのように波動感があるなど
- できもの(結節、腫瘍) 部位、数、形状、性状、内容(断面)
- 気管支・気管内部 液体、固形物などがある。色、性状の確認
- その他 肺以外の臓器の変化の観察

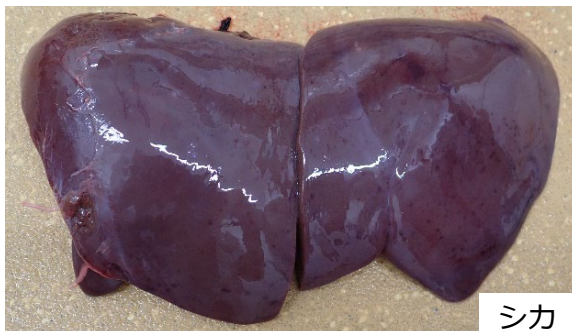## 変化の見方(ポイント) 解説

- **大きさ** 下の左図のように胸腔から取り出された肺は空気が排出されて縮む(退縮良好)。右図のように肺自体が盛り上がり、フワフワと大きい場合は肺内に大量の空気が残っている(退縮不全)。このような場合は気道(喉頭、気管、太い気管支)に空気の排出を阻害しているものが存在している可能性が高い。この時、肺を採出している間に縮んでいくときもある。肺が退縮不全で、重い場合、肺の色が濃い場合は、液体(水腫液、血液など)や固形物(吐物、血餅、滲出物(線維素、炎症細胞など)が気管支から肺胞までのどこかに存在する可能性がある。液体成分が主体の場合、肺の小片を水に入れると水中を浮遊する②。固形成分が多いと沈下する③。
- **肺の色を決定する要因** 空気の量と血液の量  
と殺された動物の肺は放血されているので明るい赤(桃色、貧血の色)、いつもより赤い、赤黒い;血液量が多い(うっ血、充血、出血)。特に赤黒い場合は、出血などを疑う。白色:空気の量が多い(気腫)、気腫の場合、肺の小片を水に入れると水面の上に浮く部分が多い④。
- **肺表面** 肺の本来の色が見えず、白い(胸膜の肥厚)、ザラザラしている(胸膜炎)
- **肺断面** 断面から液体がにじむことを「多汁<sup>たじゅう</sup>」という。肺水腫が起きている(肺胞内に液体が貯留している)。泡沫がみられるときも同じ。肺水腫が高度になると液体が流れ落ちる。
- **硬さ** 肺の柔らかさがなく、波動感がある場合、肺水腫、弾力があり硬い場合、肺胞がつぶれている(無気肺)、あるいは固形物がたまっている(肺炎など)。肺の組織が破壊されたり、炎症、異物があると修復反応(器質化)が起きて硬くなる。
- **気道** 血餅(血の塊)がある場合、血液吸入肺(と殺の影響)。黄色、黄白色内容がある場合、肺炎。ビールの泡のようなものがあれば肺水腫。

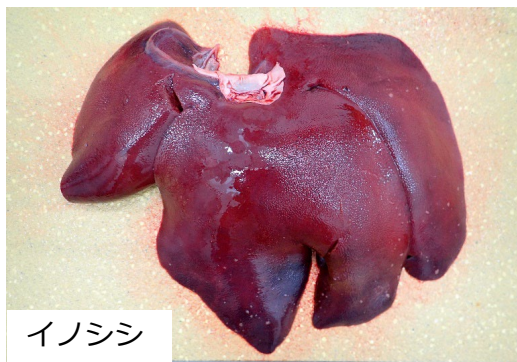


左図と右図を比較(矢印) 右図の肺は風船を膨らましたように盛り上がり、軽い(異常、退縮不全)肺内から空気がうまく排出されていない。  
左図の肺は扁平(正常、退縮良好)

# 肝臓の変化の見方



シカ



イノシシ

## 基礎知識

- 肝臓の形 横に長い、長方形で、肝の各部(肝葉) を分けるくびれ(切痕) が浅い1つの塊のようになっている(唯一、右側に1つ塊がある；尾状葉★)
- 肝臓の表と裏 肝臓の頭側(横隔膜に面している面) を横隔膜面という  
肝臓の尾側(胃腸に面している面) を内臓面という
- 胆嚢 シカにはない。イノシシの胆嚢は方形葉と内側右葉に包まれるようにある。通常、胆嚢のある位置から、向かって右を右葉という
- 肝臓の部位 大きく3つの部分からなっている左葉、右葉、尾状葉
- 質 シカの表面は、透明感があって平滑(ツルツル) で、断面は羊羹のように均質で、柔らかく弾力がある。イノシシ(豚も) の肝臓の表面には細かい凹凸がある。ちりめん皺のように見える。また、細かい網の目のような模様がある(肝小葉かんしょうよう写真挿入)。 他の動物の肝臓に比べて硬い(網目の部分に線維組織が多いため)。年を取ると網目がはっきりとしてみえるようになって、さらに硬くなる
- 表面 肝臓の表面を覆う膜を包膜(ほうまく) という

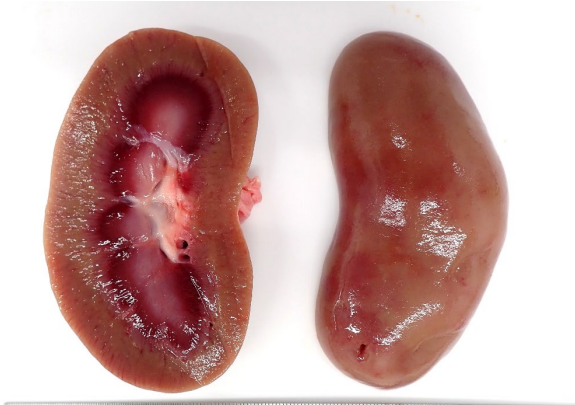## 変化の見方(ポイント)

- 大きさ いつもより 大きい/小さい
- 形 いつもの大きさでない 正方形/球形/いびつ(変な形)
- 色 全体的に 赤色/黄色/白色/褐色/緑色など  
一部に 赤色/黄色/白色/褐色/緑色など
- 表面 透明感がない/白っぽい/ザラザラ/網目状/隆起するものがあるなど  
イノシシ：網目がはっきりみえる
- 断面 透明感がない/白っぽい/網目状/隆起するものがある/切った面が膨隆する など
- 質 硬い/軟らかい/もろい など
- できもの(結節、腫瘍) 部位、数、形状、性状、内容(断面)
- その他 肝臓以外の臓器の変化の観察

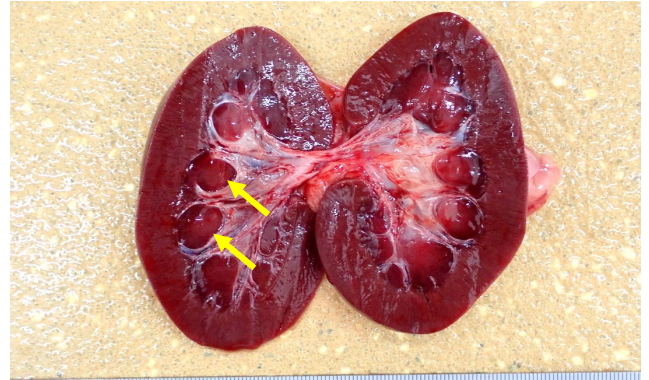
## 変化の見方(ポイント) 解説

- 肝臓の色を決定する要因 肝臓の元々の色(褐色)、血液量、脂肪量など  
いつもより赤い、赤黒い：血液量が多い  
白色、黄色：脂肪量が多いと薄い(薄い) 色になるが、野生動物の場合、肝細胞が変性している可能性大  
・小鹿(幼若な動物) は透明感が強く、やや明るい色を示すが、これは正常  
やや緑色調、黄色：黄疸の疑い(黄疸の場合、煮ると緑色が濃くなる)
- シカの肝臓：イノシシのような小さな網目模様が見えるときは異常

# 腎臓の変化の見方



シカ



イノシシ

## 基礎知識

- 腎臓の形 豆状で左右に1つずつ存在
- 質 表面は、透明感があって平滑(ツルツル) 均質で弾力がある
- 表面 薄いが強靱な被膜で覆われている  
被膜の外側には脂肪が多くついていることもある
- 断面 外側縁(腎皮質)と内側縁(腎髄質)で区分できる  
イノシシでは外観は1つだが、断面は分葉状が融合したように腎乳頭(矢印)がいくつか分離している
- 腎門(くぼみ)には血管以外に尿管もでている

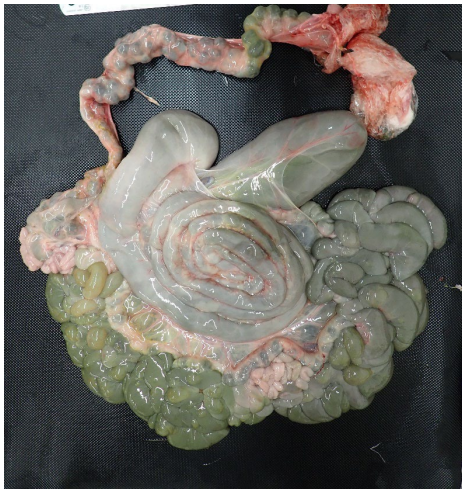## 変化の見方(ポイント)

- 大きさ いつもより 大きい/小さい
- 形 いつもの豆状でない 球形/いびつ(変な形)
- 色 全体的に 赤色/黄色/白色/褐色/緑色など  
一部に 赤色/黄色/白色/褐色/緑色など
- 表面 透明感がない/白っぽい/ザラザラ/網目状/隆起するものがあるなど
- 断面 透明感がない/白っぽい/網目状/隆起するものがある/切った面が膨隆する など
- 質 硬い/軟らかい/もろい など
- できもの(結節、腫瘍) 部位、数、形状、性状、内容(断面)
- 腎臓周囲脂肪の状態 硬結の有無
- その他 腎臓以外の臓器の変化の観察

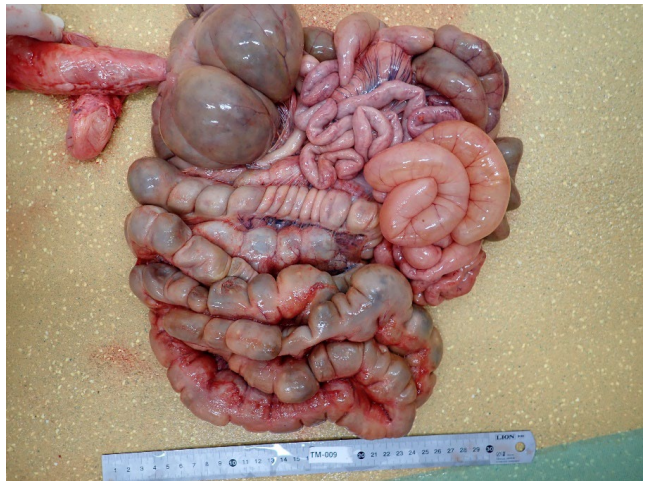## 変化の見方(ポイント) 解説

- 腎臓の色を決定する要因 腎臓の元々の色(暗赤褐色)、血液量、脂肪量など  
いつもより赤い、赤黒い: 血液量が多い  
白色、黄色: 脂肪量が多いと薄い(薄い)色になるが、野生動物の場合、細胞が変性している可能性大

# 腸管の変化の見方



シカ



イノシシ

## 基礎知識

- 腸の形 小腸（十二指腸、空回腸）と大腸（盲腸、結腸、直腸）に大別される
- 結腸の形 シカ：円盤結腸、イノシシ：円錐結腸  
ウシの盲腸や結腸には腸ヒモや隆起を見ない  
ブタには3条の盲腸ヒダ、2条の結腸ヒダを持つ
- 質 表面は、平滑(ツルツル)
- 表面 表面を覆う膜を漿膜（しょうまく）という  
内腔表面を覆う面は粘膜という

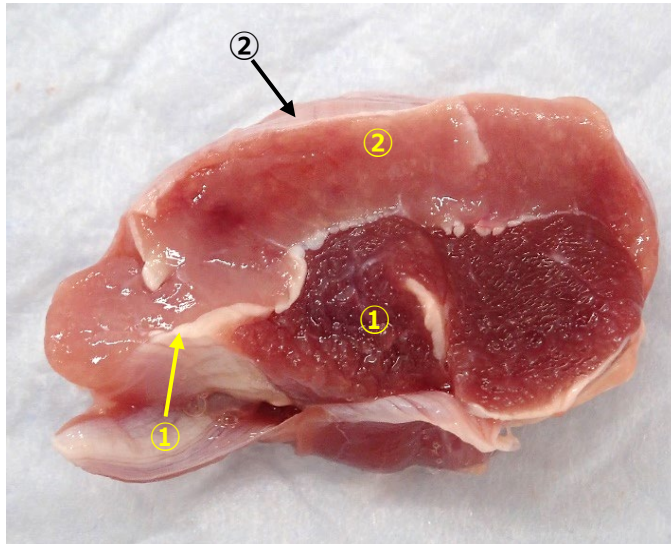
## 変化の見方(ポイント)

- 大きさ いつもより 太い/細い
- 形 いつもの管状でない 結索/ヘルニア/数珠状/その他(変な形)
- 漿膜面の色  
全体に 赤色/黄色/白色/褐色/緑色など  
一部に 赤色/黄色/白色/褐色/緑色など
- 漿膜面 透明感がない/白っぽい/ザラザラ/網目状/隆起するものがあるなど
- 粘膜面の色  
全体に 赤色/黄色/白色/褐色/緑色など  
一部に 赤色/黄色/白色/褐色/緑色など
- 粘膜面 透明感がない/白っぽい/網目状/隆起するものがある/切った面が膨隆する/粘膜がはがれ落ちている など
- 質 硬い/軟らかい/もろい など
- できもの(結節、腫瘤) 部位、数、形状、性状、内容(剖面)
- その他 腸管以外の臓器の変化の観察  
寄生虫の有無

## 変化の見方(ポイント) 解説

- 腸管の色を決定する要因 腸管の元々の色(乳白色)、出血、感染症など  
いつもより赤い、赤黒い：出血してから経過の長さ  
粘膜全体が腫れている：感染症など

# 筋肉の変化の見方



## 基礎知識

- 筋肉の発達 正常であれば、肋骨、背中の骨（脊椎棘突起せきついきよくとつき）、腰骨（大腿骨大転子だいてんし、ヒトでは寛骨を指す）などは、みえないし触れない。
- 色 シカは赤みがある①（豚肉より赤く、牛肉より赤みが弱い）
- 質 透明感があり、みずみずしく、弾力がある。牛肉のようにサシ(脂肪)は入らない（筋肉内部に白色の部分はない）。
- 表面 表面/筋束を筋膜が覆う（部位によって厚さが違う。矢印①は厚い）。平滑(ツルツル、矢印②薄い筋膜)
- 皮膚、関節、骨 筋肉に接する組織の変化にも注意する。

## 変化の見方(ポイント)

- 発達 骨がみえる、触れる場合は筋肉の発達不良、萎縮(骨子明瞭こっしめいりょう、痩せているときの表現)
- 色 全体的に、あるいは一部で、色が褪せている(赤みが減る)。より赤い/赤黒色/白っぽい②、透明感がない。
- 表面・断面 透明感がなくなって、濁った感じ(煮肉様しゃにくよう、肉を煮た時のような色と質感) / 白っぽい/ザラザラと硬い/水っぽい②
- 筋肉に変化がある時 部位(前肢、後肢、体幹部たいかんぶ; 胸、腹部)、体の外側、内側など)、皮膚、関節、骨に異常がないか必ず確認する。暴れた時にぶつかりやすいところ、毘がかかりやすいところなどであるかどうかの確認も必要

## 変化の見方(ポイント) 解説

- 筋肉の萎縮/発達不良(骨子明瞭)がある場合は、消耗性疾患(体力を奪うような感染症、非感染性疾患など)、長期の摂食不良(栄養不良)、春先(餌の少ない時期の後)は秋より筋肉量が少ない。
- 透明感がない 筋肉の変性
- 筋肉が白っぽい 貧血、筋組織の変性、壊死。煮肉様の場合は変性が高度あるいは壊死している。打撲など物理的な刺激で変性、壊死が起こる。過度の体温上昇。
- 白くザラザラ、硬い 壊死したところに石灰塩が沈着している(砕いた軽石を触っている感じ)。壊死が高度で少し時間が経っている。
- 赤い、赤黒い 出血、充血。
- 水っぽい、断面入れると液体が滴り落ちる 水腫。限局性にみられる場合は、打撲部位、括り毘がかかった部分など物理的な刺激に関連して現れる。この場合、出血を伴うことが多い。四肢、体幹部の腹面にびまん性に現れる場合は、心臓や腎臓に異常がないか確認する。高度の削瘦(非常に栄養状態が悪い)の場合にも現れることがある。※水腫:水っぽいこと

## 5.よく見られる病変

筋肉

心臓

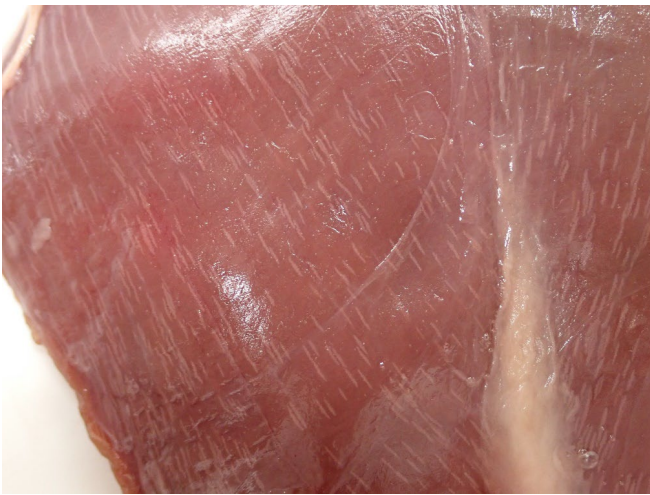肺

肝臓

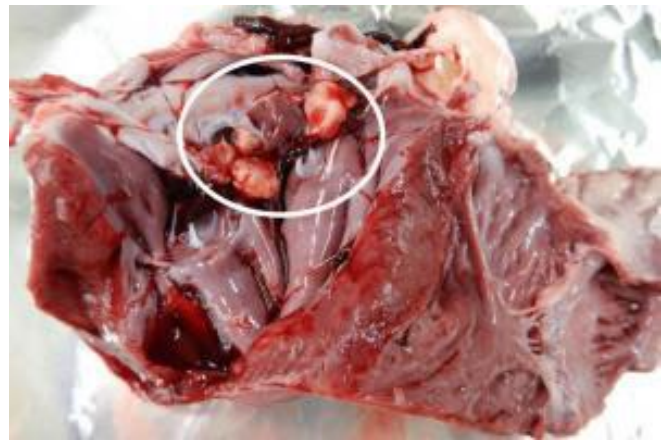
腎臓

胃

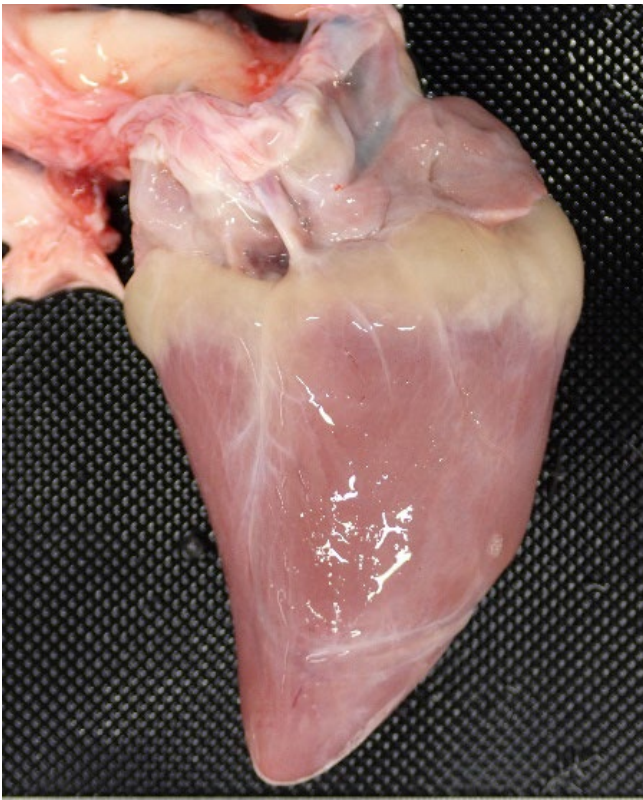
腸管



住肉胞子虫症、筋肉 [シカ]  
筋肉内に白色の筋が見える

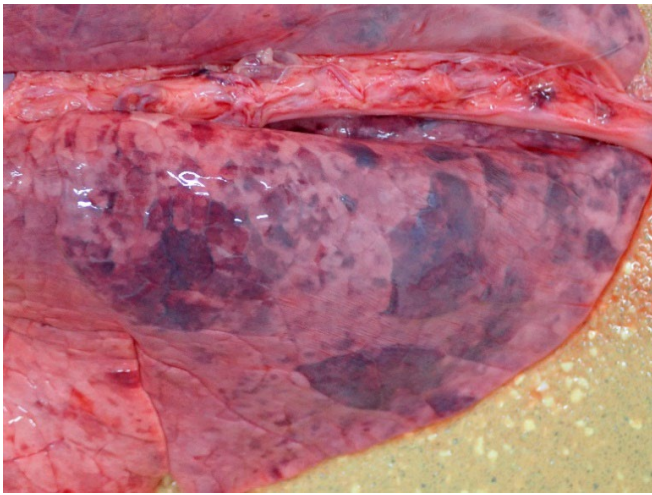


疣贅性心内膜炎、心臓内腔 [豚]  
心臓の弁にイボ状の結節が付着

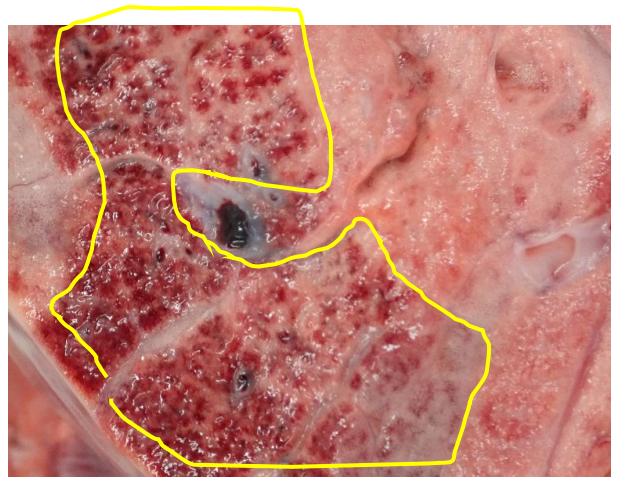


栄養失調；心冠部脂肪織膠様萎縮、心臓  
[シカ]  
心臓の貧血色、心冠部脂肪織がゼラチン状

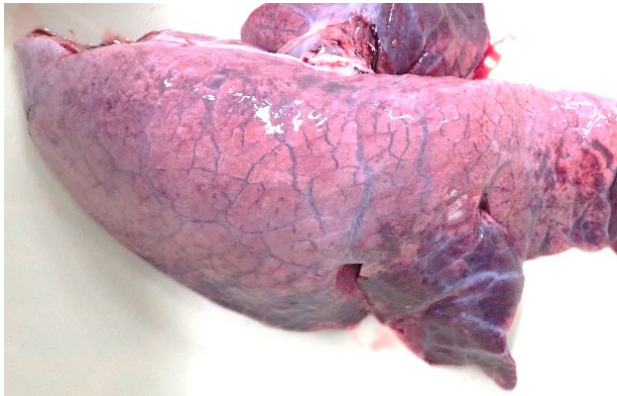




血液吸入肺、肺 [イノシシ]



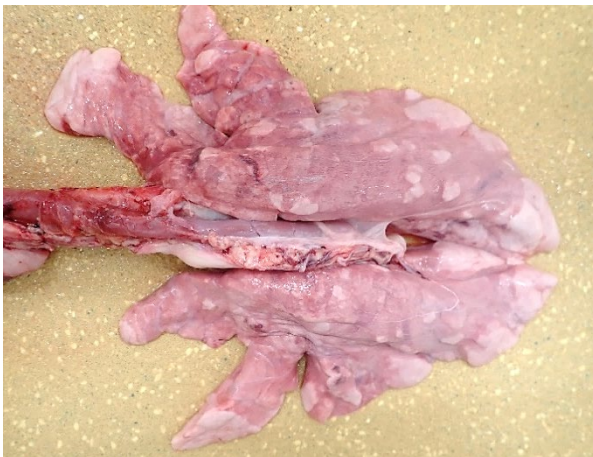
血液吸入肺、肺断面 [イノシシ]  
吸引された血液は気道末端まで到達している(囲み)



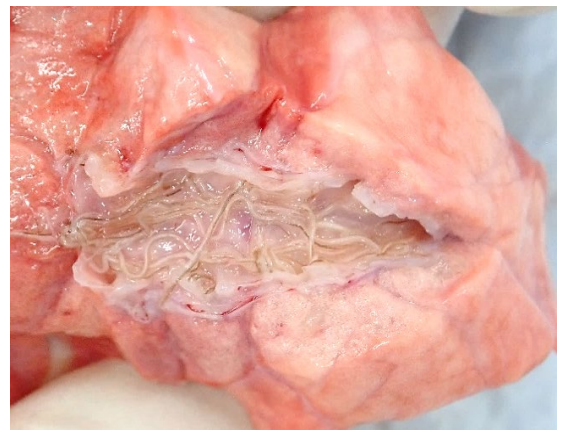
肺水腫 (敗血症)、肺 [豚]  
水っぽく、赤い



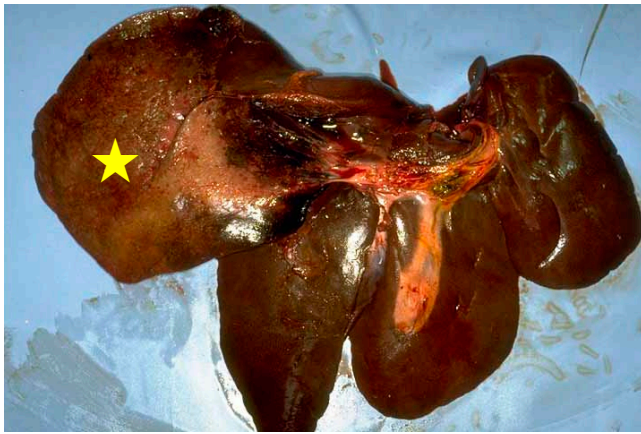
胸膜炎、肺 [シカ] 胸膜の肥厚  
肺表面がザラザラしている



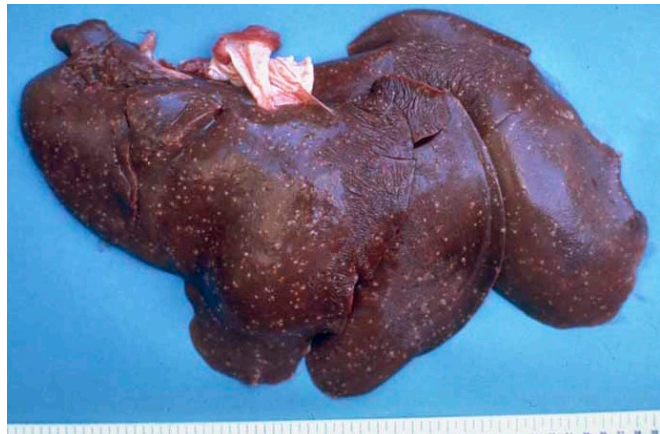
肺気腫、肺 [イノシシ]  
白色部位がマシュマロのように空気を含む



豚肺虫、肺 [イノシシ]  
気管支内に豚肺虫を確認



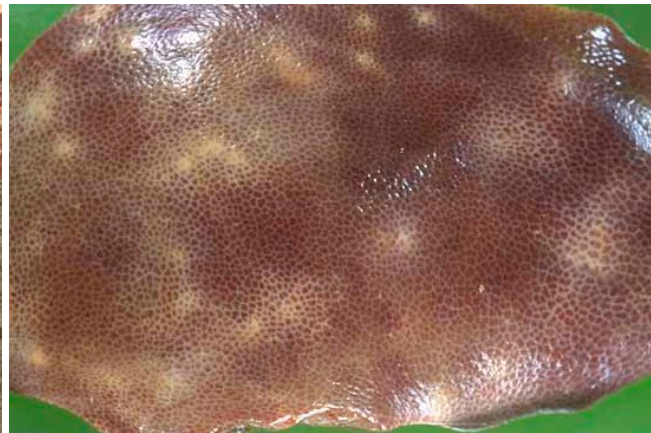
肝葉捻転、肝臓〔豚〕  
外側左葉が大きく★、変色してもろい



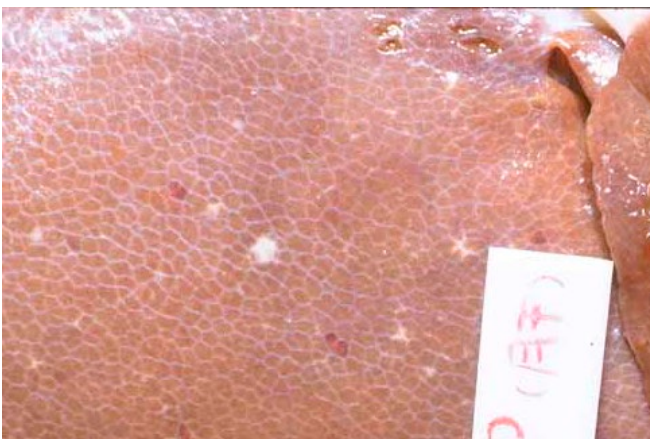抗酸菌症、肝臓〔豚〕  
全体に細かな白い結節がある（壊死と炎症）



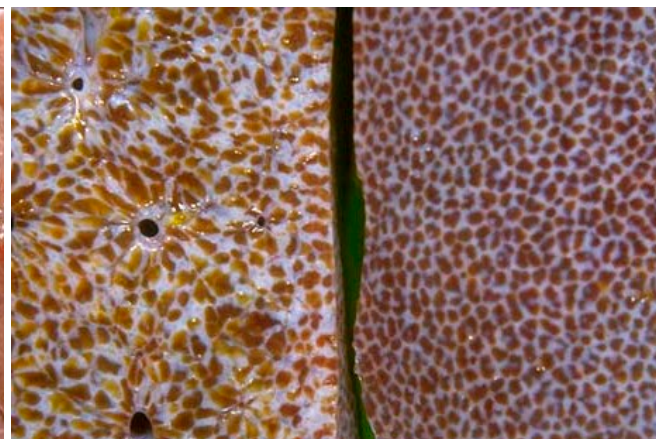
膿瘍、肝臓〔豚〕 全体に小豆大の結節がある



肝間質炎、肝臓〔豚〕 網目が白く目立ち、ときに中心に結節がある



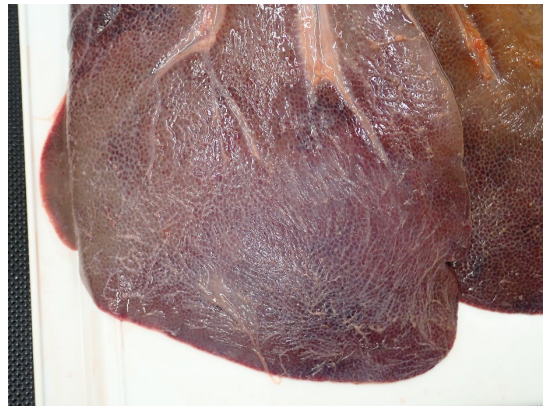変性、壊死、出血、肝臓〔豚〕 肝臓全体が白っぽく、白と赤の斑点がある（トキソプラズマ症）



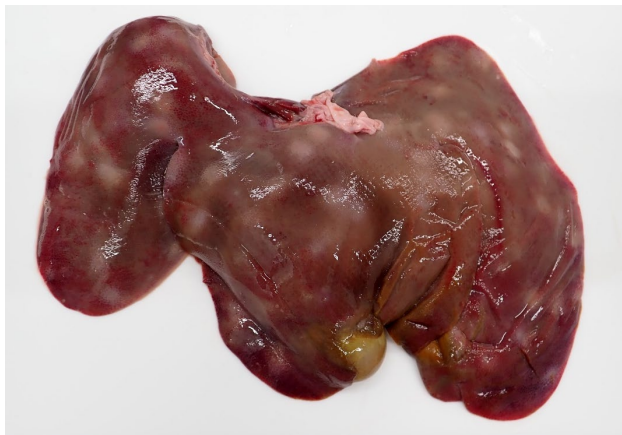肝線維症、肝臓〔豚〕 網目が白く際立っている



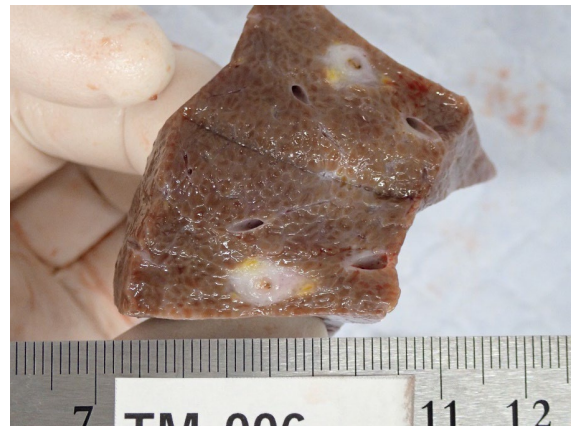
臓器の色の違い、肝臓 [エゾシカ]  
ともに正常で、おそらく食性による違い



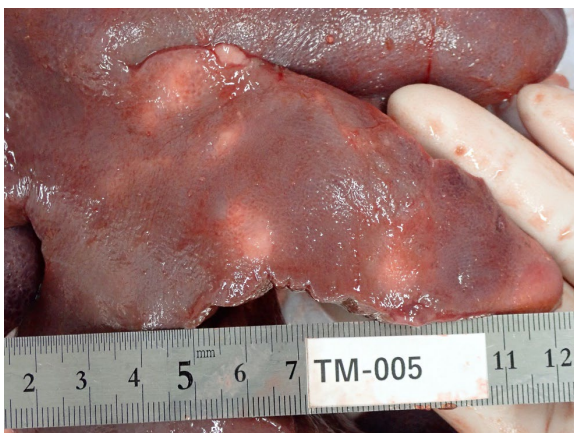
肝包膜炎、肝臓 [イノシシ]  
肝臓表面がザラザラしている



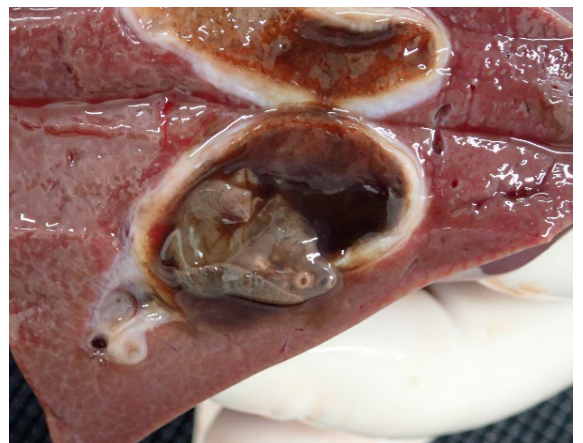
肝間質炎、肝臓 [イノシシ]  
ミルクスポットといわれる白い網目状の病変がみられる



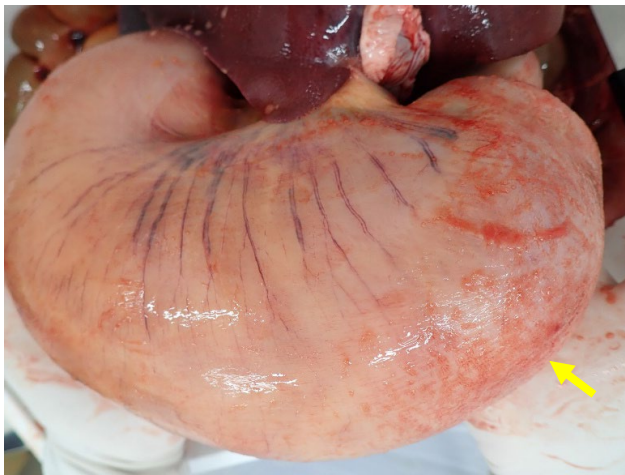肝間質炎、肝臓断面 [イノシシ]  
ミルクスポット断面



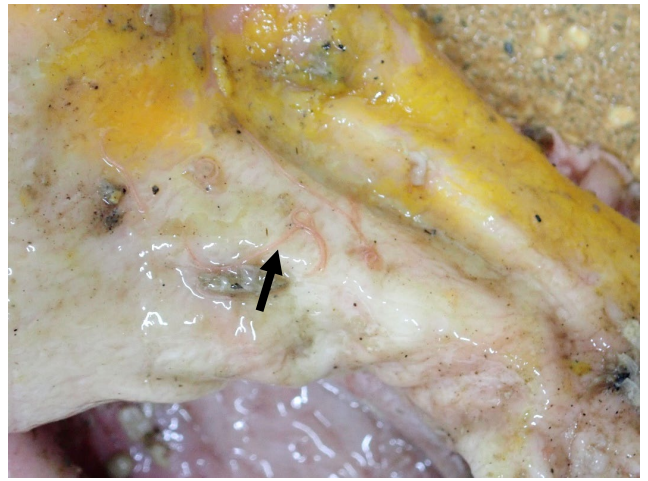
肝膿瘍、肝臓 [イノシシ]  
肝臓に白斑を散見 寄生虫を疑う病変



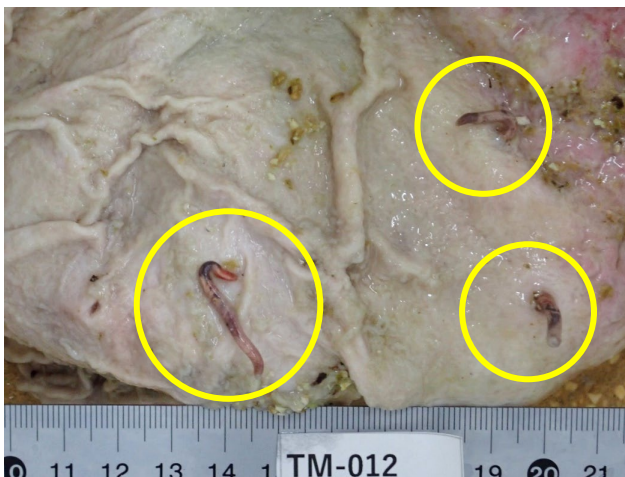
肝蛭、肝臓、胆管 [シカ]  
胆管内に肝蛭が寄生



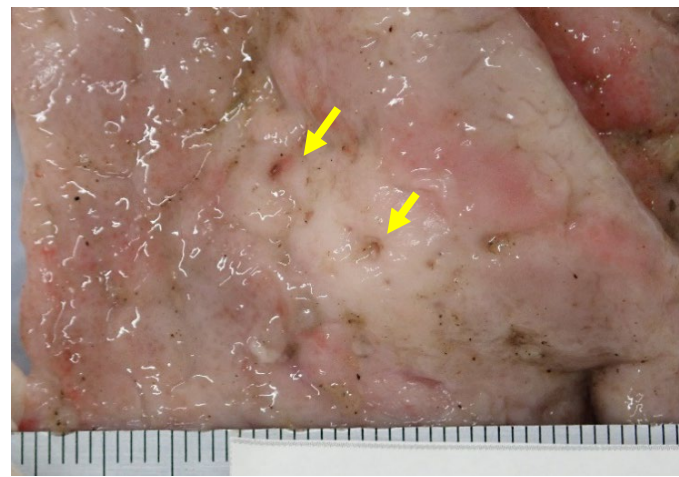
線維索性腹膜炎 [イノシシ]  
漿膜面(矢印) がザラザラしている



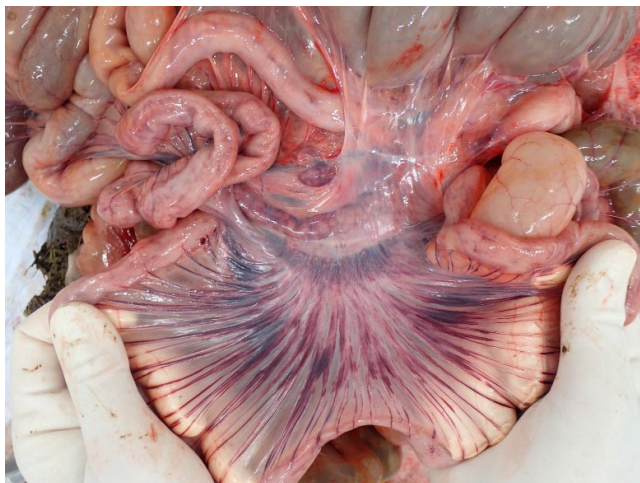
胃内寄生虫、胃 [イノシシ]  
胃粘膜に胃虫(線虫)



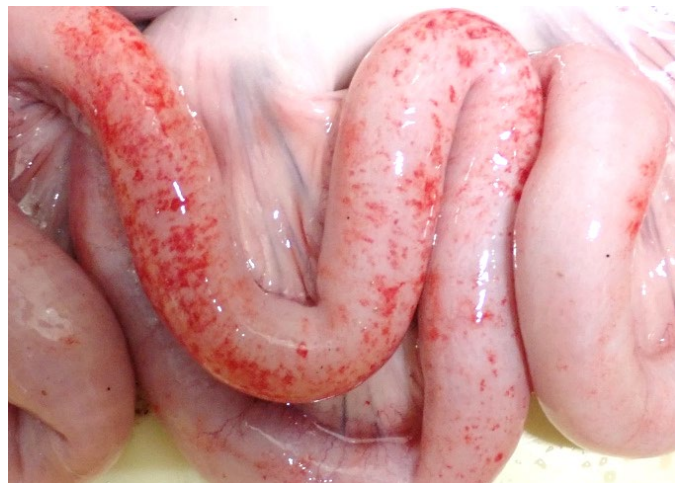ドロレス顎口虫、胃 [イノシシ]



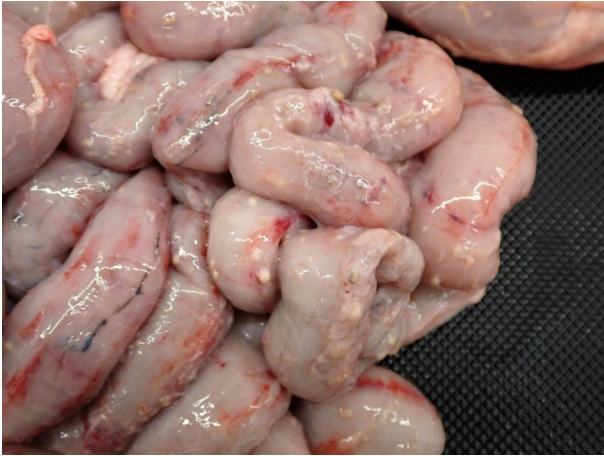ドロレス顎口虫が寄生していた部位 (潰瘍)、胃 [イノシシ]



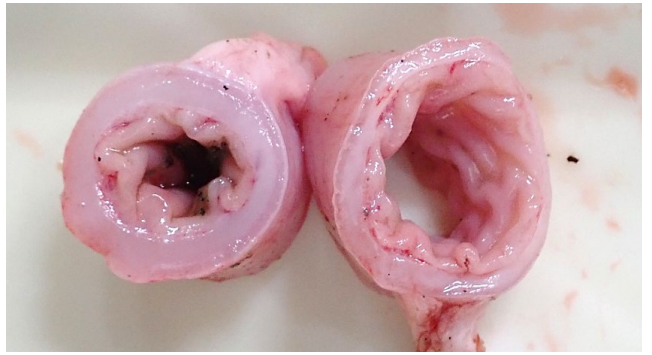
放血不良疑い [イノシシ]  
小腸腸間膜に放射状に赤い筋がみえる(血液を入れて拡張する血管)



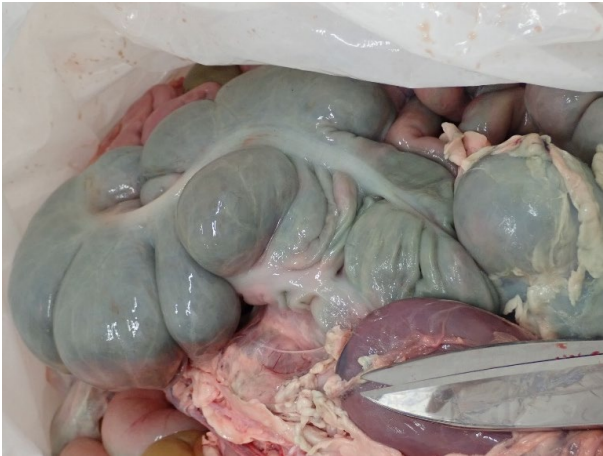漿膜出血、小腸 [イノシシ]



汎漿膜炎、小腸 [豚]



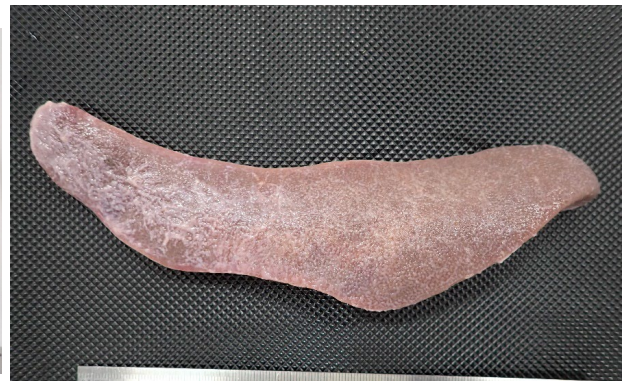
回腸末端炎、回腸 [ブタ]  
ローソニア



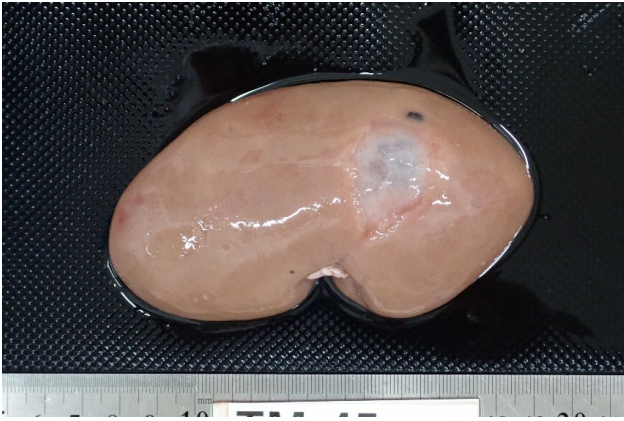
死後変化 [イノシシ]  
結腸全体的に緑色し、ガスを含んで拡張



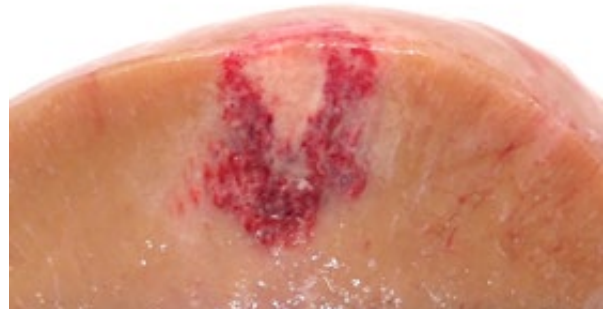脾臓のうっ血 [イノシシ]



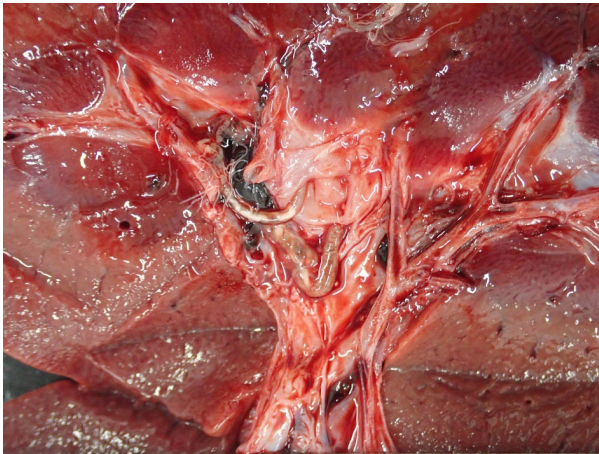漿膜炎、脾臓 [イノシシ]  
脾臓表面がザラザラしている。  
被膜に線維素付着



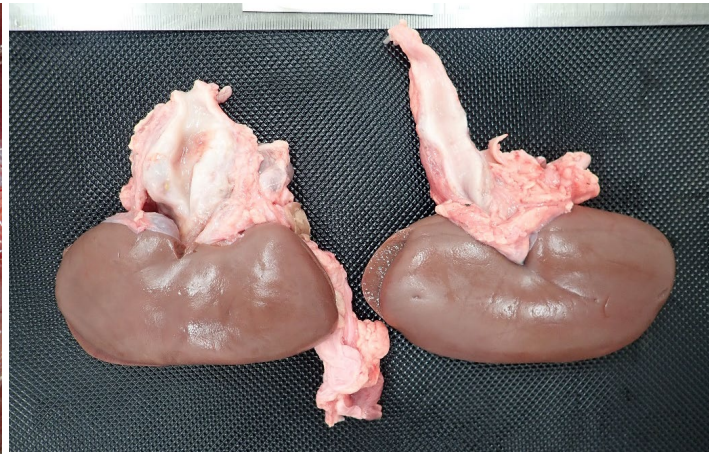腎嚢胞、腎臓 [イノシシ]  
腎臓に透明の液を含む嚢胞を形成



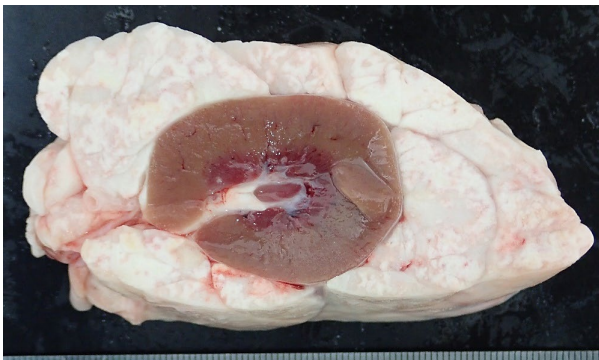腎貧血梗塞、腎臓 [イノシシ]  
腎臓表面より楔状に白い病変がありその周囲に出血を伴っている



腎虫症、腎臓断面腎盤 [イノシシ]



腎虫症、尿管の拡張 [イノシシ]  
腎虫寄生による尿管壁における嚢胞形成




腎臓周囲の脂肪壊死 [エゾシカ]

# 6.付録

## 疾病情報

# 旋毛虫

(せんもうちゅうしょう、トリヒナ症)



旋毛虫症（トリヒナ症）とは、線虫の1種である*Trichinella spiralis*または旋毛虫属（*Trichinella*属）の近縁種による感染症をいう。多くの哺乳動物に感染  
感染経路:感染肉の生食、ヒトへの感染源として最も主要な動物は豚とされる。イタリヤ、フランスでは1975～2005年までに集団感染事例が発生し、患者数は合計3,000名以上に上る。旋毛虫の自然界における宿主は哺乳類のみならず、鳥類から爬虫類まで多岐にわたる動物種が含まれる。そのため、本症の発生に関わる主な動物種は地域によっても異なり、クマやイノシシなどの狩猟獣が家畜以上に重要な感染源となっている地域もある。


旋毛虫症の予防は十分な加熱調理に尽きる。近年、わが国では捕獲個体の利活用が促進されているシカやイノシシに加え、ジビエブームによって種々の狩猟獣の肉が食用に流通している。今のところ国内の野生動物で旋毛虫が検出されているのはクマ2種のほか、キツネ（北海道）、タヌキ（北海道、山形県）、アライグマ（北海道）で、イノシシやシカの肉からは例がない。しかし、ヨーロッパではイノシシ肉が旋毛虫症の主要な感染源の一つであること、また北米ではシカ肉が原因と推定される感染事例が報告されていることを踏まえ、クマ肉と同様に、イノシシやシカの肉にも注意を払う必要がある

<https://www.niid.go.jp/niid/ja/typhi-m/iasr-reference/2406-related-articles/related-articles-446/7215-446r06.html>

表 2. 日本国内で診断・報告されたヒトの旋毛虫症の発生事例

感染地	原因食品	発症者数	診断の根拠	報告者（年）
青森県	クマ肉	15	症状、残品	山口ら（1975）
北海道	クマ肉	12	症状、生検、残品	手林ら（1981）
三重県	クマ肉	60	症状、残品	片桐ら（1984）
タイ国	豚肉	1	症状、抗体	戸谷ら（1985）
石川県	クマ肉	1	症状、抗体	田辺ら（1985）
鳥取県	豚肉	1	症状、抗体	山口ら（1986）
山形県	豚肉	1	症状、抗体	山口ら（1986）
広島県	豚肉？	1	症状、抗体	佐々木ら（1987）
ポーランド？	ソーセージ？	1	抗体	楠原ら（1999）
中国	クマ肉	1	症状、抗体、生検	塩田ら（1998）
ケニア	豚肉？	1	症状、抗体	中村ら（2003）
台湾	スッポン	2	症状、抗体	前田ら（2010）
茨城県	クマ肉	21	症状、抗体、残品	茨城県（2016）





# 肝蛭

かんてつ

## 野生動物の肝蛭情報

### ■肝蛭とは

Fasciola属の吸虫が原因とされる。メタセルカリア（幼虫）の感染により、主に反芻獣（ウシ、ヒツジ、ヤギ）、馬、豚、ヒトなど多くの哺乳類の肝臓（胆管）に寄生する。中間宿主はヒメモノアラガイである。家畜がメタセルカリアの付着した植物を摂取すると、腸に至り、脱嚢して腸壁を穿通して腹腔へ移動する。その幼虫は肝臓表面の被膜から侵入、胆道内に寄生し、成虫になるまでここで発育する。

肝臓に観察される病変として2種類。幼虫が肝実質を移行する時期（肝内移行期）、成虫が胆管に寄生する時期（胆管内寄生期）および異所寄生（迷入）によって異なる。

### ■肝蛭の寄生状況

シカにおける感染率は非常に高いが、イノシシにおける感染率は低い。また、感染状況に地域差がある。

### ■文献

#### 1. ニホンイノシシの内部寄生虫（抜粋）

兵庫県下で収集したニホンイノシシ 132頭を対象として、その内部寄生虫（鱚虫）を網羅的に調べた。対象動物に線虫 22種と条虫 1種、吸虫 1種の寄生が確認された。吸虫については単為生殖型肝蛭（いわゆる日本産肝蛭 aspermicFasciola sp.）の寄生も国内で初めて確認された。豚腸結節虫 Oesophagostomumdentatumは和歌山県産イノシシでは高い寄生率(55%)であったが、兵庫県産個体ではごく稀な寄生であったこと(3.8%)、和歌山県産イノシシでは寄生が確認されなかった有歯豚胃虫の感染個体が阪神地域に集中していることなど、イノシシ個体群により特有の寄生虫相をもつことが示唆された。<https://agriknowledge.affrc.go.jp/RN/2010912711.pdf>

#### 2. 北海道十勝地方のエゾシカ（Cervus nippon yesoensis）における日本産カンテツ（Fasciola sp.）の寄生状況調査（抜粋）

国内での家畜のカンテツ症は激減しているが、ニホンジカ（C. nippon）では、高率にカンテツの寄生が認められる。本研究では、北海道十勝地方において、野生のエゾシカのカンテツ寄生状況を把握し、今後の肝蛭症拡大対策の基礎的資料となる情報を提示することを目的とした。2012年5月から10月の期間に十勝地方の10ヶ所の調査地点から収拾した計507サンプルのエゾシカの糞塊を用いて虫卵検査を行った。その結果、十勝地方におけるエゾシカのカンテツ寄生率は14.2%であり、道内の他地域からの報告と比べると低いレベルであった。また、今回の調査でカンテツが検出された調査地点と食肉衛生検査所の検査結果から得られたカンテツ寄生ウシの生産元地点を比較した結果、寄生分布が両者である程度重なっている傾向が示唆された。

[https://www.jstage.jst.go.jp/article/jjzwm/18/4/18\\_115/\\_pdf](https://www.jstage.jst.go.jp/article/jjzwm/18/4/18_115/_pdf)

# シカ肉による食中毒 住肉胞子虫



## ■住肉胞子虫とは

原虫の一種で、肉食動物を終宿主として、糞便中に排泄されたオーシストの経口感染によって感染する。オーシストを食した動物（待機宿主、中間宿主）の筋組織内にシストを形成し、終宿主食せられるのを待つ。2012年に食品衛生法施行規則の一部改正で住肉胞子虫属のSarcocystis fayeriが食中毒事件票の原因物質として追加された。

## ■文献

### 1. シカ肉のあぶりが原因と推定された有症事例

日本食品微生物学会雑誌 Jpn. J. Food Microbiol., 34(3), 166-169, 2017  
平成27年12月11日に、N市内の飲食店で10日に会食をした複数人が食中毒様症状を呈していると保健所に連絡があった。保健所が調査をしたところ、12月10日にA施設を利用した1グループ17名のうち10名が嘔吐や下痢などの食中毒様症状を呈しており、有症者は当該施設の喫食以外に共通行動はなかった。

### 2. 新潟県報道発表資料（8月23日）概要

8月17日、18日に新潟県南魚沼市の旅館で提供された夕食の摂食者52人中30人が下痢、嘔吐、吐き気等の症状を呈した。提供された食品に、加熱不十分な鹿肉料理があった。

1. 発生日 8月17日午後10時頃
2. 原因施設 新潟県南魚沼市 旅館
3. 摂食者 21グループ52人
4. 発症者 15グループ30人
5. 原因食品 8月17日及び18日の夕食（加熱不十分な鹿肉料理の提供あり）
6. 病因物質 不明（細菌、ウイルス検査実施）


新聞報道等：鹿肉はエゾシカ肉で北海道からの購入肉で、24日毎日新聞では「保健所が寄生虫の可能性があると報道している。27日のハザードラボは「保健所が鹿肉からザルコシスティス寄生虫が検出され、原因の可能性が高い」と報道している。

### 3. 厚生労働科学研究費補助金食品の安全確保推進研究事業

住肉胞子虫による国産ジビエの食中毒リスク評価に関する研究

<https://mhlw->

[grants.niph.go.jp/system/files/download\\_pdf/2020/202024008B.pdf](https://mhlw-grants.niph.go.jp/system/files/download_pdf/2020/202024008B.pdf)



**豚丹毒** とんたんどく

## イノシシの豚丹毒情報

### 発症例

- 高知県 イノシシ肥育農家で、17頭のうち3頭が敗血症で死亡
- 愛媛県 森川ら,全国家畜保健衛生所業績抄録,17,29(1983)
- 滋賀県 橋本ら,全国家畜保健衛生所業績抄録,19,123(1985)
- 奈良県 松田ら,奈良県農林部畜産課畜産関係業績発表集録,  
21,71-75(1988)]
- 山口県 小川ら,家畜衛生週報,2590,55(2000)]

愛媛県(1993年5月)および長崎県(1996年6月)での発生例は、いずれも急死を特徴とする敗血症型で、春から秋にかけて発生していた


鑑別診断 豚熱やトキソプラズマ病と類似した臨床および肉眼所見を示す

Yamamoto K, Kijima M, Takahashi T, Yoshimura H, Tani O, Kojoyou T, Yamawaki Y, Tanimoto T: Res Vet Sci, 67, 301-303 (1999)

### 抗体調査

#### ■ 農研機構

イノシシの生息域をほぼ網羅する41府県から狩猟または有害鳥獣駆除で捕獲された野生イノシシの検体として、2014年～2017年に集めた血液検体は計1,372頭分である。感染の履歴となる豚丹毒菌に対する血中抗体の抗体陽性率は95.6%であり、欧州諸国で報告された陽性率(2.4%-17.5%)と比べて非常に高い。



溶連菌 ようれんきん

## イノシシの溶連菌情報


### ■ 農研機構 豚の連鎖球菌解説

溶血連鎖球菌 *S. suis* は豚および豚肉と職業上接触する機会の多い人にも疾病を起こすことがある。養豚業従事者や獣医師、食肉処理従事者などは感染のリスクが高く、感染した豚(またはその生肉)に接触した際に、皮膚の外傷を介して感染すると考えられている。潜伏期は数時間から3日間に及ぶ。人の感染症では化膿性髄膜炎が多く、後遺症として、聴覚障害や運動失調を伴うことも多い。まれに敗血症により多臓器不全を起こす。人では血清型2型菌の感染報告がほとんどであるが、タイなど一部の国では、14型による症例の報告も多い。人の*S. suis* 感染症はヨーロッパやアジア諸国での報告が多く、大半は職業上豚と接触する機会の多い人の症例で、**イノシシを解体したハンターでの例もある。**

[https://www.naro.go.jp/laboratory/niah/disease/s\\_suis/index.html](https://www.naro.go.jp/laboratory/niah/disease/s_suis/index.html)

■イノシシ咬傷から検出された Lancefield の A 群を保有する *Streptococcus suis* の一例

<https://congress.jamt.or.jp/j71/pdf/general/0047.pdf>



溶連菌 ようれんきん


# イノシシの溶連菌情報

第29回サイエンスカフェ  
ジビエの食中毒リスクとその対策 関崎勉

## 家畜および野生動物での食中毒病原体の保有率(%)

病原体	牛	豚	馬	鶏、その他鳥	羊・山羊	鹿	猪	鴨	兎	熊
腸管出血性大腸菌	21	7.5	low	—	56-67	3	0	—	?	?
カンピロバクター	10	1.6-3.5	low	30-40 (30-96)	30	0	<44	15-20	?	?
サルモネラ	<0.5 (9.2)	8.6	low	(<0.003)	13.4	0	7.4 (50)	+	+	+
E型肝炎ウイルス	—	100	—	+	—	35	30	—	—	—
トキソプラズマ	7.3	5.2	0	0	?	1.9	6.3	4.6	?	?
野兎病菌	—	—	—	—	—	—	—	—	0.2(J)	—
豚レンサ球菌	20	100	0	—	?	?	92	—	33.3	—
トリヒナ	0	0(+)	+	0	0	?	+	—	?	+
住肉孢子虫	30-50	<10	43	—	<80, 48	90	46	—	?	?

いずれも報告にあった成績で、国や地域はそれぞれ異なるため、異なる場合もある。  
( )は食肉や卵での汚染率、—は宿主が異なるため存在しないと推定されるもの、+は、存在が報告されたもの、?は成績は十分ないが、保有すると思われるもの。



## 炭疽たんそ

# イノシシの炭疽 情報

### ■ 野生鳥獣における炭疽抗体調査

Serological Anthrax Surveillance in Wild Boar in Ukraine  
VECTOR-BORNE AND ZOO NOTIC DISEASES Volume 14, Number 8, 2014 Mary Ann Liebert, Inc. DOI: 10.1089/vbz.2013.152

炭疽病は、炭疽菌によって引き起こされる急性疾患であり、世界中で野生動物、家畜およびヒトに感染しているが、これらの集団に与える影響は十分に認識されていない。ウクライナでは、サーベイランスは受動的であり、炭疽菌はしばしば家畜から検出される。しかし、野生動物は炭疽病による死亡例（イノシシ、*Sus scrofa*など）が記録されているが、サーベイランスの対象にはなっていない。イノシシはウクライナでは豊富で広く生息しており、頻繁に狩猟される種である。我々は、ウクライナのイノシシの血液サンプルの*B. anthracis*に対する抗体を調べるスクリーニング試験を開始した。その結果を既知の家畜炭疽病ホットスポットと関連付けた。その結果、家畜炭疽病ホットスポットから35km、過去のイノシシの炭疽病報告から400km離れた場所で、イノシシの炭疽病への曝露の証拠が発見された。我々はウクライナにおける炭疽病のバイオセンチネルとして野生動物を用いることを提言する。

### ■ イノシシ発生事例 国内では確認されていない

- ・アメリカ 2009年から2010年にかけてテキサス州で発生した2つの大規模な炭疽病流行では、放し飼いの野良豚に多数死亡
- ・ウクライナ
- ・インド Kerala`s Thrissur district


### ■ 炭疽に関する資料（野生鳥獣）

・ Preferred citation: Anipedia, [www.anipedia.org](http://www.anipedia.org): JAW Coetzer and P Oberem (Directors) In: Infectious Diseases of Livestock, JAW Coetzer, GR Thomson, NJ Maclachlan and M-L Penrith (Editors). V De Vos, H Van Heerden and W C Turner, Anthrax, 2018.

・ Ante- and postmortem diagnostic techniques for anthrax: rethinking pathogen exposure and the geographic extent of the disease in wildlife. Karoun H Bagamian 1, Kathleen A Alexander, Ted L Hadfield, Jason K Blackburn . 2013 Oct;49(4):786-801. doi: 10.7589/2013-05-126.

・ Anthrax undervalued zoonosis  
2010 Jan 27;140(3-4):318-31.

doi: 10.1016/j.vetmic.2009.08.016. Epub 2009 Aug 18.



## レプトスピラ症 れぷとすぴらしょう

# イノシシのレプトスピラ症 の情報

### ■ イノシシのレプトスピラ症

Leptospirosis in Urban Wild Boars, Berlin, Germany

Emerg Infect Dis. 2007 May; 13(5): 739–742. doi: 10.3201/eid1305.061302

ベルリン産のイノシシ141頭中25頭（18%）にレプトスピアの抗体を検出した（95%信頼区間12-25）。血清陽性は慢性間質性腎炎と関連し（オッズ比10.5,  $p=0.01$ ），腎臓組織からレプトスピアが検出された。イノシシは都市環境におけるヒトのレプトスピラ症の潜在的感染源となる可能性がある。

### ■ 野生鳥獣のレプトスピラに関する調査


• Prevalence of *Leptospira* spp. in the Kidneys of Wild Boars and Deer in Japan  
Nobuo KOIZUMI, Maki MUTO, Akio YAMADA, Haruo WATANABE

• 2005年から2008年にかけての日本のイノシシやシカにおけるレプトスピラ属の有病率をポリメラーゼ連鎖反応を用いて調査した。レプトスピラflaBは、9都道府県のイノシシ(陽性率15.2%、145人中22人)、1都道府県の鹿(1.1%、94人中1人)の腎臓で検出されました。調査期間中の陽性動物の有病率(カイ二乗検定、 $p=0.94$ )または2007年から2008年のシーズンにおける雄と雌のイノシシの有病率(フィッシャーの正確検定、 $P=0.45$ )に年間変化はなかった。これらの動物が飼っているレプトスピラ種は、*L. interrogans*(22匹から)と*L. borgpetersenii*(1匹から)であると推測された。

• First overall report of *Leptospira* infections in wild boars in Poland. Żmudzki et al. Acta Vet Scand (2016) 58:3

DOI 10.1186/s13028-016-0186-7

• *Leptospira* Survey in Wild Boar (*Sus scrofa*) Hunted in Tuscany, Central Italy. Pathogens 2020, 9, 377; doi:10.3390/pathogens9050377



クリプトスポリジウム症  
くりぷとすぼりじうむしょう

# シカのクリプトスポリ ジウム症 情報

## ■ クリプトスポリジウム 検出率

・ 野生動物での水系感染症病原微生物の保有状況と水源汚染の疫学研究 科学研究費助成事業

・ 北海道十勝地方のエゾシカ(*Cervus nippon yesoensis*)におけるクリプトスポリジウム感染症の有病率と系統解析

2016年から2017年の間に狩猟された鹿から収集された便サンプルの7.5%(13/173)からクリプトスポリジウム種（シカタイプ）が検出された。Parasitol Int. 2020 Jun;76:102064. doi: 10.1016/j.parint.2020.102064. Epub 2020 Jan 21

## ■ 資料


Cryptosporidiosis in deer calves

Marjorie B. Orr, C.G. Mackintosh & J.M. Suttie

Pages 151-152 | Received 21 Jun 1985, Published online: 23 Feb 2011

<https://doi.org/10.1080/00480169.1985.35205>






ヨ一ネ病 よ一ねびよう

## ヨ一ネ病 情報

■ Johne's disease in a free-ranging white-tailed deer from Virginia and subsequent surveillance for *Mycobacterium avium* subspecies *paratuberculosis*. J Wildl Dis. 2009 Jan;45(1):201-6. doi: 10.7589/0090-3558-45.1.201.

■ Paratuberculosis

<https://www.cfsph.iastate.edu/Factsheets/pdfs/paratuberculosis.pdf>



## ヨーネ病 よーねびょう

# ヨーネ病 情報

### ■ 東京 ズーネット

ニホンジカ（ヤクシカ）のヨーネ病発生について

多摩動物公園のヤクシカ舎で飼育中の個体から、家畜伝染予防法において蔓延の防止などが定められているヨーネ病が発生。感染判明までの経緯

6月9日 今年2月以降に、抗酸菌（※）が原因と疑われる異常個体が散見されたため、家畜保健衛生所に報告・相談、あわせて検査を依頼。

6月11日 飼育する18頭のうち、治療のために隔離している2頭から糞便を採材し、家畜保健衛生所に検査を依頼。

6月14日 検査した2頭、いずれもリアルタイムPCR検査によりヨーネ病患者であると連絡あり。※結核菌、ヨーネ菌を含むMycobacterium属菌を抗酸菌という。

### 判明後の措置状況

6月15日 家畜保健衛生所の職員が来園し、家畜伝染病予防法に基づくヨーネ病対応について指示・指導を受ける。

6月19日 仔1頭（6月5日生まれ）が死亡。家畜保健衛生所に指示を仰ぎ、解剖は実施せず。

6月28日 3頭（うち1頭は陽性個体の仔）を殺処分し、6月19日死亡の1頭とあわせて4頭の死体を家畜保健衛生所に引き渡し、解剖を家畜保健衛生所でおこなった。

6月29日 死体を家畜保健衛生所で焼却処分。

家畜伝染病予防法に基づき6月29日付東京都公報に掲載。

### 現状および今後の対応（7月14日更新）

その後、当園で飼育していた残り14頭のヤクシカの感染状況についても調査を検討してきました。家畜保健衛生所に12頭のヨーネ病の検査を依頼したところ、7月2日に11頭の感染（陽性）が確認されました。このため、陽性個体11頭と陽性個体から生まれた仔2頭についても、7月14日に殺処分しました。

[https://www.tokyo-zoo.net/topic/topics\\_detail?kind=news&inst=tama&link\\_num=26873](https://www.tokyo-zoo.net/topic/topics_detail?kind=news&inst=tama&link_num=26873)

### ■ 第二種特定鳥獣管理計画作成のためのガイドライン（ニホンジカ編） 2021年（令和3年）3月改定版

#### 環境省

2) 家畜等への感染リスク ① ヨーネ病 原因菌はヨーネ菌（*Mycobacterium avium* subsp. *paratuberculosis*）と呼ばれ、牛、めん羊、山羊等の反芻動物が感染して起こる病気で、家畜の法定伝染病。慢性の頑固な下痢を起こす。感染経路は経口感染が主であり、子牛が哺乳期にヨーネ菌に汚染された乳や餌、水、牧草等を食べて感染する。現在、実用的なワクチンはなく、化学療法も困難である。ニホンジカが感染した場合は、疾病を拡散する可能性があるため、牛とニホンジカの接触機会をなくす、ニホンジカの生息密度を下げるといった対策のほか、ヒトの衛生管理（ヒトが病原菌を持ち運ばない等）が必要となる。参考 国立研究開発法人 農業・食品産業技術総合研究機構

URL : [http://www.naro.affrc.go.jp/org/niah/disease\\_fact/k12.htm](http://www.naro.affrc.go.jp/org/niah/disease_fact/k12.htm)

<https://www.env.go.jp/nature/choju/plan/plan3-2e/nihonjika.pdf>

### ■ 資料

<https://www.agriculture.gov.au/sites/default/files/sitecollectiondocuments/animal/ahl/anzsdp-johnes-disease-july-2015.pdf>

# 衛生管理

厚生労働省の「野生鳥獣肉の衛生管理に関する指針（ガイドライン）」に基づく衛生管理の遵守、業として食用とする野生鳥獣の食肉加工を行う場合には、食品衛生法の規制対象となる。具体的には、基準に適合する食肉処理施設を設けること※、処理加工を行うために必要な営業許可を受けること、基準に従って衛生的に処理加工を行うことが必要となる。

※ 野生鳥獣肉を処理する食肉処理施設についてもHACCPに沿った衛生管理を実施することが求められる

表示ラベルの記載事項の遵守

[https://www.mhlw.go.jp/file/06-Seisakujouhou-11130500-Shokuhinanzenu/GLhonbun\\_1.pdf](https://www.mhlw.go.jp/file/06-Seisakujouhou-11130500-Shokuhinanzenu/GLhonbun_1.pdf)

# 6.付録

## 逆引き一覧

### シカ

部位	変化	疾患名
外見	全身性の出血	炭疽
外見	全身性の出血	悪性水腫
外見	水疱、びらん、潰瘍	口蹄疫
外見	水疱、びらん、潰瘍	牛丘疹性口内炎
外見	脱毛、痂皮	疥癬
外見	脱毛、痂皮	皮膚糸状菌症
外見	黄疸	レプトスピラ症
外見	下痢	ヨーネ病
外見	下痢	サルモネラ症
外見	下痢	腸管出血性大腸菌感染症
外見	下痢	クリプトスポリジウム症
心	褪色・変色	口蹄疫
心	心内膜炎・心外膜炎	膿毒症・敗血症
肺	水腫	悪性水腫
肺	白斑・膿瘍・結節	結核
肝	点状出血	レプトスピラ症
肝	白斑	サルモネラ症
肝	白斑・膿瘍・結節・点状出血	膿毒症・敗血症
脾	腫大	炭疽
腎	点状出血・白斑	レプトスピラ症
腎	白斑・膿瘍・結節・点状出血	膿毒症・敗血症
腎	腎不全	尿毒症
消化管	肥厚	ヨーネ病
消化管	偽膜・潰瘍	サルモネラ症
消化管	出血	腸管出血性大腸菌感染症
リンパ節	腫脹	結核
リンパ節	腫脹	ヨーネ病
リンパ節	腫脹	膿毒症・敗血症

# イノシシ

部位	変化	疾患名
外見	全身性の出血	炭疽
外見	全身性の出血	悪性水腫
外見	全身性の出血	アフリカ豚熱
外見	水疱、びらん、潰瘍	口蹄疫
外見	紫斑	豚熱
外見	紫斑	アフリカ豚熱
外見	紫斑	トキソプラズマ症
外見	紫斑	豚丹毒
外見	黄疸	レプトスピラ症
外見	下痢	サルモネラ症
外見	下痢	トキソプラズマ症
心	褪色・変色	口蹄疫
心	点状出血	豚熱
心	点状出血	アフリカ豚熱
心	心内膜炎	豚丹毒
心	心内膜炎	レンサ球菌症
心	心内膜炎・心外膜炎	膿毒症・敗血症
肺	水腫・点状出血・白斑	トキソプラズマ症
肺	水腫・出血	アフリカ豚熱
肺	水腫	悪性水腫
肺	白斑・膿瘍・結節	抗酸菌症
肺	硬化	豚インフルエンザ
肺	硬化	レンサ球菌症
肝	腫大	レンサ球菌症
肝	点状出血	レプトスピラ症
肝	白斑・点状出血・腫大	トキソプラズマ症
肝	白斑・膿瘍・結節	抗酸菌症
肝	白斑	サルモネラ症
肝	白斑	野兔病
肝	白斑・膿瘍・結節・点状出血	膿毒症・敗血症

部位	変化	疾患名
腎	点状出血	トキソプラズマ症
腎	点状出血	豚熱
腎	点状出血	豚丹毒
腎	点状出血・白斑	レプトスピラ症
腎	出血	アフリカ豚熱
腎	白斑・膿瘍・結節・点状出血	膿毒症・敗血症
腎	腎不全	尿毒症
消化管	偽膜・潰瘍	豚熱
消化管	偽膜・潰瘍	サルモネラ症
消化管	出血・潰瘍	トキソプラズマ症
リンパ節	出血・腫脹	豚熱
リンパ節	出血・腫脹	アフリカ豚熱
リンパ節	出血・腫脹	トキソプラズマ症
リンパ節	腫脹	豚丹毒
リンパ節	腫脹	レンサ球菌症
リンパ節	腫脹	抗酸菌症
リンパ節	腫脹	膿毒症・敗血症

# 7.掲載の許諾、引用文献

## ■ 牛および豚の肉眼写真

食肉・食鳥衛生検査 マクロ病理学カラーアトラス

ISBN:978-4-87362-073-2

食肉衛生検査病理学カラーアトラス

全国食肉衛生検査所協議会 編集 出版者 学窓社

## ■ 豚熱およびアフリカ豚熱の肉眼写真

山田学先生 帯広畜産大学グローバルアグロメディシン

研究センター 教授 (獣医学研究部門長)

## ■ 引用文献、引用先

野生動物の炭疽

<https://www.anipedia.org/resources/anthrax/1203>

クリプトスポリジウム症 Orr, M. B., Mackintosh, C. G., Suttie, J. M. Cryptosporidiosis in deer calves.

<https://doi.org/10.1080/00480169.1985.35205>