

COVID-19 後の特発性大腿骨頭壊死症スクリーニング

高嶋和磨、上村圭亮

(大阪大学大学院医学系研究科 器官制御外科学)

岩佐諦

(大阪医療センター 整形外科)

安藤 渉

(関西労災病院 整形外科)

河野壮太郎、江浪秀明、上畠聡志、前田ゆき、濱田英敏、菅野伸彦

(大阪大学大学院医学系研究科 運動器医工学治療学)

我々は、COVID-19による肺炎にて入院加療を要した症例に対してMRIを用いてONFHスクリーニング検査を実施し、ONFHが早期に無症候で発生することを確認できたので報告する。

1. 研究目的

Coronavirus disease 2019 (COVID-19)は、severe acute respiratory syndrome coronavirus 2 (SARS-CoV-2)の感染によって発症する¹⁾。2020年1月に日本でも感染者が確認され、同年2月以降は現在も終息が見えないパンデミックとなっている²⁾。COVID-19の治療方針は、重症度に準じて決定され、中等症Ⅱ以上ではステロイド投与が検討される³⁾。またサイトカインストームにより、多臓器不全や血管内皮障害や凝固系異常をきたす^{4,5)}。これらは、特発性大腿骨頭壊死症 (ONFH)の発生に関連する可能性がある。本研究の目的は、COVID-19による肺炎にて入院加療を要した症例に対してMRIを用いてONFHスクリーニング検査を実施し、ONFHの発生率や発生時期を調査することである。

2. 研究方法

2021年8月から12月まで単施設でCOVID-19による肺炎にて入院加療を要した連続41症例を対象とした。本邦では第5波でデルタ株期であった。男性21例、女性20例で、平均年齢は58歳(27~90歳)、平均BMIは25kg/m²(19~31kg/m²)であった。

評価項目として、第一に、ONFH発生の有無と股関節症状の有無を調査した。第二に、ONFH群とNon-ONFH群で重症度・重症化リスク因子・ワクチン接種歴・治療内容(ステロイド・抗ウイルス薬・ヘパリン使用の有無)と、喫煙・習慣飲酒歴の有無及び、血液検査(WBC・CRP・D-dimmer・LDH)とBMIを比較し

た。

3. 研究結果

MRI検査は26症例に実施し、1例1関節に無症候性のONFH発生を確認した(3.8%)。また、股関節症状を生じた症例はなかった。ONFH群とNon-ONFH群の比較では、ステロイド使用・喫煙・習慣性飲酒の有無など評価項目間に有意差はなかった(表1~4)。

症例供覧 57歳 男性

【主訴】発熱・嘔吐・下痢

【現病歴】2021年8月に発熱と倦怠感を自覚。第7病日に病状悪化し、COVID-19陽性が判明し同日入院加療となる。入院時の胸部単純Xpと胸部CTを図1に示す。

重症度:中等症Ⅱ、リスク因子:喫煙(20本×37年)・BMI30 kg/m²、ワクチン接種歴:なし

【経過】入院後(第7病日)より、酸素、抗ウイルス薬(レムデシベル)、デカドロン[®]の投与とした。以後症状の改善を認めたため、第10病日に酸素投与終了となり、レムデシベル5日間及びデカドロン10日間(プレドニン換算で400mg)にて終了とし、第17病日に自宅退院となった。

COVID-19発症後1ヶ月でのMRIスクリーニング検査にて左大腿骨頭にT1低信号域のバンド像が確認され、ONFH(Type C1)の発生を認めた(図2)。COVID-19発症後3ヶ月でT1バンド像は明瞭化し(図3)、最終観察時でCOVID-19発症後12ヶ月で

あるが、圧潰なく未発症で経過している(図 4)。

表 1 重症度・重症化リスク・ワクチン接種歴

		ONFH群 (1例)	Non-ONFH群 (25例)	p値
重症度	中等症 I	0	4	0.88
	中等症 II	1	20	
	重症	0	1	
重症化リスク因子	あり	1	15	0.62
	なし	0	10	
ワクチン接種歴	あり	0	6	0.77
	なし	1	19	

表 2 ステロイド・抗ウイルス薬・ヘパリン使用の有無

		ONFH群 (1例)	Non-ONFH群 (25例)	p値
ステロイド	あり	1	21	0.85
	なし	0	4	
重症化リスク因子	あり	1	19	0.77
	なし	0	6	
ワクチン接種歴	あり	0	7	0.73
	なし	1	18	

表 3 喫煙・習慣性飲酒の有無

		ONFH群 (1例)	Non-ONFH群 (25例)	p値
喫煙	あり	1	9	0.38
	なし	0	16	
習慣性飲酒	あり	0	4	0.85
	なし	1	21	

表 4 血液検査・BMI

	ONFH群 (1例)	Non-ONFH群 (25例)	p値
WBC	6120	7000	0.74
CRP	5.2	6.8	0.95
D-dimmer	0.9	1.4	0.18
LDH	470	385	0.73
BMI	30	25	0.21

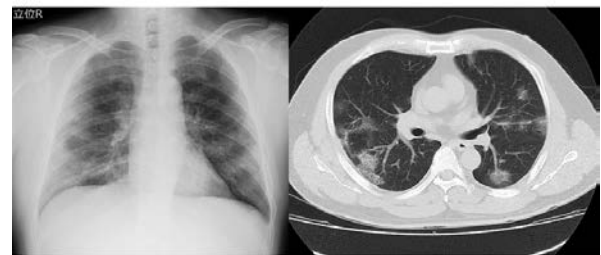


図 1 入院画像所見。多発性に抹消型のすりガラス陰影を認める。典型的な COVID-19 による肺炎の所見である。

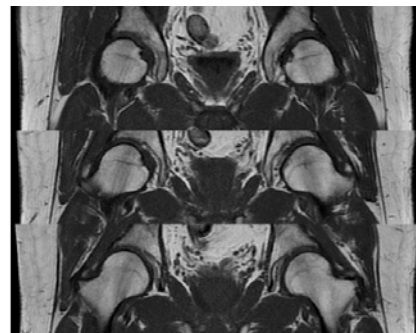


図 2 COVID-19 発症後 1 ヶ月の MRIT1 強調画像。左大腿骨頭にバンド像を確認できる。

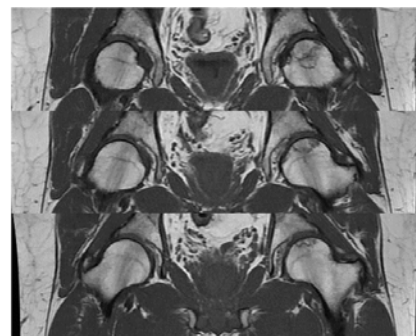


図 3 COVID-19 発症後 3 ヶ月の MRIT1 強調画像。左大腿骨頭のバンド像が明瞭化している。

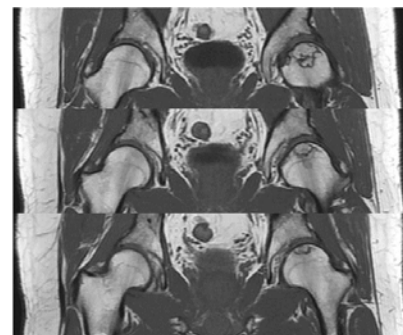


図 4 COVID-19 発症後 12 ヶ月の MRIT1 強調画像。骨頭圧潰なく経過している。

4. 考察

COVID-19 による肺炎で入院加療を要した症例に対してMRIを用いたONFHスクリーニング検査を実施し、COVID-19 治療後 1 ヶ月という極めて早期での未発症 ONFHを検出し、発生率は3.8%であった。この患者は無症状であり、積極的なスクリーニングをしなければ早期診断できなかったと考えられる。COVID-19 治療後の患者に対して ONFH の早期発見のために MRI スクリーニングは有用と考えられる。また、令和 4 年度の ONFH 研究班で、診断基準が改訂され、MRI の特異的所見のみでも、ステロイド全身投与歴のある患者では、ONFH 確定診断となるので、本例も ONFH 診断基準を満たしている。

COVID-19 後の ONFH の症例報告では、COVID-19 感染後 2~7 ヶ月に発症を認め、ステロイド使用の平均値はプレドニン換算で 800mg 程度と比較的少量であった^{6, 7)}。本研究でも、ステロイド投与量はプレドニン換算で 400mg であった。ステロイド関連 ONFH の ARCO コンセンサスとしては、①3 か月以内にプレドニン換算で 2g 以上、②ステロイド投与後 2 年以内の診断、③他の関連因子がない。ことが挙げられている⁸⁾。2002 年に流行した SARS-CoV-1 に関する研究では、治療に超多量(平均 5g 超)のステロイドが使用されており、ONFH に対する注意喚起がなされていた⁹⁾。一方、本研究も含め COVID-19 後の ONFH 症例は比較的投与量が少ない傾向にあった。COVID-19 はサイトカインストームにより急性呼吸窮迫症候群や多臓器不全を生じる。さらに、血管内皮細胞障害、凝固系異常や血栓形成をきたし得ることが知られている^{4, 5)}。このような全身性の多臓器障害が、ONFH 発生に関連したことを示唆している^{10, 11)}。ONFH は大腿骨頭虚血により引き起こされるが¹²⁾、大腿骨頸部骨折などの外傷性大腿骨頭壊死症と異なり、特発性いつ虚血に陥ったかは明らかにはむずかしい。外傷性大腿骨頭壊死症の MRI スクリーニングでは、術後 4 週の MRI で診断可能であることから¹³⁾、COVID-19 発症早期の治療開始前にすでに大腿骨頭が虚血に陥っていた可能性がある。

5. 結論

COVID-19 による重症肺炎後 1 か月という早期

に ONFH が無症候性に発生する事が、MRI で確認できた。ARCO コンセンサスのステロイド投与量より少ないにも関わらず ONFH の発生を認め、サイトカインストームに伴う全身血管障害や多臓器障害が寄与する可能性が示唆された。

6. 研究発表

1. 論文発表
なし
2. 学会発表
なし

7. 知的所有権の取得状況

1. 特許の取得
なし。
2. 実用新案登録
なし
3. その他
なし

8. 参考文献

- 1) <https://www.who.int/emergencies/diseases/novel-coronavirus-2019>
- 2) Sugano N, Ando W, Fukushima W. Cluster of Severe Acute Respiratory Syndrome Coronavirus 2 Infections Linked to Music Clubs in Osaka, Japan. *J Infect Dis* 2020;222:1635-40.
- 3) RECOVERY Collaborative Group, Horby P, Lim WS, Emberson JR, Mafham M, Bell JL, Linsell L, Staplin N, Brightling C, Ustianowski A, Elmahi E, Prudon B, Green C, Felton T, Chadwick D, Rege K, Fegan C, Chappell LC, Faust SN, Jaki T, Jeffery K, Montgomery A, Rowan K, Juszczak E, Baillie JK, Haynes R, Landray MJ. Dexamethasone in Hospitalized Patients with Covid-19. *N Engl J Med.* 2021 Feb 25;384(8):693-704.
- 4) Chan JF, Yuan S, Kok KH, To KK, Chu H, Yang J, Xing F, Liu J, Yip CC, Poon RW, Tsoi HW, Lo SK, Chan KH, Poon VK, Chan WM, Ip JD, Cai JP, Cheng VC, Chen H, Hui CK, Yuen KY. A familial cluster of pneumonia associated with the 2019 novel coronavirus indicating person-to-person transmission: a study of a

- family cluster. *Lancet*. 2020 Feb 15;395(10223):514–523.
- 5) Helms J, Tacquard C, Severac F, Leonard-Lorant I, Ohana M, Delabranche X, Merdji H, Clere-Jehl R, Schenck M, Fagot Gandet F, Fafi-Kremer S, Castelain V, Schneider F, Grunebaum L, Anglés-Cano E, Sattler L, Mertes PM, Meziani F; CRICS TRIGGERSEP Group (Clinical Research in Intensive Care and Sepsis Trial Group for Global Evaluation and Research in Sepsis). High risk of thrombosis in patients with severe SARS-CoV-2 infection: a multicenter prospective cohort study. *Intensive Care Med*. 2020 Jun;46(6):1089–1098.
 - 6) Agarwala SR, Vijayvargiya M, Pandey P. Avascular necrosis as a part of 'long COVID-19'. *BMJ Case Rep*. 2021 Jul 2;14(7):e242101.
 - 7) Dhanasekararaja P, Soundarrajan D, Kumar KS, Pushpa BT, Rajkumar N, Rajasekaran S. Aggressive Presentation and Rapid Progression of Osteonecrosis of the Femoral Head After COVID-19. *Indian J Orthop*. 2022 Apr 25;56(7):1259–1267.
 - 8) Yoon BH, Jones LC, Chen CH, Cheng EY, Cui Q, Drescher W, Fukushima W, Gangji V, Goodman SB, Ha YC, Hernigou P, Hungerford M, Iorio R, Jo WL, Khanduja V, Kim H, Kim SY, Kim TY, Lee HY, Lee MS, Lee YK, Lee YJ, Mont MA, Sakai T, Sugano N, Takao M, Yamamoto T, Koo KH. Etiologic Classification Criteria of ARCO on Femoral Head Osteonecrosis Part 1: Glucocorticoid-Associated Osteonecrosis. *J Arthroplasty*. 2019 Jan;34(1):163–168.e1.
 - 9) Stockman LJ, Bellamy R, Garner P. SARS: systematic review of treatment effects. *PLoS Med*. 2006 Sep;3(9):e343.
 - 10) Disser NP, De Micheli AJ, Schonk MM, Konnaris MA, Piacentini AN, Edon DL, Toresdahl BG, Rodeo SA, Casey EK, Mendias CL. Musculoskeletal Consequences of COVID-19. *J Bone Joint Surg Am*. 2020 Jul 15;102(14):1197–1204.
 - 11) Zhang S, Wang C, Shi L, Xue Q. Beware of Steroid-Induced Avascular Necrosis of the Femoral Head in the Treatment of COVID-19—Experience and Lessons from the SARS Epidemic. *Drug Des Devel Ther*. 2021; 15: 983–995.
 - 12) Ando W, Sakai T, Fukushima W, Kaneuji A, Ueshima K, Yamasaki T, Yamamoto T, Nishii T; Working group for ONFH guidelines, Sugano N. Japanese Orthopaedic Association 2019 Guidelines for osteonecrosis of the femoral head. *J Orthop Sci*. 2021 Jan;26(1):46–68
 - 13) Sugano N, Masuhara K, Nakamura N, Ochi T, Hirooka A, Hayami Y. MRI of early osteonecrosis of the femoral head after transcervical fracture. *J Bone Joint Surg Br*. 1996 Mar;78(2):253–7.