

# カルカ一部に骨壊死を伴う特発性大腿骨頭壊死症に対して大腿骨頭回転骨切り術 を施行した1例

船橋洋人、竹上靖彦、大澤郁介  
関泰輔

(名古屋大学 大学院 整形外科)  
(愛知医科大学メディカルセンター 整形外科)

特発性大腿骨頭壊死症(ONFH)は時に骨頭外に skip lesionとして骨頭外にも壊死を生じる症例が散見される。これまでの報告においては ONFH 症例の 4-11%に小転子を越える範囲に壊死を認める症例があるとされている。<sup>1)</sup> 今回 ONFH に加えてカルカ一部にも壊死を認めた症例に対して前方回転骨切り術を施行したため報告する。

## 1. 研究目的

カルカ一部に壊死を伴う ONFH 症例に対して前方大腿骨頭回転骨切り術を施行したため、その経過を報告すること。

## 2. 研究方法

症例報告

## 3. 研究結果

症例は 28 歳、女性。2019 年 7 月に急性リンパ性白血病と診断された。プレドニゾロン 1 日 60 mg を 4 週間投与された。2020 年 4 月に寛解したが、同年 5 月から左股関節痛を自覚した。MRI にて ONFH が疑われたため当院紹介受診した。併存症、股関節疾患の既往、家族歴等はなかった。

当院初診時両側の可動域に大きな制限はなく、レントゲンにおいては両側に骨硬化像を認めたが(図 1)、左では大腿骨頭の軽度圧壊を認めた。右股関節には症状はなかった。

単純 MRI の T1 coronal 像において壊死領域は臼蓋外側縁より外側に及んでおり(図 2)、病型 Type C2、病期は Stage 3A と診断した。また、カルカ一部においては両側において T1 で高信号と低信号を認める壊死と思われる領域を認めた。T1 axial 像においても大腿骨頭の前方を中心に壊死を認めた(図 3)。

CT の coronal 像では左大腿骨頭の軽度の圧壊を認

めた。またカルカ一部にみられた壊死領域周囲には骨硬化像を認めた(図 4)。

骨シンチグラフィにおいては大腿骨頭に cold in hot の所見を認めた。カルカ一部には一部高集積を認めた。SPECT 検査においても同様の所見を認めた(図 5)。

MRI, SPECT, CT の各検査を比較してみると、大腿骨頭部に関して、壊死領域には MRIT1 において高信号、SPECT で低集積、CT において低吸収を認めた。一方カルカ一部においては、MRIT1 高信号領域は SPECT で低信号、CT にて低吸収域となっていた。また MRIT1 において低信号の領域は SPECT で高信号、CT にて高吸収域を呈していた。

術前計画において前方 90 度大腿骨頭回転骨切り術を予定した。ZedHip (LEXI 社)における作図では前捻 28 度、頸体角は 125 度となった。CT における評価では、骨切り面前方において高吸収の硬化像を認めた。

手術は術前計画に近い骨切りがなされ、荷重面に圧壊部はないように見えた。術後のレントゲン経過では骨癒合は良好であり術後 1 年で抜釘を施行した(図 7)。

術後 2 年の時点で疼痛はなく、ADL も回復している。

術後 1 年での CT においてはカルカ一部の壊死と思われる部分の骨切り後の骨癒合も良好で全周性に骨癒合を認めた(図 8)。

#### 4. 考察

ONFH に関して小転子を越える壊死範囲を認める症例に対する THA に関して、Gao et.al らは壊死領域においても Bone ingrowth を認め、Osteolysis, Stem subsidence もほぼ認めなかったと報告している。

2) この結果から壊死領域にも骨癒合能力があり、骨切り後の骨癒合も期待される可能性があると考えた。

本症例における壊死領域において、骨頭内の壊死においては以前から知られているとおり壊死層においては T1 高信号、SPECT 低集積、CT 低吸収、修復層においては T1 低信号、SPECT 高集積、CT 高吸収の領域を認めていた。加えて本症例におけるカルカ一部における T1 高信号の領域は SPECT において集積を認めなかったが、これは大腿骨頭のバンド内の壊死領域と同様の結果であった。またカルカ一部における T1 低信号の領域は SPECT では高信号、CT においては硬化像を呈していた。これらの結果から骨切り部に壊死を認める症例においても T1 低信号・SPECT 高信号の領域の存在は骨癒合が期待できる指標になりえるかもしれないと考えた。

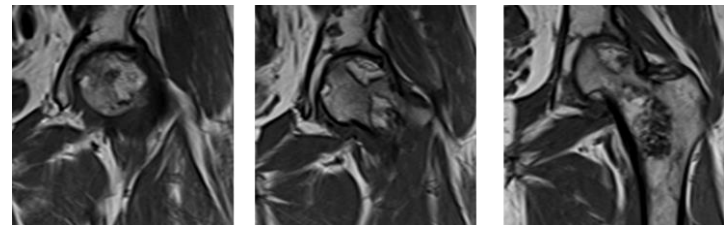
#### 5. 結論

骨切り部に壊死を伴う ONFH 症例に対し大腿骨頭回転骨切り術を施行し良好な結果を得た。骨切り部の判断に SPECT による評価を参考にした。

図 1: 初診時正面レントゲン

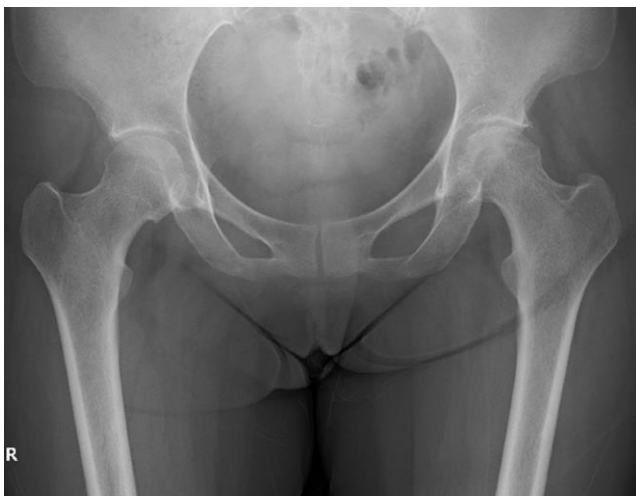

図 2: 単純 MRI coronal 像

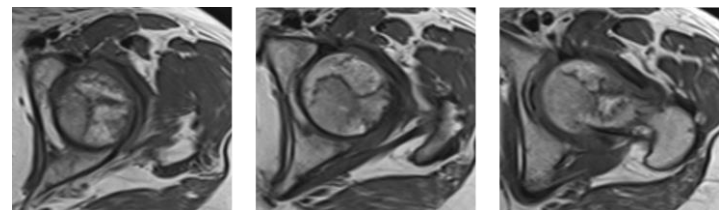


前方

中央

後方

図 3: 単純 MRI axial 像



近位

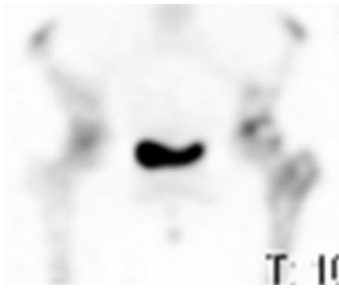
中央

遠位

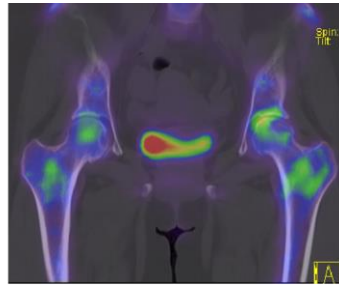
図 4: 単純 CT coronal 像

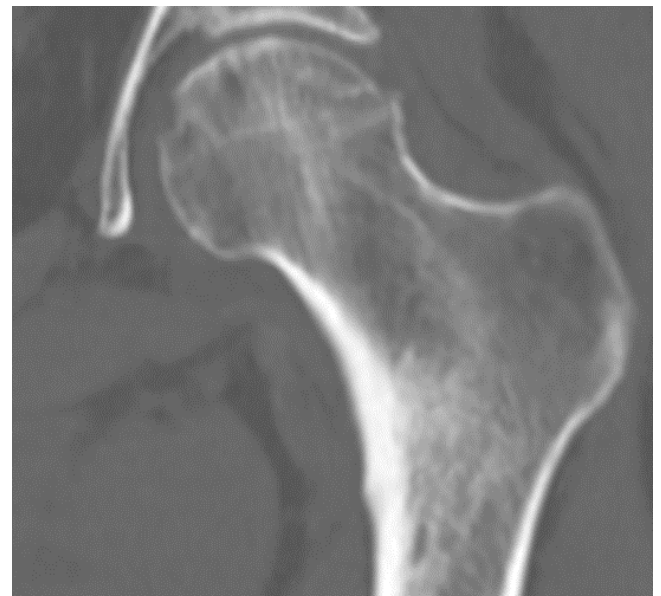

図 5: 骨シンチグラフィー SPECT

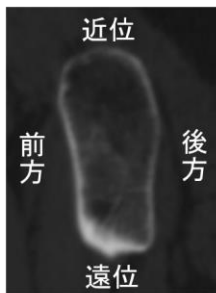


骨シンチグラフィ

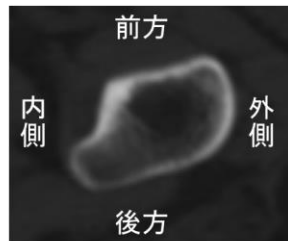


SPECT

図 6: 術前計画による骨切り面

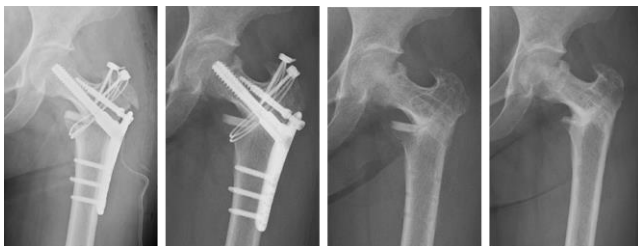

第 2 骨切り面



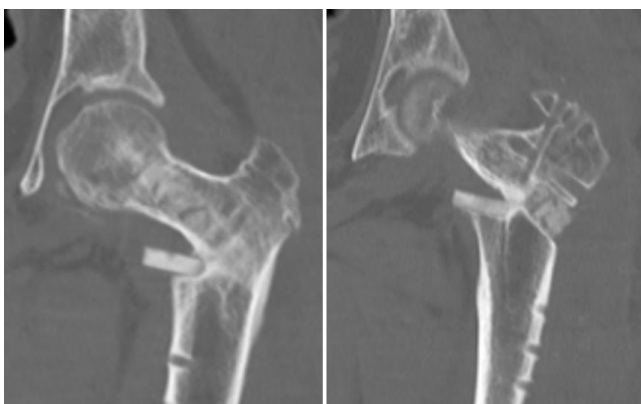小転子直上

図 7: 術後レントゲン経過



術直後 術後 6 カ月 術後 1 年 術後 2 年

図 8: 術後1年 CT coronal 像



中央

後方

6. 研究発表

1. 論文発表

なし

2. 学会発表

なし

7. 知的所有権の取得状況

1. 特許の取得

なし

2. 実用新案登録

なし

3. その他

なし

8. 参考文献

- 1) Kim YH, Kim JS. Histologic analysis of acetabular and proximal femoral bone in patients with osteonecrosis of the femoral head. J Bone Joint Surg Am. 2004 Nov;86(11):2471-4. doi: 10.2106/00004623-200411000-00017.
- 2) Gao YH, Li SQ, Wang YF, Yang C, Liu JG, Qi X. Arthroplasty in patients with extensive femoral head avascular necrosis: Cementless arthroplasty in extensive femoral head necrosis. Int Orthop. 2015 Aug;39(8):1507-11. doi: 10.1007/s00264-015-2693-y.