厚生労働行政推進調査事業費補助金（新興･再興感染症及び予防接種政策推進研究事業）
分担研究報告書

エキゾチックアニマルの疾病解析と病理学的検索に関する研究

研究分担者　宇根 有美　岡山理科大学 獣医学部 教授

１．アカカンガルー（*Macropus rufus*）の自然発生性トキソプラズマ症の流行

研究協力者　嘉手苅 将　岡山理科大学 獣医学部 病理学研究室
研究協力者　下田 宙　　山口大学 共同獣医学部 獣医微生物学研究室
研究協力者　五十嵐 慎　帯広畜産大学 獣医原虫病研究センター

研究要旨：　温血動物に広く感染する*Toxoplasma gondii*（以下*T. gondii*）は、ヒトにも感染し、国内では毎年1,200件の先天性トキソプラズマ症が発生していると推定されている。*T. gondii*に対する感受性は動物種によって異なり、新世界ザルや有袋類は一般に高感受性動物で、流行を起こすことがある。今回、1展示施設1群21頭のアカカンガルー*Macropus rufus*（以下カンガルー）が1カ月以内に13頭、さらに1カ月後に1頭、計14頭が死亡するといった大きな流行を経験したので報告する。カンガルーは性別および年齢（体重）に関わりなく死亡し、最も顕著な臨床症状は短い経過および呼吸器障害であった。病理学的には急性トキソプラズマ症の所見を示し、肉眼所見としては肺水腫、組織学的には間質性肺炎で、原虫は全身諸臓器に観察され、これから*T. gondii*特異抗体で陽性となった。トキソプラズマ症の流行は展示施設の従業員や来園者への健康被害にも関連することから、速やかに飼育施設の消毒（薬剤散布、ガスバーナーによる土壌焼烙）と生き残った動物への予防薬投薬を行い、その後の発生はない。以上、注意喚起と早急な感染対策が必須の事例であった。

Ａ．研究目的

*Toxoplasma gondii*は、唯一、猫科動物を終宿主とするコクシジウム目の原虫であるが、中間宿主とする動物種は多く、鳥類から哺乳類まで温血動物に広く感染する。しかしながら、動物種によって感染性に差があり、多くの動物は不顕性感染状態である。発症には、動物の感受性の高さと宿主の免疫状態が深く関連する。新世界ザルと有袋類は特に感受性が高いことが知られており、いくつか報告されている。しかしながら、国内の展示施設での規模の大きな流行の報告は見当たらない。この研究では、有袋類での致死的トキソプラズマ症の流行が、公衆衛生上のリスクとなることを周知するために、また、確実に診断するための情報発信と、動物およびヒトへの感染拡大の阻止および衛生管理対策を目的とした。

Ｂ．研究方法

１．疫学的調査：　カンガルー飼育施設の獣医師より飼育環境、発生状況および治療などについて聴取した。

２．病理学的検査：　死亡したカンガルー14頭すべてが展示施設の獣医師により剖検され、うち５頭について、病理組織学的検索を行った。病理組織検査用の検体は10％中性緩衝ホルマリンで固定され、定法に従ってパラフィン切片を作成して、ＨＥ染色、特殊染色、*T. gondii*抗体（SAG1、BAG1）を用いて免疫染色を行った。

３．分子生物学的検査：　*T. gondii*特異的プライマーW35を用いてＰCR検査を行った。また、RFLP 解析により、*T. gondii*遺伝子型を型別した。

４．原虫学的検査：　臓器乳剤をマウスに接種し、分離を試みた。

（倫理面への配慮）

自然死した動物を対象としたことから、特段の配慮はしなかった。*T. gondii* 分離株作成のためにマウス接種に関しては、山口大学共同獣医学部動物実験委員会の承認を得て実施した。

Ｃ．研究結果

【発生状況】

21頭のカンガルーを飼育する1展示施設で、某年10月14日雄、5カ月齢（体重約9kg）が死亡し、その後、同様の症状を示して11月7日までに計13頭が死亡した。死亡したカンガルーの内訳は、雄6頭、雌8頭で、年齢は4カ月齢から8歳1カ月齢までで体重は約7kg～55kgであった。さらに 同年12月に1頭死亡した。経過としては６頭の動物が死亡した時点で岡山理科大学病理学研究室に連絡があり、臨床症状と肉眼所見からトキソプラズマ症の疑いありとのアドバイスを行うとともに、病性鑑定依頼を受けた。

【結果】

臨床症状は突然死を含めて発症後5日以内に死亡するといった急性の経過をたどった。肉眼的に、

すべてに重篤な肺水腫・充出血があり、消化管壁は水腫性で、多くの動物の胃に多発性胃潰瘍があった。12月に死亡した1頭を含む5頭を組織学的に検査したところ、全頭に間質性肺炎と諸臓器に壊死性変化がみられ、タキゾイトが観察された。肉眼的に肝・脾腫は目立たなかったが、肝臓に軽重の多発性巣状壊死が必発した。また、胃粘膜の壊死、特に潰瘍部固有層と粘膜下織には多数のタキゾイトが認められた。12月に死亡した1頭では、肺胞壁の肥厚顕著でII型肺胞上皮過形成と線維素塊がみられ*T. gondii*も少なかった。免疫染色では、SAG1陽性原虫は全頭で観察され、特に肺と胃で多かった。BAG1陽性原虫は心臓を除いてSAG1より少なかった。PCR検査では、*T. gondii*に特異的な遺伝子産物が増幅され、RFLP 解析によって遺伝子型は変異型と型別された。

【対策】

トキソプラズマ症疑いとの指摘後、直ちに、活力低下、食欲低下などの臨床症状を示す個体には、抗原虫薬（フリートミン注射、ダイメトンやダラシン経口投与）を投薬した。放飼場の消毒にゼクトンを用い、併せて土壌をガスバーナーで焼烙した。ここで用いたゼクトンは、オルトジクロロベンゼンとキノメチオネートを含有する複合製剤で、畜舎の消毒薬として推奨されており、特に殺滅が困難な鶏コクシジウムオーシストやハエ幼虫（ウジ）に効果があるとされている。

感染源としては猫が考えられ、カンガルーの放飼場はウォークイン形式で、近接する駐車場には野良猫が目撃されている。

D．考察

以上の臨床症状、病理学的および分子生物学的検査の結果より、５頭のカンガルーは急性トキソプラズマ症で死亡したと診断した。また、同時期に死亡した他9頭のカンガルーにおいても同様の肉眼所見を示したことから、21頭中14頭、67%の死亡率を示した致死的トキソプラズマ症の流行と判断した。一般に、有袋類は*T. gondii*に高感受性とされているが、国内でこのように規模の大きな流行が報告されたことはない。

*T. gondii*の感染経路のほとんどは猫から排泄されるオーシストで、その他、中間宿主の経口摂取やタキゾイトの粘膜感染、創傷感染などがある。今回の事例では、施設内に猫が観察されていること、カンガルーが中間宿主になりうる動物の摂食をしないことから、オーシストの経口摂取の可能性が高かった。なお、リスザルではタキゾイトの粘膜感染、創傷感染なども確認されており、呼吸器症状があり、肺に多くの原虫が観察されていることから、カンガルー間での水平感染も否定できなかった。よって、カンガルー間の感染のみならず、飼育施設を利用する人、カンガルーを飼育・治療する従事者の健康被害が危惧される。そして、もっと注意すべきは、これだけの数のカンガルーが感染・発症する環境があることで、飼育施設従事者に関しては十分な感染防御対策が必要と考えた。併せて、展示施設における動物の不審死や連続死に関しては、迅速かつ的確な病理診断が必須である。

今回、1か月間という短い間に年齢、性別に関わりなく13頭（1か月後にさらに1頭死亡し、計14頭）ものカンガルーが発症したことから、*T. gondii*の高濃度暴露や、株の違いになどが考えられた。なお、今回、確認された*T. gondii*は変異株に型別されたが、その病原性に関しては検証されていない。

E．結論

*T. gondii*高感受性動物カンガルーにおいて、飼育動物の67%が死亡するという致死的トキソプラズマ症が発生することを報告し、迅速かつ的確な診断と、適切な対策が必要であることを提言する。

G．研究発表等

１．論文発表等

なし

２．学会発表等

（１）アカカンガルー*Macropus rufus*の自然発生性トキソプラズマ症の病理学的特徴．第164回日本獣医学会学術集会．2021.（Web開催）

H．知的財産権の出願・登録状況

１．特許取得

なし

２．実用新案登録

なし

３．その他

なし

２．国内飼育下ヘビにおける新興感染症Ophidiomycosisの流行

研究協力者　嘉手苅 将　　岡山理科大学 獣医学部 病理学研究室
研究協力者　高見 義紀　　バーツ動物病院（福岡市）
研究協力者　高木 佑基　　バーツ動物病院（福岡市）
研究協力者　Kyong-Ok Nam　国立科学博物館
研究協力者　細矢 剛　　国立科学博物館

研究要旨： 真菌*Ophidiomyces ophiodiicola*によって引き起こされるヘビ真菌病(Ophidiomycosis)は、生態系への第3の脅威とされる新興感染症で、欧米・豪州において流行している。今回、アジア初の致死的流行を確認し、他真菌症との鑑別に資する情報を得るために検索した。発生状況としては輸入ヘビを発端に同居12匹すべてのナミヘビが発症し、うち5匹が死亡した。これらのヘビには鱗の変色、肥厚・混濁、脆弱性の増加、多病巣性痂皮形成や鱗片単位～広汎な皮膚壊死がみられた。組織学的に分節性分生子を形成し、有隔壁の真菌の増殖を確認し、皮膚病変から2株の真菌の培養に成功し、その形態とITS-5.8S領域の遺伝子配列は既知の*O. ophiodiicola*と一致した（相同性は98.13-100%）。以上の所見からこれらのヘビをOphidiomycosisと診断した。本菌はすでに30種類以上のヘビに病原性を示しているが、本真菌の哺乳類への感染性は報告されていない。しかし、ヒトへの感染性を有する真菌症との鑑別は必要で、今回その病理像を明らかにした。

A．研究目的

真菌*Ophidiomyces ophiodiicola*によって引き起こされるヘビ真菌症は、米国東部の野生のガラガラヘビの個体数の減少によって2006年に初めて発見された疾患で、両生類のカエルツボカビ、コウモリの白鼻病に、次ぐ、生態系に悪影響を与える第3の真菌性疾患として注目されている。2019年現在、北米ではカナダを含む38の州で確認され、2017年ヨーロッパの野生のヘビからも見つかった。ヘビ真菌症は、今までに30種以上のヘビで記録されている。本真菌症は、北米全土およびヨーロッパおよびオーストラリアで野生および飼育下ヘビに影響を与える新興感染症である。 The National Wildlife Health Center は、本真菌の、野生ヘビ集団における分布と種類ごとの重症度を決定し、より影響を受けやすい集団を評価して、これら集団への影響を減らすための対策が必要かどうかを判断するために、情報収集と研究を行っている。今回、アジアで初めて、飼育下ヘビに*O. ophiodiicola*による致死的流行を見出したので、発生状況と病理像を明らかにして、ヒトへの感染性を有する真菌症との鑑別を容易にすることを目的として研究を行った。

B．研究方法

1愛好家宅で飼育されていたヘビ12匹に流行した皮膚病を疫学的、病理学的および真菌学的に検索した。病理学的検査は常法に従いパラフィン切片、一般染色と真菌染色を実施した。真菌学的検査は、皮膚病変の一部を室温で約２週間培養し、白色でコンパクトな粉末状の真菌コロニーより、ミクロマニプレータで、胞子単離培養を行った。培養樹立株の培養コロニーの形状、真菌形態および塩基配列解析により真菌を同定した。

C．研究結果

【発生状況】

2019年4月から10月までの間に、12匹（No.1-12）のナミヘビ（Corn snake (*Pantherophis guttatus*)３匹、Texas rat snake (*Elaphe obsoleta lindheimeri*) 2匹、Black rat snake (*Pantherophis obsoletus*)2匹、Green vine snake (*Oxybelis fulgidus*)1匹、California kingsnake (*Lampropeltis getula californiae*)1匹、Mexican black kingsnake (*Lampropeltis getula nigrita*)2匹、Hognose snakes (*Heterodon spp.*)1匹が皮膚に水泡、膿胞、痂皮を呈して民間の動物病院を受診した。性別は雄4匹、雌6匹、不明2匹で、体重は65-996g（平均353.2g）であった。最初に発症したヘビは2019年4月21日に購入した野生捕獲個体のGreen vine snake(No.1)であった。その後、以前から飼育していたヘビ11匹が次々に発症し、6月から10月までに間にすべてのヘビに皮膚病変が現れ、12匹のうち5匹（No.1-5)が死亡し、そのうち3匹(No.2、4、5)を病理学的、真菌学的に検査した。No.6は脱皮片と水泡内液を検査した。死亡した5匹には、抗生剤（シプロフロキサシン；5mg/kg,PO,SID)のみが投薬され、生き残った７匹(No.6-12)はシプロフロキサシン(5mg/kg,PO,SID)に加えて、抗真菌剤のイトラコナゾール(5mg/kg,PO,SID)を投与したところ、14日から37日（平均32.4日）で病変が消失した。しかし、No.6は57日目に再発した。

全てのヘビの皮膚には同質の変化が観察された。鱗単位の変色（黄色、淡褐色や赤色）、透明感の消失、脆弱化、肥厚で、鱗の変化は、しばしば帯状や斑状に広範にみられた。このような皮膚

は剥離しやすく、水泡や痂疲形成などが多病巣性に全身にみられた。病理組織学的に検索したNo.2, 4,5の病変部には鱗組織の高度の変性と壊死がみられ、高度の痂皮形成を伴っており、その内部に分節分生子を形成し、隔壁を形成する真菌の増殖を認めた。内臓には著変がなかった。病原体検査として、No. 2，4，5、6の皮膚病変をラナウイルス特異的プライマーによってPCR検査した。しかし、ラナウイルス特異的遺伝子は増幅されなかった。3匹の皮膚病変のうち2病変より白色で、年輪のようなコロニーを形成する真菌が培養され、胞子形成形態は分節分生子で、遺伝子解析で、ITS-5.8S領域の遺伝子配列は既知の*O. ophiodiicola*と一致し、その相同性は98.13-100%であった。

D．考察

上記の検査結果に基づいて3匹のヘビはヘビ真菌症と確定診断され、同所的に飼育されていた残りのヘビにも同質病変が観察されたことからSFDの流行と判断した。*O. ophiodiicola*は、胞子の形成構造から当初Chrysosporiumに分類されていたが、Sieglerによって、単一種の属（monotypic genus）*Ophidiomyces*が設立され、*O. ophiodiicola*となった。*O. ophiodiicola*の病原性は高く、死亡率は米国東部で90%以上になることがある。また、この真菌症の発生率はここ数年で着実に増加しており、さらに生態系への影響が危惧されている。

今回の流行は、南米産の野生捕獲種Green vine snake（*Oxybelis fulgidus*）の導入から起きていることから、このヘビが感染源になったと推察された。*Oxybelis*属ヘビにおける発症事例はなく、本菌のさらなる広宿主域を示している。日本の陸地に生息するヘビの種類は51種で、中緯度に位置するエリアではヘビの多様性が高い上に、ヘビは食物連鎖上、捕食者として捕食される動物として重要な位置を占めている。国内における本菌に対する対策のためには、今後、野生および飼育下のヘビにおける保有率と分布、輸入ヘビにおける本菌の保菌状況や在来種への病原性の評価が必要である。また、本真菌の哺乳類への感染は確認されていないが、ヒトへの感染性を有する真菌との鑑別が必要となる。哺乳類の病原性真菌としては、コクシジオイデス属、カンジダ属、アスペルギルス属、クリプトコックス属やムコール属真菌が良く知られているが、表在性真菌症としては、好獣性菌である*Microsporum canis*（ネコ，イヌ），*Trichophyton mentagrophytes*（*T. benhamiae*＊を含む）（ネコ，イヌ，げっ歯類，ハリネズミ）、*T. verrucosum*（ウシ）などによる例がみられる。この中には、分節型分生子を形成するものもあるが、光学顕微鏡レベルで、分生子や菌糸の色や形状，螺旋器官や厚膜胞子の有無や形状、特に分生子の形状と形成過程に注目して図譜などを参考に同定する。皮膚糸状菌の各菌種は概ねこれらの形態的な方法で同定可能とされており、併せて、病変形成部位、培養コロニー性状、遺伝子産物の解析など総合的に判断する。

ヘビ真菌症の治療に関して、抗真菌剤を投与した報告があるものの、その効果は低いとされている。しかし、今回、1例の再発がみられたものの、シプロフロキサシンとイトラコナゾールの経口投与が一定の効果を示した。

最後に、ハリネズミ、モルモットなどエキゾチックペットの皮膚糸状菌のヒトへの感染が報告されており、多種多様の動物における皮膚病の流行には、注意を払う必要がある。

E．結論

愛玩用爬虫類「ヘビ」におけるOphidiomycosisの流行を確認した。本真菌の哺乳類への感染は報告されていないが、真菌の形態から、哺乳類の病原性真菌とは鑑別可能である。多種多様の動物における皮膚病の流行には、注意を払う必要がある。

G．研究発表等

１．論文発表等

なし

２．学会発表等

（１）第164回日本獣医学会学術集会発表　国内飼育下ヘビにおける新興感染症Ophidiomycosisの流行　2021年 酪農学園大学（Web）

H．知的財産権の出願・登録状況

１．特許取得　２．実用新案登録　３．その他

なし

３．ペット用モルモットに発生した致死的サルモネラ症

研究協力者　嘉手苅 将　　岡山理科大学 獣医学部 病理学研究室
研究協力者　逸見 千寿香　岡山理科大学 獣医学部 病理学研究室
研究協力者　下田 宙　　山口大学 共同獣医学部 獣医微生物学研究室
研究協力者　泉谷 秀昌　　国立感染症研究所 細菌第一部

研究要旨：　齧歯類は、有症/無症に関わらず多くの人獣共通感染症を媒介する公衆衛生上の高リスク動物である。今回、ペット用に輸入されたモルモットの死亡が続き、検索したところサルモネラ症と診断されたため、注意を喚起するために、ここに報告する。発生状況としては、1動物輸入会社が台湾から3～4週令の約200匹のモルモットを輸入したところ、眼漏がみられるものが多く(60～70匹）、次第に状態が悪化して死亡した(20匹以上）。そのうち15匹（死亡時期により1と2群に区分）を病理学的、分子生物学的および微生物学的に検索したところ共通して軽重の肺水腫と胸腺の発達不良があった。病理組織学的に肝臓に多発性巣状壊死がみられ、諸臓器より、*Salmonella Enteritidis*が1群2/5匹、2群6/10匹から、*Klebsiella pneumoniae*は1群3/5匹、2群7/10匹から分離培養された。各種ウイルスのコンセンサスプライマーを用いた分子生物学的検査でウイルスは検出されなかったが、結膜スワブよりクラミジアが93%の割合で検出された。以上、すべての症例の臓器から*Salmonella*と*K. pneumoniae*の両方あるいは一方が検出され、病理学的所見と併せて、*Salmonella*を主体とする敗血症により死亡したものと判断した。胸腺の発達状態からこれらの輸入ロットには何らかの免疫低下状態にあったものと推察した。ペット用モルモットの死亡例から高率に*Salmonella*とクラミジアが分離されたことから、ここに改めて、動物への接し方に注意を喚起した。

A．研究目的

新型コロナウイルス感染症の流行が継続している現在、巣ごもり需要として愛玩動物の飼育数が増えており、新規飼育者数が前年比増加している（INTAGE Inc調べ）。その中で齧歯類の輸入数は相変わらず多く、2020年約30万匹が輸入されている。ペット用の齧歯類（ハムスター、スナネズミ、ラット、マウス、モルモットなど）は健康上問題なくても、人獣共通病原体の保菌者であることがあり、実際、2003年から2004年に北米でペット用の齧歯類（ハムスターあるいはラット、マウス）が感染源として疑われるヒトのサルモネラ症の流行が報告された。そのため、これらの動物はサルモネラの潜在的な原因であるとCDCは報告し、ペット用齧歯類またはケージなどの飼育容器を扱った後は十分に手を洗うよう注意喚起している。今回、日本において、輸入間もないモルモットの散発死に遭遇して、サルモネラ症の流行およびクラミジア感染を確認したので、公衆衛生上のリスクを評価するために調査を行った。

B．研究方法

死亡個体15匹を病理学的、分子生物学的および微生物学的に検索した。その内訳は雄10、雌5で、これらの動物を死亡時週令で2群に分け、5～6週令 5匹（1群）71.3～151ｇ　平均110ｇと8～9週令 10匹（2群）88～252.3ｇ　平均132.6ｇとした。2群には抗生物質が投薬された。また、輸入後1～2週間で、すでに体重にバラツキがあり、係留中にさらに大きくなり、特に2群で大きかった。

（倫理面への配慮）

死亡したモルモットを対象としたことから、特段の倫理面での配慮はしなかった。

C．研究結果

【発生状況】

輸入状況としては、１動物輸入会社が、定期的に台湾からモルモットを輸入していたところ、6月の2週にわたって輸入したモルモット（3～4週令）に異常がみられた。症状としては眼漏がみられるものが多く、有病率は約200匹のうち60～70匹で、次第に状態が悪化して、約10%（20匹）が死亡した。下痢などの臨床症状はなかった。1群でサルモネラおよびクラミジア感染が明らかになったため、同居動物に治療を開始した。その後死亡した10匹を2群として検索した。治療の内容は内服薬としてアモキシシリンを2週間投薬後、ホスホマイシンを3日間投薬した。点眼薬としてゲンタマイシンを約2週間投薬し、オフロキサシンを約1.5週間継続し、休薬後にクラビットに変更した。

【病理学的所見】

死亡個体すべてに共通して軽重の肺水腫と胸腺の発達不良があった。動物によって程度が異なったが、肺出血、肝臓の褪色と脆弱(1匹)、軽度の腸間膜リンパ節腫大があり、脾腫はほとんどなかった。その他、様々な程度の削痩と8匹の動物に眼漏が認められた。

病理組織学的に肝多発性巣状壊死がみられ、リンパ装置は低形成であった。。

【微生物学的検査】

肺、肝臓、脾、腸間膜リンパ節と検体とした。

１）細菌分離状況：　*Salmonella* O-9群が1群2/5匹(40%)から、2群6/10匹(60%)、*Klebsiella pneumoniae*　1群3/5匹(40%)から、2群7/10匹(70%)から分離培養され、その他、*Staphylococcus* sp.など複数種の細菌が検出され、1匹で*Candita* sp.が検出された。サルモネラ菌の血清型はEnteritidisで、薬剤耐性はなかった。

２）クラミジア検査：　結膜ぬぐい物を用いた。*Chlamydia caviae*が高率に検出された(福士ら2021, 人と動物の共通感染症学術集会で発表）

３）ウイルス検査：　各種ウイルスのコンセンサ

スプライマーを用いた分子生物学的検査で、特定のウイルスは検出されなかった。
モルモットの死亡が相次いでいる期間およびその後も、この施設の従業員や動物を取り扱った人に下痢などの症状は見られていない

D．考察

サルモネラ属細菌は、腸内細菌科に属する経口感染する人獣共通病原体で、下痢などの腸管感染症および全身性感染症を起こす。また、無症候性感染状態でも、糞便中に排菌し、環境汚染を引き起こす可能性がある。サルモネラ菌の宿主域は広いが、その病原性は動物種によって異なる。通常、齧歯類ではサルモネラ症に発展することは少ないとされている。しかし、その病態は菌の種類、血清型と動物(宿主)の種類によって異なる。また、症状の重篤化は、動物の年齢や免疫能の状態、用量依存性（感染量）によっても異なる。そして、モルモットのサルモネラ症として、米国で2017年12月 3つのクラスターが発生して、遡及的調査が実施され、2015年7月17日～2017年12月15日、8州、9人の患者が確認され(死亡者なし)、聴取できた7人のうち4人は、モルモットあるいはモルモット飼育施設との接触あり、患者からの分離菌とモルモット分離菌が血清型はもとより遺伝子学的にも一致した事例がある。

今回、検査したすべての症例の臓器から*Salmonella*と*K. pneumoniae*の両方あるいは一方が検出され、病理学的所見と併せて、*Salmonella*を主体とする敗血症により死亡したものと判断した。胸腺の発達状態からこれらの輸入ロットには何らかの免疫低下状態にあったものと推察した。

今回のモルモットのサルモネラ症の病態としては、下痢がみられず、腸管病変も目立たなかったが、肝臓に多発性巣状壊死がみられ、複数臓器に細菌塊が観察されたことから、*Salmonella*の経口摂取、腸管感染より、経門脈性に肝臓に到達、血行に全身に拡散したものと考えた。よって、消化器症状発現前に、早期に血行性に拡散し、敗血症化したためサルモネラ症に頻発する下痢がみられなかったものと推察した。

E．結論

ペット用モルモットの死亡例から高率に*Salmonella*が分離された。よって、動物との接し方、輸入動物の流行病、不審死事例の扱いには十分注意する必要がある。

G．研究発表等

１．論文発表等
なし
２．学会発表等
（１）ペット用モルモットに発生した致死的サルモネラ症. 第9回日本獣医病理学専門家協会学術集会. 2021.

H．知的財産権の出願・登録状況

１．特許取得　２．実用新案登録　３．その他
なし

図１．胸・腹腔全景

図2．肺全景　肺水腫と肺出血

図３．肺　気管支肺炎

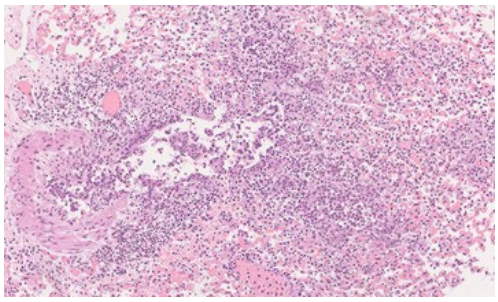

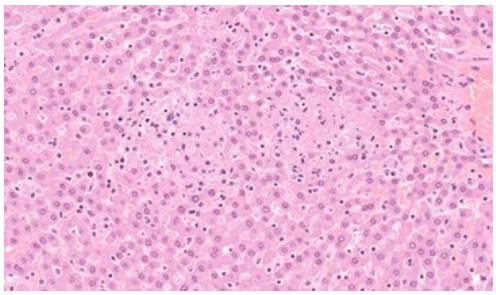

図４．肝　肝細胞巣状壊死