

掌蹠角化症診療の手引き

掌蹠角化症診療の手引き作成委員会

米田耕造¹ 久保亮治² 乃村俊史³ 山本明美⁴
 須賀 康⁵ 秋山真志⁶ 金澤伸雄⁷ 橋本 隆⁸

掌蹠角化症診療の手引きの位置づけ

厚生労働省難治性皮膚疾患克服研究事業のうちの一プロジェクトとして掌蹠角化症診療の手引きを制定することになり作成委員会ができた。掌蹠角化症は、主として遺伝的素因により生じる、手掌と足底の過角化を主な臨床症状とする疾患群である。掌蹠角化症の中には、掌蹠角化症の皮膚症状に加えて、がん腫あるいは他臓器の異常を伴う稀な遺伝性疾患も存在する。これらの疾患は、皮膚がん、食道がん、拡張型心筋症、右心室形成不全、肢端骨溶解症、好酸球性食道炎などの合併症が重篤になると致命的である。また、感音性難聴、知的障害を生じると、QOLの著しい低下を招く。掌蹠角化症の症状に加えて他臓器の異常を伴う疾患群は本来なら掌蹠角化症症候群と呼ぶべきで、これらの疾患診療のためには掌蹠角化症症候群診療の手引きを作成するのがよいと考えられるが、本診療の手引き（掌蹠角化症診療の手引き）では、病変が主として皮膚に限局する（狭義の）掌蹠角化症と掌蹠角化症症候群に属するいくつかの疾患を取り扱うこととした。掌蹠角化症を構成する疾病の病態は未解明な点が多々存在し、症状の出現の仕方や重症度、ならびに治療に対する反応も患者により異なる。病名診断・病型診断と重症度判定基準は厚生労働省研究班において提唱されたものであり、日常診療上判断が必要となるであろう問いに対してエビデンスにもとづく医療（evidence based medicine：EBM）による推奨度も記載した。最終的に、最も新しい知見にもとづき臨床医が掌蹠角化症の診療を行うための指針を作成した。ただ、当該疾

患は稀少難治性疾患なのでエビデンスレベルの高い臨床研究は非常に少ない。それゆえ本診療の手引きを作成するにあたり数多くの点で、委員会見解に頼らざるを得なかった。本診療の手引きは現在のわが国での標準的診療指針を示したものである。一方、現場の診療では個々の症例のもつ多彩な患者背景を視野に入れつつ診断・治療を行っていく必要がある。したがって、本診療の手引きは掌蹠角化症治療の選択を規制するものではない。臨床現場においては個々の医師の判断が優先されるべきである。今後、診断や治療の進歩そして時代の要請に応じ適宜改訂されていくであろう。

1 掌蹠角化症の概要

1. 定義・特徴

角化症は遺伝性のものと非遺伝性のものに大きく分類される。掌蹠角化症は遺伝性であり、手掌と足蹠に高度な過角化が生じる疾患である。これまで、臨床像・病理所見や遺伝形式により分類されてきた。現在個々の疾患の遺伝子変異は大多数の疾患において同定されている。臨床所見ならびに病理組織像の検討のみから病型を決定するのは困難な場合が多く、遺伝歴の詳細な聴取が必要となることが多い。そして最終的には遺伝子変異の同定が必要となることが多い（図、表1・2・3）^{1)~3)}。根本的治療は未だなく、対症療法が主となる。わが国より報告がみられる主要病型と患者数のきわめて少ないかあるいはその病名による報告はあるが疾患自体の存在がはっきりしない特殊型に分けた。もちろん特殊型については、わが国からの報告はほとんどみられない。主要病型について別表1に簡単に解説した。

掌蹠角化症の特殊型（表1・2・3も参照のこと）

Sybert型

Cowden病（Cowden症候群I型）

Gamborg-Nielsen型

Richner-Hanhart症候群

- 1) 大阪大谷大学薬学部臨床薬理学講座
- 2) 慶應義塾大学医学部皮膚科
- 3) 北海道大学病院皮膚科
- 4) 旭川医科大学皮膚科学講座
- 5) 順天堂大学浦安病院皮膚科
- 6) 名古屋大学大学院医学系研究科皮膚科学
- 7) 和歌山県立医科大学皮膚科学講座
- 8) 大阪市立大学大学院医学研究科皮膚病態学

常染色体劣性表皮融解性掌蹠角化症
 眼瞼囊腫と乏毛症を伴う掌蹠角化症
 貨幣状掌蹠角化症

上記いずれにも分類できないもの など

以下に主要病型の臨床的特徴・病理組織学所見などを簡単に述べる。

1.1 Vörner型びまん性掌蹠角化症 (Unna-Thost型を含む)^{4)~6)}

(1) 概説

常染色体優性遺伝。KRT1, KRT9 遺伝子の変異による。掌蹠に限局したびまん性の過角化。H.E. 病理標本で有棘層から顆粒層にかけて顆粒変性がみられる。臨床症状のみでは Unna-Thost 型掌蹠角化症と区別できない。現在では、Unna-Thost 型掌蹠角化症は Vörner 型掌蹠角化症と同じ疾患と考えられている。同じ疾患が、病理所見において顆粒変性が見られたときに Vörner 型掌蹠角化症、顆粒変性が見られなかったときに Unna-Thost 型掌蹠角化症と診断されてきた。

(2) 症状

生下時から症状が出現してくる。手掌ならびに足蹠の潮紅を伴う過角化。角質増殖の周囲に潮紅が目立つ症例もある。指趾の拘縮や爪甲の変化、掌蹠の多汗が存在する場合がある。足白癬を合併することもある。悪臭を放つ症例もある。

(3) 病理所見

過角化。不全角化を伴う症例も、伴わない症例も存在。表皮有棘層から顆粒層にかけて、顆粒変性がみられることが多いが、生検部位によってはみられないこ

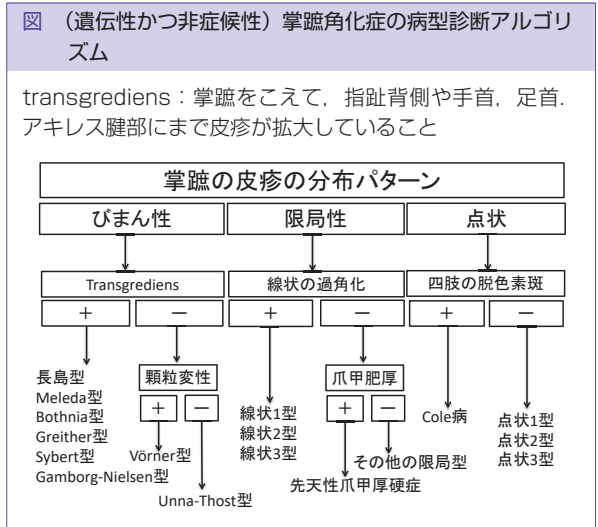


表 1 びまん性角化を示す掌蹠角化症

	遺伝形式	原因遺伝子	病理所見	Transgrediens	多汗症	Whitish change upon water exposure	掌蹠以外の皮膚病変	指端断節
Vörner 型 (Unna-Thost 型)	常染色体優性	KRT1,9	顆粒変性 (+) Unna-Thost 型では、顆粒変性 (-)	無	無	無	無	無
デスモグレイン 1 遺伝子の変異による掌蹠角化症	常染色体優性	DSG1	顆粒変性 (-)	無	記載なし	記載なし	爪甲剥離症, 黄色爪	無
長島型	常染色体劣性	SERPINB7	顆粒変性 (-)	有	有	有	膝, 肘, アキレス腱部皮膚の過角化病変	無
Bothnia 型	常染色体優性	AQP5	顆粒変性 (-)	有	有	有	無	無
Greither 型	常染色体優性	KRT1	顆粒変性 (-)	有	有	無	膝, 肘, アキレス腱部, 屈曲部皮膚の過角化病変	有
Sybert 型	常染色体優性	不明	顆粒変性 (-)	有	記載なし	無	膝, 肘, そけい部, 前腕背側, 下肢腹側皮膚の過角化病変	有
Meleda 病	常染色体劣性	SLURP-1	顆粒変性 (-)	有	有	無	膝, 肘皮膚の過角化病変 口周ならびに眼瞼の紅斑	有
Gamborg-Nielsen 型	常染色体劣性	SLURP-1	顆粒変性 (-)	有	記載なし	有	指背線維腫症	有

表 2 限局型・先天性爪甲肥厚症・線状・点状掌蹠角化症

		遺伝形式	原因遺伝子	臨床的特徴	
限局型		常染色体優性	<i>KRT6C</i> ・ <i>16</i> , <i>DSG1</i> , <i>TRPV3</i>	手掌足蹠の限局性の皮膚硬結(過角化病変)。これらの過角化病変は疼痛を伴い機械的刺激により誘発される。	
先天性爪甲肥厚症		常染色体優性	<i>KRT6A</i> , <i>KRT6B</i> , <i>KRT6C</i> , <i>KRT16</i> , <i>KRT17</i>	爪甲の肥厚, 足底の水疱, 嚢腫, 口腔粘膜の白板症。	
線状	線状掌蹠角化症 1 型	常染色体優性	<i>DSG1</i>	手指の屈側に線状の過角化病変。足蹠では荷重部位に過角化病変。	
	線状掌蹠角化症 2 型	常染色体優性	<i>DSP</i>		
	線状掌蹠角化症 3 型	常染色体優性	<i>KRT1</i>		
点状	点状掌蹠角化症 1A 型 (Buschke-Fischer-Brauer 型)	常染色体優性	<i>AAGAB</i>	小児期から青年期にかけて多数の微小な点状角化病変が掌蹠に出現してくる。その後、増数して融合して大きな角化病変となる。	
	点状掌蹠角化症 1B 型	常染色体優性	<i>COL14A1</i>		
	点状掌蹠角化症 2 型 (汗孔角化症型)	常染色体優性	不明		微小な点状角化病変が 20 歳台に出現してくる。病理組織学的には、コルノイド・ラメラ様の不全角化細胞の柱が特徴。
	点状掌蹠角化症 3 型	常染色体優性	不明		青年期以降に小さな角化性丘疹が掌蹠の辺縁に出現。

ともある。汗腺組織の過増殖がみられることもある。

1.2 長島型掌蹠角化症^{7)~10)}

(1) 概説

常染色体劣性遺伝。長島正治と三橋善比古により独立した疾患概念として確立された。*SERPIN7* 遺伝子の変異による。アジア人において最も頻度の高い掌蹠角化症で日本だけで約 1 万人の患者がいると推定されている²⁾。病原性変異をおよそ日本人の 50 人に 1 人が持つため、罹患者が保因者と結婚する確率は 1/50 である。そのカップルからは 1/2 の確率で罹患者が生まれ、一見優性遺伝形式のように見えることがある¹⁰⁾。過去に優性メダ病と国内で報告された症例の多くは、おそらく長島型掌蹠角化症である。

(2) 症状

生後まもなく、およそ 1~2 歳までに、手掌と足蹠の潮紅および軽度の過角化から気付かれることが多い。潮紅と過角化は、手指背側、足趾背側、手背、足背ときに手首内側やアキレス腱部に及ぶ *transgrediens* を示すことが多い。また、非連続的に肘部、膝蓋部に潮紅と過角化がみられる *progredivens* を示すこともある。手指、足趾の絞扼輪はない。掌蹠多汗をとまうことが多く、掌蹠の悪臭を伴うことが多い。足白癬の合併が多く、繰り返し罹患することも多い。落屑症状が悪化した場合や、痒みが出現した場合は、積極的に白癬の合併を疑うべきである。Meleda 病と異なり、成人後に症状の範囲が拡大することはないが、過角化は加齢とともに軽度進行する。短時間の浸水で患部が白

色に浸軟するのが特徴である。

(3) 病理所見

過角化と表皮肥厚を認め、顆粒変性は認めない。角層最下層(顆粒層直上)に数層の軽度の不全角化が存在。

1.3 Bothnia 型掌蹠角化症¹¹⁾¹²⁾

(1) 概説

常染色体優性遺伝。*AQP5* 遺伝子の変異による。

(2) 症状

幼少時より、掌蹠に潮紅を伴う過角化病変が出現してくる。びまん性の角化。この過角化は手指、足趾背側、手背、足背にまで拡大してくる (*transgrediens*)。掌蹠の多汗がある。短時間の浸水で掌蹠が白色に浸軟して皮膚がスポンジ状になる。真菌感染が頻繁にみられる。

(3) 病理所見

過角化と表皮肥厚。顆粒変性はない。角層内の汗管が拡張。エクリン汗腺が紅色汗疹時にみられるように変化して、汗管周囲にリンパ球が浸潤する。

1.4 Greither 型掌蹠角化症¹³⁾¹⁴⁾

(1) 概説

常染色体優性遺伝。*KRT1* 遺伝子の変異による。

(2) 症状

幼少時より掌蹠に潮紅を伴うびまん性の過角化病変が出現してくる。びまん性の過角化が手指背、手背、足趾背、足背におよぶ (*transgrediens*)。これらの過

特徴	病名	遺伝形式	原因遺伝子	臨床的病理学的特徴
難聴をとまなうもの	Vohwinkel 症候群 難聴をとまなう掌蹠角化症 KID (keratitis-ichthyosis-deafness) 症候群 難聴をとまなう豪猪皮状魚鱗癬 Bart-Pumphrey 症候群 難聴をとまなうミトコンドリア遺伝性掌蹠角化症	常染色体優性 常染色体優性 常染色体優性 常染色体優性 常染色体優性 母系遺伝	GJB2 GJB2 GJB2 GJB2 GJB2 mitochondrial genome (m.7445A>G) LOR	指端断節, 掌蹠の蜂巣状角化, 絞扼輪, 星形の角化性紅斑局面 ひまん性あるいは限局型の掌蹠角化症 血管新生を伴う角膜炎, 魚鱗癬様紅皮症, 有棘細胞癌 疣贅状あるいは棘状の過角化局面 白色の爪 (爪甲白斑), 指の結節 顆粒変性 (-)
魚鱗癬をとまなう指端断節型掌蹠角化症 線状角化と魚鱗癬をとまなうもの	魚鱗癬をとまなう Vohwinkel 症候群 (ロリクグリン角皮症) CLICK 症候群	常染色体優性 常染色体劣性	LOR POMP	魚鱗癬, 指端断節, 掌蹠の蜂巣状角化, 絞扼輪 指趾の絞扼輪, ひまん性掌蹠角化症, transgrediens (+)
歯周炎をとまなうもの	Papillon-Lefèvre 症候群	常染色体劣性	CTSC	掌蹠を含む四肢末端部の潮紅を伴う過角化, 易感染性 ひまん性掌蹠角化症, transgrediens (+)
心筋症と woolly hair をとまなうもの	Haim-Munk 症候群 Carvajal 症候群 Naxos 病 不整脈原性右室異形成心筋症掌蹠角化症	常染色体劣性 常染色体劣性 常染色体劣性 常染色体劣性 常染色体劣性	CTSC DSP JUP DSC2	くも指症, 肢端骨溶解症, ひまん性掌蹠角化症, transgrediens (+) 拡張型心筋症, 線状掌蹠角化症 拡張型心筋症, 線状掌蹠角化症 右心室心筋変性, 線状掌蹠角化症
外胚葉形成不全をとまなうもの	Clouston 症候群 Naegeli-Franceschetti-Jadassohn 症候群 歯爪真皮異形成症 Schöpf-Schultz-Passarge 症候群 皮膚脆弱症候群	常染色体優性 常染色体優性 常染色体劣性 常染色体劣性 常染色体劣性	GJB6 KRT14 WNT10A WNT10A PKP1	ひまん性掌蹠角化症, 爪形成異常, 毛髪異常 ひまん性掌蹠角化症, 爪形成異常, 無汗症, 歯の異常, 網状色素沈着 ひまん性掌蹠角化症, 多汗症, 部分性無歯症, 平滑舌, 乏毛症, 爪形成異常 歯爪真皮異形成症の上記の症状に加え眼瞼腫腫と皮膚がん 全身性皮膚脆弱, 有痛性亀裂を伴うひまん性掌蹠角化症 乏毛症あるいは羊毛状毛髪, 発育遅延
易発がん性をともなうもの	Howell-Evans 症候群 (Tylosis with esophageal cancer) Huriez 症候群 Cowden 病 (Cowden 症候群 1 型) Olmsted 症候群	常染色体優性 常染色体優性 常染色体優性 常染色体優性	RHBDLF2 SMARCD1 PTEN TRPV3	限局型掌蹠角化症, 食道がん, 白板症 ひまん性掌蹠角化症, transgrediens (+), 四肢末端の硬化性萎縮, 有棘細胞がん 点状掌蹠角化症, 口腔内粘膜乳頭腫症, 顔面の外毛根鞘腫 皮膚・粘膜・消化管・乳腺・甲状腺・中枢神経・泌尿生殖器などに良性の過誤腫性病変が多発, 肝がん, 甲状腺がん, 甲狀腺がん, 子宮がん 指端断節型掌蹠角化症, transgrediens (+), 齧癩を伴う口囲角化, 有棘細胞がん

別表 1 掌蹠角化症の主要病型

病型	遺伝形式	原因蛋白/遺伝子
Vörner 型 (Unna-Thost 型を含む)	常染色体優性	ケラチン 1, 9/ <i>KRT1,9</i>
長島型	常染色体劣性	セルピン・ペプチダーゼ・インヒビター, クラーデ B, メンバー 7/ <i>SERPINB7</i>
Bothnia 型	常染色体優性	アクアポリン 5/ <i>AQP5</i>
Greither 型	常染色体優性	ケラチン 1/ <i>KRT1</i>
Meleda 病	常染色体劣性	分泌型 LY6/PLAUR ドメイン含有蛋白-1/ <i>SLURP-1</i>
限局型	常染色体優性	ケラチン 6C・16/ <i>KRT6C・16</i> デスモグレイン 1/ <i>DSG1</i> トランジェント・レセプター・ポテンシャル・カチオン・チャネル, サブファミリー, メンバー 3/ <i>TRPV3</i>
線状	常染色体優性	デスモグレイン 1/ <i>DSG1</i> (線状 1 型) デスモブラキン/ <i>DSP</i> (線状 2 型) ケラチン 1/ <i>KRT1</i> (線状 3 型)
先天性爪甲厚硬症	常染色体優性	ケラチン 6A・6B・6C・16・17/ <i>KRT6A・6B・6C・16・17</i>
Cole 病	常染色体優性	エクトヌクレオチド-ピロフォスファターゼ-フォスフォジエステラーゼ 1/ <i>ENPP1</i>
点状	常染色体優性	アルファ・ガンマ・アダプチン結合蛋白/ <i>AAGAB</i> (点状 1A 型) 14 型コラーゲンアルファ 1/ <i>COL14A1</i> (点状 1B 型) (点状 2 型, 3 型に関しては不明)
指端断節型 (Vohwinkel)	常染色体優性	ロリクリン, コネキシン 26/ <i>LOR, GJB2</i>
Papillon-Lefèvre 症候群	常染色体劣性	カテプシン C/ <i>CTSC</i>

角化病変とは独立して非連続的に腋窩部に過角化病変が出現することもある。掌蹠多汗をともなう。

(3) 病理所見

過角化と表皮肥厚。有棘層上層の細胞の空胞化と顆粒層の肥厚。顆粒変性はみられない。

1.5 Meleda 病¹⁵⁾¹⁶⁾

(1) 概説

常染色体劣性遺伝。SLURP-1 遺伝子の変異による。創始者変異のためにアドリア海沿岸にあるムリエト島 (Mljet) 島に罹患者が多いが、全世界より報告がある。Mljet はクロアチア語で、イタリア語では Meleda と表記される。

(2) 症状

生後間もなく手掌と足底の過角化病変が出現する。やがて過角化病変は手掌と足蹠にとどまらず、手背と足背にまで拡がってくる。肘ならびに膝の近くまで角化性病変が及ぶ。潮紅を伴う過角化が特徴である。角化が高度になると黄色調を呈するようになる。病変の形状であるが、びまん性の過角化を示すこともあれば黄色角化性局面が正常皮膚の中にみられることもある。過角化病変と健常部位の境界は明瞭である。掌蹠多汗をともなう。指趾の拘縮をともなうことがある。

(3) 病理所見

過角化と表皮肥厚。不全角化を伴う症例も、伴わない症例も存在する。汗腺組織の増殖がみられることが多い。

1.6 線状・限局型掌蹠角化症^{17)~24)}

(1) 概説

常染色体優性遺伝。DSG1, DSP, KRT1, KRT6C, KRT16, TRPV3 遺伝子の変異による。掌蹠に線状、帯状あるいは限局型 (円型) の過角化がみられる。線状掌蹠角化症は、原因遺伝子により、1 型, 2 型, 3 型に分類されている (表 2)。

(2) 症状

手掌ならびに足蹠に潮紅がみられる。線状、帯状あるいは円型の角化性病変が被刺激部位、加重部位を中心に出現してくる。症状が完成するのは青年期以降のことが多い。同一家系内、同一患者内で症状に多様性がみられる。すなわち、線状の過角化病変を主とする罹患者もいれば、同一家系内であるのに、円型の過角化病変を呈する罹患者もいる。同一患者であるにもかかわらず、手掌と足底の過角化病変の形態が異なることもある。

(3) 病理所見

過角化、不全角化を伴う症例も、伴わない症例も存在する。線状掌蹠角化症1型および2型では、表皮細胞間隙の開大がみられる。

1.7 先天性爪甲厚硬症^{25)~29)}

(1) 概説

常染色体優性遺伝。KRT6A, KRT6B, KRT6C, KRT16, KRT17 遺伝子の変異による。2つの亜型が存在する。Jadassohn-Lewandowsky 型 (pachyonychia congenita-1) は、爪甲肥厚、手掌足蹠の限局性過角化病変、毛孔性角化、口腔粘膜の白板症がみられる。Jackson-Lawler 型 (pachyonychia congenita-2) では、新生児歯牙、多発性脂腺嚢腫、手掌足底の限局性過角化病変などがみられる。Jadassohn-Lewandowsky 型は、KRT6A, KRT16 遺伝子の変異が、Jackson-Lawler 型では KRT6B, KRT17 遺伝子の変異が原因である²⁹⁾。

(2) 症状

出生時までもなく、遅くとも生後1~2年までに爪床部と掌蹠に発赤が見られるようになる。その後、掌蹠の被刺激部位や加重部位には限局性過角化病変がみられるようになる。角化病変は有痛性である。著明な爪甲肥厚が存在する。

(3) 病理所見

過角化、不全角化を伴う症例も、伴わない症例も存在する。

1.8 Cole 病³⁰⁾³¹⁾

(1) 概説

常染色体優性遺伝。ENPP1 遺伝子の変異による。掌蹠に点状の過角化病変を生じる。四肢に脱色素斑がみられる。

(2) 症状

幼小児期より点状の過角化病変と脱色素斑が出現する。脱色素斑の形状は様々である。しばしば四肢に好発する。脱色素斑ではメラノサイトの密度は正常であり、メラノサイト内のメラノソームの数も正常である。しかし、(脱色素斑部では)角化細胞内のメラニン顆粒が減少しており、メラニン顆粒の輸送経路に障害があると考えられている。

(3) 病理所見

過角化、不全角化は伴わない。表皮肥厚、顆粒層の肥厚が存在する。

1.9 点状掌蹠角化症^{32)~38)}

(1) 概説

常染色体優性遺伝。点状1A型はAAGAB 遺伝子の変異による。点状1B型はCOL14A1 遺伝子の変異による。掌蹠に点状の過角化病変を生じる。他の掌蹠角化症に比較して、発症時期が遅い。Cowden病(Cowden症候群I型)の一症状として表れることもある。

(2) 症状

症状の発現はほとんどの場合青年期以降である。掌蹠に点状の透明な角化性小丘疹が生じる。この丘疹は次第に角化し直径も増大する。鶏眼状や胼胝状になり、疼痛を訴えることもある。鶏眼や胼胝やウイルス性疣贅と鑑別しなければならない。

(3) 病理所見

過角化。病変中央部の角層が顕著に肥厚、そのため表皮が下方に圧排されて、カップ状に見える。不全角化を伴う症例も、伴わない症例も存在する。表皮肥厚、角層の厚さ、顆粒層の肥厚は症例により様々である。

1.10 指端断節型掌蹠角化症 (Vohwinkel)^{39)~41)}

(1) 概説

常染色体優性遺伝。LOR, GJB2 遺伝子の変異による。

(2) 症状

乳幼児期より過角化病変が出現してくる。手掌、足蹠では過角化病変は表面が細かい顆粒状を呈するハニカム型過角化病変である。指趾の関節周囲に絞扼輪を生じ、進行すると指趾先が脱落する。LOR 遺伝子の変異による場合は全身皮膚に魚鱗癬を伴い、近年、ロリクリン角皮症と診断されることが多い(表3)。GJB2 遺伝子の変異による場合は手指、足趾背側、手背、足背では過角化病変は不規則な星型のヒトデ状過角化病変が出現し、感音性難聴を伴う。

(3) 病理所見

顕著な過角化・不全角化が見られる。真皮上層に炎症細胞浸潤が存在。

1.11 Papillon-Lefèvre 症候群⁴²⁾

(1) 概説

常染色体劣性遺伝。CTSC 遺伝子の変異による。掌蹠を含む四肢末端部の潮紅と過角化、歯周病、易感染性が3徴候である。

(2) 症状

乳幼児期に手掌，足蹠に潮紅が出現してくる。潮紅は手背，足背にまで及ぶ。さらに，この潮紅はアキレス腱部を越えて，下腿にまで及ぶ。過角化病変は乾癬様である。

(3) 病理所見

過角化，不全角化を伴う。真皮上層の血管拡張と血管周囲のリンパ球浸潤。

2. 疫学

長島型掌蹠角化症の頻度は，日本および中国ではそれぞれ1万人あたり1.2人ならびに3.1人と見積もられている¹⁾。Bothnia型掌蹠角化症の頻度はスウェーデンの北部（ボスニア湾沿岸地域）で，一般人口あたり0.3～0.55%（1万人あたり30～55人）と報告されている¹⁾。

米田らは，2015年に掌蹠角化症の患者数についての全国一次アンケート調査を行った。全国の500床以上の病院の皮膚科ならびに小児科にアンケート用紙を送付して掌蹠角化症全国疫学調査を施行した。6月下旬に発送，7月下旬までにファックスにて返事をもらうことにした。この調査では，過去5年間に期間を限定し，掌蹠角化症患者の家系の数，患者数を答えてもらうようにした。型が明らかな家系についてはそれぞれの型の家系の数，患者数の記載を依頼した。また，自由記載欄も設け，アンケート調査についての感想・要望などを記載も求めた。全国690施設の皮膚科ならびに小児科にアンケート用紙を送付した。うち325施設より回答を得た。病型が明らかな家系は113家系，患者数は147名（人口100万人あたり1.2人）であった。約9割は大学病院にて診断されていた。人口100万人あたりの患者数で見ると，青森県が最多で，100万人当たり30.6人であった。

3. 治療

掌蹠角化症は症例数が少なく，大規模治験が不可能である。そのためエビデンスレベルの高い治療法は確立されていない。現在有効とされている治療法は，症例報告に基づくものである。

3.1 外用療法

サリチル酸ワセリンや尿素軟膏などの角質溶解剤の塗布やカルシポトリオール含有軟膏の塗布を行う。

3.2 皮膚切削術

コーンカッター，長柄カミソリ，生検用パンチ，眼科剪刀などを用いて肥厚した角質を除去する。

3.3 内服療法

レチノイド内服を行う。ただ，この薬剤には催奇形性があるので，妊婦または妊娠している可能性のある女性には投与しない。またエトレチナートに対し過敏症の既往歴のある患者，肝障害のある患者，腎障害のある患者，ビタミンA製剤投与中の患者，ビタミンA過剰症の患者には禁忌である。エトレチナートを処方するときには，処方のために所定の様式の文書での同意を得る。

3.4 合併症に対する治療

絞扼輪や皮膚がんなどの合併症に対しては早期発見に留意し，外科的に対処する。難聴，食道がん，歯周病，心筋症，真菌症，細菌感染症などの合併症に対しては専門医に治療を依頼すると同時に適切な抗真菌薬や抗生物質の投与などを行う。

3.5 患者自身によるケア

亀裂ができて疼痛をとまなう場合，長柄カミソリなどを用いて，角質を削り，就寝時にワセリンを使用してODTを行う。掌蹠の亀裂がなくなり，疼痛がやわらぐ。

4. 予後

症例数が少ないため，治療に関してのエビデンスは少ない。治療は，軽症例に対しては，サリチル酸ワセリンや尿素軟膏などの角質溶解剤の塗布や活性型ビタミンD3含有軟膏の塗布，重症例に対してはレチノイド内服を行うが，慢性に経過することが多い。

文献

- 1) Sakiyama T, Kubo A: Hereditary palmoplantar keratoderma "clinical and genetic differential diagnosis", *J Dermatol*, 2016; 43: 264-274.
- 2) Kubo A: Hereditary palmoplantar keratodermas. In UpToDate (Wolters Kluwer, MA, USA), 2019 <https://www.uptodate.com/contents/hereditary-palmoplantar-keratodermas>
- 3) 乃村俊史：(遺伝性・非症候性)掌蹠角化症，秀道広，青山裕美，加藤則人編：エキスパートから学ぶ皮膚病診療パワーアップ，中山書店，2018，305-309.

- 4) Vörner H: Zur Kenntniss des Keratoma hereditarium palmare et plantare. *Arch Derm Syph*, 1901; 56: 3-31.
- 5) Thost A: Ueber erbliche Ichthyosis palmaris et plantaris cornea. *Dissertation*, 1880; Heidelberg (pub).
- 6) Unna PG: Ueber das Keratoma palmare et plantare hereditarium. *Vierteljahresschr Derm Syph*, 1883; 15: 231-270.
- 7) Nagashima M: Palmoplantar keratoderma. In: "Handbook of Human Genetics", Volume 9, Miura O, Ochiai K (eds): Tokyo, Igaku Shoin, 1977, 23-27.
- 8) Mitsuhashi Y, Hashimoto I: Keratosis palmoplantaris Nagashima. *Dermatologica*, 1989; 179: 231.
- 9) Kubo A, Shiohama A, Sasaki T, et al: Mutations in SERPINB7, encoding a member of the serine protease inhibitor superfamily, cause Nagashima-type palmoplantar keratosis. *Am J Hum Genet*, 2013; 93: 945-956.
- 10) Mizuno O, Nomura T, Suzuki S, et al: Highly prevalent SERPINB7 founder mutation causes pseudodominant inheritance pattern in Nagashima-type palmoplantar keratosis. *Br J Dermatol*, 2014; 171: 847-853.
- 11) Lind L, Lundström A, Hofer PA, Holmgren G: The gene for diffuse palmoplantar keratoderma of the type found in northern Sweden is localized to chromosome 12q11-q13. *Hum Mol Genet*, 1994; 3: 1789-1793.
- 12) Blaydon DC, Lind LK, Plagnol V, et al: Mutations in AQP5, encoding a water-channel protein, cause autosomal-dominant diffuse nonepidermolytic palmoplantar keratoderma. *Am J Hum Genet*, 2013; 93: 330-335.
- 13) Greither A: Keratosis extremitatum hereditaria progrediens mit dominantem Erbgang. *Hautarzt*, 1952; 3: 198-203.
- 14) Gach JE, Munro CS, Lane EB, et al: Two families with Greither's syndrome caused by a keratin 1 mutation. *J Am Acad Dermatol*, 2005; 53: S225-S230.
- 15) Hovorka O, Ehlers E: Mal de Meleda. *Arch Dermatol Res*, 1897; 40: 251-256.
- 16) Fisher J, Bouadjar B, Hellig R, et al: Mutations in the gene encoding SLURP-1 in Mal de Meleda. *Hum Mol Genet*, 2001; 10: 875-880.
- 17) Milingou M, Wood P, Masouye I, et al: Focal palmoplantar keratoderma caused by an autosomal dominant inherited mutation in the desmoglein 1 gene. *Dermatology*, 2006; 212: 117-122.
- 18) Armstrong DK, McKenna KE, Purkis PE, et al: Haploinsufficiency of desmoplakin causes a striate subtype of palmoplantar keratoderma. *Hum Mol Genet*, 1999; 8: 143-148.
- 19) Whittock NV, Smith FJ, Wan H, et al: Frameshift mutation in the V2 domain of human keratin 1 results in striate palmoplantar keratoderma. *J Invest Dermatol*, 2002; 118: 838-844.
- 20) Wilson NJ, Messenger AG, Leachman SA, et al: Keratin K6c mutations cause focal palmoplantar keratoderma. *J Invest Dermatol*, 2010; 130: 425-429.
- 21) Shamsher MK, Navsaria HA, Steven HP, et al: Novel mutations in keratin 16 gene underly focal non-epidermolytic palmoplantar keratoderma (NEPPK) in two families. *Hum Mol Genet*, 1995; 4: 1875-1881.
- 22) Smith FJ, Fisher MP, Healy E, et al: Novel keratin 16 mutations and protein expression studies in pachyonychia congenita type I and focal palmoplantar keratoderma. *Exp Dermatol*, 2000; 9: 170-177.
- 23) Rickman L, Simrak D, Stevens HP, et al: N-terminal deletion in a desmosomal cadherin causes the autosomal dominant skin disease striate palmoplantar keratoderma. *Hum Mol Genet*, 1999; 8: 971-976.
- 24) He Y, Zeng K, Zhang X, et al: A gain-of-function mutation in TRPV3 causes focal palmoplantar keratoderma in a Chinese family. *J Invest Dermatol*, 2010; 130: 425-429.
- 25) Bowden PE, Haley JL, Kansky A, et al: Mutation of a type II keratin gene (K6a) in pachyonychia congenita. *Nat Genet*, 1995; 10: 363-365.
- 26) Smith FJ, Jonkman MF, van Goor H, et al: A mutation in human keratin K6b produces a phenocopy of the K17 disorder pachyonychia congenita type 2. *Hum Mol Genet*, 1998; 7: 1143-1148.
- 27) McLean WH, Rugg EL, Lunny DP, et al: Keratin 16 and keratin 17 mutations cause pachyonychia congenita. *Nat Genet*, 1995; 9: 273-278.
- 28) McLean WH, Hansen CD, Eliason MJ, et al: The phenotypic and molecular genetic features of pachyonychia congenita. *J Invest Dermatol*, 2011; 131: 1015-1017.
- 29) Sybert VP: Pachyonychia congenita. In: "Genetic skin disorders". New York, Oxford University press, 2017, 143-146.
- 30) Cole LA: Hypopigmentation with punctate keratosis of the palms and soles. *Arch Dermatol*, 1976; 112: 998-1000.
- 31) Eytan O, Morice-Picard F, Sarig O, et al: Cole disease results from mutations in ENPP1. *Am J Hum Genet*, 2013; 93: 752-757.
- 32) Buschke A, Fischer W: Keratoderma mauculosa disseminate symmetrica palmaris and plantaris. *Ikongraphia Dermatol*, 1910; 51: 183-192.
- 33) Brauer A: Über eine besondere Form des hereditären Keratoms (keratoderma disseminatum hereditarium palmare et plantare). *Arch Dermatol Syph*, 1913; 114: 211-236.
- 34) Brown FC: Punctate keratoderma. *Arch Dermatol*, 1971; 104: 682-683.
- 35) Costa O: Akrokerato-elastoidosis (a hitherto undescribed skin disease). *Dermatologica*, 1953; 107: 164-168.
- 36) Giehl KA, Eckstein GN, Pasternack SM, et al: Nonsense mutations in AAGAB cause punctate palmoplantar keratoderma type Buschke-Fischer-Brauer. *Am J Hum Genet*, 2012; 91: 754-759.
- 37) Pohler E, Mamai O, Hirst J, et al: Haploinsufficiency for AAGAB causes clinically heterogeneous forms of punctate palmoplantar keratoderma. *Nat Genet*, 2012; 44: 1272-1276.
- 38) Guo BR, Zhang X, Chen G, et al: Exome sequencing

- identifies a COL14A1 mutation in a large Chinese pedigree with punctate palmoplantar keratoderma, *J Med Genet*, 2012; 49: 563-568.
- 39) Maestrini E, Monaco AP, McGrath JA, et al: A molecular defect in loricrin, the major component of the cornified cell envelope, underlies Vohwinkel's syndrome, *Nat Genet*, 1996; 13: 70-77.
- 40) Ishida-Yamamoto A, McGrath JA, Lam H, et al: The molecular pathology of progressive symmetric erythrokeratoderma: a frameshift mutation in the loricrin gene and perturbations in the cornified cell envelope, *Am J Hum Genet*, 1997; 61: 581-589.
- 41) Maestrini E, Korge BP, Ocana-Sierra J, et al: A missense mutation in connexin 26, D66H, causes mutilating keratoderma with sensorineural deafness (Vohwinkel's syndrome) in three unrelated families, *Hum Mol Genet*, 1999; 8: 1237-1243.
- 42) Hart TC, Hart PS, Bowden DW, et al: Mutations of the cathepsin C gene are responsible for Papillon-Lefèvre syndrome, *J Med Genet*, 1999; 36: 881-887.

II 診断基準と重症度判定基準

1. 病名診断(掌蹠角化症であるか否かの診断)

1.1 主要事項

(1) 臨床的事項

- (a) 手掌あるいは足蹠に過角化病変が存在する。過角化病変はびまん性のこともあれば限局性のこともある。ただし、鶏眼・胼胝・ウイルス性疣贅は除外する。
- (b) 原則として乳幼児期に発症し、長期間にわたり症状が持続する。

(2) 病理学的事項：病理組織像では通常、過角化、表皮肥厚をみとめる。不全角化や顆粒変性をともなう場合もともなわない場合もある。

1.2 判定：(1)(a)(b) のすべてを満たし、かつ (2) を満たすものを掌蹠角化症と診断する。

2. 病型診断

2.1 病型の予測

皮疹の分布パターンにより①びまん性、②限局性、③点状の3パターンに分類する(図。掌蹠角化症の診断アルゴリズム)。

(1) びまん性の場合

皮疹が掌蹠に限局しているときは、Vörner型、Unna-Thost型あるいはデスマグレイン1遺伝子の変

異による掌蹠角化症を考える。皮疹がtransgrediens*を示すときは、長島型[†]、Meleda病、Gamborg-Nielsen型、Greither型、Sybert型、Bothnia型を考える。

*transgrediens：掌蹠をこえて、指趾背側や手首、足首。アキレス腱部にまで皮疹が拡大していること

[†] わが国においては、圧倒的に長島型が多い。

(2) 限局性の場合

線状掌蹠角化症、先天性爪甲厚硬症、その他の限局型掌蹠角化症を考える。手指屈側に線状の過角化を認める場合、線状掌蹠角化症を考える。爪甲肥厚、足底の水疱や強い疼痛、嚢腫、口腔内の白色角化性病変を伴う場合には先天性爪甲厚硬症を考える。線状掌蹠角化症、先天性爪甲厚硬症のいずれにも該当しない場合、その他の限局型掌蹠角化症と診断する。皮疹が円型の場合もある。

(3) 点状の場合

点状掌蹠角化症1A、1B型ならびに点状掌蹠角化症2型、3型、Cole病を考える。Cole病では、四肢の脱色素斑をとまなう。

3. 確定診断その他

3.1 問診

発症年齢と家族歴を診療録に正確に記載する。掌蹠角化症の多くは単一遺伝子疾患なので、疾患は家系内で特徴的な伝達様式をもつ。可能であれば家系図をえがく。

3.2 皮膚病理組織検査

3.3 遺伝子検査

施設の倫理委員会の承認のもと、患者(未成年の場合はその保護者)から文書での同意を得たうえで施行する。

3.4 遺伝カウンセリング

罹患している掌蹠角化症が遺伝性のものであることが判明した時点で、患者とその家族に遺伝カウンセリングを受けることを勧める。患者および家族が同意すれば、臨床遺伝学を専門とする医師ならびに遺伝カウンセラーに紹介する。

4. 重症度判定基準

別表2のスコア計算表にもとづいて算定する。軽症、

	過角化病変部の面積	手掌の潮紅・多汗	指趾の拘縮・絞扼輪	爪変形(爪甲異常)の程度	疼痛(自発痛・圧痛・亀裂など)	皮膚がん、食道がん	心筋症	歯周病	蜂窩織炎などの二次性細菌感染症
スコア 0	なし	なし	なし	なし	なし	なし	なし	なし	なし
スコア 1	10%以上 20%未満	淡い潮紅		軽症 (2力所以下)			検査異常のみ	治療を要さない	要治療
スコア 2	20%以上 30%未満	中等度の潮紅		中等症 (3力所以上 5力所以下)			自他覚症状あり (要治療・可逆性)	要治療	入院加療が必要
スコア 3	30%以上、 または過角化による機能障害あり	顕著な潮紅、 または多汗による生活障害あり	あり	著明 (6力所以上)	あり	あり	機能廃絶(非可逆性)	総義歯	指・肢切断
該当スコア									合計/27
9 項目の合計スコアより算定 軽症：2点以下 中等症：3～5点 重症：6点以上 過角化病変部の面積：*transgrediens の面積も含めて、手掌と足底の全表面積に対する比率として計算 *transgrediens：掌蹠をこえて、指趾背側や手首、足首、アキレス腱部にまで皮疹が拡大していること									

中等症, 重症 (の 3 グレード) に分類.

III クリニカルクエスチョン (CQ)

CQ 一覧

- CQ1：レチノイド内服は有用か？
- CQ2：活性型ビタミン D3 軟膏外用は有用か？
- CQ3：サリチル酸ワセリン外用は有用か？
- CQ4：尿素軟膏外用は有用か？
- CQ5：アダパレン軟膏外用は有用か？
- CQ6：切削法は有用か？
- CQ7：核酸医薬低分子干渉 RNA (siRNA) による治療は有用か？
- CQ8：リードスルー薬による治療は有用か？
- CQ9：遺伝カウンセリングは有用か？

1 レチノイド内服

CQ1：レチノイド内服は有用か？

推奨文：掌蹠角化症の治療にレチノイド内服は有用である

同意度：4.73

推奨度：B

解説：掌蹠角化症の患者にレチノイド内服を行い有用であったと記載されている症例報告や症例集積研究がある^{43)~50)}。レチノイドの投与量について重症度に基づいたエビデンスはなく、経験をもとにして投与量が

決められている。掌蹠角化症 12 例 (分類不能例 3 例, 線状掌蹠角化症 1 例, Unna-Thost 型 4 例, Meleda 病 1 例, Papillon-Lefèvre 症候群 3 例) に対してアシトレチンが投与された⁴⁹⁾。効果がみられなかったのは 2 例で, 残りの 10 例では治療効果がみられた⁴⁹⁾。6 人の掌蹠角化症の患者 (男性 2 人, 女性 4 人) にイソトレチノインを投与した⁵⁰⁾。掌蹠角化症の内訳であるが, 3 人は Meleda 病, 1 人は点状掌蹠角化症, 残りの 2 人は診断がつかなかった。イソトレチノイン初期投与量は, 0.5 mg/kg/day であった。16 週後には, 平均 1.95 mg/kg/day まで増量した。6 人中, 1 人はほぼ完治, 3 人は軽快したが, 1 人は効果がみられなかった。1 人は副作用のため投与を中止した⁵⁰⁾。

文献

- 43) Wang B, Zhang Z, Huang X, et al: Successful treatment of mutilating palmoplantar keratoderma with acitretin capsule and adapalene gel: a case report with review of the literature, *J Eur Acad Dermatol Venereol*. 2016; 30: 169-172.(レベル V)
- 44) Lundgren T, Crossner CG, Twetman S, Ullbro C: Systemic retinoid medication and periodontal health in patients with Papillon-Lefèvre syndrome, *J Clin Periodontol*, 1996; 23: 176-179.(レベル V)
- 45) Wereide K: Mutilating palmoplantar keratoderma successfully treated with etretinate, *Acta Derm Venereol*, 1984; 64: 566-569.(レベル V)
- 46) Nazzaro V, Blanchet-Bardon C, Mimoz C, Revuz J, Puisant A: Papillon-Lefèvre syndrome. Ultrastructural

study and successful treatment with acitretin, *Arch Dermatol*, 1988; 124: 533-539.(レベル V)

- 47) Camisa C, Rossana C: Variant of keratoderma hereditaria mutilans (Vohwinkel's syndrome). Treatment with orally administered isotretinoin, *Arch Dermatol*, 1984; 120: 1323-1328.(レベル V)
- 48) Raone B, Raboni R, Patrizi A: Alitretinoin: a new treatment option for hereditary punctate palmoplantar keratoderma (Brauer-Buschke-Fischer syndrome), *J Am Acad Dermatol*, 2014; 71: e48-49.(レベル V)
- 49) Blanchet-Bardon C, Nazzaro V, Rognin C, Geiger JM, Puissant A: Acitretin in the treatment of severe disorders of keratinization. Results of an open study, *J Am Acad Dermatol*, 1991; 24: 982-986.(レベル V)
- 50) Bergfeld WF, Derbes VJ, Elias PM, et al: The treatment of keratosis palmaris et plantaris with isotretinoin. A multicenter study, *J Am Acad Dermatol*, 1982; 6: 727-731.(レベル V)

2 活性型ビタミン D3 軟膏外用

CQ2 : 活性型ビタミン D3 軟膏外用は有用か？

推奨文：活性型ビタミン D3 軟膏外用を行うことを考慮してもよい

同意度：4.68

推奨度：B

解説：掌蹠角化症患者 20 名に対して、カルシポトリオール含有軟膏を塗布して約半数に効果があったという症例集積研究がある⁵¹⁾。点状掌蹠角化症患者 1 名に対して低容量の経口レチノイド内服とカルシポトリオール含有軟膏外用を併用して病変がほぼ消失したという症例報告がある⁵²⁾。線状掌蹠角化症患者 1 名に対してマキサカルシトール含有軟膏外用を行ったという報告がある⁵³⁾。

文献

- 51) Kragballe K, Steijlen PM, Ibsen HH, et al: Efficacy, tolerability, and safety of calcipotriol ointment in disorders of keratinization. Results of a randomized, double-blind, vehicle-controlled, right/left comparative study, *Arch Dermatol*, 1995; 131: 556-560.(レベル V)
- 52) Horikoshi M, Kuroda K, Tajima S: Punctate palmoplantar keratoderma with pigmentary lesions on the dorsa of feet and ankles: successful treatment with a combination of low-dose oral etretinate and topical calcipotriol, *J Dermatol*, 2004; 31: 469-472.(レベル V)
- 53) Kawai K, Fukushige T, Sakanoue M, Kanekura T: Striate palmoplantar keratoderma, *J Dermatol*, 2010; 37: 854-856.(レベル V)

3 サリチル酸ワセリン軟膏外用

CQ3 : サリチル酸ワセリン軟膏外用は有用か？

推奨文：掌蹠角化症患者に対してサリチル酸ワセリン外用を行うことを考慮してもよい。

同意度：4.47

推奨度：B

解説：Unna-Thost 型掌蹠角化症の 1 家系において、高用量のビタミン A (100,000 IU) 内服と 12% サリチル酸ワセリン塗布の併用により治療したという症例報告がある。報告例が少なくその有効性についての結論は出ていない。しかし、乾燥、亀裂の予防のため、多くの患者で (単独での) 外用が行われている。

文献

- 54) Sehgal VN, Kumar S, Narayan S: Hereditary palmoplantar keratoderma (four cases in three generations), *Int J Dermatol*, 2001; 40: 130-132.(レベル V)

4 尿素軟膏外用

CQ4 : 尿素軟膏外用は有用か？

推奨文：掌蹠角化症患者に対して尿素軟膏外用を行うことを考慮してもよい。

同意度：4.31

推奨度：B

解説：点状掌蹠角化症 1A 型の患者に対して治療経過中に尿素軟膏外用を行って効果がなかったという 1 例報告はあるが、報告例が少なくその有効性についての結論は出ていない。しかし、乾燥、亀裂の予防のため、多くの患者で外用が行われている。

文献

- 55) Bukhari R, Alhawsawi W, Radin AA, et al: Punctate palmoplantar keratoderma: A case report of type I (Buschke-Fisher-Brauer disease), *Case Rep Dermatol*, 2019; 11: 292-296.(レベル V)

5 アダパレンゲル外用

CQ5 : アダパレンゲル外用は有用か？

推奨文：レチノイド内服と併用することにより、効果が期待できる。

同意度：4

推奨度：C1

解説：指端断節型掌蹠角化症の患者に対してレチノイド内服と併用してアダバレンゲルの外用を行った1例報告はあるが、報告例が少なくその有効性についての結論は出ていない。

文献

56) Wang B, Zhang Z, Huang X, et al: Successful treatment of mutilating palmoplantar keratoderma with acitretin capsule and adapalene gel: a case report with review of the literature, *J Eur Acad Dermatol Venereol*, 2016; 30: 169-172.(レベル V)

6 切削法

CQ6：切削法は有用か？

推奨文：掌蹠角化症患者に対して行うことは考慮してもよい。

同意度：4.26

推奨度：B

解説：点状掌蹠角化症2型の患者に対して治療経過中切削法を行った1例報告はあるが、報告例が少なくその有効性についての結論は出ていない。しかし、掌蹠角化症の患者のほとんどは、歩行障害の原因となる角質増殖の除去、疼痛対策のため自ら切削法を行っている。

文献

57) Torres G, Behshad R, Han A, Castrovinci AJ, Gilliam AC: "I forgot to shave my hands": A case of spiny keratoderma, *J Am Acad Dermatol*, 2008; 58: 344-348.(レベル V)

7 核酸医薬低分子干渉 RNA (siRNA) を用いる治療

CQ7：核酸医薬低分子干渉 RNA (siRNA) を用いる治療は有用か？

推奨文：掌蹠角化症の治療に対して、核酸医薬低分子干渉 RNA (siRNA) 投与は将来実行可能な方法であるが未だ明らかになっていない部分もある。

同意度：4.1

推奨度：C1

解説：KRT6A 遺伝子に対する siRNA を用いて、培養ヒト表皮角化細胞とマウスの皮膚におけるケラチン6a タンパク質の発現を抑制したという報告があ

る⁵⁸⁾⁵⁹⁾。先天性爪甲厚硬症患者にも使用されている⁶⁰⁾。

文献

58) Hickerson RP, Smith FJ, Reeves RE, et al: Single-nucleotide-specific siRNA targeting in a dominant-negative skin model, *J Invest Dermatol*, 2008; 128: 594-605.(レベル V)

59) Smith FJ, Hickerson RP, Sayers JM, et al: Development of therapeutic siRNAs for pachyonychia congenita, *J Invest Dermatol*, 2008; 128: 50-58.(レベル V)

60) Leachman SA, Hickerson RP, Schwartz ME, et al: First-in-human mutation-targeted siRNA phase Ib trial of an inherited skin disorder, *Mol Ther*, 2010; 18: 442-446.(レベル V)

8 リードスルー薬による治療

CQ8：リードスルー薬による治療は有用か？

推奨文：掌蹠角化症患者に対して将来有望な治療薬である。

同意度：4.16

推奨度：C1

解説：5例の長島型掌蹠角化症の患者に対してリードスルー薬としてゲンタマイシンを使用して有効であったという報告はある⁶¹⁾が、報告例が少なくその有効性についての結論は出ていない。

文献

61) Ohguchi Y, Nomura T, Suzuki S, et al: Gentamicin-induced readthrough and nonsense-mediated mRNA decay of SERPINB7 nonsense mutant transcripts, *J Invest Dermatol*, 2018; 138: 836-843.(レベル V)

9 遺伝カウンセリング

CQ9：遺伝カウンセリングは有用か？

推奨文：疾患の原因遺伝子が明らかになっている場合、患者とその家族は遺伝カウンセリングを受ける方がよい。

同意度：4.74

推奨度：B

解説：遺伝性掌蹠角化症患者の診察において遺伝カウンセリングは患者およびその家族にとっては、診断・治療と同程度に重要だという報告がある^{62)~64)}。

文献

62) Dev T, Mahajan VK, Stethuraman G: Hereditary palmo-

plantar keratoderma: a practical approach to the diagnosis, *Indian Dermatol Online J*, 2019; 10: 365-379.(レベル V)

- 63) Patch C, Middleton A: Genetic counselling in the era of genomic medicine, *Br Med Bull*, 2018; 126: 27-36.(レベル IV)
- 64) Yang M, Kim JW: Principle of genetic counseling in the era of next-generation sequencing, *Ann Lab Med*, 2018; 38: 291-295.(レベル IV)

エビデンスレベルと推奨度の決定基準

下記の様に、日本皮膚科学会編、皮膚悪性腫瘍診療ガイドラインにて採用されたエビデンスレベル分類と推奨度の分類基準を用いた。

エビデンスレベルと推奨度の分類基準

A：エビデンスのレベル分類

- I：システマティック・レビュー/メタアナリシス
- II：1つ以上のランダム化比較試験
- III：非ランダム化比較試験
- IV：分析疫学的研究（コホート研究や症例対照研究）
- V：記述研究（症例報告や症例集積研究）
- VI：専門委員会や専門家個人の意見¹⁾

B：推奨度の分類

A：行うよう強く勧められる

(少なくとも1つの有効性を示すレベルIもしくは良質のレベルIIのエビデンスがあること)

B：行うよう勧められる

(少なくとも1つ以上の有効性を示す質の劣るレベルIIか良質のレベルIII 或いは非常に良質のIV. エビデ

ンスレベルと推奨度の分類基準のエビデンスがあること)

C1：行うことを考慮してもよいが、十分な根拠²⁾がない

(質の劣るIII～IV, 良質な複数のV, 或いは委員会が認めるVI)

C2：根拠²⁾がないので積極的に勧められない

(有効なエビデンスがない, 或いは無効であるエビデンスがある)

D：行わないよう勧められる

(無効或いは有害であることを示す良質のエビデンスがある)

注：

- 1) 基礎実験によるデータ及びそれから導かれる理論はこのレベルとする。
- 2) 本文中の推奨度が必ずしも上記と一致しないものがある。国際的にも掌蹠角化症診療に関するエビデンスが不十分である状況、また海外のエビデンスをそのまま我が国に適用できない実情等を考慮し、さらに実用性を勘案し、エビデンスレベルを示した上で、委員会でのコンセンサスに基づき推奨度のグレードを決定した箇所があるからである。
- 3) 根拠とは臨床試験や疫学研究による知見を指す。

謝辞：本診療の手引き作成には、厚生労働省難治性疾患等克服研究事業「皮膚の遺伝関連性希少難治性疾患群の網羅的研究」の厚生労働省科学研究費補助金を用いた。