

別紙 3

厚生労働科学研究補助金（地域医療基盤開発推進研究事業）  
令和3年度 分担研究報告書

美容医療における合併症実態調査と診療指針の作成及び医療安全の確保に向けたシステム  
構築への課題探索（20IA1011）

美容医療の診療指針（令和3年度版）報告

大慈弥裕之<sup>1</sup>、山田秀和<sup>2</sup>、橋本一郎<sup>3</sup>、吉村浩太郎<sup>4</sup>、石河晃<sup>5</sup>

- 1 北里大学 形成外科・美容外科
- 2 近畿大学奈良病院 皮膚科
- 3 徳島大学医学部 形成外科学
- 4 自治医科大学 形成外科学
- 5 東邦大学医学部 皮膚科学

研究協力者（診療指針作成委員）：

【日本美容外科学会（JSAPS）・日本形成外科学会】

- |        |                     |
|--------|---------------------|
| 青木 律   | グリーンウッドスキンクリニック立川   |
| 朝戸 裕貴  | 獨協医科大学 形成外科学        |
| 朝日 林太郎 | 日本医科大学 形成外科学        |
| 浅野 裕子  | 亀田総合病院 乳腺センター乳腺再建外科 |
| 有川公三   | 有川スキンクリニック          |
| 飯尾 礼美  | 飯尾形成外科クリニック         |
| 岩城 佳津美 | いわきクリニック形成外科皮膚科     |
| 大城 貴史  | 大城クリニック             |
| 小川 令   | 日本医科大学 形成外科学        |
| 奥村 千香  | おくむらクリニック           |
| 木下 浩二  | 赤坂クリニック             |
| 清川 兼輔  | 久留米大学医学部 形成外科・顎顔面外科 |
| 楠本 健司  | 関西医科大学 形成外科学        |
| 栗水流 健二 | 神戸大学医学部附属病院 美容外科    |
| 河野 太郎  | 東海大学医学部 外科学系形成外科学   |

駒場 千絵子	東海大学医学部 外科学系形成外科学
小室 裕造	帝京大学医学部 形成・口腔顎顔面外科学
佐武 利彦	富山大学医学部 形成再建外科・美容外科学
清水 祐紀	プレシヤクリニック自由が丘
杉本 孝之	北里大学医学部 形成外科・美容外科
鈴木 芳郎	ドクタースパ・クリニック
征矢野 進一	神田美容外科形成外科医院
高木 誠司	福岡大学医学部 形成外科学
武田 啓	北里大学医学部 形成外科・美容外科学
土井 秀明	こまちクリニック
富田 興一	大阪大学医学部 形成外科学
西 建剛	福岡大学医学部 形成外科学
西田美穂	Beauty Tuning Clinic 美容調律診療所
丹羽 幸司	ナグモクリニック大阪
野本 俊一	BR CLINIC GINZA
林 寛子	ジョイアクリニック京都
原岡 剛一	神戸大学医学部附属病院 美容外科
平井 隆	渋谷イースト・クリニック
福澤 見菜子	スワンクリニック銀座
藤井 麻紀	帝京大学医学部 形成外科学
舟山 恵美	北海道大学医学部 形成外科学
古山 登隆	自由が丘クリニック
水野 博司	順天堂大学医学部 形成外科学
三鍋 俊春	埼玉医科大学総合医療センター 形成外科・美容外科
峯田 一秀	徳島大学医学部 形成外科学
宮田 成章	みやた形成外科・皮ふクリニック
百澤 明	山梨大学医学部 形成外科学
矢永 博子	Yanaga Clinic
山下 理絵	湘南藤沢形成外科クリニック R
力丸 英明	久留米大学医学部 形成外科学

【日本美容皮膚科学会・日本皮膚科学会】

秋田 浩孝	藤田医科大学ばんだね病院 皮膚科
朝山 祥子	日本医科大学 皮膚科学
磯貝 理恵子	近畿大学奈良病院 皮膚科
今泉 明子	今泉スキンクリニック
遠藤 英樹	近畿大学医学部 皮膚科学
岡崎 静	日本医科大学 皮膚科学
尾見 徳弥	クイーンズスクエア皮膚科・アレルギー科
加藤 篤衛	浦安皮膚科
上中 智香子	和歌山県立医科大学医学部 皮膚科
関東 裕美	東邦大学医学部 皮膚科学講座
菊地 克子	廣仁会仙台たいはく皮膚科クリニック
木村 有太子	順天堂大学医学部 皮膚科学
小林 美和	こばやし皮膚科クリニック
須賀 康	順天堂大学医学部附属浦安病院 皮膚科
大日 輝記	香川大学医学部 皮膚科学
坪井 良二	西新宿サテライトクリニック 皮膚科
中野 俊二	中野医院
並木 剛	東京医科歯科大学 皮膚科学
乃木田 俊辰	新宿南口皮膚科
乗杉 理	けやきひふ科
林 伸和	虎の門病院 皮膚科
船坂 陽子	日本医科大学 皮膚科学
古村 南夫	福岡歯科大学 皮膚科学
森脇 真一	大阪医科薬科大学医学部 皮膚科学
山口 華央	日本医科大学 皮膚科学
山本 有紀	和歌山県立医科大学医学部 皮膚科

【日本美容外科学会 (JSAS)】

石井 秀典	大塚美容形成外科
-------	----------

鎌倉 達郎	聖心美容外科
酒井 直彦	銀座S美容形成外科クリニック
真崎 信行	真崎医院

【研究協力者】

中島 一彰	静岡がんセンター 乳腺画像診断科
原尾 美智子	自治医科大学 乳腺科
坪田 優	関西医科大学総合医療センター 乳腺外科

【公益社団法人日本医師会】

松本 吉郎	常任理事
-------	------

## 研究要旨

本研究の先行研究である令和元年度厚生労働科学特別研究事業「美容医療における合併症の実態調査と診療指針の作成」において、3,093施設を対象に美容医療有害事象（合併症、後遺症）の実態調査を実施した。重度有害事象は高齢者に多く、起因となった美容医療施術のうち、非外科的手技での有害事象では、非吸収性充填剤とヒアルロン酸注入によるものが8割を占めた。重度合併症では感染症や異物肉芽腫、皮膚壊死などが報告され、後遺症では非吸収性異物注入後の異物肉芽腫が多く、重度後遺症の三分の一は施術から5年以上経過した後に発生していた。

同先行研究において、非手術療法における安全な美容医療の提供を目的に、顔面若返り治療と乳房増大術を対象に診療指針を作成し、「令和元年度厚生労働科学特別研究事業「美容医療診療指針」として、美容医療に関係する関連5学会（日本美容外科学会（JSAPS）、日本美容皮膚科学会（JSAD）、日本美容外科学会（JSAS）、日本形成外科学会（JSPRS）、日本皮膚科学会（JDA）、以下関連5学会）のホームページでも公表された。同時に、令和2年11月に日本美容外科学会（JSAPS）機関誌である日本美容外科学会会報42巻（特別号）に掲載された。

本研究において作成した令和3年度美容医療診療指針においては、令和元年度の美容医療診療指針の内容を追加・修正・更新する目的で、緊急性と重要性の高いものを中心にCQ(クリニカルクエスション)を設定するとともに、医療安全に係る事象が発生した際の医療事故調査制度や医療事故情報収集等事業への報告方法や、医療安全支援センターといった患者の受けた医療に対する相談先の紹介に関しても記載した。作成に当たっては、関連5学会から80名の美容医療診療指針作成委員が選出され、オンライン班会議やメール等を介して意見を集約した。

その結果、令和3年度美容医療診療指針では8項目について令和元年度の美容医療診療指針を追加・修正することとなった。具体的には、シミ・イボ・ホクロ（ADM、脂漏性角化症、母斑細胞母斑）に対するレーザー治療、顔のシワ治療に対するヒアルロン酸製剤注入治療、顔のシワ・タルミに対するPRP療法及びスレッドリフト治療、ヒアルロン酸製剤注入による乳房増大術、及びレーザー等機器による腋窩多汗症治療及び脱毛治療について、それぞれ基礎知識とCQと推奨文を作成した。加えて美容医療における医療安全に関するCQと回答を作成した。診療指針案は、研究分担者と研究協力者の協議の下に作成し、最終案は班会議での合意と学会員への意見聴取を行い、提出された意見を反映させ最終版とした。本最終版は、関連5学会の全理事会から承認を得た。

## 令和3年度美容医療診療指針

### 第1章 シミ・イボ【改訂・追加】

#### 第1節 シミ（ADM）に対するレーザー治療

CQ 1-1-1 後天性真皮メラノサイトーシス(acquired dermal melanocytosis, ADM)に対するレーザー治療は有効か？

推奨度：1（治療を希望する患者には強く推奨する）

推奨文：後天性真皮メラノサイトーシス（acquired dermal melanocytosis,

ADM) にレーザー治療は有効である。

## 第2節 イボ・ホクロ（脂漏性角化症、表皮母斑、母斑細胞母斑）に対するレーザー治療

CQ 1-2-1 顔面・頸部に生じる皮膚の良性小腫瘍(ホクロ、イボ)にレーザー機器による蒸散治療は有効か？

推奨度：2（治療を希望する患者には行うことを弱く推奨する）。

推奨文：整容的な観点からホクロ、イボ病変の切除を承諾し難い患者などに対しては、レーザー機器による蒸散治療は有効である。ただし、治療後の長期にわたる経過観察や再発、その他の治療法との比較が十分ではない。また、術前には患者に小腫瘍の中に皮膚悪性腫瘍が含まれている可能性を十分説明する必要があり、肉眼やダーモスコピーで良性小腫瘍の診断が可能なものに限られる

## 第2章 シワ・タルミ【改訂・追加】

### 第2節 シワ・タルミに対する吸収性フィラー（充填材）による治療

CQ 2-2-1 顔のシワ治療に、ヒアルロン酸製剤注入は勧められるか？

推奨度：2（治療を希望する患者には行うことを弱く推奨する）

推奨文：ヒアルロン酸製剤注入は、簡便な施術で顔のシワの改善が期待でき、合併症は軽微なものがほとんどであるため、推奨することができる。ただし血管内への誤注入による皮膚壊死や失明などの重篤な合併症の報告があるため、十分な注意が必要である。

CQ 2-2-2 顔のシワ・タルミ治療に、ボツリヌス毒素製剤とヒアルロン酸製剤の併用は有効か？

推奨度：2（治療を希望する患者には、行うことを弱く推奨する）

推奨文：顔のシワ・タルミ治療に、ボツリヌス毒素製剤とヒアルロン酸製剤を併用することで、その治療効果が高まることが期待できるため推奨することができる。併用により合併症の危険性が増加することはないが、ヒアルロン酸の血管内への誤注入による皮膚壊死や失明といった重篤な合併症が生じ得るため十分な注意が必要である。

CQ 2-4-1 顔面のシワとタルミに多血小板血漿 (PRP) 療法は有効か？

推奨度：2（治療を希望する患者には行うことを弱く推奨(提案)する）

推奨文：PRP 単独療法は、しわに対して有効性ありと判断できるエビデンスのある論文が多くあることから、推奨度として、行うことを弱く推奨するとした。ただし、注入には血管内への誤注入を避ける注意が必要である。

CQ 2-4-2：顔面のシワとタルミにヒト塩基性線維芽細胞増殖因子（bFGF）添加多血小板血漿（PRP）療法は有効か？

推奨度：2（行わないことを弱く推奨（提案）する）

推奨文：bFGF（トラフェルミン）を添加した自家由来 PRP の注入療法は安易には勧められない。注入部の硬結や膨隆などの合併症の報告も多く、bFGF の注入投与は適正使用とは言えない。

CQ 2-6 顔のしわ・たるみの治療に、スレッドリフトは有効か？

推奨度：2（治療を希望する患者には、行うことを弱く推奨する）

推奨文：スレッドリフトにより、一時的に顔のしわ・たるみの改善が期待できる。その効果が大きなものではなく、効果の持続期間が短期間なものであることを十分に説明の上、行うことを弱く推奨できる。

### 第3章 乳房増大術【追加】

CQ 3-1 乳房増大を希望する患者に、ヒアルロン酸製剤注入は有効か？

推奨度：1（行わないことを強く推奨する）

推奨文：ヒアルロン酸製剤注入による乳房増大術は、手軽に効果を得られる反面、被膜拘縮や乳癌検診の妨げになる可能性が指摘されており、その使用には慎重さが求められる。米国食品医薬品局（FDA）は乳房増大へのヒアルロン酸製剤の使用を許可しておらず、またヨーロッパで使用されていた Macrolane（乳房増大用ヒアルロン酸）も CE マーク撤回に至った。世界的にも承認品が存在しない状況を考慮した上で、班会議で慎重に議論した結果、推奨度は1とすることとした。

CQ 3-1 ヒアルロン酸製剤による乳房増大術を受けた人に対して、一般的な乳癌スクリーニング検査であるマンモグラフィは有効か？

推奨度：2（行うことを弱く推奨する）

推奨文：ヒアルロン酸製剤はマンモグラフィによる乳癌スクリーニング検査の妨

げとなりうるため、マンモグラフィに加えて超音波検査や MRI などの画像検査が必要となる場合がある。

#### 第4章 腋窩多汗症治療【追加】

CQ 4-1 マイクロ波治療は腋窩多汗症に有効か？

推奨度：2（治療を希望する患者には、行うことを弱く推奨する）

推奨文：効果はボトックス注入療法に匹敵し、熱傷や瘢痕形成など合併症の頻度も少なく、安全性は比較的高い。腋窩多汗症治療の選択肢の1つとして行うことを弱く推奨できる。

#### 第5章 脱毛治療【追加】

CQ 5-1 脱毛目的にロングパルスアレキサンドライトレーザーは有効か？

推奨度：1（治療を希望する患者には、行うことを強く推奨する）

推奨文：ロングパルスアレキサンドライトレーザーでのレーザー脱毛は皮膚冷却装置による表皮保護を併用することで、熱傷等の合併症を避けながら比較的少ない疼痛で永久的脱毛効果を得やすい。脱毛部位、毛包の深度、毛の太さや色調、皮膚の色調（Fitzpatrick のスキントイプⅣ～Ⅵ）などの要素によっては脱毛効果が劣る場合や硬毛化を生じる可能性があるため、多様化した脱毛希望部位すべてに万能とはいえ注意を要する。

CQ 5-2 脱毛目的にダイオードレーザーは有効か？

推奨度：1（治療を希望する患者には、行うことを強く推奨する）

推奨文：有色人種が大多数を占める本邦でレーザーによる脱毛を行うためには、適切な波長、パルス幅、出力、クーリングデバイスが有色人種に適切な物でなければならない。有色人種の脱毛にも使用できるように開発されたダイオードレーザーは、FDA で承認されてから 25 年近くの臨床使用が行われており、比較的安全に余剰体毛の脱毛を行うことができることが報告されている。本邦での臨床使用経験は 20 年程度で、最初の脱毛用ダイオードレーザーが厚生労働省の承認を得てから 10 数年経過している。

CQ 5-3 脱毛に Nd:YAG レーザーは有効か？



推奨度：1（治療を希望する患者には、行うことを強く推奨する）

推奨文：Nd:YAG レーザーはスキンタイプによらず脱毛効果に有効であり、治療を希望する患者には行うことを強く推奨する。

CQ 5-4 脱毛に蓄熱式脱毛は有効か？

推奨度：1（治療を希望する患者には、行うことを強く推奨する）

推奨文：蓄熱式脱毛は脱毛効果に有効であり、疼痛が少ないため治療を希望する患者には行うことを推奨する。

CQ 5-5 脱毛目的に IPL は有効か？

推奨度：2（治療を希望する患者には、弱く推奨する）

推奨文：単一波長ではないためメラニンへの選択性は脱毛用レーザーと比較すると劣るが、1回あたりの照射面積が広く、レーザーと比較して痛みも少ない。脱毛用レーザーと比較すると脱毛効率はやや劣る。

## 第6章 美容医療における医療安全【追加】

CQ 6-1 美容医療を提供する医療機関の管理者は、医療事故（当該病院等に勤務する医療従事者が提供した医療に起因し、又は起因すると疑われる死亡であって、当該管理者が当該死亡を予期しなかったもの）が発生した場合は、医療事故調査・支援センターに報告しなければならないか。

回答：報告する必要がある。美容医療を提供する医療機関の管理者は、医療事故（当該病院等に勤務する医療従事者が提供した医療に起因し、又は起因すると疑われる死亡であって、当該管理者が当該死亡を予期しなかったもの）が発生した場合には、遅滞なく医療事故調査・支援センター（一般社団法人 日本医療安全調査機構）に報告しなければならない。そして、医療機関の管理者は、速やかにその原因を明らかにするために医療事故調査を行わなければならない。これまでに美容外科による医療事故の事例も報告されている。

CQ 6-2 医療事故調査制度以外に、医療機関内における事故その他の事案が発生した際に共有する制度はあるのか？

回答：提供した医療（美容医療を含む）により、医療機関内における事故その他の事案が発生した際に、外部の機関が情報収集する制度として、医療事故情報収集等事業がある。同事業においては、特定機能病院、国立ハンセン病療養所、独立行政法人国立病院機構及び国立高度専門医療研究センターの開設する病院、学校教育法に基づく大学の附属施設である病院（病院分院を除く）は事案が発生した場合、登録分析機関（公益財団法人 日本医療機能評価機構）に報告する義務がある。左記以外の病院と診療所の管理者は、同事業に参加し、事案を共有することが望まれる。これまで美容医療が関与する事案も共有されている。

CQ 6-3 患者又はその家族からの当該都道府県等の区域内に所在する医療機関における医療（美容医療を含む）に関する苦情や相談をする行政機関（自治体等）はあるか？

回答：医療（美容医療を含む）に関する苦情や相談に対応する行政機関として、都道府県が設置している医療安全支援センターがある。医療安全支援センターは、設置している都道府県等の区域内に所在する医療機関における医療に関する苦情や相談の対応や医療機関の管理者に対し、必要に応じ、助言を行うこととされている。

## A 研究の背景

わが国の美容医療の課題として、1) 合併症・後遺症の実態把握に関する信頼性の高い調査が行われていない。2) 未承認医薬品・材料及び医療機器が数多く使用されているが、質を担保し重大な合併症を回避するための共通の診療指針がない。3) 再発防止のためのシステムの未整備、が挙げられる。

本研究事業の先行研究である令和元年度厚生労働科学特別研究事業「美容医療における合併症の実態調査と診療指針の作成」

(以下、特別研究)において、美容医療に関わる主要な学会が初めて連携し、合併症実態調査と診療指針の作成が行われた。学術団体が合同で合併症事例を収集し、疫学・統計学的に解析することで、合併症の実態が明らかとなった。また、診療指針の作成により、美容医療に対する基本的診療方針が診療科や学会の枠を超えて統一化できた。

特別研究では、3,093施設を対象に美容医療有害事象(合併症、後遺症)の実態調査も実施した。その結果、72施設から計1,535件の有害事象(重度合併症及び後遺症)の報告があった。全体の回答率は2.3%と低かったが、1施設当たり21.3件の有害事象を診療していた。日本形成外科学会基幹施設からの回答は44.3%と高く、重度な有害事象の診療が主に形成外科でなされている現状が見えた。重度有害事象は高齢者に多く、有害事象の起因となっ

た美容医療施術では、外科的手技の眼瞼手術が最多であった。非外科的手技での有害事象では、非吸収性充填剤とヒアルロン酸注入によるものが8割を占めた。重度合併症では感染症や異物肉芽腫、皮膚壊死などが報告され、後遺症では非吸収性異物注入後の異物肉芽腫が多く、重度後遺症の三分の一は施術から5年以上経過した後に発生していた。

特別研究における診療指針作成班は、美容医療に係る関連5学会から委員が選出され、非手術療法における安全な美容医療の提供を目的に、顔面若返り治療と乳房増大術を対象に診療指針を作成した。完成した診療指針案は、班会議での合意後、各学会でも承認を得、さらにパブリックコメントを経て、2020年11月に関連5学会ホームページにも全文掲載し、同時にJSAPS機関誌である日本美容外科学会会報42巻特別号として掲載した。

美容医療診療指針の公表により、医療者、患者ともに標準的な美容医療の知識を共有できるようになった。日本美容外科学会(JSAPS)が行っている美容医療実態調査においても、診療指針公表後は充填材注入による乳房増大術等の施術件数が減少するなど、効果がデータとして示される様になった。令和3年度診療指針では、令和元年度診療指針を充実させ、加えて緊急性の高い項目を追加することが求められた。

## B 研究目的

令和3年度診療指針作成班では、令和元年度特別研究事業を基に、美容医療による合併症の実態を把握し、安全な美容医療を提供するための診療指針の更新を目的に、関連5学会が合同で行うこととした。

## C 研究方法

山田秀和研究分担者及び橋本一郎研究分担者を中心に診療指針を作成した。作成する診療指針を決定するため、美容医療診療指針作成委員（研究代表者、研究分担者、研究協力者）からなる班会議を複数回開催し、協議の上、緊急性と重要度の高い項目について診療指針を作成することにした。

この指針には、医療安全に係る事案が発生した際の医療事故調査制度や医療事故情報収集等事業への報告方法や、医療安全支援センターといった患者の受けた医療に対する相談先に関しても記載した。

診療指針は、美容医療診療指針作成委員の協議の下に作成し、関連5学会の承認の下に最終決定した。

美容医療指針は、関連5学会から推薦された美容医療診療指針作成委員（研究分担者及び研究協力者）により作成した。

### 1. 研究班構成

#### 第1章 シミ・イボ

##### 第1節 シミ（ADM）に対するレーザー治療

担当：船坂陽子

基礎知識：船坂陽子

CQ委員：船坂陽子、山下理絵、大城貴史、秋田浩孝、林伸和、小林美和、山本有紀、磯貝理恵子、関東裕美、乃木田俊辰、中野俊二、乗杉理、菊地克子、須賀康、坪井良治、森脇真一、古村南夫、山口華央、岡崎静、河野太郎、山田秀和

#### 第2節 イボ・ホクロ（脂漏性角化症、表皮母斑、母斑細胞母斑）に対するレーザー治療

担当：須賀康

基礎知識：須賀康、河野太郎、宮田成章、山田秀和、大日輝記  
CQ委員：須賀康、河野太郎、宮田成章、山田秀和、大城貴史、山下理絵、大日輝記、遠藤英樹、秋田浩孝

## 第2章 シワ・タルミ

#### 第2節 シワ・タルミに対する吸収性フィラー（充填材）による治療

主担当：小室裕造 副担当：小泉明子

基礎知識：原岡剛一、今泉明子、岩城佳津美

CQ委員：原岡剛一、古山登隆、野本俊一、青木律、征矢野進

一、岩城佳津美、加藤篤衛、尾見徳弥、藤井麻紀、峯田一秀、西建剛

第4節 シワ・タルミに対する多血小板血漿(PRP)療法

主担当：楠本健司 副担当：鎌倉達郎

基礎知識：楠本健司、鎌倉達郎  
CQ委員：矢永博子、水野博司、飯尾礼美、林寛子、鎌倉達郎

第6節 シワ・タルミに対するスレッドリフト治療

主担当：鈴木芳郎 副担当：原岡剛一

基礎知識：原岡剛一、鈴木芳郎  
CQ委員：原岡剛一、鈴木芳郎、古山登隆、平井隆、石井秀典、青木律、栗水流 健二、福澤見菜子

### 第3章 乳房増大術

主担当：三鍋俊春

副担当：真崎信行、富田興一

基礎知識：富田興一、浅野裕子

CQ委員：富田興一、浅野裕子、原岡剛一、杉本孝之、中島一彰、原尾美智子、丹羽幸司、坪田優

### 第4章 腋窩多汗症治療

主担当：河野太郎

副担当：宮田成章

基礎知識：河野太郎、宮田成章、並木剛

CQ委員：百澤明、清水祐紀、駒場千絵子

### 第5章 脱毛治療

主担当：尾見徳弥

副担当：宮田成章

基礎知識：尾見徳弥

CQ委員：宮田成章、尾見徳弥、中野俊二、奥村千香、木下浩二、土井秀明、有川公三、木村有太子、朝日林太郎

### 第6章 美容医療における医療安全

主担当：石河晃

副担当：吉村浩太郎

CQ委員：大慈弥裕之、山田秀和、橋本一郎、田中純子

### 2. 令和3年度美容医療診療指針の作成方針

本指針では、未承認医薬品・材料・機器を使用する頻度の高い顔面若返り治療、乳房増大術（豊胸術）、腋窩多汗症治療、及び脱毛治療について検討することとし、令和元年度美容医療診療指針で作成した「非手術療法における安全な美容医療を提供するための診療指針」を追加修正してさらに充実さ

せることにした。今回は、シミ・イボ治療、顔面若返り治療、乳房増大術、腋窩多汗症治療、及び脱毛治療について追加修正をおこなうこととし、それぞれ基礎知識とCQ（クリニカルクエスチョン）、回答を作成した。さらに、美容医療における医療安全に関する項目を追加し3つのCQと回答を作成した。

診療指針作成委員は、それぞれの担当項目毎に有効性と安全性の観点からクリニカルクエスチョン(CQ)を設定し、文献検索を行ってエビデンスレベルを区分けした。文献の検索範囲は基本的には素案を検討する班会議が行われた2021年12月までに入手できる文献とした。推奨度、推奨文及び解説文は、美容医療施術による利益のアウトカムと不利益のアウトカムのバランスを考慮して委員総意の下に決定した。とくにリスクの高い施術に対しては、「行わないことを強く推奨する」等の表現で注意を喚起することにした。また、各項目には「基礎知識」を設け、美容医療を施術する医師が共有すべき内容を記述した。

診療指針案は、研究分担者と研究協力者の協議の下に作成し、最終案は班会議での合意のもとに作成した。本最終案は、JSPRSとJDAのガイドライン委員会、及びJSAPS、JSAD、JSASの理事会で意見聴取を行い、提出された意見を反映させ最終版とした。本最終版は全理事会から承認を得た。

### 3. 令和3年度美容医療診療指針の記載事項

#### 1) 用語

- 本指針においては「きめ」、「くすみ」、「しみ」、「いぼ」、「しわ」、「たるみ」、「はり」、「くま」をそれぞれ、キメ、クすみ、シミ、イボ、シワ、タルミ、ハリ、クマと記載する。
- 「リフトアップ」は主に外科的治療（スレッドリフト含む）での効果に対して用いる。

#### 2) 記載項目

- 基礎知識
- CQ文
- 推奨度
- 推奨文
- 解説

【註：第6章医療安全のCQは、推奨文は記載せず、回答文のみとした】

CQ文は、できる限り下記の統一された記載方法を用いた。

「(疾患や治療したい状態)」に(手術・施術方法)は有効か？」

例：

CQ2-5-1 顔面のシワとタルミに対する多血小板血漿 (PRP) 療法の効果と合併症は？  
→顔面のシワとタルミに多血小板血漿 (PRP) 療法は有

効か？

CQ2-5-2 顔面のシワとタルミに対するヒト塩基性線維芽細胞増殖因子 (bFGF) 添加多血小板血漿 (PRP) 療法の効果と合併症は？

→顔面のシワとタルミにヒト塩基性線維芽細胞増殖因子 (bFGF) 添加多血小板血漿 (PRP) 療法は有効か？

CQ3-1-1 乳房増大を希望する患者に、非吸収性充填剤の注入は勧められるか？

→乳房増大に非吸収性充填剤の注入は有効か？

## CQ 作成作業

### 1. 文献検索と採用文献を決定する

・文献検索は PubMed、医中誌で英語と日本語で検索を行う。必要に応じて Cochrane Library を検索する。

・ガイドラインにおける文献検索では非臨床試験 (ヒトを対象にしない論文) を対象としない。治療や施術の有効性のエビデンス・根拠としては非臨床試験を入れない。ただし、解説や説明などに必要な場合には、非臨床試験に関する論文を引用することは可能で、引用文献のあとに (非臨床試験) と記載する。

### 2. 推奨度 ; 利益 (有効性) と害 (負担や安

全性・合併症) を比べて推奨度を決定する

1 : (治療を希望する患者には・条件によって) 行うことを強く推奨する

または、行わないことを強く推奨する

推奨した治療によって得られる利益が治療によって生じ得る害や負担を明らかに上回る (あるいは下回る)

2 : (治療を希望する患者には・条件によって) 行うことを弱く推奨する (提案する)

または、行わないことを弱く推奨する (提案する)

推奨した治療によって得られる利益の大きさは不確実である、または治療によって生じる害や負担と拮抗していると考えられる

0 : 決められない

現時点では、有効性と安全性に関する根拠が不十分であり、治療によって得られる利益が生じる害や負担を上回るかどうか分からない

### 3. 推奨文の作成

4. 有効性・安全性・承認状況 (註 : 見直しでは、確認と必要な場合には下記の追

記を行う。)

・有効性：あり・なし（コメント記載可能）

・安全性：全般的な安全性の評価（必要に応じて重篤な合併症を簡潔に記載する）（註：見直しでは、現在の表記に加えて、重篤な合併症を簡潔に追加可能）

・承認状況：執筆時の承認状況を記載する（註：見直しでは、令和元年度版以降の状況について確認作業を行う）

#### 5. エビデンスの確認と追記

以下の文献数を記載するが、この数には非臨床試験を含めない。

・エビデンス A（臨床的エンドポイントおよび・または妥当性確認済の検査評価項目を設定した無作為化臨床試験）

・エビデンス B（臨床的エンドポイントを設定した適切にデザインされた非無作為化臨床試験または観察コホート研究）

・エビデンス C（専門家の意見）

註：見直しでは、

・新しい装置や手技の発表があった分野で、必要な場合には文献の追加を行う

・エビデンスレベルの文献数の中に非臨床試験を加えない

#### 6. 解説文を記載する

註：見直しでは、解説文の確認、アップデート作業（必要な場合に行う）

#### 7. 利益相反の申告

研究代表者、共同研究者、研究協力者の全てにおいて、それぞれの担当項目に関して申告すべき利益相反はなかった。

参考資料：診療ガイドライン策定参加資格基準ガイダンス

・期間は3年間（2018—2020年）とした。

1) 企業や営利を目的とした団体の役員、顧問職としての収入（100万円以上/企業/年）

2) 株の保有と、その株式からの利益収入（全株式の5%以上/企業あるいは100万円以上/企業/年）

3) 企業や営利を目的とした団体からの特許権使用料受領（100万円以上/企業/年）

4) 企業や営利を目的とした団体が提供する寄付講座への所属



## D 研究結果

### 美容医療診療指針

#### 第1章 シミ・イボ

##### 第1節 シミ (ADM) に対するレーザー治療

###### 1. 後天性真皮メラノサイトーシス (acquired dermal melanocytosis、 以下 ADM)

###### 基礎知識

後天性真皮メラノサイトーシス (acquired dermal melanocytosis、以下 ADM) は、真皮にメラニン顆粒を持つメラノサイトが存在する後天性の色素異常症で、アジア人に多く 20 歳台の女性に好発する。両側性太田母斑の特殊型とみなされていた疾患<sup>1)</sup>で、1984 年 Hori らにより太田母斑とは独立した疾患として英語で最初に報告された<sup>2)</sup>。その際の疾患名としては acquired bilateral nevus of Ota-like macules (ABNOM) として報告されたために、英語論文としては ABNOM あるいは Hori's nevus として報告されている論文が多い。台湾からは Sun らにより中国人 110 例の集積にて、頬骨部に好発することから nevus fuscoeruleus zygomaticus と命名されて報告された<sup>3)</sup>。金子は臨床的、組織学的に太田母斑とは異なる性質がいくつかあることを踏まえ、顔面対称性後天性真皮メラノサイトーシス (acquired symmetrical dermal

melanocytosis of the face) との名称を提唱した<sup>4)</sup>。その後、Mizoguchi らにより病態についての検討が精力的になされ、多くの論文報告において、仮称として acquired dermal melanocytosis (ADM) が用いられたために<sup>5)</sup>、本邦では ADM と呼称されている。なお、溝口らによるその病態解析の過程で、ADM は胎生期に遊走する未分化メラノサイトが真皮に残存することから始まり、顕症化は出生後であっても、遺伝的素因も関連することから後天性を削除し、対称性真皮メラノサイトーシス (symmetrical dermal melanocytosis、SDM) と命名することが 2006 年に提唱された<sup>6)</sup>が、現状本邦では ADM の名称が使われることが多い。

太田母斑と ADM では以下の点で異なる。

1) 太田母斑では出生時～1 歳頃または思春期に発症するが、ADM では 20 歳台に発症のピークがみられる、2) 太田母斑では家族内発症はまれだが、ADM ではみられる、3) 太田母斑では口蓋や眼球のメラノサイトーシスがしばしばみられるが、ADM ではまれである、4) 太田母斑では皮疹の形態は大きな斑状であるが、ADM では多発した小斑が主体となる、5) 太田母斑では色調が淡青色～青紫褐色を示すが、ADM では褐色～褐紫色を呈することが多い、6) 皮疹の分布が太田母斑では三叉神経 1、2 枝領域だが、ADM では男性では額両側、女性では頬骨部に好発する、7) 真皮メラノサイトの分布が

太田母斑では深い、ADMでは浅い。

真皮の未分化メラノサイトの活性化には紫外線曝露、外傷、皮膚の炎症、妊娠などがあげられるが、誘発因子が不明な症例も多く見られる。四肢、軀幹の病変も散見されるが顔面の発症例が多い。

#### 文献

- 1) 肥田野信, 加藤英雄. 両側性太田母斑. 皮膚臨床, 7: 72-81, 1965.
- 2) Hori Y, Kawashima M, Oohara K, et al. Acquired, bilateral nevus of Ota-like macules. J Am Acad Dermatol, 10: 961-964, 1984.
- 3) Sun CC, Lu YC, Lee EF, et al. Naevus fusco-caeruleus zygomaticus. Br J Dermatol 117: 545-553, 1987.
- 4) 金子佳世子. 顔面对称性後天性真皮メラノサイトーシス (仮称) —いわゆる対称性太田母斑の臨床的研究—. 皮膚臨床 30: 1679-1659, 1988.
- 5) Mizoguchi M, Murakami F, Ito M, et al. Clinical, pathological, and etiologic aspects of acquired dermal melanocytosis. Pigment Cell Res 10: 176-188, 1997.
- 6) 溝口昌子. 対称性真皮メラノサイトーシス. 日皮会誌 116: 1993-1997, 2006.

CQ 1-2-1 後天性真皮メラノサイトーシス

(acquired dermal melanocytosis, ADM)

にレーザー治療は有効か?

推奨度: 1 (治療を希望する患者には、強く推奨する)

推奨文: 後天性真皮メラノサイトーシス (acquired dermal melanocytosis, ADM) にレーザー治療は有効である。

有効性・安全性・承認状況

有効性: あり

安全性: 比較的安全である。

承認状況: 一部承認済み。

エビデンス: A;3, B; 8, C;7

#### 解説文

Passeron ら<sup>1)</sup>は、欧州皮膚レーザー学会の色素沈着症に対するレーザー治療についてのポジションステートメント (専門家の意見表明報告書) を出している。PubMed で1983年から2018年4月までのメラニン蓄積に基づく色素異常症のレーザーおよび光治療 (IPL: intense pulsed light) の論文について抽出し、981の論文を吟味した。このうちADMについての治療指針については、臨床的に肝斑と鑑別して正しく診断することが最も重要としている。ADMの場合肝斑と異なり美白剤やケミカルピーリングが無効で、短パルスであるQスイッチレーザーによる治療が必須であるとしている。そしてQスイッチアレキサンダライトレーザー (QSAL) とQスイッチ

1064 nm Nd:YAG レーザー(QSNYL)を、特に著者らの経験から後者が最も副作用が少なく効果が高いとした。

Kaur ら<sup>2)</sup>はPubMed、Ovid、Embase、Cochrane、Google scholarでHori's nevus、nevus fuscoceruleus zygomaticus、acquired circumscribed dermal facial melanocytosis、acquired bilateral nevus of Ota-like macules、ABNOMのキーワードで2019年8月31日以前の文献を検索し、臨床的あるいは病理組織学的に診断が確定され、1つ以上の介入があり結論が導かれた19論文を採用して検討した。ADMに対しての治療はレーザー療法が強く推奨され、皮膚剥削術の報告はあるもののあまり施行されてはいないとした。選択的光熱融解に基づいたQSAL、QSNYL、Qスイッチルビーレーザー(QSRL)が最も広く使われ有効であるとした。QSALでは7回以上の治療で、完全治癒が34.4%<sup>3)</sup>、別の報告では75から100%の治癒が37%<sup>4)</sup>である。治療後に脱色素斑がみられたのは50%<sup>3)</sup>、色素沈着がみられたのは12.5%である<sup>3)</sup>。3mmスポット高フルエンス(6-8 J/cm<sup>2</sup>)と4mmスポット低フルエンス(4-5 J/cm<sup>2</sup>)の比較では、有効性と安全性に差はないとしている<sup>5)</sup>。ピコ秒(PSAL)とナノ秒(QSAL)との比較では、30人の半顔にPSAL(750 ps, 2-2.5mm, 4.07-6.37 J/cm<sup>2</sup>, 2.5Hz、重ならない単一照射)および反対側にQSAL

(70ns, 3mm, 6-8 J/cm<sup>2</sup>, 2Hz、重ならない単一照射)を6カ月毎に3回行ったところ、PSALの方が色素斑の改善に優れ、かつ痛みや色素沈着も少なかったとしている<sup>6)</sup>。QSNYLの高フルエンス照射(8-10 J/cm<sup>2</sup><sup>7)</sup>、7.8 J/cm<sup>2</sup><sup>8)</sup>、8-9.5 J/cm<sup>2</sup><sup>9)</sup>)では、平均5.3-6.5回の治療で優れた効果が28-40%にみられた。低フルエンス照射(6mmスポットで2.2-2.6 J/cm<sup>2</sup>、次いで4mmスポットで4-6 J/cm<sup>2</sup>を1-2週毎に照射)では45%に優れた効果がみられたが、治療回数が10-15回必要であった<sup>10)</sup>。1064 nmと532 nmの複合照射では3回以上の照射で色素斑の改善がみられているが、一過性の色素沈着が30%で生じている<sup>11)</sup>。同様の効果はEr:YAGレーザーとQSNYLの複合治療でも得られている<sup>12)</sup>。KaurらがPSAL治療とEr:YAGレーザーとQSNYLの複合治療成績について文献6と12の内容を比較したところ、PSALでは優れた治療効果が76.7%でみられ、一過性(平均1.32カ月持続)の色素沈着が27.77%にみられたのに対し、Er:YAGレーザーとQSNYLの複合治療では優れた治療効果が100%でみられ、一例も色素沈着がなかったとし、後者の優位性が考えられるが、検討された症例数が5例と少ないために結論づけることはできないとしている。治療期間についてはQSNYL(4-12回)やQSAL(4-6回)に比べてQSRLが最も早い(1-6回)が、色素異常の副作用が多い

13)。これは QSRL が最もメラニンに吸収されやすいためであると考えられている。

ADM のレーザー治療ではレーザー後の色素異常（色素沈着および色素脱失）が唯一の問題点としてあげられる。Momosawa らは 6 例の ADM 患者の生検にて真皮にメラノサイトを確認するとともに、全例肝斑類似の表皮基底層の色素沈着と表皮突起の消失を認め、このため表皮のターンオーバーとメラニン排出が遅延し、レーザー後に色素沈着が生じるのではないかと推察した<sup>14)</sup>。トレチノインと 5% ハイドロキノンの外用を行って表皮のメラニン沈着や表皮突起の消失の回復を促進した上で、QSRL を行うことによりレーザー後の色素沈着が 10.6% にまで有意に低下したと報告している。Wang らは QSNYL 治療を行なった 1268 人の中国人の ADM 患者を検討したところ、24.0% の患者で肝斑の合併がみられ、QSNYL 治療にて悪化したと報告している<sup>15)</sup>。当初 ADM 単独で肝斑がみられなかった患者で QSNYL 後に肝斑が発症した患者が、35 歳以上で ADM の面積が 10 cm<sup>2</sup> 未満の者に有意に多く、頬骨部に現れたとしている。但し、肝斑はレーザー非照射部にも現れているとのことである。Lee らは QSAL 治療をした 47 例の ADM と 35 例の太田母斑患者の病理組織像とレーザー後の紅斑および色素沈着の相関関係について検討したところ、ADM では血管周囲にメラノサイトがみられる事が多く、そのような症例ではレーザー後の

紅斑反応や色素沈着が強くみられる傾向にあり、血管への障害が紅斑や色素沈着に関与している可能性について報告している<sup>16)</sup>。

本邦での ADM に対するレーザー治療は前述の Kagami ら<sup>4)</sup>、Momosawa ら<sup>14)</sup> を含め、多くの報告がある<sup>17)-18)</sup>。

以上より、色素斑の原因となる真皮に存在するメラノサイトを破壊するには Q スイッチレーザーやピコ秒レーザーによる治療が有効であり、治療を希望する患者には強く推奨することができる。しかしながら太田母斑と異なり、色素沈着の副作用が高頻度でみられることに対し、あらかじめ十分に説明したうえで、対処できることが求められる。また、老人性色素斑や肝斑、雀卵斑などの合併や鑑別が難しい場合は、生検も一つの選択肢とし、治療に対する反応を注意深くみる必要がある。

## 文献

- 1) Passeron T, Genedy R, Salah, et al. Laser treatment of hyperpigmented lesions: position statement of the European Society of Laser in Dermatology. *J Eur Acad Dermatol Venereol*, 33: 987-1005, 2019
- 2) Kaur H, Sarma P, Kaur S, et al. Therapeutic options for management of Hori' s nevus: A systematic

- review. *Dermatol Ther*, 33: e13167, 2020.
- 3) Lam AY, Wong DS, Lam LK, et al. A retrospective study on the efficacy and complications of Q-switched alexandrite laser in the treatment of acquired bilateral nevus of Ota-like macules. *Dermatol Surg*, 27: 937-941, 2001.
  - 4) Kagami S, Asahina A, Wanatabe R, et al. Treatment of 153 Japanese patients with Q-switched alexandrite laser. *Lasers Med Sci*, 22: 159-163, 2007
  - 5) Wang CC, Chen CK. Effect of spot size and fluence on Q-switched alexandrite laser treatment for pigmentation in Asians: A randomized, double-blinded, split-face comparative trial. *J Dermatol Treat*, 23: 333-338, 2012.
  - 6) Yu W, Zhu J, Yu W, et al. A split-face, single-blinded, randomized controlled comparison of alexandrite 755-nm, picosecond laser versus alexandrite 755-nm nanosecond laser in the treatment of acquired bilateral nevus of Ota-like macules. *J Am Acad Dermatol*, 79: 479-486, 2018.
  - 7) Kunachak S, Leelaudomlapi P. Q-switched Nd:YAG laser treatment for acquired bilateral nevus of Ota-like maculae: A long-term follow-up. *Lasers Surg Med*, 26: 376-379, 2000.
  - 8) Lee WJ, Han SS, Chang SE, et al. Q-switched Nd: YAG laser therapy of acquired bilateral nevus of Ota-like macules. *Ann Dermatol*, 21: 255-260, 2009.
  - 9) Suh DH, Han KH, Chung JH. Clinical use of the Q-switched Nd: YAG laser for the treatment of acquired bilateral nevus of Ota-like macules (ABNOMs) in Koreans. *J Dermatolog Treat*, 12: 163-166, 2001.
  - 10) Cho SB, Paark SJ, Kim MJ, et al. Treatment of acquired bilateral nevus of Ota-like macules (Hori's nevus) using 1064-nm Q-switched Nd: YAG laser with low fluence. *Int J Dermatol*, 48: 1308-1312, 2009.
  - 11) Ee HL, Goh CL, Khoo LS, et al. Treatment of acquired bilateral nevus of Ota-like macules (Hori's nevus) with a combination of the 532 nm Q-switched Nd: YAG laser followed by the 1,064 nm Q-switched Nd: YAG is more effective:

- Prospective study. *Dermatol Surg*, 32: 34-40, 2006.
- 12) Tian BW. Novel treatment of Hori's nevus: A combination of fractional nonablative 2,940-nm Er: YAG and low-fluence 1,064-nm Q-switched Nd: YAG laser. *J Cutan Aesthet Surg*, 8: 227-229, 2015.
- 13) Kunachak S, Leelaudomlipi P, Sirkulchayanonta V. Q-switched ruby laser therapy of acquired bilateral nevus of Ota-like macules. *Dermatol Surg*, 25: 938-941, 1999.
- 14) Momosawa A, Yoshimura K, Uchida G, et al. Combined therapy using Q-switched ruby laser and bleaching treatment with tretinoin and hydroquinone for acquired dermal melanocytosis. *Dermatol Surg*, 29: 1001-1007, 2003.
- 15) Wang B, Xie Hf, tan J, et al. Induction of melasma by 1064-nm Q-switched neodymium: yttrium-aluminum-garnet laser therapy for acquired bilateral nevus of Ota-like macules (Hori nevus): A study on related factors in the Chinese population. *J Dermatol*, 43: 655-661, 2016.
- 16) Lee B, Kim YC, Kang WH, et al. Comparison of characteristics of acquired bilateral nevus of Ota-like macules and nevus of Ota according to therapeutic outcome. *J Korean Med Sci*, 19: 554-559, 2004.
- 17) Ouchi T, Ishii K, Nishikawa T, et al. Acquired dermal melanocytosis of the face and extremities. *Clin Exp Dermatol*, 41: 643-647, 2016.
- 18) Takekawa C, Fukumoto T, Haraoka G, et al. Combination treatment algorithm for pigmentary disorders of the face: A prospective observational study in Asian patients. *J Plast Reconstr Aesthet Surg* 74:370-376, 2021.

## 第2節 イボ・ホクロ（脂漏性角化症、表皮母斑、母斑細胞母斑）に対するレーザー治療

### 基礎知識

俗にホクロ、イボと呼ばれるのは、直径が1cm程度までの皮膚の良性小腫瘍である。顔面、頸部のホクロ、イボを主訴とする患者の場合、実際の医学的な診断は、母斑細胞母斑（色素性母斑）、表皮母斑、脂漏性角化症、尋常性疣贅、軟性線維腫（アクロコルドン、スキントッグ）などのことが多く、時には神経線維腫、汗管腫、血管拡張性肉芽腫などのこともある<sup>1)2)</sup>。この中でも母斑細胞母斑、表皮母斑、脂漏性角化症などは、実際のレーザー

ーを使った美容医療の現場でも取り扱われている頻度が特に高い皮膚疾患と考えられる。そこで本項では、この3つのホクロ、イボと呼ばれている皮膚の良性小腫瘍のレーザー治療について検討する。なお、レーザー照射の対象とした小腫瘍の中には、皮膚悪性腫瘍が含まれている可能性があり、肉眼やダーモスコピーによる診断が困難な場合は、全切除のあるいは部分生検を行い、組織学的検索を行うことを検討する必要がある。鑑別ができない場合は、レーザー治療を安易に行ってはいけない。

## 1. ホクロ

一般的にホクロと呼ばれている母斑(nevus)は、遺伝的または胎生的要因に基づいて、生涯のさまざまな時期に発現し、きわめて緩慢に発育し、色調あるいは形の異常を主体とする限局性の皮膚奇形である。病変を構成する細胞の種類により、メラノサイト系の母斑(melanocytic nevus)や表皮系の母斑、その他の母斑に分類できる。最も多くみられるメラノサイト系の母斑では、未分化なメラノサイト系細胞である母斑細胞の増殖がみられるため、母斑細胞母斑(nevus cell nevus: NCN)と呼ばれている<sup>3)</sup>。出生時からみられる先天性母斑とそれ以降に新たに生じた後天性母斑があるが、いずれもメラニン色素の産生能があるため、色調は褐色ないし黒色、ときに常色の色素斑あるいは腫瘍で、表面の形状は平滑～疣状

であり、ときに硬毛を伴う。顔面のNCNは概して、Miescher型母斑<sup>4)</sup>と呼ばれる組織型であり、母斑細胞の病巣は逆三角形に楔状に真皮に達している。一方、表皮系のホクロの代表として、疣贅状表皮母斑があり、角化細胞の過形成が生じた結果、表皮には乳頭腫状の増殖をみる。限局型ないし列序性に疣状の母斑が出現し、成長とともに徐々に増大して著明となる。

## 2. イボ

ホクロを除けば、最も頻度が高いイボは脂漏性角化症(seborrheic keratosis: SK, verruca senilis)<sup>5)</sup>であり、加齢や紫外線曝露などによる皮膚の老化に伴って顔、頭、体幹などに生じる、直径0.2～2cmまでの表面は平滑、もしくは疣状の境界明瞭な灰褐色～黒褐色の疣状良性腫瘍である。20歳代から出現し、80歳以上の老人ではほぼ全員に認めるようになる。老人性色素斑が隆起して生じることも多くみられる。また、類症のdermatosis papulosa nigraはアジア系やアフリカ系の人種、特に女性に好発する<sup>6)</sup>。SKでは種々の病理組織所見を呈するが、いずれも表皮の過増殖が中心の病変であるため、レーザー治療の良い適応となっている<sup>1)2)</sup>。また、尋常性疣贅は、ヒト乳頭腫ウイルスが表皮細胞に感染して、同細胞が過剰に増殖し、乳頭腫状肥厚を生じて角化性病変を形成する。表皮の過増殖が中心病変であるため、視診やダーモスコピーではSK

との鑑別が困難なものも多くあるが、顔面、頸部、体幹などではSKと同様にレーザー治療の良い適応となっている。

### 3. 治療機器

これら皮膚の良性小腫瘍は、ウイルス性の尋常性疣贅を除いて自然消退は期待できないが悪性化もしない。このため、整容的な点を考慮して、外科切除、液体窒素凝固術、電気メスによる焼灼術などに加えて、炭酸ガスレーザー(carbon dioxide laser, CO<sub>2</sub>レーザー)や Er:YAG レーザー(erbium-doped yttrium-aluminum-garnet laser, Er:YAG レーザー)などの蒸散が可能なレーザー(ablative laser)による治療がしばしば選択される。本レーザー治療の利点として、従来の切除縫縮のような長い線状瘢痕が残らないこと、トレパンによるくり抜き法と比べて術後の出血や疼痛は少なく、上皮化にも長期を必要としない。一方、副作用としては、照射直後には紅斑、ビランが必発であり、創部の二次感染、上皮化遅延、治療後に照射周囲に一過性の炎症後色素沈着や色素脱失を生じる例もある。取り残しによる、再発もよくみられる合併症であり、病変の病理組織を予想して、十分な深さまで削ると再発が少ないが、上皮化した後に瘢痕が目立つ可能性もあるので注意が必要である。また、Qスイッチやノーマルのパルス幅のルビーレーザー、アレキサンドライトレーザー、Nd:YAG レーザーなども本症の治療過程

で併用されることもあるが、これらのレーザーでは本項で対象とする様な、厚みや深在性病変がある皮膚の良性小腫瘍に照射して十分な効果を得られないため、単独照射での適応機会は少ない。以上、レーザー照射療法を施行する際には、術者は機器の特徴と出力設定、副作用などについて十分に理解しておく必要がある<sup>7)8)9)</sup>。

蒸散が可能なレーザーとして、代表的なものはCO<sub>2</sub>レーザーであり<sup>10)</sup>、発振される波長は、10,600nmの遠赤外線領域であるため、水に吸収されやすい特長があり、吸収されたエネルギーは組織を急激に高温に至らしめ、蒸散、切開作用を持つのみでなく、周囲への凝固、止血作用を有する<sup>11)</sup>。このため、皮膚科・形成外科領域では、皮膚の良性小腫瘍の治療に多用されている<sup>1)12)</sup>。本レーザーでは、電気メスに比べ周囲正常組織の損傷が少なく、照射深度のコントロールが容易である<sup>13)</sup>。また、近年では、周囲への熱拡散が最小となるような、スーパーパルス、ウルトラパルスを発振できる機器が多くなり、従来よりさらに少ない熱作用での切開、蒸散が可能となっている。実際の照射時のパラメーターについては使用する機器、腫瘍のサイズや形状によって異なる。機器ごとに発振できる出力、パルス幅の設定は大きな違いがあり、それ以外にもfocusedとdefocusedの選択、スキャナの有無や様々な照射(発振)モードの相違などを理解し、適宜組み合わせながら腫瘍組織の除去



を行う。

Er:YAG レーザーは波長 2,940nm の中赤外線波長を発振するレーザーである。水分に対する吸収率が CO<sub>2</sub> レーザーの 10 倍以上と非常に高い波長のため、通常の条件下の照射では周囲への熱作用が少なく、周囲組織の炎症反応も抑えて、組織を蒸散させ、削り取ることが可能となっている。凝固、止血などは出来ない欠点はあるが、凝固層を作らず、皮膚を非常に薄く、しかも各層ごとに効率的なアブレーションすることができる利点がある<sup>14)15)</sup>。このため、皮膚科・形成外科領域では皮膚の小腫瘍の治療に応用されている。ただし、頭部などの出血が多い部位の治療には不向きである。

Utely<sup>14)</sup>らは、rhytidectomy(除皺術)を受けた患者の眼瞼皮膚を使って、Er:YAG レーザーと CO<sub>2</sub> レーザーを比較する *in vivo* 研究を行った結果、Er:YAG レーザーでは膠原線維の傷害、熱壊死(collagen injury, thermal necrosis)などが少なく、CO<sub>2</sub> レーザーよりも表皮と真皮の線維組織の再生が早いことを報告している。また、Kriechbaumer ら<sup>15)</sup>も、レックリングハウゼン病患者に生じた多発性の神経線維腫(21名、15,580病変)に対して、両レーザーを使った施術を比較したところ、Er:YAG レーザーは、CO<sub>2</sub> レーザー、電気焼灼よりも壊死組織の発生が少ないことを報告した。Suter ら<sup>16)</sup>のランダム比較試験によると、口腔内粘膜部の小腫瘍での Excisional biopsy を CO<sub>2</sub>

レーザー、Er:YAG レーザー、scalpel(メス 15c blade)で行った。scalpel と比較した場合には両レーザーとも intervention の期間は少なく(P < 0.001)、出血は CO<sub>2</sub> レーザーで有意に少なかった(P < 0.001)。術後の合併症、痛みなどに有意差はなかった。生検組織の thermal damage は CO<sub>2</sub> レーザーと比較して Er:YAG レーザーの方が有意に少なかった(P < 0.001)。ただし近年のレーザー機器の発展はめざましく、Er:YAG レーザーでも蒸散作用が少なく、熱凝固作用を有するようパルス幅や発振モードを工夫している機種も登場している。各機器の特徴を理解して使用する事が重要である。

文献

- 1) 森田泰鎮、谷野隆三郎、宮坂宗男、西村正樹、斉藤 浩、山口ほづえ、山田浩人、相原英雄、長田光博：顔面皮膚良性小腫瘍に対する炭酸ガスレーザー治療の検討。日レ医学会誌 8:245-246, 1987.
- 2) Krupashankar DS, author. Standard guidelines of care: CO<sub>2</sub> laser for removal of benign skin lesions and resurfacing. Indian J Dermatol Venereol Leprol. 74 :61-67, 2008.
- 3) 母斑 あたらしい皮膚科学 第3版 清水宏 著 pp376-385 中山書店、2018.
- 4) Ackerman AB, Magana-Garcia M: Naming acquired melanocytic nevi. Unna's, Miescher's, Spitz's Clark's. Am J

- Dermatopathol 12: 193-209, 1990.
- 5) 脂漏性角化症 皮膚科学 第 10 版 金芳堂 大塚藤男、上野賢一 2016.
- 6) Wollina U: Recent advances in managing and understanding seborrheic keratosis. F1000 Research. 2019 ;28 (8):doi: 10.12688/f1000research.18983.1.
- 7) Shankar DSK, Chakravarthi M, Shilpakar R: Carbon dioxide laser guidelines. J Cutan Aesthet Surg. 2: 72-80, 2009.
- 8) レーザー治療スタンダード 河野太郎 羊土社 2017.
- 9) イチからはじめる美容医療機器の理論と実践 宮田成章 全日本病院出版会 2013.
- 10) Patel CKN.: High power carbon dioxide lasers. Sci Am 219: 309-321, 1969.
- 11) Ashinof FR.: Introducton to Lasers. Semin Dermatol, 13: 48-59, 1994.
- 12) Krupa Shankar D, Chakravarthi M, Shilpakar R.: Carbon dioxide laser guidelines. J Cutan Aesthet Surg 2 :72-80, 2009.
- 13) Zhang LY, Zhang MX, Chen CY, Fang QQ, Ding SL, Xu JH, Tan WQ: Aesthetic removal of large melanocytic nevi using CO<sub>2</sub> lasers with a programmed 4-step approach. Int J Clin Exp Med 11: 6309-6315, 2018.
- 14) Utely DS, Koch RJ, Egbert BM: Histologic analysis of the thermal effect on epidermal and dermal structures following treatment with the superpulsed CO<sub>2</sub> laser and the erbium: YAG laser: an in vivo study. Lasers Surg Med 24 :93-102, 1999.
- 15) Kriechbaumer LK: Comparative study of CO<sub>2</sub>- and Er:YAG laser ablation of multiple cutaneous neurofibromas in von Recklinghausen's disease. Lasers Med Sci . 29: 1083-1091, 2014.
- 16) Suter VGA, :A randomized controlled trial comparing surgical excisional biopsies using CO<sub>2</sub> laser, Er:YAG laser and scalpel. Int. J. Oral Maxillofac. Surg. 49: 99-106, 2020.
- CQ 1-2-1 顔面・頸部に生じる皮膚の良性小腫瘍(ホクロ、イボ)にレーザー機器による蒸散治療は有効か？
- 推奨度: 2 (治療を希望する患者には行うことを弱く推奨する)。
- 10名の委員中で推奨度1が7名。推奨度2が3名であった。小腫瘍の中にはレーザー機器による治療を強く推奨することができないものが含まれることを加味した結果、推奨度2とした。
- 推奨文: 整容的な観点からホクロ、イボ病変の切除を承諾し難い患者などに対しては、

レーザー機器による蒸散治療は有効である。ただし、治療後の長期にわたる経過観察や再発、その他の治療法との比較が十分ではない。また、術前には患者に小腫瘍の中に皮膚悪性腫瘍が含まれている可能性を十分説明する必要があり、肉眼やダーモスコピーで良性小腫瘍の診断が可能なものに限られるため、行うことを弱く推奨できるとした。有効性・安全性・承認状況

有効性：あり

安全性：安全性は比較的高いが、機器の取り扱いや操作には習熟する必要があり、色素沈着、熱傷、瘢痕形成などの副作用、合併症を予防する安全策には注意を必要とする<sup>1)2)3)</sup>。これらの副作用、合併症をレーザー照射後に生じるリスクについては、ケロイド・肥厚性瘢痕<sup>4)</sup>以外のものでも人種差があり、とくに東洋人ではエビデンスとして用いられている論文よりも頻度が高くなる可能性がある。

承認状況：炭酸ガスレーザー(carbon dioxide laser, CO<sub>2</sub>レーザー)の本体については国内承認が取れているものが多い。ただし、装着するアクセサリーやスキャナーが未承認のこともある<sup>5)</sup>。また、Er:YAGレーザー(erbium-doped yttrium-aluminum-garnet laser, Er:YAGレーザー)については現段階では国内未承認である。なお、国内承認が取れている機器を使用しても、美容目的の場合、保険適用外の自由診療となる。

エビデンス：A； 6， B； 9， C； 4 8

解説文

#### 1. ホクロ

本邦において、森田ら<sup>1)</sup>が母斑細胞母斑476病変でCO<sub>2</sub>レーザーを使用した治療を行い、その効果を検討した結果、438病変(92%)でexcellentであり、特に眼瞼、口唇などの自由縁にあるものに対して極めて有用であった。また、斉藤ら<sup>6)</sup>はCO<sub>2</sub>レーザーで治療した32名61病変の母斑細胞母斑について、3ヶ月以上の経過観察を行い、Good以上のものは43病変で全体の約70%であった。Ali Mohamedら<sup>7)</sup>によれば、15名の患者に生じた16病変の後天性母斑と7病変の先天性母斑をウルトラパルスCO<sub>2</sub>レーザーで治療したところ、2~4回程の治療で6ヶ月後の評価は、good~excellent(>75%)であり、再発や瘢痕はみられなかった。さらにKöseら<sup>8)</sup>は、618名1545病変の境界型の母斑細胞母斑に対して、CO<sub>2</sub>レーザーをそれ以外の論文とは異なるフラクショナルモードで照射することを試みた。その結果、1回で改善がみられたものは85%、2回が8%、3回が5%、それ以上は2%であり、Global Assessment Scale(GAS)では患者の97%、施術した医師の95%がexcellent~goodと評価していた。また、ダーモスコピーは施術後の経過観察に有用であることを同時に報告している。なお、副作用としては、線維化

が1%、色素沈着が2%、陥凹形成が1%、紅斑が1%、瘢痕1.5%、色素脱失が1.5%でみられたことを報告している。一方、Er:YAG レーザーについても、Baba ら<sup>9)</sup>は14名、28病変の色素性母斑の治療を行ったところ、臨床的には100%。組織学的にも96%の患者で完全除去が可能であった。Lee ら<sup>10)</sup>はEr:YAG とロングパルスアレキサンドライトレーザーの複合治療で24名59病変のcongenital melanocytic nevi の除去を行って、quartile grading scale  $3.6 \pm 0.7$  の良好な結果を得ている。

Eggen ら<sup>11)</sup>は、melanocytic nevus のレーザー治療に対して、2017年以前のsystematic reviewを行った。その結果、蒸散が可能なレーザー(ablative laser)を使つての治療は、6報55名の英文報告でみられ、そのうち5報はCO<sub>2</sub>レーザー、1報はEr:YAGを使用した治療であり、とくに前者では色素除去率75%以上(excellent)と評価された症例数が60%であり有用であった。副作用として色素再発が21.7%にみられた。さらに、蒸散可能なレーザーとQスイッチ付きレーザーとの複合治療が6報109名、ablative laser とノーマルモードレーザーとの複合治療が2報11名で報告されている。これらにおいては excellent の評価が得られた症例数は69.8%、および100%とさらに高く、一方、色素再発した症例は13.2%、18.2%といずれも低かった<sup>11)</sup>。すなわち、ablative laser は単独でも、複合治療にお

いてもエビデンスレベルが高い治療法と考えられた。

一方、メラニン色素病変用のQスイッチ付きレーザーで単独治療した英文報告は8報125名でみられ、ノーマルモードの単独治療では3報10名、Qスイッチ付きレーザーとノーマルモードの複合治療では5報65名の報告がみられた。色素除去率75%以上で excellent の評価が得られた症例数はそれぞれ43.9%、40%、56.5%とablative laser を使つての治療よりも低い値であった。また、色素再発した症例数も50.6%、0%、53.8%と比較的高値であった<sup>11)</sup>。Bray ら<sup>12)</sup>も、12報の英文報告からreviewを行い、Qスイッチ付きとノーマルモードのルビーレーザーの複合治療の有用性を報告しているが、これらのメラニン色素病変用のレーザー光では、本項で取り上げる厚みや深在病変がある皮膚の良性小腫瘍の病変(ホクロ)を治療の対象とした場合、深部への到達は不十分となるため、治療成績はこれらの値よりも低下することが予想された。

## 2. イボ

脂漏性角化症(SK)の治療では液体窒素が第一選択の治療法となっている<sup>13)</sup>。しかしながら、手早くきれいにSKを除去する方法として、CO<sub>2</sub>レーザー治療もしばしば選択され得る治療法である<sup>14)</sup>。Penev ら<sup>15)</sup>は、顔面、体幹にSKが多発した患者に対して、CO<sub>2</sub>レーザーによる完全除去を行い、施術前と

施術6ヶ月後の2回、11項目からなる自分自身の外観評価(Appearance self-esteem assessment scale)を行った。その結果、統計学的に有意な改善が認められ、明らかな副作用はみられなかった。その外観評価には明らかな男女差はみられなかったと報告している。

Er:YAGレーザーを用いたSK治療については、Gurelら<sup>16)</sup>が、Er:YAGレーザーと液体窒素凝固術を用いたランダム化比較試験を行った。その結果、Er:YAGレーザーでは完全治癒が100%。一方、液体窒素凝固術では68%と有意差がみられた( $p < 0.01$ )。さらに、炎症後色素沈着の副作用もEr:YAGにおいては液体窒素よりも有意に少なかった。さらに、Er:YAGにおいては、SKの再燃もメスを使用した削皮術より有意に少なかった<sup>17)</sup>。Sayanら<sup>18)</sup>の547名の患者の治療経験では、Er:YAGレーザーによる治療ではSKの再燃はみられなかったが、日光角化症の場合には2.5%の再発率であった。

次に表皮母斑においては、Parkら<sup>19)</sup>は、表皮母斑の患者20名をEr:YAGレーザーで1回治療を行い、24ヶ月の時点で有意な改善がみられ、瘢痕などの副作用はみられなかった。Michelら<sup>20)</sup>は5名、BoyceとAlster<sup>21)</sup>は3名、Paradelaら<sup>22)</sup>は25名の患者でCO<sub>2</sub>レーザーによる治療を行って、臨床的に明らかな改善を報告している。Alonso-Castroら<sup>23)</sup>は20名(疣贅状表皮母斑15名、炎症性線状疣贅状表皮母斑5名)の患者で、

CO<sub>2</sub>レーザーの結果を長期経過観察した結果、サイズ減少が50%以下のものが50%、75%以下のものが30%と好成績であった。Pearsonら<sup>24)</sup>は6名の患者で、Er:YAGレーザーの結果を6~60ヶ月間の経過観察した結果、すべての患者で美容的にはexcellentと評価されたが、色素脱失が2名、瘢痕が2名、再発が1名でみられた。

Osmanら<sup>25)</sup>は、疣贅状表皮母斑の患者20名において、無作為にCO<sub>2</sub>レーザー、もしくはEr:YAGレーザーを用いたランダム化比較試験を行った。それぞれで1回のレーザー蒸散治療を行い、6ヶ月後に臨床写真とダーモスコープ写真を使って盲検で評価を行った。その結果、両レーザーには効果の差はなく、ともに著明な改善が見られ、紅斑をはじめとした副作用にも有意差はみられなかった。ただし、両者には上皮化の速度に有意差がみられ、CO<sub>2</sub>レーザーは上皮化するまでに13.5日かかった。それに対してEr:YAGレーザーは上皮化するまでに7.9日で、後者で上皮化が有意に早かった( $p < 0.0005$ )。なお、再発率については、Er:YAGレーザー治療では30%であったのにも関わらず、CO<sub>2</sub>レーザーは再発がみられなかった。

#### 文献

1) 森田泰鎮、谷野隆三郎、宮坂宗男、西村正樹、斉藤浩、山口ほづえ、山田浩人、相原英雄、長田光博：顔面皮膚良性小腫瘍に対する炭酸ガスレーザー治療の検討. 日レ医

- 会誌 8:245-246, 1987.
- 2) イチからはじめる美容医療機器の理論と実践 宮田成章 全日本病院出版会 2013.
- 3) Kelly AP: Keloids. *Dermatol Clin* 6: 407-412, 1988.
- 4) レーザー治療スタンダード 河野太郎 羊土社 2017.
- 5) 山田裕道: 炭酸ガスレーザー治療器の分類. *日レ医学会誌* 38: 87-91, 2017.
- 6) 斉藤浩, 梁取明彦, 山崎雙次: 炭酸ガスレーザーによる母斑細胞母斑の治療経験 *Skin Surgery* 1: 61-64, 1992.
- 7) Ali Mohamed G, Gamal Ahmed D. : Ultra-Pulsed Carbon Dioxide Laser for the Treatment of Melanocytic Nevi. *Cosmetol J* 2019, 3(1): 000118
- 8) Köse O. : Carbon dioxide ablative laser treatment of acquired junctional melanocytic nevi. *J Cosmet Dermatol.* 20:491-496, 2021.
- 9) Baba M, Bal N. : Efficacy and safety of short-pulse Erbium:YAG laser in the treatment of acquired melanocytic nevi. *Dermatol Surg.* 32:256-260, 2006.
- 10) Lee SE, Choi JY, Hong KT, Lee KR. : Treatment of acquired and small congenital melanocytic nevi with combined Er:YAG laser and long-pulsed alexandrite laser in Asian skin. *Dermatol Surg.* 41:473-480, 2015.
- 11) Eggen CAM, Lommerts JE, van Zuuren EJ, Limpens J, Pasmans SGMA, Wolkerstorfer A. : Laser treatment of congenital melanocytic naevi: a systematic review. *Br J Dermatol.* 178 :369-383, 2018. 並びに Table S1-2.
- 12) Bray FN, Shah V, Nouri K. : Laser treatment of congenital melanocytic nevi: a review of the literature. *Lasers Med Sci.* 31:197-204, 2016.
- 13) Jackson JM, Alexis A, Berman B, Berson DS, Taylor S, Weiss JS. : Current understanding of seborrheic keratosis: prevalence, etiology, clinical presentation, diagnosis, and management. *J Drugs Dermatol* 14: 1119-1125, 2015.
- 14) Fitzpatrick RE, Goldman MP, Ruiz-Esparza J. : Clinical advantage of the CO<sub>2</sub> laser superpulsed mode. Treatment of verruca vulgaris, seborrheic keratosis, lentigines and actinic cheilitis. *J Dermatol Surg Oncol* 20:449-456, 1994.
- 15) Penev J, Balabanova M, Bakardzhiev I. : Strategy of Aesthetic Laser Removal of Multiple Seborrheic Keratosis and Effects on Appearance' Self-Esteem and Well-Being. *Clin Res Dermatol Open Access* 6(4): 1-9. DOI: 10.15226/2378-1726/6/4/00198 , 2019.
- 16) Gurel MS, Aral BB: Effectiveness of erbium:YAG laser and cryosurgery in seborrheic keratoses: Randomized,

prospective intraindividual comparison study. J Dermatolog Treat 26: 477-480, 2015

17)Wollina U: Erbium-YAG laser therapy - analysis of more than 1,200 treatments. Glob Dermatol. 3: 268-72, 2016.

18)Sayan A, Sindel A, Ethunandan M, Ilankovan V: Management of seborrhoeic keratosis and actinic keratosis with an erbium:YAG laser -experience with 547 patients.: Int. J. Oral Maxillofac. Surg. 48: 902-907, 2019.

19)Park JH: Er:YAG laser treatment of verrucous epidermal nevi. Dermatol Surg 30: 378-381, 2004.

20)Michel JL, Has C, Has V.: Resurfacing CO<sub>2</sub> laser treatment of linear verrucous epidermal nevus. Eur J Dermatol. 11: 439-449, 2001.

21)Boyce S, Alster T: CO<sub>2</sub> laser treatment of epidermal nevi: long-term success. Dermatol Surg. 28 :611-614, 2001.

22)Paradela S: Epidermal nevi treated by carbon dioxide laser vaporization: a series of 25 patients. J Dermatolog Treat . 18 :169-174, 2007.

23)Alonso-Castro L, Boixeda P, Reig I, de Daniel-Rodríguez C, Fleta-Asín B, Jaén-Olasolo P.: Carbon dioxide laser

treatment of epidermal nevi: response and long-term follow-up. Actas Dermosifiliogr. 103:910-918, 2012.

24)Pearson IC, Harland CC: Epidermal naevi treated with pulsed erbium:YAG laser.: Clin Exp Dermatol. 29 :494-496, 2004.

25)Osman MAR, Kassab AN: Carbon dioxide laser versus erbium:YAG laser in treatment of epidermal verrucous nevus: a comparative randomized clinical study. J Dermatol Treat 28: 452-457, 2017.

## 第2章 シワ・タルミ

### 第2節 シワ・タルミに対する吸収性ファイラー(充填材)による治療

#### 基礎知識

ファイラー注入とは、ヒアルロン酸製剤に代表される皮膚充填剤(ファイラー)を真皮層～皮下深層に注入し、顔面のシワの改善、骨や脂肪のボリュームロスの補填、形状の補正等を図る施術である。短時間の治療で、シワ・タルミ・形状の改善など、様々な若返り効果を得ることができる。注入する量や部位、注入方法によって、気になるシワを少し目立たなくするなどの微細な変化から、ある程度大きな変化まで得ることが可能である<sup>1)</sup>。吸収性ファイラーは、生理的に吸収されるため、その治療は可逆性であるという大きな長を有しており、

美容治療初心者にも敷居が低い施術といえる。

代表的な吸収性フィラーであるヒアルロン酸は、ムコ多糖類の一種で身体の構成成分の1つである。器官または種特異性を持たないため、理論的にはアレルギー反応のリスクはないといわれてよい<sup>2)</sup>。したがって注入前の皮内テストは不要である。稀に報告されるヒアルロン酸製剤注入を起因としたアレルギー反応<sup>3)</sup>は、製剤の生成過程に含まれる少量のタンパク質や、架橋剤BDDE(1,4-butanediol diglycidyl ether: 1,4-ブタンジオールジグリシジルエーテル)によるものであると考えられている。注入されたヒアルロン酸製剤は、生体内のヒアルロン酸と同様に、体内に存在するヒアルロン酸分解酵素(ヒアルロニダーゼ)により緩徐に分解吸収されるが、吸収までに要する期間は製剤の性質や、生体側の諸条件により変動する。ヒアルロニダーゼ製剤(本邦未承認)を注射することにより、注入されたヒアルロン酸製剤を積極的に分解除去することができるが、その分解程度は製剤によって異なり、分解されにくいものもある。吸収までに長期間を要したり、ヒアルロニダーゼ製剤に抵抗性を有するヒアルロン酸製剤は、可逆性であるというヒアルロン酸製剤の長所を失っていることに他ならないことに注意が必要である。

同じく吸収性フィラーであるコラーゲン製剤は、牛由来であるため、約3%に遅延

型アレルギー反応を生じる可能性がある

<sup>4)</sup>。そのために注入前に皮内テストが必要で、4週間の経過観察の後に実際の治療が可能となる。

2020年現在、我が国では、医療機器として承認を取得し、販売されているフィラー製剤が数種類ある。これらの製剤は、使用中に障害が起きた場合、生命や健康に重大な影響を与えるおそれがあるため適正な管理が必要とされている高度管理医療機器に分類されていることから、第一選択として承認品を選択すべきである。しかしながら承認品だけでは、多様な施術をカバーしきれないことも事実であり、承認外の製剤も使用されている。承認外の製剤については、その成分構成、製造メーカーおよび安全性に関するデータが豊富であることに加え、米国食品医薬品局(Food and Drug Administration: FDA)の承認や欧州連合加盟国基準適合マーク(CEマーク)取得の有無なども考慮し、慎重に使用すべきである。

フィラー注入に伴う合併症は急性期から慢性期まで多種多様であり、施術に際しては、その起こりうる合併症とその対処法について十分理解しておく必要がある。フィラー製剤の重篤な急性期合併症としては血行障害による失明や皮膚壊死、そして晩期合併症としてバイオフィームや膿瘍形成などが報告されている<sup>5)6)</sup>。血行障害による重篤な合併症を回避するためには、顔面の



解剖を理解し、正しい技術を身に付けることが重要である。現在、合併症を完全に回避する方法は存在しないため、フィラー注入に際しては、その期待される効果と合併症についての十分なインフォームドコンセントの上、施術することが求められる。

#### 文献

- 1) 岩城佳津美、乾恭子. フィラー注入による顔面の若返り治療. 日本美容外科学会会報. 2016; 38: 81-91.
- 2) Larsen NE, Pollak CT, Reiner K, et al. Hylan gel biomaterial: dermal and immunologic compatibility. J Biomed Mater Res. 1993; 27: 129-1134.
- 3) Lupton JR, Alster TS. Cutaneous hypersensitivity reaction to injectable hyaluronic acid gel. Dermatol Surg. 2000; 26: 135-137.
- 4) Kamer FM, Churukian MM. Clinical use of injectable collagen: a three-year retrospective review. Arch Otolaryngol. 1984; 110: 93-98.
- 5) Marusza W, Mlynarczyk G, Olszanski R, et al. Probable biofilm formation in the cheek as a complication of soft tissue filler resulting from improper endodontic treatment of tooth 16. Int J Nanomedicine. 2012; 7: 1441-1447.
- 6) Dumitraşcu DI, Georgescu AV. The management of biofilm formation after

hyaluronic acid gel filler injections: a review. Clujul Med. 2013; 86: 192-195.

CQ 2-2-1 顔のシワ治療に、ヒアルロン酸製剤注入は勧められるか？

推奨度：2（治療を希望する患者には行うことを弱く推奨する）

推奨文：ヒアルロン酸製剤注入は、簡便な施術で顔のシワの改善が期待でき、合併症は軽微なものがほとんどであるため、推奨することができる。ただし血管内への誤注入による皮膚壊死や失明などの重篤な合併症の報告があるため、十分な注意が必要である。

有効性・安全性・承認状況

有効性：あり

安全性：合併症は軽微なものがほとんどで比較的安全である。

承認状況：承認品もあるが、未承認品も広く使用されている。

エビデンス A ; 0, B ; 1, C ; 4

#### 解説文

ヒアルロン酸製剤注入治療に関しては、観察コホート研究が1件ある<sup>1)</sup>。ヒアルロン酸製剤は、注射器で目的とする部位に注入するだけで、顔の鼻唇溝（ほうれい線）やその他の部位のしわに対して改善効果が得られる<sup>1)</sup>。その簡便性から、わが国でも

年間 14.9 万件（2017 年）、12.4 万件（2018 年）と非常に多くの施術がなされており、すでに一般的な施術となっている<sup>2)</sup>。

ヒアルロン酸製剤注入による合併症の殆どは、腫れや痛み、発赤などの軽微なものとされている<sup>1)</sup>。ただし血管内へ誤注入された際には、その支配領域に皮膚壊死などの障害を引き起こすが、時に支配領域を越えて失明や脳梗塞などの重篤な合併症を生じることが報告されている<sup>3)</sup>。ヒアルロン酸製剤注入施術総数および合併症の発生数の把握が困難なため、発生率や有病率等は明らかでないが<sup>3)</sup>、屍体解剖や動物実験によりその発生機序は解明されつつある。外頸動脈系動脈と内頸動脈系動脈の間に吻合が存在し、ヒアルロン酸製剤が外頸動脈系の顔面の皮下を走行する動脈に誤注入された際に、その吻合を介して内頸動脈系の網膜中心動脈などに閉塞が及ぶと考えられている<sup>4)~6)</sup>。最近の症例集積研究では、ヒアルロン酸製剤の注入を原因とする失明は鼻部、眉間部、および前額部への注入に集中しており、顎や口唇といった顔面下部へのヒアルロン酸製剤の注入を原因とする失明の発症の報告は少ないことから、顔面内でも危険部位とそうでない部位の存在が明らかになりつつある<sup>7)</sup>。一方、ヒアルロン酸製剤に関連する失明に対する治療としては、ヒアルロン酸の分解酵素であるヒアルロニダーゼの投与が、動脈内投与や球後注

射などの種々の投与経路で試みられている<sup>7)</sup>。有効例も報告されているが<sup>8)</sup>、改善した症例数も少なく治療法が確立されたとはいえない。

以上より、合併症についての十分なインフォームド・コンセントは必須であるが、顔のシワ治療を希望する患者には、ヒアルロン酸治療を行うことを勧めることができる。

#### 文献

- 1) Rohrich RJ, Hanke CW, Busso M, et al. Facial Soft-Tissue Fillers Conference: Assessing the State of the Science. *Plast Reconstr Surg*. 2011; 127: 22S-42S.
- 2) 日本美容外科学会（JSAPS）：第 2 回全国美容医療実態調査最終報告書（公表用）。  
[https://www.jsaps.com/jsaps\\_explore\\_2.html](https://www.jsaps.com/jsaps_explore_2.html)
- 3) Chatrtah V, Banerjee PS, Goodman G, et al. Soft-tissue filler-associated blindness: A systematic review of case reports and case series. *Plast Reconstr Surg Glob Open*. 2019; 7: e2173.
- 4) Hufschmidt K, Bronsard N, Foissac R, et al. The infraorbital artery: clinical relevance in esthetic medicine and identification of danger zones of the midface. *J Plast Reconstr Aesthet*

Surg. 2019; 72: 131-136. [非臨床研究]

5) Jitaree B, Phumyoo T, Uruwan S. The feasibility determination of risky severe complications of arterial vasculature regarding the filler injection sites at the tear trough. *Plast Reconstr Surg.* 2018; 142: 1153-1163. [非臨床研究]

6) Zheng H, Qiu L, Liu Z, et al. Exploring the possibility of a retrograde embolism pathway from the facial artery to the ophthalmic artery system in vivo. *Aesthetic Plast Surg.* 2017; 41: 1222-1227. [非臨床研究]

7) Kapoor KM, Kapoor P, Heydenrych I, et al. Vision Loss Associated with Hyaluronic Acid Fillers: A Systematic Review of Literature. *Aesthet Plast Surg.* 2019, 1-16. <https://doi.org/10.1007/s00266-019-01562-8>, 2019. 12. 10.

8) Carruthers JD, Fagien S, Rohrich RJ, et al. Blindness caused by cosmetic filler injection: a review of cause and therapy. *Plast Reconstr Surg.* 2014; 134: 1197-1201.

CQ 2-2-2 顔のシワ・タルミ治療に、ボツリヌス毒素製剤とヒアルロン酸製剤の併用は有効か？  
 推奨度：2（治療を希望する患者には、行う

ことを弱く推奨する）

推奨文：顔のシワ・タルミ治療に、ボツリヌス毒素製剤とヒアルロン酸製剤を併用することで、その治療効果が高まることが期待できるため推奨することができる。併用により合併症の危険性が増加することはないが、ヒアルロン酸の血管内への誤注入による皮膚壊死や失明といった重篤な合併症が生じ得るため十分な注意が必要である。

有効性・安全性・承認状況

有効性：あり

安全性：ボツリヌス毒素製剤とヒアルロン酸製剤を併用することで合併症が増加することはなく、比較的安全である。ただし各製剤の合併症は生じる可能性があり、特にヒアルロン酸製剤の血管内誤注入による皮膚壊死や失明などの重篤な合併症には注意が必要である。

承認状況：承認品が存在するが、未承認品も広く使用されている。

エビデンス：A；4、B；1、C；9

解説文

1992年のCarrutherらのボツリヌス菌毒素製剤による治療の報告は、眉間部のシワに対する治療に大きな変化をもたらした<sup>1)</sup>。それまでの手術や皮膚充填材（フィラー）による治療に加え、動的な眉間のシワに対してボツリヌス菌毒素製剤は標準的な治療と

なった。

しかしながらボツリヌス菌毒素の働きにより筋肉の動きが止められ、動的なシワが作れなくなった静止状態でも残存するシワに対しては、フィラーの使用が必要とされ、ボツリヌス菌毒素製剤とフィラーとしてのヒアルロン酸製剤の併用が開始された<sup>2)</sup>。

顔面のシワに対するボツリヌス菌毒素製剤とヒアルロン酸製剤の併用療法の有効性については、systematic review<sup>3)</sup>と複数のRCT<sup>2)4)5)</sup>、症例対照研究<sup>6)</sup>などにより検討されている。まずボツリヌス菌毒素製剤が治療の中心と考えられていた眉間においてボツリヌス菌毒素製剤とヒアルロン酸製剤の併用療法群と、ヒアルロン酸製剤単体群でのランダム化された並行群間比較試験が行われ、併用療法の整容性および効果の持続性において有効性が確認された<sup>2)</sup>。その後、対象とする部位も、眉間<sup>2)</sup>を代表とする前額部<sup>5)</sup>、側頭部<sup>7)</sup>のupper faceだけでなく、従来はヒアルロン酸製剤が治療の中心であった口唇周囲<sup>8)</sup>やmelomental fold<sup>6)</sup>のようなlower face、そしてmid face、すなわち全顔面において併用療法の有効性が確認された<sup>9)</sup>。このような併用療法の広まりは、同時期に発表された、顔面の加齢性変化は重力だけでなく、ボリュームの喪失が大きく影響するという概念が影響していると考えられる<sup>10)11)</sup>。

ボツリヌス菌毒素製剤とヒアルロン酸製剤の併用療法の安全性については、併用す

ることで新たな合併症が生じたという報告はみられない<sup>4)</sup>。しかしながら、当然ボツリヌス菌毒素製剤とヒアルロン酸製剤を単体で用いた際に生じ得る合併症のリスクがなくなるわけではない<sup>9)</sup>。ボツリヌス菌毒素製剤には重篤な合併症は報告されていないため<sup>12)</sup>、併用療法の合併症のほとんどはヒアルロン酸製剤によるものとなる。それは注入部位の腫れや痛み、発赤などの軽度なものが大半ではあるが<sup>13)</sup>、特にヒアルロン酸製剤が血管内に誤注入された場合には、その支配領域の皮膚壊死や、時には支配領域を越えて失明や脳梗塞などの重篤な合併症<sup>14)</sup>を生じる可能性があることは留意して施術する必要がある。

以上より、ボツリヌス菌毒素製剤とヒアルロン酸製剤の併用療法は、顔のシワ・タルミの改善を希望する患者に勧めることができる。ただし合併症のリスクが軽減されるわけではなく、施術前に十分な説明が必要とされる。

ボツリヌス菌毒素製剤とヒアルロン酸製剤の併用療法についての報告は、その大半が製剤メーカーからの資金援助を受けていたり、著者が製剤メーカーの役職を務めているなど何らかの利益相反を有していた。利益相反を有した研究は、診療指針作成には相応しくなく、不採用も検討されたが、多くの専門家が製剤メーカーの役職を務めている現状を鑑みて採用する方針とした。

## まとめ

ボツリヌス菌毒素製剤とヒアルロン酸製剤を併用することにより、顔のシワ・タルミの改善効果の増強が期待でき、そして併用により合併症が増加することはなく、比較的安全であるため、治療を希望する患者に推奨することができる。ただし各製剤の合併症は生じる可能性があり、特にヒアルロン酸製剤の血管内誤注入による皮膚壊死や失明などの重篤な合併症には注意が必要であり、施術前に十分な説明が必要である。

## 文献

- 1) Carruthers JD, Carruthers JA. Treatment of glabellar frown lines with C. botulinum-A exotoxin. *J Dermatol Surg Oncol*, 18: 17-21, 1992.
- 2) Carruthers J, Carruthers A. A Prospective, randomized, parallel group study analyzing the effect of BTX-A (Botox) and nonanimal sourced hyaluronic acid (NASHA, Restylane) in combination compared with NASHA (Restylane) alone in severe glabellar rhytides in adult female subjects: treatment of severe glabellar rhytides with a hyaluronic acid derivative compared with the derivative and BTX-A. *Dermatol Surg*, 29: 802-809, 2003.
- 3) Fagien S, Carruthers J. A comprehensive review of patient-reported satisfaction with botulinum toxin type a for aesthetic procedures. *Plast Reconstr Surg*, 122: 1915-1925, 2008.
- 4) Cartier H, Heden P, Delmar H, et al. Repeated full-face aesthetic combination treatment with abobotulinumtoxinA, hyaluronic acid filler, and skin-boosting hyaluronic acid after monotherapy with abobotulinumtoxinA or hyaluronic acid filler. *Dermatol Surg*, 46: 475-482, 2020.
- 5) Dubina M, Tung R, Bolotin D, et al. Treatment of forehead/glabellar rhytide complex with combination botulinum toxin a and hyaluronic acid versus botulinum toxin a injection alone: a split-face, rater-blinded, randomized control trial. *J Cosmet Dermatol*, 12: 261-266, 2013.
- 6) Custis T, Beynet D, Carranza D, et al. Comparison of treatment of melomental fold rhytides with cross-linked hyaluronic acid combined with onabotulinumtoxinA and cross-linked hyaluronic acid alone. *Dermatol Surg*, 36 Suppl 3: 1852-1858, 2010.
- 7) Beer KR, Julius H, Dunn M, et al. Remodeling of periorbital, temporal, glabellar, and crow's feet areas with

hyaluronic acid and botulinum toxin. J Cosmet Dermatol, 13: 143-150, 2013.

8) Carruthers A, Carruthers J, Monheit GD, et al. Multicenter, randomized, parallel-group study of the safety and effectiveness of onabotulinumtoxinA and hyaluronic acid dermal fillers (24-mg/mL smooth, cohesive gel) alone and in combination for lower facial rejuvenation. Dermatol Surg, 36 Suppl 4: 2121-2134, 2010.

9) Sundaram H, Liew S, Signorini M, et al. Global aesthetics consensus: hyaluronic acid fillers and botulinum toxin type A-recommendations for combined treatment and optimizing outcomes in diverse patient populations. Plast Reconstr Surg, 137: 1410-1423, 2016.

10) Donath, AS, Glasgold RA, and Glasgold MJ. Volume loss versus gravity: New concepts in facial aging. Curr Opin Otolaryngol Head Neck Surg, 15: 238-243, 2007.

11) Lewis CD, Perry JD. A paradigm shift: volume augmentation or 'inflation' to obtain optimal cosmetic results. Curr Opin Ophthalmol, 20(5) : 389-394, 2009.

12) Jia Z, Lu H, Yang X, et al. Adverse events of botulinum toxin type A in

facial rejuvenation:a systematic review and meta-analysis. Aesthetic Plast Surg, 40: 769-777, 2016.

13) Rohrich RJ, Hanke CW, Busso M, et al. Facial soft-tissue fillers conference : assessing the state of the science. Plast Reconstr Surg, 127 (suppl 4): 22S-S, 2011.

14) Chatrtah V, Banerjee PS, Goodman G, et al. soft-tissue filler-associated blindness : a systematic review of case reports and case series. Plast Reconstr Surg Glob Open, 7: e2179, 2019.

#### 第 4 節 シワ・タルミに対する多血小板血漿 (PRP) 療法

##### 基礎知識

近年、シワ治療の一環として低侵襲の再生医療である多血小板血漿 (platelet rich plasma: PRP) 療法が施術されるようになってきているが<sup>1-4)</sup>、本法は日本で未承認医療であり、再生医療等 安全性確保法の第三種リスクの対象とされ、PRP を用いたシワとタルミの治療を行う場合は、認定再生医療等委員会の審査を経て厚生労働省への届け出必須が要件となっている<sup>5)</sup>。PRP とは、自己の全血を採取して遠心分離で濃縮した血小板を含む血漿液である。PRP 療法には、この PRP における血小板を活性化する場合としない場合があるが、PRP を目的部

位に注入して血小板から放出される PDGF、TGF- $\beta$ 、VEGF などの多種の細胞増殖因子を高濃度で目的部位の皮膚や皮下脂肪、表情筋、靭帯などに作用させることにより、シワとタルミの改善を目指す治療法である<sup>2)</sup>。

PRP 療法の源流は、1970 年代に血小板液が創傷治癒に有効であることから、2007 年に Krasna M ら<sup>6)</sup>により PRP により線維芽細胞増殖促進が検証された。美容医療への応用として、2009 年の Cervelli ら<sup>2)</sup>による脂肪と PRP の顔への注入によるシワ治療の報告が最も古い。わが国では、2010 年に三宅による顔の主に眼囲のシワへの PRP 注入療法<sup>3)</sup>が最初に発表されている。顔のシワ・タルミは、眼囲や口囲に生じやすいちりめんジワ(小ジワ)、より深く固定したシワ(中ジワ)、鼻唇溝や眉間、前額などの溝様のシワ(陥凹ジワ)、表情に伴い目尻や眼囲、口囲に生じるシワ(表情ジワ)、軟部組織が緩んで顔全体や顔の一領域に生じる緩みと下垂(垂れジワ/タルミ)が挙げられる。これらの中で、PRP 療法の適応となるシワは、小ジワから中ジワである。陥凹ジワは PRP 単独で改善があるとする報告もあるが、脂肪注入との混合移植で効果を得ることが多い<sup>1,2)</sup>。表情ジワや垂れジワに対しては、PRP 単独での改善は大きく期待できないことから、前者にはボツリヌス菌毒素製剤の注射を、後者にはフェイスリフト手術やスレッドリフトを、軽微な場合

はレーザー治療などが適用されている。留意点として、PRP 療法は均質なものではなく、調製法や注入法などの諸条件により作用効果が異なることを、施術者は十分認識しておく必要がある。具体的に、全血採取後に得られた血液の血小板数の個人差、添加する抗凝固剤の有無と量、遠心分離法、遠心分離機器、回収分画、活性化の有無、保存の違いにより異なる<sup>7)</sup>。PRP 注入では、使用器具、注射針、各種のシワとタルミに対する注入法や注入手技、注入後の保存治療などにより治療効果が異なってくる。

今後、美容医療における PRP 療法症例を集積して、長期観察を行い有効性と安全性について検討することが必要である。今回の美容医療診療指針作成を機に、シワとタルミに対して適正な PRP 療法が行われることが望まれる。

## 文献

- 1) 楠本健司, 福田 智, 三宅ヨシカズ. 【レーザー・皮膚美容治療のコツ】PRP による美容医療 PRP 療法によるしわ治療と AGA 治療. 形成外科, 56:S144-S148, 2013.
- 2) Cervelli V, Palla L, Pascali M, et al. Autologous platelet-rich plasma mixed with purified fat graft in aesthetic plastic surgery. Aesthetic Plast Surg, 33(5):716-721, 2009.

3)三宅ヨシカズ. 美容医療における PRP 療法. 多血小板血漿 (PRP) 療法入門 一キズ・潰瘍の治療からしわの美容治療まで. 楠本健司編. pp70-73, 全日本病院出版会, 東京, 2010.

4)Kamakura T, Kataoka J, Maeda K, et al. Platelet-rich plasma with basic fibroblast growth factor for treatment of wrinkles and depressed areas of the skin. *Plast Reconstr Surg*, 13(65):931-939, 2015.

5)厚生労働省 再生医療等安全性確保法.  
[https://www.mhlw.go.jp/web/t\\_doc?dataId=80ab3649&dataType=0&pageNo=1](https://www.mhlw.go.jp/web/t_doc?dataId=80ab3649&dataType=0&pageNo=1)

6) Krasna M, Domanovic D, Tomsic A, et al. Platelet gel stimulates proliferation of human dermal fibroblasts in vitro. *Acta Dermatoven APA*, 16(3):105-110, 2007. [非臨床研究]

7)楠本健司, 福田 智, 三宅ヨシカズほか. 多血小板血漿 (PRP) 療法の原理とその効果一効果の差を生じる可能性がある 10 のポイント. *日美外報*, 33(2):71-77, 2011.

CQ 2-4-1 顔面のシワとタルミに多血小板血漿 (PRP) 療法は有効か?

推奨度: 2 (治療を希望する患者には行うこ

とを弱く推奨 (提案) する)

推奨文: PRP 単独療法は、しわに対して有効性ありと判断できるエビデンスのある論文が多くあることから、推奨度として、行うことを弱く推奨するとした。ただし、注入には血管内への誤注入を避ける注意が必要である。

有効性・安全性・承認状況

有効性: あり

安全性: 比較的安全な治療である

承認状況: 未承認。再生医療等安全性確保法 (再生医療法) 第三種の届け出を要する。

エビデンス: A: 4, B: 3, C: 19

解説文

顔面のシワとタルミに対する多血小板血漿 (PRP) 療法の有効性と安全性評価について PRP 単独療法についてのみ検討した。マイクロニードリング、レーザー治療、脂肪注入、手術療法との併用療法は除外した。PRP の調製法が報告毎に異なるため、抽出した論文の集計はできなかった。

Maisel-Campbellら<sup>1)</sup>は、PRP単独療法をおこなった8つのランダム化比較試験 (RCT) を含む24報告のレビューを行った。3つのランダム化比較試験を含む14報告<sup>2-15)</sup>で、一時的なものも含め、顔の皮膚の外観、質感、および、シワを改善した。14報告はコホート試験1、一重盲検2、二重盲検2で、他は症例シリーズであった<sup>2-15)</sup>。Split face研究は5報告



<sup>2-6)</sup>であった。Fitzpatrick skin type は III-IVが多かったが、スキンタイプの記載がないものも多かった。PRPの調製法は50%がcommercial kitを使用していたが、その他は遠心分離法、遠心回数、血小板数も様々であった。治療の間隔は2~12週であった。14報告中5例はCaCl<sub>2</sub> <sup>3,6,8,11,13)</sup>を、1例はPRGF(platelet-rich growth factor)<sup>14)</sup>の活性化剤を添加していたが、PRPの調製法と投与回数は一定していなかった。改善度は、50%未満であったが、患者は高い満足度を示したと報告されている。

Leo ら<sup>16)</sup>は2014年までの美容皮膚科におけるPRPの臨床応用を調査し、そのうち顔面のPRP単独療法の報告は4つで、皮膚の若返りと真皮増大を評価した<sup>4,8,11,12)</sup>。Split face 研究は1報告<sup>5)</sup>のみで、その他は対照がなかった。下眼瞼のクマ(infraorbital dark circles)や眼頬溝と皮膚色調改善に効果があるという報告<sup>4,11)</sup>が散見された。

Frautschi ら<sup>17)</sup>は、美容医療におけるPRPの使用に関する文献の包括的なレビューを実施した。その中で、レーザー治療などを併用しない老化した皮膚へのPRP単独注入は5報告(16%)であった<sup>8,10-12,18)</sup>。研究の大部分(53%)は、対照のない症例シリーズであった。注入された血小板数またはベースライン血小板の濃度はほとんど明らかにされていなかった(18%)。ほとんどの研究(95%)は有効性を主張していたが、客観的測定は

17の研究(47%)でのみでなされていた。PRPの調製及び効果判定法に統一性がなく、美容外科領域でのPRP療法は推奨の判断には至らないとした<sup>17)</sup>。

Redaelli ら<sup>12)</sup>はPRP療法による23人の連続した患者を対象にした研究で、3ヶ月後の結果で、鼻唇溝 24%、皮膚小ジワ 27%、スナップテスト 20%、キメ 33%、ハリ 22.5%、口囲のシワ 30%で改善を示したと報告した<sup>12)</sup>。患者の治療満足度は、改善なし 4.3%、軽度改善 30.4%、良好改善 61%、非常に良好改善 4.3%、最良改善 0%であった。全体的に、結果は満足のいくものであった<sup>12)</sup>。

Elnehrawy NY, ら<sup>19)</sup>は顔のシワに対する単回PRP皮内注射の有効性と安全性を評価した。20人の被験者を、シワの重症度評価スケール(WSRS:Winkle Severe Rating Scar)、皮膚の均質性および質感スケール、医師評価スケール、および被験者満足度スケールを使用し、8週間の治療の前後に臨床的に評価した。WSRS(平均値±S.D.)は、治療前 2.90±0.91から治療8週後 2.10±0.79に減少した。鼻唇溝(NLF)は17人のうち14人で外観が25%以上改善した。単回PRP皮内注射は忍容性が高く、顔を若返らせ、特にNLFのシワを大幅に改善できたと結論づけた<sup>19)</sup>。

Lee ら<sup>15)</sup>は単回の遠心分離(single spin法)により調製したPRPによる治療の有効性と患者の満足度を評価した。シワの重症度評価尺度(WSRS)およびグローバル審美性改

善尺度（GAIS：Global Aesthetic Improvement Scale）を使用し、治療前後の写真によって評価した。さらに、FACE-Qを使用した31人の参加者（27～71歳、中央値38歳、IQR 32-58）に対し、治療後のWSRSスコアは1人の患者でのみ改善した。14人の患者のGAISスコアは審美性の改善を示した。FACE-Qスコアの分析では、参加者の満足度が統計的に有意な増加を示した。Single spin法は、皮膚の老化と光老化の治療で、わずかに利点ありと結論づけた<sup>5)</sup>。

本邦ではPRP単独療法の評価方法は写真によるものが主体で、ランダム化比較試験は行われていない。また、PRPの調製法は血小板の分離濃縮にdouble spin法や市販のPRP調製機器キットが用いられており、投与回数も一定していない。したがって、PRP単独療法の有効性の評価は明確ではない<sup>20-25)</sup>。他方、合併症の記載は詳細に書かれていた<sup>20-25)</sup>。

欧米や本邦でも、PRP単独療法による顔面のシワとタルミの効果はいずれも50%未満とするものがほとんどであった。また、信頼性の高いランダム化臨床試験でsplit face研究の結果では、コントロールの生理食塩水より有意に優れた結果は得られなかった<sup>2)</sup>。しかしながら、質感、下眼瞼の色調やシワは改善したとの報告が散見された<sup>4, 11, 20, 21, 23)</sup>。

これまで多くの文献で、PRP単独療法ではいずれも重篤な合併症はなかった<sup>12-15, 17)</sup>が、

一過性の合併症として発赤、浮腫、熱感、痛み、圧痛、皮下出血、表皮ピーリング、皮膚乾燥感等が認められた。Leeら<sup>15)</sup>は、頻度の高い合併症は、圧痛 23.4%、顔の圧迫感 20.0%、および腫脹 20.0%であった。楠本らはPRP単独療法の合併症について、皮膚の発赤、皮下出血や溢血斑、皮下硬結を報告している。皮膚の発赤は数日、皮下出血や溢血斑を生じた場合は色調が消退するまで1～2週間を要し、術前の説明が重要としている。血腫からの長期の皮下硬結に至ることはまれと報告している<sup>25)</sup>。その他本邦でのPRP単独療法の報告においても重篤な合併症は認められなかった<sup>20-25)</sup>。

しかしながら、2017年、世界で初めてイェール大学の眼科アイセンターで、自家PRP注射後に視力喪失した1例が報告された<sup>26)</sup>。これは無資格施術者が眉間領域に注射した症例である。これは手技が未熟な者が誤注入したことにより発症しているが、専門医師が行っても、血管内に誤注入された場合はその血管の支配領域に皮膚壊死や、支配領域を超えて眼動脈の医原性閉塞が生じる可能性はある。とくに眉間や前額部へのPRPの注入は注意が必要であると考えられた。

本CQの策定担当委員からは、PRP単独療法は原理的に調製や注入法などの諸条件で作用効果に差を生じるが、しわに対しての有効性ありと判断できるエビデンスのある論文が多くあり、推奨度としては、行うことを弱く推奨するとした。ただし、今回新たに

海外から眉間部での誤注入により失明に至ったと考えられる1例の重篤な合併症の報告が加わった。眉間部などの中等度以上の太さの血管近傍でのPRPの注入には、血管内への誤注入を避けるために、緩徐な注入、低圧での注入、周辺圧迫による対象領域外への流出を防ぐ、鈍針を使うなどの注意点を付記した。

以上より、PRP単独療法は、合併症についてインフォームドコンセントは必要であるが、治療効果は弱いものの比較的安全性が高いことから、顔のシワ治療を希望する患者には弱く推奨される治療法と考えられた。

#### 文献

- 1) Maisel-Campbell AL, Ismail A, Reynolds KA, et al. A systematic review of the safety and effectiveness of platelet-rich plasma (PRP) for skin aging. Arch Dermatol Res. 2020 ; 312 : 301-315.
- 2) Alam M, Hughart R, Champlain A, et al. Effect of platelet-rich plasma injection for rejuvenation of photoaged facial skin: a randomized clinical trial. JAMA Dermatol. 2018; 154:1447-1452.
- 3) Gawdat HI, Tawdy AM, Hegazy RA, et al. Autologous platelet-rich plasma versus readymade growth factors in skin rejuvenation: a split face study. J Cosmet Dermatol. 2017; 16:258-264.
- 4) Kang BK, Shin MK, Lee JH, et al. Effects of platelet-rich plasma on wrinkles and skin tone in Asian lower eyelid skin: preliminary results from a prospective, randomized, split-face trial. Eur J Dermatol. 2014; 24:100-101.
- 5) Sevilla GP, Dhurat RS, Shetty G, et al. Safety and efficacy of growth factor concentrate in the treatment of nasolabial fold correction: split face pilot study. Indian J Dermatol. 2015; 60:520.
- 6) Abuaf OK, Yildiz H, Baloglu H, et al. Histologic evidence of new collagen formulation using platelet rich plasma in skin rejuvenation: a prospective controlled clinical study. Ann Dermatol. 2016; 28:718-724.
- 7) Cameli N, Mariano M, Cordone I, et al. Autologous pure platelet-rich plasma dermal injections for facial skin rejuvenation: clinical, instrumental, and flow cytometry assessment. Dermatol Surg. 2017; 43:826-835.
- 8) Sclafani AP, Platelet-rich fibrin

- matrix for improvement of deep nasolabial folds. *J Cosmet Dermatol.* 2010; 9:66-71.
- 9) Scarano A, Iezzi G, Di Cristinzi A, et al. Full-facial rejuvenation with autologous platelet-derived growth factors. *Eur J Inflamm.* 2012; 10:31-35.
  - 10) Díaz-Ley B, Cuevast J, Alonso-Castro L, et al. Benefits of plasma rich in growth factors (PRGF) in skin photodamage: clinical response and histological assessment. *Dermatol Ther.* 2015; 28:258-263.
  - 11) Mehryan P, Zartab H, Rajabi A, et al. Assessment of efficacy of platelet-rich plasma (PRP) on infraorbital dark circles and crow's feet wrinkles. *J Cosmet Dermatol.* 2014; 13:72-78.
  - 12) Redaelli A, Romano D, Marcianó AJ, et al. Face and neck revitalization with platelet-rich plasma (PRP): clinical outcome in a series of 23 consecutively treated patients. *J Drugs Dermatol.* 2010; 9:466-472.
  - 13) Everts PA, Pinto PC, Girao L, et al. Autologous pure platelet-rich plasma injections for facial skin rejuvenation: biometric instrumental evaluations and patient-reported outcomes to support antiaging effects. *J Cosmet Dermatol.* 2019; 18:985-995.
  - 14) Fedyakova E, Pino A, Kogan L, et al. An autologous protein gel for soft tissue augmentation: in vitro characterization and clinical evaluation. *J Cosmet Dermatol.* 2019; 18:762-772.
  - 15) Lee Z-H, Sinno S, Poudrier G et al. Platelet rich plasma for photodamaged skin: a pilot study. *J Cosmet Dermatol.* 2019; 18:77-83.
  - 16) Leo MS, Kumar AS, Kirit R, et al. Systematic review of the use of platelet-rich plasma in aesthetic dermatology. *J Cosmet Dermatol.* 2015; 4:315-323.
  - 17) Frautschi BS, Hashem AM, Halasa B, et al. Current Evidence for Clinical Efficacy of Platelet Rich Plasma in Aesthetic Surgery: A Systematic Review. *Aesthet Surg J.* 2017; 37:353-362.
  - 18) Yuksel EP, Sahin G, Aydin F, et al. Evaluation of effects of platelet-rich plasma on human facial skin. *J Cosmet Laser Ther.* 2014; 16:206-208.
  - 19) Elnehray NY, Ibrahim ZA, Eltoukhy AM, et al. Assessment of the efficacy and safety of single

- platelet-rich plasma injection on different types and grades of facial wrinkles. *Cosmet Dermatol.* 2017; 16:103-111.
- 20) 松田秀則, 久保田潤一郎. 【ここが知りたい!顔面の Rejuvenation -患者さんからの希望を中心に-】 *Skin Rejuvenation PRP 注入療法の実際 Skin Rejuvenation 治療としての PRP 治療. PEPARS.* 2013 ; 75:146-153.
- 21) 久保田潤一郎. PRP(自己多血小板血漿)による皮膚の若返り. *皮膚と美容.* 2017; 49:84-89.
- 22) 楠本健司. 再考!美容皮膚診療-自然な若返りを望む患者への治療のコツ-】自己多血小板血漿 (PRP) による皮膚再生 .2017; *Derma.* 262:1-4.
- 23) 楠本健司, 福田 智, 三宅 ヨシカズ. 【顔のアンチエイジング】シワ治療と肌質改善のための多血小板血漿 (PRP) 療法 *Derma.* 2015; 238:65-70 C(case series 専門家の意見).
- 24) 上野正樹. 自己 PRP(Platelet-Rich Plasma:多血小板血漿)を利用した顔面の若返り療法について. *日美容外会誌.* 2010; 47: 20-24.
- 25) 楠本健司. 【美容医療の安全管理とトラブルシューティング】各種治療の安全管理とトラブルシューティング PRP 療法の安全管理とトラブルシューティング. *PEPARS.* 2019; 147:91-94.
- 26) Kalyam K, Kavoussi SC, Ehrlich M et al. Irreversible Blindness Following Periocular Autologous Platelet-Rich Plasma Skin Rejuvenation Treatment. *Ophthalm Plast Reconstr Surg,* 2017;33:(3S Suppl 1): S12-S16.
- CQ 2-4-2 顔面のシワとタルミにヒト塩基性線維芽細胞増殖因子 (bFGF) 添加多血小板血漿 (PRP) 療法は有効か?  
 推奨度:2 (行わないことを弱く推奨 (提案) する)  
 推奨文:  
 bFGF (トラフェルミン) を添加した自家由来 PRP の注入療法は安易には勧められない。注入部の硬結や膨隆などの合併症の報告も多く、bFGF の注入投与は適正使用とは言えない。
- 有効性・安全性・承認状況  
 有効性：あり  
 安全性：安全性を保証できない  
 承認状況：未承認 (適応外使用)  
 エビデンス：A：0, B：0, C：9
- 解説文  
 ヒト塩基性線維芽細胞増殖因子 (basic fibroblast growth factor: bFGF) であるトラフェルミン (商品名:フィブラストスプ

レー®、科研製薬)は血管新生作用や肉芽形成促進作用を介した創傷治癒促進により褥瘡や皮膚潰瘍に保険適応となっている医薬品であるが、多血小板血漿 (platelet rich plasma : PRP) に bFGF を添加させたものがフィラーに代わるものとして用いられていることがある。

臨床においては、自家末梢血由来 PRP にトラフェルミンを添加した混合物を顔面のシワや陥凹変形に対して注入移植するといった大規模症例集積研究等も行われており、患者満足度は高かったとされている<sup>1-3)</sup>。

しかしながら、bFGF がわが国以外に広く使用されていない状況の中、国外での適切な臨床研究がなされておらず、安全性を担保するだけのエビデンスに基づいたプロトコルが確立されていない<sup>1)</sup>、何より同製品のヒトへの注入投与についての有効性・安全性は確立されておらず、適正使用とは言い難い<sup>4)</sup>。

合併症としては、注入後の硬結や過剰な皮膚隆起を来すことが報告されており<sup>5)</sup>、日本美容外科学会 (JSAPS) 会員に対するアンケート調査の結果、注入部の硬結や膨隆などの合併症のおよそ4割が PRP と bFGF の混合注入によるものであった<sup>6)</sup>。一方で PRP と bFGF の調整方法 (PRP の活性化の有無や方法、bFGF の濃度等) の工夫によっては上記のような合併症を回避できるとの報告もあり<sup>3,7,8)</sup>、万が一硬結や膨隆が生じた場合には、ステロイドの局所注射による対処が

日常的に行われるが<sup>5,7)</sup>、安全かつ確実な対処法とは言い切れない。

本 CQ の策定担当委員からは、適正なプロトコル下での施術であれば安全かつ効果的であるという見解も出たが、bFGF が適応外使用であること、エビデンスレベルの高い論文がないこと、そして施術後の合併症を危惧するなど、実施を推奨するには依然として時期尚早であるとの見解が多数を占めた。

以上より、bFGF 添加 PRP 療法は現時点においては安易には勧めることのできない治療であり、実施するにあたっては厳重な注意を要する<sup>9)</sup>。

## 文献

- 1) Kamakura T, Kataoka J, Maeda K, et al. Platelet-rich plasma with basic fibroblast growth factor for treatment of wrinkles and depressed areas of the skin. *Plast Reconstr Surg.* 136(5): 931-939, 2015.
- 2) 亀井康二、瀬戸彩乃、木村哲治. 口囲のしわに対する PRP+bFGF 治療. *日美外報.* 43(1):1-8, 2021.
- 3) 林 寛子. 【PRP の現在と未来】PRP の特別な使い方 林式 PRPF 法と未来. *美容皮膚医学 Beauty.* 3(8): 40-49, 2020.
- 4) 科研製薬株式会社 褥瘡・皮膚潰瘍治療剤「フィブラスト®スプレー250/500」の

適正使用に関するお願い。  
[http://fiblast.jp/pdf/tekiseishiyo\\_140526%20.pdf](http://fiblast.jp/pdf/tekiseishiyo_140526%20.pdf)

- 5) 楠本健司. 【美容医療の安全管理とトラブルシューティング】I. 各種治療の安全管理とトラブルシューティング. PRP 療法の安全管理とトラブルシューティング. PEPARS. 147: 91-94, 2019.
- 6) 水野博司, 山下理絵, 宮田成章ほか. 特定細胞加工物および細胞増殖因子を用いた注入療法の現状調査. 日美外報. 42(1): 19-26, 2020.
- 7) 林 寛子. 【フィラーの正しい使い方と合併症への対応】PRP(多血小板血漿)療法 - b-FGF 併用による顔面の augmentation-. PEPARS. 81: 2013; 32-39.
- 8) 林 寛子. 【注入療法とスレッドリフト】PRPF: PRP+b-FGF の注入. 美容皮膚医学 Beauty. 2(1): 55-63, 2019.
- 9) 楠本健司. PRP+bFGF 注入療法と論文「口囲のしわに対する PRP+bFGF 治療」に対するコメント. 日美外報. 43(1):9-11, 2021.

## 第 6 節 シワ・タルミに対するスレッドリフト治療

### シワ・タルミに対するスレッドリフト治療 基礎知識

スレッドリフトは、顔のしわ・たるみを治療する方法の一つで、加工された特殊な糸を使って顔面の軟組織を引き上げることで、その効果を得ている。従来の大きな皮膚の切開を伴うフェイスリフト手術に比して短時間に施行でき、ダウンタイムも少ないことなどから、わが国では非常に多くの手術がなされている<sup>1-3)</sup>。

糸により組織を引き上げる方法は、顔面神経麻痺などに対する再建手術として従来行われてきたものであり、それ自体は特別なものではない。しかしながら、単純に糸で軟組織を引き上げて縫合する方法では、軟組織の一点に牽引張力の負担がかかるため、チーズワイヤリング現象などの軟組織の損傷が生じやすく、長期間にわたる効果の持続は期待できなかった<sup>4)</sup>。そこで Sulamanidze らは、糸に棘 (barb) を付けることで、組織を牽引する張力を多数の棘に分散させて軟組織の損傷を軽減し、結果的に引き上げ効果の延長を得るというスレッドリフトの最初である APTOS<sup>®</sup> (Aptos International, Tbilis, Georgia) を報告した<sup>5,6)</sup>。

その後、現在まで棘の形状、糸の固定の有無、糸の素材、さらには糸の挿入方法などの違いにより、非常に多くの種類の製品が販売され、そして使用されている<sup>7)</sup>。ただし、わが国でスレッドリフト用に承認された糸は 1 種類もなく、すべてが未承認品であることは十分に理解しておく必要がある。

- 1) 日本美容外科学会 (JSAPS) : 第 1 回、  
全国美容医療実態調査最終報告書 (公表用)  
[https://www.jsaps.com/jsaps\\_explore.html](https://www.jsaps.com/jsaps_explore.html)
- 2) 日本美容外科学会 (JSAPS) : 第 2 回、  
全国美容医療実態調査最終報告書 (公表用)  
[https://www.jsaps.com/jsaps\\_explore\\_2.html](https://www.jsaps.com/jsaps_explore_2.html)
- 3) 日本美容外科学会 (JSAPS) : 第 3 回、  
全国美容医療実態調査最終報告書 (公表用)  
[https://www.jsaps.com/jsaps\\_explore\\_3.html](https://www.jsaps.com/jsaps_explore_3.html)
- 4) Paul MD. Barbed sutures in aesthetic plastic surgery: evolution of thought and process. *Aesthet Surg J*, 33(3 Suppl): 17S-31S, 2013.
- 5) Sulamanidze MA, Paikidze TG, Sulamanidze GM, et al. Facial lifting with “APTOS” threads: featherlift. *Otolaryngol Clin N Am*, 38(5): 110-1117, 2005.
- 6) Sulamanidze MA, Fournier PF, Paikidze TG, et al. Removal of facial soft tissue ptosis with special threads. *Dermatol Surg*, 28(5): 367-371, 2002.
- 7) Atiyeh BS, Chahine F, Ghanem OA. Percutaneous thread lift facial rejuvenation: literature review and evidence-based analysis. *Aesthet Plast Surg*, 45(4): 1540-1550, 2021.

CQ 2-6 顔のしわ・たるみの治療に、スレッドリフトは有効か？

推奨度: 2 (治療を希望する患者には、行うことを弱く推奨する)

推奨文: スレッドリフトにより、一時的に顔のしわ・たるみの改善が期待できる。その効果が大きなものではなく、効果の持続期間が短期間なものであることを十分に説明の上、行うことを弱く推奨できる。

有効性・安全性・承認状況

有効性: (限定的ではあるが) あり

安全性: 合併症は軽微なものが多く、比較的安全である。吸収性糸と非吸収性糸では、非吸収性糸での合併症の報告が多い。

承認状況: 承認品はなく、未承認品のみが使用可能である。

エビデンス: A; 2、B; 2、C; 8

解説文

スレッドリフトの効果について、1 つの meta-analysis<sup>1)</sup> と systematic review<sup>2)</sup> および複数の literature review<sup>3-7)</sup> が存在する。スレッドリフトが有効とする報告は多いが、長期にわたって経過を追跡したものは少なく、ほとんどの研究が 6 ヶ月以内の短期での結果を示すものであった。効果の持続性を長期間にわたって観察した報告では、6 ヶ月後には効果は減弱しており、12 ヶ



月後にはほとんど効果が失われるとされている<sup>8)</sup>。また、ほとんどの研究は、スレッドリフトの有効性を主観的に評価したものであり、客観性に乏しいものであった。なお、客観的に評価した研究では、その効果は短期的な結果しかもたらさず、その効果は術後の浮腫と炎症によるものであると結論づけている<sup>9)</sup>。スレッドリフトの有効性について高い満足度の結果を示しているものは、いずれもスレッドリフト糸の製造会社からの財政的支援を受けた研究であった<sup>10,11)</sup>。以上より、現時点ではスレッドリフトの有効性は限定的なものであり、かつ持続性も限定的なものだと結論せざるを得ない。

スレッドリフトの効果は、糸による軟組織の引き上げという直接的なものであるが、それ以外に、吸収性の糸が溶ける際に周囲に生じる瘢痕により組織が引き上げを維持するという間接的な効果も報告されているが<sup>12,13)</sup>、それを客観的に示すデータは存在しないため、その意見を支持することは難しい<sup>14)</sup>。一方で、スレッドリフトを皮膚切開を伴うフェイスリフト手術と組み合わせで使用した場合の有効性が示されており、その結果は有望と考えられている<sup>15-19)</sup>。

スレッドリフトの手技について、最も有効と考えられる糸の種類、手技、糸の配置、使用する糸の数に関するコンセンサスは得られていない<sup>20)</sup>。つまりどのような糸を用いて、どのような手技で挿入し、どのように糸を配置し、何本の糸を挿入するのが良い

のかという、基本的な疑問に対する解答は得られていない。

スレッドリフトの合併症のほとんどは、皮膚の部分的なくぼみ、左右の非対称、皮下出血、糸の触知、痛みなどで、これらの多くは一時的なもので、経過とともに改善する傾向にある軽微なものであった<sup>1,2,6,7)</sup>。しかしながら重篤な合併症として、肉芽腫形成や感染を生じたために異物である糸の除去を必要とした例や<sup>21,22)</sup>、顔面神経麻痺<sup>21)</sup>、稀ではあるが耳下腺管の損傷<sup>23)</sup>や浅側頭動脈の仮性動脈瘤<sup>24)</sup>などの報告もみられた。糸の種類が合併症に及ぼす影響として、非吸収糸と吸収糸の比較検討がなされており、合併症の発生は知覚異常と糸の露出において、統計学的な有意差をもって非吸収糸に多く認められた<sup>1)</sup>。

以上から、しわ・たるみの治療を希望する患者が、手技の簡便さ、合併症の軽微さを重視する場合には、スレッドリフトは弱く推奨することができる。ただしスレッドリフトの効果は大きなものではないこと、効果は短期間しか持続しないこと、それに伴い定期的な治療を行った場合には高額なコストが発生する可能性があること、稀ではあるが合併症により抜去を必要とする場合があること、非吸収糸には吸収糸に比べて合併症の発生が多いことなどを十分に説明し、納得の上、施術すべきである。

まとめ

スレッドリフトは、比較的簡便に行うことができ、ダウンタイムは短い。そして施術後の合併症は軽微なものが多いなどの長所を有するため、顔のしわ・たるみの治療を希望する患者に推奨することができる。しかしながら、その効果は大きなものではないこと、しかも短期間に限定されること、まれではあるが抜去を要する重篤な合併症が起こりうること、承認された糸はなく、すべてが未承認品であることを十分に説明し、理解を得た上で施術することが必要である。

#### 文献

- 1) Niu Z, Zhang K, Yao W, et al. A meta-analysis and systematic review of the incidences of complications following facial thread-lifting. *Aesthet Plast Surg*, 45 : 2148-2158, 2021.
- 2) Gülbitti HA, Colebunders B, Pirayesh A, et al. Thread-lift sutures : still in the lift? A systematic review of the literature. *Plast Reconstr Surg*, 141 : 341e-347e, 2018.
- 3) Atiyeh BS, Chahine F, Ghanem OA. Percutaneous thread lift facial rejuvenation: literature review and evidence-based analysis. *Aesthet Plast Surg*, 45 : 1540-1550, 2021.
- 4) Wong V. The science of absorbable poly(L-lactide-co-epsilon-caprolactone) threads for soft tissue repositioning of the face: an evidence-based evaluation of their physical properties and clinical application. *Clin Cosmet Investig Dermatol*, 14: 45-54, 2021.
- 5) Tong LX, Rieder EA. Thread-lifts : a double-edged suture? A comprehensive review of the literature. *Dermatol Surg*, 45 : 931-940, 2019.
- 6) Atiyeh BS, Dibo SA, Costagliola M, et al. Barbed sutures "lunch time" lifting: evidence-based efficacy. *J Cosmet Dermatol*, 9: 132-141, 2010.
- 7) Villa MT, White LE, Alam M, et al. Barbed sutures : a review of the literature. *Plast Reconstr Surg*, 121: 102e-108e, 2008.
- 8) Eremia S, Willoughby MA. Novel face-lift suspension suture and inserting instrument : Use of large anchors knotted into a suture with attached needle and inserting device allowing for single entry point placement of suspension suture. Preliminary report of 20 cases with 6 to 12 month follow-up. *Dermatol Surg*, 32: 335-345, 2006.
- 9) Abraham RF, DeFatta RJ, Williams EF III. Thread-lift for facial rejuvenation : assessment of long-term results. *Arch Facial Plast Surg*, 11: 178-183, 2009.

- 10) Eremia S, Willoughby MA. Novel face-lift suspension suture and inserting instrument : use of large anchors knotted into a suture with attached needle and inserting device allowing for single entry point placement of suspension suture. Preliminary report of 20 cases with 6- to 12-month follow-up. *Dermatol Surg*, 32: 335-345, 2006.
- 11) de Benito J, Pizzamiglio R, Theodorou D, et al. Facial rejuvenation and improvement of malar projection using sutures with absorbable cones : surgical technique and case series. *Aesthet Plast Surg*, 35: 248-253, 2011.
- 12) Kapicioglu Y, Gu ¨ l M, Sarac G, et al. Comparison of antiaging effects on rat skin of cog thread and poly-L-lactic acid thread. *Dermatol Surg*, 45: 438-445, 2019. [非臨床研究]
- 13) Kim J, Zheng Z, Kim H, et al. Investigation on the cutaneous change induced by face-lifting monodirectional barbed polydioxanone thread. *Dermatol Surg*, 43: 74-80, 2017.
- 14) Tiryaki KT. Commentary on : rejuvenating the face : an analysis of 100 absorbable suture suspension patients. *Aesthet Surg J*, 38: 664-666, 2018.
- 15) Park TH, Seo SW, Whang KW. Facial rejuvenation with fine-barbed threads : the simple Miz lift. *Aesthetic Plast Surg*, 38: 69-74, 2014.
- 16) O'Connell JB. Rhytidectomy utilizing bidirectional self-retaining sutures : the bidirectional lift and the extended bidirectional lift. *Aesthet Surg J*, 35: 633-643, 2015.
- 17) Wang CH, Liu HJ, Tsai YT, et al. An innovative thread-looping method for facial rejuvenation : minimal access multiple plane suspension. *Plast Reconstr Surg Glob Open*, 7: e2045, 2019.
- 18) Bellity P, Bellity J. Facial rejuvenation enhancing cheek lift. *Arch Plast Surg*, 44: 559-563, 2017.
- 19) Matarasso A. Introduction to the barbed sutures supplement : the expanding applications of barbed sutures. *Aesthet Surg J*, 33(3 Suppl) : 7S-11S, 2013.
- 20) Braun M, Frank K, Freytag DL, et al. The influence of the insertion angle on middle and lower face tissue-mechanics when treating the nasolabial folds with facial suspension threads - An experimental split-face cadaveric study. *Facial Plast Surg*, 36: 268-275, 2020.
- 21) Li YL, Li ZH, Chen XY, et al. Facial thread lifting complications in China :

analysis and treatment. *Plast Reconstr Surg Glob Open*, 9: e3820, 2021.

22) Baek SO, Shin J, Lee JY. Epidermal inclusion cyst formation after barbed thread lifting. *J Craniofac Surg*, 31: e493-e494, 2020.

23) Winkler E, Goldan O, Regeve E, et al. Stensen duct rupture (sialocele) and other complications of the Aptos thread technique. *Plast Reconstr Surg*, 118: 1468-1471, 2006.

24) Niimi Y, Hayakawa N, Kamei W, et al. Superficial temporal artery pseudoaneurysm following midface thread-lift. *Plast Reconstr Surg Glob Open*, 9: e3524, 2021.

### 第3章 乳房増大術

#### 第1節 乳房増大に対するフィラー（充填材）による治療

##### ヒアルロン酸製剤注入による乳房増大術

###### 基礎知識

ヒアルロン酸は直鎖状のグリコサミノグリカン（ムコ多糖）の一種であり、皮膚、関節、眼球の硝子体をはじめとする人体内に広く分布する。市場においては、濃度・架橋度・分子量・弾性の異なる様々なヒアルロン酸製剤が存在し、それぞれ異なる用途に用

いられている。乳房増大に用いられてきたヒアルロン酸製剤は、架橋度が高く、ゆっくりと生体内で吸収される特徴を有する。これまで開発された主な製剤として、NASHA（非ヒト由来の安定化ヒアルロン酸）を基に開発された Macrolane（Q-MED 社、スウェーデン）などがある<sup>1)</sup>。

通常の注入手技では、エコー下において、様々な量のヒアルロン酸製剤を大胸筋と乳腺組織との間、または大胸筋下へ注入する<sup>2)</sup>。一方、前述の手技で行ってもある程度のヒアルロン酸製剤は大胸筋内にも認められるとの報告<sup>3)</sup>があり、注入部位からの体内移動（migration）することも経験する。

ヒアルロン酸製剤を顔面へ注入する場合、血管塞栓による重篤な合併症の可能性があるが、乳房への注入では血管塞栓による合併症の報告はほぼ無い。一方で、大量注入であるが故の被膜拘縮や結節形成、乳癌検診への影響、さらには反復注入による持続的な炎症が乳癌発生リスクを高める可能性なども考慮しなければならない<sup>4-8)</sup>。このような背景から、米国食品医薬品局（FDA）は乳房増大にヒアルロン酸製剤を用いることを許可していない。ヨーロッパにおいては、Macrolane は 2006 年に CE マーク（EU で販売される指定製品に貼付を義務付けられる安全マーク）を取得し、2008 年に乳房増大への使用許可を得たものの、前述のような問題点を理由に 2011 年に撤回され<sup>9, 10)</sup>、2017 年には市場から完全に姿を消した。そ

れ以降、乳房増大を含めた体幹形成に用いられるヒアルロン酸製剤は、MLF 1/2 (BioScience 社、ドイツ) など、ごく限られたものとなっている。一方、これらにおいては Macrolane ほどの安全性に関する科学的データは存在しない。

我が国においても、2019 年 4 月 25 日に日本形成外科学会、日本美容外科学会 (JSAPS)、日本美容外科学会 (JSAS)、日本美容医療協会の美容医療に関連する学会が、共同声明により「安全性が証明されるまでは非吸収性充填剤を豊胸目的に注入することは実施すべきではない」と公表した<sup>11)</sup>。厚生労働省も平成 31 年 4 月 25 日付け厚生労働省医政局総務課長通知により、美容医療のインフォームド・コンセントに関する説明用資材とともに、同共同声明の周知を行っている<sup>12)</sup>。

CQ 3-1-1 乳房増大を希望する患者に、ヒアルロン酸製剤注入は有効か？

推奨度：1 (行わないことを強く推奨する)

推奨文：ヒアルロン酸製剤注入による乳房増大術は、手軽に効果を得られる反面、被膜拘縮や乳癌検診の妨げになる可能性が指摘されており、その使用には慎重さが求められる。米国食品医薬品局 (FDA) は乳房増大へのヒアルロン酸製剤の使用を許可しておらず、またヨーロッパで使用されていた Macrolane (乳房増大用ヒアルロン酸) も CE マーク撤回に至った。世界的にも承認品が

存在しない状況を考慮した上で、班会議で慎重に議論した結果、推奨度は 1 とすることとした。

有効性・安全性・承認状況

有効性：不明

安全性：安全性を保障できない

承認状況：承認品は存在しない

エビデンス： A : 0, B : 2, C : 10

解説文

ヒアルロン酸製剤注入による乳房増大術は、局所麻酔下にて短時間のうちに単純な手技で行える手軽さが大きな利点である。手術ではないことからダウンタイムは短く、疼痛の管理も容易である。また、元来生体内に存在する物質であることから、アレルギー反応の報告もほぼない。

一方で、ヒアルロン酸製剤は時間とともに吸収されるため、治療費と臨床効果の面が問題となる。過去の報告では、Macrolane は注入後 3 か月では 78%、6 ヶ月では 57%、12 か月では 34% 残存していたとしている<sup>1)</sup>。吸収速度に個人差はあるものの、吸収が早い場合は治療費がより高くなり、インプラントによる豊胸などへ変更せざるを得ないケースもある<sup>13)</sup>。

他にもいくつかの問題点が存在する。乳腺下へ注入した場合は、比較的高率で被膜拘縮が生じる事が知られており<sup>1, 2)</sup>、また、注入したヒアルロン酸製剤が注入部位から

リンパ流に乗って移動し、腋窩リンパに結節を形成したという報告もある<sup>14)</sup>。

さらには、乳腺疾患に与える影響も考慮する必要がある。例えば、反復するヒアルロン酸製剤注入により炎症が惹起され、それらが乳がんの発生率増加につながるのではないかという懸念がある<sup>10)</sup>。また、ヒアルロン酸製剤注入により形成される結節が診断画像に写り込むことにより、乳がんをはじめとする乳房疾患診断の遅れにつながる可能性が懸念される<sup>6)</sup>。超音波検査において、注入されたヒアルロン酸製剤は低エコー嚢胞様信号を呈し、マンモグラフィでは粗大で多環状の分葉形不透過陰影を呈する<sup>4)</sup>。放射線科の医師はこれらの像に慣れていないため、他の乳腺疾患と誤診することで、不必要な検査や過剰な治療を行ってしまう原因にもなり得る。

#### まとめ

ヒアルロン酸製剤注入による乳房増大術は手軽に行えるという利点があるものの、高コスト、被膜拘縮や結節形成などの合併症、および乳腺疾患診断への影響といった負の側面も有する。以上から、益と害のバランスを考慮すると、乳房増大術を希望する患者に対してヒアルロン酸製剤注入は勧められない。尚、本CQの推奨度判定に関しては、5名のCQ委員全員の賛同を得た。

#### 文献

- 1) Heden P, Olenius M, Tengvar M. Macrolane for breast enhancement: 12-month follow-up. *Plast Reconstr Surg* 127:850-860, 2011.
- 2) Heden P. Update on Body Shaping and Volume Restoration: The Role of Hyaluronic Acid. *Aesthetic Plast Surg* 44:1295-1299, 2020.
- 3) Yamaguchi S, Nagumo Y, Niwa K. Efficacy and safety of Macrolane<sup>(TM)</sup> for breast enhancement: a 12-month follow-up study in Asian women. *J Plast Surg Hand Surg* 47:191-5, 2013.
- 4) Becchere MP, Farace F, Dessena L, Marongiu F, Bulla A, Simbula L, Meloni GB, Rubino C. A case series study on complications after breast augmentation with Macrolane. *Aesthetic Plast Surg* 37:332-5, 2013.
- 5) Bhat W, Akhtar S, Akali A. Breast augmentation with implants following previous enhancement with Macrolane filler injections. *Aesthetic Plast Surg* 35:670-1, 2011.
- 6) McCleave MJ. Is breast augmentation using hyaluronic acid safe? *Aesthetic Plast Surg* 34:65-8; discussion 69-70, 2010.
- 7) Siebert T, Chaput B, Vaysse C, Meresse T, Chavoïn JP, Garrido I, Grolleau JL. The latest information on

Macrolane: its indications and restrictions. *Ann Chir Plast Esthet* 59:e1-e11, 2014.

8) Trignano E, Ruscioni A, Armenti AF, Corrias F, Fallico N. Augmentation Mammoplasty After Breast Enhancement With Hyaluronic Acid. *Aesthet Surg J* 35:NP161-8, 2015.

9) Chaput B, Chavoïn JP, Crouzet C, Grolleau JL, Garrido I. Macrolane is no longer allowed in aesthetic breast augmentation in France. Will this decision extend to the rest of the world? *J Plast Reconstr Aesthet Surg* 65:527-8; discussion 528-9, 2012.

10) Chaput B, De Bonnecaze G, Chavoïn JP, Gangloff D, Garrido I. France prohibits the use of macrolane in aesthetic breast augmentation for reasons similar to criticisms of autologous fat grafting to the breast. *Aesthetic Plast Surg* 36:1000-1, 2012.

11) 非吸収性充填剤注入による豊胸術に関する共同声明  
[https://www.jsaps.com/docs/info/20190425\\_hokyo.pdf](https://www.jsaps.com/docs/info/20190425_hokyo.pdf)

12) 平成 31 年 4 月 25 日付け厚生労働省医政局総務課長通知(医政総発 0425 第 1 号)

13) Goisis M, Savoldi A, Guareschi M. Is hyaluronic acid gel a good option for breast augmentation? *Aesthetic*

*Plast Surg* 35:134-6; author reply 137, 2011.

14) Trignano E, Baccari M, Pili N, Serra PL, Rubino C. Complications after breast augmentation with hyaluronic acid: a case report. *Gland Surg* 9:2193-2197, 2020.

CQ 3-1-2 ヒアルロン酸製剤による乳房増大術を受けた人に対して、一般的な乳癌スクリーニング検査であるマンモグラフィは有効か？

推奨度：2 行うことを弱く推奨する

推奨文：ヒアルロン酸製剤はマンモグラフィによる乳癌スクリーニング検査の妨げとなりうるため、マンモグラフィに加えて超音波検査や MRI などの画像検査が必要となる場合がある。

有効性・安全性・承認状況など

有効性；あり

安全性；該当せず

承認状況；該当せず

エビデンスレベル：A：0，B：0，C：7

解説文

ヒアルロン酸製剤注入による乳房増大術は日本美容外科学会(JSAPS)による全国美容医療実態調査<sup>1)</sup>で2019年度は2855人が施術を受けており、近年はシリコンインプラント挿入による乳房増大術に比べて施術

数は多くなっている。

一方で日本人女性において乳癌の罹患率は増加し、早期発見と早期治療が重要とされ、対策型乳がん検診では対象者は40歳以上、2年に1回、問診およびマンモグラフィを行うことが推奨されている（視触診は推奨されないが、仮に実施する場合はマンモグラフィと併せて実施する）<sup>2)</sup>。マンモグラフィ（単独法）による検診は、乳癌の死亡率を減少させることが科学的に証明されている。検診マンモグラフィでは、読影が可能かどうか画像評価を記載し、次に乳房の構成に関する記載をする。所見がある場合は腫瘤、石灰化およびその他の所見に分けて記載し、カテゴリー1からカテゴリー5までの5つの分類により判定を行う<sup>3)</sup>。

ヒアルロン酸製剤注入による乳房増大術を受けた人のマンモグラフィでは、ヒアルロン酸製剤の存在する部位が放射線不透過像として乳腺に重なり、乳腺の全体的な濃度上昇や複数箇所の高濃度陰影として描出される<sup>4)</sup>。注入には2通りの方法があり、一カ所に一塊に注入する方法と、複数の場所に注入する方法がある。また盲目的にランダムに注入する方法と、超音波ガイド下に乳腺下や胸筋下など目的とする部位に注入する方法（Dual-plane method）がある。一カ所に一塊で注入されている場合は、比較的境界明瞭な陰影として描出される。しかし、時間とともに他の部位へ移動（migration）する可能性があるため、乳腺

後隙または大胸筋内にヒアルロン酸製剤が存在する場合は筋肉が膨らんだように高濃度に描出されることもある。注入されたヒアルロン酸製剤が妨げとなり、マンモグラフィによる乳癌の診断が難しくなることが指摘されている<sup>4, 8, 10)</sup>。ただし、ヒアルロン酸製剤注入後の画像所見に関する論文のほとんどが海外からの報告である。閉経前の日本人女性では乳腺に脂肪の混在が少なく、いわゆる高濃度乳房（dense breast）であることが多いため、今後はヒアルロン酸製剤注入後の画像変化について国内からの報告が必要と考えられる。

超音波検査では、ヒアルロン酸製剤は水分が主であるため、これが存在する部位は無～低エコー域として描出される。乳腺内や胸筋内に、嚢胞様所見や内部に点状高エコーを伴った腫瘤様所見などを呈する<sup>4)</sup>。嚢胞や線維腺腫などの良性腫瘤の所見に類似する場合や、嚢胞内癌などの悪性病変に類似する場合もある。異物肉芽反応に伴う異栄養性石灰化が形成される機序により、注入したヒアルロン酸周囲に厚い石灰化を伴う被膜が形成されることがある<sup>5)</sup>。乳癌に伴う微細な石灰化との鑑別のために、ステレオガイド下生検を必要とした症例報告もある<sup>6)</sup>。

MRIは、マンモグラフィと超音波検査で診断を確定することが困難な場合に行われる<sup>4)</sup>。ヒアルロン酸製剤注入部位は、T1強調像で低信号・T2強調像で高信号の嚢胞に類



似した所見として描出される。ダイナミック MRI では造影効果のない中心部低信号域と辺縁部に被膜状の造影効果（rim enhancement）を認めることがあり、局所の組織反応によると考えられている<sup>4)</sup>。

ヒアルロン酸製剤注入後の乳癌のスクリーニング検査について、これまでの報告の多くは<sup>7,8,9)</sup>、マンモグラフィ単独に加え超音波検査を併用し、必要時には MRI を追加して総合的に判断する必要があるとしている。

注入をおこなう医師は、このようなヒアルロン酸製剤注入後の乳房画像所見の変化に精通しておく必要がある。乳房増大術を受けられた方は検診や医療機関の受診を躊躇する傾向があるため、施術後も定期的な乳癌スクリーニング検査を受けるように説明する事が望ましい。また乳房増大術を受けられた方の対策型乳がん検診を断る市区町村もあるため、施術前に十分に情報を提供し、必要に応じて乳腺外科医と協力して施術後のフォローアップを行うことも考慮する。

また施術前には、乳癌の家族歴の有無、過去の乳癌検診歴、乳腺疾患の既往などの問診を十分に行うことも重要である。遺伝的に乳癌のハイリスク群と判断した場合、ならびに対策型乳がん検診の対象となる 40 歳以上の場合は、施術前に乳癌スクリーニング検査を行っておくことが望ましい。また 39 歳以下の若年層や高濃度乳房の症例

においては乳房超音波検査を併用することも考慮する。

診断のついていない乳癌症例にヒアルロン酸製剤注入による乳房増大術を行い、乳癌の診断の遅れやその後の治療を困難にした症例報告もあり<sup>10)</sup>、施術前に乳癌を除外しておくことが重要である。

なお、推奨度は、CQ-2 の班員 5 人中 5 人の合意を得て決定されたことを付記する。

#### 文献

- 1) 第 3 回全国美容医療実態調査最終報告書（公表版）（日本美容外科学会 HP より）
- 2) 「がん予防重点健康教育及びがん検診実施のための指針」（平成 20 年 3 月 31 日厚生労働省健康局長通知）（厚生労働省 HP より）
- 3) マンモグラフィガイドライン第 4 版（公社）日本医学放射線学会 / （公社）日本放射線技術学会編集 医学書院
- 4) Pienaar WE, McWilliams S, Wilding LJ, Perera IT. The imaging features of MACROLANE™ in breast augmentation. Clin Radiol. 2011 Oct;66(10):977-83
- 5) Fallicon N, Faenza M, DessyLA, Pili M, Trignano E, Augmentation

- mammaplasty after breast enhancement with macrolane. *Plast Reconstr Surg.* 2014; 133(3):439e-440e.
- 6) Inglefield C. Early clinical experience of hyaluronic acid gel for breast enhancement. *J Plast Reconstr Aesthet Surg.* 2011 64: 722-729
- 7) Hedén P, Sarfati I, Clough K, Olenius M, Sellman G, Trevidic P. Safety and Efficacy of Stabilized Hyaluronic Acid Gel for Breast Enhancement. *Plast Reconstr Surg.* 2011; 127(2): 850-860
- 8) Becchere MP, Farace F, Dessena L, Marongiu F, Bulla A, Simbula L, Meloni GB, Rubino C. A case series study on complications after breast augmentation with Macrolane™. *Aesthetic Plast Surg.* 2013 Apr;37(2):332-5.
- 9) McCleave MJ. Is breast augmentation using hyaluronic acid safe? *Aesthetic Plast Surg.* 2010 Feb;34(1):65-8; discussion 69-70.
- 10) R. Crawford\*, S. Shrotria. Macrolane injections for breast enhancement in undiagnosed breast malignancy: A case report. *J Plast Reconstr Aesthet Surg.* 2011; 64(12): 1682-1683

#### 第4章 腋窩多汗症治療

##### マイクロ波による腋窩多汗症治療

##### 基礎知識

多汗症は、全身の発汗が増加する全身性多汗症と体の一部に限局して発汗量が増加する局所性多汗症に分類されている。全身性多汗症の場合、甲状腺機能亢進症などの代謝異常や神経疾患、薬剤性等があり、原疾患がある場合にはそちらの治療を優先する。原発性腋窩多汗症は、精神性発汗と温熱性発汗の2つが関与し、腋窩に左右対称性に過剰な発汗をおこす。原発性腋窩多汗症の診断基準は、Hornberger<sup>1)</sup>によれば原因不明の局所の過剰な発汗が6ヵ月以上認められ、かつ以下の6項目のうち2項目以上が該当するものとされる。

1. 発症が25歳以下であること
2. 対称性に発汗がみられること
3. 睡眠中は発汗しないこと
4. 1週間に1回以上の多汗のエピソードがあること
5. 家族歴がみられること
6. それらによって日常生活に支障があること

米国の疫学的調査では全人口の2.8%が原

発性多汗症であるとされ、そのうちの50.8%が腋窩多汗症であるとしている<sup>2)</sup>。本邦においては腋窩多汗症の有病率は5.75%との報告がある<sup>3)</sup>。

治療は塩化アルミニウム外用療法が一般的であるが、最近ではソフピロニウム臭化物ゲル（抗コリン作用薬）が承認されている。ソフピロニウム臭化物はエクリン汗腺に発現するムスカリン受容体サブタイプ3に結合し、発汗シグナル伝達を阻害するとされている。また抗コリン作用を有するA型ボツリヌス菌毒素の局所皮下注入<sup>4)</sup>も用いられる。そのほか水道水イオントフォーレーシスやコリン作用薬であるプロパンテリン臭化物の内服療法も行われているが、これらは全て根治的な治療法ではなく治療を継続していく必要がある。外科的な治療法としては胸腔鏡下交感神経遮断術や腋臭症に準じた汗腺除去手術がある<sup>5)</sup>。

機器による治療としてはマイクロ波機器が用いられる。マイクロ波は電磁波のうち、300 MHz から 300GHz の周波数に分類される。マイクロ波は水に吸収されやすく、水分子を介して組織を加熱させる。このマイクロ波加熱の原理は、双極子である水分子に対して電磁波の電界変化を与える事によって水分子が少し遅れて追従し向きを変えることを繰り返し、摩擦熱のようにマイクロ波からエネルギーを吸収して発熱するものである。これによって水分の豊富な汗腺組織が加熱されて、変性する。使われる周波数は

電波法の規制を受け、産業科学医療用周波数（ISMバンド）として割り当てられた5.8 GHz を用いており、電子レンジの周波数2.45 GHz より水に吸収されやすいとされる<sup>6,7)</sup>。外用や内服のように一時的なものではなく、長期に結果を得ることが可能である<sup>8,9)</sup>。しかし汗腺膿瘍、知覚障害や極めて稀に腕神経叢損傷などの合併症も報告されており適正な治療手技を要する<sup>10,11)</sup>。

1) Hornberger J, Grimes K, Naumann M, et al: Recognition, diagnosis and treatment of primary focal hyperhidrosis. J Am Acad Dermatol, 51: 274—286, 2004.

2) Strutton DR, Kowalski JW, Pharm D, et al: US prevalence of hyperhidrosis and impact on Individuals with axillary hyperhidrosis: results from a national survey. Am J Acad Dermatol, 51: 241—248, 2004.

3) Fujimoto T, Kawahara K, Yokozeki H. Epidemiological study and considerations of primary focal hyperhidrosis in Japan: from questionnaire analysis. J Dermatol 40: 886-890, 2013.

4) Bushara KO, Park DM, Jones JC, et al: Botulinum toxin- a possible new

treatment for axillary hyperhidrosis.  
Clin Exp Derm, 21: 276—278, 1996

5) 嵯峨賢次. 腋窩多汗症の重傷度・患者背景に応じた治療法の選択 2) Part. 2. 形成外科 59: S38-41, 2016.

6) 清水祐紀, 佐々木英悟. 汗腺を直接減らすII) 特殊機器を要する手術 (5) マイクロ波 (ミラドライ®) -汗腺破壊-. 形成外科 59: S134-140, 2016.

7) Jonson JE, O' Shaughnessy KF, Kim S. Microwave thermolysis of sweat glands. Lasers Surg Med. 44: 20-25, 2012.

8) Hong HC, Lupin M, O' Shaughnessy F. Clinical Evaluation of a Microwave Device for Treating Axillary Hyperhidrosis. Dermatol Surg. 38: 728-735, 2012.

9) Lin MJ, Dubin DP, Genece J, et al. A survey of long-term results with microwave energy device for treating axillary hyperhidrosis. J Cosmet Laser Ther. 19: 1-3, 2021.

10) 淵上淳太. マイクロ波治療器を用いた腋窩多汗症, 腋臭症治療の検討-短期的成績について-. 日美外報 42: 141-149, 2020.

11) Aleisa A, Feingold DS. Development of inflammatory nodules and scarring mimicking hidradenitis suppurativa

after treatment of axillary hyperhidrosis using a microwave-based energy device. JAAD Case Rep. 6: 999-1000, 2020.

CQ 4-1 マイクロ波治療は腋窩多汗症に有効か?

推奨度: 2 (治療を希望する患者には、行うことを弱く推奨する)

推奨文: 効果はボトックス注入療法に匹敵し、熱傷や瘢痕形成など合併症の頻度も少なく、安全性は比較的高い。腋窩多汗症治療の選択肢の1つとして行うことを弱く推奨できる。

有効性・安全性・承認状態

有効性: あり

安全性: 副作用として、瘢痕形成、末梢神経障害、汗腺膿瘍などが挙げられ、十分な注意が必要である。

承認状態: 国内承認機器がある

エビデンス: A; 0 B; 2 C; 5

解説文

マイクロ波治療器の有用性に関しては、少なくとも2件のランダム化比較試験の報告がある<sup>1),2)</sup>。Glaserら<sup>1)</sup>は、ランダム単盲検他施設研究を行った。120例の偽治療群と81例の治療群を比較し、治療後6カ月の時点で治療群の67%がHDSS

(Hyperhidrosis Disease Severity

Scale) スコア 2 点以上の改善を認めたと報告した。また、Kaminaka ら<sup>2)</sup>は、26 例の腋窩多汗症患者に、ランダム化ハーフサイド比較試験を行い、HDSS スコア 2 点以上の改善は 3 ヶ月後で 83.3%、6 ヶ月後で 61.1%、12 ヶ月で 38.9%、発汗重量試験で 75%減少は、3 ヶ月後で 75.0%、6 ヶ月後で 83.3%、6 ヶ月後で 70.8%であったと報告した。

そのほか、腋窩多汗症に対するマイクロ波治療器の臨床研究はいくつか報告されている<sup>3)~6)</sup>。Parrish C ら<sup>3)</sup>は、18~29 歳の 24 例の患者で、QOL、HDSS、全般性不安、社会性不安などの改善について調べ、全ての項目で改善が得られたと報告した。Hong HC ら<sup>4)</sup>は、マイクロ波治療器の第 3 世代機を用いて、治療後 30 日目に改善が乏しい場合には、6 ヶ月以内に 3 回まで繰り返すという方法で行った。その結果、HDSS スコア 2 点以上の改善は、治療後 3 ヶ月で 93.6%、12 ヶ月で 90.3%と報告している。Hatano ら<sup>5)</sup>は、15 例の患者に、即時 2 回照射と通常の 1 回照射の比較試験を行い、病理組織学的に検討した。皮下組織内のエクリン汗腺に壊死、損傷に加えて、線維化と破壊が病理組織学的に認められ、即時 2 回照射群の方が、よりその損傷効果が高いと報告している。

本治療の副作用・合併症としては、軽微な熱傷やそれによる瘢痕のことが多いが、汗腺膿瘍や末梢神経障害が報告されている

<sup>7),8)</sup>。極めてまれに腕神経叢損傷への直接損傷による、正中神経や尺骨神経などの障害が生じることが報告されている<sup>7)</sup>。これは、重度のるい瘦患者で生じ易く、局所麻酔薬の大量注入法 (Tumescent 法) が推奨される<sup>2)</sup>。

マイクロ波治療は腋窩多汗症に有効かについては、CQ 委員の中で、治療を希望する患者には、行うことを弱く推奨することで全員一致した。

#### まとめ

マイクロ波治療器は医療承認を取得している機器もあるが、保険適用外である。合併症は、瘢痕形成、末梢神経障害、汗腺膿瘍などがあるが、発生頻度は低く、安全な治療と考えられる。以上より、マイクロ波治療は腋窩多汗症の治療の選択肢の一つとして推奨できる。

#### 文献

- 1) Glaser DA, Coleman WP 3rd, Fan LK, et al. A randomized, blinded clinical evaluation of a novel microwave device for treating axillary hyperhidrosis: the dermatologic reduction in underarm perspiration study. *Dermatol Surg.* 38(2):185-91, 2012.
- 2) Kaminaka C, Mikita N, Inaba Y, et al. Clinical and histological evaluation of a single high energy

microwave treatment for primary axillary hyperhidrosis in Asians: A prospective, randomized, controlled, split-area comparative trial. *Lasers Surg Med*, 51(7):592-599, 2019.

3) Parrish C, Waldbaum B, Coleman D, et al. Microwave Thermolysis Reduces Generalized and Social Anxiety in Young Adults With Axillary Hyperhidrosis. *Lasers Surg Med*, 52(9):842-847, 2020.

4) Hong HC, Lupin M, O'Shaughnessy KF. Clinical evaluation of a microwave device for treating axillary hyperhidrosis. *Dermatol Surg*. 38(5):728-735, 2012.

5) Hatano T, Fukasawa N, Miyano C, et al. Pathological Changes in Axillary Hyperhidrosis and Axillary Osmidrosis Induced by Microwave Treatment: Comparison of Single- and Double-Pass Irradiation. *Lasers Surg Med*, 2021 May 26.

6) Scuderi S, Manoharan P, Lim D, Manoharan S. A survey of patient satisfaction with use of microwave device for axillary hyperhidrosis. *Australas J Dermatol*, 58(2):126-129, 2017.

7) 渕上 淳太, 内田 尚子, 飯沼 義博, ほか. マイクロ波治療器を用いた腋窩多汗症、

腋臭症治療の検討 短期的成績について. *日美外会報* 42(4):141-149, 2020.

8) Aleisa A, Feingold DS. Development of inflammatory nodules and scarring mimicking hidradenitis suppurativa after treatment of axillary hyperhidrosis using a microwave-based energy device. *JAAD Case Rep*, 6(10):999-1000, 2020.

## 第5章 脱毛治療

### レーザー等機器による脱毛治療

#### 基礎知識

いわゆるムダ毛に対する脱毛は、女性において日本のみならず欧米においても大きな需要がある。男性においてもポピュラーなものになりつつあり、高齢者の将来の介護に備えた脱毛もなされるようになってきている。

脱毛の方法としては、毛抜き、Shaving、Wax 脱毛、電気脱毛などが従来から知られており、レーザー脱毛が普及するまで、電気脱毛が永久脱毛として医療機関で実施されてきた。電気脱毛は、毛包に細い金属製のワイヤー（プローブ）を挿入し、電気を流すことで毛包を破壊する脱毛法である。レーザー脱毛はレーザーをハンドピースで対象部位に照射するのみで手技が簡便であり、2000年ごろから普及してきたレーザー脱毛は医

療脱毛として大きなウェイトを占めている<sup>1,2)</sup>。レーザー脱毛には広義の意味で光脱毛である多波長の IPL 脱毛が含まれるので、本稿ではこれらを一括してレーザー脱毛として論じる。なお欧米では脱毛 hair removal ではなく減毛 hair reduction という表記が一般的であるが、本邦でレーザー脱毛という呼称が広く普及していることを考慮し、今回の診療指針においては用語としてレーザー脱毛で統一して表記する。

#### レーザー脱毛の原理

レーザー脱毛は ‘Selective Photothermolysis’ の原理に基づいて行われる<sup>2,3)</sup>。レーザー脱毛のターゲットは毛の中に含まれるメラニンであり、レーザー光が毛に含まれるメラニン(‘chromophore’) に達した場合、毛は100℃以上にまで上昇しその部分は気化する。ミリ秒単位の発振時間の場合、熱は周囲へと伝導し、毛包は壊死、熱凝固を来す(extended selective photothermolysis<sup>4)</sup>)。この結果、毛包が破壊される事がレーザー脱毛の機序である。このため、白髪や金髪に対するレーザー脱毛の効果はほとんどない。

組織学的にも<sup>5,6)</sup>、レーザー脱毛における典型的な変化として、照射直後の外毛根鞘とその外側の結合組織性毛包との間の剥離、毛包上皮細胞の構造の乱れと細胞質の変性、毛の著明な障害が特徴といえる。

毛の成長は Bulb、Bulge と呼ばれる部分

によって調節をされているということが明らかになってきているが、組織学的検討の結果では Bulb、Bulge の両方に障害を与えていると考えられる。なお、これらの障害は照射1ヵ月後の組織学的検査でも認められている。

現在、アメリカ FDA に認可されているレーザー脱毛器は、ルビーレーザー<sup>7,8)</sup>、アレキサンドライトレーザー<sup>9,10)</sup>、ダイオードレーザー<sup>11,12)</sup>、Nd-YAG レーザー<sup>13,14)</sup>がある。なお、ルビーレーザーは Fitzpatrick の I、II のスキンタイプでは有効だが、日本では表皮損傷の可能性からほとんど使用されていない。また、2022年1月にはアレキサンドライトレーザーと Nd:YAG レーザーを同時に発振する装置も日本で上梓される予定である。この他に IPL はメラニンに吸収をもついくつかの波長を組み合わせたマルチライトの光源をカットオフフィルターによってある一定の波長部分のみカットすることで作られる。IPL では波長も 600-1200nm というようにメラニンに吸収を持つブロードバンドであることが特徴である<sup>15)</sup>。なお、エステティックサロンやホームユースの美容機器として販売されている商品はほとんどがこの IPL である<sup>16)</sup>。

#### 医療用レーザー脱毛器の種類

2021年10月現在、厚労省において脱毛器として認可されている機種は、GentleLase PRO (アレキサンドライトレー

ザー) (Candela 社)、GentoleMAX PRO (アレキサンドライトレーザー、Nd:YAG レーザー) (Candela 社)、GentleYAG PRO (Nd:YAG レーザー) (Candela 社)、Elite+ (アレキサンドライトレーザー、Nd:YAG レーザー) (Cynosure 社)、Forma $\alpha$  (ダイオードレーザー) (JMEC 社)、LightSheer Duet (ダイオードレーザー) (ルミナス社)、MEDIOSTAR NEXT PRO (ダイオードレーザー) (メディカルユーアンドエイ社)、exce1HR システム(アレキサンドライトレーザー、Nd:YAG レーザー) (キュテラ社) があり、いずれもアレキサンドライトレーザー、ダイオードレーザー、Nd:YAG レーザーである。

照射法としては、ハンドピースを1照射ごとに動かしていくシングルショットは広範囲の施術を目的として、大型のハンドピースや連射式などの技術が開発されている。2010 年ごろより普及している脱毛手法は in motion mode(日本では「蓄熱脱毛」)として知られ<sup>17,18)</sup>、ハンドピースを固定せず、ジェルを外用後、決められた照射範囲内でハンドピースを動かすことで十分なエネルギーを皮膚にもたらず手法である。

#### 参考文献

- 1) 漆畑 修、尾見徳弥：医療脱毛のこつレーザー脱毛・電気脱毛-。メディカルコア社、東京、pp35-76、2000
- 2) Nester MS: Laser hair removal: Clinical results and practical applications of selective photothermolysis. *Skin and Aging* Jan, 34-41, 1998
- 3) Anderson RR, Parrish JA: Selective photothermolysis: Precise microsurgery by selective absorption of pulsed radiation. *Science* 220: 524-527, 1983
- 4) Altshuler GB, Anderson RR, Manstein D: Extended Theory of Selective Photothermolysis. *Lasers in Surgery and Medicine* 29:416-432, 2001
- 5) Omi T, Honda M, Yamamoto K et al.: Histological effects of ruby laser hair removal in Japanese patients. *Lasers Surg Med* 25: 451-455, 1999
- 6) Bjerring P, Cramers M, Egekvist H, Christiansen K, Troilius A: Hair reduction using a new intense pulsed light irradiator and a normal mode ruby laser. *J Cutan Laser Ther* 2, 63-71, 2000
- 7) Richards RN, Meharg GE: Cosmetic and medical elecrolsis and temporary hair removal. Medric, Ltd. 1991
- 8) Grossman MC, Dierickx C, Farinelli W et al.: Damage to hair follicles by normal-mode ruby laser pulses. *J Am Acad Dermatol* 35, 889-894, 1996
- 9) Narurkar VA: Laser assisted hair



- removal. *Cosmetic Dermatol* 10, 14-16, 1997
- 10) Raulin C, Greve B: Temporary hair loss using the long-pulsed alexandrite laser at 20 milliseconds. *Eur J Dermatol* 10, 103-106, 2000
- 11) Dierickx CC, Anderson RR, Campos VB: Effective, permanent hair reduction using a pulsed, high-power diode laser. Coherent Medical. Inc. provided 1999
- 12) Campos VB, Dierickx CC, Farinelli WA et. al.: Hair removal with an 800 nm pulsed diode laser. *J Am Acad Dermatol* 43, 442-447, 2000
- 13) Nanni C, Alster TS: A practical review of laser assisted hair removal using the Q-switched Nd-YAG, long pulsed ruby and long pulsed Alexandrite lasers. *Dermatol Surg* 24, 1399-1405, 1998
- 14) Raff K, Landthaler M, Hohenleutner U: Optimizing treatment parameters for hair removal using long-pulsed Nd: YAG lasers. *Lasers Med Sci* 18, 219-222, 2004
- 15) Omi T, Clement RM: The use of a constant spectrum, uniform temporal profile intense pulsed light source for long-term hair removal in Asia skin. *J Cosmetic and Laser Therapy* 7, 138-145, 2006
- 16) Light-based home-use devices for hair removal: Why do they work and how effective they are? Town G, Botchkareva NV, Uzunbajakava NE, Nuijs T, van Vlimmeren M, Ash C, Dierickx C. *Lasers Surg Med.* 51(6):481-490, 2019
- 17) Royo J, Urdiales F, Moreno J et al: Six month follow up multicenter prospective study of 368 patients, phototypes III to V, on epilation efficacy using an 810 nm diode laser at low fluence. *Lasers Med Sci* 26: 247-255, 2011
- 18) Koo B, Ball K, Trmaine AM et al: A comparison of two 810 diode lasers for hair removal: low fluence, multiple pass versus a high fluence, single pass technique. *Lasers Surg Med* 46: 270-274, 2014
- CQ 5-1 脱毛目的にロングパルスアレキサンドライトレーザーは有効か?  
 推奨度: 1 (治療を希望する患者には、行うことを強く推奨する)  
 推奨文:  
 ロングパルスアレキサンドライトレーザーでのレーザー脱毛は皮膚冷却装置による表皮保護を併用することで、熱傷等の合併症を避けながら比較的少ない疼痛で永久的脱

毛効果を得やすい。脱毛部位、毛包の深度、毛の太さや色調、皮膚の色調 (Fitzpatrick のスキントイプⅣ～Ⅵ) などの要素によっては脱毛効果が劣る場合や硬毛化を生じる可能性があるため、多様化した脱毛希望部位すべてに万能とはいえ注意を要する。

有効性・安全性・承認状況

有効性：あり

安全性：比較的安全である

承認状況：承認機器がある

エビデンス：A；5，B；1，C；4

#### 解説文

ロングパルスアレキサンドライトレーザー（以下 LPA）は、現在汎用されている脱毛用レーザーの波長のうちメラニンへの吸収率が最も高い 755nm を用いている。755nm 波長の特性をよく理解したうえで使用すれば比較的 safetyかつ効率良く脱毛が可能な機器である。本邦で 2016 年に長期脱毛用レーザー装置として初めて薬事承認を取得した機種は LPA であった。メラニンへの吸収率の高さゆえ高フルエンスは必要ないが深達性は劣る点や、ロングパルスで照射するため表皮損傷対策として照射時のクーリングが必要とされる点は、疼痛軽減に寄与することにもなる。LPA では他の波長による脱毛用レーザー同様の合併症は生じうるが、長期的脱毛効果も他機種との比較で遜色なく<sup>1)</sup>、施術時の疼痛が比較的軽度であることから、

脱毛を希望する患者にはこの機器での施術を受けることを推奨できる。

Yaghoubian ら<sup>1)</sup>はレーザー脱毛についての 5 つのランダム化比較試験<sup>2)~6)</sup>を選び、LPA による脱毛のレビューを行った結果、LPA による脱毛は効果的かつ安全であった。LPA の短期的合併症はダイオードレーザーよりも少なかったが、Nd:YAG レーザー、IPL より多かった。LPA の患者満足度は他のレーザーや IPL と同等だった。LPA の治療効果はダイオードレーザー、IPL と同等であったが、脱毛率において唯一差がみられ、Nd:YAG レーザーよりも LPA の脱毛率が 16.62% 高かった。

Russe ら<sup>7)</sup>は 2 施設で LPA による脱毛を受けた 948 人について長期的脱毛効果と安全性を調査した。長期的合併症はごくわずかで、最終治療から 11.5 (±2) 年経過を追えた 173 人のうち 152 人 (87.9%) で脱毛状態が維持できていた。LPA による脱毛は永続的な脱毛効果と高い患者満足度が得られる安全で有効な方法と結論した。

レーザー脱毛後の一般的な合併症として、毛囊炎、熱傷（水疱・痂皮）、炎症後色素沈着、色素脱失、癬痕などの発生が報告されている<sup>1~5,8)</sup>。スキントイプⅢ～Ⅵに対しての LPA の照射においても、適切なパラメーターで照射すれば他の波長のレーザー機器と類似した効果と安全性が得られている<sup>6,8)</sup>。硬毛化 (paradoxical hypertrichosis)<sup>9,10)</sup>の発生は LPA に特有ではないが、発生原因が

明確ではなく対処方法も確立されておらず、好発部位を把握したうえで必要に応じインフォームドコンセントに追加すべきである。

#### 文献

1) Yaghoobian B, Hajebrahimi S, et al. Technology assessment of long-pulsed Alexandrite laser device for hair removal: A systematic review. *Medical Science*, 23(99):820-828, 2019.

2) Davoudi SM, Behnia F, et al. Comparison of long-pulsed alexandrite and Nd: YAG lasers, individually and in combination, for leg hair reduction: an assessor-blinded, randomized trial with 18 months of follow-up. *Arch Dermatol*, 144:1323-1327, 2008.

3) Toosi P, Sadighha A, et al. A comparison study of the efficacy and side effects of different light sources in hair removal. *Lasers Med Sci*, 21:1-4, 2006.

4) Ghaly, N. Evaluation of Alexandrite Laser, Nd:YAG Laser and Intense Pulsed Light for Axillary Hair Removal: A Prospective Randomized Controlled Trial. 36th Annual European Society for Dermatological Research Meeting Paris, France 7-9

September 2006. *J Invest Dermatol*, 126:s98, 2006.

5) Handrick C, Alster T. Comparison of long - pulsed diode and long - pulsed alexandrite lasers for hair removal: A long - term clinical and histologic study. *Dermatol Surg*, 27: 622-626, 2001.

6) Ayatollahi A, Samadi A, et al. Comparison of efficacy and safety of a novel 755-nm diode laser with conventional 755-nm alexandrite laser in reduction of axillary hairs. *Lasers Med Sci*, 35:373-378, 2020.

7) Russe E, Purschke M, et al. Evaluation of Safety and Efficacy of Laser Hair Removal With the Long-Pulsed 755nm Wavelength Laser: A Two-Center Study With 948 Patients. *Lasers Surg Med*, 52:77-83, 2020.

8) Dorgham NA, Dorgham DA. Lasers for reduction of unwanted hair in skin of colour: a systematic review and meta-analysis. *J Eur Acad Dermatol Venereol*, 34(5):948-955, 2020.

9) Willey A, Torrontegui J, et al. Hair Stimulation Following Laser and Intense Pulsed Light Photo-Epilation: Review of 543 Cases and Ways to Manage It. *Lasers Surg Med*, 39:297-301, 2007.

10) Desai S, Mahmoud BH, et al.  
Paradoxical Hypertrichosis After Laser  
Therapy: A Review. Dermatol Surg, 36:  
291-298, 2010.

CQ 5-2 脱毛目的にダイオードレーザーは  
有効か?

推奨度: 1 (治療を希望する患者には、行う  
ことを強く推奨する)

推奨文:

有色人種が大多数を占める本邦でレーザー  
による脱毛を行うためには、適切な波長、パ  
ルス幅、出力、クーリングデバイスが有色人  
種に適切な物でなければならない。有色人  
種の脱毛にも使用できるように開発された  
ダイオードレーザーは、FDA で承認されてか  
ら 25 年近くの臨床使用が行われており、比  
較的安全に余剰体毛の脱毛を行うことがで  
きることが報告されている。

本邦での臨床使用経験は 20 年程度で、最初  
の脱毛用ダイオードレーザーが厚生労働省  
の承認を得てから 10 数年経過している。

有効性・安全性・承認状況

有効性: あり

安全性: 比較的安全であるが、複数の副作  
用が生じる可能性があるため、skin  
typing や色素沈着には注意が必要である

承認状況: 承認機器あり

エビデンス: A; 5, B; 4, C; 6

解説文

1996 年に Grossman<sup>1)</sup>が Selective Photo  
Thermolysis の理論を基礎に有色人種の脱  
毛治療 (脱毛療法) を初めて報告し、翌  
1997 年には脱毛用ダイオードレーザーが  
米国 FDA 承認を取得し販売開始された。本  
邦では 2018 年から厚生労働省の承認を得  
ている。

Dorgham NA ら<sup>2)</sup>は、skin typing III~IV  
の被験者で Nd:YAG レーザー、ダイオード  
レーザー、アレキサンドライトレーザー、  
IPL (インテンスパルスライト) における効  
果と副作用の metanalysis を行なってい  
る。IPL に比べてアレキサンドライトレー  
ザーとダイオードレーザーは、痛みスコア  
が高いにもかかわらず安全性プロファイル  
は IPL と同等であり、ダイオードレーザー  
の脱毛効果は IPL のそれと同等であるとし  
ている。

Sadighha A ら<sup>3)</sup>は、1998~2003 年の脱毛  
用のダイオードレーザー (810 nm)、  
Nd:YAG レーザー (1064 nm)、アレキサン  
ドライトレーザー (755 nm)、ルビーレー  
ザー (694 nm) を用いた脱毛術の臨床試験  
についてシステマティックレビューを行な  
っている。最後の治療から少なくとも 6 ヶ  
月以上経過した時点での体毛の脱毛効果  
は、ダイオード、Nd:YAG、アレキサンドラ  
イト、ルビーでそれぞれ 57.5、42.3、  
54.7、52.8% であり、Scheffes の分散分  
析法を用いて比較し、t 検定で二重比較を

行なった結果ダイオードとアレキサンドライトが推奨され、Nd:YAG の効果が最も低いとしている。

Haedersdal M ら<sup>4)</sup>は、2005 年 4 月に MEDLINE (1966 年以降) および EMBASE (1980 年以降) を検索し、収集した試験の参考文献リストを検索し、著者のインタビューも含めて各レーザーの評価を行なった。

主要評価項目は、客観的な毛髪数の減少、副作用、主観的な毛髪量の減少で 2 人の著者が独立してデータを抽出し、試験の質を評価した。

444 人を対象とした 11 件の無作為化比較試験が含まれていたが、いずれも方法論的な質は高くなく多くの試験が除外された。ほとんどの試験では、最終的な治療後 6 カ月までの短期的な効果が検討され、アレキサンドライトレーザーとダイオードレーザーでは、治療後 6 カ月までに約 50% の脱毛という短期的な効果があったが、IPL、Nd:YAG レーザー、ルビーレーザーの効果ほとんど無いという結果であった。痛み、皮膚の赤み、腫れ、水ぶくれ、痂皮、感染症、アレルギー性湿疹、皮膚の色素沈着の減少や増加、瘢痕などの副作用がまれに報告されていた。

アレキサンドライトレーザーとの比較<sup>5,6)</sup>では、効果と副作用に大きな差は無いとされていた。Nd:YAG レーザーとの比較<sup>7,8)</sup>では、ダイオードレーザーの方が効果も高く

副作用も少ないとする報告であった。複数のレーザーでの比較<sup>4,9-12)</sup>では、アレキサンドライトレーザーとダイオードレーザーの効果が高く、痛みなどの副作用が少ないという報告が多く見られた。

東洋人の褐色の肌色に対する評価でも、ダイオードレーザーの副作用が少ないという報告<sup>2),11,12-16)</sup>が目立っていた。

#### 文献

- 1) Grossman MC: Damage to hair follicles by normal-mode ruby laser pulses. *J Am Acad Dermatol.* 1996; 35: 889-894.
- 2) Dorgham NA and Dorgham DA: Lasers for reduction of unwanted hair in skin of colour: a systemic review and meta-analysis. *JEADV.* 2020; 34: 948-955.
- 3) Sadighha A and Mohaghegh zahed G: Meta-analysis of hair removal laser trials. *Lasers Med Sci.* 2007; 24: 21-25
- 4) Haedersdal M and Gotzsche PC: Laser and Photoepilation for unwanted hair growth. *Cocherane Database Syst Rev.* 2006.
- 5) Eremia S, Li C, Newman N. Laser hair removal with alexandrite versus diode laser using four treatment sessions: 1-year results. *Dermatol*

- Surg. 2001; 27: 925-930.
- 6) Handrick C, Alster T. Comparison of long-pulsed diode and long-pulsed Alexandrite lasers for hair removal. *Dermatol surg.* 2001; 27: 622-626.
- 7) Battle EF, Hobbs LM. Laser-assisted hair removal for darker skin types. *Dermatol Therapy.* 2004; 17: 177-183.
- 8) Wanitphakdeedecha R, Thanomkitti K, Sethabutra P, Eimpunth S, Manuskiatti W. A split axilla comparison study of axillary hair removal with low fluence high repetition rate 810 nm diode laser vs. high fluence low repetition rate 1064 nm Nd:YAG laser. *J Eur Acad Dermatol Venereol.* 2012; 26(9): 1133-1136.
- 9) Bouzari N, Tabatabai H, Abbasi Z, Firooz A, Dowlati Y. Laser hair removal: comparison of long-pulsed Nd:YAG, long-pulsed alexandrite, and long-pulsed diode lasers. *Dermatol Surg.* 2004; 30: 498-502.
- 10) Haedersdal M, Wulf H. Evidence-based review of hair removal using lasers and light sources. *J Eur Acad Dermatol Venereol.* 2006; 20: 9-20.
- 11) Puri N. Comparative study of diode laser versus neodymium-yttrium aluminum: garnet laser versus intense pulsed light for the treatment of hirsutism. *J Cutan Aesthet Surg.* 2015; 8: 97-101.
- 12) Rogachefsky AS, Silapunt S, Goldberg DJ. Evaluation of a new super-long-pulsed 810 nm diode laser for the removal of unwanted hair: the concept of thermal damage time. *Dermatologic Surgery.* 2002; 28(5): 410-414.
- 13) Fayne RA, Perper M, Eber AE, Aldahan AS, Nouri K. Laser and light treatments for hair reduction in fitzpatrick skin types IV-VI: a comprehensive review of the literature. *Am J Clin Dermatol.* 2018; 19: 237-252.
- 14) 志田山了一: ダイオードレーザーによる脱毛治療の合併症の検討--パルス幅設定の違いによる比較検討. *形成外科* 46(7), 737-743; 2003.
- 15) 志田山了一: ダイオードレーザーによる脱毛治療の長期成績--パルス幅設定の違いによる比較検討. *形成外科* 46(7), 729-736; 2003.

16) Gan SD, Graber EM. Laser hair removal: a review. *Dermatol Surg.* 2013; 39(6): 823-838.

CQ 5-3 脱毛に Nd:YAG レーザーは有効か?

推奨度: 1 (治療を希望する患者には、行うことを強く推奨する)

推奨文:

Nd:YAG レーザーはスキンタイプによらず脱毛効果に有効であり、治療を希望する患者には行うことを強く推奨する。

有効性・安全性・承認状況

有効性: あり

安全性: 比較的安全である。疼痛については他の機器よりやや高い。

承認状況: 承認機器あり

エビデンス: A:7 B:1 C:3

解説文

Nd:YAG レーザーは、イットリウムとアルミニウムの複合酸化物からなるガーネット構造の結晶を製造する際に、ネオジムを添加した結晶を用いる YAG レーザーである。医療用レーザーとして様々な用途に使用されており、脱毛目的でも使用されている<sup>1)</sup>。

Nd:YAG レーザーによる脱毛の有効性に関しては少なくとも 8 件のランダム化比較試験が報告されている<sup>2)~8)</sup>が、わが国での報告はない。Isma<sup>3)</sup>は、スキンタイプ IV-VI

50名の腋窩の脱毛に Nd:YAG レーザーと IPL でブラインド無作為化試験を行い、4~6 週間間隔で 5 回治療し、ベースラインと最終治療の 6 ヶ月後で評価した。結果はレーザー側の脱毛率(79%)は、IPL 側(54.4%)よりも有意に(P<0.01)高かった。副作用は一時的なもののみ報告されたが、Nd:YAG レーザーの方が痛みの訴えが多かった。Wanitphakdeedecha<sup>4)</sup>らはダイオードレーザー(810nm)と Nd:YAG レーザー(1,064nm)の 2 つのレーザーを用いて 49 名の腋窩の片側にダイオードレーザー、反対側に Nd:YAG レーザーを使用してブラインド無作為化試験を行い、1 か月ごと計 5 回の治療を行った。照射方法は、ダイオードレーザーは低フルエンスの高繰り返し率で、Nd:YAG レーザーは高フルエンス低繰り返し率でおこなった。ベースライン、1 か月および 6 か月後のフォローアップで評価した。1 か月後のダイオードレーザーと Nd:YAG レーザーによる脱毛率はそれぞれ 71.0%と 82.3%であり、6 か月の追跡調査ではそれぞれ 35.7%と 54.2%であった。1 か月と 6 か月のフォローアップでは、脱毛効果に有意差をもって Nd:YAG レーザーの方が高かった。痛みの評価ではダイオードレーザー側の痛みが少なかった(P<0.001)。また、両レーザー治療の副作用はごく軽度であり、一過性の紅斑と腫脹であったと報告している。Bouzari<sup>9)</sup>は後ろ向き研究によりロングパルス Nd:YAG(1,064 nm)、ロングパルスアレキサ

ンドライト(755nm)、ロングパルスダイオード(810nm)の3つの異なるレーザーシステムを使用してレーザー脱毛の有効性と安全性を比較した。いずれかを使用して脱毛治療した患者75名は最終治療の3ヶ月後に評価された。平均脱毛率は、Nd:YAG、アレキサンドライト、ダイオードレーザーでそれぞれ42.4%、65.6%、46.9%であった。治療回数を考慮すると、アレキサンドライトとダイオードレーザーの方がNd:YAGよりも有効性が高く、副作用の発生は、いずれも一過性のものであり3つのレーザー間で有意差はなかったと報告している。

色黒の肌のレーザー治療の問題点は、色素沈着や熱傷などの合併症のリスクが高くなることである。Nd:YAGの波長(1,064nm)はメラニンやヘモグロビンに対する色素選択性は低いものの、波長が長いために深達性に優れており、深部で光熱作用を生じる<sup>10)</sup>。Gan<sup>11)</sup>はレーザー脱毛のレビューの中で、Nd:YAGレーザーは色が濃い肌に使用する場合最適なレーザーであると述べている。Raoら<sup>2)</sup>はFitzpatrick type IV-VIの150名の顔、腋窩、下肢、腹部、胸のいずれかをロングパルスNd:YAGレーザーで脱毛治療した。顔は4週間ごと、他部位は6週間ごとに照射を繰り返し、被験者が満足のいくレベルの脱毛が達成されれば治療を中止とした。治療の平均数は8.9(4-22)回、平均脱毛率は54.3%であった。14%の患者に合併症がみられたが多くは色素沈着で一過性であり、色

黒のスキントイプの脱毛においても安全かつ効果的であることを示した。

以上、Nd:YAGレーザーはスキントイプによらず脱毛が可能であり、重篤な副作用はないため安全性の高い治療といえる。ただし、疼痛については他のレーザー機器よりも高く、疼痛コントロールに配慮する。また、わが国でのデータが少ないため、日本人に適したレーザーの照射条件の検討や有効性と安全性の検討がさらに必要である。

#### 文献

1. Littler CM. Hair removal using an Nd:YAG laser system. *Dermatol Clin*, 17(2) : 401-430, 1999.
2. Rao K, Sankar TK. Long-pulsed Nd:YAG laser-assisted hair removal in Fitzpatrick skin types IV-VI. *Lasers Med Sci*. 6: 623-626, 2011.
3. Ismail SA. Long-pulsed Nd:YAG laser vs. intense pulsed light for hair removal in dark skin: a randomized controlled trial. *Br J Dermatol*, 166: 317-321, 2012.
4. Wanitphakdeedecha R, Thanomkitti K, Sethabuttra P, Eimpunth S, Manuskiatti W. A split axilla comparison study of axillary hair removal with low fluence high repetition rate 810 nm diode laser vs. high fluence low repetition



- rate 1064 nm Nd:YAG laser. J Eur Acad Dermatol Venereol, 26: 1133-1136, 2012.
5. Khatri AK, Lee RA, Goldberg LJ, Khatri B, Garcia Khalil A Khatri I, Robert A Lee, Lynne J Goldberg, Beejul Khatri, Garcia V. Efficacy and safety of a 0.65 millisecond pulsed portable ND:YAG laser for hair removal. J Cosmet Laser Ther, 11: 19-24, 2009.
  6. Khoury JG, Saluja R, Goldman MP. Comparative evaluation of long-pulse alexandrite and long-pulse Nd:YAG laser systems used individually and in combination for axillary hair removal. Dermatol Surg, 34: 665-670, 2008.
  7. Galadari I. Comparative evaluation of different hair removal lasers in skin types IV, V, and VI. Int J Dermatol, 42: 68-70, 2003.
  8. Davoudi SM, Behnia F, Gorouhi F, Keshavarz S, Nassiri Kashani M, Rashighi Firoozabadi M, Firooz A. Comparison of long-pulsed alexandrite and Nd:YAG lasers, individually and in combination, for leg hair reduction: an assessor-blinded, randomized trial with 18 months of follow-up. Arch Dermatol, 144: 1323-1327, 2008.
  9. Bouzari N, Tabatabai H, Abbasi Z, Firooz A, Dowlati Y. Laser hair removal: comparison of long-pulsed Nd:YAG, long-pulsed alexandrite, and long-pulsed diode lasers. Dermatol Surg, 498-502, 2004.
  10. 黄聖琥:Non-Surgical 美容医療超実践講座. 編集:宮田成章. 154-160, 全日本出版会, 2017.
  11. Gan SD, Graber EM. Laser hair removal: a review. Dermatol Surg. 39(6):823-838, 2013.
- CQ 5-4 脱毛に蓄熱式脱毛は有効か?
- 推奨度:1 (治療を希望する患者には、行うことを強く推奨する)
- 推奨文:
- 蓄熱式脱毛は脱毛効果に有効であり、疼痛が少ないため治療を希望する患者には行うことを推奨する
- 有効性・安全性・承認状況
- 有効性:あり
- 安全性:比較的安全である
- 承認状況:承認機器あり
- エビデンス:A;5 B;3 C;4
- 解説文
- 2006年に開発された蓄熱式脱毛レーザー

は、メラニンとヘモグロビンの吸光度に差がある波長を用いて、皮膚表面を接触冷却し、低フルエンスで高速反復照射し、ハンドピースを動かしながら1ユニットに一定量のエネルギーを入れる方法である。従来の高フルエンスによる単発照射で毛包を熱損傷させるに十分なエネルギーを与える機器（以下単発式）と異なり、低フルエンス、複数発の照射によって毛包全体に蓄熱していく。Braunら<sup>1,2)</sup>は、蓄熱式脱毛ダイオードレーザーと、単発式ダイオードレーザーの2つのレーザーを用いて、Fitzpatrick skin typing I～Vの25人の女性患者の下肢片側で二重盲検比較、無作為化臨床試験を行い、6～8週間ごと5回終了後6ヶ月で評価した。結果、蓄熱式は86%、単発式では91%の脱毛があり、治療時間は蓄熱式が平均20分、単発式が平均26分、痛みについてはVASスコア(0～10)で蓄熱式が3、単発式が5であったと蓄熱式の有用性を報告した。同様の試験はその後も報告されており<sup>3～5)</sup>、Kooら<sup>3)</sup>は、プロスペクティブ、無作為化、サイドバイサイド比較試験を行った。スキンタイプII～IVの女性患者20人を無作為に腋窩もしくは下肢の脱毛に10人ずつ割り当て、片側には蓄熱式脱毛レーザー、もう片方には従来の単発式脱毛レーザーで6～8週間ごとに5回治療し、終了後6, 12ヶ月目の評価を行ったところ、脱毛効果は両方で有意差はなく、蓄熱式が有意に痛みを感じなかったという結果が得られた。

従来の脱毛機器は疼痛緩和のために接触型冷却装置を備えていても色黒の肌や、日焼けした皮膚を脱毛する場合には注意が必要であった<sup>6)</sup>。Wenhair<sup>7)</sup>は、プロスペクティブ、二重盲検、無作為比較試験を行いスキンタイプIII～Vの98人の中国人女性に対し、蓄熱式または単発式による脱毛治療を左または右に無作為に割り付けし、4週間ごとに4回施術して、最後の施術から6ヶ月後に評価した。脱毛効果について蓄熱式は全体の90.2%、単発式では87%で統計的に有意差はなかった。VASを用いた痛みの評価では、蓄熱式2.75、単発式6.75と統計的に有意差を認め、従来の820nmダイオードと比較しても、脱毛効果は有意差なく得られ、疼痛については有意差をもって蓄熱式が有用であることが示唆された。

Royo<sup>8,9)</sup>らは、スキンタイプIII～V368人を腋、胸部、腹部、恥骨部、ビキニラインの5部位のいずれかに無作為に割り当て、2ヶ月ごとに蓄熱式を5回施術し、最終施術から6ヶ月後(初回から14ヶ月後)まで経過観察し、そのうち15人で生検した。15人中9人で表皮基底層にわずかに空胞変性がみられた。そのほか真皮上層と毛包周囲に浮腫と炎症性細胞浸潤を認めた。患者の中で82人の日焼けをした人と、していない人の間の有害事象に差はなかった。患者満足度は5段階評価で3以上をつけたものが全体の95%であった。ほとんどの患者に施術後紅斑と浮腫がみられたが一過性のもので

あった。一部色素沈着を呈した部位については、面積が小さいため、ハンドピースを連続的かつ均一に移動することが難しく、技術的な問題が考えられた。同様の検証は日本人患者25人においても報告されている<sup>10)</sup>。

近年、蓄熱式脱毛レーザーを利用して、これまで治療が困難であった色素病変と多毛を有する疾患の治療の有用性について報告されている<sup>11,12)</sup>。Lapidothら<sup>11)</sup>は、2施設においてスキントイプIV～VIの肩に生じた有毛のベッカー母斑患者15人に対して8回の施術後6、12ヶ月後に評価した。有害事象はなく、全例で施術時に麻酔を使用せず、冷却も不要だった。つまり多毛の脱毛時に、皮膚に強い色素病変があっても痛みや副作用を生じず、有意な脱毛効果が得られたと報告した。

蓄熱式脱毛レーザー機器はハンドピースを動かしながら施術するため、施術者の技量により効果に差がでる可能性は否めない。また、上嘴唇や、眉周囲など狭い照射部位ではハンドピースを動かすことが十分にできないこともあり、高フルエンス、単射式脱毛と併用することもある<sup>10)</sup>。しかし、蓄熱式脱毛レーザー機器による治療は従来の脱毛と比較して脱毛効果に有意差がなく、疼痛が少ないことが大きなメリットであり、スキントイプによらず照射が可能であることから、脱毛を希望する患者の選択枝の一つと推奨できる。

#### 文献

- 1) Braun M. Comparison of high-fluence, single-pass diode laser to low fluence, multiple-pass diode laser hair reduction with 18 months of follow up. *J Drugs Dermatol.* 10; 62-65:2011
- 2) Braun M. Permanent laser hair removal with low fluence high repetition rate versus high fluence low repetition rate 810 nm diode laser- A split leg comparison study. *J Drugs Dermatol.* 8; s14-s17:2009
- 3) Koo B et al. A comparison of Two 810 nm diode lasers for hair removal: low fluence, multiple pass versus a high fluence, single pass technique. *Laser surgery and medicine; Surg Med* 46:270-4, 2014
- 4) Paasch U, Wagner JA, Paasch H. Novel 755-nm diode laser vs. conventional 755-nm scanned alexandrite laser: Side-by-side comparison pilot study for thorax and axillary hair removal. *J Cosme and laser Therapy* 17;189-193: 2015
- 5) Nistico SP et al. Removal of unwanted hair: efficacy, tolerability, and safety of long-

- pulsed 755-nm alexandrite laser equipped with a sapphire handpiece. *Lasers Med Sci* 33: 1479-1483, 2018
- 6) Mario A Trelles, Fernando Urdiales and Marwan Al-Zarouni. Hair structures are effectively altered during 810 nm diode laser hair epilation at low fluences. *J of Dermatological Treatment* 21; 97-100: 2010
- 7) Wenhai Li et al. Safety and efficacy of low fluence, high repetition rate versus heigh fluence, low repetition rate 810nm diode laser for axillary hair removal in Chinese foe women. *J of cosmetic and therapy*;18:393-396, 2016
- 8) Royo Josefina, et al. Clinical assessment of a new 755 nm diode laser for hair removal: efficacy, safety, and practicality of 56 patients. *Laser in Surgery and Medicine*; 49:355-360, 2017
- 9) Royo Josefina et al. Six-month follow-up multicenter prospective study of 368 patients, phototypes III to V, on efficacy using an 810-nm diode laser at low fluence. *Lasers Med Sci.*;26: 247-55, 2011
- 10) Tokuya Omi. Static and dynamic modes of 810 nm diode laser hair removal compared: A clinical and histological study. *Laser Therapy*; 26: 31-37, 2017
- 11) M. Lappidothet al. Hypertrichosis in Becker' s nevus: effective low-fluency laser hair removal. *Lasers Med Sci.* 29: 191-193, 2014
- 12) 有川公三: Non-Surgical 美容医療超実践講座. 編集: 宮田成章. 162-177, 全日本出版会, 2017.
- CQ 5-5 脱毛目的に IPL は有効か?  
 推奨度: 2 (治療を希望する患者には、弱く推奨する)  
 推奨文:  
 単一波長ではないためメラニンへの選択性は脱毛用レーザーと比較すると劣るが、1回あたりの照射面積が広く、レーザーと比較して痛みも少ない。脱毛用レーザーと比較すると脱毛効率はやや劣る。  
 有効性・安全性・承認状況  
 有効性: あり。  
 安全性: 疼痛や熱傷に伴う副反応が少なく比較的安全である。肌質に合わせてカットフィルターを用いる。  
 承認状況: 承認器もあるが、未承認器も広く使用されている。機器により冷却装置の有無に違いあり。  
 エビデンスレベル: A: 14; , B: 0; , C:

4;

#### 解説文

高圧電流パルスを用いて紫外線、可視光線領域、近赤外線領域の光を放出させるフラッシュランプシステムを intense pulsed light (IPL) と総称している。脱毛治療に際しては、表皮保護のために冷却が必用であり、初期の機器には装備されていない。Fitzpatrick skin type (I-VI) の数値が増すほど熱傷のリスクが高くなるため、より低フルエンス、ロングパルスモード照射が必要となる。近年の機器においては冷却装置が標準装備となり表皮のダメージを減少させている。さらに、カットフィルターを用い、熱傷の原因となる短い波長を遮断し、より脱毛効率を高めるため特定の波長を選択できるように工夫されている。通常は 650nm 以上の波長帯が使用される。IPL 脱毛による脱毛率は報告者により異なり 50~85%とされる<sup>1-18)</sup>。

脱毛率がレーザーより劣るとされた報告例をみると抽出例 228 例 (evidence level 1: A9 編: RCT/PRLC) あり<sup>1-9)</sup>、Skin type が IV-VI においてはロングパルス Nd:YAG レーザー (以下 Nd:YAG) が優っていたとするもの、83 例<sup>1,5,9)</sup>、skin type I-V においてロングパルス alexandrite レーザー (以下 Alex) が良いとするもの、McGill ら [I-V] ( [ ]内は対象となった skin type), 38 例<sup>2)</sup>、Leheta ら [II-IV], 15 例<sup>4)</sup>、Moon ら

[III-IV], 13 例<sup>6)</sup> がある。Skin type I-III ではロングパルス Diode レーザー (以下 Diode) が良いとする Cameron ら [I-III], 9 例<sup>3)</sup>、Klein ら [II-III], 30 例<sup>7)</sup>の報告、Skin type III-VI においては Diode, Nd:YAG の双方が IPL に優っていたなどの論文 (30 例) がある<sup>8)</sup>。要約すると skin type が濃い IV-VI の場合には Nd:YAG が良く、I-V 程度であれば Diode や Alex が適していると判断できる。

一方、レーザーと統計学的に有意差なしの報告には抽出例 333 例 (evidence level 1: A 5 編: RCT/PRLC) が渉猟された。Diode や Alex との比較では、skin type I-III, 10 例<sup>10)</sup>と III-IV, 191 例が検討され有意差を認めていない (ただし、Diode がやや有効だったとコメントあり)<sup>11)</sup>。Diode のみと比較では skin type I-IV, 31 例<sup>12)</sup>、Nd:YAG レーザーとの比較 skin type V, VI, 70 例<sup>13)</sup>で差異がなかった。

日本人に多い skin type III, IV について比較検討した論文は、本邦にはなかったが、Moon ら<sup>6)</sup>は、韓国人 13 例を Alex と比較検討し、Alex の効果が良いと報告している一方で、Toosi ら<sup>11)</sup>はイラン人 191 例に対する Alex、Diode との比較で IPL との有意差を認めないものの、Diode がやや有効と報告している。

また、skin type III-VI についてのメタ解析によると Nd:YAG、Diode と IPL に有意差はなく、Alex は IPL に優っており<sup>14)</sup>、全

一般的にレーザーは痛みが強いものの脱毛効果は大きいと結論した<sup>14)</sup>。

症例集積研究 (evidence level 3:4 編)<sup>15-</sup><sup>18)</sup>では 60%以上の脱毛率が報告されており、根岸らは脇で 5 回治療 6 か月後 85.63%、下腿では 3 回治療後 81.11%の脱毛を観察している<sup>18)</sup>。

以上の結果から鑑みると IPL は日本人の skin type にも十分に使用可能と考えられるが、脱毛効率はレーザーが優ると思われる。

異なる skin type に対し、どのタイプの治療器がより適しているのかは更なる実証研究が必用と考えられるが、broad band light である IPL 使用に際しては、skin type が濃くなるほど低フルエンス、ロングパルスが必用になるなど、至適パラメーターの決定がやや難しいと考えられ、レーザー機器と比較し、習熟に一定程度の期間が必用と思われる。また、IPL 脱毛においてもレーザー脱毛と同様、熱傷や硬毛化を生じる可能性がある<sup>19-21)</sup>。

尚、今回の検討においては日本人の skin type に不適と考えられる Ruby レーザーによる脱毛との比較は割愛した。

#### 文献

1) Goh CL. Comparative study on a single treatment response to long pulse Nd:YAG lasers and intense pulse light therapy for hair removal

on skin type IV-VI is longer wavelengths lasers preferred over shorter wavelengths lights for hair removal. J Dermatol Treat 2003;14: 243-247

2) McGill DJ, Hutchison C, et al. A randomised, split-face comparison of facial hair removal with the alexandrite laser and intense pulsed light system. Lasers Surg Med.2007;39: 767-772.

3) Cameron H, Ibbotson SH, et al. Within-patient right-left blinded comparison of diode (810nm) laser therapy and intense pulsed light therapy for hair removal. Lasers Med Sci.2008; 23: 393-397.

4) Leheta TM. Comparative evaluation of long pulse alexandrite laser and intense pulsed light systems for pseudofolliculitis barbae treatment with one year of follow up. Ind J Dermatol.2009;54: 364-368.

5) Ismail SA. Long-pulsed Nd:YAG laser vs. intense pulsed light for hair removal in dark skin:A randomized controlled trial. Brit J Dermatol. 2012; 166: 317-321.

6) Moon HR, Lee JH, et al. Long-pulsed alexandrite laser vs. intense pulsed light for axillary hair removal in

- Korean women. *Med Lasers*. 2012; 1: 11-15.
- 7) Klein A, Steinert S, et al. Photepilation with a diode laser vs. intense pulsed light: a randomised, intrapatient left-to-right trial. *Brit J Dermatol*. 2013; 168: 128-1293.
- 8) Puri N. Comparative study of diode laser versus neodymium-yttrium aluminum:Garnet laser versus intense pulsed light for the treatment hirsutism. *J Cutan Aesthe Surg*. 2015; 8: 97-101.
- 9) Shrimal A, Sardar S, et al. Long-pulsed Nd:YAG laser and intense pulse light-755nm for idiopathic facial hirsutism: A comparative study. *J Cutan Aesthe Surg*. 2017; 10: 40-44.
- 10) Amin SP, Goldberg DJ. Clinical comparison of four hair removal lasers and light sources. *J Cosmet Laser Ther*. 2006; 8: 65-68.
- 11) Toosi P, Sadighha A, et al. A comparison study of the efficacy and side effects of different light sources in hair removal. *Lasers Med Sci*. 2006; 21: 1-4.
- 12) Haak CS, Nymann P, et al. Hair removal in hirsute women with normal testosterone levels: a randomized controlled trial of long-pulsed diode laser vs. intense pulsed light. *Brit J Dermatol*. 2010; 163: 1007-1013.
- 13) Bibilash BS, Chittoria RK, et al. Are laser superior to lights in the photoepilation of Fitzpatrick V and VI skin types? A comparison between Nd:YAG laser and intense pulsed light. *J Cosmet Laser Ther*. 2017; 19: 252-255.
- 14) Dorgham NA, Doragham DA. Lasers for reduction of unwanted hair in skin of colour: A systematic review and meta-analysis. *J Eur Acad Dermatol Venerol*. 2020; 34: 948-955.
- 15) Gold MH, Bell MW, et al. Long-term epilation using the EpiLight broad band, intense pulsed light hair removal system. *Dermatol Surg*. 1997; 23: 909-913.
- 16) Gold MH, Bell MW, et al. One-year follow-up using an intense pulsed light source for long-term hair removal. *J Cutan Laser Ther*. 1999; 1: 167-171.
- 17) Schroeter CS, Groenewegen JS, et al. Hair reduction using intense pulsed light source. *Dermatol Surg*. 2004; 30: 168-173.
- 18) 根岸圭、長尾久美子等. フラッシュユラ

ンプ治療器による脱毛治療の経験. 日美  
外報. 2006; 29: 164-171.

- 19) Radmonesh M. Burning, paradoxical hypertrichosis, leukotrichia and folliculitis are four major complications of intense pulsed light hair removal therapy. J Dermatol Treat. 2008; 19: 360-363.
- 20) Radmonesh M. Paradoxical hypertrichosis and terminal hair change after intense pulsed light hair removal therapy. J Dermatol Treat. 2009; 20: 52-54.
- 21) Willey A, Torrontegni J, et al. Hair stimulation following laser and intense pulsed light photoepilation: Review of 543 cases and ways to manage it. Lasers Surg Med. 2007; 39: 297-301.

## 第6章 美容医療における医療安全

CQ 6-1 美容医療を提供する医療機関の管理者は、医療事故(当該病院等に勤務する医療従事者が提供した医療に起因し、又は起因すると疑われる死亡であって、当該管理者が当該死亡を予期しなかったもの)が発生した場合は、医療事故調査・支援センターに報告しなければならないか。

回答: 報告する必要がある。美容医療を提供

する医療機関の管理者は、医療事故(当該病院等に勤務する医療従事者が提供した医療に起因し、又は起因すると疑われる死亡であって、当該管理者が当該死亡を予期しなかったもの)が発生した場合は、遅滞なく、医療事故調査・支援センター(一般社団法人日本医療安全調査機構)に報告しなければならない。そして、医療機関の管理者は、速やかにその原因を明らかにするために医療事故調査を行わなければならない。これまでに美容外科による医療事故の事例も報告されている。

### 解説文

医療事故調査制度は、2015年10月に施行開始された制度であり、医療事故が発生した医療機関で院内調査を行い、その調査結果を第三者機関が収集・分析することで再発防止につなげることにより、医療の安全を確保することを目的としている。

本制度における医療事故とは、医療法にもとづき「医療機関(病院、診療所、助産所)に勤務する医療従事者が提供した医療に起因し、又は起因すると疑われる死亡又は死産であって、当該医療機関の管理者がその死亡又は死産を予期しなかったもの」と定められている(図1)。「医療に起因する(疑いを含む)」死亡又は死産の考え方を図2に示す。また、「管理者が予期しなかったもの」とは、一般的な死亡の可能性についての説明や記録ではなく、当該患者個人の臨床経



過等を踏まえて、当該死亡や死産が起こりうることについて、患者等への事前の説明や診療録等への事前の記載が十分になされていたものでない、と管理者が認めたものである。

本制度の概要を図3に示す。医療機関は、医療事故が発生した場合、まずは遺族に説明を行い、医療事故調査・支援センター（一般社団法人 日本医療安全調査機構）に遅滞なく報告し、その後、速やかに医療事故調査を行う。そして、調査を行う際には、医療機関は医療事故調査等支援団体（図4）に対し、調査を行うために必要な支援を求めるものとするとしてされており、原則として外部の医療の専門家の支援を受けながら調査を行う。院内における調査の終了後、調査結果を遺族に説明し、医療事故調査・支援センターに報告する。医療事故調査・支援センター2021年年報によると、院内における調査について、制度開始から2021年12月までに、美容外科に関する事例は1件調査されている<sup>1)</sup>。

また、医療機関が医療事故として医療事故調査・支援センターに報告した事案について、遺族又は医療機関が医療事故調査・支援センターに調査を依頼した際は、医療事故調査・支援センターが調査を行うことができる（センター調査）。センター調査終了後、医療事故調査・支援センターは、調査結果を医療機関と遺族に報告することになる。医療事故調査・支援センター2021年年報に

よると、センター調査について、制度開始から2021年12月までに、美容外科に関する事例は1件調査されている<sup>1)</sup>。

医療事故調査・支援センターは、集積した情報に基づき、得られた知見から再発防止策の検討を行い情報提供するなど医療事故の再発防止に関する普及啓発等についても行っており、2022年3月までに「医療事故の再発防止に向けた提言」として計16テーマについて分析・公表している。

CQ 6-2 医療事故調査制度以外に、医療機関内における事故その他の事案が発生した際に共有する制度はあるのか？

回答：提供した医療（美容医療を含む）により、医療機関内における事故その他の事案が発生した際に、外部の機関が情報収集する制度として、医療事故情報収集等事業がある。同事業においては、特定機能病院、国立ハンセン病療養所、独立行政法人国立病院機構及び国立高度専門医療研究センターの開設する病院、学校教育法に基づく大学の附属施設である病院（病院分院を除く）は事案が発生した場合、登録分析機関（公益財団法人 日本医療機能評価機構）に報告する義務がある。左記以外の病院と診療所の管理者は、同事業に参加し、事案を共有することが望まれる。これまで美容医療が関与する事案も共有されている。

## 解説文

医療事故情報収集等事業は、医療機関から報告された事故等事案についての情報を収集、分析し提供することにより、広く医療機関が医療安全対策に有用な情報を共有するとともに、国民に対して情報を提供することを通じて、医療安全対策に一層の推進を図ることを目的としている。

本事業の概要について、図 5 に示す。対象となる医療機関は (1) 国立研究開発法人及び国立ハンセン病療養所、(2) 独立行政法人国立病院機構の開設する病院、(3) 学校教育法に基づく大学の附属施設である病院（病院分院を除く）、(4) 特定機能病院、(5) 事業参加を希望する医療機関となっている。

(1) ～ (4) は法令により、事故等事案の報告義務が課せられているが、それ以外の医療機関も (5) として、任意で参加登録をすることにより本事業への参加が可能となっている。厚生労働省は 2018 年の医政局総務課長・医薬・生活衛生局医薬安全対策課長・医薬・生活衛生局監視指導・麻薬対策課長の連名通知においても、美容医療を提供する医療機関の本事業への参加についての依頼をおこなっている<sup>2)</sup>。なお、参加登録は本事業のホームページから Web 上で申請することができる。

また、本事業において報告対象となる事故等事案は法令にもとづき、以下の通り定義されている。

① 誤った医療又は管理を行ったことが

明らかであり、その行った医療又は管理に起因して、患者が死亡し、若しくは患者に心身の障害が残った事例又は予期しなかった、若しくは予期していたものを上回る処置その他の治療を要した事例

② 誤った医療又は管理を行ったことが明らかでないが、行った医療又は管理に起因して、患者が死亡し、若しくは患者に心身の障害が残った事例又は予期しなかった、若しくは予期していたものを上回る処置その他の治療を要した事例（行った医療又は管理に起因すると疑われるものを含み、当該事例の発生を予期しなかったものに限る）

③ 上記①、②に掲げるもののほか、医療機関内における事故の発生の予防及び再発の防止に資する事例

本事業の報告義務医療機関は該当する事例が発生した際、当該事例が発生した日もしくは事例の発生を認識した日から原則として二週間以内に報告を行わなければならない。

また本事業では上記の事故等事案のほかに、ヒヤリ・ハット事例についても事例情報の収集を行っている。ヒヤリ・ハット事例に該当するのは以下の事例である。

① 医療に誤りがあったが、患者に実施される前に発見された事例

② 誤った医療が実施されたが、患者への影響が認められなかった事例または軽微な処置・治療を要した事例。ただし軽微な処置・治療とは、消毒、湿布、鎮痛剤投与とする。

③ 誤った医療が実施されたが、患者への影響が不明な事例

ヒヤリ・ハット事例情報については、事業に参加している医療機関のうち、報告を希望した医療機関から収集を行う。

事故等事案およびヒヤリ・ハット事例はともに、Web 上の専用画面から事例の情報を報告すると、報告された事例の情報は匿名化され、データベースに登録される。データベースに登録された事例情報は事業のホームページ上で公開され、誰でも検索・閲覧することが可能となっている。2022年3月15日現在、キーワード「美容」で検索すると40事例が参照可能である。

報告された事例は本事業を運営する公益財団法人 日本医療機能評価機構において専門家が分析を行い、4半期毎に公表される本事業の報告書に取りまとめられて医療機関、国民、行政に対して広く公表する。特に医療機関や国民に周知すべき情報については毎月1回、医療安全情報として公表されている。

CQ 6-3 患者又はその家族が医療に関する苦情や相談をする行政機関(自治体等)はあ

るか？

回答：医療（美容医療を含む）に関する苦情や相談に対応する行政機関として、都道府県等が設置している医療安全支援センターがある。医療安全支援センターは、設置している都道府県等の区域内に所在する医療機関における医療に関する苦情や相談の対応や医療機関の管理者に対し、必要に応じ、助言を行うこととされている。

解説文

医療安全支援センターは医療法改正に伴い、2007年4月より全国の都道府県、保健所を設置する市、及び特別区に設置するよう努めなければならないとされている。また、これに加えて二次医療圏ごとに設置することが望ましいとされており、現在全国に398箇所（2021年11月1日現在）設置されている。

医療安全支援センターは医療に関する患者・住民の苦情・心配や相談に対応し、医療機関に対する助言、情報提供及び研修、患者・住民に対する助言及び情報提供、並びに地域における意識啓発を図り医療安全を推進することによって、住民の医療に対する信頼を確保することを目的としている。

全国の医療安全支援センターに関する支援事業である医療安全支援センター総

合支援事業では年に一度全国の医療安全支援センターの状況について調査しており、美容医療についての相談件数についても集計している。また、医療安全支援センター総合支援事業のホームページには「美容医療などの施術を受ける前に注意すること」と題したページが作成されている。このページには美容医療におけるインフォームド・コンセントや美容医療などの施術を受ける前に確認したいところについて、情報提供がなされている。

また、美容医療に関するトラブルは消費者生活センター等にも多くの苦情が寄せられていたことから、2015年に内閣府が設置する消費者委員会において「美容医療サービスに係るホームページ及び事前説明・同意に関する建議」が出されている。この建議事項の一つとして「苦情相談情報の活用」が挙げられ、消費生活センターに寄せられた情報について収集をおこなっている「全国消費生活情報ネットワークシステム(PIO-NET)」と医療安全支援センター双方に蓄積された情報の活用を図るとともに、医療安全支援センターの相談窓口を消費者へ周知を図ることが必要とされた。そのため、厚生労働省は2016年1月7日医政局総務課長通知により、医療安全支援センター等へ蓄積された情

報を活用するとともに、医療安全支援センターの周知の依頼をおこなっている<sup>3)</sup>。そして、消費者庁と厚生労働省は共同で美容医療に関する注意喚起資料を作成し(図6)<sup>4)</sup>、医療に関する苦情、心配などの相談窓口として医療安全支援センターの周知を行っている。こちらは厚生労働省ホームページ内の「美容医療における医療安全について」でもダウンロード可能である。

医療安全支援センターの相談・苦情対応における基本的な考え方として、医療行為における過失や因果関係の有無、責任の所在を判断・決定するのではなく、患者・住民と医療従事者や医療機関の間であって、中立的な立場から問題解決に向けた双方の取り組みを支援することとしている。ただしセンターに寄せられた相談、苦情についてセンターが医療機関に対して行う助言に対して、当該医療機関の管理者は適切な措置を講じるよう努めなければならないと法令に定められている。全国の医療安全支援センターについては医療安全支援センター総合支援事業のホームページで検索することができるようになっているので参照されたい。

図 1

## 本制度における医療事故の定義について

法律事項	医療機関（病院、診療所、助産所）に勤務する医療従事者が提供した医療に起因し、又は起因すると疑われる死亡又は死産であって、当該医療機関の管理者がその死亡又は死産を予期しなかったもの	
省令事項		○「予期しなかったもの」
通知事項	○「医療に起因し又は起因すると疑われるもの」	○「予期しなかったもの」

○ **医療事故の範囲** ※過誤の有無は問わない

	医療に起因し、又は起因すると疑われる死亡又は死産	左記に該当しない死亡又は死産
管理者が予期しなかったもの	<b>制度の対象事案</b>	
管理者が予期したもの		

本制度において「医療事故」に該当するかどうかについては、医療機関の管理者が組織として判断することとされています。  
地域における医療及び介護の総合的な確保を推進するための関係法律の整備等に関する法律の一部の施行（医療事故調査制度）について（平成27年5月8日付医政発0508第1号）より

なお、遺族等から医療事故が発生したのではないかという申出があった場合であって、医療事故には該当しないと判断した場合は、遺族等に対してその理由をわかりやすく説明することとされています。  
「医療法施行規則の一部を改正する省令の施行に伴う留意事項等について（平成28年6月24日付医政総発0624第1号）」より

（厚生労働省ホームページより引用）

図 2

「地域における医療及び介護の総合的な確保を推進するための関係法律の整備等に関する法律の一部の施行（医療事故調査制度）について」（平成27年5月8日医政発0508第1号）より抜粋

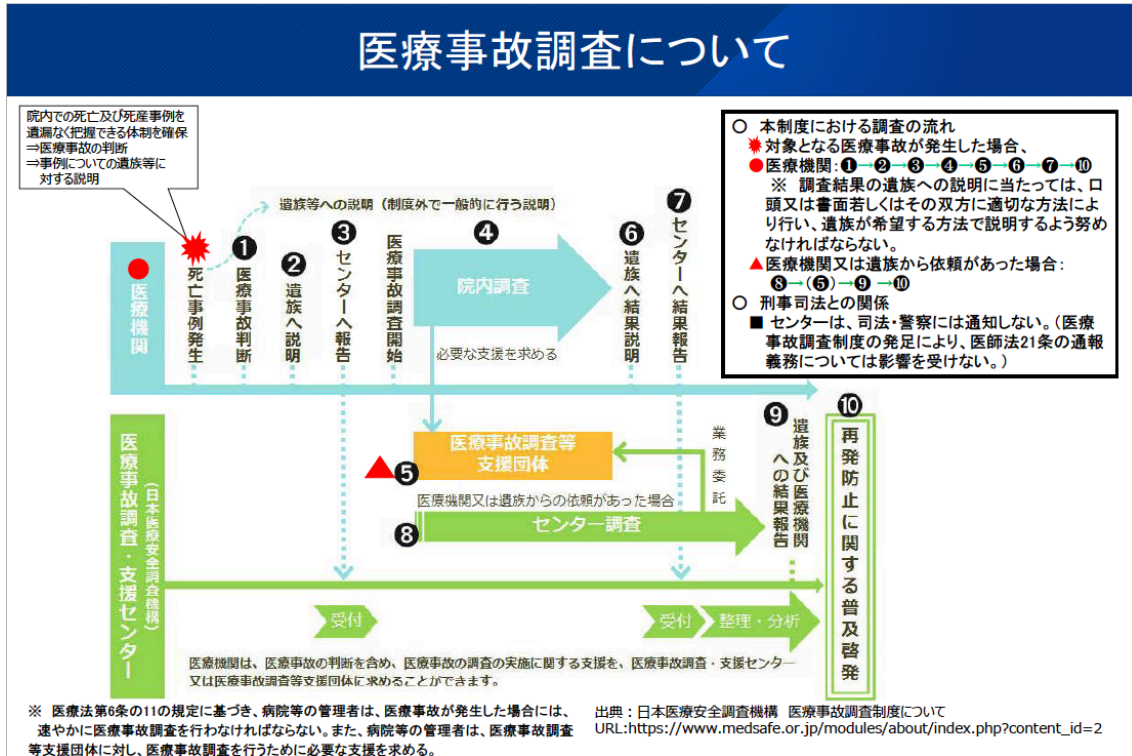
**「当該病院等に勤務する医療従事者が提供した医療に起因し、又は起因すると疑われる死亡又は死産であって、当該管理者が当該死亡又は死産を予期しなかったもの」を、医療事故として管理者が報告する。**

<p><b>「医療」（下記に示したものに起因し、又は起因すると疑われる死亡又は死産（①）</b></p> <ul style="list-style-type: none"> <li>○ <b>診察</b> - 徴候、症状に関連するもの</li> <li>○ <b>検査等（経過観察を含む）</b> - 検体検査に関連するもの - 生体検査に関連するもの - 診断穿刺・検体採取に関連するもの - 画像検査に関連するもの</li> <li>○ <b>治療（経過観察を含む）</b> - 投薬・注射（輸血含む）に関連するもの - リハビリテーションに関連するもの - 処置に関連するもの - 手術（分娩含む）に関連するもの - 麻酔に関連するもの - 放射線治療に関連するもの - 医療機器の使用に関連するもの</li> <li>○ <b>その他</b> 以下のような事案については、管理者が医療に起因し、又は起因すると疑われるものと判断した場合 - 療養に関連するもの - 転倒・転落に関連するもの - 誤嚥に関連するもの - 患者の隔離・身体的拘束／身体抑制に関連するもの</li> </ul>	<p style="text-align: center;"><b>①に含まれない死亡又は死産（②）</b></p> <p>左記以外のもの</p> <p>&lt;具体例&gt;</p> <ul style="list-style-type: none"> <li>○ 施設管理に関連するもの - 火災等に関連するもの - 地震や落雷等、天災によるもの - その他</li> <li>○ 併発症 （提供した医療に関連のない、偶発的に生じた疾患）</li> <li>○ 原病の進行</li> <li>○ 自殺（本人の意図によるもの）</li> <li>○ その他 - 院内で発生した殺人・傷害致死、等</li> </ul>
--	---

※ 1 医療の項目には全ての医療従事者が提供する医療が含まれる。  
 ※ 2 ①、②への該当性は、疾患や医療機関における医療提供体制の特性・専門性によって異なる。

(厚生労働省ホームページより引用)

図 3



(厚生労働省ホームページより引用)

図 4

医療法第6条の11第2項の規定に基づき厚生労働大臣が定める団体（支援団体）  
平成27年8月6日付厚生労働省告示第343号

○ 職能団体

- ・（公社）日本医師会及び（一社）都道府県医師会
- ・（公社）日本歯科医師会及び（一社）都道府県歯科医師会
- ・（公社）日本薬剤師会及び（一社）都道府県薬剤師会
- ・（公社）日本看護協会及び（公社）都道府県看護協会
- ・（公社）日本助産師会及び（一社）都道府県助産師会
- ・（一社）日本病院薬剤師会
- ・（公社）日本診療放射線技師会
- ・（一社）日本臨床衛生検査技師会
- ・（公社）日本臨床工学技士会

○ 病院団体等

- ・（一社）日本病院会及びその会員が代表者である病院
- ・（公社）全日本病院協会及びその会員が代表者である病院
- ・（一社）日本医療法人協会
- ・（公社）日本精神科病院協会
- ・（公社）全国自治体病院協議会及びその会員が代表者である病院
- ・（一社）全国医学部長病院長会議及びその会員が代表者である大学の医学部又は病院
- ・（公財）日本医療機能評価機構

○ 病院事業者

- ・（独）国立病院機構
- ・（独）労働者健康福祉機構
- ・（独）地域医療機能推進機構
- ・（国研）国立がん研究センター
- ・（国研）国立循環器病研究センター
- ・（国研）国立精神・神経医療研究センター
- ・（国研）国立国際医療研究センター
- ・（国研）国立成育医療研究センター
- ・（国研）国立長寿医療研究センター
- ・日本赤十字社
- ・（福）恩賜財団済生会
- ・全国厚生農業協同組合連合会の会員である厚生農業協同組合連合会
- ・（福）北海道社会事業協会
- ・国家公務員共済組合連合会

○ 学術団体

- ・日本医学会に属する学会（内81学会）
- ・日本歯科医学会
- ・（一社）日本医療薬学会
- ・（一社）日本看護学会協議会の社員である学会
- ・（一社）医療の質・安全学会
- ・（一社）医療安全全国共同行動

（厚生労働省ホームページより引用）

図 5

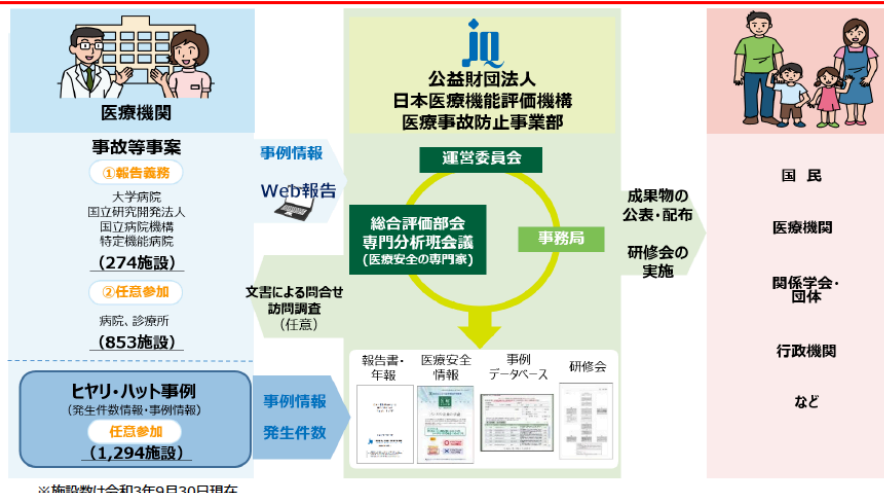
## 医療事故情報収集等事業

○ 事業の目的

医療機関から収集した事故等事案やヒヤリ・ハット事例を分析の上提供することにより、医療安全対策に有用な情報を医療機関に広く共有するとともに、国民に対して情報を公開することを通じて、医療安全対策の一層の推進を図ることを目的としています。

○ 事業の流れ

報告された事例を分析し、報告書や年報、医療安全情報を作成しています。それらは、報告された事例と共に、ホームページで公開しています。また、事例の報告の質を高めていただくことを目的として、参加医療機関を対象に研修会を開催しています。



（厚生労働省ホームページより引用）

図 6

(消費者庁と厚生労働省による美容医療に関する注意喚起の資料)

文献

1. 一般社団法人日本医療安全調査機構 (医療事故調査・支援センター) 2021 (令和3) 年現況報告. <https://www.medsafe.or.jp/>
2. 2018年12月14日医政局総務課長・医薬・生活衛生局医薬安全対策課長・医薬・生活衛生局監視指導・麻薬対策課長通知(医政総発1214第1号・薬生安発1214第2号・薬生監麻発1214第18号)
3. 2016年1月7日医政局総務課長通知(医政総発0107第1号)
4. 消費者庁と厚生労働省による美容医療に関する注意喚起の資料  
<https://www.mhlw.go.jp/content/1080000/0/000904905.pdf>

参考となるホームページ

- ・厚生労働省ホームページ (医療安全対策)  
[https://www.mhlw.go.jp/stf/seisakunitsuite/bunya/kenkou\\_iryuu/iryuu-izen/index.html](https://www.mhlw.go.jp/stf/seisakunitsuite/bunya/kenkou_iryuu/iryuu-izen/index.html)
- ・厚生労働省ホームページ (美容医療における医療安全について)  
[https://www.mhlw.go.jp/stf/newpage\\_04978.html](https://www.mhlw.go.jp/stf/newpage_04978.html)
- ・医療事故調査制度  
<https://www.medsafe.or.jp/>
- ・医療事故情報収集等事業  
<http://www.med-safe.jp/>
- ・医療安全支援センター総合支援事業



<http://www.anzen-shien.jp/>

#### 動画資料

厚生労働省. 最近の医療安全施策について.

<https://www.youtube.com/watch?v=IKKP0gaW3eE>

[aW3eE](#)

#### D 健康危険情報

なし

#### E 研究発表

##### 1. 論文発表

1) 大慈弥裕之、山田秀和、橋本一郎、吉村浩太郎:美容医療診療指針. 令和元年度厚生労働科学特別研究事業. 日本美容外科学会会報、2020, 42 特別号: 19-139.

2) 大慈弥裕之、吉村浩太郎、田中純子、橋本一郎, 美容医療合併症実態調査と美容医療診療指針、Aesthetic Dermatology, 2021, 31:206.

3) 大慈弥裕之, 「形成外科の技術」に裏打ちされた美容外科—信頼のための専門医教育と行政の役割, 集中、2021, 9月号, 4-7.

4) 大慈弥裕之、山田秀和、吉村浩太郎、田中純子、橋本一郎、石河晃:美容医療合併症実態調査と美容医療診療指針、Bella Pelle, 2021, 31:206.

##### 2. 学会発表

1) 大慈弥裕之. 非手術美容医療の診療指針 (美容外科学会・美容皮膚科学会合同ガイドライン). 第20回日本抗加齢医学会総会. 2020年9月.

2) 大慈弥裕之、橋本一郎. 特別シンポジウム:学会合同美容医療診療指針 (令和元年度厚労科研特別研究報告). 第43回日本美容外科学会総会, 2021年2月.

3) 大慈弥裕之、吉村浩太郎、田中純子、橋本一郎. 日本美容外科学会 (JSAPS) との合

同企画. 美容医療合併症実態調査と美容医療診療指針. 第39回日本美容皮膚科学会総会. 2021年8月.

#### F. 知的財産権の出願・登録状況

1. 特許取得  
なし

2. 実用新案登録  
なし

3. その他  
なし