

厚生労働科学研究費補助金  
(難治性疾患政策研究事業)

「角膜難病の標準的診断法および治療法の  
確立を目指した調査研究」

令和元年度 総括・分担研究報告書

研究代表者 西田 幸二

令和元年（2020年）3月

# 目 次

## I. 総括研究報告

- 角膜難病の標準的診断法および治療法の確立を目指した調査研究 ----- 3  
西田 幸二  
(資料) 無虹彩症の診療ガイドライン

## II. 分担研究報告

1. 膠様滴状角膜ジストロフィ 長期臨床経過 ----- 73  
村上 晶
2. 前眼部形成異常および無虹彩症の診療ガイドライン作成に関する研究 ----- 78  
東 範行
3. 主に無虹彩症とFuchs角膜内皮ジストロフィの研究に携わる研究 ----- 81  
島崎 潤
4. 前眼部形成異常の診断基準の妥当性に関する研究 ----- 85  
宮田 和典
5. 前眼部形成異常の診療ガイドラインの作成 ----- 89  
山田 昌和  
(資料) 前眼部形成異常の診療ガイドライン
6. 眼類天疱瘡の手術治療に関する調査 ----- 133  
外園 千恵
7. 無虹彩症診療ガイドライン作成 ----- 137  
白石 敦
8. 前眼部形成異常の診療ガイドラインの作成 (外科的治療効果の検討) ----- 141  
榛村 重人
9. 希少難治性角膜疾患の疫学調査に関する研究 ----- 144  
臼井 智彦

10. 角膜難病の診断法・治療法に対する科学的検討および エビデンス構築に関する研究 -----	147
山田 知美	
11. 無虹彩症の診療ガイドライン作成と、無虹彩症および Fuchs角膜内皮ジストロフィのQOL調査に関する研究-----	149
大家 義則	
III. 研究成果の刊行に関する一覧表 -----	155

厚生労働科学研究費補助金（難治性疾患政策研究事業）  
「角膜難病の標準的診断法および治療法の確立を目指した調査研究」

総括研究報告書

研究代表者	西田 幸二	大阪大学 脳神経感覚器外科学(眼科学)	教授
研究分担者	村上 晶	順天堂大学 眼科学	教授
研究分担者	東 範行	国立成育医療研究センター 眼科・視覚科学研究室	診療部長・室長
研究分担者	島崎 潤	東京歯科大学 歯学部	教授
研究分担者	宮田 和典	医療法人明和会 宮田眼科病院	院長
研究分担者	山田 昌和	杏林大学 眼科学教室	教授
研究分担者	外園 千恵	京都府立医科大学 眼科学	教授
研究分担者	白石 敦	愛媛大学 眼科学	教授
研究分担者	榛村 重人	慶應義塾大学医学部 眼科学教室	准教授
研究分担者	臼井 智彦	東京大学医学部附属病院 眼科・視覚矯正科	非常勤講師
研究分担者	山田 知美	大阪大学医学部附属病院 未来医療開発部	特任教授(常勤)
研究分担者	大家 義則	大阪大学 脳神経感覚器外科学(眼科学)	助教

**【研究要旨】**

角膜は眼球の最前部に位置し、眼球光学系で最大の屈折力を持つため、わずかな混濁や変形であっても著しい視力低下を来す。本研究では難治性前眼部疾患として、前眼部形成異常、無虹彩症、膠様滴状角膜ジストロフィー、Fuchs 角膜内皮ジストロフィー、眼類天疱瘡の 5 疾患を対象としている。いずれも希少な疾患で、原因ないし病態が明らかでなく、効果的な治療方法がいまだ確立しておらず、また著しい視力低下を来すため早急な対策が必要な疾患であると言える。

本研究では、これら 5 疾患に対して Minds に準拠した方法でエビデンスに基づいた診療ガイドラインを作成し、これらを医師、患者ならびに広く国民に普及・啓発活動を行うことで国内における診療の均てん化を図ることを目的とする。さらに対象疾患における視覚の質の実態調査を行い、患者の療養生活環境改善への提案に資することとする。また疾患レジストリへのデータ登録、診断基準および重症度分類の改定、普及・啓発活動についても実施することとする。

今年度は、指定難病である前眼部形成異常および無虹彩症について、Minds に準拠した診療ガイドラインを作成した。VFQ-25 アンケートによる視覚の質の実態調査については、無虹彩症および Fuchs 角膜内皮ジストロフィーについて解析を行った。また AMED 事業である難病プラットフォームとの共同研究としてデータベースを構築し、無虹彩症の症例登録を行った。

## A. 研究目的

角膜は眼球の最前部に位置し、眼球光学系で最大の屈折力を持つため、わずかな混濁や変形であっても著しい視力低下を来す。本研究では難治性前眼部疾患として、前眼部形成異常、無虹彩症、膠様滴状角膜ジストロフィー、Fuchs 角膜内皮ジストロフィー、眼類天疱瘡の 5 疾患を対象としている。いずれも希少な疾患で、原因ないし病態が明らかでなく、効果的な治療方法がいまだ確立しておらず、また著しい視力低下を来すため早急な対策が必要な疾患であると言える。

我々は日本眼科学会、角膜学会、角膜移植学会、小児眼科学会等の関連学会と連携して、これまでに我々が作成した希少難治性前眼部疾患の診断基準と重症度分類をより質の高いものに改定する。また Minds に準拠した方法でエビデンスに基づいた診療ガイドラインを作成し、これらを医師、患者ならびに広く国民に普及・啓発活動を行うことで国内における診療の均てん化を図ることを目的とする。さらに対象疾患における視覚の質の実態調査を行い、患者の療養生活環境改善への提案に資することとする。これらによって、希少難治性前眼部疾患の医療水準の向上、予後改善が期待できる。このことは厚生労働行政の希少難治性疾患の克服という課題に供することとなり、最終的には医療費や社会福祉資源の節約に大きく寄与することが期待される。

## B. 研究方法

診療ガイドラインの作成については、Minds に準拠して行うこととする。Minds ではガイドライン統括委員会、診療ガイドライン作成グループ、システマティックレビューチームの 3 層構造を最初に構築する。

また Minds 診療ガイドライン作成の一連について外部評価を行うための外部評価委員を設定する。

我々の研究班ではガイドライン統括委員会を研究代表者および研究分担者とし、診療ガイドライン作成グループに各疾患を担当する研究分担者、システマティックレビューチームに各疾患を担当する研究協力者および大阪大学統計グループを割り当てた。また外部評価委員については東邦大学の堀裕一教授と浜松医科大学の尾島俊之教授の 2 名を選出した。

実際の Minds 診療ガイドラインの作成に当たっては、平成 29 年度には指定難病となった前眼部形成異常および無虹彩症について診療ガイドライン作成グループによりスコープの原案を作成する。平成 30 年度には議論を重ねスコープを最終化し、システマティックレビューチームによりクリニカルクエスチョン (CQ) リストについてシステマティックレビュー (SR) を行う。令和元年度には診療ガイドライン作成グループにより推奨文および草案作成を行い、最終化する。指定難病以外の 3 疾患については、指定難病 2 疾患のガイドライン作成を行いながら作成の可否について検討を行う。

視覚の質の実態調査に関しては、NEI VFQ-25 アンケート調査票を用いて行うこととする。アンケート結果は症例報告書 (CRF) と共に研究班事務局へ集約し、REDCap データベースへの登録および解析を行う。また難病プラットフォームデータベースを構築し、症例登録を実施する。

診断基準および重症度分類の改訂、普及・啓発活動等については全年度を通して行うこととする。

(倫理面への配慮)

すべての研究はヘルシンキ宣言の趣旨を尊重し、関連する法令や指針を遵守し、各施設の倫理審査委員会の承認を得たうえで行うこととする。また個人情報の漏洩防止、患者への研究参加への説明と同意の取得を徹底する。

### C. 研究結果

今年度は指定難病である前眼部形成異常および無虹彩症について、システマティックレビュー結果を元に議論を重ね、推奨を決定した。決定した推奨および解説文をまとめて診療ガイドライン草案とし、外部評価等を行った後、最終化した。

視覚の質の実態調査に関しては、これまでに集められた VFQ-25 アンケート調査結果のうち無虹彩症患者 58 名および Fuchs 角膜内皮ジストロフィー患者 29 名について解析を行った。

診断基準および重症度分類については、前眼部形成異常および無虹彩症について日本眼科学会雑誌へ論文投稿を行い、眼科医に広く周知した。

また膠様滴状角膜ジストロフィーについては、難病情報センターホームページに病気の解説を掲載した。

Fuchs 角膜内皮ジストロフィーについては、診断基準策定を目的として、大阪大学を受診した患者のうち Fuchs 角膜内皮ジストロフィーが疑われる患者に対して遺伝子検査を実施した。

眼類天疱瘡については、指定難病である類天疱瘡の診断基準と合致するよう、皮膚科研究班と意見交換を行い、問題点の洗い出し等を行った。

本研究で収集した症例情報は全て REDCap データベースへ登録を行い、無虹彩症については難病プラットフォームデータベース

へ登録を行った。

### D. 考按

令和元年度は、前眼部形成異常および無虹彩症について、システマティックレビュー結果をもとに議論を重ね、推奨文を作成した。両疾患とも希少疾患であることから、ランダム化比較試験などのエビデンスの高い研究は行われていなかった。しかしながら患者および医療者にとって少しでも科学的合理性が高いと考えられる診療方法の選択肢となるよう、患者の希望・信条や、医療者としての倫理性、社会的な制約条件等も考慮のうえ推奨を提示した。また診療ガイドライン使用者が推奨を理解する際の手助けとなるよう、解説文として SR 結果や推奨作成に至る経緯、補足事項を付記した。無虹彩症の重要臨床課題のうち、推奨提示の難しいものについてはバックグラウンドクエスチョンという形でシステマティックレビューを実施し、結果を解説文としてまとめた。残りの 3 疾患（膠様滴状角膜ジストロフィー、Fuchs 角膜内皮ジストロフィー、眼類天疱瘡）については、診断基準に改定の余地があることから今年度中の診療ガイドライン作成は困難と判断した。しかしながらこれら疾患についても診療ガイドラインの作成は必要不可欠であり、来年度以降に研究班を再編成のうえ作成に当たりたいと考えている。また作成した診療ガイドラインについては、アンケート等による評価を実施し、適宜改定を行う予定である。

視覚の質の実態調査に関しては、VFQ-25 アンケート調査を実施し、今年度は無虹彩症および Fuchs 角膜内皮ジストロフィーについて解析を行った。解析の結果、無虹彩症では総合得点（コンポ 11）は  $57.5 \pm 14.7$  と低く、優位眼矯正視力（換算 logMAR 値）は

遠見視力による行動、見え方による社会生活機能と有意な負の相関を認めた。一般的健康感、一般的見え方、目の痛み、近見視力、心の健康、役割機能、自立、色覚、周辺視力、総合点数は優位眼矯正視力と有意な相関を認めなかった。

眼類天疱瘡については、指定難病である類天疱瘡の一病態であることから診断基準を統合することが求められている。皮膚科研究班と議論を重ねた結果、免疫学的診断は不可欠との結論に至ったが、眼科領域においては抗体の検出率が低いこと、また眼表面への刺激により急性増悪することがあることから、慎重に検討して行く必要があると考えている。

症例収集および症例登録については、研究班の各施設において記載した症例報告書を研究班事務局へ集約し、研究班内データベース（REDCap データベース）へ継続して登録を行っている。加えて今年度はAMED 事業である難病プラットフォームとの共同研究として中央倫理審査を実施し、承認を得た後、データベース構築、症例登録を行った。難病プラットフォームを介して国内外の難病研究班と情報共有を行う事により、難病研究の促進に貢献できる事を期待している。

## E. 結論

今年度は、指定難病である前眼部形成異常と無虹彩症について、Minds に準拠した診療ガイドラインを作成した。VFQ-25 アンケートによる視覚の質の実態調査については、無虹彩症および Fuchs 角膜内皮ジストロフィーについて解析を行った。また AMED 事業である難病プラットフォームとの共同研究としてデータベースを構築し、無虹彩症について症例登録を行った。

## F. 健康危険情報

なし

## G. 研究発表

### 1. 論文発表

1. Nishiyama I, Oie Y, Matsushita K, Koh S, Winegarner A, **Nishida K**. Transient extremely shallow anterior chamber caused by ciliochoroidal detachment in a patient with Mycobacterium chelonae keratitis. Am J Ophthalmol Case Rep 2019;15:100530.
2. Maeno S, Koh S, Ichii M, Oie Y, **Nishida K**, Kanakura Y. Prominent regression of corneal crystalline deposits in multiple myeloma after treatment with proteasome inhibitor. Ann Hematol 2019.
3. Kiritoshi S, Oie Y, Nampei K, Sato S, Morota M, **Nishida K**. Anterior Segment Optical Coherence Tomography Angiography in Patients Following Cultivated Oral Mucosal Epithelial Transplantation. American journal of ophthalmology 2019.
4. Busch C, Koh S, Oie Y, Ichii M, Kanakura Y, **Nishida K**. In vivo confocal microscopy of multiple myeloma associated crystalline keratopathy. Am J Hematol 2019;94:164.
5. Watanabe S, Oie Y, Miki A, Soma T, Koh S, Kawasaki S, Tsujikawa

- M, Jhanji V, **Nishida K.**  
Correlation Between Angle  
Parameters and Central Corneal  
Thickness in Fuchs Endothelial  
Corneal Dystrophy. *Cornea* 2019.
6. Soma T, Koh S, Oie T, Maruyama K, Tsujikawa M, Kawasaki S, Maeda N, **Nishida K.** Clinical evaluation of a newly developed graft inserter (NS Endo-Inserter) for Descemet stripping automated endothelial keratoplasty. *Clinical ophthalmology* 2019;13:43-48.
  7. Shiozaki D, Sakimoto S, Shiraki A, Wakabayashi T, Fukushima Y, Oie Y, Usui S, Sato S, Sakaguchi H, **Nishida K.** Observation of treated iris neovascularization by swept-source-based en-face anterior-segment optical coherence tomography angiography. *Sci Rep* 2019;9:10262.
  8. Maeno S, Soma T, Tsujikawa M, Shigeta R, Kawasaki R, Oie Y, Koh S, Maruyama K, Kawasaki S, Maeda N, **Nishida K.** Efficacy of therapeutic soft contact lens in the management of gelatinous drop-like corneal dystrophy. *The British journal of ophthalmology* 2019.
  9. Maeno S, Oie Y, Sunada A, Tanibuchi H, Hagiwara S, Makimura K, **Nishida K.** Successful medical management of *Pythium insidiosum* keratitis using a combination of minocycline, linezolid, and chloramphenicol. *Am J Ophthalmol Case Rep* 2019;15:100498.
  10. Ichii M, Koh S, Maeno S, Busch C, Oie Y, Maeda T, Shibayama H, **Nishida K.**, Kanakura Y. Noninvasive assessment of corneal alterations associated with monoclonal gammopathy. *Int J Hematol* 2019. 5.
  11. 重安千花、山田昌和、大家義則、川崎諭、東範行、仁科幸子、木下茂、外園千恵、大橋裕一、白石敦、坪田一男、榛村重人、村上晶、島崎潤、宮田和典、前田直之、山上聡、臼井智彦、**西田幸二**；厚生労働科学研究費補助金難治性疾患政策研究事業希少難治性角膜疾患の疫学調査研究班，角膜難病の標準的診断法および治療法の確立を目指した調査研究班。前眼部形成異常の診断基準および重症度分類。日眼会誌 124:89-95, 2020
  12. 大家義則、川崎諭、西田希、木下茂、外園千恵、大橋裕一、白石敦、坪田一男、榛村重人、村上晶、島崎潤、宮田和典、前田直之、山田昌和、山上聡、臼井智彦、**西田幸二**；厚生労働科学研究費補助金難治性疾患政策研究事業希少難治性角膜疾患の疫学調査研究班，角膜難病の標準的診断法および治療法の確立を目指した調査研究班。無虹彩症の診断基準および重症度分類。日眼会誌 124:83-



88, 2020

## 2. 学会発表

1. 大家義則、保倉祐一、川崎良、前田直之、西田幸二 フックス角膜内皮ジストロフィにおける前眼部OCTを用いた角膜前後面のフリーエ解析 角膜カンファレンス 2020 2月27日 東京都
2. 前田鈴香、大家義則、阿曾沼早苗、藤本智穂美、西田希、川崎良、前田直之、西田幸二 フックス角膜内皮ジストロフィ患者の視力表による矯正視力の差 角膜カンファレンス 2020 2月27日 東京都
3. 井口智詠、大家義則、島崎潤、榛村重人、外園千恵、白石敦、臼井智彦、村上晶、宮田和典、西田幸二 無虹彩症患者におけるNEI VFQ-25を用いたQOL調査 角膜カンファレンス 2020 2月27日 東京都
4. 河本晋平、大家義則、川崎良、西田幸二 フックス角膜内皮ジストロフィにおける iridotrabecular contact と重症度 の関係 第73回日本臨床眼科学会 2019年10月24日 京都府
5. 的場あゆみ、大家義則、保倉佑一、川崎良、中尾武史、相馬剛至、高静花、川崎諭、辻川元一、前田直之、西田幸二 フックス角膜内皮ジストロフィにおける中心角膜厚および中心角膜容積の自然経過解析 第73回日本臨床眼科学会 2019年10月24日 京都府
6. 大家義則、西田幸二 iPS細胞を用いた角膜移植 第39回日本眼薬理学会 2019年9月15日 愛知県
7. Yoshinori Oie, Shinpei Komoto, Ryo Kawasaki, Reiko Kobayashi, Takeshi Nakao, Takeshi Soma, Shizuka Koh, Kazuichi Maruyama, Satoshi Kawasaki, Motokazu Tsujikawa, Naoyuki Maeda, Kohji Nishida. Clinical course analysis based on optical coherence tomography after cataract surgery in patients with Fuchs' endothelial corneal dystrophy. ARVO2019 2019年4月30日バンクーバー カナダ
8. Shoko Kiritoshi, Yoshinori Oie, Kanako Nampei, Shinnosuke Sato, Misa Morota, Reiko Kobayashi, Takeshi Nakao, Takeshi Soma, Shizuka Koh, Kazuichi Maruyama, Satoshi Kawasaki, Motokazu Tsujikawa, Naoyuki Maeda, Kohji Nishida Analysis on depth of corneal neovascularization using anterior segment optical coherence tomography angiography in patients following cultivated oral mucosal epithelial sheet transplantation ARVO2019 2019年4月29日バンクーバー カナダ
9. Honami Tanibuchi, Yoshinori Oie, Sanae Asonuma, Reiko Kobayashi, Takeshi Nakao, Takeshi Soma, Shizuka Koh, Kazuichi Maruyama, Satoshi

Kawasaki, Motokazu Tsujikawa,  
Naoyuki Maeda, Kohji Nishida.  
In vivo confocal microscopic  
observation in patients with  
Fuchs' endothelial corneal  
dystrophy based on severity  
grading using anterior segment  
optical coherence tomography.  
ARV02019 2019年4月30日バンク  
ーバー カナダ

10. Kanako Nampei, Yoshinori Oie,  
Shoko Kiritoshi, Misa Morota,  
Shinnosuke Satoh, Satoshi  
Kawasaki, Takeshi Nakao,  
Takeshi Soma, Shizuka Koh,  
Kazuichi Maruyama, Motokazu  
Tsujikawa, Naoyuki Maeda, Kohji

Nishida Analysis on  
conjunctival vasculature using  
anterior segment optical  
coherence tomography  
angiography in patients with  
ocular surface squamous  
neoplasia ARV02019 2019年4月  
30日バンクーバー カナダ

#### H. 知的所有権の取得状況

1. 特許取得  
なし
2. 実用新案特許  
なし
3. その他  
なし

## 無虹彩症の診療ガイドライン

無虹彩症は、程度が様々な虹彩形成異常に加えて角膜症、白内障、緑内障、黄斑低形成、眼球振盪症等を合併する難治性眼疾患である。責任遺伝子は眼の発生におけるマスター遺伝子として知られている *PAX6* 遺伝子であり、この遺伝子の片アリの機能喪失によって機能遺伝子量が半減（ハプロ不全）することで発症すると考えられている。

本疾患は、難病の患者に対する医療等に関する法律（難病法）に基づき指定難病に定められており、「角膜難病の標準的診断法および治療法の確立を目指した調査研究」研究班において、診断基準および重症度分類を作成してきた。今回我々は、無虹彩症患者の診療をより高いレベルで行うことを目的として Minds (Medical Information Network Distribution Service) (マインズ) の方法による診療ガイドラインを作成した。Minds とは厚生労働省の委託を受けて公益財団法人日本医療機能評価機構が運営する EBM 普及推進事業でのことである。

Minds によると診療ガイドラインは「診療上の重要度の高い医療行為について、エビデンスのシステマティックレビューとその総体評価、益と害のバランスなどを考量して、患者と医療者の意思決定を支援するために最適と考えられる推奨を提示する文書」と定義されている。すなわち、無虹彩症の診療上における重要臨床課題について、専門家が集まって意見を集約してガイドラインを作るのではなく、システマティックレビューの形でエビデンスを系統的な方法で収集し、採用されたエビデンスをエビデンス総体として評価してまとめ、それをもとに重要臨床課題におけるクリニカルクエスチョンに対する推奨をまとめるものである。

本診療ガイドラインにおいては、診療上重要と考えた7つのクリニカルクエスチョンと2つのバックグラウンドクエスチョンについてエビデンスをまとめ、クリニカルクエスチョンについてはその推奨を作成した。無虹彩症のような希少疾患においてはランダム化比較試験などのエビデンスの高い研究が残念ながら行われておらず、いずれのクリニカルクエスチョンについても強い推奨をまとめることはできなかった。しかしながら Minds において目標と定められているように、本診療ガイドラインが患者および医療者が少しでも科学的合理性が高いと考えられる診療方法の選択肢について情報を共有し、患者の希望・信条や、医療者としての倫理性、社会的な制約条件等も考慮して、患者と医療者の合意の上で、最善と考えられる診療方法を選択する助けとなれば、これ以上の喜びはないと考えている。

厚生労働科学研究費補助金 難治性疾患政策研究事業  
「角膜難病の標準的診断法および治療法の確立を目指した調査研究」研究班  
研究代表者 西田幸二

## 執筆者一覧

### 委員長

西田 幸二 大阪大学大学院医学系研究科脳神経感覚器外科学(眼科学)

### 委員 (五十音順)

東 範行 国立成育医療研究センター 眼科・視覚科学研究室  
阿曾沼 早苗 大阪大学大学院医学系研究科脳神経感覚器外科学(眼科学)  
石井 一葉 東京大学医学部附属病院眼科・視覚矯正科  
臼井 智彦 東京大学医学部附属病院眼科・視覚矯正科  
大家 義則 大阪大学大学院医学系研究科脳神経感覚器外科学(眼科学)  
春日 俊光 順天堂大学大学院医学研究科眼科学  
川崎 良 大阪大学大学院医学系研究科視覚情報制御学寄附講座  
倉上 弘幸 大阪大学医学部附属病院未来医療開発部  
河本 晋平 淀川キリスト教病院眼科  
斉之平 真弓 鹿児島大学医学部眼科学教室  
島崎 潤 東京歯科大学市川総合病院眼科  
白石 敦 愛媛大学大学院医学系研究科眼科学  
辻川 元一 大阪大学大学院医学系研究科保健学専攻生体情報科学講座  
富田 大輔 東京歯科大学市川総合病院眼科  
橋本 友美 東京大学医学部附属病院眼科・視覚矯正科  
林 康人 愛媛大学大学院医学系研究科眼科学  
原 祐子 愛媛大学大学院医学系研究科眼科学  
堀 寛爾 順天堂大学大学院医学研究科眼科学  
松下 賢治 大阪大学大学院医学系研究科脳神経感覚器外科学(眼科学)  
松田 彰 順天堂大学大学院医学研究科眼科学  
南 貴紘 東京大学医学部附属病院眼科・視覚矯正科  
宮井 尊史 東京大学医学部附属病院眼科・視覚矯正科  
村上 晶 順天堂大学大学院医学研究科眼科学  
山口 剛史 東京歯科大学市川総合病院眼科  
山田 知美 大阪大学医学部附属病院未来医療開発部  
吉田 絢子 東京大学医学部附属病院眼科・視覚矯正科

### 外部評価委員

堀 裕一 東邦大学医療センター大森病院眼科  
尾島 俊之 浜松医科大学健康社会医学

### 承認学会

日本眼科学会  
日本角膜学会  
日本小児眼科学会

### 協力者

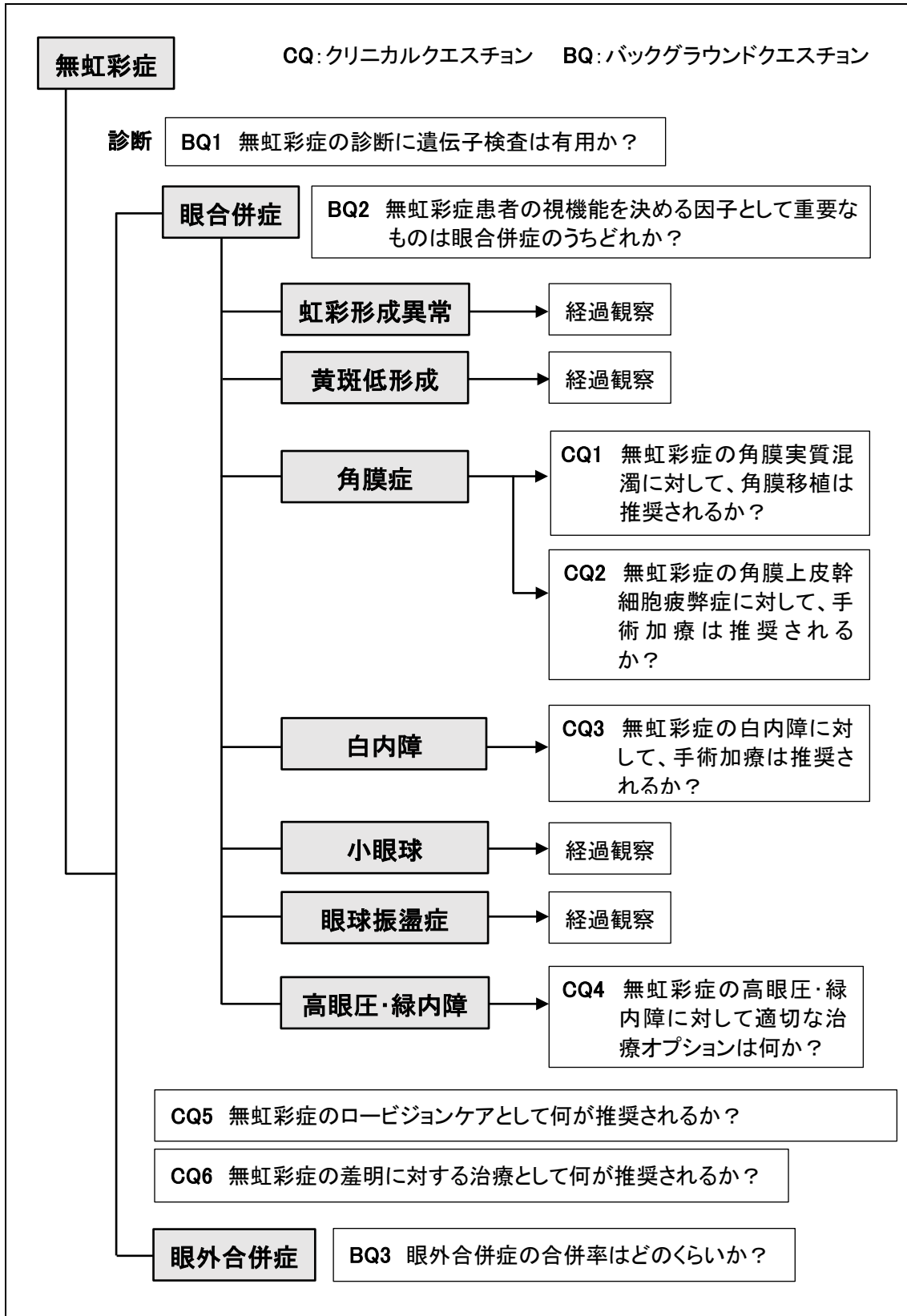
赤井 規晃 大阪大学附属図書館生命科学図書館  
西田 希 大阪大学大学院医学系研究科脳神経感覚器外科学(眼科学)

## ガイドラインサマリー

CQ 番号	CQ	サマリーおよび推奨提示	推奨の強さ
1	無虹彩症の角膜実質混濁に対して、角膜移植は推奨されるか？	無虹彩症の角膜実質混濁に対して、角膜移植を行わないことを弱く推奨する。角膜移植によって得られる視機能の改善は、無虹彩症の併発症により限定的である。また、長期的には緑内障および経年的な移植片機能不全により視力予後は不良であることが多い。	「実施しない」ことを弱く推奨する
2	無虹彩症の角膜上皮幹細胞疲弊症に対して、手術加療は推奨されるか？	無虹彩症の角膜上皮幹細胞疲弊症に対して、手術加療を行うことを弱く推奨する。具体的には、他家輪部移植または培養口腔粘膜上皮移植を行うことで、ある程度の確率で眼表面再建を達成することが期待できる。また角膜実質混濁を合併する場合には、角膜移植の併用が視力向上に有用であることが多い。	「実施する」ことを弱く推奨する
3	無虹彩症の白内障に対して、手術加療は推奨されるか？	無虹彩症の白内障に対して、手術加療は視力の改善が期待できる症例が存在する一方で、水晶体嚢やチン小帯の脆弱性に伴う手術の難度や、術後の緑内障の悪化、Anterior Fibrosis Syndrome、水疱性角膜症のリスクが高いため、手術に伴うリスクを考慮し、十分な説明を行った上で実施することを推奨する。	「実施する」ことを弱く推奨する
4	無虹彩症の高眼圧・緑内障に対して適切な治療オプションは何か？	眼圧下降を目的として、1) 点眼内服等の薬物による眼圧下降療法、2) 流出路再建手術（隅角切開術、線維柱帯切開術）、3) 濾過手術（主に線維柱帯切除術）4) 緑内障インプラント手術（ロングチューブ手術）5) 毛様体凝固術 をおこなう。治療の選択は、まず点眼・内服などの薬物療法を副作用に留意して行い、効果が得られない場合は、流出路再建術を検討する。流出路再建術実施が困難であるか、奏功しなかった場合に、線維柱帯切除術を選択するかロングチューブ手術を選択する。患眼の状態、術者の経験、緑内障インプラント手術施行のための施設認定を受けているかといった	「実施する」ことを強く推奨する

		要因を勘案して決定することを推奨する。それらの治療が奏功しない場合に、眼球ろうなど視力予後不良の合併症リスクを考慮しても有用性が高い場合に限り、毛様体凝固術を選択することもある。	
5	無虹彩症のロービジョンケアとして何が推奨されるか？	無虹彩症の視機能向上を目的としたロービジョンケアとして、屈折異常に対する屈折矯正が基本である。その上で、拡大鏡・遮光眼鏡・弱視眼鏡・拡大読書器（Closed Circuit Television:CCTV）等の視覚補助具、人工虹彩付きソフトコンタクトレンズ（人工虹彩付き SCL）を推奨する。	「実施する」ことを強く推奨する
6	無虹彩症の羞明に対する治療として何が推奨されるか？	無虹彩症の羞明に対する治療として、遮光眼鏡および人工虹彩付きソフトコンタクトレンズ（人工虹彩付き SCL）が推奨される。	「実施する」ことを強く推奨する

## 診療アルゴリズム



## 重要用語の解説

用語名	解説
黄斑低形成	網膜の黄斑部の形成が先天的に十分ではない状態。生理的陥凹の消失、黄斑部血管走行異常、眼底検査での黄斑反射消失を特徴とする。
角膜実質混濁	角膜は上皮、実質、内皮の3層に分かれるが、実質が混濁した状態。
角膜上皮幹細胞疲弊症	角膜上皮幹細胞は角膜と結膜の境界領域である輪部の基底部に存在することが知られている。この細胞が消失して混濁と血管を伴った結膜上皮が角膜上に侵入することで視力が低下した状態。
眼球振盪症	両眼が不随意に一定のリズムで揺れ動く状態。
羞明	まぶしい症状。
小眼球	先天的に眼球が小さい状態。正常の眼球容積の2/3以下、すなわち眼軸長が年齢の正常の約0.87以下とするのが一般的。
ロービジョンケア	視覚障害者・児へのリハビリテーション。

## 略語一覧

略語名	正式名称
CQ	クリニカルクエスション
BQ	バックグラウンドクエスション
SR	システムティックレビュー



## 推奨と解説の読み方

### ガイドライン全体を通じて

本ガイドラインは、「Minds 診療ガイドライン作成マニュアル 2017」に準拠して作成を行った。ガイドライン作成委員会の検討により重要臨床課題を決定し、推奨として提示可能なものはクリニカルクエスチョン（CQ）の形で取り上げ、CQ のアウトカムごとにシステマティックレビュー（SR）を実施し、その結果に基づいた推奨を作成した。推奨提示の難しい重要臨床課題についてはバックグラウンドクエスチョン（BQ）として取り上げ、BQ のアウトカムごとに SR を実施し、その結果をまとめた。

#### クリニカルクエスチョン（CQ）

クリニカルクエスチョンとは、診療ガイドラインで取り上げた重要臨床課題に基づいて、診療ガイドラインで答えるべき疑問の構成要素（PICO）を抽出し、ひとつの疑問文で表現したものである。本診療ガイドラインでは、重要臨床課題を「診断」「眼合併症」「眼外合併症」の3つの項目に分け、6つのCQを設定した。

#### 推奨提示

推奨文は各CQのSR結果をもとに、アウトカムに関する「エビデンスの強さ」「益と害のバランス」「患者の価値観や意向の多様性」「経済的な視点」を考慮して、ガイドライン作成グループの審議により決定した。

希少疾患という特性上、科学的根拠に基づく推奨提示が困難と考えられるものについても、限られたエビデンスを集約し最善と考えられる方針を推奨として提示した。

#### 推奨の強さ

推奨の強さは、スコープに定めた方法によりガイドライン作成グループが決定し、推奨の向きと強さにより次の4つのカテゴリで提示した。

- 「実施する」ことを強く推奨する
- 「実施する」ことを弱く推奨する
- 「実施しない」ことを強く推奨する
- 「実施しない」ことを弱く推奨する

#### CQに対するエビデンスの強さ

アウトカムごとに評価された「エビデンスの強さ（エビデンス総体）」を統合して、CQに対するエビデンスの総括を提示した。エビデンスの強さA～Dの定義は下記の通りで、症例報告や症例集積研究しかない場合は原則としてエビデンスの強さはD（非常に低い）あるいはC（弱）と判定した。

- A (強) : 効果の推定値に強く確信がある
- B (中) : 効果の推定値に中程度の確信がある
- C (弱) : 効果の推定値に対する確信は限定的である
- D (非常に弱い) : 効果の推定値がほとんど確信できない

#### 推奨作成の経過

CQ をもとに推奨提示に至った経緯について、記載した。

#### SR レポートのまとめ

定性的システマティックレビューの結果、エビデンス総体の強さの決定についての解説を記載した。

#### 文献

システマティックレビューに用いた引用文献一覧を提示した。

## 第1章 作成組織・作成経過

### 作成組織

(1) 診療ガイドライン 作成主体	学会・研究会名	厚生労働科学研究費補助金 難治性疾患研究事業「角膜難病の標準的診断法および治療法の確立を目指した調査研究」研究班
	関連・協力学会名	日本眼科学会
	関連・協力学会名	日本角膜学会
	関連・協力学会名	日本小児眼科学会

(2) 診療ガイドライン 統括委員会	代表	氏名	所属機関／専門分野	作成上の役割
	○	西田 幸二	大阪大学大学院医学系研究科脳神経感覚器外科学(眼科学)／眼科学	ガイドライン作成の統括
		村上 晶	順天堂大学大学院医学研究科眼科学／眼科学	ガイドライン作成の指示
		東 範行	国立成育医療研究センター眼科・視覚科学研究室／眼科学	ガイドライン作成の指示
		島崎 潤	東京歯科大学市川総合病院眼科／眼科学	ガイドライン作成の指示
		宮田 和典	医療法人明和会宮田眼科病院／眼科学	ガイドライン作成の指示
		山田 昌和	杏林大学医学部眼科学教室／眼科学	ガイドライン作成の指示
		外園 千恵	京都府立医科大学大学院医学研究科眼科学／眼科学	ガイドライン作成の指示
		白石 敦	愛媛大学大学院医学系研究科眼科学／眼科学	ガイドライン作成の指示
		榛村 重人	慶應義塾大学医学部眼科学教室／眼科学	ガイドライン作成の指示
		臼井 智彦	東京大学医学部附属病院眼科・視覚矯正科／眼科学	ガイドライン作成の指示
		大家 義則	大阪大学大学院医学系研究科脳神経感覚器外科学(眼科学)／眼科学	ガイドライン作成の指示

(3) 診療ガイドライン 作成事務局	代表	氏名	所属機関／専門分野	作成上の役割
	○	大家 義則	大阪大学大学院医学系研究科脳神経感覚器外科学(眼科学)／眼科学	パブリックコメントビュー、ガイドラインの開示
		西田 希	大阪大学大学院医学系研究科脳神経感覚器外科学(眼科学)	パブリックコメントビュー、ガ

				イドラインの開示
--	--	--	--	----------

(4) 診療ガイドライン 作成グループ	代表	氏名	所属機関／専門分野	作成上の役割
	○	西田 幸二	大阪大学大学院医学系研究科脳神経感覚器外科学(眼科学)／眼科学	ガイドライン作成
		村上 晶	順天堂大学大学院医学研究科眼科学／眼科学	ガイドライン作成
		東 範行	国立成育医療研究センター眼科・視覚科学研究室／眼科学	ガイドライン作成
		島崎 潤	東京歯科大学市川総合病院眼科／眼科学	ガイドライン作成
		白石 敦	愛媛大学大学院医学系研究科眼科学／眼科学	ガイドライン作成
		臼井 智彦	東京大学医学部附属病院眼科・視覚矯正科／眼科学	ガイドライン作成
		大家 義則	大阪大学大学院医学系研究科脳神経感覚器外科学(眼科学)／眼科学	ガイドライン作成

(6) システマティック レビューチーム	代表	氏名	所属機関／専門分野	作成上の役割
	○	山田 知美	大阪大学医学部附属病院未来医療開発部／生物統計学	システマティックレビューの統括
		松田 彰	順天堂大学大学院医学研究科眼科学／眼科学	システマティックレビュー
		堀 寛爾	順天堂大学大学院医学研究科眼科学／眼科学	システマティックレビュー
		春日 俊光	順天堂大学大学院医学研究科眼科学／眼科学	システマティックレビュー
		山口 剛史	東京歯科大学市川総合病院眼科／眼科学	システマティックレビュー
		富田 大輔	東京歯科大学市川総合病院眼科／眼科学	システマティックレビュー
		原 祐子	愛媛大学大学院医学系研究科眼科学／眼科学	システマティックレビュー
		林 康人	愛媛大学大学院医学系研究科眼科学／眼科学	システマティックレビュー
		宮井 尊史	東京大学医学部附属病院眼科・視覚矯正科／眼科学	システマティックレビュー
		吉田 絢子	東京大学医学部附属病院眼科・視覚矯正科／眼科学	システマティックレビュー
		南 貴紘	東京大学医学部附属病院眼科・視覚矯正科／眼科学	システマティックレビュー
	石井 一葉	東京大学医学部附属病院眼科・視覚矯正科／眼科学	システマティックレビュー	

	橋本 友美	東京大学医学部附属病院眼科・視覚矯正科／眼科学	システムティックレビュー
	斉之平 真弓	鹿児島大学医学部眼科学教室／眼科学	システムティックレビュー
	河本 晋平	淀川キリスト教病院眼科／眼科学	システムティックレビュー
	辻川 元一	大阪大学大学院医学系研究科保健学専攻生体情報科学講座／眼科学	システムティックレビュー
	川崎 良	大阪大学大学院医学系研究科視覚情報制御学寄附講座／眼科学	システムティックレビュー
	松下 賢治	大阪大学大学院医学系研究科脳神経感覚器外科学(眼科学)／眼科学	システムティックレビュー
	大家 義則	大阪大学大学院医学系研究科脳神経感覚器外科学(眼科学)／眼科学	システムティックレビュー
	阿曾沼 早苗	大阪大学大学院医学系研究科脳神経感覚器外科学(眼科学)	システムティックレビュー
	倉上 弘幸	大阪大学医学部附属病院未来医療開発部／統計学	システムティックレビュー

	代表	氏名	所属機関／専門分野	作成上の役割
(7) 外部評価委員会		堀 裕一	東邦大学医療センター大森病院眼科／眼科学	ガイドラインの評価
		尾島 俊之	浜松医科大学健康社会医学／公衆衛生学、疫学	ガイドラインの評価

#### 作成経過

項目	本文
作成方針	無虹彩症の診療に関わる全ての眼科医に対して、診断や治療に関する医療行為の決定を支援するための診療ガイドラインを作成する。作成にあたっては可能な限り Minds に準拠し、ガイドライン作成の全課程を通じて作成の厳密さ、作成過程の透明性の確保に留意した。
使用上の注意	本診療ガイドラインは、患者と医療者の意思決定をサポートするために最適と考えられる推奨を提示するものであり、医療現場の裁量を制限するものではない。 実際の判断は、医療施設の状況や医師の経験、患者の病態、価値観、コスト等を考慮し、主治医と患者が協働して決定すべきである。
利益相反	診療ガイドライン作成委員会委員の自己申告により、企業や営利を目的とする団体との利益相反状態について確認した。申告対象は次のとおりである。 ・委員および委員の配偶者、一親等内の親族または収入・財産を共有する者と、関連する企業や営利を目的とする団体との利益相反状態 ・申告基準は以下の日本眼科学会の基準に準じた。

	<p>&lt;カテゴリー&gt;</p> <p>F (Financial Support / 経済的支援) 勤務先組織をとおして、研究費、または無償で研究材料（含む、装置）もしくは役務提供（含む、検体測定）の形で企業*から支援を受けている場合（*：企業とは関係企業または競合企業の両者を指す。以下、すべて同じ）</p> <p>I (Personal Financial Interest / 個人的な経済利益) 薬品・器材（含む、装置）、役務提供に関連する企業への投資者である場合</p> <p>E (Employee / 利害に関係のある企業の従業員) 利害に関係のある企業の従業員である場合</p> <p>C (Consultant / 利害に関連する企業のコンサルタントを勤めている) 現在または過去3年以内において、利害に関連する企業のコンサルタントを勤めている場合</p> <p>P (Patent / 特許権を有する、または特許を申請中) 研究者または研究者の所属する組織（大学、研究所、企業等）特許権を有する場合、または特許を申請中の場合</p> <p>R (薬品・器材、役務提供に関連する企業から報酬等を受け取っている) 薬品・器材（含む、装置）、役務提供に関連する企業から報酬*、旅費支弁を受けている場合。*：報酬の対象としては、給与、旅費、知的財産権、ロイヤリティ、謝金、株式、ストックオプション、コンサルタント料、講演料、アドバイザリーコミッティまたは調査会（Review panel）に関する委員に対する費用、などを含む</p> <p>N (No Commercial Relationship / 上記カテゴリーのすべてに該当しない) 上記カテゴリーのすべてに該当しない場合</p> <p>&lt;クラス&gt;</p> <p>I. 0 円</p> <p>II. 1 円から 50 万円未満</p> <p>III. 50 万円から 500 万円</p> <p>IV. 500 万円超</p> <p>確認した結果、申告された企業は次のとおりである。 企業名（50音順）：DIC ライフテック株式会社、HOYA 株式会社、MSD 株式会社、Predictive Analytics Pty Ltd.、Roche、アステラス製薬株式会社、アルコンファーマ株式会社、エイエムオー・ジャパン株式会社、エーザイ株式会社、大塚製薬株式会社、オフィスフューチャー株式会社、株式会社 QD レーザー、カールツァイス株式会社、科研製薬株式会社、株式会社コーナン・メディカル、株式会社三和化学研究所、株式会社シード、株式会社トーマコーポレーション、株式会社レイメイ、興和株式会社、興和創薬株式会社、参天製薬株式会社、情報医療株式会社、ジョンソン・エンド・ジョンソン株式会社、千寿製薬株式会社、第一三共株式会社、武田薬品工業株式会社、中央産業貿易株式会社、日東メディック株式会社、日本アルコン株式会社、ノバルティスファーマ株式会社、ノボ ノルディスクファーマ株式会社、バイエル薬品株式会社、ファイザー株式会社、ボシユロム・ジャパン株式会社、ライオン株式会社、ロート製薬株式会社、わかもと製薬株式会社、科研製薬株式会社、株式会社アットワーキング、株式会社トプコンメディカルジャパン、株式会社日本ルミナス、</p>
作成資金	厚生労働科学研究費補助金 難治性疾患政策研究事業 角膜難病の標準的診断法および治療法の確立を目指した調査研究

組織編成	ガイドライン統括委員会
	研究代表者および研究分担者である、眼科医 11 名により編成された。
	ガイドライン作成グループ
	ガイドライン統括委員会によって選定された、眼科医 7 名により編成された。
	システマティックレビューチーム
	ガイドライン統括委員会によって選定された眼科医 18 名、視能訓練士 1 名および統計グループ 2 名により編成された。
作成工程	準備
	2017 年 7 月 15 日 第 1 回班会議（大阪） ・診療ガイドラインの定義、作成する上での注意事項の確認が行われた。
	2017 年 10 月 14 日 第 2 回班会議（東京） ・作成体制の決定、外部評価委員の決定が行われた。
	2017 年 11 月 ・Minds 作成セミナーの受講を開始した。
	スコープ
	2018 年 7 月 15 日 第 4 回班会議（東京） ・ガイドライン作成グループにより作成されたスコープ草案をもとにディスカッションが行われた。
	2018 年 8 月 ・公益財団法人日本医療機能評価機構 EBM 医療情報および外部評価委員による外部評価が行われた。
	2018 年 10 月 ・外部評価による意見をもとにメーリングリスト等にてディスカッションが行われ、スコープの最終化が行われた。
	システマティックレビュー
	2018 年 7 月 15 日 第 4 回班会議（東京） ・文献検索方法、検索データベース、データベースの採録期間等についてディスカッションが行われた。
	2018 年 11 月 ・文献検索を開始した。
	2019 年 2 月 9 日 第 5 回班会議（京都） ・進捗報告および問題点についてのディスカッションが行われた。
2019 年 7 月～9 月 ・エビデンスの評価および SR まとめが行われた。	
推奨作成	

	<p>2019年10月25日 第6回班会議（京都）</p> <ul style="list-style-type: none"> <li>・ガイドライン作成グループにより作成された推奨草案を元に、インフォーマルコンセンサス形成法により推奨が決定された。</li> </ul>
	最終化
	<p>2019年11月</p> <ul style="list-style-type: none"> <li>・外部評価委員による外部評価が行われた。</li> </ul>
	<p>2019年12月</p> <ul style="list-style-type: none"> <li>・外部評価で寄せられた意見に基づき改定が行われ、最終化された。</li> </ul>
	公開



## 第2章 スコープ

### I 臨床的特徴

無虹彩症は、眼球発生のマスタージーンである *PAX6* 遺伝子の片アリの機能喪失性変異によって、同遺伝子がハプロ不全となることで発症する疾患である。<sup>1)</sup> *PAX6* 遺伝子は、発生の段階で眼球の様々な組織に発現することから、多彩な眼合併症がある。程度が様々な虹彩形成異常に加えて角膜症、白内障、緑内障、黄斑低形成、眼球振盪症である。<sup>2)3)4)</sup> どの眼合併症が視機能を決める因子として重要であるかは BQ2 でまとめている。さらに脳梁欠損、てんかん、高次脳機能障害、無嗅覚症、糖尿病、ウィルムス腫瘍といった眼外合併症も知られており、眼外合併症の合併頻度については BQ3 でまとめている。<sup>5)6)</sup>

### II 疫学的特徴

有病率は 64,000 人から 96,000 人に 1 人とされ、希少疾患である。<sup>7)8)</sup> 性差はない。本疾患は遺伝性疾患で、常染色体優性遺伝形式を示す。患者の 3 分の 2 程度が家族性に発症しており、残る 3 分の 1 は孤発性である。

### III 診療の全体的な流れ

#### 1. 診断および重症度

角膜難病の標準的診断法および治療法の確立を目指した調査研究班では無虹彩症の診断基準及び重症度分類について以下のように定めている。また遺伝子検査の有用性については BQ1 を参照の事。

#### I. 診断基準

##### A. 症状

1. 両眼性の視力障害 (注 1)
2. 羞明 (注 2)

##### B. 検査所見

1. 細隙燈顕微鏡検査で、部分的虹彩萎縮から完全虹彩欠損まで様々な程度の虹彩の形成異常を認める。(注 3)
2. 眼底検査、OCT 検査等で、黄斑低形成を認める。(注 4)
3. 細隙燈顕微鏡検査で、角膜上皮幹細胞疲弊症や角膜混濁などの角膜病変を認める。(注 5)
4. 細隙燈顕微鏡検査で、白内障を認める。(注 6)
5. 超音波検査、MRI、CT で、小眼球を認める。

6. 眼球振盪症を認める。
7. 眼圧検査等で、緑内障を認める。(注7)

C. 鑑別診断

1. ヘルペスウイルス科の既感染による虹彩萎縮
2. 外傷後または眼内手術後虹彩欠損
3. 眼杯裂閉鎖不全に伴う虹彩コロボーマ
4. リーガー奇形
5. 虹彩角膜内皮 (iridocorneal endothelial : ICE) 症候群

D. 眼外合併症

*PAX6* 遺伝子変異に伴う異常 (注8)

E. 遺伝学的検査

*PAX6* 遺伝子の病的遺伝子変異もしくは 11p13 領域の欠失を認める。

F. その他の所見

家族内発症が認められる。(注9)

<診断のカテゴリー>

Definite : Aのいずれか+B 1 + Eを満たし、Cを除外したもの

Probable : (1) Aのいずれか+B 1 +Fを満たし、Cを除外したもの

(2) Aのいずれか+B 1 およびB 2を満たし、Cを除外したもの

(3) Aのいずれか+B 1 およびB 3を満たし、Cを除外したもの

Possible : Aのいずれか+B 1 を満たし、Cを完全には除外できない

注1. 黄斑低形成、白内障、緑内障、角膜上皮幹細胞疲弊症などの眼合併症により視力低下を来す。

注2. 虹彩欠損の程度により差明を訴える。

注3. 60~90%が両眼性。

注4. 黄斑部の黄斑色素、中心窩陥凹、中心窩無血管領域が不明瞭となる。

注5. 病期により、palisades of Vogt の形成不全から、血管を伴った結膜組織の侵入、上皮の角化まで様々な程度の角膜病変をとりうる。

注6. 約80%に合併する。

注7. 隅角の形成不全により50~75%に合併する。

注8. *PAX6* 遺伝子は眼組織の他、中枢神経、膝臓ランゲルハンス島、嗅上皮にも発現しており、これらの組織の低形成により、脳梁欠損、てんかん、高次脳機能障害、無嗅覚症、グルコース不耐性など様々な眼外合併症を伴うことがある。

注9. 家族性(常染色体優性遺伝)が2/3で残りは孤発例である。

## II. 重症度分類

- I 度 : 罹患眼が片眼で、僚眼（もう片方の眼）が健常なもの  
II 度 : 罹患眼が両眼で、良好な方の眼の矯正視力 0.3 以上  
III 度 : 罹患眼が両眼で、良好な方の眼の矯正視力 0.1 以上、0.3 未満  
IV 度 : 罹患眼が両眼で、良好な方の眼の矯正視力 0.1 未満

注 1 : 健常とは矯正視力が 1.0 以上であり、視野異常が認められず、また眼球に器質的な異常を認めない状況である。

注 2 : I～III 度の例で続発性の緑内障等で良好な方の眼の視野狭窄を伴った場合には、1 段階上の重症度分類に移行する。

注 3 : 視野狭窄ありとは、中心の残存視野がゴールドマン I/4 視標で 20 度以内とする。

注 4 : 乳幼児等の患者において視力測定ができない場合は、眼所見等を総合的に判断して重症度分類を決定することとする。

## 2. 治療

無虹彩症では多彩な眼合併症が見られるが、虹彩形成異常、黄斑低形成、小眼球、眼球振盪症については介入治療の方法が原則的にはないため、経過観察となる。（診療アルゴリズム参照）眼合併症で治療の対象となりうるのは角膜症（角膜実質混濁と角膜上皮幹細胞疲弊症の 2 種類があり）、白内障、高眼圧や緑内障であり、おのおの角膜移植、白内障手術、緑内障点眼や手術が行われる場合がある。<sup>9)10)11)</sup> これらについての具体的な内容については、おのおの CQ1 および CQ2、CQ3、CQ4 を参照いただきたい。またロービジョンケアについては CQ5、患者が訴えることが多い羞明についての治療法としては CQ6 を参照いただきたい。

## IV 診療ガイドラインがカバーする内容に関する事項

### 1. タイトル

無虹彩症の診療ガイドライン

### 2. 目的

以下のアウトカムを改善することを目的とする。

- ・無虹彩症の診断
- ・無虹彩症の視機能
- ・眼合併症である角膜症
- ・眼合併症である白内障
- ・眼合併症である緑内障

- ・眼外合併症の診断

### 3. トピック

無虹彩症の診断および眼合併症の臨床管理

### 4. 想定される利用者、利用施設、適応が想定される医療現場

大学病院眼科の勤務医、地域中核病院眼科の勤務医、眼科開業医、患者

### 5. 既存ガイドラインとの関係

本邦において既存のガイドラインは存在しない。

### 6. 重要臨床課題

#### 1) 無虹彩症の遺伝子検査

無虹彩症の診断に *PAX6* 遺伝子の病的遺伝子変異もしくは 11p13 領域の欠失についての遺伝子検査が行われている。しかしながらその有用性については議論の余地がある。

#### 2) 無虹彩症の視機能

無虹彩症の眼合併症には虹彩形成異常、黄斑低形成、角膜症、白内障、小眼球、眼球振盪症、緑内障がある。しかしながらおのおのの眼合併症がどの程度視機能に影響を与えるかは不明である。

#### 3) 角膜症の治療オプション（角膜実質混濁）

無虹彩症の眼合併症の一つである角膜症には、角膜実質混濁、角膜上皮幹細胞疲弊症がある。角膜実質混濁の治療としては全層移植などの角膜移植が行われる。しかしながら、どの治療が最適であるのかについては定まっていない。

#### 4) 角膜症の治療オプション（角膜上皮幹細胞疲弊症）

無虹彩症の眼合併症の一つである角膜症には、角膜実質混濁、角膜上皮幹細胞疲弊症がある。角膜上皮幹細胞疲弊症の治療として輪部移植や培養上皮移植が行われる。しかしながら、どの治療が最適であるのかについては定まっていない。

#### 5) 白内障の治療オプション

無虹彩症の白内障手術は角膜混濁や浅前房などのために通常よりも難しいことが多い。また手術侵襲を契機に角膜症が進行するとの報告もある。そのため白内障手術をすべきか、経過観察すべきかを明らかにする必要がある。

#### 6) 緑内障の治療オプション

無虹彩症の眼合併症の一つである緑内障の治療としては点眼および内服治療と手術治療がある。手術治療は点眼および内服治療に反応しない場合に行われる。手術治療にはさらに線維柱帯切開術、線維柱帯切除術、インプラント手術があり、患者の年齢や残存視野、眼圧値、背景因子などによって選択される。おのおのに固有の副作用・合併症があり、ど

の治療法を行うことが適切かは明らかになっていない。そのためそれを明らかにする必要がある。

#### 7) ロービジョンの治療オプション

無虹彩症患者では低視力を訴えることが多い。ロービジョンケアとしてどのようなものが適切であるかについては定まっていない。

#### 8) 羞明の治療オプション

無虹彩症患者では羞明を訴えることが多い。羞明ケアとしてどのようなものが適切であるかについては定まっていない。

#### 9) 無虹彩症の眼外合併症

無虹彩症患者では脳梁欠損、てんかん、高次脳機能障害、無嗅覚症、グルコース不耐性、ウィルムス腫瘍などの眼外合併症を伴うことがある。

### 7. ガイドラインがカバーする範囲

無虹彩症と診断された患者

### 8. CQ リスト

CQ1：無虹彩症の角膜実質混濁に対して、角膜移植は推奨されるか？

CQ2：無虹彩症の角膜上皮幹細胞疲弊症に対して、手術加療は推奨されるか？

CQ3：無虹彩症の白内障に対して、手術加療は推奨されるか？

CQ4：無虹彩症の高眼圧・緑内障に対して適切な治療オプションは何か？

CQ5：無虹彩症のロービジョンケアとして何が推奨されるか？

CQ6：無虹彩症の羞明に対する治療として何が推奨されるか？

## V システマティックレビューに関する事項

### 1. 実施スケジュール

文献検索：2018年11月～12月

文献スクリーニング：2018年12月～2019年6月

エビデンス総体の評価および統合：2019年7月～9月

### 2. エビデンスの検索

#### 1) エビデンスタイプ

既存の診療ガイドライン、SR/MA論文、個別研究論文を、この順番の優先順位で検索する。個別研究論文としては、ランダム化比較試験、非ランダム化比較試験、観察研究、ケースシリーズを対象とする。

#### 2) データベース

Medline (OvidSP)、The Cochrane Library、医中誌 Web を検索対象とする。またこれら

のデータベースに採録されていない文献であっても引用文献等があれば追加する。

### 3) 検索の基本方針

既存ガイドライン、SR/MA 論文等の把握および検索漏れを防ぐため、まず初めに全般検索を行い、その後 CQ ごとに個別検索を行う。全てのデータベースについて、特に明示しない限りデータベースの採録期間全てを検索対象とする。言語については英語と日本語を対象とする。

## 3. 文献の選択基準、除外基準

採用条件を満たす既存のガイドライン、SR 論文が存在する場合は、それを第一優先とする。採用条件を満たす既存のガイドライン、SR 論文がない場合は、個別研究論文を対象として独自に SR を実施する (de novo SR)。de novo SR では、採用条件を満たす RCT を優先して実施する。採用条件を満たす RCT がない場合には観察研究を対象とする。CQ によっては症例集積研究、症例報告も対象とする。

## 4. エビデンスの評価と統合の方法

エビデンス総体の強さの評価は、「Minds 作成の手引き 2017」の方法に基づく。エビデンス総体の統合は、質的な統合を基本とし、適切な場合は量的な統合も実施する。

# VI 推奨作成から最終化、公開までに関する事項

## 1. 推奨作成の基本方針

推奨の決定は、作成グループの審議に基づく。意見の一致をみない場合には、投票を行って決定する。推奨の決定には、エビデンスの評価と統合で求められた「エビデンスの強さ」、「益と害のバランス」の他、「患者の価値観の多様性」、「経済学的な視点」も考慮して、推奨とその強さを決定する。

## 2. 最終化

外部評価を実施する。またパブリックコメントを募集し、結果を最終版に反映させる。

## 3. 外部評価の具体的方法

外部評価委員が個別にコメントを提出する。ガイドライン作成グループは、各コメントに対して診療ガイドラインを変更する必要性を討議して、対応を決定する。またパブリックコメントに対しても同様に、ガイドライン作成グループは、各コメントに対して診療ガイドラインを変更する必要性を討議して、対応を決定する。

## 4. 公開の予定

外部評価、パブリックコメントへの対応が終了したら、ガイドライン統括委員会が公開の最

終決定をする。公開の方法は、ガイドライン作成グループとガイドライン統括委員会が協議の上決定する。

(大家義則)

## 文献

- 1) Brauner SC, Walton DS, Chen TC: Aniridia. *Int Ophthalmol Clin* 48: 79-85, 2008.
- 2) Lim HT, Kim DH, Kim H: *PAX6* aniridia syndrome: clinics, genetics, and therapeutics. *Current opinion in ophthalmology* 28: 436-447, 2017.
- 3) Eden U, Riise R, Tornqvist K: Corneal involvement in congenital aniridia. *Cornea* 29: 1096-1102, 2010.
- 4) Nishida K, Kinoshita S, Ohashi Y et al: Ocular surface abnormalities in aniridia. *American journal of ophthalmology* 120: 368-375, 1995.
- 5) Netland PA, Scott ML, Boyle JW et al: Ocular and systemic findings in a survey of aniridia subjects. *J AAPOS* 15: 562-566, 2011.
- 6) Fischbach BV, Trout KL, Lewis J et al: WAGR syndrome: a clinical review of 54 cases. *Pediatrics* 116: 984-988, 2005.
- 7) Nelson LB, Spaeth GL, Nowinski TS et al: Aniridia. A review. *Survey of ophthalmology* 28: 621-642, 1984.
- 8) Eden U, Iggman D, Riise R et al: Epidemiology of aniridia in Sweden and Norway. *Acta ophthalmologica* 86: 727-729, 2008.
- 9) Neuhann IM, Neuhann TF: Cataract surgery and aniridia. *Current opinion in ophthalmology* 21: 60-64, 2010.
- 10) Wang JD, Zhang JS, Xiong Y et al: Congenital aniridia with cataract: case series. *BMC Ophthalmol* 17: 115, 2017.
- 11) Wiggins RE, Jr., Tomey KF: The results of glaucoma surgery in aniridia. *Archives of ophthalmology* 110: 503-505, 1992.

## 第3章 推奨

### — 診断 —

BQ1 無虹彩症の遺伝子診断はどのように行うか？

(村上 晶、辻川 元一、春日 俊光、堀 寛爾)

無虹彩症を遺伝学的研究、遺伝子解析、遺伝学的検査を中心に文献検索を行った。日本語を除く非英語論文は除外した。無虹彩症は眼以外の異常を示さないものと Wilms tumor-aniridia-genital anomalies-retardation (WAGR) 症候群の一症状として現れるものがある。ともに *PAX6* 遺伝子 (*PAX6*) が関連しているため、WAGR もあわせて検索した。Wilms 腫瘍、眼外の疾患の発症リスクの診断については検討を行わなかった。ケースシリーズおよび総説からのシステマティックレビューの結果、無虹彩症の遺伝学的検査とその有用性を以下に記載する。

#### 1. 無虹彩症の遺伝子解析

無虹彩症の遺伝学的検査に関連する報告の多くは、*PAX6* のシーケンシング、*PAX6* 遺伝子全領域と近傍の Multiplex Ligation-dependent Probe Amplification (MLPA)、11p13 領域の染色体構造異常を検出するための染色体検査、Fluorescent in situ hybridization (FISH) chromosomal microarray (CMA) を単独もしくは必要に応じて組み合わせて行われたものである。

#### 2. *PAX6* 関連無虹彩症

*PAX6* に関連する無虹彩症は汎眼球の形態異常をおこしうる疾患である。無虹彩症にみられる眼所見をみとめ、眼所見以外に異常を認めない場合 (しばしば isolated aniridia と称されている: 遺伝学的な孤発例を意味していない) は、*PAX6* の病的変異すなわち一塩基置換 (停止コドン変異、ミスセンス変異、スプライス部変異)、一塩基欠損、一塩基挿入、遺伝子の部分欠損、全欠損がヘテロ接合で確認された場合に遺伝子診断が確定される。また、無虹彩に加えて、Wilms tumor-aniridia-genital anomalies-retardation (WAGR) 症候群の他の臨床所見をともなう場合、*PAX6* 遺伝子と *WT1* 遺伝子の欠損が確認されれば診断が確定されている。<sup>1)~43)</sup>

#### 3. 無虹彩症における遺伝学的検査

様々な程度の虹彩低形成、眼振、黄斑低形成、白内障の合併、小角膜、強度の屈折異常などがよく知れているが現時点で、臨床所見のみによる確定診断は困難と考えられる。無虹彩症のなかには、虹彩の軽度の変化のみで黄斑の形成も十分されていて視力が良好な例



もみられる。このような背景から無虹彩症における *PAX6* 遺伝子における各変異と無変異の割合について推測することは、厳密には難しい。サンガーシークエンシングあるいは次世代シークエンスによる解析の報告では Isolated Aniridia の 85% 近くに何らかの変異がみとめられている。<sup>8) 16) 27) 28) 32)</sup> これらのなかで既知の変異、あるいはナンセンス変異などの明らかに *PAX6* の機能が失われる変異については診断的価値が高い。新規変異やミスセンス変異の場合、どのように扱うかは遺伝情報の蓄積を要する可能性がある。加えて Multiplex Ligation-dependent Probe Amplification (MLPA)、CMA などを行うことで、15% 近くは *PAX6* 遺伝子内、あるいは隣接する領域の欠損が検出されている。その検出感度は不明であるが、異常が検出されれば診断的意義は大きい。<sup>32)</sup> *PAX6* 遺伝子が関連しない無虹彩症も、まれではあるが報告がある<sup>43) 44)</sup>。

#### 4. WAGR 症候群の遺伝学的検査

無虹彩全体の三分の一近くは WAGR 症候群に含まれていることが示されている。家系内にほかに無虹彩症の発症者がいない場合あるいは臨床所見から WAGR 症候群を疑われ場合、遺伝学的検査を行うことが、推奨されている<sup>8) 16) 27) 28) 32)</sup> *PAX6* とその近接する *WT1* を含む遺伝子の欠損が検出されれば、Wilms 腫瘍の発症リスクの高い年齢の間の綿密な定期検査、発達遅延の可能性を配慮した経過観察が可能になる。一方で、相当する染色体構造の異常や遺伝子の欠損が確認されず、*PAX6* のシークエンシングで病的変異と判断できるものが検出されれば、WAGR 症候群発症の可能性はないと推定できる。従来から、「細胞遺伝学的検査」として染色体検査が行われているが<sup>24)</sup>、DNA を用いて解析する CMA がこれにとって変わる検査になりうる可能性がある。

#### 5. 遺伝学的検査を行うにあたって

DNA シークエンシングのみならず、ゲノムの構造異常を検出する手段が臨床検査として得られる体制のもと、適切な遺伝カウセリングと、エキスパートパネルのもとで行われる *PAX6* とそれに近接する上流の遺伝子群の遺伝学的検査は無虹彩症、WAGR 症候群の診療に有用であると考えられる。GeneReviews® の中で、Aniridia については、専門家の意見として遺伝学的検査がどのようなシナリオで行われるかが記述されている<sup>32)</sup>。我が国においては、社会保険制度のもとでほとんどの診療が行われる診療体制において、どのように遺伝学的検査を行うことを推奨すべきか検討が必要である。

#### 文献

- 1) Martha A, Strong LC, Ferrell RE, Saunders GF. Three novel aniridia mutations in the human *PAX6* gene. *Hum Mutat* 1995;6(1):44-49.
- 2) Hanson IM, Seawright A, Hardman K, Hodgson S, Zaletayev D, Fekete G, van Heyningen V. *PAX6* mutations in aniridia. *Hum Mol Genet* 1993;2(7):915-920.

- 3) Wolf MT, Lorenz B, Winterpacht A, Drechsler M, Schumacher V, Royer-Pokora B, Blankenagel A, Zabel B, Wildhardt G. Ten novel mutations found in Aniridia. *Hum Mutat* 1998;12(5):304-313.
- 4) Hanson I, Churchill A, Love J, Axton R, Moore T, Clarke M, Meire F, van Heyningen V. Missense mutations in the most ancient residues of the *PAX6* paired domain underlie a spectrum of human congenital eye malformations. *Hum Mol Genet* 1999;8(2):165-172.
- 5) Azuma N, Hotta Y, Tanaka H, Yamada M. Missense mutations in the *PAX6* gene in aniridia. *Invest Ophthalmol Vis Sci.* 1998;39:2524-8. PubMed PMID:
- 6) Azuma N, Yamaguchi Y, Handa H, Hayakawa M, Kanai A, Yamada M. Missense mutation in the alternative splice region of the *PAX6* gene in eye anomalies. *Am J Hum Genet.* 1999;65:656-63.
- 7) Koondo-Saitoh A, Matsumoto N, Sasaki T, Egashira M, Saitoh A, Yamada K, Niikawa N, Amemiya T. Two nonsense mutations of *PAX6* in two Japanese aniridia families: case report and review of the literature. *Eur J Ophthalmol.* 2000 Apr-Jun;10(2):167-72.
- 8) Grønskov K, Olsen JH, Sand A, Pedersen W, Carlsen N, Bak Jylling AM, Lyngbye T, Brøndum-Nielsen K, Rosenberg T. Population-based risk estimates of Wilms tumor in sporadic aniridia. A comprehensive mutation screening procedure of *PAX6* identifies 80% of mutations in aniridia. *Hum Genet.* 2001;109:11-8
- 9) Sale MM, Craig JE, Charlesworth JC, FitzGerald LM, Hanson IM, Dickinson JL, Matthews SJ, Heyningen V, Fingert JH, Mackey DA. Broad phenotypic variability in a single pedigree with a novel 1410delC mutation in the PST domain of the *PAX6* gene. *Hum Mutat* 2002;20(4):322.
- 10) Azuma N, Yamaguchi Y, Handa H, Tadokoro K, Asaka A, Kawase E, Yamada M. Mutations of the *PAX6* gene detected in patients with a variety of optic-nerve malformations. *Am J Hum Genet.* 2003;72:1565-70
- 11) Neethirajan G, Collinson JM, Krishnadas SR, Vijayalakshmi P, Shashikant S, Reena C, Sundaresan P. De novo deletions in the paired domain of *PAX6* in south Indian aniridic patients. *Journal of Human Genetics* 2004;49(11):647-649.
- 12) Vincent MC, Gallai R, Olivier D, Speeg-Schatz C, Flament J, Calvas P, Dollfus H. Variable phenotype related to a novel *PAX 6* mutation (IVS4+5G>C) in a family presenting congenital nystagmus and foveal hypoplasia. *Am J Ophthalmol* 2004;138(6):1016-1021.
- 13) Valenzuela A, Cline RA. Ocular and nonocular findings in patients with aniridia. *Can J Ophthalmol.* 2004;39:632-8
- 14) Ticho BH, Hilchie-Schmidt C, Egel RT, Traboulsi EI, Howarth RJ, Robinson D. Ocular findings in Gillespie-like syndrome: association with a new *PAX6* mutation. *Ophthalmic Genet* 2006;27(4):145-149.
- 15) Kawano T, Wang C, Hotta Y, Sato M, Iwata-Amano E, Hikoya A, Fujita N, Koyama N, Shirai S, Azuma N, Ohtsubo M, Shimizu N, Minoshima S. Three novel mutations of the *PAX6* gene in Japanese aniridia patients. *Journal of Human Genetics* 2007;52(7):571-574.

- 16) Robinson DO, Howarth RJ, Williamson KA, van Heyningen V, Beal SJ, Crolla JA. Genetic analysis of chromosome 11p13 and the *PAX6* gene in a series of 125 cases referred with aniridia. *Am J Med Genet A*. 2008 Mar 1;146A(5):558-69. doi: 10.1002/ajmg.a.
- 17) Sharan S, Mirzayans F, Footz T, Walter M, Levin AV. Elliptical anterior iris stromal defects associated with *PAX6* gene sequence changes. *J AAPOS* 2008;12(4):340-343.
- 18) Zhang X, Tong Y, Xu W, Dong B, Yang H, Xu L, Li Y. Two novel mutations of the *PAX6* gene causing different phenotype in a cohort of Chinese patients. *Eye (Lond)* 2011;25(12):1581-1589.
- 19) Yan N, Zhao Y, Wang Y, Xie A, Huang H, Yu W, Liu X, Cai SP. Molecular genetics of familial nystagmus complicated with cataract and iris anomalies. *Mol Vis* 2011;17(2612-2617).
- 20) Kang Y, Lin Y, Li X, Wu Q, Huang L, Li Q, Hu Q. Mutation analysis of *PAX6* in inherited and sporadic aniridia from northeastern China. *Mol Vis* 2012;18(1750-1754).
- 21) Shimo N, Yasuda T, Kitamura T, Matsushita K, Osawa S, Yamamoto Y, Kozawa J, Otsuki M, Funahashi T, Imagawa A, Kaneto H, Nishida K, Shimomura I. Aniridia with a Heterozygous *PAX6* Mutation in which the Pituitary Function was Partially Impaired. *Internal Medicine* 2014;53(1):39-42.
- 22) Dubey SK, Mahalaxmi N, Vijayalakshmi P, Sundaresan P. Mutational analysis and genotype-phenotype correlations in southern Indian patients with sporadic and familial aniridia. *Mol Vis* 2015;21(88-97).
- 23) He F, Liu DL, Chen MP, Liu L, Lu L, Ouyang M, Yang J, Gan R, Liu XY. A rare *PAX6* mutation in a Chinese family with congenital aniridia. *Genet Mol Res* 2015;14(4):13328-13336.
- 24) Yokoi T, Nishina S, Fukami M, Ogata T, Hosono K, Hotta Y, Azuma N. Genotype-phenotype correlation of *PAX6* gene mutations in aniridia. *Hum Genome Var*. 2016 Feb 11;3:15052. doi: 10.1038/hgv.2015.52. eCollection 2016.
- 25) Ansari M, Rainger J, Hanson IM, Williamson KA, Sharkey F, Harewood L, Sandilands A, Clayton-Smith J, Dollfus H, Bitoun P, Meire F, Fantes J, Franco B, Lorenz B, Taylor DS, Stewart F, Willoughby CE, McEntagart M, Khaw PT, Clericuzio C, Van Maldergem L, Williams D, Newbury-Ecob R, Traboulsi EI, Silva ED, Madlom MM, Goudie DR, Fleck BW, Wieczorek D, Kohlhase J, McTrusty AD, Gardiner C, Yale C, Moore AT, Russell-Eggitt I, Islam L, Lees M, Beales PL, Tuft SJ, Solano JB, Splitt M, Hertz JM, Prescott TE, Shears DJ, Nischal KK, Doco-Fenzy M, Prieur F, Temple IK, Lachlan KL, Damante G, Morrison DA, van Heyningen V, FitzPatrick DR. Genetic Analysis of 'PAX6-Negative' Individuals with Aniridia or Gillespie Syndrome. *PLoS One* 2016;11(4):e0153757.
- 26) Kim WJ, Kim JH, Cho NC. Newly identified paired box 6 mutation of variant familial aniridia: Congenital iris ectropion with foveal hypoplasia. *Indian J Ophthalmol* 2017;65(1):55-56.
- 27) Blanco-Kelly F, Palomares M, Vallespín E, Villaverde C, Martín-Arenas R, Vélez-

- Monsalve C, Lorda-Sánchez I, Nevado J, Trujillo-Tiebas MJ, Lapunzina P, Ayuso C, Corton M. Improving molecular diagnosis of aniridia and WAGR syndrome using customized targeted array-based CGH. *PLoS One*. 2017;12:e0172363.
- 28) Vasilyeva TA, Voskresenskaya AA, Käsmann-Kellner B, Khlebnikova OV, Pozdeyeva NA, Bayazutdinova GM, Kutsev SI, Ginter EK, Semina EV, Marakhonov AV, Zinchenko RA. Molecular analysis of patients with aniridia in Russian Federation broadens the spectrum of *PAX6* mutations. *Clin Genet*. 2017;92:639-44.
- 29) Chauhan BK, Medsinghe A, Baumgartner MP, Scanga HL, Kamakari S, Gajdosova E, Camacho CJ, Nischal KK. Case series: Pyramidal cataracts, intact irides and nystagmus from three novel *PAX6* mutations. *Am J Ophthalmol Case Rep* 2018;10(172-179).
- 30) Yahalom C, Blumenfeld A, Hendler K, Wussuki-Lior O, Macarov M, Shohat M, Khateb S. Mild aniridia phenotype: an under-recognized diagnosis of a severe inherited ocular disease. *Graefes Arch Clin Exp Ophthalmol* 2018;256(11):2157-2164.
- 31) Tarilonte M, Morin M, Ramos P, Galdos M, Blanco-Kelly F, Villaverde C, Rey-Zamora D, Rebolleda G, Munoz-Negrete FJ, Tahsin-Swafiri S, Gener B, Moreno-Pelayo MA, Ayuso C, Villamar M, Corton M. Parental Mosaicism in *PAX6* Causes Intra-Familial Variability: Implications for Genetic Counseling of Congenital Aniridia and Microphthalmia. *Front Genet* 2018;9(479).
- 32) Moosajee M, Hingorani M, Moore AT. *PAX6*-Related Aniridia. 2003 May 20 [Updated 2018 Oct 18]. In: Adam MP, Ardinger HH, Pagon RA, et al., editors. *GeneReviews*® [Internet]. Seattle (WA): University of Washington, Seattle; 1993-2019.
- 33) 永井 美, 山本 節, 伊藤 多, 他. No. 11 染色体短腕異常をみとめた無虹彩の2例. *臨床小児医学* 1987;35(3):149-153.
- 34) 須貝 道, 棟方 博, 宮城島 堅, 他. 無虹彩症を合併したWilms腫瘍の1例. *小児がん* 1988;24):349-351.
- 35) 吉田 正, 上田 昭, 矢野 真, 他. 染色体異常と無虹彩症を伴うウイルス腫瘍. *臨床泌尿器科* 1989;43(8):719-721.
- 36) 大内 誠, 中川 喜, 永原 暹, 他. 染色体異常を伴う先天性無虹彩症におけるカタラーゼ酵素活性の測定. *小児の保健* 1993;20(1):89-92.
- 37) 金井 光, 伊藤 大, 大庭 静, 他. 先天性無虹彩症の眼症状. *日本眼科紀要* 1993;44(8):980-986.
- 38) 山形 周, 矢部 文, 平塚 健, 岡本 史, 本村 幸, 後藤 周, 瓜田 泰, 岩川 眞, 金子 道. 11番染色体短腕欠失を認めた先天角膜混濁, 無虹彩の1例. *眼科臨床医報* 2001;95(3):268-271.
- 39) 川瀬 英. 先天無虹彩における *PAX6* 遺伝子の変異. *杏林医学会雑誌* 2001;32(1):19-26.
- 40) 鈴木 健, 和田 裕, 阿部 俊, 相良 淑, 玉井 信. 新規の *PAX6* 遺伝子変異 568delG を無虹彩症患者に認めた日本人の1家系. *臨床眼科* 2001;55(4):411-416.
- 41) 鈴木 健, 和田 裕, 玉井 信. 眼の遺伝病 *PAX6* 遺伝子異常と無虹彩症(3). *臨床眼科* 2003;57(5):658-661.
- 42) 鈴木 将, 赤坂 英, 福村 忍, 網塚 貴, 安保 亘. WAGR 症候群の1例. *臨床小児医学*

2005;53(5~6):103-105.

- 43) *FOXC1*. Phenocopies exist and include dominant alleles of *FOXC1*, which can cause diagnostic difficulties [Khan et al 2008, Ito et al 2009].
- 44) Ito YA, Footz TK, Berry FB, Mirzayans F, Yu M, Khan AO, Walter MA. Severe molecular defects of a novel *FOXC1* W152G mutation result in aniridia. Invest Ophthalmol Vis Sci. 2009;50:3573-9.

## －眼合併症－

BQ2 無虹彩症患者の視機能を決める因子として重要なものは眼合併症のうちどれか？

(大家 義則、川崎 良)

無虹彩症の眼合併症には虹彩形成異常、黄斑低形成、角膜症、白内障、小眼球、眼球振盪症、緑内障がある。しかしながらおのおのの眼合併症がどの程度視機能に影響を与えるかは不明である。そこでQOLの低下および長期視力予後の悪化をアウトカムとしてSRを行った。

### 1. QOLの低下

QOL低下の指標として、視力について評価を行った報告について以下のとおりまとめた。なお無虹彩症患者においては複数の眼合併症を同時に併発することが多く、角膜症、白内障、緑内障は加齢等の影響によって進行性であることが知られていることから、各々の眼合併症と視力との関係を独立で解析することには限界があると考えられる。

#### 1.1. 緑内障

緑内障が視力低下に関連しているとの報告は多く、具体的には以下のとおりである。306例のケースシリーズで緑内障合併症例では20/60より良い視力の症例はいなかった<sup>1)</sup> 33例のケースシリーズで10例(30%)に合併しており、視力低下の主要な原因であり、2例(6%)が失明していた。<sup>2)</sup> コントロール不良の眼圧上昇と進行性視力低下が関連していた。<sup>3)</sup> 60例の長期フォローアップの最終視力と高眼圧に有意な相関があった。<sup>4)</sup> 緑内障で手術を必要とした患者は視力が悪かった。<sup>5)</sup> これらのことから、視機能低下と関連している可能性は高いと考えられる。

#### 1.2. 黄斑低形成

黄斑低形成については以下の通り報告されている。黄斑反射の低下と視力低下が関連していると報告されている。<sup>6)</sup> SDOCTの観察で重症の黄斑低形成は低視力に関連しているが、視力は症例間の差が激しい。<sup>7)</sup> 色覚異常にも関連している。<sup>8)</sup> しかしながら一方で黄斑低形成を伴う症例でも視力には0.1から0.7など症例間差があると報告されている。<sup>9)10)</sup> またOCTでの網膜外層のlengtheningが良好な視力と関連していることから視力予後予測に有用であるとの報告もある。<sup>11)</sup> 以上より、視力低下と関連している可能性があるが、症例による差があるようである。

#### 1.3. 眼球振盪症

60 例のケースシリーズで長期経過の最終視力と眼振に有意な相関があると報告されている。<sup>4)</sup>

#### 1.4. 角膜症

角膜症について、角膜混濁が瞳孔量にかかると視力低下すると報告されている。<sup>12)</sup> 31 症例のケースシリーズで進行性視力低下に角膜症が関与している<sup>3)</sup>、138 例の研究で角膜症には C00 (congenital central corneal opacity) と AAK (aniridia-associated keratopathy) があり、C00 合併患者の方が AAK 合併患者に比べて有意に視力が悪かったとの報告されている。しかしながら C00 患者の方が AAK より緑内障合併率が高いことが同時に報告されており、角膜症単独の影響であるかどうかは不明である。<sup>13)</sup> 角膜混濁に対する手術加療が必要であった症例では視力悪いとの報告もある。<sup>5)</sup> 以上より、角膜症により視力低下している症例も存在すると考えられる。

#### 1.5. 白内障

31 例のケースシリーズで進行性視力低下に白内障が関与していると報告されている。<sup>3)</sup>

#### 1.6. 虹彩形成異常

家族性無虹彩症で、虹彩が正常に近いものは視機能が良いが、大きな虹彩欠損が必ずしも視力低下に関与していないと報告されている。<sup>14)</sup> 大家系の無虹彩症患者において、虹彩欠損は視力低下の原因ではないと報告されている。<sup>6)</sup> 虹彩異常が少なく、眼振が少なく、視力が良い症例もあるとの報告がある。<sup>15)</sup> 虹彩形成異常が軽度である症例でも視機能低下をきたす症例があると報告されている。<sup>16)</sup> 以上より、虹彩形成異常が軽度の症例では視力が良い場合もあるが、症例間の差が存在するようである。

#### 1.7. 小眼球

視力との関連についての報告を見つけることはできなかった。

### 2. 長期視力予後の悪化

眼合併症のうち、介入による視機能向上の可能性があるものは角膜症、白内障である。角膜症に対する角膜移植、白内障に対する白内障手術の益と害についてはおのおの CQ2 及び CQ3、CQ4 においてまとめているところである。緑内障については進行が不可逆的であることから、長期視力予後の悪化に関与する可能性があると考えられた。

このように無虹彩症患者の視機能を決める因子として重要な眼合併症として、緑内障、黄斑低形成、眼球振盪症、角膜症、白内障、虹彩形成異常があげられる。緑内障による視野や視力障害は不可逆的であり、無虹彩症患者における経過観察において眼圧管理は重要

であると考えられる。角膜症、白内障についても介入可能な眼合併症であり、CQ2、CQ3、CQ4の推奨を参考としながら診療にあたるべきと考えられる。

最後に、これら各々の眼合併症と視力との関連についてのメタ解析の報告はなく、BQに対する明確な答えはないのが現状である。今後メタ解析を進めるとともに、本邦における無虹彩症についての解析も必要であると考えられた。

## 文献

- 1) Chang JW, Kim JH, Kim SJ, Yu YS. Congenital aniridia: long-term clinical course, visual outcome, and prognostic factors. *Korean J Ophthalmol* 2014;28(6):479-485.
- 2) Sannan NS, Gregory-Evans CY, Lyons CJ, Lehman AM, Langlois S, Warner SJ, Zakrzewski H, Gregory-Evans K. Correlation of novel *PAX6* gene abnormalities in aniridia and clinical presentation. *Can J Ophthalmol* 2017;52(6):570-577.
- 3) Gramer E, Reiter C, Gramer G. Glaucoma and frequency of ocular and general diseases in 30 patients with aniridia: a clinical study. *Eur J Ophthalmol* 2012;22(1):104-110.
- 4) Hittner HM, Riccardi VM, Ferrell RE, Borda RR, Justice J, Jr. Variable expressivity in autosomal dominant aniridia by clinical, electrophysiologic, and angiographic criteria. *Am J Ophthalmol* 1980;89(4):531-539.
- 5) Pedersen HR, Hagen LA, Landsend ECS, Gilson SJ, Utheim OA, Utheim TP, Neitz M, Baraas RC. Color Vision in Aniridia. *Invest Ophthalmol Vis Sci* 2018;59(5):2142-2152.
- 6) Eden U, Beijar C, Riise R, Tornqvist K. Aniridia among children and teenagers in Sweden and Norway. *Acta Ophthalmol* 2008;86(7):730-734.
- 7) Gregory-Evans K, Cheong-Leen R, George SM, Xie J, Moosajee M, Colapinto P, Gregory-Evans CY. Non-invasive anterior segment and posterior segment optical coherence tomography and phenotypic characterization of aniridia. *Can J Ophthalmol* 2011;46(4):337-344.
- 8) Park KA, Oh SY. Clinical characteristics of high grade foveal hypoplasia. *Int Ophthalmol* 2013;33(1):9-14.
- 9) Holmstrom G, Eriksson U, Hellgren K, Larsson E. Optical coherence tomography is helpful in the diagnosis of foveal hypoplasia. *Acta Ophthalmol* 2010;88(4):439-442.
- 10) Au AK, Shields CL, Kalina RE, Wells CG, Shields JA. Bilateral vasoproliferative retinal tumors in a patient with autosomal dominant aniridia. *Retin Cases Brief Rep* 2007;1(4):249-250.
- 11) Beck RW, Eiferman RA. Corneal astigmatism associated with aniridia. *J Pediatr Ophthalmol Strabismus* 1982;19(2):111.
- 12) He Y, Pan Z, Luo F. A novel *PAX6* mutation in Chinese patients with severe congenital aniridia. *Curr Eye Res* 2012;37(10):879-883.



- 13) Park SH, Park YG, Lee MY, Kim MS. Clinical features of Korean patients with congenital aniridia. *Korean J Ophthalmol* 2010;24(5):291-296.
- 14) Gupta SK, De Becker I, Tremblay F, Guernsey DL, Neumann PE. Genotype/phenotype correlations in aniridia. *Am J Ophthalmol* 1998;126(2):203-210.
- 15) Eden U, Fagerholm P, Danyali R, Lagali N. Pathologic epithelial and anterior corneal nerve morphology in early-stage congenital aniridic keratopathy. *Ophthalmology* 2012;119(9):1803-1810.
- 16) Casas-Llera P, Siverio A, Esquivel G, Bautista C, Alio JL. Spectral-domain optical coherence tomography foveal morphology as a prognostic factor for vision performance in congenital aniridia. *Eur J Ophthalmol* 2018;1120672118818352.

CQ1 無虹彩症の角膜実質混濁に対して、角膜移植は推奨されるか？

(島崎 潤、富田 大輔、河本 晋平)

#### 推奨提示

無虹彩症の角膜実質混濁に対して、角膜移植を行わないことを弱く推奨する。角膜移植によって得られる視機能の改善は、無虹彩症の併発症により限定的である。また、長期的には緑内障および経年的な移植片機能不全により視力予後は不良である場合が多い。

#### 推奨の強さ

「実施しない」ことを弱く推奨する

#### CQに対するエビデンスの強さ

A (強)  B (中)  C (弱)  D (非常に弱い)

#### 推奨作成の経過

全層角膜移植、表層角膜移植、Boston keratoprosthesis (type I)を施行した報告をもとに検討した。採用された論文はすべて、症例集積研究または後ろ向きコホート研究であり、一部には輪部移植の併用が行われていた。アウトカムとしては、視機能の改善およびそれに伴う角膜透明治癒率を最も重視し、併せて角膜移植に関連する有害事象も重要な評価点とした。

全体として、角膜症を有する無虹彩症患者に対する全層角膜移植および表層角膜移植では、短期的な視力改善が得られるものの高率に角膜症の再発が認められるとともに、緑内障や感染性角膜炎、網膜剥離などの有害事象の頻度が高い。輪部移植を併用したり Boston keratoprosthesis を使用したりすることで視機能がより長期間維持される可能性はあると考えられた。角膜移植の予後は悪く、実施しないことを弱く推奨するが、重度の角膜実質混濁を合併する症例などでは、益と害のバランスを十分検討したうえで角膜移植が施行されても良いと考えた。

#### SRレポートのまとめ

無虹彩症による角膜症の実質混濁に対する角膜移植としては、全層角膜移植、表層角膜移植、Boston keratoprosthesis type I (以下、Boston Kpro) があげられるが、それぞれを比較検討した報告はなかった。全層角膜移植単独手術での症例集積1報<sup>1)</sup>、輪部移植後2期的に全層角膜移植が行われた症例を含む症例集積1報<sup>2)</sup>、輪部移植もしくは全層角膜移植

を非移植群と比較検討した後ろ向きコホート研究 1 報<sup>5)</sup>。全層角膜移植および表層角膜移植を含む介入に関する後ろ向きコホート研究 1 報<sup>3)</sup>。Boston Kpro に関する症例集積 4 報を採用した<sup>4)6)7)8)</sup>。

この研究をもとに、視力の改善、角膜透明治癒率、有害事象につき SR を行った。なお無虹彩症が希少疾患であるためか、RCT やメタ解析などのエビデンスレベルの高い研究デザインでの報告は認められなかった。

## 1. 視力の改善

視力の改善に関しては全層角膜移植単独手術での症例集積 1 報<sup>1)</sup>、輪部移植後 2 期的に全層角膜移植が行われた症例を含む症例集積 1 報<sup>2)</sup>、輪部移植もしくは全層角膜移植を非移植群と比較検討した後ろ向きコホート研究 1 報<sup>5)</sup>。全層角膜移植および表層角膜移植を含む介入に関する後ろ向きコホート研究 1 報<sup>3)</sup>。Boston Kpro に関する症例集積 4 報を採用した<sup>4)6)7)8)</sup>。視力改善に関する定義は様々であり、ほとんどが特に明確な基準はなく術前後で比較しているのに対して、Snellen chart で 2 lines 以上改善を認めるものとする報告<sup>8)</sup>、短期的および長期的な視力の変化を評価している報告<sup>3)5)</sup>など認められた。

全層角膜移植に関して採用した 3 報においては、Kremer らの全層角膜移植単独手術での報告では、平均 3 年の経過観察で 73% の症例で視力改善が得られたが、80% の症例では術後視力が 0.01 以下と不良で、黄斑低形成や緑内障・白内障などの併発症の関与する部分も大きいとした<sup>1)</sup>。Holland らの輪部移植後 2 期的に全層角膜移植が行われた報告では、平均 35.7 か月の経過観察で輪部移植単独例と全層角膜移植併用例との比較では、術後視力は視力改善を認めたが、両群間では有意差は認められなかった<sup>2)</sup>。Fideliz らの輪部移植もしくは全層角膜移植を非移植群と比較検討した後ろ向きコホート研究では、15 年を超える長期の経過観察において移植群と非移植群で視力に有意差を認めなかった<sup>5)</sup>。

Tiller らの全層角膜移植および表層角膜移植を含む介入に関する後ろ向きコホート研究では 18.5 年の長期経過観察においては移植群と非移植群において、術後の最高視力では移植群が有意に視力の回復を得るものの、最終的には両群間に有意差は認めなかった<sup>3)</sup>。

Boston Kpro に関して、Ampek らの平均 17 か月での経過観察では 14/15 の症例で、Rixen らの平均 18 か月での経過観察では 85.7% の症例で、Hassanally らの平均 28.7 か月の経過観察では 65% の症例でそれぞれ術後視力が改善するとされていたが<sup>4)6)7)</sup>、4.5 年の長期経過観察をした Shah らの報告では、6 か月の時点では視力改善は 74% に認めたものの、最終的には 43.5% まで減少し、術後徐々に視力低下が認められるという結果であった<sup>8)</sup>。

全体として、短期的には移植をすることで多くの症例で視力改善を認めるが、黄斑低形成などの無虹彩症の併発症によりその改善は限定的である。長期的には高率な緑内障合併、および Boston Kpro 以外の移植では経年的に graft fail の割合が増えることにより視力長期予後は不良という結果であった。

非直接性、バイアスリスクは深刻と判断し、また非一貫性は少ないと判断し、エビデンス

レベルはCと判断した。

## 2. 角膜透明治癒率

角膜透明治癒率に関しては全層角膜移植単独手術での症例集積1報<sup>1)</sup>、輪部移植後2期的に全層角膜移植が行われた症例を含む症例集積1報<sup>2)</sup>、輪部移植もしくは全層角膜移植を非移植群と比較検討した後ろ向きコホート研究1報<sup>5)</sup>。全層角膜移植および表層角膜移植を含む介入に関する後ろ向きコホート研究1報<sup>3)</sup>。Boston Kproに関する症例集積4報を採用した<sup>4)6)7)8)</sup>。透明治癒の基準が明確ではなく、rejection<sup>1)</sup>、optical clarity<sup>2)</sup>、角膜症の再発<sup>3)</sup>、failure<sup>5)</sup>、retention rate<sup>4)6)7)8)</sup>などを報告に応じて評価した。また graft 維持に重要と考えられるステロイドや免疫抑制剤の使用方法は、複数回の角膜移植例にのみ全身投与<sup>1)</sup>、ステロイド・免疫抑制剤の全身投与<sup>2)5)6)</sup>、記載なし<sup>3)4)8)</sup>、投与なし<sup>7)</sup>など報告により様々であった。

全層角膜移植に関して採用した3報においては、Kremerらの全層角膜移植単独手術での報告では、平均3年の経過観察でrejection64%であった<sup>1)</sup>。Hollandらの輪部移植後2期的に全層角膜移植が行われた報告では、平均35.7か月の経過観察で輪部移植後2期的に全層角膜移植を行った症例のうちfailは30%、また免疫抑制剤を使用することで有意に graft が長期維持されるという結果であった<sup>2)</sup>。Fidelizらの輪部移植もしくは全層角膜移植を非移植群と比較検討した後ろ向きコホート研究では、15年を超える長期の生存曲線の中央値で比較すると、輪部移植群と全層角膜移植群では有意差は認めないものの、輪部移植群の方が長期安定性を得ていた。(48month vs 24month p=0.78)<sup>5)</sup>。

Tillerらの全層角膜移植および表層角膜移植を含む後ろ向きコホート研究では18.5年の長期経過観察において、程度は異なるものの全症例で角膜症の再発を認めたとの報告であった<sup>3)</sup>。

Boston Kproの解剖学的維持率 (retention rate)は、Ampekらの平均17か月での経過観察では100%、Rixenらの平均18か月での経過観察では100%、Hassanalyらの平均28.7か月の経過観察では77%であり<sup>4)6)7)</sup>、4.5年の長期経過観察をしたShahらの報告においても、87%と良好な結果であった<sup>8)</sup>。

全体として、輪部移植を併用しない全層角膜移植および表層角膜移植では graft 透明治癒率の長期予後は不良な傾向があり、輪部移植を併用したり Boston Kpro を使用したりすることで透明治癒がより長期間維持されるという結果であった。また各文献で使用方法は統一されていないが、graft 透明治癒の長期維持のためにステロイドおよび免疫抑制剤の全身投与も考慮する必要があるとしたものが多かった。

非直接性、バイアスリスクは深刻と判断し、非一貫性は少ないと考え、エビデンスレベルはCと判断した。

## 3. 有害事象

有害事象に関しては全層角膜移植単独手術での症例集積 1 報<sup>1)</sup>、輪部移植後 2 期的に全層角膜移植が行われた症例を含む症例集積 1 報<sup>2)</sup>、輪部移植もしくは全層角膜移植を非移植群と比較検討した後ろ向きコホート研究 1 報<sup>5)</sup>。全層角膜移植および表層角膜移植を含む介入に関する後ろ向きコホート研究 1 報<sup>3)</sup>。Boston Kpro に関する症例集積 4 報を採用した<sup>4)6)7)8)</sup>。有害事象としては緑内障、硝子体出血、脈絡膜出血、網膜剥離、感染性角膜炎などの報告が認められた。

いずれの角膜移植においても、もともと無虹彩症で緑内障を合併していることもあるが、術後の緑内障の割合は 14.3-88% と高率であり緑内障手術が必要となる症例も認められた<sup>1)~8)</sup>。特に Boston Kpro では眼圧管理が難しくなるため、57.1% の症例で緑内障インプラント手術を角膜移植と同時にを行うという Rixen らの報告も認められた<sup>6)</sup>。Boston Kpro に特有の有害事象として、retroprosthetic membrane formation、wound dehiscence、tissue melt、extrusion の報告が認められた。Boston Kpro 術後に 13.3-61% と他の合併症と比較して高率に起こる合併症として retroprosthetic membrane formation があり、視力が低下した際には YAG laser や membranectomy が必要となる症例も認められた<sup>4)6)7)8)</sup>。また、眼球癆に至るような重篤な合併症として、眼内炎や Kpro を含んだ移植片の融解などが起こらず経過観察中に定着できるのは 77-100% と報告されている。

バイアスリスクは深刻、非直接性と非一貫性は少ないと判断し、エビデンスレベルは C と判断した。

以上、角膜症を有する無虹彩症患者に対する全層角膜移植、表層角膜移植、Boston Kpro は、短期的には移植をすることで多くの症例では、一時的に視力改善を認めるが、長期予後は不良である。また長期的には移植片不全の経年的な増加に加えて、高率な緑内障などの合併症が視機能維持において問題となる。このため緑内障手術を含めた眼圧管理および移植片透明治癒の長期維持のための輪部移植・Boston Kpro・免疫抑制剤を考慮した上で選択される治療であると結論づける。

## 文献

- 1) Results of penetrating keratoplasty in aniridia. American Journal of Ophthalmology. 115(3):317-20, 1993 Mar 15.
- 2) Management of aniridic keratopathy with keratolimbal allograft: a limbal stem cell transplantation technique. Ophthalmology. 110(1):125-30, 2003 Jan.
- 3) The influence of keratoplasty on visual prognosis in aniridia: a historical review of one large family. Cornea. 22(2):105-10, 2003 Mar.
- 4) Outcomes of Boston keratoprosthesis in aniridia: a retrospective multicenter study. American Journal of Ophthalmology. 144(2):227-231, 2007 Aug.
- 5) Long-term visual prognosis of corneal and ocular surface surgery in patients

with congenital aniridia. *Acta Ophthalmologica*. 86(7):735-40, 2008 Nov.

- 6) Treatment of aniridia with Boston type I keratoprosthesis. *Cornea*. 32(7):947-50, 2013 Jul.
- 7) Outcomes following Boston type 1 keratoprosthesis implantation in aniridia patients at the University of Montreal. *American Journal of Ophthalmology*. 158(2):270-276. e1, 2014 Aug.
- 8) Intermediate-Term and Long-Term Outcomes With the Boston Type 1 Keratoprosthesis in Aniridia. *Cornea*. 37(1):11-14, 2018 Jan.

CQ2 無虹彩症の角膜上皮幹細胞疲弊症に対して、手術加療は推奨されるか？

(島崎 潤、宮井 尊史、山口 剛史)

#### 推奨提示

無虹彩症の角膜上皮幹細胞疲弊症に対して、手術加療を行うことを弱く推奨する。具体的には、他家輪部移植または培養口腔粘膜上皮移植を行うことで、ある程度の確率で眼表面再建を達成することが期待できる。また角膜実質混濁を合併する場合には、角膜移植の併用が視力向上に有用であることが多い。

#### 推奨の強さ

「実施する」ことを弱く推奨する

#### CQに対するエビデンスの強さ

A (強)  B (中)  C (弱)  D (非常に弱い)

#### 推奨作成の経過

角膜上皮幹細胞疲弊症を伴う無虹彩症に対する手術加療においては、視力改善、角膜透明性改善、有害事象がアウトカムとして重要と考えられる。本症における視力予後は、合併する黄斑低形成や緑内障による視神経障害等によって大きく左右され、また白内障手術を併施するかどうかによって大きく影響を受ける。そのため、手術の成否の判定としては、角膜透明性の改善を最も重視した。また有害事象に関しては、視機能の影響を及ぼす事象のみならず、長期の免疫抑制による患者負担や全身への影響も考慮した。

角膜上皮幹細胞疲弊症を伴う無虹彩症に対する手術加療として、輪部移植(角膜移植併用を含む)、培養口腔粘膜上皮細胞シート移植などが報告されている。これらの加療によって多くの症例で視力改善と角膜透明性の改善が得られている。一方で、他家組織を用いた移植では免疫学的拒絶反応が大きな問題であり、長期にわたる全身的免疫抑制に関わる有害事象と患者負担が問題となりうる。

留意点としては、採用された論文はすべて後ろ向き研究であり、対照群が存在しないことが挙げられる。また、無虹彩症はその重症度や併発症が多岐に及んでおり、どういった症例が手術加療の対象になるか明らかでないなど選択バイアスが大きく存在すると推測される。

#### SRレポートのまとめ

角膜上皮幹細胞疲弊症を伴う無虹彩症に対する手術加療の報告として、輪部移植単独、角

膜移植併用輪部移植、培養口腔粘膜上皮細胞シート移植、および術後の免疫抑制の有効性とその合併症など様々な報告があった。Stevens-Johnson 症候群や眼表面化学傷などの他の角膜上皮幹細胞疲弊症を含む手術成績に比べて無虹彩症単独の報告は極端に少なく、多数報告例での治療効果のメタアナリシスは不可能であるため症例報告を取り上げた。過去の文献の症例数の少なさに加え、他の角膜上皮幹細胞疲弊症を伴う疾患と比較して無虹彩症は弱視を伴うため視力評価の点で疾患バイアスがある可能性が高い。また代替治療として、治療用ソフトコンタクトレンズおよび強膜コンタクトレンズの有用性の報告もあるが、本 CQ の趣旨から外れるため本レポートからは割愛した。

## 1. 輪部移植

角膜上皮幹細胞疲弊症の治療は、一般的に角膜上皮幹細胞疲弊症だけであれば輪部移植を、角膜上皮幹細胞疲弊症に角膜実質混濁を伴う場合には輪部移植に加え中央の全層角膜移植または表層角膜移植を要する<sup>1)2)</sup>。

角膜上皮幹細胞疲弊症を伴う無虹彩症単独を扱った輪部アログラフト 6 症例 12 眼の検討（経過観察期間 64.4 か月）で、平均 logMAR 視力は術前 1.4 (0.1~2.8) から術後 0.35 (0.0~1.0) まで改善したとしている<sup>3)</sup>。輪部移植では、術後拒絶反応が大きな問題のひとつである（6 眼の原疾患、2 眼：無虹彩症、4 眼：角膜化学傷）<sup>4)</sup>。これらはすべて上皮型拒絶反応で、6 眼中 5 眼は全身免疫抑制剤の減量中、1 眼は服薬コンプライアンス不良によるものであり、全身/点眼の免疫抑制の強化（ステロイド及び免疫抑制剤）で治療している。このため、輪部移植術後には、拒絶反応予防目的に免疫抑制剤の投与が有効とされ（1/20 眼 5、3/31 眼 6、1/6 眼 7 が無虹彩症）、角膜上皮幹細胞疲弊症を伴う無虹彩症においても、免疫抑制剤の投与が望ましいと推察される。また、全層角膜移植と輪部移植の同時手術は予後が悪い（39 眼中無虹彩症は 1 眼だけであるため解釈に注意を要する）<sup>8)</sup>。

免疫抑制剤の投与は、腎障害や耐糖能異常など全身副作用に加えて、角膜眼局所の副作用も少なくなく、角膜上皮幹細胞疲弊症に対する輪部移植の総説論文では拒絶反応や感染性角膜炎が 6~15%に発症するとされている<sup>1)</sup>。術後に角膜局所で細菌感染やサイトメガロウイルス感染が発症するという症例報告もあり<sup>9)10)</sup>、免疫抑制剤の長期使用は注意を要する。

## 2. 培養口腔粘膜上皮細胞シート移植

免疫抑制剤は全身および局所の副作用があるが、自己の培養口腔粘膜上皮細胞シート移植 (COMET) ではアロの拒絶反応のリスクがないという長所がある。17 眼の COMET 中期成績では、76.4%で角膜が透明となり、視力は術前手動弁から 0.05 が術後手動弁から 0.1 となり、88.2%で視力改善が得られたとしている<sup>11)</sup>。他文献と比較して視力改善の程度が著しく異なるが<sup>3)</sup>、対象とする無虹彩症の重症度に関して選択バイアスが存在するためと考えられる。



## 文献

- 1) Medical Advisory S. Limbal stem cell transplantation: an evidence-based analysis. *Ont Health Technol Assess Ser* 2008;8:1-58.
- 2) Omoto M, Shimmura S, Hatou S, Ichihashi Y, Kawakita T, Tsubota K. Simultaneous deep anterior lamellar keratoplasty and limbal allograft in bilateral limbal stem cell deficiency. *Jpn J Ophthalmol* 2010;54:537-43.
- 3) Skeens HM, Brooks BP, Holland EJ. Congenital aniridia variant: minimally abnormal irides with severe limbal stem cell deficiency. *Ophthalmology* 2011;118:1260-4.
- 4) Eslani M, Haq Z, Movahedan A, et al. Late Acute Rejection After Allograft Limbal Stem Cell Transplantation: Evidence for Long-Term Donor Survival. *Cornea* 2017;36:26-31.
- 5) Sundmacher R, Reinhard T. Central corneolimbal transplantation under systemic ciclosporin A cover for severe limbal stem cell insufficiency. *Graefes Arch Clin Exp Ophthalmol* 1996;234 Suppl 1:S122-5.
- 6) Tseng SC, Prabhasawat P, Barton K, Gray T, Meller D. Amniotic membrane transplantation with or without limbal allografts for corneal surface reconstruction in patients with limbal stem cell deficiency. *Arch Ophthalmol* 1998;116:431-41.
- 7) Dua HS, Azuara-Blanco A. Allo-limbal transplantation in patients with limbal stem cell deficiency. *Br J Ophthalmol* 1999;83:414-9.
- 8) Solomon A, Ellies P, Anderson DF, et al. Long-term outcome of keratolimbal allograft with or without penetrating keratoplasty for total limbal stem cell deficiency. *Ophthalmology* 2002;109:1159-66.
- 9) Cheung AY, Sarnicola E, Eslani M, et al. Infectious keratitis after ocular surface stem cell transplantation. *Cornea* 2018;37:1395-1399.
- 10) Cheung AY, Govil A, Friedstrom SR, Holland EJ. Probable donor-derived cytomegalovirus disease after keratolimbal allograft transplantation. *Cornea* 2017;36:1006-1008.
- 11) Dobrowolski D, Orzechowska-Wylegala B, Wowra B, et al. Cultivated oral mucosa epithelium in ocular surface reconstruction in aniridia patients. *Biomed Res Int* 2015;2015:281870.

CQ3 無虹彩症の白内障に対して、手術加療は推奨されるのか？

(白石 敦、林 康人、橋本 友美、南 貴紘)

#### 推奨提示

無虹彩症の白内障に対して、手術加療は視力の改善が期待できる症例が存在する一方で、水晶体嚢やチン小帯の脆弱性に伴う手術の難度や、術後の緑内障の悪化、Anterior Fibrosis Syndrome、水疱性角膜症のリスクが高いため、手術に伴うリスクを考慮し、十分な説明を行った上で実施することを推奨する。

#### 推奨の強さ

「実施する」ことを弱く推奨する

#### CQ に対するエビデンスの強さ

A (強)  B (中)  C (弱)  D (非常に弱い)

#### 推奨作成の経過

先天性無虹彩症患者に対する白内障手術に関する RCT は存在しないため、8 編の case series<sup>1)~8)</sup>と 1 編の症例報告<sup>9)</sup>を採用した。このうち、先天性無虹彩症の白内障手術成績をまとめたものが 3 編<sup>1)3)4)</sup>、白内障手術以外の経過を含む先天性無虹彩症の臨床経過をまとめたものが 2 編<sup>5)7)</sup>、先天性無虹彩症以外の無虹彩症症例を含む白内障手術成績をまとめたものが 2 編<sup>6)8)</sup>、Anterior Fibrosis Syndrome の報告が 1 編<sup>2)</sup>、眼内レンズ二次挿入によりハプティクスが隅角に入り内皮細胞障害を生じた症例報告が 1 編<sup>9)</sup>であった。各報告の使用機器や使用眼内レンズ、手術方法(超音波乳化吸引術や水晶体嚢外摘出術)は統一されていなかった。日本で一般的に使用されていない虹彩付き眼内レンズを使用した報告が 3 編<sup>3)4)8)</sup>、術後にカラーコンタクトレンズを使用した報告が 1 編<sup>1)</sup>あった。術前の白内障の重症度も統一されておらず、成熟白内障や褐色白内障を含むもの<sup>3)5)</sup>から、記載のないもの<sup>1)</sup>まで様々であった。白内障以外の角膜症や緑内障、黄斑症、眼振の有無などの併存症状、患者の手術時年齢についても統一されておらず、様々な症例が含まれていた。しかも case series であるため、対象患者はすべて、白内障手術が有効または避けられないと眼科医が判断した患者であると考えられる。また、結果が悪い場合は論文が執筆されず、良い結果の報告に傾く報告バイアスが存在する可能性がある。

## SR レポートのまとめ

無虹彩症の白内障に対する手術加療による有効性については、視力の改善とグレア、光視症の改善で評価した。

無虹彩症の白内障に対する手術加療による視力の改善は、手術症例の半分以上(66～100%)で視力改善が見られた報告が4編<sup>3)～5)8)</sup>、統計的に有意な視力改善が見られたという報告が1編であった<sup>1)</sup>。残りの1編<sup>6)</sup>では矯正視力の改善は症例の25%と少なかったが、視力が下がった症例はなく、裸眼視力は8眼全てで改善した。

白内障手術前にあったグレアや光視症が白内障手術後に全員または有意に改善した報告が3編<sup>1)4)8)</sup>あり、Reinhardらの報告<sup>3)</sup>では14人中11人でグレアの改善が見られたが、3人では改善が見られなかった。虹彩付き眼内レンズやカラーコンタクトレンズがそれらの症状の改善に有用であるという報告<sup>1)3)8)</sup>があった。また、6mm以下のCCCは、線維化により瞳孔の役割をしている可能性があるとの考察も見られた<sup>1)</sup>。

無虹彩症の白内障手術の有害事象については、術後、緑内障の悪化や眼圧上昇、嚢胞性黄斑浮腫の出現、内皮細胞密度の減少、Anterior Fibrosis Syndromeの出現について評価した。

白内障手術をした症例の26.9～50%で続発性眼圧上昇が見られ<sup>3)～5)7)</sup>、4～40%でトラベクトミーや毛様体光凝固などの緑内障手術が必要であった<sup>3)4)7)8)</sup>。一方、緑内障の発症や悪化が白内障手術をした17眼中1例も見られなかったという報告<sup>1)</sup>もあった。

Reinhardらの報告<sup>3)</sup>では、白内障手術前から緑内障があった5眼のうち、白内障手術後に眼圧コントロール不良となった症例が4眼あり、2眼で手術的介入が必要であった。また、白内障手術前に緑内障がなかった14眼のうち、白内障手術後に慢性緑内障が発症した症例は4眼あり、そのうち2眼は手術による眼圧コントロールが必要であった。また虹彩付き眼内レンズは、レンズが大きいことやblood-aqueous barrierに影響を与えることなどから、緑内障を悪化させやすい可能性があるとの考察も見られた<sup>1)3)</sup>。

Reinhardらの報告<sup>3)</sup>では、白内障手術後に18%の症例で嚢胞性黄斑浮腫が見られたが、この報告では予防的NSAIDs点眼の処方はされていなかった。他の報告では白内障手術を契機に発症した黄斑症の記載はなかった。

内皮細胞密度については、報告によって結果はさまざまであった。まず、白内障手術前後で有意な減少が見られたという報告が2編あった(白内障手術前 $2078 \pm 265$  cell/mm<sup>2</sup>から術後 $1896 \pm 533$  cell/mm<sup>2</sup><sup>4)</sup>、術前 $3280 \pm 473$  cell/mm<sup>2</sup>から術後 $2669 \pm 850$  cell/mm<sup>2</sup><sup>1)</sup>)。Quiらの報告<sup>4)</sup>では、白内障手術を施行した患者の8.7%(2眼/23眼)で角膜の非代償性変化が見られた。一方、非代償性変化は見られなかったという報告<sup>1)</sup>もあった。Parkらの報告<sup>5)</sup>では、白内障手術後に50%(4眼/8眼)で角膜混濁と周辺部血管新生が悪化し、そのうち1眼で角膜移植手術が必要となった。佐野らは、眼内レンズ二次挿入5年後に水疱性角膜症になった症例を報告<sup>9)</sup>しており、原因としてはハプティクスが隅角支持であったことが考えられ、眼内レンズの毛様溝固定は解剖学特異性により偏位しやすいので慎重に対応すべ

きであると考察されていた。

Anterior Fibrosis Syndrome (AFS) は、過去に内眼手術をした無虹彩症患者で、前房に進展する増殖膜が生じて IOL 偏位や低眼圧、角膜症を起こすというものである。Tsai らの報告<sup>2)</sup>では、155 眼 80 人中、7 眼 6 人(4.5%、全員女性)に AFS が見られた。そのうち、7 眼は白内障手術、6 眼はチューブシャント手術、4 眼は全層・輪部角膜移植を受けていた。5 眼で AFS に対する手術(全層角膜移植と増殖膜除去、眼内レンズの除去や交換、網膜復位など)を施行していた。そのうち 2 眼で増殖膜が再発し、眼内レンズ交換と増殖膜除去を再度行い、その後の再発はなかった。AFS に対する手術で視力は向上したが、2 眼で AFS 発症前より下がっていた。Tsai らは AFS の原因が複数回の手術やシャントチューブなどの眼内デバイスであると考察しているが、無虹彩症以外での AFS 報告は 1 報しかなく、遺伝子異常が関与している可能性は否定できない。

以上より、いずれの報告も白内障手術により視力や QOL の改善が見られているが、case series である。また、症例報告は良い結果に傾く傾向があるため、エビデンスの強さは非常に弱い。有害事象は通常の内眼手術よりも高く、手術方法は報告ごとに異なるため、推奨されるものは現時点では存在しない。個々の症例で術前の併存症も異なるため、症例に合わせた手術法を十分に検討し、有害事象を含めた十分なインフォームドコンセントを得たうえで、慎重に施行することを提案する。

## 文献

- 1) Burk SE, Da Mata AP, Snyder ME, Cionni RJ, Cohen JS, Osher RH. Prosthetic iris implantation for congenital, traumatic, or functional iris deficiencies. *J Cataract Refract Surg* 2001;27(11):1732-1740.
- 2) Chang JW, Kim JH, Kim SJ, Yu YS. Congenital aniridia: long-term clinical course, visual outcome, and prognostic factors. *Korean J Ophthalmol* 2014;28(6):479-485.
- 3) Kumar DA, Agarwal A, Jacob S, Lamba M, Packialakshmi S, Meduri A. Combined surgical management of capsular and iris deficiency with glued intraocular lens technique. *J Refract Surg* 2013;29(5):342-347.
- 4) Park SH, Park YG, Lee MY, Kim MS. Clinical features of Korean patients with congenital aniridia. *Korean J Ophthalmol* 2010;24(5):291-296.
- 5) Qiu X, Ji Y, Zheng T, Lu Y. The efficacy and complications of black diaphragm intra-ocular lens implantation in patients with congenital aniridia. *Acta Ophthalmol* 2016;94(5):e340-344.
- 6) Reinhard T, Engelhardt S, Sundmacher R. Black diaphragm aniridia intraocular lens for congenital aniridia: long-term follow-up. *J Cataract Refract Surg* 2000;26(3):375-381.
- 7) Tsai JH, Freeman JM, Chan CC, Schwartz GS, Derby EA, Petersen MR, Holland EJ.

A progressive anterior fibrosis syndrome in patients with postsurgical congenital aniridia. *Am J Ophthalmol* 2005;140(6):1075-1079.

- 8) Wang JD, Zhang JS, Xiong Y, Li J, Li XX, Liu X, Zhao J, Tsai FF, Vishal J, You QS, Huang Y, Wan XH. Congenital aniridia with cataract: case series. *BMC Ophthalmol* 2017;17(1):115.
- 9) 佐野 友, 福地 健, 原 浩, 太田 亜, 須田 生, 船木 繁, 白柏 基, 阿部 春, 沢口 昭. 先天無虹彩症に対する眼内レンズ二次挿入術後に生じた水疱性角膜症の1例. *あたらしい眼科* 2001;18(6):777-780.

CQ4 無虹彩症の高眼圧・緑内障に対して適切な治療オプションは何か？

(村上 晶、松田 彰、松下 賢治)

#### 推奨提示

眼圧下降を目的として、1) 点眼内服等の薬物による眼圧下降療法、2) 流出路再建手術(隅角切開術、線維柱帯切開術)、3) 濾過手術(主に線維柱帯切除術) 4) 緑内障インプラント手術(ロングチューブ手術) 5) 毛様体凝固術 をおこなう。

治療の選択は、まず点眼・内服などの薬物療法を副作用に留意して行い、効果が得られない場合は、流出路再建術を検討する。流出路再建術実施が困難であるか、奏功しなかった場合に、線維柱帯切除術を選択するかロングチューブ手術を選択する。患眼の状態、術者の経験、緑内障インプラント手術施行のための施設認定を受けているかといった要因を勘案して決定することを推奨する。それらの治療が奏功しない場合に、眼球ろうなど視力予後不良の合併症リスクを考慮しても有用性が高い場合に限り、毛様体凝固術を選択することもある。

#### 推奨の強さ

「実施する」ことを強く推奨する

#### CQに対するエビデンスの強さ

A (強)  B (中)  C (弱)  D (非常に弱い)

#### 推奨作成の経過

無虹彩症に高眼圧、緑内障の治療法について記述のある症例報告、コホート研究、総説、エキスパートによる記述論文を検索した。32編の英文論文と7編の和文論文を選択した。治療法ごとに、治療効果とその合併症について検討を行った。

#### SRレポートのまとめ

無虹彩症は全全球的な発達異常を起こす疾患で、緑内障以外にも白内障、眼振、黄斑低形成等の視機能発達障害が合併していることが多く、特に患者が低年齢から発症することから、正確な視野障害測定ができず、視野の維持に貢献する介入という観点からの報告はなく、既存の報告は治療による眼圧下降と治療介入に伴う有害事象(合併症)、視力予後に関するもののみである。

## 1. 点眼・内服療法による眼圧コントロール

60例中31例で緑内障を発症し、12例で点眼および内服療法の施行が眼圧コントロールに有効であったと報告されている<sup>6)</sup>。そこでは、具体的には縮瞳薬、炭酸脱水酵素阻害薬CAIの内服(1974年当時)を使用しているが、のちの論文(2002年)では縮瞳薬は有効でなく、 $\beta$ 遮断薬、交感神経刺激薬、プロスタグランジン関連薬(ラタノプロスト)が有効との記載がある<sup>14)</sup>(エキスパートによる記述的な記載でエビデンスは高くない)。また同論文では乳幼児に対しては昏睡などの副作用のためブリモニジン(アルファ刺激薬)点眼の使用は避けるべき(日本では2歳未満の使用は禁忌)、角膜上皮幹細胞が疲弊し角膜上皮障害の可能性が懸念される場合は防腐剤なしの製剤の使用を検討すべきとしている。(エビデンスレベルC)

## 2. 流出路再建術(ゴニオトミーあるいはトラベクトミー)による眼圧コントロール

ゴニオトミーが無虹彩症の高眼圧、緑内障のコントロールに有効であったとする論文があり<sup>11)16)21)</sup>、特に論文11では病理的考察と自然経過の発症率との比較から高眼圧症・緑内障の発症前の予防的ゴニオトミーの施行を推奨しているが、コントロール群のない記述的な論文で効果のエビデンスは弱い。トラベクトミーが初回手術として推奨されるとの論文<sup>8)</sup>があるが、トラベクトミー以外の手術を選択した症例と手術年齢が異なり、低年齢での適応が多かった。一方、残存虹彩が線維柱帯を覆っている症例ではトラベクトミーが無効とする報告<sup>35)</sup>がある。これは、自然経過で観察される毛様体の前方偏移によるものと思われるが<sup>6)</sup>、その病態は近年開発が進んだ画像診断装置にても確認されている<sup>17)</sup>。また、トラベクトミー施行時に虹彩組織が無いため、チン小帯を損傷し、水晶体の発育に影響を与えたとする報告<sup>33)</sup>がある。解剖学的に病態の進行を考慮し、合併症の発症に留意して、初回手術として、ゴニオトミーあるいはトラベクトミーといった流出路再建手術を施行することは推奨できるものと考えられる。(エビデンスレベルB)

## 3. 毛様体凝固術による眼圧コントロール

毛様体冷凍凝固を施行した報告<sup>9)10)</sup>では多くの症例が眼球ろくに陥り、白内障の発症も多いため術後の視機能維持が困難であったとしている。また、無虹彩症に特有な解剖学的所見として、毛様体の低形成<sup>17)</sup>が見られるとの報告があり、健常眼と比較して、眼球ろうのリスクが高いものと考えられる。実際、どのような治療経過であっても他の小児緑内障患者と比べ眼球ろうの発生頻度は高い<sup>28)</sup>。レーザーを用いた経角膜の毛様体凝固(虹彩が無い場合、直接凝固が可能)<sup>5)</sup>では、毛様体の萎縮が観察されたものの、術後に隅角の閉塞が生じて眼圧コントロールが悪化したと報告されている。しかし、他にアルゴンレーザーによる経角膜毛様体凝固術<sup>26)</sup>や硝子体手術と同時に眼内から毛様体凝固<sup>24)</sup>が奏功し、眼圧がコントロールされたとの報告があるが、いずれも1例報告でエビデンスとしては高いレベルにあるとは言えない。毛様体破壊による眼圧コントロールは効果が不確実なことや

眼球ろうのリスクを考えると他の処置が不成功に終わった場合の最終手段と考えるのが適当である。(エビデンスレベルC)

#### 4. 線維柱帯切除術による眼圧コントロール

線維柱帯切除術によって眼圧コントロールを得たとする報告<sup>2)7)12)</sup>があるが、いずれも少数例あるいは中短期の報告でエビデンスが高いとは言えない。一方、線維柱帯切除術の施行で眼圧がコントロールできなかった<sup>22)23)</sup>、あるいは4分の1の症例で術後に眼球ろうを生じた<sup>28)</sup>、術後に悪性緑内障を生じた<sup>37)</sup>など、合併症の報告も見られる。特に小児眼においては線維柱帯切除術の成績が一般的に不良であり、隅角の病態が予後に影響する可能性もあり<sup>36)</sup>、ロングチューブ手術との使い分けが重要である<sup>23)</sup>。(エビデンスレベルC)

#### 5. ロングチューブによる眼圧コントロール

緑内障治療用インプラント (Glaucoma drainage device) すなわちロングチューブには、バルベルト緑内障インプラントならびにアーメド 緑内障インプラントが現在本邦で使用可能であるが、海外では本邦未承認のモルテノ緑内障インプラントも用いられることがある<sup>20)</sup>。また、かつてロングチューブが使用できない時代に眼手術に承認された素材を転用して Schocket 手術として使用されたことがある<sup>3)</sup>。無虹彩眼における眼圧コントロールにロングチューブ手術を施行し、眼圧コントロールを得たとする報告<sup>1)15)23)27)38)39)</sup>が見られる一方で、アーメド インプラント挿入後のバルブ部位の線維増殖<sup>19)</sup>、アーメド インプラント挿入後の網膜剥離発症<sup>27)</sup>など合併症の報告も見られる。ロングチューブ手術特有の合併症 (角膜内皮障害) やインプラントの露出などの発生も予想されるが、論文での報告例は見当たらず、今後の報告が待たれる。有水晶体眼にチューブ先端を挿入する際には虹彩が無いため、角膜内皮への接触のみならず水晶体への接触にも留意が必要で技術的な困難が予想される。論文 14 ではチューブ挿入時のコツとして、角膜中央方向へ挿入するのではなく、接線方向に挿入することを推奨している。(エビデンスレベルB)

### 文献

- 1) Wiggins RE, Jr., Tomey KF. The results of glaucoma surgery in aniridia. Arch Ophthalmol 1992;110(4):503-505.
- 2) Johns KJ, O'Day DM. Posterior chamber intraocular lenses after extracapsular cataract extraction in patients with aniridia. Ophthalmology 1991;98(11):1698-1702.
- 3) Omi CA, De Almeida GV, Cohen R, Mandia C, Jr., Kwitko S. Modified Schocket implant for refractory glaucoma. Experience of 55 cases. Ophthalmology 1991;98(2):211-214.
- 4) Abrams GW, Thomas MA, Williams GA, Burton TC. Management of postoperative



- suprachoroidal hemorrhage with continuous-infusion air pump. Arch Ophthalmol 1986;104(10):1455-1458.
- 5) Strasser G. Unsuccessful laser cyclophotocoagulation for glaucoma in aniridia. Arch Ophthalmol 1985;103(7):890.
  - 6) Grant WM, Walton DS. Progressive changes in the angle in congenital aniridia, with development of glaucoma. Trans Am Ophthalmol Soc 1974;72(207-228).
  - 7) Mandal AK, Walton DS, John T, Jayagandan A. Mitomycin C-augmented trabeculectomy in refractory congenital glaucoma. Ophthalmology 1997;104(6):996-1001; discussion 1002-1003.
  - 8) Adachi M, Dickens CJ, Hetherington J, Jr., Hoskins HD, Iwach AG, Wong PC, Nguyen N, Ma AS. Clinical experience of trabeculectomy for the surgical treatment of aniridic glaucoma. Ophthalmology 1997;104(12):2121-2125.
  - 9) Wallace DK, Plager DA, Snyder SK, Raiesdana A, Helveston EM, Ellis FD. Surgical results of secondary glaucomas in childhood. Ophthalmology 1998;105(1):101-111.
  - 10) Wagle NS, Freedman SF, Buckley EG, Davis JS, Biglan AW. Long-term outcome of cyclocryotherapy for refractory pediatric glaucoma. Ophthalmology 1998;105(10):1921-1926; discussion 1926-1927.
  - 11) Chen TC, Walton DS. Goniosurgery for prevention of aniridic glaucoma. Arch Ophthalmol 1999;117(9):1144-1148.
  - 12) Okada K, Mishima HK, Masumoto M, Tsumamoto Y, Tsukamoto H, Takamatsu M. Results of filtering surgery in young patients with aniridia. Hiroshima J Med Sci 2000;49(3):135-138.
  - 13) Theobald T, Davitt BV, Shields SR. Hemorrhagic glaucoma in an infant with hemophilia, spontaneous hyphema, aniridia, and persistent iris vessels. J AAPOS 2001;5(2):129-130.
  - 14) Khaw PT. Aniridia. J Glaucoma 2002;11(2):164-168.
  - 15) Arroyave CP, Scott IU, Gedde SJ, Parrish RK, 2nd, Feuer WJ. Use of glaucoma drainage devices in the management of glaucoma associated with aniridia. Am J Ophthalmol 2003;135(2):155-159.
  - 16) Barkan O. Goniotomy for glaucoma associated with aniridia. AMA Arch Ophthalmol 1953;49(1):1-5.
  - 17) Okamoto F, Nakano S, Okamoto C, Hommura S, Oshika T. Ultrasound biomicroscopic findings in aniridia. Am J Ophthalmol 2004;137(5):858-862.
  - 18) Yalvac IS, Kocaoglan H, Eksioglu U, Demir N, Duman S. Decompression retinopathy after Ahmed glaucoma valve implantation in a patient with congenital aniridia and pseudophakia. J Cataract Refract Surg 2004;30(7):1582-1585.
  - 19) Trigler L, Proia AD, Freedman SF. Fibrovascular ingrowth as a cause of Ahmed

- glaucoma valve failure in children. *Am J Ophthalmol* 2006;141(2):388-389.
- 20) Lanzagorta-Aresti A, Menezo-Rozalen JL, Martinez-Costa R, Cisneros-Lanuza A. Ahmed valve for elevated intraocular pressure associated with black diaphragm lenses for aniridia. *Eur J Ophthalmol* 2007;17(3):437-440.
  - 21) Kulkarni SV, Damji KF, Fournier AV, Pan I, Hodge WG. Endoscopic goniotomy: early clinical experience in congenital glaucoma. *J Glaucoma* 2010;19(4):264-269.
  - 22) Susanna R, Jr., Oltrogge EW, Carani JC, Nicolela MT. Mitomycin as adjunct chemotherapy with trabeculectomy in congenital and developmental glaucomas. *J Glaucoma* 1995;4(3):151-157.
  - 23) Lee H, Meyers K, Lanigan B, O'Keefe M. Complications and visual prognosis in children with aniridia. *J Pediatr Ophthalmol Strabismus* 2010;47(4):205-210; quiz 211-202.
  - 24) Terasaki H, Yamashita T, Tanaka M, Takahashi M, Sakamoto T. Aniridia associated with aphakia and secondary glaucoma. *Jpn J Ophthalmol* 2010;54(5):504-505.
  - 25) Netland PA, Scott ML, Boyle JW, Lauderdale JD. Ocular and systemic findings in a survey of aniridia subjects. *J AAPOS* 2011;15(6):562-566.
  - 26) Sbordone S, Romano V, Savastano A, Piccirillo V, Savastano MC, Bifani M. Aniridia associated with lens coloboma and secondary glaucoma treated with transcorneal argon laser ciliary body photocoagulation: a case report. *Case Rep Ophthalmol* 2013;4(2):44-47.
  - 27) Almousa R, Lake DB. Intraocular pressure control with Ahmed glaucoma drainage device in patients with cicatricial ocular surface disease-associated or aniridia-related glaucoma. *Int Ophthalmol* 2014;34(4):753-760.
  - 28) Jain A, Gupta S, James MK, Dutta P, Gupta V. Aniridic Glaucoma: Long-term Visual Outcomes and Phenotypic Associations. *J Glaucoma* 2015;24(7):539-542.
  - 29) Shaikh AH, Khatana AK, Zink JM, Miller DM, Petersen MR, Correa ZM, Riemann CD. Combined endoscopic vitrectomy with pars plana tube shunt procedure. *The British journal of ophthalmology* 2014;98(11):1547-1550.
  - 30) Baig NB, Lin AA, Freedman SF. Ultrasound evaluation of glaucoma drainage devices in children. *J AAPOS* 2015;19(3):281-284.
  - 31) Harvey JD, Gross RL, McMillan BD. Novel use of fibrin sealant for scleral suture free placement of a glaucoma drainage device in advanced scleral thinning. *Am J Ophthalmol Case Rep* 2018;9(7-9).
  - 32) Aldarrab A, Malik R. Bilateral Deep Sclerectomy with Microperforations as a Successful Secondary Procedure in Aniridia-Associated Glaucoma. *Middle East Afr J Ophthalmol* 2018;25(1):52-55.
  - 33) 西川 朋, 大島 崇, 富田 香, 他. 先天性無虹彩症に伴う牛眼術後に生じた水晶体欠損の1例. *眼科臨床医報* 1988;82(3):565-568.

- 34) 奥山 美, 山林 茂. 先天性無虹彩症に伴った続発緑内障. 眼科臨床医報 1989;83(5):1078-1082.
- 35) 戸部 隆, 山岸 和. 先天性無虹彩症の白内障, 緑内障手術の経験. 眼科臨床医報 1993;87(5):1001-1005.
- 36) 増本 真, 岡田 康, 高松 倫, 塚本 秀, 広田 篤, 三嶋 弘. 無虹彩緑内障眼の超音波生体顕微鏡所見と線維柱帯切除術後の眼圧. あたらしい眼科 1999;16(2):257-260.
- 37) 野村 耕. 小児期緑内障とトラベクレクトミー. 眼科臨床医報 2003;97(2):120-125.
- 38) 田口 万, 中村 友, 小林 隆, 竹中 丈, 木内 良. チューブシャント手術を行った発達緑内障の2例. あたらしい眼科 2012;29(10):1411-1414.
- 39) 山田 香, 上松 聖, 藤川 亜, 今村 直, 池田 章, 北岡 隆. 先天無虹彩に伴う緑内障に対しバルベルト緑内障インプラントが有効であった1例. 臨床眼科 2017;71(3):389-394.

CQ5 無虹彩症のロービジョンケアとして何が推奨されるか？

(齊之平 真弓、阿曾沼 早苗)

推奨提示

無虹彩症の視機能向上を目的としたロービジョンケアとして、屈折異常に対する屈折矯正が基本である。その上で、拡大鏡・遮光眼鏡・弱視眼鏡・拡大読書器 (Closed Circuit Television: CCTV) 等の視覚補助具、人工虹彩付きソフトコンタクトレンズ (人工虹彩付き SCL) を推奨する。

推奨の強さ

「実施する」ことを強く推奨する

CQ に対するエビデンスの強さ

A (強)  B (中)  C (弱)  D (非常に弱い)

推奨作成の経過

無虹彩症に対して、視機能向上を目的としたロービジョンケアに関する系統的文献検索を実施した。無虹彩症例に特化したロービジョンケアの報告は3篇だけであった<sup>1)~3)</sup>。単眼鏡および人工虹彩付き CL の有用性を示す報告があるものの、採用されたすべての論文は発表年代が古く横断研究やケースレポートが中心であった。

SR レポートのまとめ

今回の文献検索では、単眼鏡の有用性を示す文献は横断研究<sup>4)</sup>とケースレポート<sup>1)</sup>が各1篇であった。横断研究は米国の盲学校生を対象としており、無虹彩症例7例中5例で単眼鏡が有用であったことが報告されている<sup>4)</sup>。ケースレポートは本邦の乳児症例で、乳児期に遮光治療を実施後、7歳で矯正視力が0.1となり、単眼鏡により矯正視力1.0の視標を見ることが可能になったことが報告されている<sup>1)</sup>。

人工虹彩付き CL の有用性を示す文献は、無虹彩症例のケースレポート3篇<sup>1)~3)</sup>、対象の一部に無虹彩症例を包む文献5篇<sup>5)~9)</sup>であった。無虹彩症例に対する人工虹彩付き CL の効果として視力の向上<sup>1)2)5)6)7)</sup>、眼振の軽減<sup>1)2)7)8)9)</sup>があげられ、早期からの人工虹彩付き CL による遮光治療は眼振抑制の効果があり、固視機能や視力発達の向上につながる事が述べられている<sup>1)~2)</sup>。3篇のケースレポート<sup>1)~3)</sup>のうち、EOGにより眼振の軽減を実証しているもの<sup>1)</sup>、人工虹彩付き CL により、収差の減弱や焦点深度の増加により屈折矯正

が可能になったもの<sup>2)</sup>、その他、ピンホール効果による単眼複視の改善があげられている<sup>8)</sup>。また、着色CLによる光過敏性やコントラスト感度の改善の可能性が述べられていた<sup>7)</sup>。ただし、無虹彩症では先天性に輪部幹細胞欠損を伴うことが多く<sup>10)</sup>、その20%が無虹彩症関連角膜炎 (Aniridia-Associated keratopathy) の原因となりうることが報告されている<sup>11)</sup>。そのため、CL使用時においては輪部幹細胞障害の慎重な経過観察が必要である<sup>12)</sup>。

無虹彩症の視機能向上に対しての予防やリハビリテーションについて、これまで無作為化比較試験 (RCT) の報告はない。しかし、単眼鏡等の視覚補助具や人工虹彩付きCLの有効性については一定のエビデンスがあると考えられる。

## 無虹彩症のロービジョンケア

### 1. 視機能評価

視機能を正確に評価し、屈折異常があれば視覚補助具の処方前に屈折矯正が必要である。無虹彩症の小児では重度の屈折異常を伴うことが多く、近視の合併は64%以上の報告がある<sup>13)14)</sup>。小児期の弱視においては遮蔽治療を併用する必要がある<sup>9)</sup>。

### 2. 視覚補助具の選定と訓練

視覚補助具には、光学的視覚補助具 (拡大鏡・遮光眼鏡・弱視眼鏡 [掛け眼鏡式・焦点調節式: 単眼鏡] 等) と非光学的視覚補助具 (拡大教科書・書見台・適切な照明・タイポスコープ・タブレット端末・CCTV 等) がある (図1-6)。

就学期には視機能の状態に応じて、視覚補助具の選定と使用訓練、学習環境の整備、社会的支援が必要になる<sup>9)</sup>。

### 3. 包括的リハビリテーション

ライフステージに応じた福祉、教育、就労関連施設との連携、社会福祉制度の情報提供等の包括的なリハビリテーションが推奨される<sup>9)</sup>。

無虹彩症は2017年4月より指定難病に認定され、身体障害者手帳を取得しなくても、医療費助成および補装具 (矯正眼鏡・コンタクトレンズ [人工虹彩付きCL含む]・遮光眼鏡・弱視眼鏡・白杖) の交付を受けることができる。

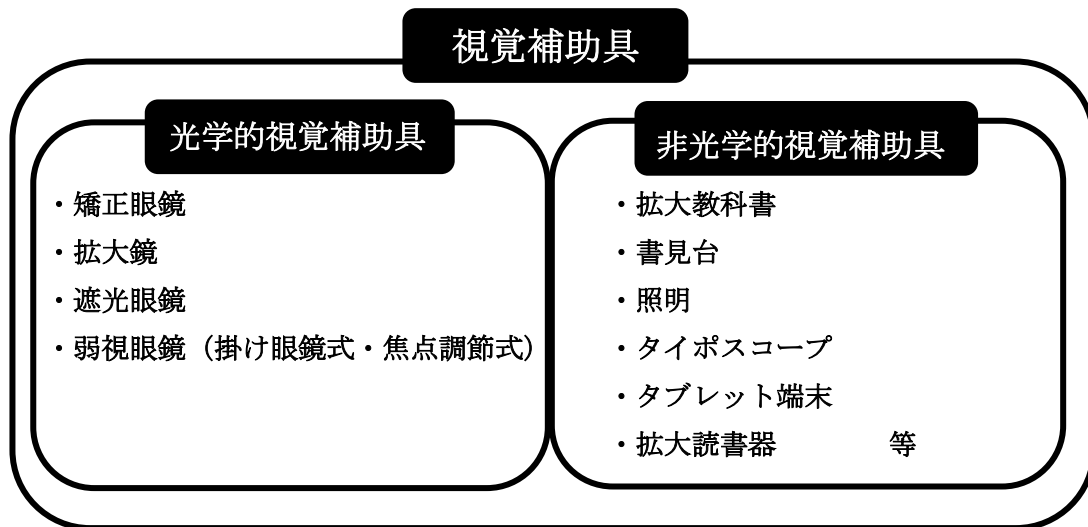


図 1. 視覚補助具



図 2. 拡大鏡

携帯型、手持ち型、卓上型拡大鏡があり、LED ライトが組み込まれているものもある。



図3. 弱視眼鏡（焦点調節式）

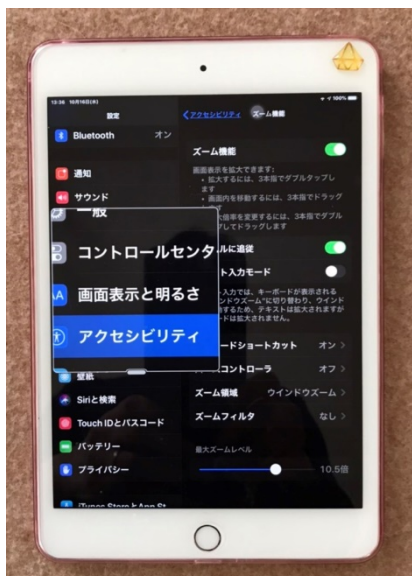遠方視のための補助具。片手で使用でき、黒板を見ながら板書が可能。補装具で給付される。



図4. 書見台 照明 タイポスコープ

読み書き時には書見台を併用することで、前屈みにならず楽に読み書きができる。照明は差明を避けるため、光源の向きや高さを調整し紙面に直接当たらないようにする。タイポスコープ：黒い囲みで読み書きしたい部分を強調する。黄丸シールの貼付により、行の始めに戻ることができる。

A



B



図 5. タブレット端末

iPhone®や iPad®には明るさやズームの調整、音声読み上げ等のアクセシビリティ機能が標準装備されている。様々なアプリケーション（アプリ）も搭載でき、背面カメラを利用することで、携帯型の拡大読書器として利用できる。

- A. アクセシビリティ機能（反転・ズーム機能）
- B. お札を読み上げてくれるアプリ（マネーリーダー）

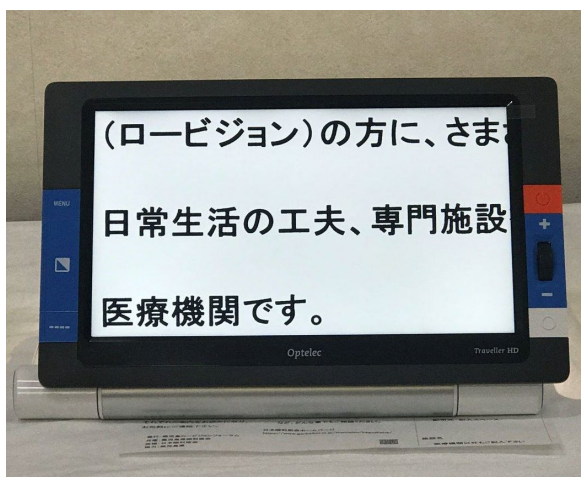


図 6. 拡大読書器（Closed Circuit Television : CCTV）

本や教科書など見たい対象物を見やすい大きさに拡大し、モニターに映すことができる。



日常生活用具で給付される。白黒反転機能（黒い背景に白文字）が標準装備され、羞明のある患者に有効である。

## 文献

- 1) 楠 理代, 市橋 宏亮, 波柴 礼恵, 田淵 昭雄. 無虹彩症に対する遮光治療. 眼科臨床医報 1997 ; 91 : 487-489.
- 2) Enoch JM ,Windsor CE. Remission of nystagmus following fitting contact lenses to an infant with aniridia. Am J Ophthalmol 1968 ; 66 : 333-335.
- 3) Harnois C, Boisjoly H, M. Jotterand V. Sporadic aniridia and Wilms' tumor: visual function evaluation of three cases. Graefes Arch Clin Exp Ophthalmol 1989 ; 227 : 244-247.
- 4) Brady HR, Hecke D, Cullion P. NEW INSTRUMENTS AND PRODUCTS Spectacle-Mounted Telescopic Lenses for Children. Ann Ophthalmol 1983 ; 15 : 286-289.
- 5) 中田 先一, 曲谷 久雄, 金井 淳, 中島 卓, 中川 喬, 崎元 卓, 沖坂 重邦, 西伸 元嗣. デュラソフトカラーの臨床成績. 日本コンタクトレンズ学会誌 1992 ; 34 : 47-52.
- 6) 6 澤 充, 藤原 隆明, 水流 忠彦, 中安清夫, 村松隆次. 虹彩付ソフトコンタクトレンズの臨床経験. 日本コンタクトレンズ学会誌 1996 ; 38 :185-195.
- 7) Vincent SJ. The use of contact lenses in low vision rehabilitation optical and therapeutic applications. Clin Exp Optom 2017 ; 100: 513-521.
- 8) Burger DS, London R. Soft opaque contact lenses in binocular vision problems. J Am Optom Assoc 1993 ; 64 :176-180.
- 9) Moosajee M, Hingorani M, Moore AT. *PAX6*-Related Aniridia. GeneReviews (R) 1993.
- 10) Puangsricharern V, Tseng SC. Cytologic evidence of corneal diseases with limbal stem cell deficiency. Ophthalmology 1995 ; 102:1476-1485.
- 11) Tseng SC, Li DQ. Comparison of protein kinase C subtype expression between normal and aniridic human ocular surfaces: implications for limbal stem cell dysfunction in aniridia. Cornea 1996 ; 15:168-178.
- 12) Dua HS, Sauni JS, Azura-Blanco A, Gupta P. Limbal stem cell deficiency: concept, aetiology, clinical presentation, diagnosis and management. CURRENT PHTHALMOLOGY 2000 ; 48:83-92.
- 13) Valenzuela A, Cline RA. Ocular and nonocular findings in patients with aniridia. Can J Ophthalmol. 2004 ; 39 : 632-638.
- 14) Hewitt AW, Kearns LS, Jamieson RV, Williamson and Veronica van Heyningen KA. *PAX6* Mutations May Be Associated with High Myopia. Ophthalmic Genet 2007 ; 28 (3) :179-82.

CQ6 無虹彩症の羞明に対する治療として何が推奨されるか？

(齊之平 真弓、阿曾沼 早苗)

#### 推奨提示

無虹彩症の羞明に対する治療として、遮光眼鏡および人工虹彩付きソフトコンタクトレンズ（人工虹彩付き SCL）が推奨される。

#### 推奨の強さ

「実施する」ことを強く推奨する

#### CQ に対するエビデンスの強さ

A（強）  B（中）  C（弱）  D（非常に弱い）。

#### 推奨作成の経過

無虹彩症の羞明に対する治療について系統的文献検索を実施した。無虹彩症例のみの報告 3 篇<sup>1)~3)</sup>、対象の一部に無虹彩症例を含む報告 7 篇<sup>4)~10)</sup>を採用した。これらの文献では、無虹彩症の羞明に対する治療として、人工虹彩付き CL<sup>3)4)5)7)8)</sup>、遮光眼鏡<sup>9)10)</sup>、あるいは両者を推奨することが報告されている<sup>1)2)6)</sup>。ケースレポートと横断研究が主であり、発表年代は古く、無作為化比較試験（RCT）やメタ解析のようなエビデンスレベルの高い研究デザインの報告はみられなかった。

#### SR レポートのまとめ

今回の文献検索をもとに、人工虹彩付き CL と遮光眼鏡、についてシステマティックレビュー（SR）を行った。

### 1. 遮光眼鏡

遮光眼鏡の有用性については、2 篇の横断研究<sup>1)2)</sup>、3 篇のケースレポート<sup>3)4)6)</sup>の報告があり、無虹彩症例に対する有用性が報告されている。横断研究は、自施設で処方した遮光眼鏡についての調査研究であり、10 歳以下に対する遮光眼鏡処方数が最も多かった疾患が無虹彩症であったことから、無虹彩小児への有用性も報告されている<sup>1)</sup>。横断研究の調査の手法は同一であるが、対象者数が少数で比較対照はない。

ケースレポートでは、生後 3 か月時にフード付きの遮光眼鏡の装用を開始し EOG で羞明による眼振の軽減が認められた症例<sup>4)</sup>、人工虹彩付き CL の継続装用が不能であったため遮光

眼鏡を与えた症例<sup>3)</sup>が報告されている。

無虹彩症例に対しての、遮光眼鏡の報告は少なくエビデンスレベルは弱いと判断した。しかし、臨床上の経験則から遮光眼鏡は羞明に対しての治療として優先的に推奨される。低視力で眼振のある無虹彩症例では、CLの管理が困難な場合もあり<sup>5)</sup>、それに比較し遮光眼鏡は取り扱いが簡便である。また、色やデザインのバリエーションも豊富であるため、個人の状況に合わせた選択が可能である。今後、遮光眼鏡の有用性についての研究が蓄積され、科学的な検証が実施されることが望まれる。

## 2. 人工虹彩付き CL

人工虹彩付き CL による羞明の治療について、無虹彩症例を対象に行われた報告は、3編のケースレポート<sup>3)4)7)</sup>のみであり、全て乳幼児を対象とした報告で、本邦の報告が1編<sup>4)</sup>、海外での報告が2編<sup>3)7)</sup>であった。

本邦の報告では、羞明による眼振の憎悪を軽減する目的で生後5か月の乳児に人工虹彩付き SCL を装用させた結果、1歳2か月で眼振が消失し、7歳時には両眼とも0.1程度となった症例が報告されている<sup>4)</sup>。また、生後4~5か月の乳児に虹彩付き HCL を装用した結果、眼振が軽減したこと、虹彩付き HCL の有無による羞明と眼振の変化を観察とビデオ録画により評価した結果、HCL 装用下の方が羞明と眼振が軽減したこと<sup>3)</sup>、20か月児に虹彩付き強膜 CL を装用させたところ羞明、眼振、視力が改善したことが報告されている。いずれの報告でも生後早期の遮光治療は、眼振を軽減させ発育期の視覚行動の改善に寄与する可能性があるとして述べている。

無虹彩症例を一部に含む報告<sup>5)8)9)10)</sup>の多くは横断研究であり比較対照はない。アウトカムの評価方法は、対象者全体の自覚的有用性（羞明の改善）と装用感の不具合や細隙灯顕微鏡による他覚的所見であった。副作用は軽微であり、羞明軽減には極めて有用であったと評価されている<sup>9)10)</sup>。

一方、人工虹彩付き CL の視機能への影響が指摘されている。人工虹彩付き CL 装用により、網膜照度の低下や薄明視または暗所視における視覚的困難をもたらす可能性や周辺視野への影響が生じる可能性があるが、それを立証する報告がないと記されている<sup>5)</sup>。

また、無虹彩症では先天性に輪部幹細胞欠損を伴うことが多く<sup>11)</sup>、その20%が無虹彩症関連角膜症（Aniridia-Associated keratopathy）の原因となりうることが報告されている<sup>12)</sup>。そのため、CL 使用時は輪部幹細胞障害の慎重な経過観察が必要であることが指摘されている<sup>13)</sup>。

今回採用した報告の発表年代は古く、ケースレポートの対象年齢は限局しており、用いられた人工虹彩付き CL や評価基準も同一でないため、深刻な非直接性があると評価した。しかし、人工虹彩付き CL の羞明に対する有用性には一貫性があり一定のエビデンスがあると考えた。今後は対象者の年齢範囲を拡大した検証や副作用についての検討が必要と考えられる。

### 3. その他

羞明を防ぐ一般的な対策として、屋外ではつばの広い帽子や日傘等の使用、屋内では間接照明による適切な環境の整備があげられる。その上で必要に応じて遮光眼鏡や人工虹彩付き CL を装用することが推奨される（図 1、図 2）。

本邦では、2017 年 4 月より無虹彩症は指定難病に認可され、医療費助成および補装具（矯正眼鏡・弱視眼鏡（単眼鏡含む）、遮光眼鏡、CL（人工虹彩付き CL 含む））の交付を受けることができる。



図 1. 遮光眼鏡のトライアルレンズ

遮光眼鏡はトライアル用のレンズキットが販売されており、実際に羞明を感じる状況で試用し、最も羞明が軽減する色を選択する。

身体障害者手帳の取得者、「指定難病」または障害者総合支援法による「難病」では、遮光眼鏡は「補装具」として給付を受けることができる。ただし、身体障害者基準と同等の障害を有していることが条件であり、原則的には給付の可否判定は自治体の判断となる。

※遮光眼鏡は、「羞明の軽減を目的として、可視光のうちの一部の透過を抑制するものであって、分光透過率曲線が公表されているもの」と定義されている。

遮光眼鏡の処方に関して、参照資料

- 1) 平成 22 年 3 月厚生労働省 補装具費支給事務取扱指針の一部改正 について  
<https://www.mhlw.go.jp/bunya/shougaihoken/service/dl/qa38.pdf>
- 2) 仲泊聡：難病に関する行政上の基準などについて、日本の眼科 90（7）、854-855. 2019.
- 3) 平成 31 年度に新たに追加する指定難病について

<https://www.mhlw.go.jp/content/10601000/000499027.pdf>

- 4) 障害者総合支援法における障害支援区分 難病患者などに対する認定マニュアル

[https://www.mhlw.go.jp/file/06-Seisakujouhou-12200000-](https://www.mhlw.go.jp/file/06-Seisakujouhou-12200000-Shakaiengokyokushougaihokenfukushibu/9.pdf)

[Shakaiengokyokushougaihokenfukushibu/9.pdf](https://www.mhlw.go.jp/file/06-Seisakujouhou-12200000-Shakaiengokyokushougaihokenfukushibu/9.pdf)

- 5) 指定難病患者への医療費助成制度のご案内 <http://www.nanbyou.or.jp/entry/5460>



図2. フレームのバリエーション

左上：枠入れタイプ。好みのフレームに遮光レンズを入れて作成する。

右上：前掛け式（クリップオンタイプ）。所持眼鏡にクリップで取り付け、必要に応じて上げ下げができる。装着により重くなるのが難点。

左下：オーバーグラスタイプ。眼鏡の上からも装着でき、フレームだけでも使用可能。度数は入れられない。

右下：シールドタイプ。側面に遮光レンズがはめこまれ（サイドシールド）、フレームの上部は光が入り込みにくいデザイン（トップシールド）となっている。

## 文献

- 1) 南稔浩, 中村桂子, 澤ふみ子, 濱村 美恵子, 稲泉 令巳子, 清水 みはる, 筒井 亜由美, 江富朋彦, 菅澤 淳: 大阪医科大学における遮光眼鏡の検討. 日本視能訓練士協会誌 2007 ; 36 : 131-9.
- 2) 石井雅子, 張替涼子, 阿部春樹: ロービジョン者の羞明と遮光眼鏡の処方状況-補装具交付対象疾患および他疾患の比較-. 新潟医療技術専門学校紀要 1 2008 ; 1-8.

- 3) Harnois C, Boisjoly H, M. Jotterand V. Sporadic aniridia and Wilms' tumor: visual function evaluation of three cases. *Graefes Arch Clin Exp Ophthalmol* 1989 ; 27 : 244-247.
- 4) 楠 理代, 市橋 宏亮、波柴 礼恵 田淵 昭雄. 無虹彩症に対する遮光治療. *眼科臨床医報* 1997 ; 91 : 487-489..
- 5) Vincent SJ. The use of contact lenses in low vision rehabilitation optical and therapeutic applications. *Clin Exp Optom* 2017 ; 100: 513-521.
- 6) Moosajee M, Hingorani M, Moore AT. *PAX6*-Related Aniridia. *GeneReviews* (R) 1993..
- 7) Enoch JM ,Windsor CE. Remission of nystagmus following fitting contact lenses to an infant with aniridia. *Am J Ophthalmol* 1968 ; 66 : 333-335.
- 8) Burger DS, London R. Soft opaque contact lenses in binocular vision problems. *J Am Optom Assoc* 1993 ; 64 :176-180.
- 9) 中田 先一, 曲谷 久雄, 金井 淳, 中島 卓, 中川 喬, 崎元 卓, 沖坂 重邦, 西伸 元嗣. デュラソフトカラーの臨床成績. *日本コンタクトレンズ学会誌* 1992 ; 34 : 47-52..
- 10) 澤 充, 藤原 隆明, 水流 忠彦, 中安清夫, 村松隆次. 虹彩付ソフトコンタクトレンズの臨床経験. *日本コンタクトレンズ学会誌* 1996 ; 38 : 185-195.
- 11) Puangsricharern V, Tseng SC. Cytologic evidence of corneal diseases with limbal stem cell deficiency. *Ophthalmology* 1995 ; 102:1476-1485.
- 12) Tseng SC, Li DQ. Comparison of protein kinase C subtype expression between normal and aniridic human ocular surfaces: implications for limbal stem cell dysfunction in aniridia. *Cornea* 1996 ; 15:168-178.
- 13) Dua HS, Sauni JS, Azura-Blanco A, Gupta P. Limbal stem cell deficiency: concept, aetiology, clinical presentation, diagnosis and management. *CURRENT PHTHALMOLOGY* 2000 ; 48:83-92.

## －眼外合併症－

BQ3 眼外合併症の合併率はどのくらいか？

(臼井 智彦、原 祐子、石井 一葉、吉田 絢子)

無虹彩症では Wilms 腫瘍 (Wilms' tumor)、無虹彩症 (aniridia)、泌尿生殖器異常 (genitourinary anomalies)、精神発達遅滞 (mental retardation) を主徴とする WAGR 症候群をはじめ、眼外合併症を呈する症例が報告されている。系統的に合併症の発症率を調査した報告は存在しなかったが、幾つかのケースシリーズからのシステマティックレビューの結果、無虹彩症の眼外合併症の頻度は以下の通りである。

### 1. Wilms 腫瘍

Wilms 腫瘍は小児の腎臓に発生する悪性腫瘍であり、無虹彩症患者での Wilms 腫瘍合併率は 0%~26.9%<sup>1)~5), 9)~12)</sup>であった。Friedman らは Wilms 腫瘍の早期発見のために、無虹彩症患者に対する定期的な腹部超音波検査によるフォローアップが有用である<sup>2)</sup>と報告している。

### 2. 泌尿生殖器異常

無虹彩症の 0%~33.3%<sup>1)~5), 9)~12)</sup>に泌尿生殖器異常の合併がみられたと報告されているが、内訳についての詳報は少ない。無虹彩-Wilms 腫瘍症候群患者のケースシリーズスタディでは尿道下裂、停留精巣、重複尿管、外性器異常、鼠径ヘルニア<sup>13)~14)</sup>が報告されている。

### 3. 精神発達遅滞

無虹彩症の 0%~50%<sup>1)~5), 9)~12)</sup>に精神発達遅滞の合併がみられたと報告されている。

### 4. 脳神経系異常

小頭症 9.1%<sup>2)</sup>、水頭症 5.6%など脳神経系異常の合併も指摘されている。PAX6 異常を伴う家族性無虹彩症に対して頭部 MRI を行った報告では、松果体欠損 30%、重度の脳形成障害 10%、後交連欠損 10%、視交叉・脳梁委縮 10%<sup>8)</sup>と報告されている。

### 5. その他の合併症

その他、歯牙形成異常 35%、筋骨格系異常 13%、喘息 12%、うつ病 12%、不妊 11% (うち 6%は多嚢胞性卵巣症候群による)、胆嚢疾患 8%、高血圧 8%、糖尿病 7%、嗅覚鈍麻 5%、腭炎 1%<sup>9)</sup>の報告が見られる。

WAGR 症候群に対する Fischbach らの調査では、扁桃切除施行例 40.7%、鼓膜チューブ留置術施行例 35.2%、停留精巣 35.2%、反復性副鼻腔炎 27.8%、蛋白尿 25.9%、注意欠陥・多動性障害 22.2%、閉塞性睡眠時無呼吸症候群 20.4%、反復性中耳炎 18.5%、自閉症 18.5%、肥満 18.5%、咬合異常 16.7%、アキレス腱硬直 16.7%、喘息 14.8%、脊柱側弯・後弯症 14.8%、腱反射異常 13.0%、反復性肺炎 11.1%、強迫性障害 9.3%<sup>6)</sup>など、多岐にわたる合併症の報告がなされている。

このように無虹彩症では様々な眼外合併症を起さうる。中には生命予後にも関連するものも少なくない。よって無虹彩症患者の診察においては、他科とも積極的に連携をとり眼外合併症の精査を行うことが重要と考えられる。

## 文献

- 1) Pilling GP. Wilms' tumor in seven children with congenital aniridia. *J Pediatr Surg* 1975;10(1):87-96.
- 2) Friedman AL. Wilms' tumor detection in patients with sporadic aniridia. Successful use of ultrasound. *Am J Dis Child* 1986;140(2):173-174.
- 3) Moore JW, Hyman S, Antonarakis SE, Mules EH, Thomas GH. Familial isolated aniridia associated with a translocation involving chromosomes 11 and 22 [t(11;22)(p13;q12.2)]. *Hum Genet* 1986;72(4):297-302.
- 4) Chao LY, Huff V, Strong LC, Saunders GF. Mutation in the *PAX6* gene in twenty patients with aniridia. *Hum Mutat* 2000;15(4):332-339.
- 5) Muto R, Yamamori S, Ohashi H, Osawa M. Prediction by FISH analysis of the occurrence of Wilms tumor in aniridia patients. *Am J Med Genet* 2002;108(4):285-289.
- 6) Fischbach BV, Trout KL, Lewis J, Luis CA, Sika M. WAGR syndrome: a clinical review of 54 cases. *Pediatrics* 2005;116(4):984-988.
- 7) Robinson DO, Howarth RJ, Williamson KA, van Heyningen V, Beal SJ, Crolla JA. Genetic analysis of chromosome 11p13 and the *PAX6* gene in a series of 125 cases referred with aniridia. *Am J Med Genet A* 2008;146A(5):558-569.
- 8) Abouzeid H, Youssef MA, ElShakankiri N, Hauser P, Munier FL, Schorderet DF. *PAX6* aniridia and interhemispheric brain anomalies. *Mol Vis* 2009;15(2074-2083).
- 9) Netland PA, Scott ML, Boyle JWt, Lauderdale JD. Ocular and systemic findings in a survey of aniridia subjects. *J AAPOS* 2011;15(6):562-566.
- 10) Gramer E, Reiter C, Gramer G. Glaucoma and frequency of ocular and general diseases in 30 patients with aniridia: a clinical study. *Eur J Ophthalmol* 2012;22(1):104-110.
- 11) Singh B, Mohamed A, Chaurasia S, Ramappa M, Mandal AK, Jalali S, Sangwan VS. Clinical manifestations of congenital aniridia. *J Pediatr Ophthalmol Strabismus* 2014;51(1):59-62.
- 12) 金井 光, 伊藤 大, 大庭 静, 他. 先天性無虹彩症の眼症状. *日本眼科紀要* 1993;44(8):980-986.
- 13) 永原 暹, 藤野 俊, 河田 晴, 他. 無虹彩ウイルス腫瘍症候群(AWTS)の4例. *小児が  
ん* 1988;24):347-349.
- 14) 川上 清, 中村 茂, 今村 と, 他. Aniridia-Wilms' Tumor Associationの2例と本邦  
報告例の検討. *日本小児科学会雑誌* 1988;92(10):2159-2165.



## 第4章 公開後の取り組み

### 公開後の組織体制

組織名称	公開後の対応
ガイドライン統括委員会	解散するが、次回改定時に再編成予定
ガイドライン作成グループ	解散するが、次回改定時に再編成予定
SR チーム	解散するが、次回改定時に再編成予定

### 導入

要約版の作成	要約版の作成は未定
多様な情報媒体の活用	日本眼科学会雑誌にて掲載する
診療ガイドライン活用の促進要因と阻害要因	関連学会（日本眼科学会、日本角膜学会、日本小児眼科学会）を通じて日常診療への導入および活用促進を図る

### 有効性評価

評価方法	具体的方針
関連学会（日本眼科学会、日本角膜学会、日本小児眼科学会）での使用状況の調査	アンケート調査など

### 改定

項目	方針
実施時期	未定
実施方法	今回の診療ガイドラインに対する評価を受けて決定する
実施体制	ガイドライン統括委員会、ガイドライン事務局、ガイドライン作成グループ、システムティックレビューチームを再編成する、

厚生労働科学研究費補助金（難治性疾患政策研究事業）  
「角膜難病の標準的診断法および治療法の確立を目指した調査研究」

分担研究報告書

「膠様滴状角膜ジストロフィ 長期臨床経過」

研究分担者	村上 晶	順天堂大学 眼科学	教授
研究協力者	松田 彰	順天堂大学 眼科学	准教授
研究協力者	中谷 智	順天堂大学 眼科学	准教授
研究協力者	山口 昌大	順天堂大学 眼科学	准教授
研究協力者	舟木 俊成	順天堂大学 眼科学	准教授（非常勤）
研究協力者	本田 理峰	順天堂大学 眼科学	助教
研究協力者	堀 寛爾	順天堂大学 眼科学	助教
研究協力者	岩本 怜	順天堂大学 眼科学	助教
研究協力者	浅田 洋輔	順天堂大学 眼科学	助教
研究協力者	春日 俊光	順天堂大学 眼科学	助手
研究協力者	平形 寿彬	順天堂大学 眼科学	大学院生

【研究要旨】

膠様滴状角膜ジストロフィ（Gelatinous drop-like dystrophy、GDLD）は若年発症、長期的治療が必要であり、視力予後は不良である。20年以上の長期経過症例の臨床像を検討した。初診時視力が不良の症例が多く、長期の視力変化は少なかったが、重症度分類Ⅲ度以上の重症症例が大半であり、2眼は失明した。最終視力が0.1以上であった2症例はいずれも表層移植のみ施行されており、術後合併症も認めなかった。全層移植を可能な限り選択しないことが重要であると示唆された。また、治療用ソフトコンタクトレンズ装用は再移植までの期間を延長した。GDLD 症例は長期にわたる継続治療が必要であり、視力改善も乏しいため、患者の心理的・経済的負担はおおきく、積極的な介入支援が必要と考えられた。

A. 研究目的

膠様滴状角膜ジストロフィ（Gelatinous drop-like dystrophy、以下 GDLD）は常染色体劣性遺伝形式の遺伝性角膜ジストロフィで、10歳代に角膜上皮下にアミロイドが沈着し、両眼性に著しい視力低下を来す疾患である。Tumor associated calcium transducer 2（TACSTD2）が原因遺伝子として Tsujikawa らにより同定され、この遺伝

子の機能喪失型変異によってタイトジャンクションの形成不全が生じるため、涙液中のラクトフェリンが角膜内に侵入しアミロイドを形成すると考えられている。治療には混濁の範囲に応じてエキシマレーザー治療的角膜表層切除術（PTK）、角膜移植術（表層、深部表層、全層）などが行われるが、GDLD は再発率が高いことが問題となる。数年で再発するため、若年時から一生に渡る経過

観察が必要であり、角膜疾患の中で予後が悪い疾患の一つである。角膜移植の繰り返しによって、混濁だけでなく、角膜移植の合併症や移植後の緑内障発症により失明に至る場合も多い。そのため、患者の心理的・経済的負担は膨大である。20年以上の長期間観察できた GDL D 症例の臨床所見を評価し、治療による長期予後および医療的ニーズを検討した。

## B. 研究方法

順天堂医院眼科外来で GDL D と診断され、20年以上経過観察が可能であった6例12眼についてレトロスペクティブに評価した。評価項目は初診時平均年齢・視力、観察期間、最終診察時平均年齢・視力、角膜移植回数、移植合併症、治療用ソフトコンタクトレンズ装用の有無および再移植までの期間、重症度である。重症度分類は「角膜難病の標準的診断法および治療法の確立を目指した調査研究」のワーキンググループで定義した分類を使用した。(表1)

表1 重症度分類

- I 度：罹患眼が片眼、僚眼が健常なもの
- II 度：罹患眼が両眼  
優位眼の矯正視力 0.3 以上
- III 度：罹患眼が両眼  
優位眼の矯正視力 0.1 以上、0.3 未満
- IV 度：罹患眼が両眼  
優位眼の矯正視力 0.1 以下

## C. 研究結果

対象は6例12眼(男性4例8眼、女性2例4眼)、初診時年齢は24.0±7.5歳(14-33歳)、平均視力は1.79(logMAR)だった。観察期間は39.8±7.3年(28-48年)、角膜移植回数は片眼4.3±2.2回(2-9回)、最終受診時の平

均年齢は65.5±10.1歳(47-77歳)、平均視力は1.57(logMAR)、2眼は光覚弁消失となった。最終診察時視力が0.01以上あったものは12眼中8眼、0.1以上あったものは2眼であった。0.1以上の2例はいずれも表層移植術のみ施行しており、全層移植は施行されなかった。初診時より視力が改善したのが4眼、変化がなかったのが5眼、悪化したのが3眼であった。経過観察中に認めた合併症は、緑内障点眼4眼(手術1眼)、角膜潰瘍3眼、拒絶反応1眼、網膜剥離1眼だった。合併症が生じた症例はいずれも全層角膜移植後であり、表層角膜移植術のみ施行した症例は合併症を認めなかった。治療用ソフトコンタクトレンズは8眼で使用していた。治療用ソフトコンタクトレンズ装用者は再移植までの期間が11.5±5.4年、非装用者は7.4±4.9年であった。

症例	性別	初診時年齢	左右	手術回数	緑内障治療	PKP:全層角膜移植 LKP:表層角膜移植	
						重症度分類	観察年数
1	男性	21	右	6 (PKP3, LKP3)	治療なし	初診 III 最終 III	48
			左	3 (LKP3)	治療なし		
2	女性	31	右	8 (PKP5, LKP3)	点眼 (20年)	初診 IV 最終 III	34
			左	4 (PKP1, LKP3)	点眼 (19年)		
3	男性	14	右	3 (PKP2, LKP1)	治療なし	初診 IV 最終 IV	46
			左	2 (LKP2)	治療なし		
4	男性	17	右	4 (LKP4)	治療なし	初診 IV 最終 II	28
			左	4 (PKP1, LKP3)	治療なし		
5	女性	33	右	4 (PKP3, LKP1)	点眼 (24年) 手術 (35年)	初診 III 最終 IV	43
			左	3 (PKP2, LKP1)	点眼 (28年)		
6	女性	25	右	9 (PKP2, LKP7)	治療なし	初診 IV 最終 IV	38
			左	3 (LKP3)	治療なし		

表1 6症例の臨床経過

(倫理面への配慮)

すべての研究はヘルシンキ宣言の趣旨を尊重し、関連する法令や指針を遵守し、遺伝子解析は順天堂大学倫理審査委員会の承認を得たうえで行こなわれた。また個人情報の漏洩防止、患者への研究参加への説明と同意の取得を徹底した。

## D. 考按

GDLD は若年発症のため経過が長く、角膜移植を繰り返す。また、初診時視力が不良の症例が多く、長期の視力変化は少なかったが、重症度分類Ⅲ度以上の重症症例が大半であり、2眼は失明した。網膜剥離、緑内障、角膜潰瘍などの合併症も認めた。0.1以上の視力が保たれた2症例は表層移植のみ施行された。再発を繰り返すことで混濁が深部に進展するため全層移植術が選択肢となるが、可能な限り全層移植術を選択しないことが予後に重要であると示唆された。また、再発予防を目的とした治療用ソフトコンタクトレンズ装用が、再移植までの期間を延長すると報告されている。(Maeno et al. Br J Ophthalmol. 2020 Feb;104(2):241-246.) 今回、我々の検討でも非装用者と比較して再移植までの期間は約4年程度延長できた。しかし、定期的なコンタクトレンズ交換が必要であり、定期的な外来通院を要する。GDLD は2019年に難病指定された。長期にわたる継続治療が必要であり、視力改善も乏しいため、患者の心理的・経済的負担は大きく、さらなる介入支援が必要と考えられた。

## E. 健康危険情報

なし

## F. 研究発表

### 1. 論文発表

1. Nishiguchi KM, Ikeda Y, Fujita K, Kunikata H, Akiho M, Hashimoto K, Hosono K, Kurata K, Koyanagi Y, Akiyama M, Suzuki T, Kawasaki R, Wada Y, Hotta Y, Sonoda KH, **Murakami A**, Nakazawa M, Nakazawa T, Abe T. Phenotypic Features of Oguchi Disease and Retinitis

Pigmentosa in Patients with S-Antigen Mutations: A Long-Term Follow-up Study. Ophthalmology. 2019 Nov;126(11):1557-1566.

2. Ogawa M, Inomata T, Shiang T, Tsubota K, **Murakami A**. Method for selective quantification of immune and inflammatory cells in the cornea using flow cytometry. J Biol Methods. 2018 Nov 22;5(4):e102.
3. Honda S, Namekata K, Kimura A, Guo X, Harada C, **Murakami A**, Matsuda A, Harada T. Survival of Alpha and Intrinsically Photosensitive Retinal Ganglion Cells in NMDA-Induced Neurotoxicity and a Mouse Model of Normal Tension Glaucoma. Invest Ophthalmol Vis Sci. 2019 Sep 3;60(12):3696-3707.
4. Midorikawa-Inomata A, Inomata T, Nojiri S, Nakamura M, Iwagami M, Fujimoto K, Okumura Y, Iwata N, Eguchi A, Hasegawa H, Kinouchi H, **Murakami A**, Kobayashi H. Reliability and validity of the Japanese version of the Ocular Surface Disease Index for dry eye disease. BMJ Open. 2019 Nov 25;9(11):e033940.
5. Inomata T, Iwagami M, Nakamura M, Shiang T, Yoshimura Y, Fujimoto K, Okumura Y, Eguchi A, Iwata N, Miura M, Hori S, Hiratsuka Y, Uchino M, Tsubota K, Dana R, **Murakami A**. Characteristics and Risk Factors Associated With

- Diagnosed and Undiagnosed Symptomatic Dry Eye Using a Smartphone Application. *JAMA Ophthalmol.* 2019 Nov 27.
6. Okumura Y, Inomata T, Miyamoto S, Nakatani S, Hiratsuka Y, Yamaguchi M, Iwamoto S, **Murakami A.** Donor characteristics and risk factors for methicillin-resistant *Staphylococcus aureus* contamination in storage medium for corneal transplantation: A 10-year retrospective study. *Transpl Infect Dis.* 2019 Jun 5:e13123.
  7. Okumura Y, Inomata T, Iwagami M, Eguchi A, Mizuno J, Shiang T, Kawasaki S, Shimada A, Inada E, Amano A, **Murakami A.** Shortened cataract surgery by standardisation of the perioperative protocol according to the Joint Commission International accreditation: a retrospective observational study. *BMJ Open.* 2019 Jun 14;9(6):e028656.
  8. Nikopoulos K, Cisarova K, Quinodoz M, Koskiniemi-Kuendig H, Miyake N, Farinelli P, Rehman AU, Khan MI, Prunotto A, Akiyama M, Kamatani Y, Terao C, Miya F, Ikeda Y, Ueno S, Fuse N, **Murakami A.** Wada Y, Terasaki H, Sonoda KH, Ishibashi T, Kubo M, Cremers FPM, Kutalik Z, Matsumoto N, Nishiguchi KM, Nakazawa T, Rivolta C. A frequent variant in the Japanese population determines quasi-Mendelian inheritance of rare retinal ciliopathy. *Nat Commun.* 2019 Jun 28;10(1):2884.
  9. Koyanagi Y, Akiyama M, Nishiguchi KM, Momozawa Y, Kamatani Y, Takata S, Inai C, Iwasaki Y, Kumano M, Murakami Y, Omodaka K, Abe T, Komori S, Gao D, Hirakata T, Kurata K, Hosono K, Ueno S, Hotta Y, **Murakami A.** Terasaki H, Wada Y, Nakazawa T, Ishibashi T, Ikeda Y, Kubo M, Sonoda KH. Genetic characteristics of retinitis pigmentosa in 1204 Japanese patients. *J Med Genet.* 2019 Jun 17. pii: jmedgenet-2018-105691.
  10. Nishino T, Kobayashi A, Mori N, Masaki T, Yokogawa H, Fujiki K, Yanagawa A, **Murakami A.** Sugiyama K. In vivo histology and p.L132V mutation in KRT12 gene in Japanese patients with Meesmann corneal dystrophy. *Jpn J Ophthalmol.* 2019 Jan;63(1):46-55.
  11. Miyagawa Y, **Murakami A.** Ebihara N. The proteolytic effect of mast cell tryptase to eotaxin-1/CCL11·eotaxin-2/CCL24 and eotaxin-3/CCL26 produced by conjunctival fibroblasts. *Jpn J Ophthalmol.* 2019 Mar;63(2):215-220.
  12. Honda R, Kasuga T, **Murakami A.** Matsuda A. Effects of the Numbers and the Shapes of Venting Slits

- on Intraocular Pressure after Baerveldt Glaucoma Drainage Implant. *Curr Eye Res.* 2019 Mar 20:1-4.
13. Inomata T, Nakamura M, Iwagami M, Shiang T, Yoshimura Y, Fujimoto K, Okumura Y, Eguchi A, Iwata N, Miura M, Hori S, Hiratsuka Y, Uchino M, Tsubota K, Dana R, **Murakami A**. Risk Factors for Severe Dry Eye Disease: Crowdsourced Research Using DryEyeRhythm. *Ophthalmology.* 2019 May;126(5):766-768.
  14. Hirakata T, Lee HC, Ohba M, Saeki K, Okuno T, **Murakami A**, Matsuda A, Yokomizo T. Dietary omega-3 fatty acids alter the lipid mediator profile and alleviate allergic conjunctivitis without modulating Th2 immune responses. *FASEB J.* 2019 Mar;33(3):3392-3403.
  15. 吉田悠人, 根岸貴志, 古賀暖子, **村上晶**. 外傷性下直筋断裂の一例. *眼臨紀要* 12(7): 536-538, 2019.
  16. 畑真由美, 根岸貴志, **村上晶**, 高木均. 外傷性脳底動脈解離後に発症した上下斜視の1例. *眼臨紀要* 12(7): 539-542, 2019.
  17. 荒井宣子, 小野浩一, 梅屋玲子, 國分孝道, **村上晶**. 初診時に増殖糖尿病網膜症と診断された患者の心血管イベントの発生頻度と危険因子の検討. *臨眼* 73 (4) : 469-475, 2019.
  18. 酒見郁圭, 根岸貴志, **村上晶**. Cornelia de Lange 症候群の2例. *眼科臨床紀要* 12 (3) : 227-230, 2019.
2. 学会発表
    1. 野地悠太, 山口昌大, 中谷智, 舟木俊成, 松田彰, **村上晶**. 20年以上経過観察できた膠様滴状角膜変性の6症例. 日本臨床眼科学会, 2019.
- G. 知的所有権の取得状況**
1. 特許取得  
なし
  2. 実用新案特許  
なし
  3. その他  
なし

厚生労働科学研究費補助金（難治性疾患政策研究事業）  
「角膜難病の標準的診断法および治療法の確立を目指した調査研究」

分担研究報告書

「前眼部形成異常および無虹彩症の診療ガイドライン作成に関する研究」

研究分担者 東 範行 国立成育医療研究センター 眼科・視覚科学研究室 診療部長・室長

**【研究要旨】**

前眼部形成異常は、前眼部の発生異常により先天的に角膜混濁を来し、視力障害、視機能発達異常を来す疾患である。また無虹彩症は虹彩が完全または不完全に欠損していることで見出される遺伝性の疾患である。これらは共に希少難治性の疾患であり、平成29年4月1日より難病医療費等助成の対象となった。

本研究ではこれらの疾患について診療ガイドラインを作成し、広く医師、国民に普及・啓発する。今年度は、指定難病である前眼部形成異常と無虹彩症について、システマティックレビュー結果を元に議論を重ね、推奨を決定した。決定した推奨および解説文をまとめて診療ガイドライン草案とし、外部評価等を行った後、最終化した。

**A. 研究目的**

指定難病である前眼部形成異常および無虹彩症について、診療ガイドラインの作成を行い、広く医師、国民に普及・啓発する。

これにより希少難治性角膜疾患に対する診療の均てん化が図れ、予後の大幅な改善が期待できる。

**B. 研究方法**

診療ガイドラインの作成については、Mindsに準拠した方法で行う。

具体的には診療ガイドライン作成グループがスコープおよびCQリストを作成し、作成したCQに対してシステマティックレビューチームが文献検索を行う。それを元に、作成チームは推奨および草案を作成し、外部評価を経たのち公開を行う。

令和元年度は診療ガイドライン作成グループにより推奨文および草案作成を行う。指定難病2疾患のガイドライン作成を行い

ながら作成の可否について検討を行う。  
(倫理面への配慮)

すべての研究はヘルシンキ宣言の趣旨を尊重し、関連する法令や指針を遵守し、各施設の倫理審査委員会の承認を得たうえで行うこととする。また個人情報の漏洩防止、患者への研究参加への説明と同意の取得を徹底する。

**C. 研究結果**

今年度は指定難病である前眼部形成異常および無虹彩症について、システマティックレビュー結果を元に議論を重ね、推奨を決定した。決定した推奨および解説文をまとめて診療ガイドライン草案とし、外部評価等を行った後、最終化した。

診断基準および重症度分類の改訂として、指定難病において乳幼児等視力測定が出来ない場合を考慮し、固視や眼振を含めた視反応を含めた臨床調査個人票への記載がで

きるよう、重症度分類の付記に追加修正を行った。この診断基準および重症度分類は、前眼部形成異常および無虹彩症について日本眼科学会雑誌へ論文投稿を行い、眼科医に広く周知した。

#### D. 考按

前眼部形成異常および無虹彩症は、ともに希少疾患であることから信頼できるエビデンスは限られており、科学的根拠に基づく診療ガイドラインの作成は困難であった。しかし、Minds に準拠した方法や過程を経る事により、診療ガイドライン作成を行うことには大きな意義があると考えられる。

本年度は、診療ガイドライン草案を、外部評価等を行った後、最終化した。また、診断基準および重症度分類を、日本眼科学会雑誌へ論文投稿を行った。

無虹彩症については、遺伝子検査を行うことの出来る施設が全国にほとんどないことから、遺伝子検査をしなくても無虹彩症の診断が出来るようになった。しかし、前眼部形成異常および無虹彩症の臨床像は多彩であり、診断に悩む場合も多い。今回の診断基準と重症ガイドラインは、当該疾患の診断の上で、きわめて有用と思われる。

今後も診断基準および重症度分類については必要に応じて改訂を行っていく必要がある。

#### E. 結論

前眼部形成異常および無虹彩症について、診療ガイドラインを最終化した。診断基準および重症度分類は、日本眼科学会雑誌へ論文投稿を行った。

#### F. 健康危険情報

なし

#### G. 研究発表

##### 1. 論文発表

1. Kurata K, Hosono K, Hayashi T, Mizobuchi K, Katagiri S, Miyamichi D, Nishina S, Sato M, Azuma N, Nakano T, Hotta Y. X-linked Retinitis Pigmentosa in Japan: Clinical and Genetic Findings in Male Patients and Female Carriers. *Int J Mol Sci.* 2019 Mar 26;20(6). pii: E1518.
2. Tanaka S, Yokoi T, Azuma N. Foveal neovascularization detected by optical coherence tomography angiography in incontinentia pigmenti. *JAMA Ophthalmol.* 2019 Mar 1;137(3):e184197.
3. Tanaka S, Yokoi T, Katagiri S, Yoshida T, Nishina S, Azuma N. Severe recurrent fobrovascular proliferfation after combined intravitreal bevacizumab injection and laser photocoagulation for aggressive posterior retinopathy of prematurity. *Retin Cases Brief Rep.* 2019 Jul 17. doi: 10.1097/ICB.0000000000000887. [Epub ahead of print]
4. Hirayama J, Alifu Y, Hamabe R, Yamaguchi S, Tomita J, Maruyama Y, Asaoka Y, Nakahama K, Tamaru T, Takamatsu K, Takamatsu N, Hattori A, Nishina S, Azuma N, Kawahara A, Kume K, Nishina H. The clock components *Period2*, *Cryptochromela*, and *Cryptochrome2a* function in establishing light-dependent behavioral rhythms and/or total activity levels in zebrafish. *Sci Rep* 2019 Jan 17;9(1):196. doi: 10.1038/s41598-018-37879-8



2. 学会発表  
なし

#### H. 知的所有権の取得状況

1. 特許取得  
なし
2. 実用新案特許  
なし
3. その他  
なし

厚生労働科学研究費補助金（難治性疾患政策研究事業）  
「角膜難病の標準的診断法および治療法の確立を目指した調査研究」

分担研究報告書

「主に無虹彩症と Fuchs 角膜内皮ジストロフィの研究に携わる研究」

研究分担者	島崎 潤	東京歯科大学 歯学部	教授
研究協力者	山口 剛史	東京歯科大学 歯学部	講師
研究協力者	佐竹 良之	東京歯科大学 歯学部	講師
研究協力者	田 聖花	東京歯科大学 歯学部	非常勤講師
研究協力者	富田 大輔	東京歯科大学 歯学部	助教
研究協力者	中川 迅	東京歯科大学 歯学部	助教

**【研究要旨】**

当該研究における診療ガイドライン作成の参考にするため、希少難治性角膜疾患特に主に無虹彩症と先天性角膜混濁患者に対して角膜難病患者 QOL 調査を行った。また、Minds 形式の診療ガイドライン作成に向けて、先天無虹彩症のクリニカルクエスチョンの作成、およびこれに沿った文献検索を行った。

**A. 研究目的**

これまでに作成された希少難治性角膜疾患の診断基準と重症度分類をより質の高いものに改定するため、希少難治性角膜疾患特に主に無虹彩症と先天角膜混濁に関する患者 QOL の調査を行う。また Minds に準拠した方法でエビデンスに基づいた診療ガイドラインを作成するためのクリニカルクエスチョン（CQ）の作成と文献検索を行う。

**B. 研究方法**

1. 当施設に通院中の先天無虹彩症および先天角膜混濁患者に対し、VFQ25 による QOL 調査を行う。

2. 先天無虹彩症の診療ガイドライン作成のためのクリニカルクエスチョンの決定の議論に参加する。また、CQ にもとづく文献調査を行う。

**C. 研究結果**

1. 先天無虹彩症患者 7 例に対し QOL 調査を行った。

2. 先天無虹彩症の CQ 作成の議論に参加した。また、文献検索を行い、現在 1 次スクリーニングを終了し、2 次スクリーニングを行っている。

（倫理面への配慮）

すべての研究はヘルシンキ宣言の趣旨を尊重し、関連する法令や指針を遵守し倫理審査委員会の承認を得たうえで行なわれた。また個人情報の漏洩防止、患者への研究参加への説明と同意の取得を徹底した。

**D. 考按**

エビデンスレベルの高い診療ガイドラインの作成に向けた活動が行われた。今後は文献検索に立脚したシステマティックレビ

ューを行い、CQ に対する推奨作成を行う予定である。

## E. 健康危険情報

なし

## F. 研究発表

### 1. 論文発表

1. Shimazaki J, Tomida D, Yamaguchi T, Satake Y. Descemet stripping automated endothelial keratoplasty performed by trainees. Jpn J Ophthalmol. 2019 Mar;63(2):158-164. doi:10.1007/s10384-019-00652-z. Epub 2019 Feb 19.
2. Ibrahim O, Yagi-Yaguchi Y, Kakisu K, Shimazaki J, Yamaguchi T. Association of Iris Damage With Reduction in Corneal Endothelial Cell Density After Penetrating Keratoplasty. Cornea. 2019 Mar;38(3):268-274. doi:10.1097/ICO.0000000000001819.
3. Ibrahim OMA, Yagi-Yaguchi Y, Noma H, Tsubota K, Shimazaki J, Yamaguchi T. Corneal higher-order aberrations in Stevens-Johnson syndrome and toxic epidermal necrolysis. Ocul Surf. 2019 Jul 17. pii: S1542-0124(18)30383-5. doi:10.1016/j.jtos.2019.07.006. [Epub ahead of print]
4. Shinzawa M, Kato N, Kasai K, Konomi K, Chai Y, Shimazaki J. Corneal cross-linking for keratoconus caused by compulsive eye rubbing in patients with Tourette syndrome: Three case reports. Medicine (Baltimore). 2019 May;98(20):e15658. doi:10.1097/MD.00000000000015658.
5. Aketa N, Shinzawa M, Kawashima M, Dogru M, Okamoto S, Tsubota K, Shimazaki J. Efficacy of Plate Expression of Meibum on Tear Function and Ocular Surface Findings in Meibomian Gland Disease. Eye Contact Lens. 2019 Jan;45(1):19-22. doi:10.1097/ICL.0000000000000535.
6. Shimizu E, Yamaguchi T, Tsubota K, Shimazaki J. Corneal Higher-Order Aberrations in Eyes With Corneal Scar After Traumatic Perforation. Eye Contact Lens. 2019 Mar;45(2):124-131. doi:10.1097/ICL.0000000000000530.
7. Yazu H, Yamaguchi T, Tsubota K, Shimazaki J. Clinical Factors for Rapid Endothelial Cell Loss After Corneal Transplantation: Novel Findings From the Aqueous Humor. Current Ophthalmology Reports volume 7, pages89-97(2019).
8. Suzuki N, Yamaguchi T, Shibata S, Nagai T, Noma H, Tsubota K, Shimazaki J. Cytokine Levels in the Aqueous Humor Are Associated With Corneal Thickness in Eyes With Bullous Keratopathy. Am J Ophthalmol. 2019 Feb;198:174-180. doi:10.1016/j.ajo.2018.10.008. Epub 2018 Oct 12.
9. Suzuki N, Yamaguchi T, Tomida D, Tsubota K, Shimazaki J. Impact of

- Corneal Higher-Order Aberrations on Visual Acuity After Deep Anterior Lamellar Keratoplasty in Treating Keratoconus. *Eye Contact Lens*. 2019 Jul;45(4):238-245. doi:10.1097/ICL.0000000000000561.
10. Hori J, Yamaguchi T, Keino H, Hamrah P, Maruyama K. Immune privilege in corneal transplantation. *Prog Retin Eye Res*. 2019 Sep;72:100758. doi:10.1016/j.preteyeres.2019.04.002. Epub 2019 Apr 20.
2. 学会発表
1. Yamaguchi T, Higa K, Yagi-Yaguchi Y, Tomida D, **Shimazaki J**. Preoperative cytokine levels in aqueous humor and prognosis of corneal transplantation in bullous keratopathy following glaucoma filtration surgery. The Association for Research in Vision and Ophthalmology 2019 Annual Meeting, Vancouver, B. C., Canada, 2019/4/28-5/2.
  2. Ibrahim O, Yamaguchi T, Takahashi A, Nakagawa H, Yagi-Yaguchi Y, Tomida D, Den S, Satake Y, **Shimazaki J**. Corneal Higher-order Aberrations in Stevens-Johnson Syndrome and Toxic Epidermal Necrolysis. The Association for Research in Vision and Ophthalmology 2019 Annual Meeting, Vancouver, B. C., Canada, 2019/4/28-5/2.
  3. 山口剛史, 平山オサマ, 柿栖康二, 高橋 綾, 谷口 紫, 中川 迅, 富田大輔, 佐竹良之, **島崎 潤**. 全層角膜移植後の角膜内皮細胞密度と虹彩損傷の相関. 第43回日本角膜学会総会・第35回日本角膜移植学会, 京都市, 2019/2/7-9.
  4. 富田大輔, 谷口 紫, 山口剛史, 佐竹良之, **島崎 潤**. 水疱性角膜症における涙液と前房水のサイトカインの関連性. 第43回日本角膜学会総会・第35回日本角膜移植学会, 京都市, 2019/2/7-9.
  5. 谷口 紫, 山口剛史, 佐竹良之, 富田大輔, **島崎 潤**. 角膜混濁をきたす疾患における角膜収差の横断的な比較. 第43回日本角膜学会総会・第35回日本角膜移植学会, 京都市, 2019/2/7-9.
  6. 高橋 綾, 山口剛史, **島崎 潤**. DSAEKにおけるグラフト角膜厚と術後視力の関連. 第43回日本角膜学会総会・第35回日本角膜移植学会, 京都市, 2019/2/7-9.
  7. イブラヒムオサマ, 山口剛史, 片山泰一郎, 高橋 綾, 中川 迅, 谷口 紫, 富田大輔, 田 聖花, 佐竹良之, **島崎 潤**. Corneal aberrations in Stevens-Johnson Syndrome and Toxic Epidermal Necrolysis. 第43回日本角膜学会総会・第35回日本角膜移植学会, 京都市, 2019/2/7-9.
  8. 山口剛史, 安璃々子, イブラヒムオサマ, 高橋 綾, 谷口 紫, 平山雅敏, 富田大輔, **島崎 潤**. 深層層状角膜移植の予後と術前前房水タンパク質の検討. 第73回日本臨床眼科学会, 京都市, 2019/10/24-27.

9. 富田大輔, 谷口 紫, 山口剛史, 佐竹良之, 島崎 潤. 水疱性角膜症, 角膜内皮移植術後と涙液サイトカインの関連性. 第73回日本臨床眼科学会, 京都市, 2019/10/24-27.
  10. 福井正樹, 山口剛史, 富田大輔, 佐竹良之, 島崎 潤. 当院の導入期34例のDescemet membrane endothelial keratoplastyの術後成績. 第73回日本臨床眼科学会, 京都市, 2019/10/24-27.
  11. 谷口 紫, 山口剛史, 富田大輔, 芝田晋介, 永井俊弘, 島崎 潤. 水疱性角膜症眼と正常眼における角膜内皮細胞の電子顕微鏡下組織学的所見の比較. 第73回日本臨床眼科学会, 京都市, 2019/10/24-27.
  12. Osama Ibrahim, 山口剛史, 安璃々子, 谷口 紫, 植田幸嗣, 野間久史, 島崎 潤. 前房水のプロテオミクス解析 フックスジストロフィの特徴. 第73回日本臨床眼科学会, 京都市, 2019/10/24-27.
  13. 安璃々子, 山口剛史, 谷口 紫, 島崎 潤. 水疱性角膜症の角膜内皮細胞のトランスクリプトミクス解析. 第73回日本臨床眼科学会, 京都市, 2019/10/24-27.
- G. 知的所有権の取得状況
1. 特許取得  
なし
  2. 実用新案特許  
なし
  3. その他  
なし

厚生労働科学研究費補助金（難治性疾患政策研究事業）  
「角膜難病の標準的診断法および治療法の確立を目指した調査研究」

分担研究報告書

「前眼部形成異常の診断基準の妥当性に関する研究」

研究分担者	宮田 和典	医療法人明和会	宮田眼科病院	眼科	院長
研究協力者	子島 良平	医療法人明和会	宮田眼科病院	眼科	外来医長
研究協力者	森 洋斉	医療法人明和会	宮田眼科病院	眼科	診療部長
研究協力者	中原 正彰	医療法人明和会	宮田眼科病院	眼科	副院長
研究協力者	片岡 康志	医療法人明和会	宮田眼科病院	眼科	副院長
研究協力者	岩崎 琢也	医療法人明和会	宮田眼科病院	眼科	医局長
研究協力者	貝田 智子	医療法人明和会	宮田眼科病院	眼科	医師
研究協力者	李 真熙	医療法人明和会	宮田眼科病院	眼科	医師

【研究要旨】

前眼部形成異常は稀な疾患であり、その原因や病態は明らかでなく、効果的な治療法がまだ確立されていない。前眼部形成異常の症例では、小児期より著しい視力低下を来すため早急な対策が必要と考えられる。

本研究では、前眼部形成異常について Minds に準拠した方法でエビデンスに基づいた診療ガイドラインを作成し、これらを医師、患者ならびに広く国民に普及・啓発活動を行うことで国内における診療の均てん化を図ることを目的とする。

今年度は、前眼部形成異常について、Minds に準拠した診療ガイドライン作成のためのスコープ作成およびシステマティックレビューを行い、その結果を踏まえクリニカルクエスチョンに対する推奨文の草案を作成した。また視覚の質の実態調査として、症例報告書に盛り込むデータの選定およびアンケート調査を実施した。

A. 研究目的

前眼部形成異常は稀な疾患であり、原因・病態が明らかでなく、効果的な治療方法がまだ確立していない。また小児期より著しい視力低下を来すため早急な対策が必要な疾患であると言える。

研究分担者の宮田は同じく研究分担者の山田とともに、平成 29 年度に指定難病となった前眼部形成異常について実態と臨床像を把握し的確な診断方法や医学的管理方法

を検討する研究を行った。

また前眼部形成異常の臨床像を把握するために、国内で最も多数の症例を集積している国立成育医療センターに於いて症例調査を行った。前眼部形成異常 139 例 220 眼について検討した結果、視力予後は眼数ベースで 6 割以上が 0.1 未満、4 割以上が 0.01 未満と不良例が多く、小児の視覚障害の原因として無視できないと考えられた。

このように、前眼部形成異常は小児期よ

り重篤な視覚障害を来す疾患である。現時点では、前眼部形成異常について診断のための有効な検査や外科的・保存的加療を含めた治療方針について、定まった見解が無い。このため前眼部形成異常の患者は、個々の医師の経験に基づいた診断や治療が行われている。本研究はそのような現状を鑑み、前眼部形成異常について Minds に準拠した方法でエビデンスに基づいた診療ガイドラインを作成し、これらを医師、患者ならびに広く国民に普及・啓発活動を行うことで国内における診療の均てん化を図ることを目的とする。

## B. 研究方法

診療ガイドラインの作成については、Minds に準拠して行うこととした。Minds ではガイドライン統括委員会、診療ガイドライン作成グループ、システマティックレビューチームの3層構造を最初に構築した。

本研究班では、ガイドライン統括委員会を研究代表者および研究分担者とし、診療ガイドライン作成グループに研究分担者、システマティックレビューチームに研究協力者を割り当てた。

実際の Minds 診療ガイドラインの作成に当たっては、診療ガイドライン作成グループがスコープの原案を作成する。令和元年度には最終化されたスコープに対し、システマティックレビューチームによりクリニカルクエスチョン (CQ) リストについてシステマティックレビュー (SR) を行う。また今年度は診療ガイドライン作成グループにより推奨文および草案作成を行い、最終化する。

視覚の質の実態調査に関しては、NEI

VFQ-25 アンケート調査票を用いて行うこととする。アンケート結果は症例報告書 (CRF) と共に研究班事務局へ集約し、REDCap データベースへの登録および解析を行う。

また指定難病データベースへの情報提供や、診断基準および重症度分類の改訂、普及・啓発活動については全年度を通して行うこととする。

(倫理面への配慮)

すべての研究はヘルシンキ宣言の趣旨を尊重し、関連する法令や指針を遵守し、各施設の倫理審査委員会の承認を得たうえで行うこととする。また個人情報の漏洩防止、患者への研究参加への説明と同意の取得を徹底する。

## C. 研究結果

今年度は前眼部形成異常について、当研究班が担当した CQ「前眼部形成異常の病型を診断する上で有用な検査は何か？」に関連する文献検索およびスクリーニングを実施し、推奨文の草案を作成した。

文献検索に関しては大阪大学図書館員協力のもと、キーワードとシソーラスを組み合わせ合わせた検索式を設定し、MEDLINE、The Cochrane Library および医学中央雑誌刊行会での文献検索を行った。対象である前眼部形成異常は希少疾患であることから検索式による絞り込みは緩めに設定し、スクリーニングにて絞り込む方式とした。その結果、一次スクリーニングでは 400 報を超える文献が対象となった。これらの論文からタイトル、アブストラクトから CQ に合致しないものを除外し、二次スクリーニングを行った。二次スクリーニングで対象となった 20

報程度の文献全文から選択基準に合致していた7編の症例報告、6編のケースシリーズスタディ、1編のコホート研究を推奨文草案に採用した。推奨提示は、「臨床所見より前眼部形成異常が疑われる症例での病型を診断する検査として、超音波生体顕微鏡 (Ultrasound Biomicroscope ; UBM) および前眼部光干渉断層計 (前眼部 Optical Coherence Tomograph ; 前眼部 OCT) を提案する。両検査とも、細隙灯顕微鏡では観察が困難である角膜裏面や隅角、虹彩の状態の把握に有効であると考えられ、病型を診断する検査として実施することを提案する。ただし症例によっては、局所または全身麻酔下での検査が必要である。」とした。

視覚の質の実態調査に関しては、CRFの様式を決定し、またVFQ-25アンケートについては対象症例で調査を開始した。

診断基準および重症度分類の改訂では、指定難病において乳幼児等で視力測定が出来ない場合であっても臨床調査個人票への記載が問題なくできるよう、重症度分類の付記に追加修正を行った。

#### D. 考按

令和元年度は、システマティックレビューを基に、クエスチョンに対する推奨文草案を作成した。前眼部形成異常は希少疾患であるため、先行するガイドラインやランダム化比較試験をいった質の高い文献が存在しない。このためSRでは症例報告、ケースシリーズスタディ、コホート研究をベースに検討を行った。このため各報告における患者年齢や国籍、検査機器が多岐にわたる点には注意が必要である。

症例収集および症例登録については、研

究班の各施設において記載した症例報告書を研究班事務局へ集約し、研究班内データベース (REDCap データベース) へ継続して登録を行っている。VFQ-25 アンケートについては、今後アンケート調査を実施し解析を行うほか、結果およびCRFのレジストリ入力を進めることとした。

#### E. 結論

令和元年度には Minds に準拠した診療ガイドラインのスコープに基づきシステマティックレビューを行い、クリニカルクエスチョンに対する推奨文草案を作成した。今後も引き続き症例収集および登録を進める予定である。

#### F. 健康危険情報

なし

#### G. 研究発表

1. 論文発表
2. 重安千花、山田昌和、大家義則、川崎諭、東範行、仁科幸子、木下茂、外園千恵、大橋裕一、白石敦、坪田一男、榛村重人、村上晶、島崎潤、宮田和典、前田直之、山上聡、臼井智彦、西田幸二；厚生労働科学研究費補助金難治性疾患政策研究事業希少難治性角膜疾患の疫学調査研究班、角膜難病の標準的診断法および治療法の確立を目指した調査研究班。前眼部形成異常の診断基準および重症度分類。日眼会誌 124:89-95, 2020
3. 2. 大家義則、川崎諭、西田希、木下茂、外園千恵、大橋裕一、白石敦、坪田一男、榛村重人、村上晶、島崎潤、宮田



**和典**、前田直之、山田昌和、山上聡、  
臼井智彦、西田幸二；厚生労働科学研究費補助金難治性疾患政策研究事業  
希少難治性角膜疾患の疫学調査研究  
班，角膜難病の標準的診断法および治  
療法の確立を目指した調査研究班．無  
虹彩症の診断基準および重症度分類．  
日眼会誌 124:83-88, 2020

4. 学会発表  
なし

#### H. 知的所有権の取得状況

1. 特許取得  
なし
2. 実用新案特許  
なし
3. その他  
なし

厚生労働科学研究費補助金（難治性疾患政策研究事業）  
「角膜難病の標準的診断法および治療法の確立を目指した調査研究」

分担研究報告書  
「前眼部形成異常の診療ガイドラインの作成」

研究分担者	山田 昌和	杏林大学 眼科学教室	教授
研究協力者	重安 千花	杏林大学 眼科学教室	非常勤講師
研究協力者	久須見 有美	杏林大学 眼科学教室	助教

**【研究要旨】**

前眼部形成異常は小児の視覚障害の原因として重要であり、晩期合併症の発症も少なくない。平成 29 年度に本疾患は指定難病となり、本研究班ではその診断基準や重症度分類を作成し、その妥当性について検討してきた。本年度は、国内における診療の均てん化を図ることを目的として、Minds に準拠した方法でエビデンスに基づいた診療ガイドラインの作成を行った。

Minds に準拠した診療ガイドラインでは、診療上重要と考えられる 3 つの臨床クエスチョンを設定し、システマティックレビューを行い、決定した推奨および解説文をまとめて診療ガイドラインとし、最終案としてまとめた。前眼部形成異常は希少疾患であり、ランダム化比較試験などのエビデンスレベルの高い研究はないため、強い推奨を提示することはできなかった。前眼部形成異常においては重度の視覚障害を伴う例や緑内障併発例など長期にわたる医学的管理を要する例への配慮が必要である。診療ガイドラインが最善と考えられる診療方法の選択や、患者のアウトカム向上に寄与するためには、その妥当性、有用性に関して今後も検証を進める必要があると考えられた。

**A. 研究目的**

前眼部形成異常は、出生 8,000-9,000 人に 1 人と推定される稀少疾患であるが、小児の視覚障害の原因として重要な位置を占める難病である。

研究分担者の山田は平成 21 年度厚生労働科学研究費補助金（難治性疾患克服研究事業）において、先天性角膜混濁の実態と臨床像を把握し、的確な診断方法や医学的管理方法を検討する調査研究を行った。先天性角膜混濁の全国的症例登録調査の結果、150 例の症例が登録された。その原因疾患は前眼部形成異常、輪部デルモイド、先天性

角膜ジストロフィ、代謝異常に伴う角膜混濁、胎内感染など様々であったが、前眼部形成異常の頻度が全体の 56% と高く、特に両眼性の症例では前眼部形成異常の割合が 80% を占めることがわかった。

前眼部形成異常の臨床像を把握するために、国立成育医療研究センターで行った症例調査では、前眼部形成異常 139 例 220 眼について検討した結果、視力予後は眼数ベースで 0.1 未満が 6 割以上、0.01 未満が 4 割以上と不良例が多く、小児の視覚障害の原因として無視できないと考えられた。

このように先天性角膜混濁に占める頻度

と重症度の観点から、前眼部形成異常は小児の視覚障害の原因疾患として重要であることが確認された。これまでの結果を基にして、診断基準と重症度分類、臨床個人調査票が作成され、平成 29 年度に前眼部形成異常が指定難病となった。

本年度は診断基準および重症度分類に加えて、診療ガイドラインの作成を行った。診療ガイドラインは Minds に準拠した方法でエビデンスに基づいて作成することとした。診療ガイドラインは国内における診療の均てん化の推進を図るためのものであり、本ガイドラインの作成により希少難治性角膜疾患の医療水準の向上が期待できる。

## B. 研究方法

指定難病の前眼部形成異常の診断基準を検証し、診療ガイドラインの作成については、Minds に準拠して行うことにした。

診療ガイドラインの作成に当たっては、ガイドライン統括委員会、診療ガイドライン作成グループ、システマティックレビューチームの 3 層構造を構築した。また Minds 診療ガイドライン作成の一連について外部評価を行うための外部評価委員を設定した。

診療ガイドライン作成グループによりスコープの原案を作成した。平成 30 年度には研究班内で議論を重ねてスコープを最終化した。令和元年度には、システマティックレビューチームによりクリニカルクエスション (CQ) リストについてシステマティックレビュー (SR) を行った。更にこれらをまとめる形で診療ガイドライン作成グループにより推奨文およびガイドライン全体の草案作成を行った。

(倫理面への配慮)

すべての研究はヘルシンキ宣言の趣旨を

尊重し、関連する法令や指針を遵守し、各施設の倫理審査委員会の承認を得たうえで行うこととした。また個人情報の漏洩防止、患者への研究参加への説明と同意の取得を徹底する。

本研究は、厚生労働省、文部科学省による「人を対象とする医学系研究に関する倫理指針」に従って実施した。また、臨床研究に関する倫理指針および疫学研究に関する倫理指針に従い、杏林大学医学部臨床疫学研究審査委員会の承認を得た (H26-105-02)。

## C. 研究結果

今年度は診療ガイドラインの企画書にあたるスコープ案を最終化し、3つの CQ ごとにシステマティックレビュー結果を元に議論を重ね、推奨を決定した。決定した推奨および解説文をまとめて診療ガイドラインとし、外部評価等を行った後、最終案としてまとめた。

平成 31 年 2 月 9 日に開催された班会議でシステマティックレビューの進行状況と問題点について討論を行い、これに基づいてエビデンスの評価およびシステマティックレビューを行った。令和元年 10 月 25 日の班会議で 3 つの CQ の推奨草案が示され、問題点や疑問点について討議が行われた。この後にメーリングリストでの意見交換を行い、インフォーマルコンセンサス形成法により推奨を決定した。

CQ1 は診断、CQ2 は治療、CQ3 は眼合併症の管理に着目し、各 CQ とサマリーおよび推奨提示、推奨の強さは以下の通りである。

CQ1：前眼部形成異常の病型を診断する上で有用な検査は何か？

サマリーおよび推奨提示：  
臨床所見より前眼部形成異常が疑われる症例での病型を診断する検査として、超音波生体顕微鏡（Ultrasound Biomicroscope；UBM）および前眼部光干渉断層計（前眼部 Optical Coherence Tomography；前眼部 OCT）を提案する。  
推奨の強さ：弱い：「実施する」ことを提案する。

CQ2：前眼部形成異常の角膜混濁に対する手術治療は、自然経過と比較して有用か？

サマリーおよび推奨提示：  
前眼部形成異常の角膜混濁に対する手術治療を自然経過と比較した報告はない。手術治療によって短期的には角膜透明治癒が得られることもあるが、長期予後は不明である。術中の硝子体切除や水晶体切除に伴う合併症のリスクや術後の続発緑内障の発症もあり、実施を推奨することはできない。  
推奨の強さ：弱い：「実施しない」ことを提案する。

CQ3：前眼部形成異常の続発性眼合併症の早期発見、管理に有用な検査は何か？

サマリーおよび推奨提示：  
小児では緑内障を疑う基準が成人とは異なることへの理解が必要である。前眼部形成異常における続発緑内障の早期発見、管理に有用な検査として、乳幼児では角膜径の測定と非啼泣時の眼圧検査、学童期以降から成人では眼圧検査を提案する。眼底が透視可能な症例では、視神経乳頭陥凹の程度も参考になる。

推奨の強さ：弱い：「実施する」ことを提案する

診療ガイドライン（案）は令和2年2月

に外部評価委員による外部評価を受け、若干の修正を行った。現在は日本角膜学会での審査を受けている。

また、指定難病の診断基準については、日本眼科学会雑誌へ論文投稿を行い、眼科医、眼科医療関係者に広く周知した。

#### D. 考按

Minds に準拠した診療ガイドラインの作成については、令和元年度は前年度に作成したCQをもとにシステマティックレビューを行い、このレポートをもとに議論を重ねガイドライン作成グループが推奨文および草案を作成し、外部評価等を経て最終案とした。

前眼部形成異常は希少疾患であるため、ランダム化比較試験などのエビデンスレベルの高い研究は行われておらず、いずれのCQにおいても強い推奨をまとめることはできなかった。しかしながら患者および医療者にとって少しでも科学的合理性が高いと考えられる診療方法の選択肢となるよう、患者の希望・信条や、医療者としての倫理性、社会的な制約条件等も考慮の上で推奨を提示するようにした。また患者と医療者が推奨を理解する際の手助けとなるよう、解説文やシステマティックレビュー結果、推奨作成に至る経緯、補足事項を付記した。

解説文には、前眼部形成異常の臨床的特徴、疫学的特徴、病態生理、臨床症状・検査所見、診断と検査、治療と予後について記載した。前眼部形成異常は病態が多岐にわたるため幅広い臨床像を示し、個々の症例により視機能障害の程度が異なるものの、残存視機能の発達と活用を図ることが重要である旨を記載した。

CQ1「前眼部形成異常の病型を診断する上で有用な検査は何か？」は診断に関する問

題である。今回のガイドラインでは、臨床所見より前眼部形成異常が疑われる症例での病型を診断する検査として、超音波生体顕微鏡 (Ultrasound Biomicroscope ; UBM) および前眼部光干渉断層計 (前眼部 Optical Coherence Tomography ; 前眼部 OCT) を提案した。

CQ2「前眼部形成異常の角膜混濁に対する手術治療は、自然経過と比較して有用か？」は治療に関するものである。前眼部形成異常の角膜混濁に対する手術治療を自然経過と比較した報告はなく、手術治療によって短期的には角膜透明治癒が得られることもあるが、長期予後は不明である。そのため術中の硝子体切除や水晶体切除に伴う合併症のリスクや術後の続発緑内障の発症もあり、実施を推奨することはできないと結論付けた。

CQ3「前眼部形成異常の続発性眼合併症の早期発見、管理に有用な検査は何か？」は眼合併症に関する設問である。ここでは小児では緑内障を疑う基準が成人とは異なることへの理解が必要であり、前眼部形成異常における続発緑内障の早期発見、管理に有用な検査として、乳幼児では角膜径の測定と非啼泣時の眼圧検査、学童期以降から成人では眼圧検査を提案した。なお眼底が透見可能な症例では、視神経乳頭陥凹の程度も参考になる旨を記載した。

本診療ガイドラインは現在、日本角膜学会の審査を受けている。今後、パブリックコメントの募集と日本眼科学会での審査を経て、公表に至る見込みである。本診療ガイドラインにより希少難治性角膜疾患の均てん化の推進、医療水準の向上が期待できる。このことは厚生労働行政の希少難治性疾患の克服という課題に供することとなり、最終的には医療や社会福祉に寄与すること

が期待される。

## E. 結論

Minds に準拠した前眼部形成異常の診療ガイドラインを作成した。また指定難病としての前眼部形成異常の診断基準、重症度分類を広く周知するために論文を作成し、日本眼科学会雑誌に掲載された。

## F. 健康危険情報

なし

## G. 研究発表

### 1. 論文発表

1. 重安千花、山田昌和、大家義則、川崎諭、東範行、仁科幸子、木下茂、外園千恵、大橋裕一、白石敦、坪田一男、榛村重人、村上晶、島崎潤、宮田和典、前田直之、山上聡、臼井智彦、西田幸二；厚生労働科学研究費補助金難治性疾患政策研究事業希少難治性角膜疾患の疫学調査研究班、角膜難病の標準的診断法および治療法の確立を目指した調査研究班。前眼部形成異常の診断基準および重症度分類。日眼会誌 124:89-95, 2020
2. 大家義則、川崎諭、西田希、木下茂、外園千恵、大橋裕一、白石敦、坪田一男、榛村重人、村上晶、島崎潤、宮田和典、前田直之、山田昌和、山上聡、臼井智彦、西田幸二；厚生労働科学研究費補助金難治性疾患政策研究事業希少難治性角膜疾患の疫学調査研究班、角膜難病の標準的診断法および治療法の確立を目指した調査研究班。無虹彩症の診断基準および重症度分類。日眼会誌

124:83-88, 2020

- 2. 学会発表  
なし

#### H. 知的所有権の取得状況

- 1. 特許取得  
なし
- 2. 実用新案特許  
なし
- 3. その他  
なし

## 前眼部形成異常の診療ガイドライン

前眼部形成異常は、眼先天異常のうち主な異常所見が前眼部（角膜・虹彩・隅角）に限局しているものであり、後部胎生環、Axenfeld異常、Rieger異常、後部円錐角膜、Peters異常、強膜化角膜、前部ぶどう腫の総称である。孤発例が多いが、常染色体劣性遺伝または常染色体優性遺伝を示す例もみられ、*PAX6*, *PITX2*, *CYP11B1*, *FOXC1* などの遺伝子変異が報告されている。前眼部形成異常は片眼性の場合も両眼性の場合もあるが、本邦の統計では両眼性が 3/4 程度を占めている。角膜混濁を伴う前眼部形成異常では形態覚遮断弱視を伴うので、視力予後は概して不良であり、重度の視覚障害を呈する例が多い。

本疾患は、難病の患者に対する医療等に関する法律（難病法）に基づき指定難病に定められており、「角膜難病の標準的診断法および治療法の確立を目指した調査研究」研究班において、診断基準および重症度分類を作成してきた。今回我々は、前眼部形成異常患者の診療をより高いレベルで行うことを目的として Minds (Medical Information Network Distribution Service) 形式に沿った診療ガイドラインを作成した。Minds とは厚生労働省の委託を受けて公益財団法人日本医療機能評価機構が運営する事業である。

Minds によると診療ガイドラインは「診療上の重要度の高い医療行為について、エビデンスのシステマティックレビューとその総体評価、益と害のバランスなどを考量して、患者と医療者の意思決定を支援するために最適と考えられる推奨を提示する文書」と定義されている。本研究班では、前眼部形成異常の診療上の重要臨床課題について、専門家の意見を集約した“authority-based”の方法論ではなく、“evidence-based”のガイドライン作成を目指した。すなわち、エビデンスを系統的な方法、システマティックレビューの形で収集し、採用されたエビデンスを総体として評価してまとめ、それに基づいて重要臨床課題に対する推奨をまとめたものである。

本診療ガイドラインにおいては、診療上重要と考えられる3つのクリニカルクエスションについてエビデンスをまとめ、クリニカルクエスションについてはその推奨を作成した。前眼部形成異常のような希少疾患においてはランダム化比較試験などのエビデンスの高い研究が行われておらず、いずれのクリニカルクエスションについても強い推奨をまとめることはできなかった。このため厳密な意味での整合性や明瞭性の面には議論となる部分が残っているが、診療ガイドラインの本来の目的が「教科書や決まりごとを示すのが目的ではなく、あくまで診療の手助けになること」であることを考慮した結果とご理解いただければ幸甚である。本ガイドラインが患者と医療者が最善と考えられる診療方法を選択する助けとなることを願っている。

厚生労働科学研究費補助金 難治性疾患政策研究事業  
「角膜難病の標準的診断法および治療法の確立を目指した調査研究」研究班

研究分担者 山田昌和

研究分担者 東 範行

研究代表者 西田幸二

## 執筆者一覧

### 委員長

西田 幸二 大阪大学大学院医学系研究科脳神経感覚器外科学／眼科学

### 委員（五十音順）

東 範行 国立成育医療研究センター 眼科・視覚科学研究室／眼科学  
池田 陽子 京都府立医科大学大学院医学研究科眼科学／眼科学  
内野 裕一 慶應義塾大学医学部眼科学教室／眼科学  
大家 義則 大阪大学大学院医学系研究科脳神経感覚器外科学／眼科学  
大本 美紀 慶應義塾大学医学部眼科学教室／眼科学  
倉上 弘幸 大阪大学医学部附属病院未来医療開発部／統計学  
重安 千花 杏林大学医学部眼科学教室／眼科学  
榛村 重人 慶應義塾大学医学部眼科学教室／眼科学  
外園 千恵 京都府立医科大学大学院医学研究科眼科学／眼科学  
子島 良平 医療法人明和会宮田眼科病院／眼科学  
三田村浩人 慶應義塾大学医学部眼科学教室／眼科学  
宮田 和典 医療法人明和会宮田眼科病院／眼科学  
森 洋斉 医療法人明和会宮田眼科病院／眼科学  
山田 知美 大阪大学医学部附属病院未来医療開発部／生物統計学  
山田 昌和 杏林大学医学部眼科学教室／眼科学

### 外部評価委員

堀 裕一 東邦大学医療センター大森病院眼科／眼科学  
尾島 俊之 浜松医科大学健康社会医学／公衆衛生学、疫学

### 承認学会

日本眼科学会  
日本角膜学会  
日本小児眼科学会

### 協力者

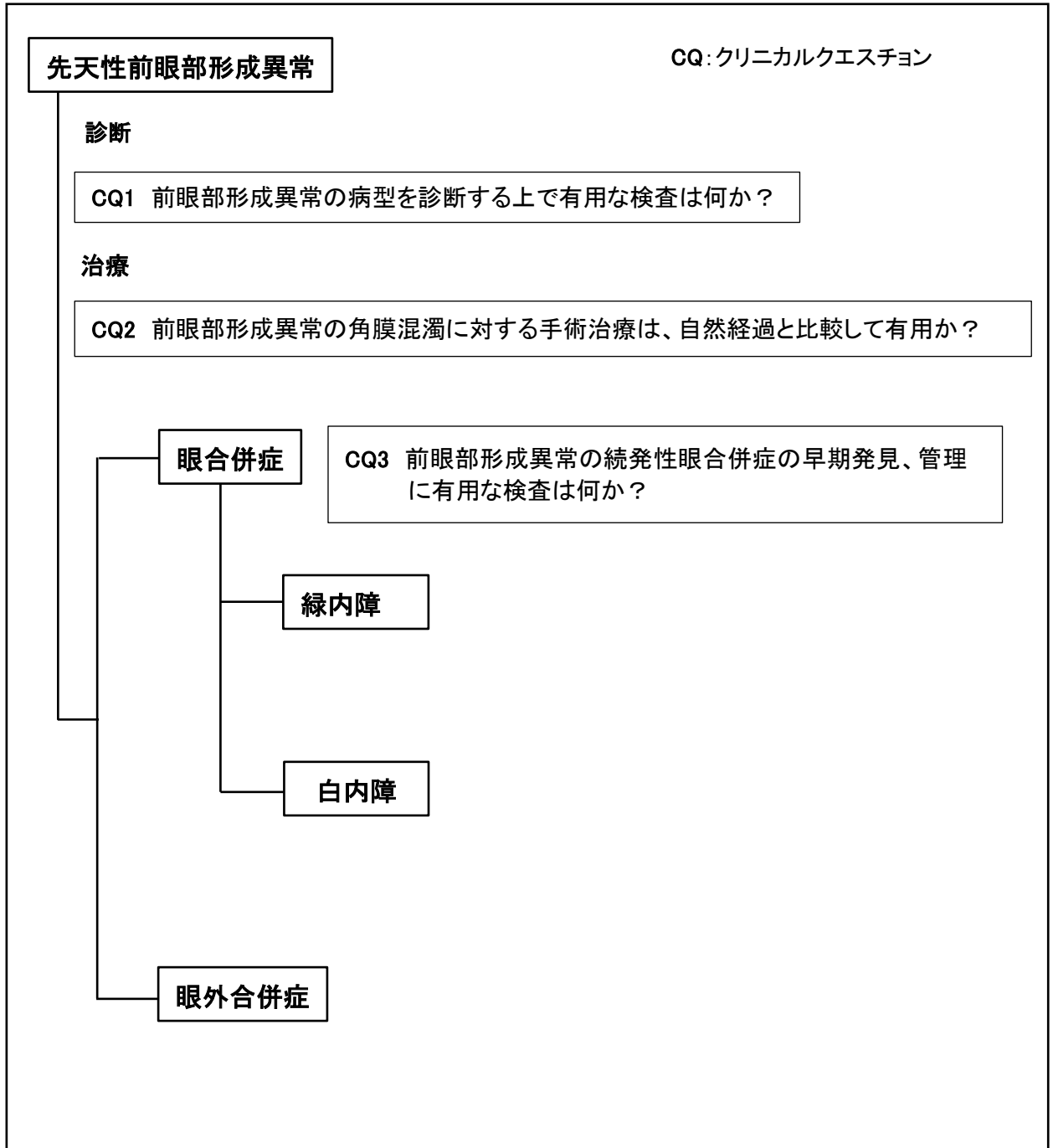
赤井 規晃 大阪大学附属図書館生命科学図書館  
西田 希 大阪大学大学院医学系研究科脳神経感覚器外科学／眼科学



## ガイドラインサマリー

CQ 番号	CQ	サマリーおよび推奨提示	推奨の強さ
1	前眼部形成異常の病型を診断する上で有用な検査は何か？	臨床所見より前眼部形成異常が疑われる症例での病型を診断する検査として、超音波生体顕微鏡 (Ultrasound Biomicroscope ; UBM) および前眼部光干渉断層計 (前眼部 Optical Coherence Tomography ; 前眼部 OCT) を提案する。	弱い:「実施する」ことを提案する
2	前眼部形成異常の角膜混濁に対する手術治療は、自然経過と比較して有用か？	前眼部形成異常の角膜混濁に対する手術治療を自然経過と比較した報告はない。手術治療によって短期的には角膜透明治癒が得られることもあるが、長期予後は不明である。術中の硝子体切除や水晶体切除に伴う合併症のリスクや術後の続発緑内障の発症もあり、実施を推奨することはできない。	弱い:「実施しない」ことを提案する
3	前眼部形成異常の続発性眼合併症の早期発見、管理に有用な検査は何か？	小児では緑内障を疑う基準が成人とは異なることへの理解が必要である。前眼部形成異常における続発緑内障の早期発見、管理に有用な検査として、乳幼児では角膜径の測定と非啼泣時の眼圧検査、学童期以降から成人では眼圧検査を提案する。眼底が透見可能な症例では、視神経乳頭陥凹の程度も参考になる。	弱い:「実施する」ことを提案する

## 診療アルゴリズム



## 重要用語の解説

用語名	解説
Axenfeld (アクセンフェルド) 異常	前眼部形成異常のひとつで、隅角の Schwalbe (シュワルベ) 線の肥厚と前方移動、虹彩前癒着を特徴とする。緑内障を合併することが多い。
強膜化角膜	角膜の一部または全部が不透明で、強膜に類似する先天異常。扁平角膜とも呼ばれる。
後部円錐角膜	角膜後部実質が限局性に欠損する先天疾患。病変部は限局性に陥凹し、後面の湾曲が強くなる。
後部胎生環	Schwalbe (シュワルベ) 線が前房側に突出、肥厚し、前方に偏位した先天異常。角膜周辺部に輪状の白濁としてみられる。
形態覚遮断弱視	角膜混濁、白内障、眼瞼下垂などのために鮮明な網膜像が得られないことから生じる弱視。
羞明	まぶしい症状。
前眼部形成異常	眼の発生異常のうち主な異常所見が前眼部(角膜・虹彩・隅角)に限局しているもの。
前部ぶどう腫	角膜が虹彩組織とともに前方に突出した先天異常。菲薄化した角膜と虹彩は癒着している。
Peters (ペータース) 異常	前眼部形成異常のひとつで、角膜内皮および Descemet (デスメ) 膜の欠損部に一致して角膜混濁を生じる。前房隅角の異常や白内障を伴うこともある。緑内障の合併に注意を要する。
Rieger (リーガー) 異常	前眼部形成異常のひとつで、隅角の Schwalbe (シュワルベ) 線の前房内への突出、虹彩癒着、虹彩萎縮を伴う。緑内障を生じることが多い。
ロービジョンケア	視覚障害者に対するリハビリテーション。

## 略語一覧

略語名	正式名称
CQ	Clinical Question クリニカルクエスション
OCT	Optical Coherence Tomography 光干渉断層計
PKP	Penetrating Keratoplasty 全層角膜移植
SR	Systematic Review システマティックレビュー
UBM	Ultrasound Biomicroscope 超音波生体顕微鏡

## 推奨と解説の読み方

### ガイドライン全体を通じて

本ガイドラインは、「Minds 診療ガイドライン作成マニュアル 2017」に準拠して作成を行った。ガイドライン作成委員会の検討により重要臨床課題を決定し、推奨として提示可能なものはクリニカルクエスチョン（CQ）の形で取り上げ、CQ のアウトカムごとにシステムティックレビュー（SR）を実施し、その結果に基づいた推奨を作成した。

### クリニカルクエスチョン（CQ）

クリニカルクエスチョンとは、診療ガイドラインで取り上げた重要臨床課題に基づいて、診療ガイドラインで答えるべき疑問の構成要素（PICO）を抽出し、ひとつの疑問文で表現したものである。本診療ガイドラインでは、重要臨床課題を「診断」「治療」「眼合併症」の3つの項目に分け、3つのCQを設定した。

### 推奨提示

推奨文は各CQのSR結果をもとに、アウトカムに関する「エビデンスの強さ」「益と害のバランス」「患者の価値観や意向の多様性」「経済的な視点」を考慮して、ガイドライン作成グループの審議により決定した。

希少疾患という特性上、科学的根拠に基づく推奨提示が困難と考えられるものについても、限られたエビデンスを集約し最善と考えられる方針を推奨として提示した。

### 推奨の強さ

推奨の強さは、スコープに定めた方法によりガイドライン作成グループが決定し、推奨の向きと強さにより次の4つのカテゴリーで提示した。

- 「実施する」ことを強く推奨する
- 「実施する」ことを弱く推奨する（提案する）
- 「実施しない」ことを弱く推奨する
- 「実施しない」ことを強く推奨する（提案する）

### CQに対するエビデンスの強さ

アウトカムごとに評価された「エビデンスの強さ（エビデンス総体）」を統合して、CQに対するエビデンスの総括を提示した。エビデンスの強さA～Dの定義は下記の通りで、症例報告や症例集積研究しかない場合は原則としてエビデンスの強さはD（非常に弱い）あるいはC（弱）と判定した。

- A（強）：効果の推定値に強く確信がある
- B（中）：効果の推定値に中程度の確信がある

- C (弱) : 効果の推定値に対する確信は限定的である  
D (非常に弱い) : 効果の推定値がほとんど確信できない

#### 推奨作成の経過

CQ をもとに推奨提示に至った経緯について、記載した。

#### SR レポートのまとめ

定性的システマティックレビューの結果、エビデンス総体の強さの決定についての解説を記載した。

#### 文献

システマティックレビューに用いた引用文献一覧を提示した。

## 第1章 作成組織・作成経過

### 作成組織

(1) 診療ガイドライン 作成主体	学会・研究会名	厚生労働科学研究費補助金 難治性疾患政策 研究事業「角膜難病の標準的診断法および治 療法の確立を目指した調査研究」研究班
	関連・協力学会名	日本眼科学会
	関連・協力学会名	日本角膜学会
	関連・協力学会名	日本小児眼科学会

(2) 診療ガイドライン 統括委員会	代表	氏名	所属機関／専門分野	作成上の役割
	○	西田 幸二	大阪大学大学院医学系研究 科脳神経感覚器外科学(眼 科学)／眼科学	ガイドライン作 成の統括
		村上 晶	順天堂大学大学院医学研究 科眼科学／眼科学	ガイドライン作 成の指示
		東 範行	国立成育医療研究センター 眼科・視覚科学研究室／眼 科学	ガイドライン作 成の指示
		島崎 潤	東京歯科大学市川総合病院 眼科／眼科学	ガイドライン作 成の指示
		宮田 和典	医療法人明和会宮田眼科病 院／眼科学	ガイドライン作 成の指示
		山田 昌和	杏林大学医学部眼科学教室 ／眼科学	ガイドライン作 成の指示
		外園 千恵	京都府立医科大学大学院医 学研究科眼科学／眼科学	ガイドライン作 成の指示
		白石 敦	愛媛大学大学院医学系研究 科眼科学／眼科学	ガイドライン作 成の指示
		榛村 重人	慶應義塾大学医学部眼科学 教室／眼科学	ガイドライン作 成の指示
		臼井 智彦	東京大学医学部附属病院眼 科・視覚矯正科／眼科学	ガイドライン作 成の指示
		大家 義則	大阪大学大学院医学系研究 科脳神経感覚器外科学(眼 科学)／眼科学	ガイドライン作 成の指示

(3) 診療ガイドライン 作成事務局	代表	氏名	所属機関／専門分野	作成上の役割
	○	大家 義則	大阪大学大学院医学系研究 科脳神経感覚器外科学(眼 科学)／眼科学	パブリックコメ ントビュー、ガ イドラインの開 示
	西田 希	大阪大学大学院医学系研究 科脳神経感覚器外科学／眼 科学	パブリックコメ ントビュー、ガ イドラインの開	

				示
--	--	--	--	---

(4) 診療ガイドライン 作成グループ	代表	氏名	所属機関／専門分野	作成上の役割
	○	山田 昌和	杏林大学医学部眼科学教室 ／眼科学	ガイドライン作成
		西田 幸二	大阪大学大学院医学系研究 科脳神経感覚器外科学(眼 科学)／眼科学	ガイドライン作成
		東 範行	国立成育医療研究センター 眼科・視覚科学研究室／眼 科学	ガイドライン作成
		宮田 和典	医療法人明和会宮田眼科病 院／眼科学	ガイドライン作成
		外園 千恵	京都府立医科大学大学院医 学研究科眼科学／眼科学	ガイドライン作成
		榛村 重人	慶應義塾大学医学部眼科学 教室／眼科学	ガイドライン作成

(6) システムティック レビューチーム	代表	氏名	所属機関／専門分野	作成上の役割
	○	山田 知美	大阪大学医学部附属病院 未来医療開発部／生物統 計学	システムティック レビューの統 括
		重安 千花	杏林大学医学部眼科学教室 ／眼科学	システムティック レビュー
		子島 良平	医療法人明和会宮田眼科病 院／眼科学	システムティック レビュー
		森 洋斉	医療法人明和会宮田眼科病 院／眼科学	システムティック レビュー
		内野 裕一	慶應義塾大学医学部眼科学 教室／眼科学	システムティック レビュー
		三田村浩人	慶應義塾大学医学部眼科学 教室／眼科学	システムティック レビュー
		大本 美紀	慶應義塾大学医学部眼科学 教室／眼科学	システムティック レビュー
		池田 陽子	京都府立医科大学大学院医 学研究科眼科学／眼科学	システムティック レビュー
	倉上 弘幸	大阪大学医学部附属病院 未来医療開発部／統計学	システムティック レビュー	

(7) 外部評価委員会	代表	氏名	所属機関／専門分野	作成上の役割
		堀 裕一	東邦大学医療センター大森 病院眼科／眼科学	ガイドラインの 評価
	尾島 俊之	浜松医科大学健康社会医学 ／公衆衛生学、疫学	ガイドラインの 評価	

作成経過

項目	本文
作成方針	前眼部形成異常の診療に関わる全ての眼科医に対して、診断や治療に関する医療行為の決定を支援するための診療ガイドラインを作成する。作成にあたっては可能な限り Minds に準拠し、ガイドライン作成の全課程を通じて作成の厳密さ、作成過程の透明性の確保に留意した。
使用上の注意	本診療ガイドラインは、患者と医療者の意思決定をサポートするために最適と考えられる推奨を提示するものであり、医療現場の裁量を制限するものではない。 実際の判断は、医療施設の状況や医師の経験、患者の病態、価値観、コスト等を考慮し、主治医と患者が協働して決定すべきである。
利益相反	<p>診療ガイドライン作成委員会委員の自己申告により、企業や営利を目的とする団体との利益相反状態について確認した。申告対象は次のとおりである。</p> <ul style="list-style-type: none"> <li>・委員および委員の配偶者、一親等内の親族または収入・財産を共有する者と、関連する企業や営利を目的とする団体との利益相反状態</li> <li>・申告基準は以下の日本眼科学会の基準に準じた。</li> </ul> <p>&lt;カテゴリー&gt;</p> <p>F (Financial Support / 経済的支援) 勤務先組織をとおして、研究費、または無償で研究材料(含む、装置)もしくは役務提供(含む、検体測定)の形で企業*から支援を受けている場合(*: 企業とは関係企業または競合企業の両者を指す。以下、すべて同じ)</p> <p>I (Personal Financial Interest / 個人的な経済利益) 薬品・器材(含む、装置)、役務提供に関連する企業への投資者である場合</p> <p>E (Employee / 利害に関係のある企業の従業員) 利害に関係のある企業の従業員である場合</p> <p>C (Consultant / 利害に関連する企業のコンサルタントを勤めている) 現在または過去3年以内において、利害に関連する企業のコンサルタントを勤めている場合</p> <p>P (Patent / 特許権を有する、または特許を申請中) 研究者または研究者の所属する組織(大学、研究所、企業等)特許権を有する場合、または特許を申請中の場合</p> <p>R (薬品・器材、役務提供に関連する企業から報酬等を受け取っている) 薬品・器材(含む、装置)、役務提供に関連する企業から報酬*、旅費支弁を受けている場合(*: 報酬の対象としては、給与、旅費、知的財産権、ロイヤリティ、謝金、株式、ストックオプション、コンサルタント料、講演料、アドバイザーコミッティまたは調査会&lt;Review panel&gt;に関する委員に対する費用、などを含む)</p> <p>N (No Commercial Relationship / 上記カテゴリーのすべてに該当しない) 上記カテゴリーのすべてに該当しない場合</p> <p>&lt;クラス&gt;</p> <ul style="list-style-type: none"> <li>I. 0円</li> <li>II. 1円から50万円未満</li> <li>III. 50万円から500万円</li> <li>IV. 500万円超</li> </ul> <p>確認した結果、申告された企業は次のとおりである。</p>



	<p>企業名（50音順）：HOYA株式会社、MSD株式会社、エイエムオー・ジャパン株式会社、カールツァイス株式会社、株式会社アールテック・ウエノ、キッセイ薬品工業株式会社、グラクソ・スミスクライン株式会社、コスモ・バイオ株式会社、ジョンソン・エンド・ジョンソン株式会社、スター・ジャパン合同会社、ノバルティスファーマ株式会社、ファイザー株式会社、ロート製薬株式会社、わかもと製薬株式会社、塩野義製薬株式会社、花王株式会社、株式会社シード、株式会社セルージュン、株式会社タカギセイコー、株式会社トーマコーポレーション、株式会社ヘルスケアシステムズ、株式会社レイメイ、興和株式会社、興和創薬株式会社、参天製薬株式会社、千寿製薬株式会社、大塚製薬株式会社、大日本住友製薬株式会社、中央産業貿易株式会社、日東メディック株式会社、日本アルコン株式会社、日本ビーシージー製造株式会社</p>
作成資金	<p>厚生労働科学研究費補助金 難治性疾患政策研究事業 角膜炎の標準的診断法および治療法の確立を目指した調査研究</p>
組織編成	<p>ガイドライン統括委員会</p>
	<p>研究代表者および研究分担者である、眼科医 11 名により編成された。</p>
	<p>ガイドライン作成グループ</p>
	<p>ガイドライン統括委員会によって選定された、眼科医 6 名により編成された。</p>
	<p>システマティックレビューチーム</p>
	<p>ガイドライン統括委員会によって選定された眼科医 7 名、統計グループ 2 名により編成された。</p>
作成工程	<p>準備</p>
	<p>2017年7月15日 第1回班会議（大阪） ・診療ガイドラインの定義、作成する上での注意事項の確認が行われた。</p>
	<p>2017年10月14日 第2回班会議（東京） ・作成体制の決定、外部評価委員の決定が行われた。</p>
	<p>2017年11月 ・Minds 作成セミナーの受講を開始した。</p>
	<p>スコープ</p>
	<p>2018年7月15日 第4回班会議（東京） ・ガイドライン作成グループにより作成されたスコープ草案をもとにディスカッションが行われた。</p>
	<p>2018年10月 ・メーリングリスト等にてディスカッションが行われ、スコープの最終化が行われた。</p>
	<p>システマティックレビュー</p>
<p>2018年7月15日 第4回班会議（東京） ・文献検索方法、検索データベース、データベースの採録期間等についてディスカッションが行われた。</p>	
	<p>2018年11月</p>

	<ul style="list-style-type: none"> <li>・文献検索を開始した。</li> </ul>
	<p>2019年2月9日 第5回班会議（京都）</p> <ul style="list-style-type: none"> <li>・進捗報告および問題点についてのディスカッションが行われた。</li> </ul>
	<p>2019年7月～10月</p> <ul style="list-style-type: none"> <li>・エビデンスの評価およびSRまとめが行われた。</li> </ul>
	<p>推奨作成</p>
	<p>2019年10月25日 第6回班会議（京都）</p> <ul style="list-style-type: none"> <li>・推奨草案についてディスカッションが行われた。</li> </ul>
	<p>2019年12月</p> <ul style="list-style-type: none"> <li>・メーリングリスト等にて、インフォーマルコンセンサス形成法により推奨が決定された。</li> </ul>
	<p>最終化</p>
	<p>2020年2月</p> <ul style="list-style-type: none"> <li>・外部評価委員による外部評価が行われた。</li> </ul>
	<p>2020年3月</p> <ul style="list-style-type: none"> <li>・外部評価で寄せられた意見に基づき改定が行われ、最終化された。</li> </ul>
	<p>公開</p>

## 第2章 スコープ

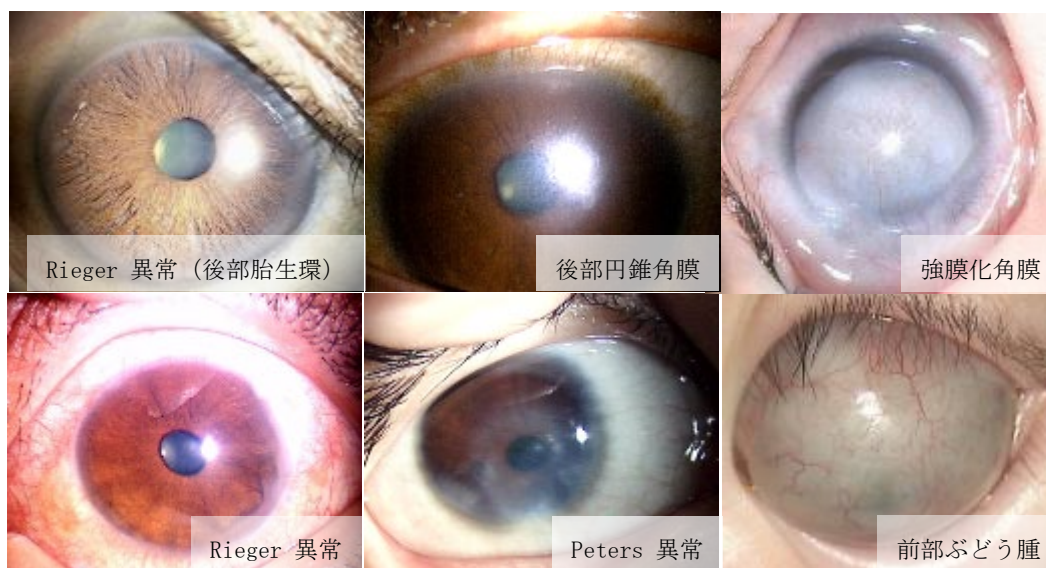
前眼部形成異常の診断基準と重症度分類を改訂し、診療ガイドラインを作成した。前眼部形成異常は先天性角膜混濁の主要な原因であるが、その臨床像は多岐にわたり、重症度は症例により大きく異なることが知られている。診断基準ならびに重症度分類は厚生労働省研究班で提唱されたものに準じ、臨床判断を必要とする問題：クリニカルクエスション (clinical question: CQ) に対しては evidence based medicine (EBM) に基づく回答を記載した。しかしながら当該疾患は希少性が高いゆえ国内外におけるエビデンスレベルの高い臨床研究は少ない。このため本診療ガイドラインにおいては、研究分担者が以前に施行した全国調査や前眼部形成異常データベースなど、本委員会の見解に頼らざるを得なかった部分が多く存在する。

本診療ガイドラインは現時点における本邦での標準的な診療指針を示したものであるが、実際の診療では個々の症例において個々の事情や病態を十分に考慮したうえで治療方針を決定する必要がある。本診療ガイドラインは治療選択を強制するものではなく、医師の裁量を制限するものでもない。なお、今後、診断や治療法の進歩に伴い、適宜改定されていく必要がある。

### I 臨床的特徴

前眼部形成異常は、眼先天異常のうち主な異常所見が前眼部（角膜・虹彩・隅角）に局限しているものであり、後部胎生環、Axenfeld 異常、Rieger 異常、後部円錐角膜、Peters 異常、強膜化角膜、前部ぶどう腫の総称である（付図 1）。

付図 1



## II 疫学的特徴

本邦における角膜混濁を伴う前眼部形成異常の発症頻度は、先天性角膜混濁の実態把握と診断法確立のための研究（平成 21 年度厚生労働科学研究費補助金、難治性疾患克服研究事業）において、出生 12,000-15,000 人に 1 人、年間 70-90 例程度と推定される希少疾患である<sup>1-3)</sup>。しかしながら、角膜混濁を伴わないか明瞭でない軽症例はこれらの調査に含まれておらず、実数はさらに多い可能性がある。スペインの報告では、出生 5,000-6,000 人に 1 人と推定されている<sup>4)</sup>。性差はない。

孤発例が多いが、常染色体劣性遺伝または常染色体優性遺伝を示す例もみられる<sup>5)</sup>。

## III 病態生理

前眼部の発生は、胎生 5 週頃に表面外胚葉より水晶体胞の分離がはじまり、続いて角膜上皮の形成、胎生 6 週（第 1 波）：角膜内皮の形成、胎生 7 週（第 2 波）：角膜実質の形成、胎生 8 週（第 3 波）：虹彩実質の形成が連続して短い期間に生じる。各々の組織の由来も神経外胚葉、表面外胚葉、神経堤細胞と様々であり、この時期に生じる発生異常は様々な臨床型を呈する。

前眼部形成異常に伴う角膜混濁は角膜後面の欠損を基本所見とし、胎生 6 週の第 1 波の神経堤細胞の遊走異常に由来する<sup>6-8)</sup>。続発的に第 2 波、第 3 波の異常も伴うため臨床像は多岐にわたり、上記の疾患群は一連のスペクトラムにある疾患群と捉えることができる<sup>9-14)</sup>。*PAX6*, *PITX2*, *CYP11B1*, *FOXC1* などの遺伝子変異が報告されている<sup>13, 15, 16)</sup>。

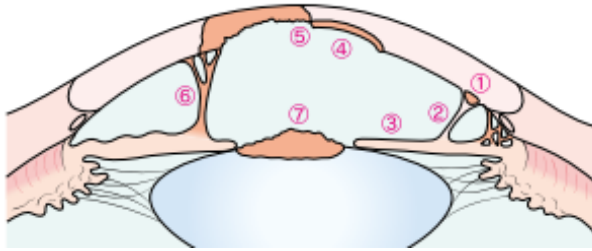
前眼部形成異常は片眼性の場合も両眼性の場合もあるが、本邦の統計では両眼性が 3/4 程度を占めている。また、一眼が Peters 異常である場合、僚眼も約半数では Peters 異常であり、20-30%では強膜化角膜、前部ぶどう腫など別の前眼部形成異常を示す<sup>2, 5)</sup>。

## IV 臨床症状、検査所見

### 1. 眼所見

前眼部形成異常を示す代表所見として、①Schwalbe 線の前方移動、②虹彩索、③虹彩実質の萎縮、④角膜後面陥凹、⑤角膜後面欠損・角膜混濁、⑥角膜混濁部位への虹彩癒着、⑦角膜混濁部位への水晶体前方移動、があげられる（付図 2）<sup>9, 10, 17)</sup>。

付図 2



		後部胎生環	Axenfeld 異常	Rieger 異常	後部鈍角膜	Peters 異常		
Schwalbe 線の前方移動	①							
虹彩索	②							
虹彩実質の萎縮	③							
角膜後部陥凹	④							
角膜後部欠損・混濁	⑤							
角膜後部への虹彩癒着	⑥							
角膜後部への水晶体変位	⑦							

Peters 異常では、⑤中央部の角膜後部欠損と⑥虹彩索状物を示す（Peters 異常 I 型）。⑦水晶体の前方移動や白内障を伴う場合があり、Peters 異常 II 型と呼ばれる。

## 2. 全身所見

片眼性の症例と比較して両眼性の症例において、全身合併症を有する確率が高いと報告されている<sup>18)</sup>。20-30%に心血管異常、神経疾患、発達遅滞、全身多発奇形など多様な全身異常を合併する<sup>2, 5, 19)</sup>。発生学的に神経堤 (neural crest) を共通の起源とする正中線上の組織の異常が多くみられることを特徴とする<sup>6, 20, 21)</sup>。

このうち、歯奇形、顔面骨奇形、臍異常、下垂体病変などを合併したものを Axenfeld-Rieger 症候群と呼ぶ。PITX2 遺伝子異常が報告されており、常染色体優性遺伝を示す。また口唇裂・口蓋裂、成長障害、発達遅滞、心奇形などを合併したものを Peters plus 症候群と呼ぶ。B3GALT1 遺伝子変異が報告されており、常染色体劣性遺伝を示す。

## V 診断と検査

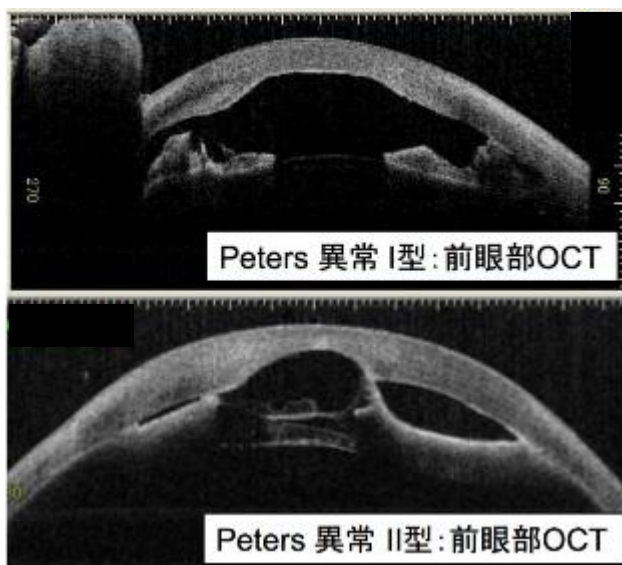
新生児、乳幼児の片眼または両眼の全面または一部の角膜混濁で、角膜後面から虹彩に連続する索状物や角膜後部欠損を伴っている場合には前眼部形成異常を考慮する。

最も頻度の高い Peters 異常では、角膜後部欠損部に一致した中央部の角膜混濁が基本所見であるが、広範なびまん性の混濁を呈することもある。細隙灯顕微鏡検査で虹彩索状物

や水晶体の前方移動または白内障が確認できれば確定診断につながる。

Peters 異常や強膜化角膜で角膜混濁が強く、細隙灯顕微鏡検査で観察困難な場合には、前眼部光干渉断層計（前眼部 OCT）や前眼部超音波検査（UBM）が有用である（付図 3）<sup>22-26</sup>。

付図 3



強膜化角膜では角膜の大部分または全てが強膜と判別困難な白色組織で形成され、表面は血管を伴った上皮組織で覆われる。周辺部や中央部の一部に正常角膜組織が観察されることもある。強膜化角膜においても Peters 異常と同様に前眼部 OCT では角膜後面から虹彩に連続する索状物や角膜後部欠損、水晶体異常がみられる。前部ぶどう腫は角膜実質の広範な菲薄化と前房消失があり、虹彩が角膜上皮を裏打ちした状態で眼圧によって前方に突出したものである<sup>23</sup>。

後眼部の異常の有無を検索するために B モード超音波検査、可能なら眼底検査を行う。続発性に眼圧上昇を生じる可能性があり、定期的な眼圧測定が推奨される。眼圧検査を含め、幼少児で眼科的検査が施行困難な場合には全身麻酔下での検査を計画する。

屈折検査・視力検査による視機能評価が望ましいが、角膜混濁のため屈折の評価は自覚的検査に依ることが多い。幼少児や発達遅滞など視力検査が不可能な例では、眼科検査所見と視反応、日常生活での行動などから推定する場合もある。

## VI 治療と予後

Peters 異常では成長に伴って角膜混濁自体は軽快することが多いが<sup>27, 28</sup>、強膜化角膜、前部ぶどう腫では混濁は変化しない。いずれの場合も形態覚遮断弱視を伴うので、特に片眼性の場合には弱視治療を早期から開始する必要があるが、視力予後は概して不良である。

視力は Peters 異常では 6 割以上が 0.1 未満、4 割以上が 0.01 未満と重度の視覚障害を呈する例が多く、強膜化角膜と前部ぶどう腫ではほぼ全例が 0.01 未満である<sup>2)</sup>。

Peters 異常や強膜化角膜では全層角膜移植術が施行されることがあるが、術後の視力は疾患重症度に依存することが多い<sup>18, 19, 29)</sup>。また乳幼児の角膜移植は手術手技と術後管理が難しく<sup>19, 30-35)</sup>、角膜移植片の拒絶反応、白内障、手術不可能な網膜剥離や眼球瘻などの合併が成人より多くみられ<sup>30, 36)</sup>、本邦ではほとんど行われていない<sup>27, 37)</sup>。前部ぶどう腫では眼球突出や角膜穿孔などのために眼球摘出術・眼球内容除去術が施行されることがある。

前眼部形成異常全般に、学童期から思春期にかけて続発緑内障をきたしやすく<sup>9, 27, 38)</sup>、視機能の維持のためにも眼圧管理に注意を払う必要がある。続発性に水晶体混濁（白内障）をきたす場合もある<sup>9, 39)</sup>。

症例により角膜混濁の程度に幅があるため視機能障害の程度は異なるものの、ロービジョンケアを行い残存視機能の発達と活用を図ることは重要である。前眼部形成異常では角膜混濁と不正乱視に伴いコントラスト感度の低下や羞明を生じやすいため、可能な場合は屈折矯正を行い、また照明などに留意する工夫が必要である<sup>40)</sup>。

## Ⅶ 診療の全体的な流れ

難病としての前眼部形成異常を考慮した場合、日常生活や就学に影響を及ぼすような視覚障害の有無とその程度、定期的な医学的管理の必要性の有無が重要となる。

この観点から、診断基準では前眼部形成異常のうち、角膜混濁のために重症の視覚障害を生じる Peters 異常と強膜化角膜、前部ぶどう腫を主な対象とすることを明記した。また重症度分類では、日常生活機能に最も影響する良い方の眼の視力で分類を行い、前眼部形成異常の軽症例である後部胎生環、Axenfeld 異常、Rieger 異常、後部円錐角膜は緑内障を併発しない限り除外されるようにした。また学童期以降に緑内障の合併に伴い視力予後が悪化する症例、頻繁な通院を要する症例への配慮として、付記として「続発性に片眼または両眼に緑内障を生じた I~III 度の例では、1 段階上の重症度分類に移行する」を追加した。

### I. 診断基準

本診断基準は前眼部形成異常のうち、角膜混濁のために重度の視覚障害を生じる Peters 異常と強膜化角膜、前部ぶどう腫を主な対象としたものである。

診断に特に有用な検査は、細隙灯顕微鏡検査、前眼部超音波検査、前眼部光干渉断層計（前眼部 OCT）検査である。

診断基準項目

Definite を対象とする。

#### A. 症状

1. 新生児・乳児期から存在する角膜混濁
2. 視覚障害
3. 羞明

#### B. 検査所見

細隙灯顕微鏡検査、前眼部超音波検査、前眼部光干渉断層計検査などにより以下の所見を観察する。

1. 新生児期から乳幼児期の両眼性または片眼性の、全面または一部の角膜混濁
2. 角膜後面から虹彩に連続する索状物や角膜後部欠損

#### C. 鑑別診断

1. 胎内感染に伴うもの
2. 分娩時外傷（主に鉗子分娩）
3. 生後の外傷、感染症等に伴うもの
4. 全身の先天性代謝異常症に伴うもの
5. 先天角膜ジストロフィ
6. 先天緑内障
7. 無虹彩症
8. 角膜輪部デルモイド

#### D. 眼外合併症

歯牙異常、顔面骨異常、先天性難聴、精神発達遅滞、多発奇形など<sup>(注1)</sup>

#### E. 遺伝学的検査

家族歴がない場合がほとんどであるが、常染色体劣性遺伝や常染色体優性遺伝のこともある<sup>(注2)</sup>

#### <診断のカテゴリー>

Definite :

- (1) Aの1つ以上を認め、Bの1と2を認めるもの
- (2) Aの1つ以上を認め、Bの1を認め、Cの鑑別すべき疾患を除外できるもの

Probable :

Aの1つ以上を認め、Bの1を認めるが、Cの鑑別すべき疾患を除外できないもの

(注1) 20-30%の症例で眼外合併症を伴う。



Axenfeld-Rieger 症候群：歯牙異常、顔面骨異常、臍異常、下垂体病変などを合併した場合

Peters plus 症候群：口唇裂・口蓋裂、成長障害、発達遅滞、心奇形などを合併した場合  
(注2) 一部の症例で *PAX6*、*PITX2*、*CYP11B1*、*FOXC1* 遺伝子変異が報告されている。

## II. 重症度分類

1) または2) に該当するものを対象とする。

1) 以下でⅢ度以上の者を対象とする。

I 度：罹患眼が片眼で、僚眼（もう片方の眼）が健常なもの

II 度：罹患眼が両眼で、良好な方の眼の矯正視力 0.3 以上

III 度：罹患眼が両眼で、良好な方の眼の矯正視力 0.1 以上、0.3 未満

IV 度：罹患眼が両眼で、良好な方の眼の矯正視力 0.1 未満

(注1) 健常とは矯正視力が 1.0 以上であり、視野異常が認められず、また眼球に器質的な異常を認めない状況である。

(注2) I～III 度の例で続発性の緑内障等で良好な方の眼の視野狭窄を伴った場合には、1 段階上の重症度分類に移行する。

(注3) 視野狭窄ありとは、中心の残存視野がゴールドマン I/4 視標で 20 度以内とする。

(注4) 幼児等の患者において視力測定ができない場合は、眼所見等を総合的に判断して視力が 0.1 以上、0.3 未満であると判断される場合には 0.1 以上、0.3 未満とし、視力が 0.1 未満であると判断される場合には 0.1 未満とする。

2) modified Rankin Scale (mRS)、食事・栄養、呼吸のそれぞれの評価スケールを用いて、いずれかが 3 以上を対象とする。

日本版 modified Rankin Scale (mRS) 判定基準書		
modified Rankin Scale		参考すべき点
0	まったく症候がない	自覚症状および他覚徴候がともにない状態である
1	症候はあっても明らかな障害はない： 日常の勤めや活動は行える	自覚症状および他覚徴候はあるが、発症以前から行っていた仕事や活動に制限はない状態である
2	軽度の障害： 発症以前の活動がすべて行えるわけはないが、自分の身の回りのことは介助なしに行える	発症以前から行っていた仕事や活動に制限はあるが、日常生活は自立している状態である

3	中等度の障害： 何らかの介助を必要とするが、歩行は介助なしに行える	買い物や公共交通機関を利用した外出などには介助を必要とするが、通常歩行、食事、身だしなみの維持、トイレなどには介助を必要としない状態である
4	中等度から重度の障害： 歩行や身体的要求には介助が必要である	通常歩行、食事、身だしなみの維持、トイレなどには介助を必要とするが、持続的な介護は必要としない状態である
5	重度の障害： 寝たきり、失禁状態、常に介護と見守りを必要とする	常に誰かの介助を必要とする状態である
6	死亡	

日本脳卒中学会版

### 食事・栄養 (N)

0. 症候なし。
1. 時にむせる、食事動作がぎこちないなどの症候があるが、社会生活・日常生活に支障ない。
2. 食物形態の工夫や、食事時の道具の工夫を必要とする。
3. 食事・栄養摂取に何らかの介助を要する。
4. 補助的な非経口的栄養摂取（経管栄養、中心静脈栄養など）を必要とする。
5. 全面的に非経口的栄養摂取に依存している。

### 呼吸 (R)

0. 症候なし。
1. 肺活量の低下などの所見はあるが、社会生活・日常生活に支障ない。
2. 呼吸障害のために軽度の息切れなどの症状がある。
3. 呼吸症状が睡眠の妨げになる、あるいは着替えなどの日常生活動作で息切れが生じる。
4. 喀痰の吸引あるいは間欠的な換気補助装置使用が必要。
5. 気管切開あるいは継続的な換気補助装置使用が必要。

## Ⅷ 診療ガイドラインがカバーする内容に関する事項

### 1. タイトル

前眼部形成異常の診断および眼合併症の臨床管理（簡略タイトル：前眼部形成異常）

### 2. 目的

以下のアウトカムを改善することを目的とする。

- ・前眼部形成異常の診断
- ・角膜混濁の治療
- ・主要な眼合併症である緑内障の管理
- ・視力予後

### 3. トピック

前眼部形成異常の診断および眼合併症の臨床管理

### 4. 想定される利用者、利用施設、適応が想定される医療現場

大学病院眼科の勤務医、地域中核病院眼科の勤務医、眼科開業医

### 5. 既存ガイドラインとの関係

本邦において既存のガイドラインは存在しない。

### 6. 重要臨床課題

#### 1) 前眼部形成異常の診断

前眼部形成異常の症例において角膜混濁の程度は様々である。また前眼部形成異常の眼合併症である白内障、緑内障の合併頻度も様々である。前眼部形成異常の診断においてどの所見を用いるのが最適であるか、現在の診断基準が妥当であるか、多数例で再評価する必要がある。

#### 2) 角膜混濁の治療オプション

前眼部形成異常の主症状である角膜混濁の治療としては、乳幼児から学童期にかけての弱視治療と視覚リハビリテーションが基本である。両眼性の高度の角膜混濁には角膜移植を行うこともあるが、予後は概して不良であるため本邦ではほとんど行われていない。片眼性・両眼性、角膜混濁の程度により、どの治療が最適であるのかについては定まっていない。

#### 3) 緑内障等の眼合併症の管理

前眼部形成異常全般に、学童期から思春期にかけて続発緑内障をきたしやすく、視機能の維持のためにも眼圧管理に注意を払う必要がある。前眼部形成異常は幅広い病態であるため、緑内障の合併頻度とその予後を明らかにする必要がある。

### 7. ガイドラインがカバーする範囲

前眼部形成異常と診断された患者

### 8. CQ リスト

CQ1：前眼部形成異常の病型を診断する上で有用な検査は何か？

CQ2：前眼部形成異常の角膜混濁に対する手術治療は、自然経過と比較して有用か？

CQ3：前眼部形成異常の続発性眼合併症の早期発見、管理に有用な検査は何か？

## IX システマティックレビューに関する事項

### 1. 実施スケジュール

文献検索：2018年11月～12月

文献スクリーニング：2018年12月～2019年6月

エビデンス総体の評価および統合：2019年7月～10月

### 2. エビデンスの検索

#### 1) エビデンスタイプ

既存の診療ガイドライン、SR/MA論文、個別研究論文を、この順番の優先順位で検索する。個別研究論文としては、ランダム化比較試験、非ランダム化比較試験、観察研究、ケースシリーズを対象とする。

#### 2) データベース

Medline (OvidSP)、The Cochrane Library、医中誌 Web を検索対象とする。またこれらのデータベースに採録されていない文献であっても引用文献等があれば追加する。

#### 3) 検索の基本方針

既存ガイドライン、SR/MA論文等の把握および検索漏れを防ぐため、まず初めに全般検索を行い、その後CQごとに個別検索を行う。全てのデータベースについて、特に明示しない限りデータベースの採録期間全てを検索対象とする。

### 3. 文献の選択基準、除外基準

採用条件を満たす既存のガイドライン、SR論文が存在する場合は、それを第一優先とする。採用条件を満たす既存のガイドライン、SR論文がない場合は、個別研究論文を対象として独自にSRを実施する (de novo SR)。de novo SRでは、採用条件を満たすRCTを優先して実施する。採用条件を満たすRCTがない場合には観察研究を対象とする。CQによっては症例集積研究、症例報告も対象とする。

### 4. エビデンスの評価と統合の方法

エビデンス総体の強さの評価は、「Minds作成の手引き2017」の方法に基づく。エビデンス総体の統合は、質的な統合を基本とし、適切な場合は量的な統合も実施する。

## X 推奨作成から最終化、公開までにに関する事項

## 1. 推奨作成の基本方針

推奨の決定は、作成グループの審議に基づく。意見の一致をみない場合には、投票を行って決定する。推奨の決定には、エビデンスの評価と統合で求められた「エビデンスの強さ」、「益と害のバランス」の他、「患者の価値観の多様性」、「経済学的な視点」も考慮して、推奨とその強さを決定する。

## 2. 最終化

外部評価を実施する。またパブリックコメントを募集し、結果を最終版に反映させる。

## 3. 外部評価の具体的方法

外部評価委員が個別にコメントを提出する。ガイドライン作成グループは、各コメントに対して診療ガイドラインを変更する必要性を討議して、対応を決定する。またパブリックコメントに対しても同様に、ガイドライン作成グループは、各コメントに対して診療ガイドラインを変更する必要性を討議して、対応を決定する。

## 4. 公開の予定

外部評価、パブリックコメントへの対応が終了したら、ガイドライン統括委員会が公開の最終決定をする。公開の方法は、ガイドライン作成グループとガイドライン統括委員会が協議の上決定する。

(山田 昌和、重安 千花)

## 文献

- 1) 山田昌和：先天性角膜混濁の実態把握と診断法確立のための研究：平成21年度総括研究報告書：厚生労働科学研究費補助金難治性疾患克服研究事業，東京，2010.
- 2) Shigeyasu C, Yamada M, Mizuno Y, Yokoi T, Nishina S, Azuma N: Clinical features of anterior segment dysgenesis associated with congenital corneal opacities. *Cornea* 31: 293-298, 2012.
- 3) 山田昌和：小児眼科疾患 前眼部形成異常. *眼科* 59: 931-936, 2017.
- 4) Bermejo E, Martinez-Frias ML: Congenital eye malformations: clinical-epidemiological analysis of 1,124,654 consecutive births in Spain. *Am J Med Genet* 75: 497-504, 1998.
- 5) Rezende RA, Uchoa UB, Uchoa R, Rapuano CJ, Laibson PR, Cohen EJ: Congenital corneal opacities in a cornea referral practice. *Cornea* 23: 565-570, 2004.
- 6) Beauchamp GR, Knepper PA: Role of the neural crest in anterior segment development and disease. *J Pediatr Ophthalmol Strabismus* 21: 209-214, 1984.
- 7) Kenyon KR: Mesenchymal dysgenesis in Peter's anomaly, sclerocornea and

- congenital endothelial dystrophy. *Exp Eye Res* 21: 125-142, 1975.
- 8) Idrees F, Vaideanu D, Fraser SG, Sowden JC, Khaw PT: A review of anterior segment dysgeneses. *Surv Ophthalmol* 51: 213-231, 2006.
  - 9) Waring GO 3rd, Rodrigues MM, Laibson PR: Anterior chamber cleavage syndrome. A stepladder classification. *Surv Ophthalmol* 20: 3-27, 1975.
  - 10) Reese AB, Ellsworth RM: The anterior chamber cleavage syndrome. *Arch Ophthalmol* 75: 307-318, 1966.
  - 11) 尾関年則, 佐野雅洋, 森宏明, 白井正一郎, 馬嶋昭生: 神経堤細胞遊走不全と前眼部形成異常. *臨床眼科* 45: 1419-1423, 1991.
  - 12) Nischal KK: Congenital corneal opacities - a surgical approach to nomenclature and classification. *Eye (Lond)* 21: 1326-1337, 2007.
  - 13) Nischal KK: Genetics of Congenital Corneal Opacification--Impact on Diagnosis and Treatment. *Cornea* 34 Suppl 10: S24-34, 2015.
  - 14) Ohuchi H, Sato K, Habuta M, Fujita H, Bando T: Congenital eye anomalies: More mosaic than thought? *Congenit Anom (Kyoto)*, 2019.
  - 15) Sowden JC: Molecular and developmental mechanisms of anterior segment dysgenesis. *Eye (Lond)* 21: 1310-1318, 2007.
  - 16) Azuma N, Yamada M: Missense mutation at the C terminus of the PAX6 gene in ocular anterior segment anomalies. *Invest Ophthalmol Vis Sci* 39: 828-830, 1998.
  - 17) 重安千花: 角膜先天異常. 仁科幸子 編 専門医のための眼科診療クオリファイ 9 子どもの眼と疾患. 中山書店, 東京, 105-109, 2012.
  - 18) Bhandari R, Ferri S, Whittaker B, Liu M, Lazzaro DR: Peters anomaly: review of the literature. *Cornea* 30: 939-944, 2011.
  - 19) Chang JW, Kim JH, Kim SJ, Yu YS: Long-term clinical course and visual outcome associated with Peters' anomaly. *Eye (Lond)* 26: 1237-1242, 2012.
  - 20) Steinsapir KD, Lehman E, Ernest JT, Tripathi RC.: Systemic neurocristopathy associated with Rieger's syndrome. *Am J Ophthalmol* 110: 437-438, 1990.
  - 21) Traboulsi EI, Maumenee IH: Peters' anomaly and associated congenital malformations. *Arch Ophthalmol* 110: 1739-1742, 1992.
  - 22) 吉川晴菜, 池田陽子, 外園千恵, 森和彦, 上野盛夫, 木下茂: 先天角膜混濁の超音波生体顕微鏡所見と臨床診断および眼圧の関係. *日眼会誌* 119: 16-21, 2015.
  - 23) Majander AS, Lindahl PM, Vasara LK, Krootila K: Anterior segment optical coherence tomography in congenital corneal opacities. *Ophthalmology* 119: 2450-2457, 2012.
  - 24) Nischal KK, Naor J, Jay V, MacKeen LD, Rootman DS: Clinicopathological correlation of congenital corneal opacification using ultrasound

- biomicroscopy. *Br J Ophthalmol* 86: 62-69, 2002.
- 25) Kiryu J, Park M, Kobayashi H, Kondo T: Ultrasound biomicroscopy of the anterior segment of the eyes of infants. *J Pediatr Ophthalmol Strabismus* 35: 320-322, 1998.
  - 26) 朴真紗美, 桐生純一, 栗本康夫, 小林博, 近藤武久: 超音波バイオマイクロスコープによる強膜化角膜と小角膜の前眼部の観察. *日眼会誌* 101: 69-73, 1997.
  - 27) Yoshikawa H, Sotozono C, Ikeda Y, Mori K, Ueno M, Kinoshita S: Long-term clinical course in eyes with Peters anomaly. *Cornea* 36: 448-451, 2017.
  - 28) 佐野雅洋, 尾関年則, 白井正一郎, 馬嶋 昭生: Peters 奇形における角膜混濁の臨床経過. *臨床眼科* 48: 995-999, 1994.
  - 29) Kim YW, Choi HJ, Kim MK, Wee WR, Yu YS, Oh JY: Clinical outcome of penetrating keratoplasty in patients 5 years or younger: Peters anomaly versus sclerocornea. *Cornea* 32: 1432-1436, 2013.
  - 30) Yang LL, Lambert SR, Lynn MJ, Stulting RD: Long-term results of corneal graft survival in infants and children with Peters anomaly. *Ophthalmology* 106: 833-848, 1999.
  - 31) Zhu AY, Marquezan MC, Kraus CL, Prescott CR: Pediatric corneal transplants: Review of current practice patterns. *Cornea* 37: 973-980, 2018.
  - 32) Lin Q, Shi W, Miao S, Zhang Y, Li L, Pan Z: Visual outcomes and prognostic factors of successful penetrating keratoplasty in 0- to 7-year-old children with congenital corneal opacities. *Cornea* 37: 1237-1242, 2018.
  - 33) Zaidman GW, Flanagan JK, Furey CC: Long-term visual prognosis in children after corneal transplant surgery for Peters anomaly type I. *Am J Ophthalmol* 144: 104-108, 2007.
  - 34) Dana MR, Schaumberg DA, Moyes AL, Gomes JA: Corneal transplantation in children with Peters anomaly and mesenchymal dysgenesis. Multicenter Pediatric Keratoplasty Study. *Ophthalmology* 104: 1580-1586, 1997.
  - 35) Huang C, O'Hara M, Mannis MJ: Primary pediatric keratoplasty: indications and outcomes. *Cornea* 28: 1003-1008, 2009.
  - 36) Yang LL, Lambert SR, Drews-Botsch C, Stulting RD: Long-term visual outcome of penetrating keratoplasty in infants and children with Peters anomaly. *J AAPOS* 13: 175-180, 2009.
  - 37) 山田昌和: 手術手技のコツ 小児の角膜移植のコツ. *眼科手術* 26: 62-65, 2013.
  - 38) Stone DL, Kenyon KR, Green WR, Ryan SJ: Congenital central corneal leukoma (Peters' anomaly). *Am J Ophthalmol* 81: 173-193, 1976.
  - 39) Withers SJ, Gole GA, Summers KM: Autosomal dominant cataracts and Peters

anomaly in a large Australian family. Clin Genet 55: 240-247, 1999.

- 40) 仁科幸子, 新井千賀子, 越後貫滋子, 赤池祥子, 富田香, 守田好江, 他: 乳幼児のロービジョンケアの現状と問題点 医療機関と教育機関の共同ケアによる成果. 眼科臨床医報 96: 57-61, 2002.



## 第3章 推奨

### — 診断 —

CQ1 前眼部形成異常の病型を診断する上で有用な検査は何か？

(宮田 和典、子島 良平、森 洋斉)

#### 推奨提示

臨床所見より前眼部形成異常が疑われる症例での病型を診断する検査として、UBMおよび前眼部 OCT を提案する。両検査とも、細隙灯顕微鏡では観察が困難である角膜裏面や隅角、虹彩の状態の把握に有効であると考えられ、病型を診断する検査として実施することを提案する。ただし症例によっては、局所または全身麻酔下での検査が必要である。

#### 推奨の強さ

弱い：「実施する」ことを提案する

#### CQに対するエビデンスの強さ

A (強)    B (中)    C (弱)    D (非常に弱い)

#### 推奨作成の経過

本 CQ に対する推奨の作成に当たっては、細隙灯顕微鏡では観察困難である前眼部の詳細が把握できることを重要視した。

前眼部形成異常では角膜混濁を伴う症例が多く、細隙灯顕微鏡のみでの病型の診断は困難と考える。角膜混濁を有する症例において、角膜や隅角、虹彩の構造異常を解析できる可能性のある検査として UBM や前眼部 OCT が考えられ、これらの検査の有効性についての論文検索を行った。

前眼部形成異常の診断における UBM や前眼部 OCT の有効性に関する文献は、系統的検索を行った結果、7 編の症例報告<sup>1-7)</sup>、6 編のケースシリーズスタディ<sup>8-13)</sup>、1 編のコホート研究<sup>14)</sup>を採用した。このうち UBM を用い診断を行った報告は 8 編<sup>4-8, 11, 13, 14)</sup>、前眼部 OCT を用いた報告は 6 編であった<sup>1-3, 9, 10, 12)</sup>。これらにつき病型の診断での有効性、有害事象についての SR を行った。

なお前眼部形成異常は希少疾患であるため、先行するガイドラインやシステマティックレビュー、ランダム化比較試験といった質の高い文献が存在しない。このため SR では症例報告、ケースシリーズスタディ、コホート研究をベースに検討を行っている。このため各

報告における患者年齢や国籍、検査機器が多岐にわたる点には注意が必要である。

病型の診断に UBM を用いた報告 8 編では、いずれにおいても UBM を用いることで前房内の詳細な観察が可能であったとされている。しかしながら接触型検査である UBM では、局所もしくは全身麻酔が必要であることに留意すべきである。

前眼部 OCT を用いた報告 6 編では UBM と同様、前眼部 OCT を用いることで、細隙灯顕微鏡では観察できなかった前眼部の詳細な観察が可能であったと報告されている。

有害事象については UBM および前眼部 OCT いずれにおいても、今回、検討対象となったいずれの文献においても報告されていない。

## SR レポートのまとめ

### 1. 病型の診断

病型の診断に UBM を用いた報告については 8 編採用した。いずれの報告においても UBM により前房内の詳細な観察が可能であったとされている。接触型検査である UBM では局所もしくは全身麻酔が必要と考えられるが、症例報告ではどのような麻酔を行ったかの詳細について述べられている文献は無かった。Dietlein らは Peters 異常や Rieger 症候群を含んだ先天性緑内障についてのケースシリーズスタディで全身麻酔下での UBM 検査の有効性を報告している<sup>13)</sup>。吉川らの報告したケースシリーズスタディでは鎮静剤内服下での検査が行われていた<sup>11)</sup>。また Mannino らは協力的な被検者であれば、0.4%オキシプロカイン塩酸塩を用い局所麻酔下での検査が可能であったと報告している<sup>14)</sup>。

非接触型検査である前眼部 OCT を用いた報告は 6 編採用した。UBM と同様、前眼部 OCT を用いることで、細隙灯顕微鏡では観察できなかった前眼部の詳細な観察が可能であったと報告されている。Hong らは、角膜移植術の際の全身麻酔下での検査が術式の選択に有効であったと報告している<sup>12)</sup>。また Wang らは、疼痛が強く UBM が行えなかった成人男性の診断に前眼部 OCT が有効であったと報告している<sup>1)</sup>。

患者年齢や国籍、使用機器のばらつきなどのリスクの存在があり、またこれらの報告は観察研究レベルであることからエビデンスレベルは C と判断した。

### 2. 有害事象

前眼部形成異常の診断における UBM および前眼部 OCT での有害事象は、今回、検討対象となったいずれの文献においても報告されていないが、局所麻酔についてのリスクは低く、また適切な管理下での全身麻酔であればリスクは高くないと考える。

以上、臨床所見から前眼部形成異常が疑われる患者の病型診断における UBM、前眼部 OCT は病型の診断において有効であり、有害事象のリスクは低いと結論づける。

## 文献

- 1) Wang D, Wang M, Console JW, He M, Seider MI, Lin SC : Distinctive findings in a patient with Axenfeld-Rieger syndrome using high-resolution AS-OCT. *Ophthalmic Surg Lasers Imaging* 40: 589-592, 2009.
- 2) Hashemi H, Ghaffari R, Mohebi M : Posterior lamellar keratoplasty (DSAEK) in Peters anomaly. *Cornea* 31: 1201-1205, 2012.
- 3) Hou JH, Crispim J, Cortina MS, Cruz Jde L : Image-guided femtosecond laser-assisted cataract surgery in Peters anomaly type 2. *J Cataract Refract Surg* 41: 2353-2357, 2015.
- 4) Zhang Y, Zhou J, Zhu D : Ultrasonographic characteristics of congenital corneal staphyloma. *J Med Ultrason* 43: 291-293, 2016.
- 5) Todorova MG, Grieshaber MC, Cámara RJ, Miny P, Palmowski-Wolfe AM. : Anterior segment dysgenesis associated with Williams-Beuren syndrome: a case report and review of the literature. *BMC Ophthalmol* doi: 10.1186/1471-2415-14-70. 2014.
- 6) Badlani VK, Quinones R, Wilensky JT, Hawkins A, Edward DP : Angle-closure glaucoma in teenagers. *J Glaucoma* 12: 198-203, 2003.
- 7) Nishide T, Nakanishi M, Hayakawa N, Kimura I, Mizuki N : Cataract surgery for tilted lens in Peters' anomaly type 2. *Case Rep Ophthalmol* 26: 134-137, 2013.
- 8) Nischal KK, Naor J, Jay V, MacKeen LD, Rootman DS : Clinicopathological correlation of congenital corneal opacification using ultrasound biomicroscopy. *Br J Ophthalmol* 86: 62-69, 2002.
- 9) Cauduro RS, Ferraz Cdo A, Morales MS, Garcia PN, Lopes YC, Souza PH, Allemann N : Application of anterior segment optical coherence tomography in pediatric ophthalmology. *J Ophthalmol* doi:10.1155/2012/313120. 2012.
- 10) Majander AS, Lindahl PM, Vasara LK, Krootila K : Anterior segment optical coherence tomography in congenital corneal opacities. *Ophthalmology* 119: 2450-2457, 2012.
- 11) 吉川晴菜, 池田陽子, 外園千恵, 森和彦, 上野盛夫, 木下茂 : 先天角膜混濁の超音波生体顕微鏡所見と臨床診断および眼圧の関係. *日眼会誌* 119 : 16-21, 2015.
- 12) Hong J, Yang Y, Cursiefen C, Mashaghi A, Wu D, Liu Z, Sun X, Dana R, Xu J. : Optimising keratoplasty for Peters' anomaly in infants using spectral-domain optical coherence tomography. *Br J Ophthalmol* 101: 820-827, 2017.
- 13) Dietlein TS, Engels BF, Jacobi PC, Krieglstein GK : Ultrasound biomicroscopic patterns after glaucoma surgery in congenital glaucoma. *Ophthalmology* 107: 1200-1205, 2000.
- 14) Mannino G, Abdolrahimzadeh B, Calafiore S, Anselmi G, Mannino C, Lambiase A : A review of the role of ultrasound biomicroscopy in glaucoma associated with rare diseases of the anterior segment. *Clin Ophthalmol* 29: 1453-1459, 2016.

## —治療—

CQ2 前眼部形成異常の角膜混濁に対する手術治療は、自然経過と比較して有用か？

(榛村 重人、内野 裕一、三田村浩人、大本美紀)

### 推奨提示

前眼部形成異常の角膜混濁に対する手術治療を自然経過と比較した報告はない。手術治療によって短期的には角膜透明治癒が得られることもあるが、長期予後は不明である。術中の硝子体切除や水晶体切除に伴う合併症のリスクや術後の続発緑内障の発症もあり、実施を推奨することはできない。

### 推奨の強さ

弱い：「実施しない」ことを提案する

### CQに対するエビデンスの強さ

A (強)    B (中)    C (弱)    D (非常に弱い)

### 推奨作成の経過

前眼部形成異常の混濁に対する手術治療は、全層角膜移植 (PKP) であり、本 CQ に対する推奨の作成に当たっては、移植角膜の透明治癒率と術後視力を重要視した。しかしながら術後長期予後が不明であり、前眼部形成異常の角膜混濁が希少疾患であることから RCT など存在しないため、医療者の考え方、医療環境、患者やその家族の強い要望などに大きく左右される可能性がある。

前眼部形成異常の混濁に対する手術治療の有効性についての論文検索を行った。自然経過と PKP を直接比較した RCT やシステマティックレビューなどの質の高い文献は存在しないため、16 編のケースシリーズスタディと 1 編のレビュー、1 編の症例報告を採用した。各報告における手術施行時の年齢、術後観察期間、人種、疾患重症度にはばらつきが多い点に注意が必要である。またケースシリーズや症例報告が論文化される場合、比較的経過の良好な症例が報告されやすい一方で、不良な症例は論文化されにくい出版バイアスを考慮する必要がある。

前眼部形成異常の角膜混濁に対する PKP の術後視力は、疾患の重症度に依存するところが多く、乳幼児の角膜移植の手術手技の術後管理の難しさも相まって、本邦ではほとんど行われていない。また Peters 異常では成長に伴って角膜混濁自体は軽快することが多いが、自然経過と手術治療を比較検討した報告はない。従って、前眼部形成異常による角膜混濁

に対して、角膜移植が自然経過より優れているかは現時点で判断できない。また緑内障併発例や、PKP 手術時に水晶体切除や硝子体切除術を併用した場合は、移植片混濁を起しやすいため、術前の手術適応を慎重に検討する必要がある。なお、現在までに報告されている最長の術後観察期間は 10 年であり、それ以降の角膜移植術後経過については詳細な報告が存在しないことにも留意する必要がある。

#### SR レポートのまとめ

前眼部形成異常の混濁に対する手術治療は、PKP である。自然経過と PKP 術後を直接比較した RCT やシステマティックレビューなどの質の高い文献は存在しないため、16 編のケースシリーズスタディ<sup>1-5), 7-17)</sup>と 1 編のレビュー<sup>6)</sup>、1 編の症例報告<sup>18)</sup>を採用した。各報告における手術施行時の年齢、術後観察期間、人種、疾患重症度にはばらつきが多い点に注意が必要である。

角膜移植術後の視力は疾患の重症度に依存するところが多い。また乳幼児の特徴として手術手技ならびに術後管理の難しさは特筆すべき事項である。前眼部形成異常の角膜混濁を有する疾患には Peters 異常、強膜化角膜、前部ぶどう腫が含まれる。その中でも特に単独疾患のケースシリーズスタディとして、Peters 異常に対する PKP の術後経過が比較的多く報告されている。レビュー<sup>6)</sup>において、PKP 術後における角膜の透明性は I 型（角膜混濁のみ）では比較的維持されるものの、II 型（角膜混濁以外の眼異常も示す）では不良であった。Peters 異常に対する PKP を施行したケースシリーズスタディ<sup>5, 7, 8, 14)</sup>でも、角膜混濁以外の眼異常を伴う症例や術後 1 か月以内に拒絶反応を示した症例では有意に移植片混濁が生じやすく<sup>5)</sup>、緑内障がある場合には視力予後は有意に不良となる<sup>8)</sup>。また Peters 異常に限らず、先天性角膜混濁に対する PKP 術後視力は、両眼性混濁の方が片眼性混濁に比較して有意に良好という報告がある<sup>1, 7)</sup>。また長期予後としては、移植片の状態が比較的安定している Peters 異常であっても、術後 10 年における角膜透明治癒率は約 35%に留まるとも報告されている<sup>14)</sup>。

前眼部形成異常による角膜混濁の中でも Peters 異常と比較検討されているのは強膜化角膜である。この 2 つの疾患群で比較したケースシリーズスタディで、角膜透明治癒期間として Peters 異常が平均で約 11 年に対し、強膜化角膜は約 3 年であり、術後平均 7 年における透明治癒率は、強膜化角膜は Peters 異常より PKP 術後経過は有意に不良であることが報告されている<sup>4)</sup>。

Peters 異常や強膜化角膜のみならず、先天性角膜混濁を有するほかの疾患群を含むケースシリーズスタディでの術後角膜透明治癒率の検討では、術後 3~4 年で約 45~70%であった<sup>2, 10, 11)</sup>。移植後拒絶反応は、白内障手術同時手術有りの場合で約 4 割に対し、無しの場合には約 3 割と差が生じ<sup>2)</sup>、PKP 再手術例や続発緑内障を生じた症例では移植片混濁が起きやすい<sup>2, 11)</sup>。また多施設共同研究でも、PKP 以外の眼内手術が必要であった症例では、移植角膜透明率や術後視力の低下が生じやすく<sup>16)</sup>、特に硝子体手術や水晶体切除術を同時に施行

した症例は移植片混濁の発生率が有意に高いことがわかっている<sup>17)</sup>。

以上から、前眼部形成異常の角膜混濁に対する角膜移植は、疾患の重症度に依存するところが多く、乳幼児の角膜移植の手術手技ならびに術後管理の難しさも相まって、本邦ではほとんど行われていない。また Peters 異常では成長に伴って角膜混濁自体は軽快することが多いが、自然経過と手術治療を比較検討した報告はない。従って、前眼部形成異常による角膜混濁に対して、角膜移植が自然経過より優れているかは現時点で判断できない。また緑内障合併症例や、PKP 手術時に水晶体切除や硝子体切除術を併用した場合は、移植片混濁を起こしやすいことから、術前の手術適応を慎重に検討する必要がある。さらに現在までに報告されている最長の術後観察期間は 10 年であり、それ以降の角膜移植術後経過については詳細な報告が存在しないことにも留意する必要がある。

## 文献

- 1) Lin Q, Shi W, Miao S, Zhang Y, Li L, Pan Z: Visual outcomes and prognostic factors of successful penetrating keratoplasty in 0- to 7-year-old children with congenital corneal opacities. *Cornea* 37: 1237-1242, 2018.
- 2) Zhang Y, Liu Y, Liang Q, Miao S, Lin Q, Zhang J, Pan Z, Lu Q: Indications and outcomes of penetrating keratoplasty in infants and children of Beijing, China. *Cornea* 37: 1243-1248 2018.
- 3) Elbaz U1, Ali A, Mireskandari K: Long-term corneal endothelial cell counts after penetrating keratoplasty in infants. *Cornea* 35: 784-788, 2016.
- 4) Kim YW, Choi HJ, Kim MK, Wee WR, Yu YS, Oh JY: Clinical outcome of penetrating keratoplasty in patients 5 years or younger: Peters anomaly versus sclerocornea. *Cornea* 32: 1432-1436 2013.
- 5) Chang JW, Kim MK, Kim JH, Kim SJ, Wee WR, Yu YS: Long-term visual outcomes of penetrating keratoplasty for Peters anomaly. *Graefes Arch Clin Exp Ophthalmol* 251: 953-958, 2013.
- 6) Bhandari R, Ferri S, Whittaker B, Liu M, Lazzaro DR: Peters anomaly: review of the literature. *Cornea* 30: 939-944, 2011.
- 7) Basdekidou C, Dureau P, Edelson C, De Laage De Meux P, Caputo G: Should unilateral congenital corneal opacities in Peters' anomaly be grafted? *Eur J Ophthalmol* 21: 695-699, 2011.
- 8) Zaidman GW, Flanagan JK, Furey CC: Long-term visual prognosis in children after corneal transplant surgery for Peters anomaly type I. *Am J Ophthalmol* 144: 104-108, 2007.
- 9) Michaeli A, Markovich A, Rootman DS: Corneal transplants for the treatment of congenital corneal opacities. *J Pediatr Ophthalmol Strabismus* 42: 34-44, 2005.

- 10) Rezende RA, Uchoa UB, Uchoa R, Rapuano CJ, Laibson PR, Cohen EJ: Congenital corneal opacities in a cornea referral practice. *Cornea* 23: 565-570, 2004.
- 11) Huang C, O'Hara M, Mannis MJ: Primary pediatric keratoplasty: indications and outcomes. *Cornea* 28: 1003-1008, 2009.
- 12) Al-Ghamdi A, Al-Rajhi A, Wagoner MD: J AAPOS Primary pediatric keratoplasty: indications, graft survival, and visual outcome. *J AAPOS* 11:41-47, 2007.
- 13) Comer RM, Daya SM, O'Keefe M: Penetrating keratoplasty in infants. *J AAPOS* 5: 285-290, 2001.
- 14) Yang LL, Lambert SR, Lynn MJ, Stulting RD: Long-term results of corneal graft survival in infants and children with peters anomaly. *Ophthalmology* 106: 833-848, 1999.
- 15) Frueh BE, Brown SI: Transplantation of congenitally opaque corneas. *Br J Ophthalmol* 81: 1064-1069, 1997.
- 16) Dana MR, Schaumberg DA, Moyes AL, Gomes JA: Corneal transplantation in children with Peters anomaly and mesenchymal dysgenesis. Multicenter Pediatric Keratoplasty Study. *Ophthalmology* 104: 1580-1586, 1997.
- 17) Dana MR, Moyes AL, Gomes JA, Rosheim KM, Schaumberg DA, Laibson PR, Holland EJ, Sugar A, Sugar J: The indications for and outcome in pediatric keratoplasty. A multicenter study. *Ophthalmology* 102: 1129-1138, 1995.
- 18) Bothun ED, Decanini A, Summers CG, Orchard PJ, Tolar J: Outcome of penetrating keratoplasty for mucopolysaccharidoses. *Arch Ophthalmol* 129: 138-144, 2011.

## —眼合併症—

CQ3 前眼部形成異常の続発性眼合併症の早期発見、管理に有用な検査は何か？

(外園 千恵、池田 陽子)

### 推奨提示

小児では緑内障を疑う基準が成人とは異なることへの理解が必要である。前眼部形成異常における続発緑内障の早期発見、管理に有用な検査として、乳幼児では角膜径の測定と非啼泣時の眼圧検査、学童期以降から成人では眼圧検査を提案する。眼底が透見可能な症例では、視神経乳頭陥凹の程度も参考になる。

### 推奨の強さ

弱い：「実施する」ことを提案する

### CQに対するエビデンスの強さ

A (強)  B (中)  C (弱)  D (非常に弱い)

### 推奨作成の経過

本CQに対する推奨の作成に当たっては、続発してくる緑内障をいかに見逃さないかを重要視した。眼圧測定は複数の機器で測定する必要がある。また小児の緑内障の臨床所見は成人と異なるため、その理解が必要である。

前眼部形成異常は希少疾患であるため、先行するガイドラインやSR、ランダム化比較試験を行っている文献が存在せず、症例報告と、それをまとめたレビューしかない。前眼部形成異常の緑内障発見には、乳幼児では眼圧測定と角膜径測定が基本となる。眼圧は成人では21 mmHg以上が異常値となるが小児では15 mmHg以上になった時には異常を疑う。また、角膜径が12 mmを超える場合や角膜径の拡大が見られる場合には緑内障を疑う。角膜径の拡大がなくても眼軸が伸長することで眼球拡大が起こっている場合があることに注意が必要である。そのため眼軸測定も必要な検査の一つと考える。成人では視神経乳頭陥凹が0.7を超えると緑内障を疑うが、小児は視神経乳頭陥凹が0.3を超えれば緑内障を疑う必要がある。このように成人と小児の緑内障所見を疑う基準の違いを理解しておく必要がある。しかし角膜混濁の強い症例では前眼部や視神経乳頭陥凹などの眼底所見は透見不能であることも多い。UBMを使用すれば前眼部の把握ができる。検査協力が得られる年齢以降は前眼部OCTが、非接触・短時間の検査で前眼部把握に有用である。UBMや前眼部OCTが緑



内障の診断に直接的に役立つわけではないが、詳細な病型を把握することで緑内障の発症リスクを推測することができる。

前眼部形成異常における緑内障の早期発見・管理に有用な検査は、小児においてはまず非啼泣時の眼圧測定であり、入眠下で複数の機器での測定が望ましい。

## SR レポートのまとめ

### 1. 続発性眼合併症の早期発見に有用な検査

前眼部形異常の対象疾患を Peters 異常、強膜化角膜、無虹彩症、Axenfeld 異常、角膜混濁、小児緑内障、小児続発緑内障などで総説／解説、症例報告の文献検索を行い、検討を行った。眼合併症として特に緑内障を念頭に置く必要があることから、最も重要な検査は眼圧、角膜径、眼底検査（視神経乳頭陥凹）の観察である。眼圧は複数の機器で眼圧測定することが推奨されており、アイケア眼圧計、アイケアプロ眼圧計、パーキンスアプラネーション眼圧計、トノペン、触診などにおける方法をできるだけ多く用いることが望ましい<sup>1)</sup>。成人と違って小児では眼圧が低く<sup>2, 3)</sup>、15 mmHg 以上であれば緑内障を疑う<sup>4, 5)</sup>。また小児は2歳ころまでは眼圧上昇が起きた際に、眼球拡大を伴い、角膜径が増大する。そのため角膜径の測定が早期発見の重要な決め手となる。角膜径が12 mmを超える場合や角膜径の拡大が見られる場合には緑内障を疑う。また眼球拡大に代償されて一見眼圧が正常な場合もあるため、眼軸長の測定も必要である。視神経乳頭陥凹は0.3以上ある場合や、左右差がある場合は緑内障を疑う必要がある<sup>6)</sup>。成人の前眼部形成異常患者に関しても同様に眼圧を複数の機器で測定し経過観察を行う。眼底の透見が可能であれば網膜神経線維層厚菲薄化を、前眼部 OCT を用いて定期的に行って経過を見ていくことも緑内障発症の早期発見に有用である。眼底については目視でスケッチする以外に、乳幼児では RetCam の手持ち式広角撮影装置<sup>7)</sup>、成人では眼底カメラがあれば眼底所見や隅角所見を記録に残すことができ有用である。

また角膜混濁があり、前眼部の透見が悪い場合には UBM が有用であり<sup>8)</sup>、この機器を使用することにより前房隅角の状態（開放隅角か隅角の閉塞部分があるか、どのような範囲か）、角膜厚、デスメ膜欠損、虹彩から立ち上がる索状物、水晶体の位置異常の有無、無虹彩かどうかなどを知ることができる。成人や検査の協力が得られる年齢以降では UBM 以外に前眼部 OCT でも検査が可能である。前眼部 OCT は UBM と比較して非接触であり、検査時間も短時間で済むため有用である。

### 2. 続発性眼合併症の発見に有用な検査

小児は視野測定ができず、OCT であっても測定できないことが多いので、緑内障管理においては最初の所見と比較していくことが基本となる。眼圧、角膜径、眼軸、視神経乳頭陥凹比、網膜、UBM での隅角の状態など、できる限り所見をそろえて記載しておく。できれば前眼部、眼底など写真撮影して残しておくことが望ましい。

早期発見や管理に必要な検査項目を知ること以外に、小児の発達時期の眼圧、眼軸、屈折、視神経乳頭陥凹など成人とは違う正常値および特性を知っておくことが大切である。小児の眼圧測定は啼泣時には高値をとるため、入眠させて安静時の眼圧を測定しなければならない。内服、座薬で十分な入眠が得られない場合は全身麻酔での検査を検討する必要がある。全身麻酔下検査が可能であれば、眼圧以外に角膜径、眼軸、眼底など必要と考えられる検査を全て行う。

小児期以降成人においては、定期的な眼圧測定が緑内障の早期発見につながる検査である。前眼部形成異常のために角膜表面が不整な場合は正しく眼圧を測定することが難しいため、触診も含めた複数の機器で眼圧を測定することが望ましい。

### 3. 続発性眼合併症の管理に有用な検査

前眼部形成異常の続発性眼合併症として、特に緑内障を念頭に置く必要があることから、管理においても最も重要な検査は眼圧となる。治療を始める際の眼圧が高値で緑内障があると診断されてから、眼圧コントロールを行う治療（点眼、手術）がなされる。管理としては眼圧がうまくコントロールされているか経過を見ていくことになる。症例報告の中に、緑内障手術後、眼圧は正常にコントロールされているにもかかわらず、片眼のみの眼軸が増大した症例があった<sup>9)</sup>。小児は2歳くらいまでは眼圧上昇が起きた際に角膜径の増大などを起こすことがあるのと同様に<sup>8, 10)</sup>、眼軸が代償性に増大して眼圧が一見正常に測定されていると考えられる。そのため管理には定期的な角膜径および眼軸測定が有用である<sup>10, 11)</sup>。角膜が白濁して隅角の透見ができない症例においては開放隅角かどうか、もしくは開放隅角であっても経過により隅角が閉塞していくことも考えられるため、眼圧上昇をみた場合はUBMを測定して以前の隅角の状態と比較することは有用となる<sup>8)</sup>。また眼圧が正常範囲内に保たれていても視神経乳頭陥凹が拡大してくれば緑内障として悪化していると考えられるため、視神経乳頭陥凹も同様に定期的な観察が必要である。

### 4. 現在緑内障がない症例に対する管理

緑内障の発見に必要な検査は、同様に管理に必要である。前眼部形成異常の病型の診断がついていると、おおよその緑内障発症確率が分かる場合もある<sup>12-16)</sup>。現時点で緑内障が発症していないからといって、将来にわたり緑内障が発症しないわけではないため、成人になっても緑内障を念頭に置いた管理が必要となる。

小児は身体の成長に伴い刻々と眼軸や角膜径、眼圧が変化していくので、その時々々の正常値を知っておく必要がある<sup>2, 10, 11)</sup>。また視神経乳頭陥凹の評価も成人と異なるため<sup>17)</sup>、その違いを理解しておく必要がある。小児の眼圧測定は啼泣時には高値をとるため、入眠させて安静時の眼圧を測定しなければならない。内服、座薬で十分な入眠が得られない場合は全身麻酔での検査を検討する必要がある。全身麻酔下検査が可能であれば、眼圧以外に角膜径、眼軸、眼底など必要と考えられる検査を全て行う。

学童期以降、成人においては定期的な眼圧測定が緑内障の管理に必要な検査である。前眼部形成異常のため角膜表面が不整な場合は正しく眼圧を測定することが難しいため、触診も含めた複数の機器で眼圧を測定することが望ましい。

なお前眼部形成異常の診断における眼圧測定機器、UBMおよび前眼部OCTでの有害事象は、今回、検討対象としたいずれの文献でも報告されていない。眼圧測定やUBMを行う際に使用する局所麻酔についてのリスクは低く、また適切な管理下での全身麻酔であれば麻酔のリスクは低いと考える。

## 文献

- 1) 斎藤代志明. 小児の緑内障管理：あたらしい眼科 29: 13-17, 2012.
- 2) Goethals M, Missotten L: Intraocular pressure in children up to five years of age. *J Pediatr Ophthalmol Strabismus* 20: 49-51, 1983.
- 3) 山本節, 奥田斗志, 西原ひろ美: 全身麻酔下における小児眼圧の検討. *臨床眼科* 35: 842-846, 1981.
- 4) 根木昭: 小児緑内障の治療. *日本の眼科* 80: 443-447, 2009.
- 5) Pensiero S1, Da Pozzo S, Perissutti P, Cavallini GM, Guerra R: Normal intraocular pressure in children. *J Pediatr Ophthalmol Strabismus* 29: 79-84, 1992.
- 6) Richardoson KT: Optic cup symmetry in normal newborn infants. *Invest Ophthalmol* 7:137-140, 1968.
- 7) Chen F, Cheng D, Pan J, Huang C, Cai X, Tian Z, Lu F, Shen L: The efficacy and safety of Retcam in detecting neonatal retinal hemorrhages. *BMC Ophthalmol* 18: 202-207, 2018.
- 8) 吉川晴菜, 池田陽子, 外園千恵, 森和彦, 上野盛夫, 木下茂: 先天角膜混濁の超音波生体顕微鏡所見と臨床診断および眼圧の関係. *日眼会誌* 119:16-21, 2015.
- 9) 松岡洋一郎, 宇田高広, 山本正治, 高岡明彦, 松田久美子: 先天緑内障の術後管理における眼軸長測定的重要性. *あたらしい眼科* 21:691-694, 2004.
- 10) Kiskis AA, Markowitz SN, Morin JD: Corneal diameter and axial length in congenital glaucoma. *Can J Ophthalmol* 20: 93-97, 1985.
- 11) Sampaolesi R, Caruso R: Ocular echometry in the diagnosis of congenital glaucoma. *Arch Ophthalmol* 100: 574-577, 1982.
- 12) Nelson LB, Spaeth GL, Nowinski TS, Margo CE, Jackson L: Aniridia: a review. *Surv Ophthalmol* 28: 621-642, 1984.
- 13) Heon E, Barsoum-Homsy M, Cevrette L, Jacob JL, Milot J, Polemeno R, Musarella MA: Peters' anomaly. The spectrum of associated ocular and systemic malformations. *Ophthalmol Paediatr Genet* 13: 137-143, 1992.
- 14) Ninios K, Jonescu-Cuypers CP, Seitz B: Glaucoma with primary iris malformations.

- Axenfeld-Rieger syndromes, ICE syndromes (essential iris atrophy, Chandler's syndrome, Cogan-Reese syndrome), aniridia. *Ophthalmologie* 108: 585-593, 2011.
- 15) Ken K. Nischal KK: Anterior segment developmental anomalies. Kenneth W, Wright MD, Yi Ning J Strube (ed) *Pediatric Ophthalmology and Strabismus*. Oxford University Press Ink, New York, 676-700, 2012.
  - 16) Rubin SE, Marcus CH: Glaucoma in childhood. *Ophthalmol Clin North Am* 9: 215-227, 1996.
  - 17) Shaffer RN, Hetherington J Jr: The glaucomatous disc in infants. A suggested hypothesis for disc cupping. *Trans Am Acad Ophthalmol* 73: 923-934, 1969.

## 第4章 公開後の取り組み

### 公開後の組織体制

組織名称	公開後の対応
ガイドライン統括委員会	解散するが、次回改定時に再編成予定
ガイドライン作成グループ	解散するが、次回改定時に再編成予定
SR チーム	解散するが、次回改定時に再編成予定

### 導入

要約版の作成	要約版の作成は未定
多様な情報媒体の活用	日本眼科学会雑誌にて掲載する
診療ガイドライン活用の促進要因と阻害要因	関連学会（日本眼科学会、日本角膜学会、日本小児眼科学会）を通じて日常診療への導入および活用促進を図る

### 有効性評価

評価方法	具体的方針
関連学会（日本眼科学会、日本角膜学会、日本小児眼科学会）での使用状況の調査	アンケート調査など

### 改定

項目	方針
実施時期	未定
実施方法	今回の診療ガイドラインに対する評価を受けて決定する
実施体制	ガイドライン統括委員会、ガイドライン事務局、ガイドライン作成グループ、システマティックレビューチームを再編成する

厚生労働科学研究費補助金（難治性疾患政策研究事業）  
「角膜難病の標準的診断法および治療法の確立を目指した調査研究」

分担研究報告書

「眼類天疱瘡の手術治療に関する調査」

研究分担者	外園 千恵	京都府立医科大学 眼科学	教授
研究協力者	横井 則彦	京都府立医科大学 眼科学	病院教授
研究協力者	稲富 勉	京都府立医科大学 眼科学	講師
研究協力者	稗田 牧	京都府立医科大学 眼科学	助教
研究協力者	福岡 秀記	京都府立医科大学 眼科学	助教
研究協力者	上野 盛夫	京都府立医科大学 眼科学	助教
研究協力者	中村 隆宏	京都府立医科大学 眼科学	客員講師
研究協力者	池田 陽子	京都府立医科大学 眼科学	客員講師
研究協力者	東原 尚代	京都府立医科大学 眼科学	医員
研究協力者	中司 美奈	京都府立医科大学 眼科学	医員
研究協力者	吉川 晴菜	京都府立医科大学 眼科学	医員

**【研究要旨】**

眼類天疱瘡は緩徐に結膜囊短縮、瞼球癒着をきたして高度の視力低下に陥る。京都府立医科大学にて結膜囊再建を目的に羊膜移植あるいは培養口腔粘膜上皮移植術が行われた症例を対象に、手術効果をレトロスペクティブに検討した。羊膜移植を行った 660 眼中、翼状片が 344 眼、難治性眼表面疾患が 197 眼（このうち眼類天疱瘡 65 眼）であり、再移植率はそれぞれ 2.9%、12.7%と難治性眼表面疾患の方が高かった。結膜囊再建を目的とする培養口腔粘膜上皮移植術後に、1 年以上経過観察できた症例は 15 例 16 眼であった。平均観察期間は 102 か月であり 12 眼で改善、4 眼で増悪した。このうち眼類天疱瘡は 5 眼であり、2 眼においてそれぞれ術後 3 年、10 年に増悪がみられたが、3 眼は長期に効果を維持した。眼類天疱瘡に対する羊膜移植は、翼状片と比べて再手術に至る可能性が高い。培養口腔粘膜上皮移植術 (COMET) は羊膜移植よりも長期に効果を維持した。

**A. 研究目的**

眼類天疱瘡は、自覚症状が乏しいままに両眼性の慢性結膜炎として始まり、睫毛乱生、結膜囊の線維化が緩徐に進行する。しだいに結膜囊の短縮、高度ドライアイをきたし、角膜混濁、血管侵入が進行、角化を

伴った高度の瞼球癒着に至って失明する。

高度の癒着は瞬目不全を招き、さらなる悪化をきたす。癒着を解除して結膜囊を再建する目的で、羊膜移植や培養口腔粘膜上皮移植術 (COMET) が行われるが長期の効果は明らかでない。

そこで京都府立医科大学にて羊膜移植あるいは COMET を実施した症例より眼類天疱瘡を抽出し、手術効果を検討した。

## B. 研究方法

1) 1998 年 4 月から 2019 年 6 月までの 21 年 3 か月間に京都府立医科大学附属病院眼科で羊膜移植を施行した症例の原疾患、臨床的特徴、術後の経過、再手術率をレトロスペクティブに検討した。

2) 2003 年 6 月から 2008 年 12 月に京都府立医科大学にて結膜囊再建を目的に COMET を施行した症例のうち、術後 1 年以上経過観察できた症例を対象とした。眼表面スコアにより、癒着性変化の年次推移をレトロスペクティブに評価した。

## C. 研究結果

1) 600 例 660 眼に羊膜移植を実施し、原疾患の内訳は、翼状片が 344 眼、難治性眼表面疾患が 197 眼 (Stevens-Johnson 症候群 85 眼、眼類天疱瘡 65 眼、熱・化学腐食 40 眼、GVHD6 眼、その他 1 眼)、腫瘍性疾患 63 眼、その他 57 眼であった。2 回以上の再手術を 51 眼 (7.7%) で行っており、再手術の原疾患は難治性眼表面疾患が最多で 25 眼 (12.7%)、翼状片が最小で 10 眼 (2.9%) であった。難治性眼表面疾患の中では Stevens-Johnson 症候群、化学外傷・熱傷、眼類天疱瘡の順であった。再手術の理由は結膜囊短縮・瞼球癒着の再発または悪化、一部の症例で遷延性上皮欠損に対して複数回の羊膜移植が施行された。再手術症例の初回手術前の特徴的所見として、角膜への結膜浸入、瞼球癒着、眼表面の角化、ドライアイがみられた。

2) 対象は 15 例 16 眼であり、原疾患の内訳は眼類天疱瘡 (OCP) 5 眼、熱・化学腐食 3

眼、Stevens-Johnson 症候群 1 眼、その他 7 眼であった。COMET 術後の平均観察期間は  $102.1 \pm 46.0$  ヶ月であった。最終受診時の癒着スコアは、手術前と比較して 16 眼中 12 眼で改善、4 眼で増悪した。眼類天疱瘡は 2 眼においてそれぞれ術後 3 年、10 年に増悪がみられたが、3 眼は長期に効果を維持した。

(倫理面への配慮)

すべての研究はヘルシンキ宣言の趣旨を尊重し、関連する法令や指針を遵守し、遺伝子解析は順天堂大学倫理審査委員会の承認を得たうえで行なわれた。また個人情報の漏洩防止、患者への研究参加への説明と同意の取得を徹底した。

## D. 考按

眼類天疱瘡に対する羊膜移植は、翼状片と比べて再手術に至る可能性が高い。とくに瞼球癒着、眼表面角化を伴う症例では、羊膜移植の効果が限定的となりやすく、再手術に至ると考えられた。培養口腔粘膜上皮移植術 (COMET) は羊膜移植よりも長期に、その効果を維持した。

## E. 健康危険情報

なし

## F. 研究発表

### 1. 論文発表

1. Ueta M, Sotozono C, Nishigaki H, Ohsako S, Yokoi N, Mizushima K, Naito Y, Kinoshita S. Gene expression analysis of conjunctival epithelium of patients with Stevens-Johnson syndrome in the chronic stage.

- BMJ Open Ophthalmol. 4(1): e000254, 2019.
2. Kitazawa K, Hikichi T, Nakamura T, Nakamura M, Sotozono C, Masui S, Kinoshita S. Direct Reprogramming Into Corneal Epithelial Cells Using a Transcriptional Network Comprising PAX6, OVOL2, and KLF4. Cornea. 38(Suppl 1): S34-S41, 2019.
  3. Bains KK, Fukuoka H, Hammond GM, Sotozono C, Quantock AJ. Recovering vision in corneal epithelial stem cell deficient eyes. Contact Lens Anterior Eye. 42(4): 350-358, 2019.
2. 学会発表
1. Ishida G, Kitazawa K, Itoi M, Inatomi T, Kinoshita S, Sotozono C. The Change in corneal anterior-posterior area ratio after penetrating keratoplasty with keratoconus by using anterior segment optical coherence tomography. ARVO 2019 Annual Meeting, Vancouver, Canada, 2019. 4. 29.
  2. Kitazawa K, Toda M, Ueno M, Sotozono C, Hamuro J, Kinoshita S. The Association Between Maturity of Corneal Endothelial Cells and Endothelial Cell Density After Corneal Transplantation. AAO 2019, San Francisco, USA, 2019. 10. 12.
  3. Matsumoto K, Fukuoka H, Ueta M, Inatomi T, Yokoi N, Kinoshita S, Sotozono C. Indications and Complications of Therapeutic SCL Use. AAO 2019, San Francisco, USA, 2019. 10. 12.
  4. Numa K, Tanaka H, Ueno M, Imai K, Hagiya M, Kitazawa K, Wakimasu K, Inatomi T, Okumura N, Koizumi N, Teramukai S, Sotozono C, Kinoshita S. Four-Year Follow-Up After Injection of Cultured Corneal Endothelial Cells With a ROCK Inhibitor for Bullous Keratopathy. AAO 2019, San Francisco, USA, 2019. 10. 14.
  5. 糸井素啓、北澤耕司、横田 勲、脇舛耕一、張 佑子、中村 葉、稗田 牧、木下 茂、外園千恵. 前眼部 3 次元光干涉断層計による角膜前後面積比を用いた早期円錐角膜の診断. 第 123 回日本眼科学会総会、東京、2019. 4. 18.
  6. 沼 幸作、田中 寛、奥村直毅、今井浩二郎、上野盛夫、稲富 勉、小泉範子、外園千恵、木下 茂. 培養角膜内皮細胞注入療法 11 例の角膜内皮細胞形状の推移-術後 3 年経過報告. 第 123 回日本眼科学会総会、東京、2019. 4. 18.
  7. 駒井清太郎、中村隆宏、稲富 勉、木下 茂、外園千恵. 結膜囊再建を目的とした自家培養口腔培養上皮移植術の長期術後成績. 第 73 回日本臨床眼科学会、京都、2019. 10. 25.
  8. 糸井素啓、東原尚代、百武洋子、中山千里、岡久孝志、松井太志、中



山敏夫、木下 茂、外園千恵、円錐角膜に対する角膜熱形成術の長期経過. 第73回日本臨床眼科学会、京都、2019.10.26.

9. 原田康平、日野智之、安久万寿子、石垣理穂、福岡秀記、稗田 牧、稲富 勉、横井則彦、木下 茂、外園千恵、羊膜移植21年間の推移. 角膜カンファランス 2020 (第44回日本角膜学会総会・第36回日本角膜移植学会)、東京、2020.2.27.

#### G. 知的所有権の取得状況

1. 特許取得  
なし
2. 実用新案特許  
なし
3. その他  
なし

厚生労働科学研究費補助金（難治性疾患政策研究事業）  
「角膜難病の標準的診断法および治療法の確立を目指した調査研究」

分担研究報告書  
「無虹彩症診療ガイドライン作成」

研究分担者	白石 敦	愛媛大学大学院医学系研究科眼科学	教授
研究協力者	林 康人	愛媛大学大学院医学系研究科眼科学	非常勤講師
研究協力者	原 祐子	愛媛大学大学院医学系研究科眼科学	准教授
研究協力者	鄭 暁東	愛媛大学大学院医学系研究科眼科学	准教授
研究協力者	鎌尾 知行	愛媛大学大学院医学系研究科眼科学	講師
研究協力者	坂根 由梨	愛媛大学大学院医学系研究科眼科学	助教

**【研究要旨】**

無虹彩症は出生時から両眼性の強い視力不良を認め、眼や眼外の様々な部位の障害に対する治療に難渋することは少なくない。従って診療ガイドライン作成は急務である。そこで本研究班では Minds に準拠した方法でエビデンスに基づいた診療ガイドラインを作成に向けて、症状、検査所見、鑑別診断、眼外合併症、遺伝学的検査、そのほかの所見からなる診断基準及び重症度分類についてまとめた。

**A. 研究目的**

無虹彩症は虹彩が完全または不完全に欠損していることで見出される遺伝性疾病で、常染色体優性遺伝形式を示す。本疾患は出生時から両眼性の強い視力不良を認めるが、発症頻度は約1万人から5万人に1人とされ稀な疾患であるため、各臨床医が治療した経験が希薄であるため、治療法の決定に難渋することがある。そのため、文献検索を中心とした、診療ガイドラインの作成は急務である。

**B. 研究方法**

Minds に準拠した方法でエビデンスに基づいた診療ガイドラインを作成に向けて、症状、検査所見、鑑別診断、眼外合併症、遺伝学的検査、そのほかの所見からなる診断基準及び重症度分類についてまとめた。

**C. 研究結果**

**I 疾患概念**

無虹彩症は、虹彩の完全または不完全欠損を特徴とする疾患である。有病率は64,000人～96,000人に1人とされ、比較的まれな疾患である。性差はない。本疾患は遺伝性疾病で、常染色体優性遺伝形式を示す。患者の2/3程度が家族性に発症しており、残る1/3は孤発性である。責任遺伝子はPAX6遺伝子であることが知られており、この遺伝子の片アリの機能喪失によって機能遺伝子量が半減することで生じるとされ、両アリが異常の場合には胎生致死となると考えられる。遺伝子変異はナンセンスやフレームシフトなどpremature truncated codon (PTC) 型の変異が多く、ミスセンス変異も報告がある。

本疾患の眼合併症として、虹彩形成異常

以外にも角膜実質混濁や角膜上皮幹細胞疲弊症などの角膜症，白内障，高眼圧や緑内障，黄斑低形成，小眼球症，眼球振盪症などが知られており，視力予後は一般に不良である。

本邦では無虹彩症は2017年に難病法の定める指定難病となった。対象患者が指定難病と診断され，重症度分類に照らしてⅢ度以上であると診断されると医療費助成の対象となり，医療費の自己負担上限額が所得に応じて設定される。このように本疾患は，社会的見地からもきわめて重要な眼疾患である。

## Ⅱ 診断基準

### A. 症状

1. 両眼性の視力障害
2. 羞明

### B. 検査所見

1. 細隙灯顕微鏡検査で，部分的虹彩萎縮から完全虹彩欠損までさまざまな程度の虹彩の形成異常を認める
2. 眼底検査，光干渉断層計（optical coherence tomography：OCT）検査などで，黄斑低形成を認める
3. 細隙灯顕微鏡検査で，角膜輪部疲弊症や角膜混濁などの角膜病変を認める
4. 細隙灯顕微鏡検査で，白内障を認める
5. 超音波検査，magnetic resonance imaging（MRI），computed tomography（CT）で，小眼球を認める
6. 眼球振盪症を認める
7. 眼圧検査等で，緑内障を認める

### C. 鑑別診断

1. ヘルペスウイルス科の既感染による虹彩萎縮

2. 外傷後または眼内手術後虹彩欠損
3. 眼杯裂閉鎖不全に伴う虹彩コロボーマ
4. Rieger 異常
5. 虹彩角膜内皮（iridocorneal endothelial：ICE）症候群

### D. 眼外合併症

PAX6 遺伝子変異に伴う異常

### E. 遺伝学的検査

PAX6 遺伝子の病的遺伝子変異もしくは11p13 領域の欠失を認める。

### F. その他の所見

家族内発症が認められる<sup>注9)</sup>

### <診断のカテゴリー>

#### Definite：

Aのいずれか+B1+E を満たし，C を除外したもの

#### Probable：

- (1) A のいずれか+B1+F を満たし，C を除外したもの
- (2) A のいずれか+B1 およびB2 を満たし，C を除外したもの
- (3) A のいずれか+B1 およびB3 を満たし，C を除外したもの

#### Possible：

Aのいずれか+B1 を満たし，C を完全に除外できない

## Ⅲ 重症度分類

I度：罹患眼が片眼で，僚眼（もう片方の眼）が健常なもの

II度：罹患眼が両眼で，良好な方の眼の矯正視力0.3 以上

III度：罹患眼が両眼で，良好な方の眼の矯正視力0.1 以上，0.3 未満

IV度：罹患眼が両眼で，良好な方の眼の矯正視力0.1 未満

1. 「CQ6無虹彩症の白内障に対して、手術加療は推奨されるか？」に対する検索式では病名が無虹彩PAX6変異, 11p13領域欠損、虹彩の欠失・欠損のいずれかをキーワードに含むものを人間に限定し、これらに白内障の治療を掛け合わせた後、外傷性の無虹彩と有水晶体眼内レンズを除外した検索式を設定した。その結果、26報の日本語文献と163報の英語文献を選択した。これら189報のタイトル及びアブストラクトを熟読玩味して他施設とも意見をすり合わせ46報の文献を選択した。

2. 「BQ9 眼外合併症の合併率はどのくらいか？」に対する検索式では病名が無虹彩PAX6変異, 11p13領域欠損、虹彩の欠失・欠損のいずれかをキーワードに含むものを人間に限定し、これらにWilms腫瘍、脳梁形成不全、泌尿生殖器奇形、知的障害、WAGRの何れかを含まものとして検索式を設定した。その結果、22報の日本語文献と480報の英語文献を選択した。これら502報のタイトル及びアブストラクトを精読して他施設とも意見をすり合わせて76報の文献を選択した。

#### D. 考按

本研究では無虹彩症の診断基準および重症度分類についてまとめた。眼合併症は非常に多彩であることから前眼部から後眼部まで幅広く、継続的な眼科診察が必要である。また診断基準や重症度分類の妥当性については、引き続き評価が必要であると考えられる。

今後、システマティックレビューおよびその総体評価に基づいたevidence-basedのMinds準拠の診療ガイドラインを作成することで、より高いエビデンスに基づいた質の

高い診断および診療が日本中で行われることが期待される。

#### E. 結論

無虹彩症に対する診断基準及び重症度分類についてまとめた。

#### F. 健康危険情報

なし

#### G. 研究発表

##### 1. 論文発表

1. 重安 千花, 山田 昌和, 大家 義則, 川崎 諭, 東 範行, 仁科 幸子, 木下 茂, 外園 千恵, 大橋 裕一, 白石 敦, 坪田 一男, 榛村 重人, 村上 晶, 島崎 潤, 宮田 和典, 前田 直之, 山上 聡, 臼井 智彦, 西田 幸二, 厚生労働科学研究費補助金難治性疾患政策研究事業希少難治性角膜疾患の疫学調査研究班, 角膜難病の標準的診断法および治療法の確立を目指した調査研究班 前眼部形成異常の診断基準および重症度分類 日本眼科学会雑誌 124 巻 2 号 Page89-95
2. 大家 義則(大阪大学 大学院医学系研究科脳神経感覚器外科学(眼科学)), 川崎 諭, 西田 希, 木下 茂, 外園 千恵, 大橋 裕一, 白石 敦, 坪田 一男, 榛村 重人, 村上 晶, 島崎 潤, 宮田 和典, 前田 直之, 山田 昌和, 山上 聡, 臼井 智彦, 東 範行, 西田 幸二, 厚生労働科学研究費補助金難治性疾患政策研究事業希少難治性角膜疾患の疫学調査研

究班, 角膜難病の標準的診断法および治療法の確立を目指した調査研究班 無虹彩症の診断基準および重症度分類 日本眼科学会雑誌 124 巻 2 号 Page83-88

2. 学会発表  
なし

#### H. 知的所有権の取得状況

1. 特許取得  
なし
2. 実用新案特許  
なし
3. その他  
なし

厚生労働科学研究費補助金（難治性疾患政策研究事業）  
「角膜難病の標準的診断法および治療法の確立を目指した調査研究」

分担研究報告書

「前眼部形成異常の診療ガイドラインの作成（外科的治療効果の検討）」

研究分担者	榛村 重人	慶應義塾大学医学部 眼科学教室	准教授
研究協力者	内野裕一	慶應義塾大学医学部 眼科学教室	専任講師
研究協力者	羽藤 晋	慶應義塾大学医学部 眼科学教室	特任講師

**【研究要旨】**

前眼部形成異常は、先天的に極めて重篤な視力障害をきたし、確立された治療法が無い指定難病である。本年度は、国内における診療の均てん化を図ることを目的として、Minds に準拠した方法でエビデンスに基づいた診療ガイドラインの作成を行った。

Minds に準拠した診療ガイドラインでは、診療上重要と考えられる3つのクリニカルクエスチョン（CQ）が設定され、その中で我々はCQ2である「前眼部形成異常の角膜混濁に対する手術治療は、自然経過と比較して有用か？」についてシステマティックレビューを行い、決定した推奨および解説文の原案を作成した。また視覚の質の実態調査として、症例報告書に盛り込むデータの選定およびアンケート調査を実施した。

**A. 研究目的**

本研究班では、難治性角膜疾患5疾患について、Minds に準拠した方法でエビデンスに基づいた診療ガイドラインを作成し、これらを医師、患者ならびに広く国民に普及・啓発活動を行うことで国内における診療の均てん化を図ることを目的とする。

**B. 研究方法**

今年度は、本研究班内での、前眼部形成異常作業班に加わった。Minds に準拠した診療ガイドライン作成のためのシステマティックレビューおよび推奨および解説文をまとめた。また視覚の質の実態調査に関しては、NEI VFQ-25 アンケート調査票を用いて行うこととする。アンケート結果は症例報告書（CRF）と共に研究班事務局へ集約し、REDCap データベースへの登録および解析を

行う。

また指定難病データベースへの情報提供や、診断基準および重症度分類の改訂、普及・啓発活動については全年度を通して行うこととする。

**C. 研究結果**

研究分担者の杏林大学山田らを中心とする前眼部形成異常作業班の一員として、クリニカルクエスチョン（CQ）リストのCQ2：「前眼部形成異常の角膜混濁に対する手術治療は、自然経過と比較して有用か？」というテーマに対してシステマティックレビューを行った。文献検索に関しては大阪大学図書館員協力のもと、キーワードとシソーラスを組み合わせた検索式を設定し、MEDLINE、The Cochrane Library および医学中央雑誌刊行会での文献検索を行った。前

眼部形成異常の混濁に対する手術治療は、全層角膜移植 (PKP) である。自然経過と PKP 術後を直接比較したランダム化比較試験などの質の高い文献は存在しないため、16 編のケースシリーズスタディと 1 編のレビュー、1 編の症例報告を採用した。各報告における手術施行時の年齢、術後観察期間、人種、疾患重症度にはばらつきが多い点に注意を要した。サマリーおよび推奨提示として、「前眼部形成異常の角膜混濁に対する手術治療を自然経過と比較した報告はなく、手術治療によって短期的には角膜透明治療が得られることもあるが、長期予後は不明である。術中の硝子体切除や水晶体切除に伴う合併症のリスクや術後の続発緑内障の発症もあり、実施を推奨することはできない。」を提示するに至った。

診療ガイドライン (案) は令和 2 年 2 月に外部評価委員による外部評価を受け、若干の修正を行った。現在は日本角膜学会での審査を受けている。

視覚の質の実態調査に関しては、NEI VFQ-25 アンケート調査票を用いて行い、アンケート結果は症例報告書 (CRF) と共に研究班事務局へ集約し、REDCap データベースへの登録および解析を行った。

また指定難病データベースへの情報提供や、診断基準および重症度分類の改訂、普及・啓発活動については全年度を通して行うこととした。指定難病の診断基準については、日本眼科学会雑誌へ論文投稿を行い、眼科医、眼科医療関係者に広く周知した。

(倫理面への配慮)

すべての研究はヘルシンキ宣言の趣旨を尊重し、関連する法令や指針を遵守し、遺伝子解析は順天堂大学倫理審査委員会の承認を得たうえで行なわれた。また個人情報の

漏洩防止、患者への研究参加への説明と同意の取得を徹底した。

#### D. 考按

本年度は前年度に作成した CQ をもとにシステマティックレビューを行い、このレポートをもとに議論を重ねガイドライン作成グループの一員として推奨文および草案作成に参加し、外部評価等を経て最終案とした。本診療ガイドラインにより希少難治性角膜疾患の均てん化の推進、医療水準の向上が期待できる。このことは厚生労働行政の希少難治性疾患の克服という課題に供することとなり、最終的には医療や社会福祉に寄与することが期待される。

症例収集および症例登録については、研究班の各施設において記載した症例報告書を研究班事務局へ集約し、研究班内データベース (REDCap データベース) へ継続して登録を行っている。VFQ-25 アンケートについては、今後アンケート調査を実施し解析を行うほか、結果および CRF のレジストリ入力を進めることとした。

#### E. 結論

Minds に準拠した前眼部形成異常の診療ガイドラインを作成した。また指定難病としての前眼部形成異常の診断基準、重症度分類を広く周知するために論文を作成し、日本眼科学会雑誌に掲載された。

#### F. 健康危険情報

なし

#### G. 研究発表

##### 1. 論文発表

1. 重安千花、山田昌和、大家義則、川崎諭、東範行、仁科幸子、木下茂、外園

千恵、大橋裕一、白石敦、坪田一男、**榛村重人**、村上晶、島崎潤、宮田和典、前田直之、山上聡、臼井智彦、西田幸二；厚生労働科学研究費補助金難治性疾患政策研究事業希少難治性角膜疾患の疫学調査研究班，角膜難病の標準的診断法および治療法の確立を目指した調査研究班．前眼部形成異常の診断基準および重症度分類．日眼会誌 124:89-95，2020

2. 大家義則、川崎諭、西田希、木下茂、外園千恵、大橋裕一、白石敦、坪田一男、**榛村重人**、村上晶、島崎潤、宮田和典、前田直之、山田昌和、山上聡、臼井智彦、西田幸二；厚生労働科学研究費補助金難治性疾患政策研究事業希少難治性角膜疾患の疫学調査研究班，角膜難病の標準的診断法および治療法の確立を目指した調査研究班．無虹彩症の診断基準および重症度分類．日眼会誌 124:83-88，2020

2. 学会発表  
なし

#### H. 知的所有権の取得状況

1. 特許取得  
なし
2. 実用新案特許  
なし
3. その他  
なし



厚生労働科学研究費補助金（難治性疾患政策研究事業）  
「角膜難病の標準的診断法および治療法の確立を目指した調査研究」

総括研究報告書

「希少難治性角膜疾患の疫学調査に関する研究」

研究分担者	臼井 智彦	東京大学医学部附属病院 眼科・視覚矯正科	非常勤講師
研究協力者	宮井 尊史	東京大学感覚運動機能医学講座眼科学	講師
研究協力者	吉田 絢子	東京大学感覚運動機能医学講座眼科学	助教
研究協力者	白川 理香	東京大学感覚運動機能医学講座眼科学	助教
研究協力者	豊野 哲也	東京大学感覚運動機能医学講座眼科学	助教
研究協力者	秋山 玲奈	東京大学感覚運動機能医学講座眼科学	登録診療員
研究協力者	石井 一葉	東京大学感覚運動機能医学講座眼科学	研修登録医
研究協力者	橋本 友美	東京大学感覚運動機能医学講座眼科学	研修登録医
研究協力者	南 貴紘	東京大学感覚運動機能医学講座眼科学	大学院生

【研究要旨】

希少難治性角膜疾患は原因・病態に不明の点が多い。結果として有効な治療法が確立しておらず、早急の対策が必要である。更に希少疾患であるため患者情報の収集は困難である。そこで希少性角膜疾患の過去の疫学データの再解析を大規模に行い、より充実した疫学調査を実施して質の高い診断基準や治療ガイドラインを作成し、それらの普及・啓蒙を行う。

今年度は指定難病である無虹彩症について、昨年度に続き、Minds に準拠した診療ガイドライン作成のためのスコープ作成およびシステマティックレビューを実施し、ガイドラインの草案を作成した。

A. 研究目的

希少難治性角膜疾患は未だに原因・病態が不明なものが多く、ほとんどのケースで有効な治療法の確立には至っていない。また遺伝子異常によって生じる角膜ジストロフィは、遺伝子解析技術の進歩によって原因遺伝子についての究明は進んでいるものの、臨床情報と遺伝子情報との関連について未だ詳細なデータが得られていない。本研究では、このような希少難治性角膜疾患に対し、質の高い診断基準や診療ガイドラインを作成し、それらの普及・啓蒙を行うこ

とを目的とする。本年度は、前年度に引き続き、無虹彩症について、Minds に準拠した診療ガイドラインの作成のためのスコープ作成およびシステマティックレビューを実施し、ガイドラインの草案を作成し、外部評価や最終案とすることを目的とする。

B. 研究方法

診療ガイドラインの作成については、Minds に準拠して行う。担当者はMinds 講習会を受講する。Minds ではガイドライン統括委員会、診療ガイドライン作成グループ、シ

システムティックレビューチームの 3 層構造を最初に構築する。

実際の Minds 診療ガイドラインの作成に当たっては、平成 29 年度には指定難病となった前眼部形成異常および無虹彩症について診療ガイドライン作成グループによりスコープの原案を作成する。我々のグループは無虹彩症を担当した。平成 30 年度には議論を重ねスコープを最終化し、システムティックレビューチームによりクリニカルクエスチョン (CQ) リストについてシステムティックレビュー (SR) を行う。令和元年度 (本年度) では、各 CQ に対するシステムチックレビュー担当者が推奨文および草案作成を行い、診療ガイドライン作成担当者が取りまとめを行う。

視覚の質の実態調査に関しては、NEI VFQ-25 アンケート調査票を用いて行う。アンケート結果は症例報告書 (CRF) と共に研究班事務局へ集約し、REDCap データベースへの登録および解析を行う。

(倫理面への配慮)

すべての研究はヘルシンキ宣言の趣旨を尊重し、関連する法令や指針を遵守し、各施設の倫理審査委員会の承認を得たうえで行うこととする。また個人情報の漏洩防止、患者への研究参加への説明と同意の取得を徹底する。

### C. 研究結果

今年度は指定難病である無虹彩症について、昨年度に引き続き、診療ガイドラインの企画書にあたるスコープ案を最終化し、各 CQ ごとに文献検索およびスクリーニングを実施し、まとめた。これらのクリニカルクエスチョンに対し、「ガイドライン作成担当者が

最終案を作成した。

視覚の質の実態調査に関しては、本年度はアンケートを実施することができなかった。

(倫理面への配慮)

すべての研究はヘルシンキ宣言の趣旨を尊重し、関連する法令や指針を遵守し、行なわれた。また個人情報の漏洩防止、患者への研究参加への説明と同意の取得を徹底した。

### D. 考按

令和元年度は、前年度に作成したスコープ案から各 CQ ごとにシステムティックレビューチームが文献検索を行い、内容をまとめた。ガイドライン作成担当者は推奨文および草案を作成し、会議で確認作業を行った。現在外部評価等を経て最終化の段階である。

視覚の質の実態調査に関しては、指定難病 2 疾患である前眼部形成異常、無虹彩症および Fuchs 角膜内皮ジストロフィーについて、倫理委員会の審査後、VFQ-25 を用いたアンケートの予定であったが、前年度は 2 名行ったものの、本年度は実施ができなかった。令和 2 年度はアンケートを進め、アンケート結果および CRF のレジストリ入力を進める予定である。

### E. 健康危険情報

なし

### F. 研究発表

#### 1. 論文発表

- Asano S, Miyai T, Toyono T, Aixinjueluo W, Yoshida J, Usui T. Late corneal acute hydrops in ineffective accelerated

- transepithelial corneal cross-linking in a patient with keratoconus. *JCRS Online Case Reports* 7; 20-22, 2019
2. Fujita A, Yoshida J, Toyono T, Usui T, Miyai T. Severity assessment of acute hydrops due to recurrent keratoconus after penetrating keratoplasty using anterior segment optical coherence tomography. *Curr Eye Res* 44; 1189-1194, 2019
  3. Inamochi A, Tomioka A, Kitamoto K, Miyai T, Usui T, Aihara M, Yamagami S. Simple oral mucosal epithelial transplantation in a rabbit model. *Sci Rep* 9; 18088, 2019
  4. Kitamoto K, Taketani Y, Fujii W, Inamochi A, Toyono T, Miyai T, Yamagami S, Kuroda M, Usui T, Ouchi Y. Generation of mouse model of TGFBI-R124C corneal dystrophy using CRISPR/Cas9-mediated homology-directed repair. *Sci Rep* 10; 2000, 2020
  5. 川村 裕子, 吉田 絢子, 白川 理香, 豊野 哲也, 宮井 尊史, 山上 聡, 白井 智彦 周辺部角膜穿孔に対する治療的表層角膜移植術の術後経過 日眼会誌 123; 143-149, 2019
  6. 石井 一葉, 吉田 絢子, 宮井 尊史, 白井 智彦, 山上 聡 人工的無水晶体眼水疱性角膜症に対して角膜内皮移植術を行った 3 例 眼科臨床紀要 12: 599-603, 2019
  7. 重安千花, 山田昌和, 大家義則, 川崎諭, 東範行, 仁科幸子, 木下茂, 外園千恵, 大橋裕一, 白石敦, 坪田一男, 榛村重人, 村上晶, 島崎潤, 宮田和典, 前田直之, 山上聡, 白井智彦, 西田幸二; 厚生労働省科学研究費補助金難治性疾患政策研究事業希少難治性角膜疾患の疫学調査研究班、角膜難病の標準的診断法および治療法の確立を目指した調査研究班: 前眼部形成異常の診断基準および重症度分類。日眼会誌 124: 83-89, 2020
  8. 大家義則, 川崎諭, 西田希, 仁科幸子, 木下茂, 外園千恵, 大橋裕一, 白石敦, 坪田一男, 榛村重人, 村上晶, 島崎潤, 宮田和典, 前田直之, 山田昌和, 山上聡, 白井智彦, 東範行, 西田幸二; 厚生労働省科学研究費補助金難治性疾患政策研究事業希少難治性角膜疾患の疫学調査研究班、角膜難病の標準的診断法および治療法の確立を目指した調査研究班: 無虹彩症の診断基準および重症度分類。日眼会誌 124: 90-95, 2020
2. 学会発表  
なし
- G. 知的所有権の取得状況**
1. 特許取得  
なし
  2. 実用新案特許  
なし
  3. その他  
なし

厚生労働科学研究費補助金（難治性疾患政策研究事業）  
「角膜難病の標準的診断法および治療法の確立を目指した調査研究」

分担研究報告書

「角膜難病の診断法・治療法に対する科学的検討およびエビデンス構築に関する研究」

研究分担者	山田 知美	大阪大学医学部附属病院	未来医療開発部	特任教授(常勤)
研究協力者	倉上 弘幸	大阪大学医学部附属病院	未来医療開発部	特任助教
研究協力者	山本 尚子	大阪大学医学部附属病院	未来医療開発部	特任研究員

**【研究要旨】**

本研究では、希少難治性角膜疾患の5つの領域（無虹彩症、前眼部形成異常、眼類天疱瘡、膠様滴状角膜ジストロフィ、Fuchs 角膜内皮ジストロフィ）の標準的診断法および治療法の確立を目指した調査研究を科学的側面から支援する。具体的には、(1) Minds 準拠の診療ガイドライン作成におけるシステマティックレビュー (SR) チームの取り纏め、(2) 疾患レジストリーの構築と統計解析、(3) 視覚の質の実態調査 (VFQ-25 アンケート調査) のデータマネジメントと統計解析という3つの役割を担う。希少難治性疾患領域では特にデータの有効活用が求められる。本研究では、既存の調査研究の科学性を評価・検討しながら、効率的なデータ収集方法や解析方法を提案・実践する。

今年度は、眼部形成異常および無虹彩症について、Minds に準拠した診療ガイドラインを作成した。VFQ-25 アンケートによる視覚の質の実態調査については、無虹彩症および Fuchs 角膜内皮ジストロフィについて解析を行った。

**A. 研究目的**

本研究の目的は、希少難治性角膜疾患の5つの領域（無虹彩症、前眼部形成異常、眼類天疱瘡、膠様滴状角膜ジストロフィ、Fuchs 角膜内皮ジストロフィ）の標準的診断法および治療法の確立を目指した調査研究を、科学的側面から支援することである。

既存の調査研究に対する科学性の評価・検討に加え、効率的なデータ収集方法や解析・評価の方法を検討し、希少難治性疾患領域における科学的エビデンスの構築を目指す。

**B. 研究方法**

(1) Minds 準拠の診療ガイドライン作成に

については、診療ガイドライン作成グループにより設定されたクリニカルクエスチョンについて、SR チームの各メンバーが実施したシステマティックレビュー結果を取り纏め、科学的視点からのエビデンス評価を加える。

(2) 疾患レジストリーに関しては、REDCap の運用に加え、難病プラットフォーム (AMED) との連携やデータの二次利用など、将来を見据えた効率的な運用方法を検討・構築する。

(3) VFQ-25 アンケートによる視覚の質の実態調査については、収集されたデータの品質管理と統計解析を実施する。

### C. 研究結果

(1) 今年度は指定難病である前眼部形成異常および無虹彩症について、SR 結果を元に議論がなされ、診療ガイドライン草案が作成され、外部評価の後、最終化に至った。

(2) 疾患レジストリーについては、REDCap データベースへ登録を継続しつつ、無虹彩症については難病プラットフォームデータベースへの登録を開始した。

(3) 今年度は、無虹彩症患者 58 名および Fuchs 角膜内皮ジストロフィー患者 29 名を対象として、VFQ-25 アンケート調査の統計解析を実施した。解析の結果、無虹彩症では総合得点(コンポ11)は $57.5 \pm 14.7$ と低く、優位眼矯正視力(換算 logMAR 値)は遠見視力による行動、見え方による社会生活機能と有意な負の相関を認めた。一般的健康感、一般的見え方、目の痛み、近見視力、心の健康、役割機能、自立、色覚、周辺視力、総合点数は優位眼矯正視力と有意な相関を認めなかった。

(倫理面への配慮)

すべての研究はヘルシンキ宣言の趣旨を尊重し、関連する法令や指針を遵守し、各施設の倫理審査委員会の承認を得たうえで行うこととする。また個人情報漏洩防止、患者への研究参加への説明と同意の取得を徹底する。

### D. 考按

希少疾患では強いエビデンスがほとんど得られないにも関わらず Minds のシステム

によって診療ガイドラインを作成することが推奨されるのは、作成過程の透明性の担保、権威者の主観や思い込みを可能な限り排除するシステムティックな作成手順が極めて重要である為と考えられる。実際に作成した診療ガイドラインでは、使用者が推奨を理解する際の手助けとなるよう、解説文として SR 結果や推奨作成に至る経緯、補足事項を付記する等の配慮や工夫が施された。ガイドラインは現時点の推奨であるが、今後も適宜改定が必要となることが想定される。最新の情報収集に努め、疾患レジストリーや VFQ-25 アンケート等の実態調査から得られるデータを、適切に収集・分析し、有効活用できる基盤作りに、引き続き取り組んでいく。

### E. 健康危険情報

なし

### F. 研究発表

1. 論文発表

なし

2. 学会発表

なし

### G. 知的所有権の取得状況

1. 特許取得

なし

2. 実用新案特許

なし

3. その他

なし

厚生労働科学研究費補助金（難治性疾患政策研究事業）  
「角膜難病の標準的診断法および治療法の確立を目指した調査研究」

分担研究報告書

「無虹彩症の診療ガイドライン作成と、無虹彩症および  
Fuchs 角膜内皮ジストロフィの QOL 調査に関する研究」

研究分担者	大家 義則	大阪大学 脳神経感覚器外科学(眼科学)	助教
研究代表者	西田 幸二	大阪大学 脳神経感覚器外科学(眼科学)	教授
研究協力者	斉之平 真弓	鹿児島大学 眼科学教室	非常勤講師
研究協力者	川崎 良	大阪大学 視覚情報制御学寄附講座	寄附講座教授
研究協力者	川崎 諭	大阪大学 眼免疫再生医学共同研究講座	特任准教授（常勤）
研究協力者	高 静花	大阪大学 視覚先端医学寄附講座	寄附講座准教授
研究協力者	松下 賢治	大阪大学 脳神経感覚器外科学(眼科学)	講師
研究協力者	橋田 徳康	大阪大学 眼免疫再生医学共同研究講座	講師
研究協力者	相馬 剛至	大阪大学 脳神経感覚器外科学(眼科学)	助教
研究協力者	河本 晋平	大阪大学 脳神経感覚器外科学(眼科学)	専攻医
研究協力者	渡辺 真矢	大阪大学 脳神経感覚器外科学(眼科学)	大学院生
研究協力者	阿曾沼 早苗	大阪大学 医学部附属病院(眼科)	視能訓練士

【研究要旨】

本研究で対象とする疾患はいずれも希少難治性疾患であり、原因ないし病態が明らかでなく、効果的な治療方法がいまだ確立しておらず、著しい視力低下を来すため重点的に対策を講じる必要がある疾患である。本研究では関連学会との連携のもと、Minds に準拠した方法でエビデンスベースの診療ガイドラインを作成し、これらを医師、患者ならびに広く国民に普及・啓発活動を行う。これにより国内における診療の均てん化を図り、予後を改善することを目的とする。さらに視覚の質の実態調査を行い、患者の療養生活環境改善への提案に資することとする。

今年度は担当疾患である無虹彩症および Fuchs 角膜内皮ジストロフィについて、診療ガイドライン作成および QOV 実態調査を実施した。

A. 研究目的

無虹彩症は先天性の遺伝性疾患で、責任遺伝子は *PAX6* 遺伝子である。虹彩の低形成、黄斑部の低形成を先天的に示し、生後は白内障、角膜輪部疲弊症、緑内障などの眼合併症を発症する。また Fuchs 角膜内皮ジストロフィーは優性遺伝性疾患といわれており、

*COL8A2* 遺伝子、*TCF4* 遺伝子などのいくつかの遺伝子において変異が報告されている。両眼性に滴状角膜が進行し、最終的には水疱性角膜症となり、視機能が低下する。

本研究では、日本眼科学会、角膜学会、角膜移植学会、小児眼科学会等の関連学会と連携して、Minds に準拠した方法でエビデン

スに基づいた診療ガイドラインを作成し、これらを医師、患者ならびに広く国民に普及・啓発活動を行うことで国内における診療の均てん化を図り、予後を改善することを目的とする。さらに視覚の質の実態調査を行い、患者の療養生活環境改善への提案に資することとする。

## B. 研究方法

診療ガイドラインの作成については Minds に準拠した方法で行う。まず初めにガイドライン作成のための体制を構築し、外部評価委員を任命する。我々の研究班ではガイドライン統括委員会を研究代表者および全ての研究分担者とし、診療ガイドライン作成グループに各疾患担当の研究分担者、システマティックレビュー (SR) チームに各疾患担当の研究協力者および大阪大学統計グループを割り当てた。診療ガイドライン作成グループは議論を重ね、ガイドライン作成の企画書にあたるスコープを作成する。次に SR チームはスコープに従い文献検索、スクリーニング、エビデンス評価を行う。その結果に基づき、診療ガイドライン作成グループは推奨文および草案を作成し、外部評価を経て最終版とする。本研究では 5 疾患を対象としているが、まずは指定難病である前眼部形成異常および無虹彩症について診療ガイドラインを作成することとし、残り 3 疾患については指定難病 2 疾患のガイドライン作成を進めながら作成可否について検討を行うこととした。

QOV 実態調査に関しては、各施設にて患者リストを作成し、NEI VFQ-25 アンケート調査票を用いて行うこととした。アンケート結果は症例報告書 (CRF) とともに事務局へ集約し、解析を行う事で、患者の視覚の質と生活に質について評価を行う。

(倫理面への配慮)

すべての研究はヘルシンキ宣言の趣旨を尊重し、関連する法令や指針を遵守し、各施設の倫理審査委員会の承認を得たうえで行うこととする。また個人情報の漏洩防止、患者への研究参加への説明と同意の取得を徹底する。

## C. 研究結果

担当疾患である無虹彩症のガイドライン作成において、診療ガイドライン作成グループおよび SR チームを兼任した。平成 29 年度はスコープ草案を作成し、平成 30 年度は外部評価および、メーリングリストによる議論や班会議による議論を重ね、スコープを最終化した。作成した CQ (クリニカルクエスチョン) および BQ (バックグラウンドクエスチョン) リストのうち「BQ1. 無虹彩症患者の視機能を決める因子として重要なものは眼合併症のうちどれか？」について SR を実施した。令和元年度は決定した推奨および解説文をまとめて診療ガイドライン草案とし、外部評価等を行った後、最終化した。

また視覚の質の実態調査に関しては、これまでに集められた VFQ-25 アンケート調査結果のうち無虹彩症患者 58 名について解析を行った。

## D. 考按

令和元年度は、無虹彩症について、システマティックレビュー結果をもとに議論を重ね、推奨文を作成した。本疾患は希少疾患であることから、ランダム化比較試験などのエビデンスの高い研究は行われていなかった。しかしながら患者および医療者にとって少しでも科学的合理性が高いと考えられる診療方法の選択肢となるよう、患者の希望・信

条や、医療者としての倫理性、社会的な制約条件等も考慮のうえ推奨を提示した。また診療ガイドライン使用者が推奨を理解する際の手助けとなるよう、解説文としてSR結果や推奨作成に至る経緯、補足事項を付記した。無虹彩症の重要臨床課題のうち、推奨提示の難しいものについてはバックグラウンドクエスチョンという形でシステムティックレビューを実施し、結果を解説文としてまとめた。作成した診療ガイドラインについては、アンケート等による評価を実施し、適宜改定を行う予定である。

視覚の質の実態調査に関しては、VFQ-25アンケート調査を実施し、今年度は無虹彩症について解析を行った。解析の結果、無虹彩症では総合得点(コンポ11)は $57.5 \pm 14.7$ と低く、優位眼矯正視力(換算 logMAR 値)は遠見視力による行動、見え方による社会生活機能と有意な負の相関を認めた。一般的健康感、一般的見え方、目の痛み、近見視力、心の健康、役割機能、自立、色覚、周辺視力、総合点数は優位眼矯正視力と有意な相関を認めなかった。

## E. 結論

今年度は、指定難病である無虹彩症について、Mindsに準拠した診療ガイドラインを作成した。VFQ-25アンケートによる視覚の質の実態調査については、無虹彩症について解析を行った。

## F. 健康危険情報

なし

## G. 研究発表

### 1. 論文発表

1. Watanabe S, Oie Y, Miki A, et al. Correlation Between Angle

Parameters and Central Corneal Thickness in Fuchs Endothelial Corneal Dystrophy. *Cornea* 2019.

2. Soma T, Koh S, Oie Y, et al. Clinical evaluation of a newly developed graft inserter (NS Endo-Inserter) for Descemet stripping automated endothelial keratoplasty. *Clinical ophthalmology* 2019;13:43-48.
3. Shiozaki D, Sakimoto S, Shiraki A, Wakabayashi T, Fukushima Y, Oie Y, Usui S, Sato S, Sakaguchi H, Nishida K. Observation of treated iris neovascularization by swept-source-based en-face anterior-segment optical coherence tomography angiography. *Sci Rep* 2019;9:10262.
4. Nishiyama I, Oie Y, Matsushita K, Koh S, Winegarner A, Nishida K. Transient extremely shallow anterior chamber caused by ciliochoroidal detachment in a patient with *Mycobacterium chelonae* keratitis. *Am J Ophthalmol Case Rep* 2019;15:100530.
5. Maeno S, Soma T, Tsujikawa M, Shigeta R, Kawasaki R, Oie Y, Koh S, Maruyama K, Kawasaki S, Maeda N, Nishida K. Efficacy of therapeutic soft contact lens in the management of gelatinous drop-like corneal dystrophy. *The British journal of ophthalmology* 2019.
6. Maeno S, Oie Y, Sunada A, et al.



- Successful medical management of *Pythium insidiosum* keratitis using a combination of minocycline, linezolid, and chloramphenicol. *Am J Ophthalmol Case Rep* 2019;15:100498.
7. Maeno S, Koh S, Ichii M, Oie Y, Nishida K, Kanakura Y. Prominent regression of corneal crystalline deposits in multiple myeloma after treatment with proteasome inhibitor. *Ann Hematol* 2019.
  8. Kiritoshi S, Oie Y, Nampei K, Sato S, Morota M, Nishida K. Anterior Segment Optical Coherence Tomography Angiography in Patients Following Cultivated Oral Mucosal Epithelial Transplantation. *American journal of ophthalmology* 2019.
  9. Ichii M, Koh S, Maeno S, Busch C, Oie Y, Maeda T, Shibayama H, Nishida K, Kanakura Y. Noninvasive assessment of corneal alterations associated with monoclonal gammopathy. *Int J Hematol* 2019.
  10. Busch C, Koh S, Oie Y, Ichii M, Kanakura Y, Nishida K. In vivo confocal microscopy of multiple myeloma associated crystalline keratopathy. *Am J Hematol* 2019;94:164.
  11. 重安千花、山田昌和、大家義則、川崎諭、東範行、仁科幸子、木下茂、外園千恵、大橋裕一、白石敦、坪田一男、榛村重人、村上晶、島崎潤、宮田和典、前田直之、山上聡、臼井智彦、西田幸二；厚生労働科学研究費補助金難治性疾患政策研究事業希少難治性角膜疾患の疫学調査研究班，角膜難病の標準的診断法および治療法の確立を目指した調査研究班．前眼部形成異常の診断基準および重症度分類．*日眼会誌* 124:89-95，2020
  12. 大家義則、川崎諭、西田希、木下茂、外園千恵、大橋裕一、白石敦、坪田一男、榛村重人、村上晶、島崎潤、宮田和典、前田直之、山田昌和、山上聡、臼井智彦、西田幸二；厚生労働科学研究費補助金難治性疾患政策研究事業希少難治性角膜疾患の疫学調査研究班，角膜難病の標準的診断法および治療法の確立を目指した調査研究班．無虹彩症の診断基準および重症度分類．*日眼会誌* 124:83-88，2020
2. 学会発表
    1. 大家義則、保倉祐一、川崎良、前田直之、西田幸二 フックス角膜内皮ジストロフィにおける前眼部 OCT を用いた角膜前後面のフーリエ解析角膜カンファランス 2020 2月27日 東京都
    2. 前田鈴香、大家義則、阿曾沼早苗、藤本智穂美、西田希、川崎良、前田直之、西田幸二 フックス角膜内皮ジストロフィ患者の視力表による矯正視力の差 角膜カンファランス 2020 2月27日 東京都
    3. 井口智詠、大家義則、島崎潤、榛村重人、外園千恵、白石敦、臼井智彦、村上晶、宮田和典、西田幸二 無虹彩症患者における NEI VFQ-25 を用いた QOL 調査 角膜カンファランス 2020 2月27日 東京都

4. **大家義則** 全層角膜移植—角膜移植の基本手技— 第 43 回日本眼科手術学会教育セミナー 2020 年 1 月 26 日 東京都
5. **大家義則** 角膜の再生医療 第 21 回前眼部疾患研究会 2019 年 12 月 15 日 岡山県
6. **Yoshinori Oie** Ocular surface reconstruction using cultivated epithelial cell sheet Philippine Cornea Society 20<sup>th</sup> Anniversary Symposium 2019 年 12 月 5 日マニラ フィリピン
7. **Yoshinori Oie** Visual function in patients with Fuchs endothelial corneal dystrophy Philippine Cornea Society 20<sup>th</sup> Anniversary Symposium 2019 年 12 月 5 日マニラ フィリピン
8. **大家義則** 眼科疾患に関する再生医療の取り組みと治療の現状 IQVIA 眼科領域セミナー2019 2019 年 11 月 19 日 東京都
9. 河本晋平、**大家義則**、川崎良、西田幸二 フックス角膜内皮ジストロフィにおける iridotrabecular contact と重症度の関係 第 73 回日本臨床眼科学会 2019 年 10 月 24 日 京都府
10. 的場あゆみ、**大家義則**、保倉佑一、川崎良、中尾武史、相馬剛至、高静花、川崎諭、辻川元一、前田直之、西田幸二 フックス角膜内皮ジストロフィにおける中心角膜厚および中心角膜容積の自然経過解析 第 73 回日本臨床眼科学会 2019 年 10 月 24 日 京都府
11. **大家義則** 前眼部疾患の病診連携 第 11 回北摂眼科病診連携の会 2019 年 9 月 21 日 大阪府
12. **大家義則**、西田幸二 iPS 細胞を用いた角膜移植 第 39 回日本眼薬理学会 2019 年 9 月 15 日 愛知県
13. **大家義則** フックス角膜内皮ジストロフィ update 第 8 回関西角膜セミナー 2019 年 7 月 13 日 大阪府
14. **大家義則** フックス角膜内皮ジストロフィ update 第 18 回府立総合医療センター眼科 update conference 2019 年 6 月 22 日 大阪府
15. **Yoshinori Oie**, Shinpei Komoto, Ryo Kawasaki, Reiko Kobayashi, Takeshi Nakao, Takeshi Soma, Shizuka Koh, Kazuichi Maruyama, Satoshi Kawasaki, Motokazu Tsujikawa, Naoyuki Maeda, Kohji Nishida. Clinical course analysis based on optical coherence tomography after cataract surgery in patients with Fuchs' endothelial corneal dystrophy. ARV02019 2019 年 4 月 30 日バンクーバー カナダ
16. Shoko Kiritoshi, **Yoshinori Oie**, Kanako Nampei, Shinnosuke Sato, Misa Morota, Reiko Kobayashi, Takeshi Nakao, Takeshi Soma, Shizuka Koh, Kazuichi Maruyama, Satoshi Kawasaki, Motokazu Tsujikawa, Naoyuki Maeda, Kohji Nishida Analysis on depth of corneal neovascularization using anterior segment optical coherence tomography angiography in patients following cultivated oral mucosal epithelial sheet

- transplantation ARV02019 2019 年  
4 月 29 日バンクーバー カナダ
17. Honami Tanibuchi, Yoshinori Oie,  
Sanae Asonuma, Reiko Kobayashi,  
Takeshi Nakao, Takeshi Soma,  
Shizuka Koh, Kazuichi Maruyama,  
Satoshi Kawasaki, Motokazu  
TsujiKawa, Naoyuki Maeda, Kohji  
Nishida. In vivo confocal  
microscopic observation in  
patients with Fuchs'  
endothelial corneal dystrophy  
based on severity grading using  
anterior segment optical  
coherence tomography. ARV02019  
2019 年 4 月 30 日バンクーバー カ  
ナダ
18. Kanako Nampei, Yoshinori Oie,  
Shoko Kiritoshi, Misa Morota,  
Shinnosuke Satoh, Satoshi  
Kawasaki, Takeshi Nakao, Takeshi

Soma, Shizuka Koh, Kazuichi  
Maruyama, Motokazu Tsujikawa,  
Naoyuki Maeda, Kohji Nishida  
Analysis on conjunctival  
vasculature using anterior  
segment optical coherence  
tomography angiography in  
patients with ocular surface  
squamous neoplasia ARV02019 2019  
年 4 月 30 日バンクーバー カナダ

#### H. 知的所有権の取得状況

1. 特許取得  
なし
2. 実用新案特許  
なし
3. その他  
なし

## 研究成果の刊行に関する一覧表

1. Nishiyama I, Oie Y, Matsushita K, Koh S, Winegarner A, Nishida K. Transient extremely shallow anterior chamber caused by ciliochoroidal detachment in a patient with Mycobacterium chelonae keratitis. Am J Ophthalmol Case Rep 2019;15:100530.
2. Maeno S, Koh S, Ichii M, Oie Y, Nishida K, Kanakura Y. Prominent regression of corneal crystalline deposits in multiple myeloma after treatment with proteasome inhibitor. Ann Hematol 2019.
3. Kiritoshi S, Oie Y, Nampei K, Sato S, Morota M, Nishida K. Anterior Segment Optical Coherence Tomography Angiography in Patients Following Cultivated Oral Mucosal Epithelial Transplantation. American journal of ophthalmology 2019.
4. Busch C, Koh S, Oie Y, Ichii M, Kanakura Y, Nishida K. In vivo confocal microscopy of multiple myeloma associated crystalline keratopathy. Am J Hematol 2019;94:164.
5. Watanabe S, Oie Y, Miki A, Soma T, Koh S, Kawasaki S, Tsujikawa M, Jhanji V, Nishida K. Correlation Between Angle Parameters and Central Corneal Thickness in Fuchs Endothelial Corneal Dystrophy. Cornea 2019.
6. Soma T, Koh S, Oie T, Maruyama K, Tsujikawa M, Kawasaki S, Maeda N, Nishida K. Clinical evaluation of a newly developed graft inserter (NS Endo-Inserter) for Descemet stripping automated endothelial keratoplasty. Clinical ophthalmology 2019;13:43-48.
7. Shiozaki D, Sakimoto S, Shiraki A, Wakabayashi T, Fukushima Y, Oie Y, Usui S, Sato S, Sakaguchi H, Nishida K. Observation of treated iris neovascularization by swept-source-based en-face anterior-segment optical coherence tomography angiography. Sci Rep 2019;9:10262.
8. Maeno S, Soma T, Tsujikawa M, Shigeta R, Kawasaki R, Oie Y, Koh S, Maruyama K, Kawasaki S, Maeda N, Nishida K. Efficacy of therapeutic soft contact lens in the management of gelatinous drop-like corneal dystrophy. The British journal of ophthalmology 2019.
9. Maeno S, Oie Y, Sunada A, Tanibuchi H, Hagiwara S, Makimura K, Nishida K. Successful medical management of Pythium insidiosum keratitis using a combination of minocycline, linezolid, and chloramphenicol. Am J Ophthalmol Case Rep 2019;15:100498.

10. Ichii M, Koh S, Maeno S, Busch C, Oie Y, Maeda T, Shibayama H, Nishida K, Kanakura Y. Noninvasive assessment of corneal alterations associated with monoclonal gammopathy. *Int J Hematol* 2019.
11. 重安千花、山田昌和、大家義則、川崎諭、東範行、仁科幸子、木下茂、外園千恵、大橋裕一、白石敦、坪田一男、榛村重人、村上晶、島崎潤、宮田和典、前田直之、山上聡、白井智彦、西田幸二；厚生労働科学研究費補助金難治性疾患政策研究事業希少難治性角膜疾患の疫学調査研究班，角膜難病の標準的診断法および治療法の確立を目指した調査研究班．前眼部形成異常の診断基準および重症度分類．*日眼会誌* 124:89-95, 2020
12. 大家義則、川崎諭、西田希、木下茂、外園千恵、大橋裕一、白石敦、坪田一男、榛村重人、村上晶、島崎潤、宮田和典、前田直之、山田昌和、山上聡、白井智彦、西田幸二；厚生労働科学研究費補助金難治性疾患政策研究事業希少難治性角膜疾患の疫学調査研究班，角膜難病の標準的診断法および治療法の確立を目指した調査研究班．無虹彩症の診断基準および重症度分類．*日眼会誌* 124:83-88, 2020
13. Nishiguchi KM, Ikeda Y, Fujita K, Kunikata H, Akiho M, Hashimoto K, Hosono K, Kurata K, Koyanagi Y, Akiyama M, Suzuki T, Kawasaki R, Wada Y, Hotta Y, Sonoda KH, Murakami A, Nakazawa M, Nakazawa T, Abe T. Phenotypic Features of Oguchi Disease and Retinitis Pigmentosa in Patients with S-Antigen Mutations: A Long-Term Follow-up Study. *Ophthalmology*. 2019 Nov;126(11):1557-1566.
14. Ogawa M, Inomata T, Shiang T, Tsubota K, Murakami A. Method for selective quantification of immune and inflammatory cells in the cornea using flow cytometry. *J Biol Methods*. 2018 Nov 22;5(4):e102.
15. Honda S, Namekata K, Kimura A, Guo X, Harada C, Murakami A, Matsuda A, Harada T. Survival of Alpha and Intrinsically Photosensitive Retinal Ganglion Cells in NMDA-Induced Neurotoxicity and a Mouse Model of Normal Tension Glaucoma. *Invest Ophthalmol Vis Sci*. 2019 Sep 3;60(12):3696-3707.
16. Midorikawa-Inomata A, Inomata T, Nojiri S, Nakamura M, Iwagami M, Fujimoto K, Okumura Y, Iwata N, Eguchi A, Hasegawa H, Kinouchi H, Murakami A, Kobayashi H. Reliability and validity of the Japanese version of the Ocular Surface Disease Index for dry eye disease. *BMJ Open*. 2019 Nov 25;9(11):e033940.
17. Inomata T, Iwagami M, Nakamura M, Shiang T, Yoshimura Y, Fujimoto K, Okumura Y, Eguchi A, Iwata N, Miura M, Hori S, Hiratsuka Y, Uchino M, Tsubota K, Dana R, Murakami A. Characteristics and Risk Factors Associated With Diagnosed and Undiagnosed Symptomatic Dry Eye Using a Smartphone Application. *JAMA Ophthalmol*. 2019 Nov 27.
18. Okumura Y, Inomata T, Miyamoto S, Nakatani S, Hiratsuka Y, Yamaguchi M, Iwamoto S, Murakami A. Donor characteristics and risk factors for

methicillin-resistant *Staphylococcus aureus* contamination in storage medium for corneal transplantation: A 10-year retrospective study. *Transpl Infect Dis.* 2019 Jun 5:e13123.

19. Okumura Y, Inomata T, Iwagami M, Eguchi A, Mizuno J, Shiang T, Kawasaki S, Shimada A, Inada E, Amano A, **Murakami A**. Shortened cataract surgery by standardisation of the perioperative protocol according to the Joint Commission International accreditation: a retrospective observational study. *BMJ Open.* 2019 Jun 14;9(6):e028656.
20. Nikopoulos K, Cisarova K, Quinodoz M, Koskiniemi-Kuendig H, Miyake N, Farinelli P, Rehman AU, Khan MI, Prunotto A, Akiyama M, Kamatani Y, Terao C, Miya F, Ikeda Y, Ueno S, Fuse N, **Murakami A**, Wada Y, Terasaki H, Sonoda KH, Ishibashi T, Kubo M, Cremers FPM, Kutalik Z, Matsumoto N, Nishiguchi KM, Nakazawa T, Rivolta C. A frequent variant in the Japanese population determines quasi-Mendelian inheritance of rare retinal ciliopathy. *Nat Commun.* 2019 Jun 28;10(1):2884.
21. Koyanagi Y, Akiyama M, Nishiguchi KM, Momozawa Y, Kamatani Y, Takata S, Inai C, Iwasaki Y, Kumano M, Murakami Y, Omodaka K, Abe T, Komori S, Gao D, Hirakata T, Kurata K, Hosono K, Ueno S, Hotta Y, **Murakami A**, Terasaki H, Wada Y, Nakazawa T, Ishibashi T, Ikeda Y, Kubo M, Sonoda KH. Genetic characteristics of retinitis pigmentosa in 1204 Japanese patients. *J Med Genet.* 2019 Jun 17. pii: jmedgenet-2018-105691.
22. Nishino T, Kobayashi A, Mori N, Masaki T, Yokogawa H, Fujiki K, Yanagawa A, **Murakami A**, Sugiyama K. In vivo histology and p.L132V mutation in KRT12 gene in Japanese patients with Meesmann corneal dystrophy. *Jpn J Ophthalmol.* 2019 Jan;63(1):46-55.
23. Miyagawa Y, **Murakami A**, Ebihara N. The proteolytic effect of mast cell tryptase to eotaxin-1/CCL11, eotaxin-2/CCL24 and eotaxin-3/CCL26 produced by conjunctival fibroblasts. *Jpn J Ophthalmol.* 2019 Mar;63(2):215-220.
24. Honda R, Kasuga T, **Murakami A**, Matsuda A. Effects of the Numbers and the Shapes of Venting Slits on Intraocular Pressure after Baerveldt Glaucoma Drainage Implant. *Curr Eye Res.* 2019 Mar 20:1-4.
25. Inomata T, Nakamura M, Iwagami M, Shiang T, Yoshimura Y, Fujimoto K, Okumura Y, Eguchi A, Iwata N, Miura M, Hori S, Hiratsuka Y, Uchino M, Tsubota K, Dana R, **Murakami A**. Risk Factors for Severe Dry Eye Disease: Crowdsourced Research Using DryEyeRhythm. *Ophthalmology.* 2019 May;126(5):766-768.
26. Hirakata T, Lee HC, Ohba M, Saeki K, Okuno T, **Murakami A**, Matsuda A, Yokomizo T. Dietary omega-3 fatty acids alter the lipid mediator profile and alleviate allergic conjunctivitis without modulating Th2 immune responses. *FASEB J.* 2019 Mar;33(3):3392-3403.

27. 吉田悠人, 根岸貴志, 古賀暖子, 村上晶. 外傷性下直筋断裂の一例. 眼臨紀要 12(7): 536-538, 2019.
28. 畑真由美, 根岸貴志, 村上晶, 高木均. 外傷性脳底動脈解離後に発症した上下斜視の1例. 眼臨紀要 12(7): 539-542, 2019.
29. 荒井宣子, 小野浩一, 梅屋玲子, 國分孝道, 村上晶. 初診時に増殖糖尿病網膜症と診断された患者の心血管イベントの発生頻度と危険因子の検討. 臨眼 73 (4) : 469-475, 2019.
30. 酒見郁圭, 根岸貴志, 村上晶. Cornelia de Lange 症候群の2例. 眼科臨床紀要 12 (3) : 227-230, 2019.
31. Kurata K, Hosono K, Hayashi T, Mizobuchi K, Katagiri S, Miyamichi D, Nishina S, Sato M, Azuma N, Nakano T, Hotta Y. X-linked Retinitis Pigmentosa in Japan: Clinical and Genetic Findings in Male Patients and Female Carriers. *Int J Mol Sci*. 2019 Mar 26;20(6). pii: E1518.
32. Tanaka S, Yokoi T, Azuma N. Foveal neovascularization detected by optical coherence tomography angiography in incontinentia pigmenti. *JAMA Ophthalmol*. 2019 Mar 1;137(3):e184197.
33. Tanaka S, Yokoi T, Katagiri S, Yoshida T, Nishina S, Azuma N. Severe recurrent fobrovascular proliferfation after combined intravitreal bevacizumab injection and laser photocoagulation for aggressiove posterior retinopathy of prematurity. *Retin Cases Brief Rep*. 2019 Jul 17. doi: 10.1097/ICB.0000000000000887. [Epub ahead of print]
34. Hirayama J, Alifu Y, Hamabe R, Yamaguchi S, Tomita J, Maruyama Y, Asaoka Y, Nakahama K, Tamaru T, Takamatsu K, Takamatsu N, Hattori A, Nishina S, Azuma N, Kawahara A, Kume K, Nishina H. The clock components Period2, Cryptochromela, and Cryptochrome2a function in establishing light-dependent behavioral rhythms and/or total activity levels in zebrafish. *Sci Rep* 2019 Jan 17;9(1):196. doi: 10.1038/s41598-018-37879-8
35. Shimazaki J, Tomida D, Yamaguchi T, Satake Y. Descemet stripping automated endothelial keratoplasty performed by trainees. *Jpn J Ophthalmol*. 2019 Mar;63(2):158-164. doi:10.1007/s10384-019-00652-z. Epub 2019 Feb 19.
36. Ibrahim O, Yagi-Yaguchi Y, Kakisu K, Shimazaki J, Yamaguchi T. Association of Iris Damage With Reduction in Corneal Endothelial Cell Density After Penetrating Keratoplasty. *Cornea*. 2019 Mar;38(3):268-274. doi:10.1097/ICO.0000000000001819.
37. Ibrahim OMA, Yagi-Yaguchi Y, Noma H, Tsubota K, Shimazaki J, Yamaguchi T. Corneal higher-order aberrations in Stevens-Johnson syndrome and toxic epidermal necrolysis. *Ocul Surf*. 2019 Jul 17. pii: S1542-0124(18)30383-5. doi:10.1016/j.jtos.2019.07.006. [Epub ahead of print]

38. Shinzawa M, Kato N, Kasai K, Konomi K, Chai Y, Shimazaki J. Corneal cross-linking for keratoconus caused by compulsive eye rubbing in patients with Tourette syndrome: Three case reports. *Medicine (Baltimore)*. 2019 May;98(20):e15658. doi:10.1097/MD.00000000000015658.
39. Aketa N, Shinzawa M, Kawashima M, Dogru M, Okamoto S, Tsubota K, Shimazaki J. Efficacy of Plate Expression of Meibum on Tear Function and Ocular Surface Findings in Meibomian Gland Disease. *Eye Contact Lens*. 2019 Jan;45(1):19–22. doi:10.1097/ICL.0000000000000535.
40. Shimizu E, Yamaguchi T, Tsubota K, Shimazaki J. Corneal Higher-Order Aberrations in Eyes With Corneal Scar After Traumatic Perforation. *Eye Contact Lens*. 2019 Mar;45(2):124–131. doi:10.1097/ICL.0000000000000530.
41. Yazu H, Yamaguchi T, Tsubota K, Shimazaki J. Clinical Factors for Rapid Endothelial Cell Loss After Corneal Transplantation: Novel Findings From the Aqueous Humor. *Current Ophthalmology Reports* volume 7, pages89-97(2019).
42. Suzuki N, Yamaguchi T, Shibata S, Nagai T, Noma H, Tsubota K, Shimazaki J. Cytokine Levels in the Aqueous Humor Are Associated With Corneal Thickness in Eyes With Bullous Keratopathy. *Am J Ophthalmol*. 2019 Feb;198:174–180. doi:10.1016/j.ajo.2018.10.008. Epub 2018 Oct 12.
43. Suzuki N, Yamaguchi T, Tomida D, Tsubota K, Shimazaki J. Impact of Corneal Higher-Order Aberrations on Visual Acuity After Deep Anterior Lamellar Keratoplasty in Treating Keratoconus. *Eye Contact Lens*. 2019 Jul;45(4):238–245. doi:10.1097/ICL.0000000000000561.
44. Ueta M, Sotozono C, Nishigaki H, Ohsako S, Yokoi N, Mizushima K, Naito Y, Kinoshita S. Gene expression analysis of conjunctival epithelium of patients with Stevens–Johnson syndrome in the chronic stage. *BMJ Open Ophthalmol*. 4(1): e000254, 2019.
45. Kitazawa K, Hikichi T, Nakamura T, Nakamura M, Sotozono C, Masui S, Kinoshita S. Direct Reprogramming Into Corneal Epithelial Cells Using a Transcriptional Network Comprising PAX6, OVOL2, and KLF4. *Cornea*. 38(Suppl 1): S34–S41, 2019.
46. Bains KK, Fukuoka H, Hammond GM, Sotozono C, Quantock AJ. Recovering vision in corneal epithelial stem cell deficient eyes. *Contact Lens Anterior Eye*. 42(4): 350–358, 2019.
47. Asano S, Miyai T, Toyono T, Aixinjueluo W, Yoshida J, Usui T. Late corneal acute hydrops in ineffective accelerated transepithelial corneal cross-linking in a patient with keratoconus. *JCRS Online Case Reports* 7; 20–22, 2019



48. Fujita A, Yoshida J, Toyono T, Usui T, Miyai T. Severity assessment of acute hydrops due to recurrent keratoconus after penetrating keratoplasty using anterior segment optical coherence tomography. *Curr Eye Res* 44; 1189-1194, 2019
49. Inamochi A, Tomioka A, Kitamoto K, Miyai T, Usui T, Aihara M, Yamagami S. Simple oral mucosal epithelial transplantation in a rabbit model. *Sci Rep* 9; 18088, 2019
50. Kitamoto K, Taketani Y, Fujii W, Inamochi A, Toyono T, Miyai T, Yamagami S, Kuroda M, Usui T, Ouchi Y. Generation of mouse model of TGFBI-R124C corneal dystrophy using CRISPR/Cas9-mediated homology-directed repair. *Sci Rep* 10; 2000, 2020
51. 川村 裕子, 吉田 絢子, 白川 理香, 豊野 哲也, 宮井 尊史, 山上 聡, 白井 智彦 周辺部角膜穿孔に対する治療的表層角膜移植術の術後経過 *日眼会誌* 123; 143-149, 2019
52. 石井 一葉, 吉田 絢子, 宮井 尊史, 白井 智彦, 山上 聡 人工的無水晶体眼水疱性角膜症に対して角膜内皮移植術を行った3例 *眼科臨床紀要* 12: 599-603, 2019

2020年2月4日

国立保健医療科学院長 殿

機関名 国立大学法  
 所属研究機関長 職名 大学院医学  
 氏名 森井 英

次の職員の令和元年度厚生労働科学研究費の調査研究における、倫理審査状況及び利益相反等の管理については以下のとおりです。

1. 研究事業名 難治性疾患政策研究事業
2. 研究課題名 角膜難病の標準的診断法および治療法の確立を目指した調査研究
3. 研究者名 (所属部局・職名) 大学院医学系研究科・教授  
 (氏名・フリガナ) 西田 幸二・ニシダ コウジ

4. 倫理審査の状況

	該当性の有無		左記で該当がある場合のみ記入 (※1)		
	有	無	審査済み	審査した機関	未審査 (※2)
ヒトゲノム・遺伝子解析研究に関する倫理指針	<input checked="" type="checkbox"/>	<input type="checkbox"/>	<input checked="" type="checkbox"/>	大阪大学	<input type="checkbox"/>
遺伝子治療等臨床研究に関する指針	<input type="checkbox"/>	<input checked="" type="checkbox"/>	<input type="checkbox"/>		<input type="checkbox"/>
人を対象とする医学系研究に関する倫理指針 (※3)	<input checked="" type="checkbox"/>	<input type="checkbox"/>	<input checked="" type="checkbox"/>	大阪大学医学部附属病院	<input type="checkbox"/>
厚生労働省の所管する実施機関における動物実験等の実施に関する基本指針	<input type="checkbox"/>	<input checked="" type="checkbox"/>	<input type="checkbox"/>		<input type="checkbox"/>
その他、該当する倫理指針があれば記入すること (指針の名称: )	<input type="checkbox"/>	<input checked="" type="checkbox"/>	<input type="checkbox"/>		<input type="checkbox"/>

(※1) 当該研究者が当該研究を実施するに当たり遵守すべき倫理指針に関する倫理委員会の審査が済んでいる場合は、「審査済み」にチェックし一部若しくは全部の審査が完了していない場合は、「未審査」にチェックすること。

その他 (特記事項)

(※2) 未審査に場合は、その理由を記載すること。  
 (※3) 廃止前の「疫学研究に関する倫理指針」や「臨床研究に関する倫理指針」に準拠する場合は、当該項目に記入すること。

5. 厚生労働分野の研究活動における不正行為への対応について

研究倫理教育の受講状況	受講 <input checked="" type="checkbox"/> 未受講 <input type="checkbox"/>
-------------	---

6. 利益相反の管理

当研究機関におけるCOIの管理に関する規定の策定	有 <input checked="" type="checkbox"/> 無 <input type="checkbox"/> (無の場合はその理由: )
当研究機関におけるCOI委員会設置の有無	有 <input checked="" type="checkbox"/> 無 <input type="checkbox"/> (無の場合は委託先機関: )
当研究に係るCOIについての報告・審査の有無	有 <input checked="" type="checkbox"/> 無 <input type="checkbox"/> (無の場合はその理由: )
当研究に係るCOIについての指導・管理の有無	有 <input type="checkbox"/> 無 <input checked="" type="checkbox"/> (有の場合はその内容: )

(留意事項) ・該当する□にチェックを入れること。  
 ・分担研究者の所属する機関の長も作成すること。

令和2年4月1日

国立保健医療科学院長 殿

機関名 順天堂大学  
所属研究機関長 職名 学長  
氏名 新井

次の職員の令和元年度厚生労働科学研究費の調査研究における、倫理審査状況及び利益相反等の管理については以下のとおりです。

1. 研究事業名 難治性疾患政策研究事業
2. 研究課題名 角膜難病の標準的診断法および治療法の確立を目指した調査研究
3. 研究者名 (所属部局・職名) 医学部・教授  
(氏名・フリガナ) 村上 晶・ムラカミ アキラ

4. 倫理審査の状況

	該当性の有無		左記で該当がある場合のみ記入 (※1)		
	有	無	審査済み	審査した機関	未審査 (※2)
ヒトゲノム・遺伝子解析研究に関する倫理指針	<input type="checkbox"/>	<input checked="" type="checkbox"/>	<input type="checkbox"/>		<input type="checkbox"/>
遺伝子治療等臨床研究に関する指針	<input type="checkbox"/>	<input checked="" type="checkbox"/>	<input type="checkbox"/>		<input type="checkbox"/>
人を対象とする医学系研究に関する倫理指針 (※3)	<input checked="" type="checkbox"/>	<input type="checkbox"/>	<input checked="" type="checkbox"/>	順天堂大学	<input type="checkbox"/>
厚生労働省の所管する実施機関における動物実験等の実施に関する基本指針	<input type="checkbox"/>	<input checked="" type="checkbox"/>	<input type="checkbox"/>		<input type="checkbox"/>
その他、該当する倫理指針があれば記入すること (指針の名称: )	<input type="checkbox"/>	<input checked="" type="checkbox"/>	<input type="checkbox"/>		<input type="checkbox"/>

(※1) 当該研究者が当該研究を実施するに当たり遵守すべき倫理指針に関する倫理委員会の審査が済んでいる場合は、「審査済み」にチェックし一部若しくは全部の審査が完了していない場合は、「未審査」にチェックすること。

その他 (特記事項)

(※2) 未審査の場合は、その理由を記載すること。

(※3) 廃止前の「疫学研究に関する倫理指針」や「臨床研究に関する倫理指針」に準拠する場合は、当該項目に記入すること。

5. 厚生労働分野の研究活動における不正行為への対応について

研究倫理教育の受講状況	受講 <input checked="" type="checkbox"/> 未受講 <input type="checkbox"/>
-------------	---

6. 利益相反の管理

当研究機関におけるCOIの管理に関する規定の策定	有 <input checked="" type="checkbox"/> 無 <input type="checkbox"/> (無の場合はその理由: )
当研究機関におけるCOI委員会設置の有無	有 <input checked="" type="checkbox"/> 無 <input type="checkbox"/> (無の場合は委託先機関: )
当研究に係るCOIについての報告・審査の有無	有 <input checked="" type="checkbox"/> 無 <input type="checkbox"/> (無の場合はその理由: )
当研究に係るCOIについての指導・管理の有無	有 <input type="checkbox"/> 無 <input checked="" type="checkbox"/> (有の場合はその内容: )

(留意事項) ・該当する口にチェックを入れること。  
・分担研究者の所属する機関の長も作成すること。

国立保健医療科学院長 殿

機関名 国立研究開発法人  
国立成育医療研究センター

所属研究機関長 職名 理事長

氏名 五十嵐

印

次の職員の令和元年度厚生労働科学研究費の調査研究における、倫理審査状況及び審査済みの状況については以下のとおりです。

1. 研究事業名 難治性疾患政策研究事業
2. 研究課題名 角膜難病の標準的診断法および治療法の確立を目指した調査研究
3. 研究者名 (所属部局・職名) 眼科 視覚科学研究室・診療部長 室長  
(氏名・フリガナ) 東 範行・アズマ ノリユキ

## 4. 倫理審査の状況

	該当性の有無		左記で該当がある場合のみ記入 (※1)		
	有	無	審査済み	審査した機関	未審査 (※2)
ヒトゲノム・遺伝子解析研究に関する倫理指針	<input type="checkbox"/>	<input checked="" type="checkbox"/>	<input type="checkbox"/>		<input type="checkbox"/>
遺伝子治療等臨床研究に関する指針	<input type="checkbox"/>	<input checked="" type="checkbox"/>	<input type="checkbox"/>		<input type="checkbox"/>
人を対象とする医学系研究に関する倫理指針 (※3)	<input checked="" type="checkbox"/>	<input type="checkbox"/>	<input checked="" type="checkbox"/>	国立成育医療研究センター	<input type="checkbox"/>
厚生労働省の所管する実施機関における動物実験等の実施に関する基本指針	<input type="checkbox"/>	<input checked="" type="checkbox"/>	<input type="checkbox"/>		<input type="checkbox"/>
その他、該当する倫理指針があれば記入すること (指針の名称: )	<input type="checkbox"/>	<input checked="" type="checkbox"/>	<input type="checkbox"/>		<input type="checkbox"/>

(※1) 当該研究者が当該研究を実施するに当たり遵守すべき倫理指針に関する倫理委員会の審査が済んでいる場合は、「審査済み」にチェックし一部若しくは全部の審査が完了していない場合は、「未審査」にチェックすること。

その他 (特記事項)

(※2) 未審査に場合は、その理由を記載すること。

(※3) 廃止前の「疫学研究に関する倫理指針」や「臨床研究に関する倫理指針」に準拠する場合は、当該項目に記入すること。

## 5. 厚生労働分野の研究活動における不正行為への対応について

研究倫理教育の受講状況	受講 <input checked="" type="checkbox"/> 未受講 <input type="checkbox"/>
-------------	---

## 6. 利益相反の管理

当研究機関におけるCOIの管理に関する規定の策定	有 <input checked="" type="checkbox"/> 無 <input type="checkbox"/> (無の場合はその理由: )
当研究機関におけるCOI委員会設置の有無	有 <input checked="" type="checkbox"/> 無 <input type="checkbox"/> (無の場合は委託先機関: )
当研究に係るCOIについての報告・審査の有無	有 <input checked="" type="checkbox"/> 無 <input type="checkbox"/> (無の場合はその理由: )
当研究に係るCOIについての指導・管理の有無	有 <input type="checkbox"/> 無 <input checked="" type="checkbox"/> (有の場合はその内容: )

(留意事項) ・該当する口にチェックを入れること。  
・分担研究者の所属する機関の長も作成すること。

2020年 3月 5日

国立保健医療科学院長 殿

機関名 東京歯科大学

所属研究機関長 職名 学長

氏名 井出 吉博

印

次の職員の令和元年度厚生労働科学研究費の調査研究における、倫理審査状況及び利益相反等の管理については以下のとおりです。

- 研究事業名 難治性疾患政策研究事業
- 研究課題名 角膜難病の標準的診断法および治療法の確立を目指した調査研究
- 研究者名 (所属部局・職名) 市川総合病院 眼科・教授  
(氏名・フリガナ) 島崎 潤・シマザキ ジュン

4. 倫理審査の状況

	該当性の有無		左記で該当がある場合のみ記入 (※1)		
	有	無	審査済み	審査した機関	未審査 (※2)
ヒトゲノム・遺伝子解析研究に関する倫理指針	<input type="checkbox"/>	<input checked="" type="checkbox"/>	<input type="checkbox"/>		<input type="checkbox"/>
遺伝子治療等臨床研究に関する指針	<input type="checkbox"/>	<input checked="" type="checkbox"/>	<input type="checkbox"/>		<input type="checkbox"/>
人を対象とする医学系研究に関する倫理指針 (※3)	<input checked="" type="checkbox"/>	<input type="checkbox"/>	<input checked="" type="checkbox"/>	東京歯科大学市川総合病院	<input type="checkbox"/>
厚生労働省の所管する実施機関における動物実験等の実施に関する基本指針	<input type="checkbox"/>	<input checked="" type="checkbox"/>	<input type="checkbox"/>		<input type="checkbox"/>
その他、該当する倫理指針があれば記入すること (指針の名称: )	<input type="checkbox"/>	<input checked="" type="checkbox"/>	<input type="checkbox"/>		<input type="checkbox"/>

(※1) 当該研究者が当該研究を実施するに当たり遵守すべき倫理指針に関する倫理委員会の審査が済んでいる場合は、「審査済み」にチェックし一部若しくは全部の審査が完了していない場合は、「未審査」にチェックすること。

その他 (特記事項)

(※2) 未審査に場合は、その理由を記載すること。

(※3) 廃止前の「疫学研究に関する倫理指針」や「臨床研究に関する倫理指針」に準拠する場合は、当該項目に記入すること。

5. 厚生労働分野の研究活動における不正行為への対応について

研究倫理教育の受講状況	受講 <input checked="" type="checkbox"/> 未受講 <input type="checkbox"/>
-------------	---

6. 利益相反の管理

当研究機関におけるCOIの管理に関する規定の策定	有 <input checked="" type="checkbox"/> 無 <input type="checkbox"/> (無の場合はその理由: )
当研究機関におけるCOI委員会設置の有無	有 <input checked="" type="checkbox"/> 無 <input type="checkbox"/> (無の場合は委託先機関: )
当研究に係るCOIについての報告・審査の有無	有 <input checked="" type="checkbox"/> 無 <input type="checkbox"/> (無の場合はその理由: )
当研究に係るCOIについての指導・管理の有無	有 <input type="checkbox"/> 無 <input checked="" type="checkbox"/> (有の場合はその内容: )

(留意事項) ・該当する□にチェックを入れること。  
・分担研究者の所属する機関の長も作成すること。

令和2年3月31日

国立保健医療科学院長 殿

機関名 医療法人明和会 宮田眼科病院

所属研究機関長 職名 院長

氏名 宮田 和典

次の職員の令和元年度厚生労働科学研究費の調査研究における、倫理審査状況及び利益相反等の管理については以下のとおりです。

1. 研究事業名 難治性疾患政策研究事業
2. 研究課題名 角膜難病の標準的診断法および治療法の確立を目指した調査研究
3. 研究者名 (所属部局・職名) 眼科・院長
- (氏名・フリガナ) 宮田 和典・ミヤタ カズノリ

4. 倫理審査の状況

	該当性の有無		左記で該当がある場合のみ記入 (※1)		
	有	無	審査済み	審査した機関	未審査 (※2)
ヒトゲノム・遺伝子解析研究に関する倫理指針	<input type="checkbox"/>	<input checked="" type="checkbox"/>	<input type="checkbox"/>		<input type="checkbox"/>
遺伝子治療等臨床研究に関する指針	<input type="checkbox"/>	<input checked="" type="checkbox"/>	<input type="checkbox"/>		<input type="checkbox"/>
人を対象とする医学系研究に関する倫理指針 (※3)	<input checked="" type="checkbox"/>	<input type="checkbox"/>	<input checked="" type="checkbox"/>	医療法人明和会宮田眼科病院	<input type="checkbox"/>
厚生労働省の所管する実施機関における動物実験等の実施に関する基本指針	<input type="checkbox"/>	<input checked="" type="checkbox"/>	<input type="checkbox"/>		<input type="checkbox"/>
その他、該当する倫理指針があれば記入すること (指針の名称: )	<input type="checkbox"/>	<input checked="" type="checkbox"/>	<input type="checkbox"/>		<input type="checkbox"/>

(※1) 当該研究者が当該研究を実施するに当たり遵守すべき倫理指針に関する倫理委員会の審査が済んでいる場合は、「審査済み」にチェックし一部若しくは全部の審査が完了していない場合は、「未審査」にチェックすること。

その他 (特記事項)

(※2) 未審査に場合は、その理由を記載すること。

(※3) 概止前の「疫学研究に関する倫理指針」や「臨床研究に関する倫理指針」に準拠する場合は、当該項目に記入すること。

5. 厚生労働分野の研究活動における不正行為への対応について

研究倫理教育の受講状況	受講 <input checked="" type="checkbox"/> 未受講 <input type="checkbox"/>
-------------	---

6. 利益相反の管理

当研究機関におけるCOIの管理に関する規定の策定	有 <input type="checkbox"/> 無 <input checked="" type="checkbox"/> (無の場合はその理由: COI委員会が設置されていないため)
当研究機関におけるCOI委員会設置の有無	有 <input type="checkbox"/> 無 <input checked="" type="checkbox"/> (無の場合は委託先機関: 大阪大学 )
当研究に係るCOIについての報告・審査の有無	有 <input checked="" type="checkbox"/> 無 <input type="checkbox"/> (無の場合はその理由: )
当研究に係るCOIについての指導・管理の有無	有 <input type="checkbox"/> 無 <input checked="" type="checkbox"/> (有の場合はその内容: )

(留意事項) ・該当する□にチェックを入れること。

・分担研究者の所属する機関の長も作成すること。

令和2年 4月10日

国立保健医療科学院長 殿

機関名 杏林大学

所属研究機関長 職名 学長

氏名 大瀧 純

印

次の職員の令和元年度厚生労働科学研究費の調査研究における、倫理審査状況及び理由については以下のとおりです。

- 研究事業名 難治性疾患政策研究事業
- 研究課題名 角膜炎の標準的診断法および治療法の確立を目指した調査研究
- 研究者名 (所属部局・職名) 医学部・教授  
(氏名・フリガナ) 山田 昌和・ギマダ マサカズ

#### 4. 倫理審査の状況

	該当性の有無		左記で該当がある場合のみ記入 (※1)		
	有	無	審査済み	審査した機関	未審査 (※2)
ヒトゲノム・遺伝子解析研究に関する倫理指針	<input type="checkbox"/>	<input checked="" type="checkbox"/>	<input type="checkbox"/>		<input type="checkbox"/>
遺伝子治療等臨床研究に関する指針	<input type="checkbox"/>	<input checked="" type="checkbox"/>	<input type="checkbox"/>		<input type="checkbox"/>
人を対象とする医学系研究に関する倫理指針 (※3)	<input checked="" type="checkbox"/>	<input type="checkbox"/>	<input checked="" type="checkbox"/>	杏林大学医学部	<input type="checkbox"/>
厚生労働省の所管する実施機関における動物実験等の実施に関する基本指針	<input type="checkbox"/>	<input checked="" type="checkbox"/>	<input type="checkbox"/>		<input type="checkbox"/>
その他、該当する倫理指針があれば記入すること (指針の名称: )	<input type="checkbox"/>	<input checked="" type="checkbox"/>	<input type="checkbox"/>		<input type="checkbox"/>

(※1) 当該研究者が当該研究を実施するに当たり遵守すべき倫理指針に関する倫理委員会の審査が済んでいる場合は、「審査済み」にチェックし一部若しくは全部の審査が完了していない場合は、「未審査」にチェックすること

その他 (特記事項)

(※2) 未審査に場合は、その理由を記載すること

(※3) 廃止前の「疫学研究に関する倫理指針」や「臨床研究に関する倫理指針」に準拠する場合は、当該項目に記入すること。

#### 5. 厚生労働分野の研究活動における不正行為への対応について

研究倫理教育の受講状況	受講 <input checked="" type="checkbox"/> 未受講 <input type="checkbox"/>
-------------	---

#### 6. 利益相反の管理

当研究機関におけるCOIの管理に関する規定の策定	有 <input checked="" type="checkbox"/> 無 <input type="checkbox"/> (無の場合はその理由: )
当研究機関におけるCOI委員会設置の有無	有 <input checked="" type="checkbox"/> 無 <input type="checkbox"/> (無の場合は委託先機関: )
当研究に係るCOIについての報告・審査の有無	有 <input checked="" type="checkbox"/> 無 <input type="checkbox"/> (無の場合はその理由: )
当研究に係るCOIについての指導・管理の有無	有 <input type="checkbox"/> 無 <input checked="" type="checkbox"/> (有の場合はその内容: )

(留意事項) ・該当する□にチェックを入れること

・分担研究者の所属する機関の長も作成すること

令和2年 3月 2日

国立保健医療科学院長 殿

機関名 京都府公立大学法人京都府立医科大学

所属研究機関長 職名 学長

氏名 竹中 洋

次の職員の令和元年度厚生労働科学研究費の調査研究における、倫理審査状況及び利益相反等については以下のとおりです。

1. 研究事業名 難治性疾患政策研究事業
2. 研究課題名 角膜難病の標準的診断法および治療法の確立を目指した調査研究
3. 研究者名 (所属部局・職名) 京都府立医科大学大学院 医学研究科 教授  
(氏名・フリガナ) 外園千恵・ソトゾノ チエ

4. 倫理審査の状況

	該当性の有無		左記で該当がある場合のみ記入(※1)		
	有	無	審査済み	審査した機関	未審査(※2)
ヒトゲノム・遺伝子解析研究に関する倫理指針	<input type="checkbox"/>	<input checked="" type="checkbox"/>	<input type="checkbox"/>		<input type="checkbox"/>
遺伝子治療等臨床研究に関する指針	<input type="checkbox"/>	<input checked="" type="checkbox"/>	<input type="checkbox"/>		<input type="checkbox"/>
人を対象とする医学系研究に関する倫理指針(※3)	<input checked="" type="checkbox"/>	<input type="checkbox"/>	<input checked="" type="checkbox"/>	京都府立医科大学 医学倫理 審査委員会	<input type="checkbox"/>
厚生労働省の所管する実施機関における動物実験等の実施に関する基本指針	<input type="checkbox"/>	<input checked="" type="checkbox"/>	<input type="checkbox"/>		<input type="checkbox"/>
その他、該当する倫理指針があれば記入すること (指針の名称： )	<input type="checkbox"/>	<input checked="" type="checkbox"/>	<input type="checkbox"/>		<input type="checkbox"/>

(※1) 当該研究者が当該研究を実施するに当たり遵守すべき倫理指針に関する倫理委員会の審査が済んでいる場合は、「審査済み」にチェックし一部若しくは全部の審査が完了していない場合は、「未審査」にチェックすること。

その他(特記事項)

(※2) 未審査に場合は、その理由を記載すること。

(※3) 廃止前の「疫学研究に関する倫理指針」や「臨床研究に関する倫理指針」に準拠する場合は、当該項目に記入すること。

5. 厚生労働分野の研究活動における不正行為への対応について

研究倫理教育の受講状況	受講 <input checked="" type="checkbox"/> 未受講 <input type="checkbox"/>
-------------	---

6. 利益相反の管理

当研究機関におけるCOIの管理に関する規定の策定	有 <input checked="" type="checkbox"/> 無 <input type="checkbox"/> (無の場合はその理由: )
当研究機関におけるCOI委員会設置の有無	有 <input checked="" type="checkbox"/> 無 <input type="checkbox"/> (無の場合は委託先機関: )
当研究に係るCOIについての報告・審査の有無	有 <input checked="" type="checkbox"/> 無 <input type="checkbox"/> (無の場合はその理由: )
当研究に係るCOIについての指導・管理の有無	有 <input type="checkbox"/> 無 <input checked="" type="checkbox"/> (有の場合はその内容: )

(留意事項) ・該当する□にチェックを入れること。  
・分担研究者の所属する機関の長も作成すること。



2020年 2月 6日

国立保健医療科学院長 殿

機関名 国立大学

所属研究機関長 職名 大学院医

氏名 山下 政

印

次の職員の令和元年度厚生労働科学研究費の調査研究における、倫理審査状況及び利益相反等の管理については以下のとおりです。

1. 研究事業名 難治性疾患政策研究事業
2. 研究課題名 角膜難病の標準的診断法および治療法の確立を目指した調査研究
3. 研究者名 (所属部局・職名) 大学院医学系研究科・教授
- (氏名・フリガナ) 白石 敦・シライシ アツシ

4. 倫理審査の状況

	該当性の有無		左記で該当がある場合のみ記入 (※1)		
	有	無	審査済み	審査した機関	未審査 (※2)
ヒトゲノム・遺伝子解析研究に関する倫理指針	<input type="checkbox"/>	<input checked="" type="checkbox"/>	<input type="checkbox"/>		<input type="checkbox"/>
遺伝子治療等臨床研究に関する指針	<input type="checkbox"/>	<input checked="" type="checkbox"/>	<input type="checkbox"/>		<input type="checkbox"/>
人を対象とする医学系研究に関する倫理指針 (※3)	<input checked="" type="checkbox"/>	<input type="checkbox"/>	<input checked="" type="checkbox"/>	愛媛大学医学部附属病院	<input type="checkbox"/>
厚生労働省の所管する実施機関における動物実験等の実施に関する基本指針	<input type="checkbox"/>	<input checked="" type="checkbox"/>	<input type="checkbox"/>		<input type="checkbox"/>
その他、該当する倫理指針があれば記入すること (指針の名称: )	<input type="checkbox"/>	<input checked="" type="checkbox"/>	<input type="checkbox"/>		<input type="checkbox"/>

(※1) 当該研究者が当該研究を実施するに当たり遵守すべき倫理指針に関する倫理委員会の審査が済んでいる場合は、「審査済み」にチェックし一部若しくは全部の審査が完了していない場合は、「未審査」にチェックすること。

その他 (特記事項)

(※2) 未審査に場合は、その理由を記載すること。

(※3) 廃止前の「疫学研究に関する倫理指針」や「臨床研究に関する倫理指針」に準拠する場合は、当該項目に記入すること。

5. 厚生労働分野の研究活動における不正行為への対応について

研究倫理教育の受講状況	受講 <input checked="" type="checkbox"/> 未受講 <input type="checkbox"/>
-------------	---

6. 利益相反の管理

当研究機関におけるCOIの管理に関する規定の策定	有 <input checked="" type="checkbox"/> 無 <input type="checkbox"/> (無の場合はその理由: )
当研究機関におけるCOI委員会設置の有無	有 <input checked="" type="checkbox"/> 無 <input type="checkbox"/> (無の場合は委託先機関: )
当研究に係るCOIについての報告・審査の有無	有 <input checked="" type="checkbox"/> 無 <input type="checkbox"/> (無の場合はその理由: )
当研究に係るCOIについての指導・管理の有無	有 <input type="checkbox"/> 無 <input checked="" type="checkbox"/> (有の場合はその内容: )

(留意事項) ・該当する□にチェックを入れること。  
・分担研究者の所属する機関の長も作成すること。

令和2年3月31日

国立保健医療科学院長 殿

機関名 慶應義塾大学  
所属研究機関長 職名 学長  
氏名 長谷山 彰

次の職員の令和元年度厚生労働科学研究費の調査研究における、倫理審査状況及び利益相反等の管理については以下のとおりです。

1. 研究事業名 難治性疾患政策研究事業
2. 研究課題名 角膜難病の標準的診断法および治療法の確立を目指した調査研究
3. 研究者名 (所属部局・職名) 医学部・准教授  
(氏名・フリガナ) 榛村 重人・シムラ シゲト

4. 倫理審査の状況

	該当性の有無		左記で該当がある場合のみ記入 (※1)		
	有	無	審査済み	審査した機関	未審査 (※2)
ヒトゲノム・遺伝子解析研究に関する倫理指針	<input type="checkbox"/>	<input checked="" type="checkbox"/>	<input type="checkbox"/>		<input type="checkbox"/>
遺伝子治療等臨床研究に関する指針	<input type="checkbox"/>	<input checked="" type="checkbox"/>	<input type="checkbox"/>		<input type="checkbox"/>
人を対象とする医学系研究に関する倫理指針 (※3)	<input checked="" type="checkbox"/>	<input type="checkbox"/>	<input checked="" type="checkbox"/>	慶應義塾大学医学部	<input type="checkbox"/>
厚生労働省の所管する実施機関における動物実験等の実施に関する基本指針	<input type="checkbox"/>	<input checked="" type="checkbox"/>	<input type="checkbox"/>		<input type="checkbox"/>
その他、該当する倫理指針があれば記入すること (指針の名称: )	<input type="checkbox"/>	<input checked="" type="checkbox"/>	<input type="checkbox"/>		<input type="checkbox"/>

(※1) 当該研究者が当該研究を実施するに当たり遵守すべき倫理指針に関する倫理委員会の審査が済んでいる場合は、「審査済み」にチェックし一部若しくは全部の審査が完了していない場合は、「未審査」にチェックすること。

その他 (特記事項)

(※2) 未審査に場合は、その理由を記載すること。

(※3) 廃止前の「疫学研究に関する倫理指針」や「臨床研究に関する倫理指針」に準拠する場合は、当該項目に記入すること。

5. 厚生労働分野の研究活動における不正行為への対応について

研究倫理教育の受講状況	受講 <input checked="" type="checkbox"/> 未受講 <input type="checkbox"/>
-------------	---

6. 利益相反の管理

当研究機関におけるCOIの管理に関する規定の策定	有 <input checked="" type="checkbox"/> 無 <input type="checkbox"/> (無の場合はその理由: )
当研究機関におけるCOI委員会設置の有無	有 <input checked="" type="checkbox"/> 無 <input type="checkbox"/> (無の場合は委託先機関: )
当研究に係るCOIについての報告・審査の有無	有 <input checked="" type="checkbox"/> 無 <input type="checkbox"/> (無の場合はその理由: )
当研究に係るCOIについての指導・管理の有無	有 <input type="checkbox"/> 無 <input checked="" type="checkbox"/> (有の場合はその内容: )

(留意事項) ・該当する口チェックを入れること。  
・分担研究者の所属する機関の長も作成すること。

本報告書については、令和2年6月11日に提出を受けていたものであるが、当研究にかかるCOIについての審査が未了であった。審査が終了し再提出があったので、本報告書の差し替えを行った。

令和3年5月19日

国立保健医療科学院長 殿

機関名 東京大学

所属研究機関長 職名 総長

氏名 藤井 輝

次の職員の令和元年度厚生労働科学研究費の調査研究における、倫理審査状況及び利益相反等の管理については以下のとおりです。

- 研究事業名 難治性疾患政策研究事業
- 研究課題名 角膜難病の標準的診断法および治療法の確立を目指した調査研究
- 研究者名 (所属部局・職名) 医学部附属病院・届出診療員  
(氏名・フリガナ) 白井 智彦・ウスイ トモヒコ

#### 4. 倫理審査の状況

	該当性の有無		左記で該当がある場合のみ記入 (※1)		
	有	無	審査済み	審査した機関	未審査 (※2)
ヒトゲノム・遺伝子解析研究に関する倫理指針	<input type="checkbox"/>	<input checked="" type="checkbox"/>	<input type="checkbox"/>		<input type="checkbox"/>
遺伝子治療等臨床研究に関する指針	<input type="checkbox"/>	<input checked="" type="checkbox"/>	<input type="checkbox"/>		<input type="checkbox"/>
人を対象とする医学系研究に関する倫理指針 (※3)	<input checked="" type="checkbox"/>	<input type="checkbox"/>	<input checked="" type="checkbox"/>	東京大学	<input type="checkbox"/>
厚生労働省の所管する実施機関における動物実験等の実施に関する基本指針	<input type="checkbox"/>	<input checked="" type="checkbox"/>	<input type="checkbox"/>		<input type="checkbox"/>
その他、該当する倫理指針があれば記入すること (指針の名称: )	<input type="checkbox"/>	<input checked="" type="checkbox"/>	<input type="checkbox"/>		<input type="checkbox"/>

(※1) 当該研究者が当該研究を実施するに当たり遵守すべき倫理指針に関する倫理委員会の審査が済んでいる場合は、「審査済み」にチェックし一部若しくは全部の審査が完了していない場合は、「未審査」にチェックすること。

その他 (特記事項)

(※2) 未審査に場合は、その理由を記載すること。

(※3) 廃止前の「疫学研究に関する倫理指針」や「臨床研究に関する倫理指針」に準拠する場合は、当該項目に記入すること。

#### 5. 厚生労働分野の研究活動における不正行為への対応について

研究倫理教育の受講状況	受講 <input checked="" type="checkbox"/> 未受講 <input type="checkbox"/>
-------------	---

#### 6. 利益相反の管理

当研究機関におけるCOIの管理に関する規定の策定	有 <input checked="" type="checkbox"/> 無 <input type="checkbox"/> (無の場合はその理由: )
当研究機関におけるCOI委員会設置の有無	有 <input checked="" type="checkbox"/> 無 <input type="checkbox"/> (無の場合は委託先機関: )
当研究に係るCOIについての報告・審査の有無	有 <input checked="" type="checkbox"/> 無 <input type="checkbox"/> (無の場合はその理由: )
当研究に係るCOIについての指導・管理の有無	有 <input type="checkbox"/> 無 <input checked="" type="checkbox"/> (有の場合はその内容: )

(留意事項) ・該当する□にチェックを入れること。  
・分担研究者の所属する機関の長も作成すること。

2020年2月13日

国立保健医療科学院長 殿

機関名 大阪大

所属研究機関長 職 名 病院長

氏 名 木村

次の職員の令和元年度厚生労働科学研究費の調査研究における、倫理審査状況及び利益相反等の管理については以下のとおりです。

- 1. 研究事業名 難治性疾患政策研究事業
- 2. 研究課題名 角膜難病の標準的診断法および治療法の確立を目指した調査研究
- 3. 研究者名 (所属部局・職名) 医学部附属病院未来医療開発部・特任教授(常勤)  
(氏名・フリガナ) 山田 知美・ヤマダ トモミ

4. 倫理審査の状況

	該当性の有無		左記で該当がある場合のみ記入 (※1)		
	有	無	審査済み	審査した機関	未審査 (※2)
ヒトゲノム・遺伝子解析研究に関する倫理指針	<input type="checkbox"/>	<input checked="" type="checkbox"/>	<input type="checkbox"/>		<input type="checkbox"/>
遺伝子治療等臨床研究に関する指針	<input type="checkbox"/>	<input checked="" type="checkbox"/>	<input type="checkbox"/>		<input type="checkbox"/>
人を対象とする医学系研究に関する倫理指針 (※3)	<input checked="" type="checkbox"/>	<input type="checkbox"/>	<input checked="" type="checkbox"/>	大阪大学医学部附属病院	<input type="checkbox"/>
厚生労働省の所管する実施機関における動物実験等の実施に関する基本指針	<input type="checkbox"/>	<input checked="" type="checkbox"/>	<input type="checkbox"/>		<input type="checkbox"/>
その他、該当する倫理指針があれば記入すること (指針の名称: )	<input type="checkbox"/>	<input checked="" type="checkbox"/>	<input type="checkbox"/>		<input type="checkbox"/>

(※1) 当該研究者が当該研究を実施するに当たり遵守すべき倫理指針に関する倫理委員会の審査が済んでいる場合は、「審査済み」にチェックし一部若しくは全部の審査が完了していない場合は、「未審査」にチェックすること。

その他 (特記事項)

(※2) 未審査に場合は、その理由を記載すること。

(※3) 廃止前の「疫学研究に関する倫理指針」や「臨床研究に関する倫理指針」に準拠する場合は、当該項目に記入すること。

5. 厚生労働分野の研究活動における不正行為への対応について

研究倫理教育の受講状況	受講 <input checked="" type="checkbox"/> 未受講 <input type="checkbox"/>
-------------	---

6. 利益相反の管理

当研究機関におけるCOIの管理に関する規定の策定	有 <input checked="" type="checkbox"/> 無 <input type="checkbox"/> (無の場合はその理由: )
当研究機関におけるCOI委員会設置の有無	有 <input checked="" type="checkbox"/> 無 <input type="checkbox"/> (無の場合は委託先機関: )
当研究に係るCOIについての報告・審査の有無	有 <input checked="" type="checkbox"/> 無 <input type="checkbox"/> (無の場合はその理由: )
当研究に係るCOIについての指導・管理の有無	有 <input type="checkbox"/> 無 <input checked="" type="checkbox"/> (有の場合はその内容: )

(留意事項) ・該当する□にチェックを入れること。  
・分担研究者の所属する機関の長も作成すること。

2020年2月4日

国立保健医療科学院長 殿

機関名 国立大学法  
 所属研究機関長 職名 大学院医学  
 氏名 森井 英

次の職員の令和元年度厚生労働科学研究費の調査研究における、倫理審査状況及び利益相反等の管理については以下のとおりです。

1. 研究事業名 難治性疾患政策研究事業
2. 研究課題名 角膜難病の標準的診断法および治療法の確立を目指した調査研究
3. 研究者名 (所属部局・職名) 大学院医学系研究科・助教  
 (氏名・フリガナ) 大家 義則・オオイエ ヨシノリ

4. 倫理審査の状況

	該当性の有無		左記で該当がある場合のみ記入 (※1)		
	有	無	審査済み	審査した機関	未審査 (※2)
ヒトゲノム・遺伝子解析研究に関する倫理指針	<input checked="" type="checkbox"/>	<input type="checkbox"/>	<input checked="" type="checkbox"/>	大阪大学	<input type="checkbox"/>
遺伝子治療等臨床研究に関する指針	<input type="checkbox"/>	<input checked="" type="checkbox"/>	<input type="checkbox"/>		<input type="checkbox"/>
人を対象とする医学系研究に関する倫理指針 (※3)	<input checked="" type="checkbox"/>	<input type="checkbox"/>	<input checked="" type="checkbox"/>	大阪大学医学部附属病院	<input type="checkbox"/>
厚生労働省の所管する実施機関における動物実験等の実施に関する基本指針	<input type="checkbox"/>	<input checked="" type="checkbox"/>	<input type="checkbox"/>		<input type="checkbox"/>
その他、該当する倫理指針があれば記入すること (指針の名称: )	<input type="checkbox"/>	<input checked="" type="checkbox"/>	<input type="checkbox"/>		<input type="checkbox"/>

(※1) 当該研究者が当該研究を実施するに当たり遵守すべき倫理指針に関する倫理委員会の審査が済んでいる場合は、「審査済み」にチェックし一部若しくは全部の審査が完了していない場合は、「未審査」にチェックすること。

その他 (特記事項)

(※2) 未審査に場合は、その理由を記載すること。

(※3) 廃止前の「疫学研究に関する倫理指針」や「臨床研究に関する倫理指針」に準拠する場合は、当該項目に記入すること。

5. 厚生労働分野の研究活動における不正行為への対応について

研究倫理教育の受講状況	受講 <input checked="" type="checkbox"/> 未受講 <input type="checkbox"/>
-------------	---

6. 利益相反の管理

当研究機関におけるCOIの管理に関する規定の策定	有 <input checked="" type="checkbox"/> 無 <input type="checkbox"/> (無の場合はその理由: )
当研究機関におけるCOI委員会設置の有無	有 <input checked="" type="checkbox"/> 無 <input type="checkbox"/> (無の場合は委託先機関: )
当研究に係るCOIについての報告・審査の有無	有 <input checked="" type="checkbox"/> 無 <input type="checkbox"/> (無の場合はその理由: )
当研究に係るCOIについての指導・管理の有無	有 <input type="checkbox"/> 無 <input checked="" type="checkbox"/> (有の場合はその内容: )

(留意事項) ・該当する□にチェックを入れること。  
 ・分担研究者の所属する機関の長も作成すること。