

厚生労働科学研究費補助金

難治性疾患等政策研究事業

Dolichoectasiaの疾患概念確立並びに病態解明・診断基準作成に関する研究

平成28年度 総括研究報告書

研究代表者 中富 浩文

平成 29 (2017) 年 5 月

目 次

I . 総括研究報告	
Dolichoectasiaの疾患概念確立並びに病態解明・診断基準作成に関する研究-----	1
中富浩文	
II . 分担研究報告	
1 . Dolichoectasiaの疾患概念確立並びに病態解明・診断基準作成に関する研究	4

中富浩文	
表1:慢性紡錘状解離性脳動脈瘤臨床例	
図1:TDI criteriaとSmoker`s criteriaの関係	
図2:mTDI criteriaとSmoker`s criteriaの関係	
2 . マウス脳動脈瘤モデルの確立と病態解析に関する研究 -----	9
栗原裕基	
3 . ゲノム解析、エピゲノム解析、単一細胞解析に関する研究 -----	12
和田洋一郎	
III . 研究成果の刊行に関する一覧表 -----	15

平成 29 年 5 月 31 日

国立保健医療科学院長 殿

(研究代表者)

所在地	〒114-0024 北区西ヶ原 1-17-5
機関名	東京大学
部署・職名	医学部附属病院・准教授
氏名	中富 浩文 印

交付決定日及び文書番号：平成 27 年 12 月 15 日科学院発第 447 号

補助事業名：平成 27 年度厚生労働科学研究費補助金（難治性疾患等政策研究事業）

研究課題名（課題番号）: Dolichoectasia の疾患概念確立並びに病態解明・診断基準作成に関する研究（H27-難治等(難)-一般-38）

研究実施期間：平成 28 年 4 月 1 日から平成 29 年 3 月 31 日まで

（ 2 ）年計画の（ 2 ）年目

国庫補助金精算所要額：金 1,000,000 円也（うち間接経費 230000 円）

上記補助事業について、厚生労働科学研究費補助金等取扱規程（平成 10 年 4 月 9 日厚生省告示第 130 号）第 16 条第 2 項の規定に基づき下記のとおり研究成果を報告します。

記

1. 研究概要の説明

(1) 研究者別の概要

所属機関・部署・職名	氏名	分担した研究項目及び研究成果の概要	研究実施期間	配分を受けた研究費	間接経費
東京大学・医学部附属病院・准教授	研究代表者 中富浩文	研究総括・関連遺伝子の同定、マウス脳動脈瘤モデルの確立 慢性紡錘状解離性脳動脈瘤の症例の蓄積、急性から慢性紡錘状解離性脳動脈瘤への移行例の収集、及びマウス脳底動脈の拡張モデルの解析を行った	平成 28 年 4 月 1 日から平成 29 年 3 月 31 日	250,000	230,000
東京大学・医学部附属病院・助教	研究分担者 宮脇哲	Dolichoectasia の疾患関連遺伝子の同定 収集した急性解離性脳動脈瘤、慢性紡錘状解離性脳動脈瘤の症例の疾患関連遺伝子解析	平成 28 年 4 月 1 日から平成 29 年 3 月 31 日	研究代表者へ計上	

東京大学・医学部附属病院・助教	小野秀明	Dolichoectasiaの臨床症例データ収集と解析 急性解離性脳動脈瘤から慢性紡錘状解離性脳動脈瘤への転化症例と、慢性紡錘状解離性脳動脈瘤の症例を収集した	平成28年4月1日から平成28年9月15日	研究代表者へ計上	
東京大学・大学院医学系研究科・教授	栗原裕基	マウス脳動脈瘤モデルの確立と病態解析 マウス脳底動脈に拡張性病変を来すモデルを作成・確立し、その組織病理学的、遺伝子解析を行った	平成28年4月1日から平成29年3月31日	250,000	
東京大学・アイソトープ総合センター・教授	和田洋一郎	ゲノム解析、エピゲノム解析、単一細胞解析 マウス脳底動脈拡張モデルの解析を行い、MAPKカスケードやNF-κB、MMP9の発現亢進を認めることを見出した	平成28年4月1日から平成29年3月31日	250,000	

(2) 研究実施日程

研究実施内容	実 施 日 程												
	4月	5月	6月	7月	8月	9月	10月	11月	12月	1月	2月	3月	
中富浩文 ・ 関連遺伝子の同定 ・ マウス脳動脈瘤モデルの確立													←—————→
宮脇哲 ・ Dolichoectasiaの疾患関連遺伝子の同定													←—————→
小野秀明 ・ Dolichoectasiaの臨床症例データ収集と解析													←—————→
栗原裕基 ・ マウス脳動脈瘤モデルの確立と病態解析													←—————→
和田洋一郎 ・ ゲノム解析 ・ エピゲノム解析 ・ 単一細胞解析													←—————→

(注) 研究代表者、研究分担者別に作成すること

(3). 研究成果の説明

(研究課題名) Dolichoectasia の疾患概念確立並びに病態解明・診断基準作成に関する研究 (H27 - 難治等 (難) - 一般 - 38)

研究の目的: Dolichoectasia は脳卒中を引き起こす脳血管異常であるが、疾患概念も確立しておらず、診断時には予後も悪い。臨床・基礎研究の両面から疾患概念の確立と病態解明を行い、それに基づいた診断基準を確立することを目的とした。

研究結果の概要: Dolichoectasia は脳血管が異常に拡張・延長・蛇行する疾患であるが、その病態生理は全く解明されておらず、疾患概念や診断基準も確立されていない。そこで、臨床データ・検体収集、適切な動物モデル作成およびこれらの解析により、疾患関連遺伝子等のキーとなる因子を特定し、臨床・基礎両面からの病態生理解明を目指す。結果、疾患概念や診断基準を確立されると共に、今後の治療法開発へと繋がっていくことが期待される。

研究の実施経過: 臨床面では、急性解離性脳動脈瘤の追跡調査にて急性解離から慢性紡錘状解離性脳動脈瘤への転化 4 症例を収集し、急性解離はいわば pre-dolichoectasia 状態であると考えられる事を見いだした。また、慢性紡錘状解離性脳動脈瘤 74 症例を収集し、これこそが、dolichoectasia と同義であると考えられた。基礎研究では、マウス脳底動脈の露出手技を開発し、塩化カルシウムパッチにより dolichoectasia の病理所見に類似するモデルを作製した。このモデルに対し、マイクロアレイの結果に基づき各種免疫組織化学を行なったところ、MMP (特に MMP9) が病態形成に重要な役割を果たしている可能性が示唆された。当モデルは dolichoectasia と類似しており、病態形成過程における細胞動態とその分子機構の更なる解析により、新たな治療法開発への貢献が期待出来るものと考えられる。

研究成果の刊行に関する一覧表: 無し

研究成果による知的財産権の出願・取得状況: 無し

研究により得られた成果の今後の活用・提供: 慢性紡錘状解離性脳動脈瘤こそが dolichoectasia と同義であると考えられ、急性解離は pre-dolichoectasia 状態であると考えられる事を見いだした。マウス脳底動脈に拡張性病変を来すモデルは、dolichoectasia と類似しており、MMP9 が病態形成に重要な役割を果たしている可能性が示唆された。病態形成過程における細胞動態とその分子機構の更なる解析により、新たな治療法開発への貢献が期待出来るものと考えられる。

厚生労働科学研究費補助金 難治性疾患等政策研究事業（難治性疾患政策研究事業）
Dolichoectasia の疾患概念確立並びに病態解明・診断基準作成に関する研究 分担研究報告書

Dolichoectasia の疾患概念確立並びに病態解明・診断基準作成に関する研究

研究分担者：中富浩文 東京大学・医学部附属病院
研究協力者：栗原裕基 東京大学・大学院医学系研究科
和田洋一郎 東京大学・アイソトープ総合センター
宮脇哲 東京大学・医学部附属病院
小野秀明 東京大学・医学部附属病院

研究要旨 Dolichoectasia は脳血管が異常に延長・蛇行・拡張する疾患であり、脳卒中や脳幹圧迫などを引き起こす。有病率や病態など、これまでに確立された疾患概念は存在しない。Dolichoectasia の疾患概念確立、病態解明、診断基準作成を目的とし、基礎・臨床両面から研究を実施した。臨床面では、急性解離性脳動脈瘤の追跡調査にて急性解離から慢性紡錘状解離性脳動脈瘤への転化 4 症例を収集し、急性解離はいわば pre-dolichoectasia 状態であると考えられる事を見いだした。また、慢性紡錘状解離性脳動脈瘤 74 症例を収集し、これこそが、dolichoectasia と同義であると考えられた。基礎研究では、マウス脳底動脈の露出手技を開発し、塩化カルシウムパッチにより dolichoectasia の病理所見に類似するモデルを作製した。このモデルに対し、マイクロアレイの結果に基づき各種免疫組織化学を行なったところ、MMP（特に MMP9）が病態形成に重要な役割を果たしている可能性が示唆された。当モデルは dolichoectasia と類似しており、病態形成過程における細胞動態とその分子機構の更なる解析により、新たな治療法開発への貢献が期待出来るものと考えられる。

A. 研究目的

Dolichoectasia は脳卒中を引き起こす脳血管異常であるが、疾患概念も確立しておらず、診断時には予後も悪い。臨床・基礎研究の両面から疾患概念の確立と病態解明を行い、それに基づいた診断基準を確立することを目的とした。

B. 研究方法

臨床研究では、当教室及び関連施設、協力施設で収集した症例のデータを、疫学、症候、検査所見（主に画像所見）、治療内容、予後に関して、各々細かく項目を設定した上で解析を行った。急性解離性脳動脈瘤に関しては、143 症例（1980-2000 の期間に登録し、データベース化）の 2011 年度までの再発の追跡調査（Stroke 2013;44:126-131）にて、再発は 3 期 3 様式であり、初期の出血性再発、後期の非出血性再発、慢性期の慢性紡錘状動脈瘤への転化があることを明らかとしており、これらの追跡調査を行

った。また、慢性紡錘状解離性脳動脈瘤 74 症例のデータベースを作成した。

更に、dolichoectasia を呈した血管の morphometric analysis から、dolicho つまり延長・蛇行性変化に相関する tortuosity index (TI: (actual length of the vessel/straight-line length of same vessel -1)) と、ectasia すなわち拡張性変化に相関する dilatation index (DI: maximal diameter/reference diameter -1) が重要な診断基準となることを見出した（参考文献 6, 7）。また、慢性紡錘状解離性脳動脈瘤 74 症例の臨床病理学的解析から、壁内出血(IMH: intramural hemorrhage)が出現することにより病理学的変化が不可逆かつ慢性進行性へ移行することを見出している。すなわち、IMH の有無は、今後の病勢の進行性を判定する重要な因子であることを見出した。この TI、DI、IMH の 3 因子を用いて診断基準の策定（TDI criteria と称する）を行なった。更に、この TDI criteria と脳底

動脈における Smoker's criteria との相関を検証した。最終的に 48 症例(うち後方循環 45 症例)に対して TDI criteria の検証を行うことで、より本疾患の診断や予後、治療成績等を正確に反映するスコアリングシステムへと到達しつつあり、現在はその詳細につき論文化中である。

基礎研究では、マウス脳底動脈の露出手技を開発し、塩化カルシウムパッチにより dolichoectasia の病理所見に類似するモデルを作製し、この解析を行った。

中富は研究代表者であり、研究協力者による臨床研究、基礎研究を統合した。

(倫理面への配慮)

基礎研究の動物実験に関しては、東京大学大学院医学系研究科動物実験委員会の主催する動物実験講習会への参加が義務付けられており、その上で「東京大学動物実験実施規則」及び「東京大学動物実験実施マニュアル」に基づき動物実験が遂行されるものである。また、本研究の動物実験計画書も既に担当部局長(東京大学大学院医学系研究科長)に提出の上、承認済み(承認番号:医-H14-187)である。

C. 研究結果

臨床研究では、急性解離性脳動脈瘤の追跡調査にて2012年以降に急性解離から慢性紡錘状解離性脳動脈瘤への転化4症例を収集した。また、慢性紡錘状解離性脳動脈瘤74症例を収集した。発生部位は多岐に渡り、内頸動脈 24例、前大脳動脈 2例、中大脳動脈 3例、椎骨動脈13例、脳底動脈本幹部/椎骨脳底動脈合流部 25例、脳底動脈分岐部 2例、後下小脳動脈 1例、後大脳動脈 4例であった。

これらの症例中、4例で血管撮影、CTAまたはMRAにて解析を行なったところ、図1・表1のようになった。我々の提唱するTDI criteriaは、後方循環において汎用されているSmoker's criteriaと良く相関しうる可能性があり、前方循環にも適用可能である。現在は48症例の画像での計測を完遂し、このTDI criteriaをより実際の臨床に即したスコアリングシステム(modified TDI criteria: mTDI criteria)へと修正・改良することに成功しており、近々論文化し公表する予定である。このmTDI criteriaを用いてSmoker's criteria

との相関を見た14症例につき、その結果を表2に示す。

基礎研究では、作製したマウス脳底動脈のカルシウムパッチモデルの解析により、MAPKカスケードやNF-κB関連遺伝子の発現亢進が認められた。好中球マーカーや細胞外基質分解酵素(主にMMP)の発現亢進も認められた。中膜平滑筋細胞の細胞死はアポトーシスが主体であったが、一部ネクロプトーシスも認められた。

D. 考察

臨床研究において、慢性紡錘状解離性脳動脈瘤を多く収集することができたが、これこそが dolichoectasia と同義であると考えられた。また、急性解離から慢性紡錘状解離性脳動脈瘤への転化症例も収集したことにより、急性解離は、いわば pre-dolichoectasia 状態であると考えられる事を見いだした。

基礎研究では、作製したマウス脳底動脈のカルシウムパッチモデルは dolichoectasia と類似しており、病態形成過程における細胞動態とその分子機構の更なる解析により、新たな治療法開発への貢献が期待出来るものと考えられる。

E. 結論

慢性紡錘状解離性脳動脈瘤こそが dolichoectasia と同義であると考えられ、急性解離は pre-dolichoectasia 状態であると考えられる事を見いだした。マウス脳底動脈に拡張性病変を来すモデルは、dolichoectasia と類似しており、MMP9 が病態形成に重要な役割を果たしている可能性が示唆された。

[参考文献]

[雑誌]

- 1) Nakatomi H, Segawa H, Kurata A, Shiokawa Y, Nagata K, Kamiyama H, Ueki K, Kirino T. Clinicopathological study of intracranial fusiform and dolichoectatic aneurysms : insight on the mechanism of growth. *Stroke*. Apr;31(4):896-900. 2000.
- 2) Ono H, Nakatomi H, Tsutsumi K, Inoue T, Teraoka A, Yoshimoto Y, Ide T, Kitanaka C, Ueki K, Imai H, Saito N. Symptomatic recurrence of intracranial arterial dissections:

follow-up study of 143 consecutive cases and pathological investigation. *Stroke*. Jan;44(1):126-31. 2013.

- 3) Miyawaki S, Imai H, Takayanagi S, Mukasa A, Nakatomi H, Saito N. Identification of a genetic variant common to moyamoya disease and intracranial major artery stenosis/occlusion. *Stroke*. Dec;43(12):3371-4. 2012.
- 4) Yonekura I, Kawahara N, Nakatomi H, Furuya K, Kirino T. A model of global cerebral ischemia in C57 BL/6 mice. *J Cereb Blood Flow Metab*. Feb;24(2):151-8, 2004.
- 5) Wang Y, Krishna S, Golledge J. The calcium chloride-induced rodent model of abdominal aortic aneurysm. *Atherosclerosis*. Jan;226(1):29-39, 2013.
- 6) Dai D, Kadirvel R, Rezek I, Ding YH, Lingineni R, Kallmes D. Elastase-induced intracranial dolichoectasia model in mice. *Neurosurgery*. 2015 Mar;76(3):337-43; discussion 343.
- 7) Zhu YQ, Dai DY, Xing HX, Ding YH, Kadirvel R, Kallmes DF. Concomitant aneurysm detection in an intracranial dolichoectasia mouse model using a MicroFil polymer perfusion technique. *J Neurointerv Surg*. 2016 Jul 5. pii: neurintsurg-2016-012469.
- 8) Linkermann A, Green DR. Necroptosis. *N Engl J Med*. 2014 Jan 30;370(5):455-65.
- 9) Wang Q, Liu Z, Ren J, Morgan S, Assa C, Liu B. Receptor-interacting protein kinase 3 contributes to abdominal aortic aneurysms via smooth muscle cell necrosis and inflammation. *Circ Res*. 2015 Feb 13;116(4):600-11.

[書籍]
無し

F. 健康危険情報
無し

G. 研究発表 (2015/4/1~2016/3/31 発表)

1. 論文発表

[雑誌] (著者名は省略せずに全員記載して下さい。)
無し

[書籍] (著者名は省略せずに全員記載して下さい。)
無し

2. 学会発表

(発表者名は省略せずに全員記載して下さい。)

- 1) 小野秀明, 中富浩文, 今井英明, 斉藤延人. 脳動脈解離の長期フォローと病理学的検討. 第2回日本心血管脳卒中学会学術総会, 徳島, 6月12日, 2015年.
- 2) Hideaki Ono, Hirofumi Nakatomi, Hideaki Imai, Nobuhito Saito. Histopathological investigation of intracranial arterial dissections. 27th International Symposium on Cerebral Blood Flow, Metabolism and Function. Vancouver, Canada, 6月28日, 2015年.
- 3) Hideaki Ono, Hirofumi Nakatomi, Satoru Miyawaki, Hideaki Imai, Nobuhito Saito. Follow-up study of intracranial arterial dissections and histopathological investigation. 15th Interim Meeting of the World Federation of Neurosurgical Societies. Rome, Italy, 9月11日, 2015年.
- 4) 苗村和明, 中富浩文, 宮脇哲, 越智崇, 伊藤明博, 今井英明, 栗原裕基, 斉藤延人. マウス脳底動脈露出手技の確立及びマウス脳底動脈拡張症モデルの作成・解析. 日本脳神経外科学会第74回学術総会, 札幌, 10月15日, 2015年.
- 5) 小野秀明, 中富浩文, 宮脇哲, 今井英明, 斉藤延人. 頭蓋内脳動脈解離の病理学的検討. 第27回日本脳循環代謝学会総会. 富山, 10月30日, 2015年.
- 6) 小野秀明, 庄島正明, 堂福翔吾, 宮脇哲, 今井英明, 中富浩文, 斉藤延人. 出血性椎骨動脈解離に対する外科的治療と脳血管イベント. 第27回日本脳循環代謝学会総会. 富山, 10月30日, 2015年.
- 7) 苗村和明, 中富浩文, 田口明糸, 和田洋一郎, 斉藤延人, 栗原裕基. マウス脳底動脈拡張症モデルの作成・解析. 第23回日本血管生物医学会学術集会, 神戸, 12月11日, 2015年.
- 8) 苗村和明, 中富浩文, 宮脇哲, 越智崇, 伊藤明博, 今井英明, 栗原裕基, 斉藤延人. マ

- ウス脳底動脈拡張症モデルの作成・解析. 日本脳卒中学会総会, 札幌, 4月15日, 2016年.
- 9) 苗村和明、中富浩文、小野秀明、宮脇哲、越智崇、伊藤明博、今井英明、栗原裕基、斉藤延人. マウス脳底動脈拡張症モデルの作成・解析. 日本脳神経外科学会第75回学術総会, 博多, 10月01日, 2016年.
- H. 知的財産権の出願・登録状況(予定を含む.)
1. 特許取得
無し
 2. 実用新案登録
無し
 3. その他
無し

表 1: 慢性紡錘状解離性脳動脈瘤臨床例

No.	部位	症状	TI	DI	IMH	TDI criteria	Smoker's criteria
1	脳底動脈	無症候	0.883	2.814	0	3.697	7
2	脳底動脈	無症候	0.189	1.929	0	2.118	2
3	左内頸動脈	無症候	0.336	0.695	0	1.030	
4	左椎骨動脈	麻痺	0.418	0.140	0	0.559	3

図 1: TDI criteria と Smoker's criteria の関係

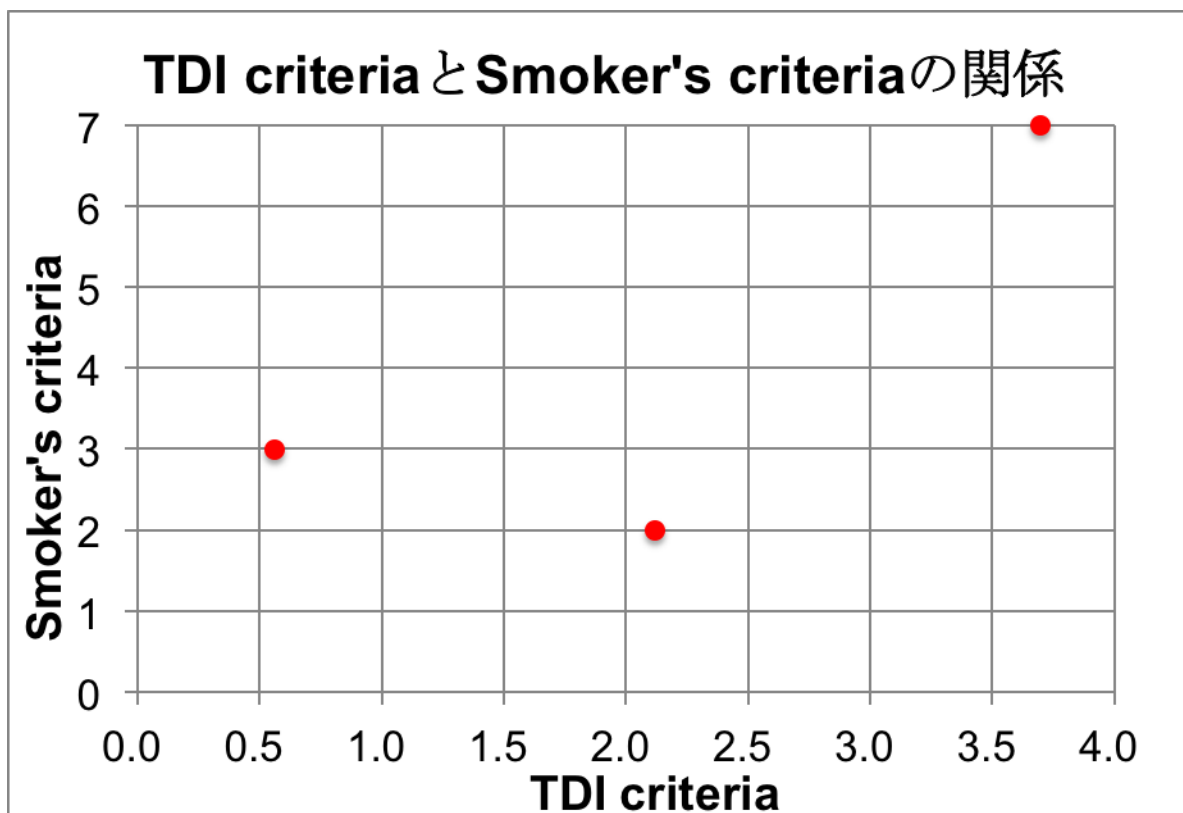
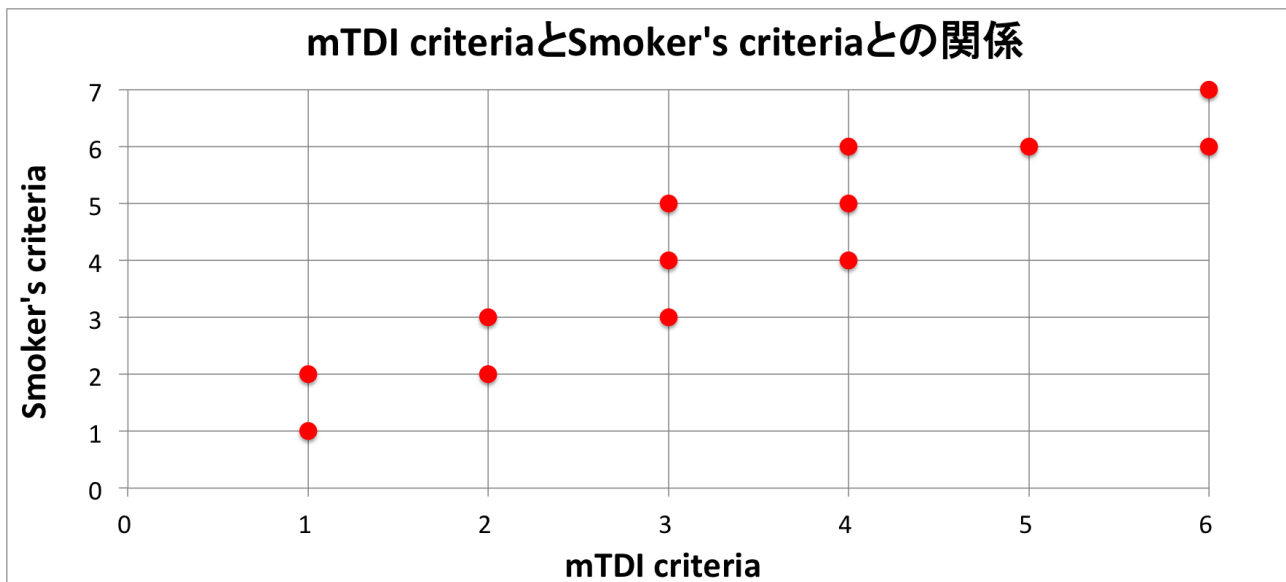


図 2 :mTDI criteria と Smoker`s criteria の関係



図表は、上記本文の中に
貼り付けないで下さい。

厚生労働科学研究費補助金 難治性疾患等政策研究事業（難治性疾患政策研究事業）
Dolichoectasia の疾患概念確立並びに病態解明・診断基準作成に関する研究 分担研究報告書

マウス脳動脈瘤モデルの確立と病態解析

研究分担者：栗原裕基 東京大学・大学院医学系研究科

研究協力者：中富浩文 東京大学・医学部附属病院

和田洋一郎 東京大学・アイソトープ総合センター

研究要旨 マウス脳底動脈の露出手技を開発し、同血管に直接塩化カルシウムパッチを施したところ、血管径の拡大および中膜平滑筋層の菲薄化を認め、内弾性板の変形も顕著に認められた。これは dolichoectasia の病理所見に類似していた。引き続き、マイクロアレイの結果に基づき各種免疫組織化学を行なったところ、MMP（特に MMP9）が病態形成に重要な役割を果たしている可能性が示唆された。この MMP9 は、術後超早期には中膜平滑筋細胞から、その後はマクロファージから分泌されている可能性が示唆され、外膜組織の分解により血管径拡張に関与しているものと考えられた。当モデルは dolichoectasia と類似しており、病態形成過程における細胞動態とその分子機構の更なる解析により、新たな治療法開発への貢献が期待出来るものと考えられる。

A. 研究目的

マウス体血管を直接操作することで血管病変を作成するモデルは、これまでに多数報告されている。しかし、脳血管、殊に脳底動脈となると、そのようなモデルの報告はほとんど無い。この主な要因として、マウス脳底動脈を生きながらに露出して操作を加える手術手技の困難さが挙げられる。しかしながら、dolichoectasia は圧倒的に後方循環に多い為、dolichoectasia を模するマウスモデルの作成にはこの手術手技が必須であると考えた。

そこで、我々はまずマウス脳底動脈の安全かつ確実な露出手技の確立を目指した。その上で、この露出手技を用いてマウス脳底動脈に直接操作を加えることで、同血管に拡張性病変を来すモデルの作成・確立を目指した。更に、このモデルを詳細に解析し、その病態モデルとしての妥当性を検討した。

B. 研究方法

マウスの系統は C57BL/6N を選択し、9-10 週齢の雄を用いた。

まずは研究代表者である中富浩文（東京大学・医学部附属病院）の協力のもと、参考文献 1) の手術手技を応用することで、マウス脳底動脈の広範な露出を図った。また、その過程で同

手術手技を改良することにより、より安全かつ確実な露出法を模索した。

続いて、参考文献 2) を参考に、露出したマウス脳底動脈に対して 0.5mol/L 塩化カルシウムのパッチ (Group1) を行った。対照群としては、生理食塩水 (0.9% 塩化ナトリウム) のパッチを行なった群 (Group2) を置いた。また、介入群として、塩化カルシウムパッチの 3 日前から sacrifice までドキシサイクリン内服を継続した群 (Group3) を用意した。これら 3 群につき、血管径および組織学的特徴 (内皮細胞、平滑筋細胞、内弾性板等) を経時的に比較・評価した。

その後、研究分担者である和田洋一郎（東京大学・アイソトープ総合センター）により実施されたマイクロアレイによる網羅的解析の結果を受け、各種免疫組織化学により実際の発現状況・局在を確認した。

（倫理面への配慮）

動物実験に関しては、東京大学大学院医学系研究科動物実験委員会の主催する動物実験講習会への参加が義務付けられており、その上で「東京大学動物実験実施規則」及び「東京大学動物実験実施マニュアル」に基づき動物実験が遂行されるものである。また、本研究の動物実験計画書も既に担当部局長（東京大学大学院医

学系研究科長)に提出の上、承認済み(承認番号:医-H14-187)である。

C. 研究結果

平成28年5月31日現在、マウス220匹に対して前述の手術を施行しているが、sacrificeまでに死亡したものは9匹のみであった。すなわち、術後生存率は95.9%(211/220)であり、手術手技の困難さから想定された当初の予想と比較しても、非常に良好な数字が達成出来ている。

Group1では、術後4日、7日、14日、28日、42日と経時的に評価を行ったところ、血管径が徐々に拡張していく傾向が認められた。これに対し、Group2では経時的な拡張傾向は認められず、両者には全期間において統計学的な有意差が認められた。ドキシサイクリンによる介入を行なったGroup3でもGroup2と同様に経時的な拡張傾向を認めず、やはり全期間においてGroup1と統計学的な有意差を認めた。以上より、0.5mol/L 塩化カルシウムパッチによってマウス脳底動脈に有意な血管拡張が引き起こされるが、これはドキシサイクリンによってキャンセルされることが示された。

また、Group1では術後4日の時点で中膜平滑筋層の顕著な菲薄化を認め、以降徐々に回復していく傾向を認めた。これに対し、Group2では全期間を通じて中膜平滑筋層の厚みには変化を認めず、両者には全期間において統計学的な有意差が認められた。Group3において、中膜平滑筋層の菲薄化は抑制される傾向を認め、術後4日、14日ではGroup1と有意差を認めたが、それ以降は有意差を認めなかった。以上より、0.5mol/L 塩化カルシウムパッチによってマウス脳底動脈の中膜平滑筋層に有意な菲薄化がもたらされるが、これもドキシサイクリンによってある程度抑制されることが分かった。

更に、Group1ではパッチを行なった側の内弾性板の変形・変性が顕著に認められた。ただし、PECAMによる内皮細胞の免疫組織化学により、これらは特に影響を受けていない可能性が高いことが示唆された。

引き続き、マイクロアレイによる網羅的解析の結果を受け、まずは好中球(Ly6G)およびマクロファージ(Iba1)による免疫組織化学を行なった。結果、術後1-2時間で好中球の浸潤が認

められるようになり、術後1日でピークを迎え、術後3日にはやや沈静化する傾向を認めた。これに対し、マクロファージの浸潤は術後1日程度からようやく増え始め、術後3日で更に増える傾向が認められた。すなわち、浸潤細胞に関しては、好中球 マクロファージの順にややphaseがずれてピークを迎えていることが分かった。

また、MMP9による免疫組織化学を行うと、術後1時間の時点で既にパッチをした側に染色がはっきりと認められた。この染色は術後6時間~1日でピークを迎え、術後3日にはかなり消退していく傾向が認められ、その一部が中膜平滑筋層(α SMA)の外層と共発現していることが確認された。また、術後1日の時点ではマクロファージの集団(F4/80)とも共発現して来る様子が認められた。

D. 考察

今回我々が確立したマウス脳底動脈の露出手技を用いたマウスモデルに於いて、術後生存率は前述の通りであり、これは十分に許容される数値であると考えられた。また、この手術手技は今後様々な形で応用可能であり、非常に有用な手術手技を開発出来たものとする。

当モデルの特徴として、脳底動脈の有意な拡張、中膜平滑筋層の有意な菲薄化および内弾性板の変形・変性を挙げることが出来る。これはdolichoectasiaの組織学的特徴と類似しており、本疾患を研究する上で非常に有用なモデルを作成することが出来たものとする。

また、マイクロアレイの結果に基づいた免疫組織化学により、術後超早期におけるMMP9の分泌には中膜平滑筋細胞が一部関与していることが判明した。恐らくこの分泌により、血管の支持組織たる外膜組織の分解が促進され、以降の血管径拡張に繋がっていくものと考えられる。また、浸潤細胞にも種類によってphaseの違いがあり、まずは好中球が遊走し、これに遅れてマクロファージが遊走して来ることが分かった。後者はMMP9の分泌に関与している可能性があり、こちらも血管径の拡張に関与していることが示唆された。ドキシサイクリン介入によって当モデルの形質が大部分キャンセルされたことも、ドキシサイクリンがMMP阻

害薬としての機能を有していることを考えると、当モデルにおいて MMP（特に MMP9）がその病態形成に大きな役割を果たしている可能性が強く示唆された。

E. 結論

マウス脳底動脈の安全かつ確実な露出手技を確立することに成功した。この手術手技を用いることで、マウス脳底動脈に拡張性病変を来すモデルを作成・確立した。その組織学的特徴は dolichoectasia に類似していた。MMP（特に MMP9）が病態形成に重要な役割を果たしている可能性が示唆された。今後も引き続きマイクロアレイの結果等に基づいた解析を続けていく予定である。

[参考文献]

[雑誌]

- 1) Yonekura I, Kawahara N, Nakatomi H, Furuya K, Kirino T. A model of global cerebral ischemia in C57 BL/6 mice. *J Cereb Blood Flow Metab.* Feb;24(2):151-8, 2004.
- 2) Wang Y, Krishna S, Golledge J. The calcium chloride-induced rodent model of abdominal aortic aneurysm. *Atherosclerosis.* Jan;226(1):29-39, 2013.

[書籍]

無し

F. 健康危険情報

無し。

G. 研究発表（2015/4/1～2016/3/31 発表）

1. 論文発表

[雑誌]（著者名は省略せずに全員記載して下さい。）

無し

[書籍]（著者名は省略せずに全員記載して下さい。）

無し

2. 学会発表

（発表者名は省略せずに全員記載してください。）

- 1) 苗村和明、中富浩文、宮脇哲、越智崇、伊藤明博、今井英明、栗原裕基、斉藤延人. マウス脳底動脈露出手技の確立及びマウス脳底動脈拡張症モデルの作成・解析. 日本脳神経外科学会第 74 回学術総会, 札幌, 10 月 15 日, 2015 年.
- 2) 苗村和明、中富浩文、田口明糸、和田洋一郎、斉藤延人、栗原裕基. マウス脳底動脈拡張症モデルの作成・解析. 第 23 回日本血管生物医学会学術集会, 神戸, 12 月 11 日, 2015 年.
- 3) 苗村和明、中富浩文、宮脇哲、越智崇、伊藤明博、今井英明、栗原裕基、斉藤延人. マウス脳底動脈拡張症モデルの作成・解析. 日本脳卒中学会総会, 札幌, 4 月 15 日, 2016 年.
- 4) 苗村和明、中富浩文、小野秀明、宮脇哲、越智崇、伊藤明博、今井英明、栗原裕基、斉藤延人. マウス脳底動脈拡張症モデルの作成・解析. 日本脳神経外科学会第 75 回学術総会, 博多, 10 月 01 日, 2016 年.

H. 知的財産権の出願・登録状況(予定を含む。)

1. 特許取得

無し

2. 実用新案登録

無し

3. その他

図表は、上記本文の中に
貼り付けしないで下さい。

厚生労働科学研究費補助金 難治性疾患等政策研究事業（難治性疾患政策研究事業）
Dolichoectasia の疾患概念確立並びに病態解明・診断基準作成に関する研究 分担研究報告書

ゲノム解析、エピゲノム解析、単一細胞解析

研究分担者：和田洋一郎 東京大学・アイソトープ総合センター

研究協力者：中富浩文 東京大学・医学部附属病院

栗原裕基 東京大学・大学院医学系研究科

研究要旨 マウス脳底動脈の露出手技を開発し、同血管に直接塩化カルシウムパッチを施したところ、マウス脳底動脈に拡張性病変を来すことに成功した。そこで、引き続きマイクロアレイを施行したところ、術後 6 時間の時点で既に MAPK カスケードや NF- κ B 関連遺伝子の発現亢進が認められ、特に後者は病態形成への関与が強く疑われた。更に、好中球マーカーや細胞外基質分解酵素（主に MMP）の発現亢進も認められた。細胞周期・増殖関連遺伝子やマクロファージマーカーは術後 6 時間よりも術後 72 時間でより発現が亢進していた。これにより、浸潤細胞は好中球 マクロファージの順に異なる phase で遊走して来ていることが示唆された。これらはごくごく一部のデータに過ぎないが、これらをもとに更なる解析を進めることで当モデルの病態形成・増悪の機序を解明し、ひいては dolichoectasia の新たな治療法開発へと繋げていくことが期待出来るものと考えられる。

A. 研究目的

マウス体血管を直接操作することで血管病変を作成するモデルは、これまでに多数報告されている。しかし、脳血管、殊に脳底動脈となると、そのようなモデルの報告はほとんど無い。この主な要因として、マウス脳底動脈を生きながらに露出して操作を加える手術手技の困難さが挙げられる。しかしながら、dolichoectasia は圧倒的に後方循環に多い為、dolichoectasia を模するマウスモデルの作成にはこの手術手技が必須であると考えた。

そこで、まずは研究代表者である中富浩文（東京大学・医学部附属病院）および研究分担者である栗原裕基（東京大学・大学院医学系研究科）により、安全かつ確実なマウス脳底動脈露出手技を確立した上で、マウス脳底動脈に拡張性病変を来すモデル（マウス脳動脈瘤モデル）を作成・確立した。このモデルは術後超早期から劇的な組織学的変化を来すことが分かった為、この時点における網羅的な遺伝子発現解析を行うことで、病態形成に重要な役割を果たしていると考えられる遺伝子の特定を目指した。

B. 研究方法

マウスの系統は C57BL/6N を選択し、9-10 週齢の雄を用いた。

既に確立したマウス脳動脈瘤モデルを作成し、術後 6 時間および 72 時間の時点で脳底動脈を各々 10 匹分ずつ採取した。コントロールも同様にして 10 匹分を採取した。引き続きサンプルより total RNA の抽出を行い、cRNA まで調整を行なった。これらを用いてマイクロアレイによる網羅的遺伝子発現解析を行い、得られたデータを解析した。

（倫理面への配慮）

動物実験に関しては、東京大学大学院医学系研究科動物実験委員会の主催する動物実験講習会への参加が義務付けられており、その上で「東京大学動物実験実施規則」及び「東京大学動物実験実施マニュアル」に基づき動物実験が遂行されるものである。また、本研究の動物実験計画書も既に担当部局長（東京大学大学院医学系研究科長）に提出の上、承認済み（承認番号：医-H14-187）である。

C. 研究結果

コントロールと比して、術後6時間の時点で既にMAPKカスケードやNF- κ B関連遺伝子の発

現亢進が認められた。好中球マーカーや細胞外基質分解酵素（主にMMP）の発現亢進も認められた。そしてこれらは、術後72時間の時点では既にピークアウトしていた。これに対し、細胞周期・増殖関連遺伝子やマクロファージマーカーは術後6時間よりも術後72時間でより発現が亢進していた。

D. 考察

術後6時間の時点で既にNF-κB関連遺伝子の発現が顕著に亢進していたことから、参考文献1)のように、当モデルでもNF-κBがその病態形成に非常に重要な役割を果たしている可能性が考えられた。また、浸潤細胞のマーカーに関しては、先に好中球のマーカーが発現のピークを迎え、その後マクロファージのマーカーが追従するような動きを示しており、実際にこのような順序で細胞浸潤が起こっている可能性が示唆された。更に、参考文献2)のように、腹部大動脈瘤モデル（塩化カルシウムパッチ）では特にMMP2とMMP9が協調して働くことで病態形成・増悪が起こるとされているが、当モデルではMMP2の発現亢進こそ顕著ではなかったもののMMP9は明らかに発現が亢進しており、病態形成への関与が疑われる。これらの結果をもとに、研究分担者である栗原裕基（東京大学・大学院医学系研究科）において各種免疫組織化学を行い、これらの経時的な発現状況や局在等を調べている。また、その結果に応じて今後ウェスタンブロットや定量PCRといった解析を進めて行く予定である。

E. 結論

当モデルでは、術後6時間の時点でMAPKカスケードやNF-κBの発現亢進を認め、特に後者の病態形成への強い関与が示唆された。これに引き続く形で、細胞周期・増殖関連遺伝子の発現亢進が認められた。浸潤細胞のマーカーは、先に好中球のマーカーが発現亢進し、その後マクロファージのマーカーが上昇して来る傾向を認めた。各種MMPも術後6時間で軒並み上昇しており、参考文献から特にMMP9の病態形成への関与が強く疑われた。なお、MMP12のみ術後72時間の方が発現量が上昇していたが、MMP12はマクロファージMMPであることが

ら、これもマクロファージマーカーの動きに矛盾しない所見であった。

[参考文献]

[雑誌]

- 1) Aoki T, Kataoka H, Shimamura M, Nakagami H, Wakayama K, Moriwaki T, Ishibashi R, Nozaki K, Morishita R, Hashimoto N. NF-kappaB is a key mediator of cerebral aneurysm formation. *Circulation* Dec 11;116(24):2830-40, 2007.
- 2) Longo GM1, Xiong W, Greiner TC, Zhao Y, Fiotti N, Baxter BT. Matrix metalloproteinases 2 and 9 work in concert to produce aortic aneurysms. *J Clin Invest* Sep;110(5):625-32, 2002

[書籍]

無し

F. 健康危険情報

無し。

G. 研究発表（2015/4/1～2016/3/31発表）

1. 論文発表

[雑誌]（著者名は省略せずに全員記載して下さい。）

無し

[書籍]（著者名は省略せずに全員記載して下さい。）

無し

2. 学会発表

（発表者名は省略せずに全員記載してください。）

- 1) 苗村和明、中富浩文、宮脇哲、越智崇、伊藤明博、今井英明、栗原裕基、斉藤延人. マウス脳底動脈露出手技の確立及びマウス脳底動脈拡張症モデルの作成・解析. 日本脳神経外科学会第74回学術総会, 札幌, 10月15日, 2015年.
- 2) 苗村和明、中富浩文、田口明糸、和田洋一郎、斉藤延人、栗原裕基. マウス脳底動脈拡張症モデルの作成・解析. 第23回日本血管生物医学会学術集会, 神戸, 12月11日, 2015年.
- 3) 苗村和明、中富浩文、宮脇哲、越智崇、伊藤明博、今井英明、栗原裕基、斉藤延人. マ

- ウス脳底動脈拡張症モデルの作成・解析. 日本脳卒中学会総会, 札幌, 4月15日, 2016年.
- 4) 苗村和明、中富浩文、小野秀明、宮脇哲、越智崇、伊藤明博、今井英明、栗原裕基、斉藤延人. マウス脳底動脈拡張症モデルの作成・解析. 日本脳神経外科学会第75回学術総会, 博多, 10月01日, 2016年.

H. 知的財産権の出願・登録状況(予定を含む。)

1. 特許取得
無し

2. 実用新案登録
無し

3. その他

図表は、上記本文の中に
貼り付けないで下さい。

Dolichoectasiaの疾患概念確立並びに病態解明・診断基準作成に関する研究班
 研究成果の刊行に関する一覧表
 (平成 28 年度：2016 年 4 月 1 日～2017 年 3 月 31 日迄、予定を含む)

書籍

著者氏名	論文タイトル名	書籍全体の 編集者名	書 籍 名	出版社名	出版地	出版年	ページ
無し							

雑誌

発表者氏名	論文タイトル名	発表誌名	巻号	ページ	出版年
無し					