

厚生労働科学研究費補助金

難治性疾患等政策研究事業（難治性疾患政策研究事業）

無汗性外胚葉形成不全症の病態解析及び治療指針の確立

平成27年度～平成28年度 総合研究報告書

研究代表者 横関 博雄

平成29年（2017年）3月

# 【目 次】

I . 平成 2 7 年度、 2 8 年度構成員名簿

II . 総合研究報告

無汗性外胚葉形成不全症の病態解析及び治療指針の確立

横関 博雄（東京医科歯科大学大学院医歯学総合研究科皮膚科学分野）

. 研究成果の刊行に関する一覧表

## 無汗性外胚葉形成不全症の病態解析及び治療指針の確立

研究代表者 横関 博雄 東京医科歯科大学大学院医歯学総合研究科皮膚科学分野

### 研究要旨

本研究では無汗性外胚葉形成不全症の診断基準を作成し本邦における全国的な疫学調査を継続して施行し無汗性外胚葉形成不全症の発症頻度を明らかにするとともに重症度基準、分類、診療ガイドラインを作成して重症度にあった適切な治療法の確立を目指す。無汗性外胚葉形成不全症のガイドライン委員会を立ち上げ後、審議で無汗性外胚葉形成不全症の概念、診断基準、重症度、病因、遺伝子異常、生活指導の最終案をまとめた。ガイドラインの最終案を日本皮膚科学会に投稿して学会の承認を得る。また、無汗性外胚葉形成不全症の定義としては「外胚葉形成不全症は毛髪、歯牙、爪、汗腺の形成不全を特徴とする遺伝性疾患である。」として、年齢、性別、発症年齢、など無汗症を認める部位、治療歴などを一次アンケート調査した。全国の大学、主要病院にアンケート用紙を郵送してその結果を解析した。1次調査で全国大学医学部の皮膚科、小児科、神経内科へのアンケート調査の結果、21家系がいることが明らかになった。さらに、東京医科歯科大学皮膚科、新潟大学皮膚科を受診した14症例を対象として皮膚症状、アレルギー疾患などの合併症などの二次アンケート調査、遺伝子解析を行った。14例全例でうつ熱の症状があり、興味深いことに14例中8例(57%)でアトピー性皮膚炎を合併し、8例(57%)で気管支喘息を合併していた。

### 研究分担者：

所属施設：防衛医科大学 皮膚科学講座  
氏名：佐藤貴浩  
所属施設：医療法人同和会神経研究所  
氏名：朝比奈正人  
所属施設：大阪大学大学院医学系研究科 皮膚科教室  
氏名：室田浩之  
所属施設：埼玉医科大学 神経内科  
氏名：中里良彦  
所属施設：新潟大学大学院医歯学総合研究科 皮膚科学分野  
氏名：下村 裕  
所属施設：国立成育医療研究センター 皮膚科  
氏名：新関寛徳

### 研究協力者

所属施設：都立大塚病院 皮膚科  
氏名：藤本智子  
所属施設：防衛医科大学 皮膚科学講座  
氏名：宗次 太吉

## A．研究目的

外胚葉形成不全症の代表的疾患である低汗性外胚葉形成不全症は、1929年Weechにより初めて報告され、現在までに150～200を超える病型が記載されている。厚生労働省の研究課題「外胚葉形成不全免疫不全症の実態調査と治療ガイドラインの作成」、研究代表者 小野寺雅史先生(国立成育医療研究センター)らの小児科を中心としたグループにより免疫不全を伴う外胚葉形成不全症のガイドライン作成、疫学調査は行われ小児難病疾患医に指定されている。一方、**免疫不全を伴わない無汗外胚葉形成不全症**はまだ診断基準案を策定されていない。今回**診療ガイドライン**を策定した。また、東京医科歯科大学、新潟大学を受診した無汗性外胚葉形成不全症の患者に二次疫学調査を施行した。

## B．研究方法

本研究ではまず本邦における**全国的な疫学調査**を施行し**無汗性外胚葉形成不全症の発症頻度**を明らかにするとともに海外の診療基準、重症度基準、診療ガイドラインなどを参考に**日本人に適した診断基準、重症度基準、診療ガイドライン**を作成して重症度にあった適切な治療法の確立を目指す。本年度はガイドライン委員会を立ち上げ後、5回審議した。また、審議の結果決定した概念、定義、診断基準を記した二次アンケート用紙を東京医科歯科大学、新潟大学皮膚科に受診した患者に渡して疫学調査を行った。

(倫理面への配慮)

被験者には本研究の主旨を説明したうえで調査に同意頂ける方は、回答を返送して頂くという方式とした。本研究は東京医科歯科大学医学部倫理委員会の承認を得て倫理的配慮のもとに行った。

## C．研究結果

### 1、無汗性外胚葉形成不全症の診療ガイドライン最終案の策定

#### 1．ガイドライン作成の背景

無汗性外胚葉形成不全症(ectodermal dysplasia)は毛髪、歯牙、爪、汗腺の形成不全を特徴とする遺伝性疾患である。外胚葉形成不全症の代表的疾患である無汗性外胚葉形成不全症は、1929年

Weech により初めて報告され、現在までに 150～200 を超える病型が記載されている。本邦においてその診断基準、重症度判定基準、標準的な生活指導のガイドラインがなく診断、治療に苦慮する疾患の一つである。また、本邦では、本格的な疫学的調査もなく発症頻度も明らかになっていない。海外の診療基準、重症度基準、診療ガイドラインなどを参考にして日本人に適した診断基準、重症度基準、診療ガイドラインを作成して重症度にあった適切な治療法の確立を目指した。

## 2．ガイドラインの位置づけ

本委員会は日本皮膚科学会、日本神経内科学会、日本発汗学会から委嘱された委員らにより構成され、2015年5月から委員会および書面審議を行い、本ガイドラインを作成した。本ガイドラインは現時点における我が国の無汗性外胚葉形成不全症の診断基準、重症度、生活指導の目安をしめすものである。

## 3．免責条項

本ガイドラインは報告書作成の時点で入手可能なデータをもとに、ガイドライン作成委員の意見を集約的にまとめたものであるが、今後の研究の成果によっては本報告書中の結論または勧告の変更を余儀なくされる可能性がある。また特定の患者および特定の状況によっては本ガイドラインから逸脱することも容認され、むしろ逸脱が望ましいことさえある。従って治療を施した医師は、本ガイドラインを遵守したというだけでは過失責任を免れることはできないし、本ガイドラインからの逸脱を必ずしも過失と見なすこともできない。

## 4．概念

外胚葉形成不全症(ectodermal dysplasia)は毛髪、歯牙、爪、汗腺の形成不全を特徴とする遺伝性疾患である。主要な臨床徴候は、皮膚と付属器の形成不全及び特徴的顔貌であり、その症状は永続的で進行はしない。外胚葉形成不全症の代表

的疾患である無汗(低汗)性外胚葉形成不全症は、1929年 Weech により初めて報告され、現在までに150～200を超える病型が記載されている。

## 5. 症状

本症は、外胚葉形成異常症の中でも最も頻度が高いとされており、1929年に Weech<sup>1)</sup>が Hereditary ectodermal dysplasia of the anhidrotic type と提唱した遺伝性疾患である。無汗(低汗)・疎毛・歯牙の低形成の3主徴を呈し、汗に関連する症状としては汗腺の欠如ないし低形成のため発汗の欠如または著しい低下をおこす。そのため体温調節障害が起こり高熱下でのうつ熱症状、熱中症などが繰り返し起き、知能発達遅延をきたす場合や、乳幼児などは死亡に至る場合もある。発汗の低下により皮膚は乾燥が強くアトピー性皮膚炎様を呈する。皮膚の乾燥から眼周囲の色素沈着や雑壁が幼少期からみられるなどの特徴的な顔貌を呈する。また唾液腺など粘膜分泌腺の低形成もあるため、肺炎などの易感染性、萎縮性鼻炎、角膜びらんなどの症状がみられる<sup>2)</sup>。

頭髪・腋毛・眉毛・睫毛・陰毛などの体毛は欠如または細く疎であり、歯牙は円錐状、杭状の切歯を伴う歯牙の低形成や欠如などを認め、義歯の装着などが必要になることがしばしばである。広く突出した額、鼻が低く鞍鼻、耳介低位、口唇は厚く外反し下顎が突出する。病理組織学的所見では、表皮および真皮に著変はないが汗腺や脂腺を認めない所見がみられる。患者は身体的機能の問題を持つと同時に、外観上・整容的な問題、社会的な活動の制限をもつため、心理的ケアを含めた診療体制や社会的な環境の整備の理解が求められる。

[参考文献]

1. Weech AA : Hereditary ectodermal dysplasia of the anhidrotic type. A report of two cases, Amer J Dis Child, 37:766-890, 1929
2. 馬場直子 : 乾燥皮膚で見つかった減汗性外胚葉異形成症 ,皮膚病診療 ,36:729-732, 2014

## 6. 分類

低(無)汗性外胚葉形成不全症 Hypohidrotic (anhidrotic) ectodermal dysplasia (HED)

### 1) 免疫不全を伴わない型

### X連鎖劣性遺伝型 X-linked HED

・ Ectodysplasin A (*EDA*) 遺伝子変異によるもの (MIM# 305100)

### 常染色体優勢遺伝型 autosomal dominant HED 及び

### 常染色体劣性遺伝型 autosomal recessive HED

・ Ectodysplasin A receptor (*EDAR*) 遺伝子変異によるもの (MIM#604095)

・ Ectodysplasin A receptor-associated death domain (*EDARADD*) 遺伝子変異によるもの (MIM#606603)

・ Wingless-type MMTV integration site family member 10A (*WNT10A*) 遺伝子変異によるもの (MIM#606268)

### 2) 免疫不全を伴う型 (HED with immunodeficiency)

### X連鎖劣性遺伝型 X-linked HED-ID (X-linked EDA-ID)

・ Nuclear factor- $\kappa$ B (NF- $\kappa$ B) essential modulator (*NEMO*)/Inhibitory  $\kappa$ kinase  $\gamma$ gene (*IKK $\gamma$* ) 遺伝子変異によるもの (MIM# 300291)

### 常染色体優勢遺伝型 autosomal dominant HED-ID (autosomal dominant EDA-ID)

・ *IKBa* 遺伝子変異によるもの (MIM# 612132)

## 7. 診断基準

A 出生時から無(低)汗である\*。

\*ヨードデンプン反応を用いたミノール法などによる温熱発汗試験で黒色に変色しない領域もしくはサーモグラフィーによる高温領域を確認する。

B 低汗部皮膚における汗腺の欠如または低形成が証明される。

A + B : 診断確定

参考所見 : 歯芽形成異常(欠損または低形成)毛髪形成異常を伴う(歯牙形成異常は歯牙が生えるまで診断ができなくなるので、確定診断の条件に含めない。) 特異な顔貌(前額突出、下

口唇外反、耳介変形、色素沈着、低い鼻梁、鼻翼形成不全を伴う小鼻症)を伴うこともある。

軽度 : 0 - 1点  
中等度 : 2点  
重症 : 3点

#### 鑑別・検査

##### 温熱発汗試験 :

人工気象室や、簡易サウナ、電気毛布などを用いて加温により患者の体温を上昇させ発汗を促し、無汗部位を観察する。ミノール法<sup>6)</sup>、ラップフィルム法、アリザリン法などを用いると無汗部をより明瞭に評価できる。正常人では15分程度の加温により全身に発汗を認める。一方、無汗性外胚葉形成不全症では、広範に無汗を認める。

##### 薬物性発汗試験 :

AIGAの病巣診断に用いられる。

・局所投与 : 5%塩化アセチルコリン(オピソート<sup>®</sup> : 0.05 ~ 0.1ml)を皮内注射する。正常人では数秒後より立毛と発汗がみられ、5~15分後までに注射部位を中心に発汗を認める。<sup>7)</sup>汗腺障害による無汗性外胚葉形成不全症では発汗を認めない。

定量的軸索反射性発汗試験(QSART: quantitative sudomotor axon reflex tests) :

アセチルコリンをイオントフォーシスにより皮膚に導入し、軸索反射による発汗のみを定量する試験<sup>8)</sup>無汗性外胚葉形成不全症では、発汗が誘発されない。

##### 皮膚生検(光顕・電顕) :

無汗性外胚葉形成不全症では汗腺は認められない。

##### サーモグラフィー :

温熱発汗試験と併せて、サーモグラフィーを施行すると、発汗のない部位に一致して体温の上昇が認められる。

また、各種検査のうち薬物性発汗試験・定量的軸索反射性発汗試験については現在保険適用がない。全身温熱発汗試験は保険適応がある。

#### 無汗性外胚葉形成不全症の重症度分類

	無汗・低汗病変部の面積*
スコア0	25%未満
スコア1	25%以上 - 50%未満
スコア2	50%以上 - 75%未満
スコア3	75%以上

\* : 温熱発汗試験施行時に判定する。

## 7. 疫学

デンマークの統計では、無汗性外胚葉形成不全症(HED)の有病率は10万出生あたり21.9、X-linked hypohidrotic ectodermal dysplasia (XLHED)の有病率は10万出生あたり15.8と推定されている。11歳~18歳の間に診断されることが多い。

##### [参考文献]

1. Nguyen-Nielsen M et al. Eur J Med Genet. 2013;56(5):236.

## 8. 病因・遺伝子異常

低(無)汗性外胚葉形成不全症は、X連鎖劣性、常染色体優性または常染色体劣性の遺伝形式を示す。以下に、それぞれの責任遺伝子について解説する。

[X連鎖劣性遺伝性低汗性外胚葉形成不全症]

X連鎖劣性遺伝性の本症の責任遺伝子は、Xq12-q13.1に局在するectodysplasin A(EDA)である<sup>1)</sup>。EDA遺伝子はスプライシングによりEDA-A1やEDA-A2などの複数のアイソフォームをコードするが、EDA-A1が毛包・汗腺および歯牙の発生に最も重要である<sup>2)</sup>。EDA-A1蛋白はtumor necrosis factor(TNF)リガンドファミリーに属する膜蛋白質であり、N末端側から細胞内ドメイン、細胞膜貫通ドメインおよび細胞外ドメインから成るが、furinという蛋白分解酵素によって細胞外ドメインが可溶性TNFリガンドとして細胞外に遊離される<sup>3)</sup>。現在までに、本症の原因として200種類以上のEDA遺伝子変異が報告されているが、その種類は、ミスセンス変異、ナンセンス変異、スプライスサイト変異など多岐にわたる。なお、ミスセンス変異は、細胞外ドメイン内のfurin結合部位やTNFリガンド部位に同定されることが多い。

[常染色体優性・劣性遺伝性低汗性外胚葉形成不全症]

常染色体遺伝性の本症は、2q13に局在するEDA receptor(EDAR;別名DL)遺伝子または1q42.3に局在するEDAR-associated death domain(EDARADD)遺伝子の変異によって発症する<sup>4-6)</sup>。EDAR遺伝子がコードするEDARは、TNF

受容体ファミリーに属する EDA-A1 の受容体であり、N 末端側から細胞外ドメイン、細胞膜貫通ドメインおよび細胞内ドメインより構成される。そのうち、細胞外ドメインは EDA-A1 の結合部位を有する。一方、細胞内ドメインには death domain (DD) と呼ばれるアミノ酸配列が存在する。EDA 遺伝子変異と同様に、現在までに 50 種類以上のさまざまな EDAR 遺伝子変異が報告されている。ミスセンス変異は、EDA-A1 結合部位または DD 内に同定される頻度が高い。

EDARADD 遺伝子は、その名の通り EDAR のアダプター蛋白質をコードしており、EDAR と同様に DD を有する。現在までに、本症の原因として 5 種類の EDARADD 遺伝子変異が同定されているが、そのほとんどが DD 内のミスセンス変異である。EDAR と EDARADD は、お互いの DD で結合する性質を持つ<sup>57)</sup>。EDA-A1 によって刺激を受けた EDAR が EDARADD と結合し、TNF receptor-associated factor 6 (TRAF6) などを通じて下流のシグナル伝達系が活性化される。最終的に、転写因子である NF- $\kappa$ B の活性化が誘導されることにより、多くの遺伝子の発現が調節される<sup>8)</sup>。すなわち、EDA-A1、EDAR および EDARADD は、外胚葉の形成に重要なシグナル伝達系 (EDAR シグナル) の主要構成分子であり、いずれの遺伝子に変異が生じても同様の臨床像を呈するとみられる。

[その他]

- 近年、欧米人の本症の女性患者 1 名に、11p12 に局在する TRAF6 遺伝子の変異がヘテロで同定された<sup>9)</sup>。さらに、本症の男性患者 1 名に、Xq12 に局在し EDA-A2 の受容体をコードする ectodysplasin A2 receptor (EDA2R; 別名 XEDAR) 遺伝子に変異が同定された<sup>10)</sup>。ただし、いずれの患者の両親にも変異が同定されなかったことから突然変異 (de novo 変異) と考えられ、それぞれの遺伝子変異による本症が遺伝性を示すかどうかは不明である。
- WNT シグナルのリガンドの 1 つをコードする WNT10A 遺伝子の変異によって、常染色体劣性遺伝形式を示す外胚葉形成不全症である Odonto-onycho-dermal dysplasia (ODDD) または Schopf-Schulz-Passarge syndrome (SSPS) を発症することが知られているが、

これらの患者の一部が低汗性外胚葉形成不全症に類似した乏毛症、低汗症、乏歯症を呈するという報告がある<sup>11)</sup>。ただし、WNT10A 遺伝子変異では顔貌異常は明らかでなく、低汗性外胚葉形成不全症ではほとんど認められない爪甲異常や掌蹠角化症が顕著であることが多い。したがって、WNT10A 遺伝子変異によって生じる症状は低汗性外胚葉形成不全症と重複することがありうるものの、ODDD や SSPS の亜型と捉えた方が正しい解釈と考えられる。

- 既知の責任遺伝子の変異が除外された常染色体優性遺伝性低汗性外胚葉形成不全症の家系が 14q12-q13.1 に連鎖したという報告があるが、責任遺伝子は現在までに特定されていない<sup>11)</sup>。

[遺伝子変異データベースの情報]

Human Gene Mutation Database (HGMD)

(<http://www.hgmd.cf.ac.uk/ac/index.php>)

[参考文献]

- Kere J, Srivastava AK, Montonen O, Zonana J, Thomas N, Ferguson B, Munoz F, Morgan D, Clarke A, Baybayan P, Chen EY, Ezer S, Saarialho-Kere U, de la Chapelle A, Schlessinger D. X-linked anhidrotic (hypohidrotic) ectodermal dysplasia is caused by mutation in a novel transmembrane protein. Nat Genet. 13(4):409-16, 1996.
- Bayés M, Hartung AJ, Ezer S, Pispá J, Thesleff I, Srivastava AK, Kere J. The anhidrotic ectodermal dysplasia gene (EDA) undergoes alternative splicing and encodes ectodysplasin-A with deletion mutations in collagenous repeats. Hum Mol Genet. 7(11):1661-9, 1998.
- Schneider P, Street SL, Gaide O, Hertig S, Tardivel A, Tschopp J, Runkel L, Alevizopoulos K, Ferguson BM, Zonana J. Mutations leading to X-linked hypohidrotic ectodermal dysplasia affect three major functional domains in the tumor necrosis factor family member ectodysplasin-A. J Biol Chem. 276(22):18819-27, 2001.
- Monreal AW, Ferguson BM, Headon DJ, Street SL, Overbeek PA, Zonana J. Mutations in the human homologue of mouse dl cause

- autosomal recessive and dominant hypohidrotic ectodermal dysplasia. *Nat Genet.* 22(4):366-9, 1999.
5. Headon DJ, Emmal SA, Ferguson BM, Tucker AS, Justice MJ, Sharpe PT, Zonana J, Overbeek PA. Gene defect in ectodermal dysplasia implicates a death domain adapter in development. *Nature.* 414(6866):913-6, 2001.
  6. Bal E, Baala L, Cluzeau C, El Kerch F, Ouldin K, Hadj-Rabia S, Bodemer C, Munnich A, Courtois G, Sefiani A, Smahi A. Autosomal dominant anhidrotic ectodermal dysplasias at the EDARADD locus. *Hum Mutat.* 28(7):703-9, 2007.
  7. Yan M, Zhang Z, Brady JR, Schilbach S, Fairbrother WJ, Dixit VM. Identification of a novel death domain-containing adaptor molecule for ectodysplasin-A receptor that is mutated in crinkled mice. *Curr Biol.* 12(5):409-13, 2002.
  8. Mikkola ML. Molecular aspects of hypohidrotic ectodermal dysplasia. *Am J Med Genet A.* 149A(9):2031-6, 2009.
  9. Wisniewski SA, Trzeciak WH. A rare heterozygous TRAF6 variant is associated with hypohidrotic ectodermal dysplasia. *Br J Dermatol.* 166(6):1353-6, 2012.
  10. Wisniewski SA, Trzeciak WH. A new mutation resulting in the truncation of the TRAF6-interacting domain of XEDAR: a possible novel cause of hypohidrotic ectodermal dysplasia. *J Med Genet.* 49(8):499-501, 2012.
  11. Cluzeau C, Hadj-Rabia S, Jambou M, Mansour S, Guigue P, Masmoudi S, Bal E, Chassaing N, Vincent MC, Viot G, Clauss F, Manière MC, Toupenay S, Le Merrer M, Lyonnet S, Cormier-Daire V, Amiel J, Faivre L, de Prost Y, Munnich A, Bonnefont JP, Bodemer C, Smahi A. Only four genes (EDA1, EDAR, EDARADD, and WNT10A) account for 90% of hypohidrotic/anhidrotic ectodermal dysplasia cases. *Hum Mutat.* 32(1):70-7, 2011.

## 9 . 生活指導・スキンケア

毛髪は全身的に疎で薄く、色が薄い。毛の性状は粗くねじれており、脆弱である<sup>1,2)</sup>。洗髪の際は髪に負担を与えないように、シャンプー等の洗剤を用いる場合はよく泡立てて用い、地肌を

こすらず、十分時間をかけてすすぐようにする。爪は肥厚と変色を伴い突出しながらのびることがある。爪は脆くなることもある。時に爪は欠損する。爪の成長は遅いことが多い<sup>1,2)</sup>。しかし切らずに放置すると、外的な刺激を受けやすくなり外傷につながるため日頃から爪切りやヤスリなどを用いた手入れを行う。爪上皮は易感染性のため<sup>1)</sup>、手を洗う際は留意する。歯牙の発達異常（欠歯、円錐歯など）があり、歯牙エナメルも不完全である<sup>1,2)</sup>。うがいや歯磨きなど口腔内の清潔を保つよう指導する。口腔内乾燥症状は口腔内細菌叢に悪影響を及ぼし、齲歯の原因ともなりうる。口腔内保湿剤や人工唾液の使用も有用なことがある。摂食障害を防ぐためには早期に義歯等の対応が必要である。義歯の定期的な交換も摂食、顎骨の発達、そして美容的な観点から極めて重要である<sup>3)</sup>。眼は涙液の減少に伴うドライアイ<sup>2)</sup>は角膜障害や眼瞼炎のリスクになることから日頃の人工涙液による保湿を心がける。萎縮性鼻炎に伴い鼻閉・悪臭を伴う鼻汁は生活の質に影響を及ぼすほか、摂食および呼吸器系の問題に発展する危険性がある<sup>1,2,3)</sup>。日頃から鼻洗浄など鼻粘膜を清潔に保つとよい。エックリン汗腺の分布は疎か完全に欠失する。そのため発汗機能が著しく損なわれ、体温が適切に制御できないためうつ熱になる。うつ熱は痙攣など神経学的な異常を来すことがある。体温の上昇から多飲となり、多尿・夜尿につながることもある<sup>3)</sup>。そのため、夏場のうつ熱対策の工夫は重要である。何よりも周囲の病状に関する理解、そして暑い時期のクーリング対策、エアコン設置（学校・職場など）暑熱環境（職場、屋外、入浴など）からの回避が必要である。汗の減少は皮膚の乾燥を生じ、皮膚炎の原因になりうる<sup>4)</sup>。皮膚が乾燥した際は適宜保湿外用薬等を用いるなどスキンケアを心がける。

## [参考文献]

- 1 . Joseph S, et al. Multidisciplinary management of hypohidrotic ectodermal dysplasia- a case report. *Clin Case Rep* 2015;3:280-286.
- 2 . Fete M, et al. X-linked hypohidrotic Ectodermal Dysplasia [XLHED]: Clinical and diagnostic



insights from an international patient registry. Am J Med Genet PART A 2014;164A:2437-2442

- 栗屋 豊ほか 先天性無汗症 無汗型外胚葉異形成症と先天性無痛無汗症 発汗学 2004 ; 11 : 64-69 .
- Koguchi-Yoshioka H, et al. Atopic diathesis in hypohidrotic/anhidrotic ectodermal dysplasia. Acta Derm Venereol. 2015;95:476-479

## 10 . 生活指導 (付記) 小児保護者向け指導

本症の診断は、2 峰性で就学後に基幹病院で診断されるケースの他に、新生児期より不明熱の診断として確定診断にいたる。Proband がすでにおり、その同胞の場合には新生児期に診断される可能性が高くなる。新生児期に診断された場合の指導の骨子は以下の3つである。

体温管理：

新生児期には保育器の試用は禁忌である。室温や気温に注意し、衣類なども気を配り体温上昇に気を配る。特に高温の季節には注意する。幼児期以降は冷却ベスト、冷房装置による室温調節、濡らしたTシャツ、水をスプレー式に噴霧するボトルなどを用いるとよい。

歯の観察、虫歯のケア：

歯科的なケアは患者によってさまざまであり、単純修復から、人口補綴（ほてつ）まで様々である。唾液の減少より齲歯も発生しやすい。

喘息、アトピー性皮膚炎：

喘息は必発であり、アトピー性皮膚炎も頻度が高い。目のまわりの湿疹が遷延することが多い。

[参考文献]

- Wright JT, Grange DK, Richter MK: Hypohidrotic Ectodermal Dysplasia, In: Pagon RA, Adam MP, Ardinger HH, Wallace SE, Amemiya A, Bean LJH, Bird TD, Dolan CR, Fong CT, Smith RJH, Stephens K, GeneReviews® [Internet]. Seattle (WA): University of Washington, Seattle; 1993-2015.

## 11 . 疫学調査

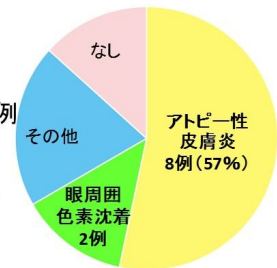
無汗性外胚葉形成不全症の定義としては「外胚葉形成不全症は毛髪、歯牙、爪、汗腺の形成不全を特徴とする遺伝性疾患である。」として年齢、性別、皮膚症状、合併症、遺伝子解析などを二次調査した。その結果、東京医科歯科大学皮膚科、新潟大学皮膚科を受診した14症例を解析した。対象患者は

2013年8月から2016年11月までに受診した無汗、疎毛、歯の欠損を有し、外胚葉形成不全症と診断された14症例である。内訳は男性13名、女性1名。平均年齢21.2歳であった。14例中12例で遺伝子解析を行った。男性12例中12例でEDA遺伝子変異、女性は1例中1例でEDAR遺伝子変異を認めた。14例全例でうつ熱の症状があり、前額突出・鞍鼻・口唇の肥厚と突出のいずれかの特徴を認めていた。興味深いことに14例中8例(57%)でアトピー性皮膚炎を合併し、8例(57%)で気管支喘息を合併していた。10例(71%)にアレルギー症状が認められた。9例(64%)で花粉アレルギー、2例(14%)で食物アレルギー(大豆、キウイとピーナッツ)を伴っていた。

## 皮膚症状の解析結果

### ・皮膚症状について

アトピー性皮膚炎の合併が8例  
眼周囲の色素沈着が2例  
手掌過角化、全身色素沈着、  
有棘細胞癌がそれぞれ1例



● アトピー性皮膚炎 ● 眼周囲色素沈着 ● その他 ● なし

## D . 考察

**無汗外胚葉形成不全症の診断基準、分類、遺伝子異常、重症度、生活指導**を含む診療ガイドラインの最終案を作成した。東京医科歯科大学皮膚科、新潟大学皮膚科を受診した14症例の二次疫学調査および遺伝子解析をした。その結果、男性12例中12例でEDA遺伝子変異、女性は1例中1例でEDAR遺伝子変異を認めた。興味深いことに14例中8例(57%)でアトピー性皮膚炎を合併し、8例(57%)で気管支喘息を合併していた。今後、EDA1遺伝子異常をターゲットとした海外ですでに開発されている**遺伝子療法の臨床研究**の対象が明らかになり**新規治療法の開発**に貢献できる。さらに、アレルギー疾患の合併率の高い病因に関してさらに解析したい。

## E . 結論

無汗性外胚葉形成不全症の診断、生活指導のガイドラインが策定されることによりうつ熱のため労働、勉学などが十分にできない状態を改善し適切に治療することにより**勤勉、勤労意欲を高め**ことが可能となり**日本の経済生産性も向上する**。

## F . 健康危険情報

特になし

## G . 研究発表 (平成 27 ~ 28 年度)

### 論文発表

1. Namiki T, Yaguchi T, Nakamura K, Valencia JC, Coelho SG, Yin L, Kawaguchi M, Vieira WD, Kaneko Y, Tanemura A, Katayama I, Yokozeki H, Kawakami Y, Hearing VJ. NUA2 Amplification Coupled with PTEN Deficiency Promotes Melanoma Development via CDK Activation. *Cancer Res.* 2015 Jul 1;75(13):2708-15.
2. Ugajin T, Nishida K, Yamasaki S, Suzuki J, Mita M, Kubo M, Yokozeki H, Hirano T. Zinc-binding metallothioneins are key modulators of IL-4 production by basophils. *Mol Immunol.* 2015 Aug;66(2):180-8.
3. Okiyama N, Hasegawa H, Oida T, Hirata S, Yokozeki H, Fujimoto M, Miyasaka N, Kohsaka H. Experimental myositis inducible with transfer of dendritic cells presenting a skeletal muscle C protein-derived CD8 epitope peptide. *Int Immunol.* 2015 Jul;27(7):327-32.
4. 藤本 智子, 横関 博雄: 原発性手掌多汗症に対する長期 50%塩化アルミニウム外用剤使用の効果と副作用の検討 *JEDCA (1882-0123)9 巻 4 号 Page238-242(2015.10)*
5. 藤本 智子, 横関 博雄, 片山 一朗, 金田 眞理, 室田 浩之, 田村 直俊, 菅野 範英, 吉岡 洋, 玉田 康彦, 四宮 滋子, 岩瀬 敏, 犬飼 洋子, 原発性局所多汗症診療ガイドライン策定委員会: 日本皮膚科学会ガイドライン 原発性局所多汗症診療ガイドライン 2015 年改訂版 *日本皮膚科学会雑誌 (0021-499X)125 巻 7 号 Page1379-1400(2015.06)*
6. 中里良彦ら「特発性後天性全身性無汗症診療ガイドライン」作成委員会【特発性後天性全身性無汗症診療ガイドライン改訂版】*自律神経 52 巻 4 号,352-359,2015*
7. Namiki T, Tokoro S, Hanafusa T, Yokozeki H. Image Gallery: Periorbital and temporal dermal melanocytosis of hypohidrotic ectodermal dysplasia. *Br J Dermatol.* 2016 Dec;175(6):e146-e147.
8. Kato K, Namiki T, Yokozeki H. Acquired anhidrosis in a case of autoimmune autonomic ganglionopathy. *J Dermatol.* 2016 Oct 24.
9. Munetsugu T, Fujimoto T, Oshima Y, Sano K, Murota H, Satoh T, Iwase S, Asahina M, Nakazato Y, Yokozeki H. Revised guideline for the diagnosis and treatment of acquired idiopathic generalized anhidrosis in Japan. *J Dermatol.* 2016 Oct 24.
10. Yokozeki H. New Pathologies of Skin Disorders Identified from the History of Perspiration Research. *Curr Probl Dermatol.* 2016;51:1-6.
11. Inoue R. New finding on the mechanism of perspiration including aquaporin-5 water channel. Yokozeki H, Murota H, Katayama I. *Current Problems in Dermatology, Vol.51, pp11-21, Karger, 2016*
12. Nishizawa A. Dyshidrotic Eczema and its Relationship to metal allergy. Yokozeki H, Murota H, Katayama I. *Current Problems in Dermatology, Vol.51, pp80-85, Karger, 2016*
13. Fujimoto T. Pathophysiology and treatment of Hyperhidrosis. Yokozeki H, Murota H, Katayama I. *Current Problems in Dermatology, Vol.51, pp86-93, Karger, 2016*
14. 中里良彦. 先天性無痛無汗症. 今日整形外科治療指針 第 7 版 医学書院 p290,2016

### 学会発表

1. Cold induced hyperhidrosis associated with hyper IgE syndrome (Munetsugu.T, Fujimoto.T, Shibama.S, et al.) 23rd world congress of dermatology、2015 年 6 月 8 日 ~ 13 日
2. Cold induced hyperhidrosis associated with hyper IgE syndrome (Munetsugu.T, Fujimoto.T, Shibama.S, et al.) International summer academy 2015、2015 年 7 月 28 日 ~ 31 日
3. 特発性後天性全身性無汗症(AIGA)の QOL と重症度の相関に関する調査 (宗次太吉、藤本智子、横関博雄) 日本発汗学会総会、2015 年 8 月 28 日、29 日
4. 特発性後天性全身性無汗症(AIGA)の QOL と重症度の相関に関する調査 (宗次太吉、藤本智子、横関博雄) 日本皮膚科学会中部支部学術大会、2015 年 10 月 31

- 日～11月1日
5. 宗次 太吉, 藤本 智子, 横関 博雄: 特発性後天性全身性無汗症(AIGA)のQOLと重症度の相関に関する調査. 第115回日本皮膚科学会総会 2016年6月3-5日 京都市
  6. 天野 真希, 花房 崇明, 近澤 咲子, 上野 真紀子, 並木 剛, 井川 健, 横関 博雄: 四肢の無汗と体幹の代償性多汗を伴った、糖尿病性神経障害による発汗異常の1例 PGP9.5染色による免疫組織学的検討. 第24回日本発汗学会総会 平成28年8月27-28日 大阪市
  7. 宗次 太吉, 藤本 智子, 佐藤 貴浩, 中里 良彦, 大嶋 雄一郎, 朝比奈 正人, 横関 博雄: 特発性後天性全身性無汗症(AIGA)が日常生活に与える影響について. 第24回日本発汗学会総会 平成28年8月27-28日 大阪市
  8. 上野 真紀子, 宗次 太吉, 花房 崇明, 並木 剛, 井川 健, 横関 博雄: 無汗症から診断し得たサルコイドーシスの1例. 第24回日本発汗学会総会 平成28年8月27-28日 大阪市
  9. 加藤 恒平, 横関 博雄, 西澤 綾, 須川 佳彦, 近江 雅人: OCT(光コヒーレンストモグラフィ)による、掌蹠多汗症患者の発汗動態解析. 第24回日本発汗学会総会 平成28年8

- 月27-28日 大阪市
10. 横関 博雄: 進化論的発汗学. 第24回日本発汗学会総会 平成28年8月27-28日 大阪市
  11. 宮田 浩史, 近江 雅人, 横関 博雄: 汗腺の構造/機能解析の最前線 デジタル画像処理を用いたOCTにおける汗腺の3次元構造解析と手掌多汗症治療診断への応用. 第24回日本発汗学会総会 平成28年8月27-28日 大阪市
  12. 近澤咲子, 野老祥雲, 花房崇明, 並木 剛, 井川 健, 横関博雄: 顔面に特異な真皮メラノサイトーシスを伴った外胚葉形成不全症の1例、日本皮膚科学会 868回東京地方会、2016年9月

#### H. 知的所有権の出願・登録状況(予定を含む)

1. 特許取得  
特になし
2. 実用新案登録  
特になし
3. その他  
特になし

## 研究成果の刊行に関する一覧表

## 書籍

著者氏名	論文タイトル名	書籍全体の編集者名	書籍名	出版社名	出版地	出版年	ページ
Yokozeki H.	New Pathologies of Skin Disorders Identified from the History of Perspiration Research.	Yokozeki H, Murota H, Katayama I.	Current Problems in Dermatology,	Karger	スイス	2016	pp1-6
Inoue R.	New finding on the mechanism of perspiration including aquaporin-5 water channel.	Yokozeki H, Murota H, Katayama I.	Current Problems in Dermatology,	Karger	スイス	2016	pp11-21
Nishizawa A.	Dyshidrotic Eczema and its Relationship to metal allergy.	Yokozeki H, Murota H, Katayama I.	Current Problems in Dermatology,	Karger	スイス	2016	pp80-85
Fujimoto T.	Pathophysiology and treatment of Hyperhidrosis.	Yokozeki H, Murota H, Katayama I.	Current Problems in Dermatology,	Karger	スイス	2016	pp86-93
中里良彦	先天性無痛無汗症 .	土屋弘行、紺野慎一、田中康仁、田中栄、松田秀一	今日の整形外科治療指針	医学書院	東京	2016	p290

## 雑誌

発表者氏名	論文タイトル名	発表誌名	巻号	ページ	出版年
Namiki T, Tokoro S, Hanafusa T, Yokozeki H.	Image Gallery: Periorbital and temporal dermal melanocytosis of hypohidrotic ectodermal dysplasia.	Br J Dermatol.	175(6)	e146-e147	2016
Kato K, Namiki T, Yokozeki H.	Acquired anhidrosis in a case of autoimmune autonomic ganglionopathy.	J Dermatol.	44(3)	e36-e37.	2017

Munetsugu T, Fujimoto T, Oshima Y, Sano K, Murota H, Satoh T, Iwase S, Asahina M, Nakazato Y, Yokozeki H.	Revised guideline for the diagnosis and treatment of acquired idiopathic generalized anhidrosis in Japan.	J Dermatol.	44(4)	394-400.	2017
中里良彦, 田村直俊, 山元敏正.	無汗のみを呈した無汗性外胚葉形成不全症の1家系.	発汗学	22	2-6	2015
Namiki T, Yaguchi T, Nakamura K, Valencia JC, Coelho SG, Yin L, Kawaguchi M, Vieira WD, Kaneko Y, Tanemura A, Katayama I, Yokozeki H, Kawakami Y, Hearing VJ.	NUAK2 Amplification Coupled with PTEN Deficiency Promotes Melanoma Development via CDK Activation.	Cancer Res.	75(13)	2708-15.	2015
Ugajin T, Nishida K, Yamasaki S, Suzuki J, Mita M, Kubo M, Yokozeki H.	Zinc-binding metalloproteins are key modulators of IL-4 production by basophils.	Mol Immunol.	66(2)	180-8.	2015
Okiyama N, Hasegawa H, Oida T, Hirata S, Yokozeki H, Fujimoto M, Miyasaka N, Kohsaka H.	Experimental myositis is inducible with transfer of dendritic cells presenting a skeletal muscle C protein-derived CD8 epitope peptide.	Int Immunol.	27(7)	327-32.	2015
藤本 智子, 横関博雄	原発性手掌多汗症に対する長期50%塩化アルミニウム外用剤使用の効果と副作用の検討	JEDCA	9巻4号	238-242	2015
藤本 智子, 横関博雄, 片山 一朗, 金田 眞理, 室田浩之, 田村 直俊, 菅野 範英, 吉岡洋, 玉田 康彦, 四宮 滋子, 岩瀬敏, 犬飼 洋子, 原発性局所多汗症診療ガイドライン策定委員会	日本皮膚科学会ガイドライン 原発性局所多汗症診療ガイドライン 2015年改訂版	日本皮膚科学会雑誌	125巻7号	1379-1400	2015
中里良彦ら「特発性後天性全身性無汗症診療ガイドライン」作成委員会	特発性後天性全身性無汗症診療ガイドライン 改正版	自律神経	52巻4号	352-359	2015

平成27年度

無汗性外胚葉形成不全症の病態解析及び治療指針の確立

区 分	氏 名	所 属 等	職 名
研究代表者	横関 博雄	東京医科歯科大学大学院医歯学総合研究科皮膚科学分野	教授
研究分担者	佐藤 貴浩 室田 浩之 中里 良彦 朝比奈正人 下村 裕	防衛医科大学校皮膚科学講座 大阪大学大学院医学系研究科皮膚科教室 埼玉医科大学神経内科 千葉大学総合医科学講座 新潟大学大学院医歯学研究科皮膚科学分野	教授 准教授 准教授 特任教授 准教授
研究協力者	新関 寛徳 藤本 智子 宗次 太吉	国立成育医療研究センター感覚器・形態外科部皮膚科 東京医科歯科大学大学院医歯学総合研究科皮膚科学分野 東京医科歯科大学大学院医歯学総合研究科皮膚科学分野	医長 非常勤講師 大学院生

平成28年度

無汗性外胚葉形成不全症の病態解析及び治療指針の確立

区 分	氏 名	所 属 等	職 名
研究代表者	横関 博雄	東京医科歯科大学大学院医歯学総合研究科皮膚科学分野	教授
研究分担者	佐藤 貴浩 室田 浩之 中里 良彦 朝比奈正人 下村 裕 新関 寛徳	防衛医科大学校皮膚科学講座 大阪大学大学院医学系研究科皮膚科教室 埼玉医科大学神経内科 医療法人同和会神経研究所 新潟大学大学院医歯学研究科皮膚科学分野 国立成育医療研究センター感覚器・形態外科部皮膚科	教授 准教授 准教授 主任研究員 准教授 医長
研究協力者	藤本 智子 宗次 太吉	東京医科歯科大学大学院医歯学総合研究科皮膚科学分野 防衛医科大学校皮膚科学講座	非常勤講師 助教