

厚生労働科学研究費補助金

(難治性疾患克服研究事業)

micro RNA 解析による間質性膀胱炎 病態の解明に関する研究

平成 25 年度総括・分担研究報告書

研究代表者 本間 之夫

平成 25 年 (2014) 5 月

目次

I.	構成員名簿.....	3
II.	総括研究報告書.....	4
III.	分担研究報告書	
	1. 間質性膀胱炎における治療抵抗性を予測する 因子の検討.....	14
		新美文彩
	2. 間質性膀胱炎における膀胱粘膜の Narrow Band Imaging所見.....	15
		山田幸央
IV.	研究成果の刊行に関わる一覧表.....	16
V.	研究成果の刊行物、別刷	

.構成員名簿

平成24年度 厚生労働科学研究費補助金
難治性疾患等克服研究事業

micro RNA解析による
間質性膀胱炎病態の解明に関する研究

構成員名簿

区分	氏名	所属	職名
代表研究者	本間之夫	東京大学大学院医学系 研究科泌尿器外科学	教授
分担研究者	野宮 明	同上	助教
	新美文彩	同上	助教
	山田幸央	同上	助教
	西松寛明	同上	准教授
	鈴木基文	同上	講師

11. 総合研究報告書

厚生労働科学研究費補助金（難治性疾患克服研究事業）
総合研究報告書

micro RNA解析による間質性膀胱炎病態の解明に関する研究

主任研究者 本間 之夫 東京大学医学部附属病院泌尿器科 教授

研究要旨

原因不明の難治性疾患である間質性膀胱炎は、特有の粘膜糜爛(Hunner's Lesion)の有無によってHunner型と非Hunner型に分けられる。これら2型は予後や治療反応性などの臨床的特徴が異なることが明確になりつつある。今回我々は間質性膀胱炎の病態を解明し病型分類を樹立することを目標として、間質性膀胱炎患者から採取した膀胱組織の messenger RNAとmicroRNAの発現を解析した。

その結果、Transient Receptor Potential channelとケモカインの messenger RNAの発現が間質性膀胱炎で増加しており、それは特にHunner型で顕著であった。また、網羅的に4500種のmicroRNAの解析を行ったところ、間質性膀胱炎ではmiR-551b-3p、miR-205-5p、miR-141-3p、miR-31-3p、miR-31-5pの発現が増加しており、非Hunner型のみでmiR-223-3pの発現が増加していた。これらのRNAの変化から、間質性膀胱炎では組織の炎症や知覚亢進に関与する遺伝子の発現が増幅しており、Hunner型では炎症性変化がより顕著であることが示された。一方、症状の程度は型の間で大差のないことから、非Hunner型の症状発現には炎症以外の要因が関与していることも示唆された。

以上から、間質性膀胱炎では炎症や知覚の亢進が遺伝子レベルで確認されるとともに、Hunner型と非Hunner型では病態が異なることが明かとなった。

今後はこれらのRNA発現と病状との関連をより詳細に検討し、間質性膀胱炎の病型分類の根拠を明確とし、病態に基づいた治療戦略を構築していきたい。

分担研究者

野宮 明
東京大学医学部附属病院泌尿器科 助教

新美文彩
東京大学医学部附属病院泌尿器科 助教

山田幸央
東京大学医学部附属病院泌尿器科 助教

西松寛明
東京大学医学部附属病院泌尿器科 准教授

鈴木基文
東京大学医学部附属病院泌尿器科 講師

A 研究目的

間質性膀胱炎は、頻尿・知覚過敏・尿意切迫感・膀胱痛などの症状を呈し、患者のQOLを著しく低下させる難治性疾患である。しかし、その疾患概念は世界的にも確立されておらず、また病態が不明であるため根治的治療も確立していないのが現状であり、有効な治療法の開発にその病態の解明が強く求められている。

間質性膀胱炎にはかつては「潰瘍」と呼ばれていた粘膜糜爛(Hunner's lesion)を有する群と、有さない群がある。それらの群間で予後や治療効果に差があることは、以前からの臨床研究で指摘されていた。近年、本邦を含む東アジア泌尿器科学会でのガイドラインを始めとして、欧州および米国のガイドラインでもこの両群に対しては同一の治療法を選択するのではなく、Hunner's lesionを有する症例に対してはHunner's lesionの切除および焼灼が必要であることが明記され始めている。

しかしながら、このHunner's lesionの有無による病態の違いはよく分かっていない。これまでの研究では、Hunner's lesionの有る症例で一般に症状は重症で、膀胱粘膜でのCXCL9, ASIC1などのmRNAの発現が大きく異なる(J Urol 183:1206-12, 2010)ことが報告されている。しかし、Hunner's lesionの有無に着目した病態研究はきわめて限られている。また、この疾患が比較的稀であるために、少数例の検討に終わっていることが多い。

そこで、我々は病態の一端に迫る研究として、自施設の多数の症例を用いて、間質性膀胱炎患者から採取した膀胱粘膜組織のmessenger RNA(以下、mRNAと略す。)およびmicr

o RNA(以下、miRNAと略す。)を測定し、病状との関連を検討することとした。

本研究の特色としては、国際的にみても極めて多数例(200例以上)の膀胱粘膜標本を使用する研究であること、それらを利用して、今まで蛋白レベルでは発見し得なかった変化を、rapid turnover phaseでの変化を読み取れるmRNAとmiRNAの解析で間質性膀胱炎の病態を迫ること、さらに、臨床的兆候からも差異を認める、Hunner's lesionの有無では病態が異なる可能性があり、Hunner's lesionの有無で比較検討すること、の3点が挙げられる。

B . 研究方法

本研究は、当科で膀胱水圧拡張術を行い、間質性膀胱炎と診断された患者から説明・同意の上で採取した膀胱粘膜組織検体のmRNAおよびmiRNAを抽出・測定し、その潰瘍の有無をはじめ、患者の臨床情報を含めて解析することで間質性膀胱炎の病態に迫るものである。最終的には、解析で得られたmiRNAとmRNAおよび病状との関連性についての検証を行うが、初年度にmRNAの発現を検討し、その結果から何らかのmRNAの変化が見られた場合に、miRNAを検討することとした。

2年計画の1年目として、平成24年度は、サンプルの採取と保管、膀胱粘膜生検サンプルからのRNA抽出手技の確立、mRNAの解析から影響を及ぼす因子の選定、患者データベースの作成を行った。膀胱水圧拡張術に際して患者の同意を得た上で膀胱粘膜の一部を採取し、-80にて凍結保管した。また、膀胱癌に対する経尿道的膀胱腫瘍切除術に際しても同様に正常膀胱粘膜の一部を採取、凍

結保管した。試行の結果、膀胱粘膜生検サンプルからRNAの抽出手技は以下の通りとした。サンプルは水圧拡張術の拡張前に生検鉗子で膀胱粘膜を採取し、直後に氷温のRNA latorに浸漬、その後マイナス80にて凍結保存し、RNA抽出時に解凍し、total RNAの抽出を行い、品質確認後にcDNAを逆転写合成、続いてmRNAの変動量をqRT-PCR法にて網羅的に解析する。PrimerセットはすべてPerfect Real Time Primerサポート（タカラバイオ）から入手し、LightCycler (Roche Diagnostics) およびLightCycler FastStart DNA Master SYBR Green I PCR reaction mix (Roche Diagnostics)を使用する。各サンプル中のcopy数は、濃度をふったcDNA溶液による検量線から求めた。mRNAについてはTransient receptor potential channel (以下TRPチャンネルと略す)およびケモカイン、NGFの発現を検討しており、この研究を通じて本研究における研究手法を確立した。

2年計画の最終年度にはマイクロアレイを用いて、miRNAの網羅的解析をおこなう。間質性膀胱炎のHunner's lesion型の病変部と非病変部および非Hunner型の膀胱粘膜とコントロールの膀胱粘膜の4群に分け、4500種類のmiRNAについて解析を行った。

平行して、症例のデータベース作成を行った。データベースには、患者の診断時年齢、発症時年齢、性別、既往症・依存症、1日排尿回数、夜間排尿回数、1回平均排尿量、1回最大排尿量、拡張時膀胱容量、潰瘍の有無、潰瘍の程度、間質性膀胱炎の自覚症状の程度を評価するO'Leary and Santの症状スコア・問題スコア、疼痛スコア、国際前立腺症状スコア、下部尿路主要症状スコア、過活動膀胱スコアをそれぞれ記入した。

(倫理面への配慮)

本研究については膀胱組織を用いた臨床研究としてすでに倫理委員会の承認を経ており、研究介入に際して予め患者に文書を用いて説明の上、同意を得た。

C. 研究結果

1. messenger RNA 解析

平成24年度はサンプルの採取・保管、ならびに予備実験を経てmicroRNAの抽出・測定方法の確立を行った。これによって膀胱粘膜生検標本からの一連の分析方法が確立された。

TRPチャンネルの検討では、対照と比してHunner's lesion型でTRPA1、TRPM2、TRPM8、TRPV1、TRPV2、の有意な発現増加、TRPV4の有意な発現低下を認めた。Non-Hunner's lesion型ではTRPV2のみ有意に発現が増加していた(表1)。TRPM2が間質性膀胱炎の症状の指標と関連していることも確認された(表2)。

【表1】間質性膀胱炎組織におけるTRPチャンネルおよび炎症関連ケモカインのmRNA発現

Gene symbol	非Hunner型IC (n: 17)	Hunner型IC (n: 22)	
		非Hunner群値	Hunner群値
TRPA1	1.18	2.20*	1.45
TRPV1	1.40	2.03**	1.15*
TRPV2	1.39*	2.07**	2.22**
TRPV4	1.04	0.88†	0.88†
TRPM2	1.28	3.71**	3.74*
TRPM7	0.85	0.92	0.83
TRPM8	0.64	1.51*	1.57
TRPC1	1.48*	1.99*	1.11
TRPC3	1.70	1.82*	1.05
TRPC4	1.22	1.88*	4.02**
TRPC5	1.65	3.03**	2.16
TRPC6	1.22	1.38	1.23
ASEC1	1.34	2.34**	1.22
NGF	3.41**	2.81*	1.52
CXCL9	1.33	7.55**	6.04**
ILPK3A	1.04	0.04†	0.07*

【表2】間質性膀胱炎膀胱粘膜におけるTRPチャンネルの発現と症状の関係

全体 (n=39)	TRPV1	TRPV2	TRPM2	TRPC4	TRPC5	NGF	CXCL9	ASIC1	UPK3A
OSSI	-0.301	-0.132	0.279	-0.022	-0.352	-0.068	0.344	-0.279	-0.109
OSPI	0.130	0.023	0.322	-0.063	-0.029	0.133	0.272	0.181	-0.263
VAS	0.066	0.385	0.268	0.083	0.087	-0.041	-0.106	0.145	0.024
排尿回数	-0.028	-0.062	0.075	0.021	-0.007	0.158	0.090	0.029	0.124
最大1回排尿量	-0.140	0.012	-0.306	-0.169	0.011	0.146	-0.261	-0.046	0.165
炎症細胞浸潤	0.275	-0.110	-0.227	0.422	0.196	0.201	-0.216	0.307	-0.287

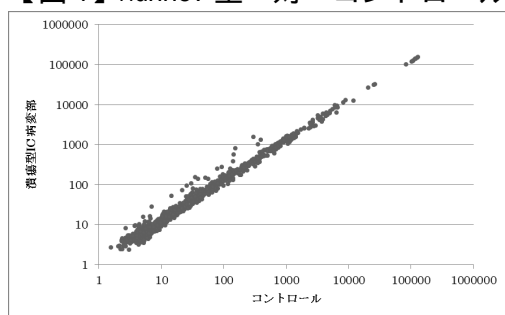
2. Micro RNA

研究年度の2年目である平成25年度は、この研究結果に基づいて、microRNAの発現についてマイクロアレイを用いて網羅的に解析した。

潰瘍型ICでは、miR-551b-3p、miR-205-5p、miR-141-3p、miR-31-3p、miR-31-5pの発現が増加していた。(図1)(表3)

非潰瘍型ICでは、miR-223-3pの発現が増加しており、これは非潰瘍型だけに特異的であった。(図2)(表4)

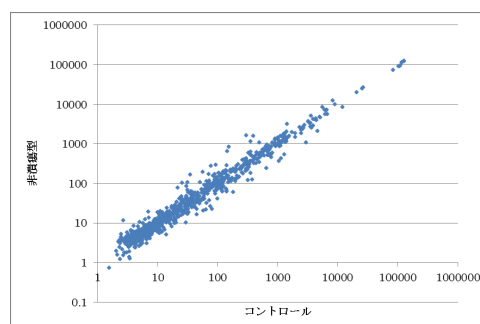
【図1】Hunner型 対 コントロール



【表3】

miRNA ID	コントロール	潰瘍型IC 病変部	Fold change 後者平均/前者平均	P value
has-miR-551b-3p1	56.95 ± 27.82	137.81 ± 37.03	2.42	0.0039
has-miR-205.5p	154.38 ± 90.92	810.77 ± 652.38	5.25	0.0163
has-miR-205.5p1	300.47 ± 182.26	1533.77 ± 1242.87	5.10	0.0163
has-miR-141-3p	35.26 ± 38.05	151.47 ± 122.02	4.30	0.0374
has-miR-31-3p1	30.52 ± 21.18	105.26 ± 51.20	3.45	0.0163
has-miR-31-5p	142.28 ± 135.61	373.72 ± 158.59	2.63	0.0163
has-miR-31-5p1	50.91 ± 54.83	148.62 ± 66.62	2.92	0.0163

【図2】非Hunner型 対 コントロール



【表4】

miRNA ID	コントロール	非潰瘍型IC	Fold change 後者平均/前者平均	P value
has-miR-223-3p1	494.0 ± 154.69	1086.44 ± 382.27	2.20	0.0163
has-miR-150-5p	2983.84 ± 2123.99	1070.96 ± 467.88	0.36	0.0163
has-miR-150-5p1	181.18 ± 133.57	59.11 ± 30.85	0.33	0.0250
has-miR-150-5p2	1063.75 ± 714.31	369.67 ± 159.85	0.35	0.0163
has-miR-155-5p	100.24 ± 51.82	41.46 ± 28.36	0.41	0.0374
has-miR-155-5p1	318.01 ± 182.12	119.78 ± 76.02	0.38	0.0104

3. データベース

サンプルを採取した症例については、膀胱水圧拡張術を行う前に患者の診断時年齢、発症時年齢、性別、既往症・依存症、1日排尿回数、夜間排尿回数、1回平均排尿量、1回最大排尿量、拡張時膀胱容量、潰瘍の有無、潰瘍の程度、間質性膀胱炎の自覚症状の程度を評価する0' Leary and Santの症状スコア・問題スコア、疼痛スコア、国際前立腺症状スコア、下部尿路主要症状スコア、過活動膀胱スコアのデータをそれぞれ採取し、データベースに記載した。

患者の診断時の平均年齢は潰瘍型が70.6歳(36-83歳)、非潰瘍型が56.1歳(20-73歳)で、他の報告でも言われているように潰瘍型のほうが有意に高齢であった。また0' Leary and Santによる間質性膀胱炎の質問表によると症状スコア・問題スコア、疼痛スコアが潰瘍型でそれぞれ14.1点、12.4点、7.55点であったのに対し、非潰瘍型で13.1点、11.5点、5.25点で、潰瘍の有無を問わず、間質性膀胱炎の症状が対照(それぞれ2.7

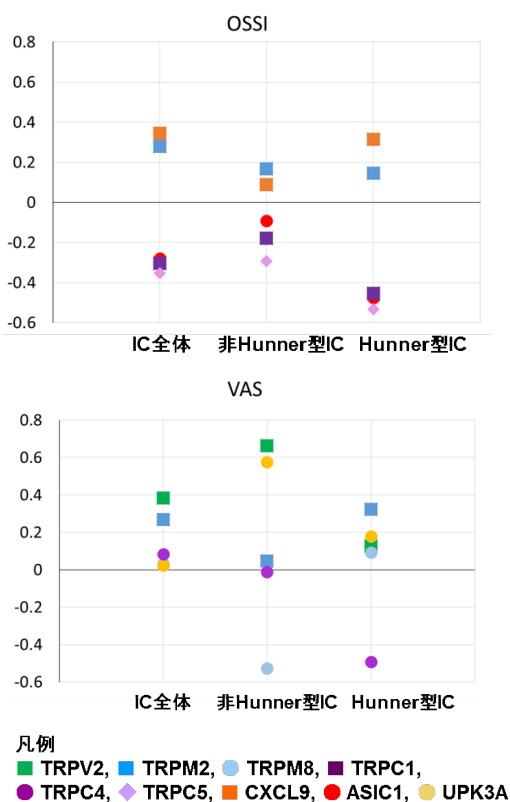
【表3】患者背景と臨床像

	対照	非潰瘍型 IC	潰瘍型 IC
症例数 (男 / 女)	11 (8/ 3)	17 (6/11)	22 (2/20)
診断時 年齢	69.7 ± 1 2.3	56.1 ± 18. 5	70.6 ± 10. 6
(Range)	(48-82)	(20-73)	(36-83)
OSSI ¹	2.73 ± 1.01	13.1 ± 3.1 5*	14.1 ± 4.0 6*
OSPI ²	2.73 ± 1.27	11.5 ± 3.3 7*	12.4 ± 3.2 4*
VAS ³	0.55 ± 0.69	5.25 ± 2.7 7*	7.55 ± 1.8 5*

*: p < 0.05 versus control

3点、2.73点、0.55点) に比して有意に強く、患者の生活の質にも影響していることが示された(表3)。また、症状スコアや疼痛スコアはTRPM2やV2のmRNAと正の相関がみられた(図3)。

【図3】自覚症状と各mRNA発現量の関係



D. 考察

間質性膀胱炎の膀胱粘膜組織におけるmRNAの発現を検討した結果、Hunner's lesionの有無でTRPチャンネルおよびケモカインのmRNAの発現様式に違いを認めた。臨床症状との関連性ではTRPM2、CXCL9、TRPV2の発現が症状と特に高い関連を示していた。

miRNAの機能は遺伝子発現を制御することであり、一部のmRNAと相補的な塩基配列を有し、これらが結合することで翻訳を阻害する。既存の報告では血管床では細動脈レベルでの血管炎や潰瘍の治癒過程においてmiRNAが深く関与していることが示唆されている。間質性膀胱炎においても、Hunner's lesionの有無でmiRNAの発現の様式が異なっており、特にmiR-223-3pの発現が大きく異なっていた。

今回の研究結果で、知覚亢進や炎症との関連が知られているmRNAやmiR-223-3pの発現亢進を認めたことは、従来の臨床像との関連からも納得できる結果であった。これらの知見は、間質性膀胱炎の病態の解明と、Hunner's lesionの病理に迫る手がかりになると考えられる。

E. 結論

Hunner's lesionの有無でTRPチャンネルだけではなく、NGFやケモカインでもmRNAの発現に差異を認めた。また、miRNAの発現もHunner型と非Hunner型、コントロールで炎症に関連する部分で発現に違いが認められた。間質性膀胱炎の病態やHunner's lesionの病態を解明する上で重要な知見が得られた。

F. 健康危険情報

本研究では特記すべき健康危険情報は存在しない。

G . 研究発表

1 . 論文発表

1. Homma Y. Hypersensitive bladder - towards clear taxonomy surrounding interstitial cystitis: Int J Urol. 20: 742-3, 2013
2. Homma Y, Nomiya A, Tagaya M, Oyama T, Takagaki K, Nishimatsu H, Igawa Y. Increased mRNA expression of genes involved in pronociceptive inflammatory reactions in bladder tissue of interstitial cystitis. J Urol 190: 1925-31,2013
3. 野宮 明、本間之夫:後期研修医がおさえたい泌尿器疾患TOP30 間質性膀胱炎 女性泌尿器科的な視点から 泌尿器外科26 : 246-260、2013
4. Nomiya A, Naruse T, Niimi A, Nishimatsu H and Homma Y. On- and post-treatment symptom relief by repeated instillations of heparin and alkalized lidocaine in interstitial cystitis. Int J Urol. 2013
5. Sugihara T, Yasunaga H, Horiguchi H, Nakamura M, Nomiya A, Nishimatsu H, Matsuda S, Homma Y: Admissions related to interstitial cystitis in Japan: an estimation based on the Japanese diagnosis procedure combination database. Int J Urol. 19: 86-9. 2012
6. Aizawa N, Wyndaele JJ, Homma Y, Igawa Y: Effects of TRPV4 cation channel activation on the primary afferent activities of the rat. NeuroUrol Urodyn. 31: 148-155, 2012
7. Homma Y, Kakizaki H, Yamaguchi O, Yamanishi T, Nishizawa O, Yokoyama O, Takeda M, Seki N and Yoshida M: Assessment of overactive bladder symptoms: comparison of 3-day bladder diary and the overactive bladder symptoms score. Urology. 77: 60-4, 2011.
8. Nomiya A, Nishimatsu H and Homma Y: Interstitial cystitis symptoms associated with ketamine abuse: The first Japanese case. Int J Urol. 18:735,2011.
9. 野宮 明、本間之夫:【女性泌尿器科入門】間質性膀胱炎 女性泌尿器科的な視点から 泌尿器外科 24 : 983-994、2011
10. Suzuki M, Liu M, Kurosaki T, Suzuki M, Arai T, Sawave M, Kusuya Y, Kato M, Fujimura T, Fukuhara H, Enomoto Y, Nishimatsu H, Ishikawa A, Kume H, Homma Y and Kitamura T: Association of rs6983561 polymorphism at 8q24 with prostate cancer mortality in a Japanese population. Clin Genitourin Cancer 9:46-52, 2011

11. Okamura K, Nojiri Y, Ameda K, Namima T, Suzuki M, Inoue K, Ogawa T, Gotoh M and Homma Y: Botulinum toxin A submucosal injection for refractory non-neurogenic overactive bladder: Early outcomes. *Int J Urol.* 18: 483-487, 2011.
12. Nishimatsu H, Suzuki E, Kumano S, Nomiya A, Liu M, Kumabe H and Homma Y. Adrenomedullin mediates adipose tissue-derived stem cell-induced restoration of erectile function in diabetic rats. *J Sex Med*, 2011 Epub
13. Ogawa T, Homma T, Igawa Y, Seki S, Ishizuka O, Imamura T, Akahane S, Homma Y and Nishizawa O: CXCR3 binding chemokine and TNFSF14 overexpression in bladder urothelium of patients with ulcerative interstitial cystitis. *J Urol.* 183: 1206-12, 2010.
14. 野宮 明、本間之夫：【Annual Review 2010 腎臓】間質性膀胱炎：最新の知見．御手洗哲也ら編集．東京：中外医学社；2010

2. 学会発表

1. 間質性膀胱炎の病態に迫る 間質性膀胱炎に対するボツリヌス毒素膀胱壁内注入療法治療を通じて見えてきたもの
第100回日本泌尿器科学会総会、2012年4月、野宮明、横浜
2. 間質性膀胱炎に対するA型ボツリヌス毒素膀胱壁内注入療法の治療成績
第100回日本泌尿器科学会総会、2012年4月、野宮明、横浜
3. 間質性膀胱炎に対するA型ボツリヌス毒素膀胱壁内注入療法の有効性・安全性に関する検討
第19回日本排尿機能学会総会、2012年8月、野宮明、名古屋
4. Interstitial cystitis associated with Sjogren syndrome
42nd Annual Meeting of the International Continence Society, October 2012, Akira Nomiya, Beijing, China
5. Relationship between penile / urethral pain and pathological change in IC/PBS male patients' urethra.
42nd Annual Meeting of the International Continence Society, October 2012, Aya Niimi, Beijing, China
6. 難治性間質性膀胱炎に対して施行した膀胱拡大術と膀胱全摘除術の検討
第78回日本泌尿器科学会東部総会、2013年10月、新美文彩、新潟
7. 難治性間質性膀胱炎に対するトラマドール塩酸塩の有効性の検討、第101回日本泌尿器科学会総会、2013年4月、新美文彩、札幌
8. 間質性膀胱炎症例の併存疾患の検討、第101回日本泌尿器科学会総会、2013年4月、野宮明、新美文彩、札幌
9. 間質性膀胱炎に対するミラベグロンの有効性と安全性、第20回日本排尿機能学会、2013年9月、野宮明、

静岡

10. 間質性膀胱炎とその類似疾患、第100回山形泌尿器科研究会、2013年6月、本間之夫、山形
11. Differently increased mRNA expression pattern of genes involved in pronociceptive inflammatory reactions in bladder tissue of classic and non-classic interstitial cystitis. 43rd Annual Meeting of the International Continence Society, October 2013, Akira Nomiya, Barcelona, Spain
12. Expression of and Localization of Estrogen Receptor Beta in IC/PBS bladder. 43rd Annual Meeting of the International Continence Society, October 2013, Aya Niimi, Barcelona, Spain
13. EFFECTS OF RETIGABINE, A KV7 CHANNEL ACTIVATOR, ON NOCICEPTIVE BEHAVIOUR AND BLADDER OVERACTIVITY INDUCED BY INTRAVESICAL CHEMICAL IRRITATION IN CONSCIOUS RATS. 43rd Annual Meeting of the International Continence Society, October 2013, Yasuhiko Igawa, Yukio Homma, Barcelona, Spain
14. 間質性膀胱炎における治療抵抗性を予測する因子の検討、第13回日本間質性膀胱炎研究会、2014年1月、新美文彩、東京
15. 間質性膀胱炎の膀胱粘膜における親侵害受容作用に関連した遺伝子発現の検討、第102回日本泌尿器科学会総会、2014年4月、野宮明、神戸
16. 間質性膀胱炎に対するヘパリン・リドカイン膀胱内注入療法の維持療

法、第102回日本泌尿器科学会総会ワークショップ2014年4月、新美文彩、神戸

H. 知的財産権の出願・登録状況

1. 特許取得
該当なし
2. 実用新案登録
該当なし
3. その他
特記事項なし

III. 分担研究報告書

研究要旨

間質性膀胱炎（以下IC）に対し当科では全例で麻酔下膀胱水圧拡張術による評価を行っている。ハンナ病変を伴う症例では一般的に病変部の経尿道的切除術が症状緩和に一定の効果を示し、治療法の第一選択となりつつある。しかしながらハンナ病変を伴わない症例は水圧拡張の効果も一定でなく、治療に難渋することが多い。このような治療抵抗性のICの疾患プロフィールを解析し、治療抵抗性の原因となる因子の検討を行った。

一般的にはHLで治療効果が高いといわれていたが、1年程度では有意に高いものの、長期的な経過観察を行うと、非ハンナ病変群との間に有意差は認められなかった。また、ICには腰部脊柱管狭窄症や骨盤内手術歴を伴う事が散見され、ハンナ病変群では脳梗塞、尿路感染の既往が多いものの、治療効果継続期間には有意差は認められなかった。非ハンナ病変群では腰部脊柱管狭窄症、骨盤内手術歴、過敏性腸症候群の併存が多くみとめられ、これらを合併する症例では治療効果継続期間が短かった。特に非ハンナ病変型では下部尿路および骨盤の知覚に影響を及ぼす既往歴や併存症を有する症例が多く、治療効果も低いことからハンナ病変型と非ハンナ病変型では病因が異なる可能性を今後検証していく必要性がある。

A 研究目的

間質性膀胱炎は、頻尿・知覚過敏・尿意切迫感・膀胱痛などの症状を呈し、患者のQOLを著しく低下させる難治性疾患である。

根治療法は未だなく、症状緩和を目的とした対症療法のなかで現在最も一般的なものとして、膀胱水圧拡張術およびハンナ病変と呼ばれる特殊な粘膜びらんを伴う症例に対しての病変部の電気メスによる切除および焼灼があげられる。

これらの治療によって一時的な症状緩和は得られることが多いが、治療効果は永続的ではなく、多くの症例で症状の再燃を経験する。間質性膀胱炎（以下IC）に対し当科では全例で麻酔下膀胱水圧拡張術による評価を行っている。ハンナ病変を伴う症例では一般的に病変部の経尿道的切除術が症状緩和に一定の効果を示し、治療法の第一選択となりつつある。しかしながらハンナ病変を伴わない症例は水圧拡張の効果も一定でなく、治療に難渋することが多い。このような治療抵抗性の間質性膀胱炎の疾患プロフィールを解析し、治療抵抗性の原因となる因子の検討を行った。

B 研究方法

2007年から2013年までに当科で診断治療を行ったIC患者191例を対象とした。対象症例の治療開始前の併存疾患の有無および治療効果継続期間について後ろ向きに検討した。水圧拡張術後もしくはTUC後に経口薬でコントロール不能の症状が出現した場合を臨床的再発として定義し、治療効果継続期間をKaplan-Meyer法を用いて比較した。

C 研究結果

一般的にはHLで治療効果が高いといわれていたが、1年程度では有意に高いものの、長期的な経過観察を行うと、非ハンナ病変群との間に有意差は認められなかった。また、ICには腰部脊柱管狭窄症や骨盤内手術歴を伴う事が散見され、ハンナ病変群では脳梗塞、尿路感染の既往が多いものの、治療効果継続期間には有意差は認められなかった。非ハ

ンナ病変群では腰部脊柱管狭窄症、骨盤内手術歴、過敏性腸症候群の併存が多くみとめられ、これらを合併する症例では治療効果継続期間が短かった。

D 考察

非ハンナ病変型では下部尿路および骨盤の知覚に影響を及ぼす既往歴や併存症を有する症例が多く、治療効果も低いことからハンナ病変型と非ハンナ病変型では病因が異なる可能性を今後検証していく必要性がある。

E 結論

ハンナ病変型と非ハンナ病変型とでは水圧拡張術の効果はハンナ病変群の方が良好であると以前より中期的な報告がされていた。しかしながら長期成績をみると、治療効果には有意差はなかった。

それぞれの難治症例における併存疾患の有無についても両群で疾患背景が違っていた。

F 健康危険情報

本研究では特記すべき健康危険情報は存在しない。

G 研究発表

1 学会発表

間質性膀胱炎における治療抵抗性を予測する因子の検討、第13回日本間質性膀胱炎研究会、2014年1月、新美文彩、東京

H 知的財産権の出願・登録状況

1 特許取得

該当なし

2 実用新案登録

該当なし

3 その他

特記事項なし

研究要旨

間質性膀胱炎（以下IC）の診断の中核となるのが、水圧拡張術時の膀胱鏡所見である。一般的にハンナ病変と呼ばれる粘膜びらんが特徴的であり、また点状出血や五月雨状・滝状出血と呼ばれる拡張解除後の出血も特徴的である。しかしながら、ハンナ病変は従来の白色光膀胱鏡で観察を行うと、淡い発赤部として認められるため、泌尿器科専門医であっても間質性膀胱炎の経験が少ない場合は見逃してしまい、経験の多い専門施設で診察を受けるまでの確な診断を得られないことも多い。

近年、粘膜表面の血管をより見やすくする工学的な画像強調システムであるNarrow Band Image (NBI)を用いると、病変がより認識しやすくなるとの報告があり、主に膀胱癌の診断を容易にするために用いられている。間質性膀胱炎でもUedaらがこのNBIを用いてICの膀胱粘膜の観察を行っている。

我々は白色光を用いた場合とNBIを用いた場合で診断への影響力がどの程度差があるか前向きに検討した。

A 研究目的

間質性膀胱炎（IC）は、頻尿・知覚過敏・尿意切迫感・膀胱痛などの症状を呈し、患者のQOLを著しく低下させる難治性疾患である。

ICの特徴的な膀胱鏡所見として、ハンナ病変、点状出血がある。ハンナ病変は、ガイドライン¹⁾では「正常な血管構造を欠いた、境界明瞭な粘膜発赤」とされている。Uedaらは、粘膜表面の血管をより見やすくする光学的な画像強調システムであるNarrow Band Imaging (NBI)を用いると、ハンナ病変はより容易に認識できると報告している²⁾。このNBIを用いてICの膀胱粘膜を観察した。

B 研究方法

ICあるいはその疑いで2013年4月～2014年1月に麻酔下水圧拡張術を行った際に、白色光およびNBIで観察した30例。平均年齢68歳(43～90歳)、女:男=2:8。

C 研究結果

ハンナ型ICは全例従来の白色光でも診断可能であったが、NBIではハンナ病変部で正常な血管構造がなくなっていることがより鮮明に観察できた。ハンナ型ICと診断された症例は21例(70%)、ハンナ病変が無く点状出血のみの症例が6例(20%)、ハンナ病変も点状出血も認めなかった症例が3例(10%)であった。

D 考察

白色光で観察されたハンナ病変は、NBIを用いるとより鮮明に観察することが可能であった。

ハンナ病変を構成する毛細血管の構造についても解析を行うも、間質性膀胱炎に特異的な構造は認められなかった。

間質性膀胱炎の病理学的な所見ではハンナ病変で

は粘膜の欠損が認められることが特徴の一つであるが、膀胱鏡でハンナ病変が認められない部位でも膀胱粘膜の欠損は病理所見上は認められ、膀胱鏡所見との乖離が認められている。

NBIでは粘膜所見がより鮮明となるため、このような粘膜欠損の観察も容易となる可能性が高く、今後病理所見との検証を継続する方針である。

E 結論

ICの病型の診断において、NBIが従来の白色光を明らかに上回ることは示せなかった。さらに病理像との比較などを行い、NBIの有用性を検証したい

F 健康危険情報

本研究では特記すべき健康危険情報は存在しない。

G 研究発表

1 学会発表

間質性膀胱炎における膀胱粘膜のNarrow Band Imaging所見、第13回日本間質性膀胱炎研究会、2014年1月、山田幸央、東京

H 知的財産権の出願・登録状況

1 特許取得

該当なし

2 実用新案登録

該当なし

3 その他

特記事項なし

.研究成果の刊行に関する一覧表

研究成果の刊行に関する一覧表

雑誌

発表者氏名	論文タイトル名	発表誌名	巻号	ページ	出版年
Homma Y	Hypersensitive bladder: A Solution to confused terminology and ignorance concerning interstitial cystitis	Int J Urol	21	43-47	2014
Aizawa N Homma Y Igawa Y	Effects of L-Arginine, Mirabegron, and Oxybutynin on the Primary Bladder Afferent Nerve Activities Synchronized With Reflexic, Rhythmic Bladder Contractions in the Rat	Neurourol Urodyn	Epub	Epub	2014
Homma Y	Determinants of Nocturia	J Urol	191	891-892	2014
Aizawa N Ogawa S Sugiyama R Homma Y Igawa Y	Influence of Urethane-Anesthesia on the Effect of Resiniferatoxin Treatment on Bladder Function in Rats with Spinal Cord Injury	Neurourol Urodyn	Epub	Epub	2013
Homma Y	Hypersensitive bladder: Towards clear taxonomy surrounding interstitial cystitis	Int J Urol	Epub	Epub	2013
Homma Y Nomiyama A Tagaya M Oyama T Takagaki K Nishimatsu H Igawa Y	Increased mRNA Expression of Genes Involved in Proinflammatory Reaction in Bladder Tissue of Interstitial Cystitis	J Urol	190	1925-1931	2013
野宮明、 本間之夫	膀胱のボツリヌス毒素療法	Urology Today	20	29-33	2013
野宮明 本間之夫	間質性膀胱炎	泌尿器外科	26	246-260	2013
野宮明 新美文彩 山田幸央 本間之夫	間質性膀胱炎の治療とその限界	排尿障害プラクティス	21	43-50	2013
Nomiyama A, Niimi A, Nishimatsu H Homma Y	On- and post-treatment symptom relief by repeated instillations of heparin and alkalized lidocaine in interstitial cystitis.	Int J Urol.	Epub	Epub	2013

Aizawa N Homma Y Igawa Y	Characteristics of Lower Urinary Tract Dysfunction and Bladder Afferent Nerve Properties in Type 2 Diabetic Goto-Kakizaki Rats	J Urol	189	1580-1586	2013
新美文彩 本間之夫	間質性膀胱炎	医学と薬学	70	201 - 211	2013
野宮明、 本間之夫	膀胱の異常：間質性膀胱炎	臨床泌尿器科	67	493 - 501	2013
Sugihara T, Nomiya A, Nishimatsu H, Homma Y, et al.	Admissions related to interstitial cystitis in Japan: an estimation based on the Japanese diagnosis procedure combination database	Int J Urol.	19	86-89	2012
Aizawa N, Homma Y, et al.	Effects of TRPV4 cation channel activation on the primary afferent activities of the rat.	Neurourol Urodyn.	31	148-155	2012
野宮明	医歯健康 間質性膀胱炎	TMDC MATE (東京 医師歯科医師 共同組合組合 報)	第273号 (2012年 11月号)	24	2012
Morita K Nakamura F Homma Y Kurokawa M, et al.	Primary MALT lymphoma of the urinary bladder in the background of interstitial cystitis	Ann Hematol	91	1505-1506	2012