

厚生労働科学研究費補助金

がん臨床研究事業

高悪性度骨軟部腫瘍に対する標準治療確立のための研究

平成 25 年度 総括・分担研究報告書

研究代表者 岩本 幸英

平成 26 (2014) 年 3 月

目次

総括研究報告

高悪性度骨軟部腫瘍に対する標準治療確立のための研究	岩本 幸英	1
---------------------------	-------	---

分担研究報告

1. 高悪性度骨軟部腫瘍に対する標準治療確立のための研究	岩本 幸英 松延 知哉	43
2. JCOG0905 登録症例数の解析	平賀 博明	50
3. 脊椎および骨盤骨に発生した骨肉腫・骨悪性線維性組織球腫の治療成績 手術療法と重粒子線治療の比較	比留間 徹	54
4. 高度悪性骨軟部腫瘍に対する薬物療法に対する基盤的研究	中馬 広一	57
5. 高悪性度骨軟部腫瘍に対する標準的治療確立のための研究	戸口田 淳也	62
6. 骨肉腫に対する新たな治療法の確立に対する研究	尾崎 敏文	65
7. 難治性骨・軟部悪性腫瘍に対するゲムシタビン・ドセタキセル併用化学療法	米本 司	68
8. 高齢者の悪性骨軟部腫瘍における肺転移病巣に対するラジオ波焼灼術の有用性に関する研究	松峯 昭彦	70
9. Ewing 肉腫における分泌膜小胞の解析と診断への応用に関する研究	大野 貴敏	75
10. 原発性脊椎悪性骨腫瘍の治療成績	森岡 秀夫	77
11. MFH における局所浸潤能に寄与する遺伝子の同定 腫瘍用人工膝関節再置換の検討 浸潤性発育を示す肉腫の臨床像 切除縁評価法における Barrier 概念の検証	松本 誠一	82
12. 転移性骨軟部肉腫に対するテーラーメイドがんペプチドワクチン療法	平岡 弘二	88
13. 高悪性度骨軟部腫瘍に対する標準治療確立のための研究	下瀬 省二	90
14. パゾパニブの適正使用に関する研究	荒木 信人	91
15. 脂肪腫と高分化脂肪肉腫の鑑別診断における血清 d-dimer 値の応用	森井 健司	93

16.	<i>in vivo</i> にて血腫形成を示す新規血管腫様類上皮肉腫細胞株 Asra-EPS の樹立	吉川 秀樹	96
17.	骨巨細胞腫肺転移に対する治療方針の確立	保坂 正美	100
18.	高悪性度骨軟部腫瘍に対する標準的治療法の確立に関する研究	和田 卓郎	103
19.	骨肉腫モデルにおける抗体投与による肺転移抑制効果についての研究	杉浦 英志	105
20.	高悪性度骨軟部腫瘍に対する標準的治療確立のための研究	西田 佳弘	109
21.	間葉系幹細胞移植による全周性骨欠損の骨再生に関する研究 軟骨分化誘導により骨再生能は向上する	阿部 哲士	114
22.	パゾパニブが奏効した再発血管肉腫の1例	横山庫一郎	116
23.	PET-CT で指摘された骨軟部病変の評価 がん診療拠点病院における整形外科へのコンサルト症例からの検討	畠野 宏史	118
24.	高悪性度骨軟部腫瘍に対する標準的治療法の確立に関する研究	吉田 行弘	121
25.	浸潤性軟部肉腫における特徴的 MRI 所見 病理組織学的浸潤像との比較検討	高橋 満	123
26.	骨軟部腫瘍における病理診断の精度管理に関する研究	野島 孝之	125
27.	非円形細胞悪性軟部腫瘍における AKT/mTOR および STAT3 シグナル経路の治療標的としての可能性に関する研究	小田 義直	128
28.	悪性骨軟部腫瘍の標準治療確立に関する病理学的検討	蛭田 啓之	133
29.	後腹膜異型脂肪腫様腫瘍、脱分化脂肪肉腫鑑別診断での MDM2 遺伝子増幅発現に関する臨床診断への応用	山口 岳彦	135
.	研究成果の刊行に関する一覧表		139

厚生労働科学研究費補助金（がん臨床研究事業）
総括研究報告書

高悪性度骨軟部腫瘍に対する標準治療確立のための研究

研究代表者 岩本 幸英 九州大学大学院医学研究院整形外科 教授

研究要旨 四肢に発生する高悪性度非円形細胞軟部肉腫に対する現在の標準治療は手術であるが、手術単独での長期生存率は約 35%に過ぎない。全身的治療としての化学療法が試みられているが、その有用性は世界的にも未だ確立していない。四肢に発生する非円形細胞肉腫に対する標準治療を確立することを目的として、ADM + IFO 併用術前術後化学療法の有効性と安全性を第 II 相試験により評価した。平成 26 年の 1 月の集計では、2 年無増悪生存割合 76.4%、9 年無増悪生存割合 65.3%、2 年全生存割合 91.7%、9 年全生存割合 81.0%と良好な成績が得られており、JCOG 骨軟部腫瘍グループでは、ADM+IFO 併用化学療法が標準的補助化学療法と判断した。しかし、強い血液毒性や長期入院の必要性などが明らかとなり、高悪性度軟部肉腫に対する有効でより毒性が軽い標準治療確立を目的として、ADM+IFO と GEM+DOC のランダム化比較第 III 相試験を開始した。また、転移の無い四肢発生の高悪性度骨肉腫に対し、MTX、ADM、CDDP の 3 剤による術前化学療法を行い、効果が不十分である症例に術後補助化学療法として上記 3 剤に IFO を追加する上乗せ延命効果があるかどうかを、ランダム化比較により検証する臨床試験を開始した。予定症例数は 200 例であり、平成 22 年より登録を開始し、平成 26 年 2 月現在で 105 例の一次登録、59 例の二次登録を行っている。一方、高悪性度軟部肉腫や、遠隔転移を有する骨肉腫に対する新規治療法の開発のため、分子標的治療の開発を目指した基礎的研究も実施した。

研究分担者

平賀 博明

北海道がんセンター腫瘍整形外科 医長

松延 知哉

九州大学病院整形外科 助教

比留間 徹

神奈川県立がんセンター骨軟部腫瘍外科 部長

中馬 広一

国立がんセンター中央病院骨軟部腫瘍科 科長

戸口田 淳也

京都大学再生医科学研究所組織再生応用分野 教授

尾崎 敏文

岡山大学大学院整形外科学 教授

米本 司

千葉県がんセンター整形外科 部長

松峯 昭彦

三重大学大学院医学系研究科整形外科学 准教授

大野 貴敏

岐阜大学大学院医学系研究科整形外科学 准教授

森岡 秀夫

慶応義塾大学医学部整形外科 専任講師

松本 誠一

がん研有明病院整形外科 部長

平岡 弘二

久留米大学医学部整形外科 准教授

下瀬 省二

広島大学病院整形外科 准教授

荒木 信人

大阪府立成人病センター整形外科 主任部長

森井 健司

杏林大学医学部整形外科 准教授

吉川 秀樹

大阪大学大学院医学系研究科整形外科 教授

保坂 正美

東北大学大学院医学系研究科整形外科 講師

和田 卓郎

札幌医科大学道民医療推進学整形外科 教授

杉浦 英志

愛知県がんセンター中央病院整形外科 部長

西田 佳弘

名古屋大学医学部整形外科 准教授

阿部 哲士

帝京大学医学部整形外科 准教授

横山 庫一郎

国立病院機構九州がんセンター整形外科 医長

畠野 宏史

新潟県立がんセンター新潟病院整形外科 部長

吉田 行弘

日本大学医学部整形外科 講師

高橋 満

静岡県立静岡がんセンター 副院長

野島 孝之

金沢医科大学臨床病理学 教授

小田 義直

九州大学大学院医学研究院形態機能病理学 教授

蛭田 啓之

東邦大学医療センター佐倉病院病院病理部 准教授

山口 岳彦

自治医科大学人体病理学部門病理診断部 准教授

A. 研究目的

【軟部肉腫】

四肢に発生する高悪性度軟部腫瘍は円形細胞肉腫と非円形細胞肉腫に大別され、後者が大多数を占める。非円形細胞肉腫に対する化学療法の有効性は未だ確定しておらず、外科的切除が治療の中心である。欧米における非円形細胞肉腫進行例に対する臨床試験により、ADM と IFO の単剤での優れた有効性が示された。他の薬剤はこの2剤よりも奏効性が劣っている。一方、補助化学療法に関しては有効性を示すデータに乏しいが、ADM を中心とした補助化学療法の臨床試験を集めたメタアナリシスの結果、IFO を含んでいない、薬剤強度が低いなどの問題はあるものの、予後を改善する可能性が示された。我が国においては、高悪性度非円形細胞軟部肉腫の進行例に対する ADM+CPM+IFO の第 II 相試験が最近行われたのみである。整形外科領域の四肢原発の非円形細胞軟部肉腫における標準的治療法を確立する上で、手術と併用しうる有効な化学療法を確立することは極めて重要である。しかし、世界的にも四肢発生軟部肉腫に限った化学療法の臨床試験はほとんど行われていない。高悪性度非円形細胞軟部肉腫に対する ADM+IFO による補助化学療法の有効性と安全性を評価することを目的として第 II 相試験を行った。本研究によって ADM+IFO の有効性が認められれば、高悪性度非円形細胞軟部肉腫に対する標準的治療法の確立が期待される。

一方、悪性骨軟部腫瘍は既存の化学療法に対する感受性がさほど高くないという根本的問題もあり、肉腫の発生メカニズムに基づく、新しい分子標的治療に関する研究を行わなければ、劇的な生命予後改善効果は得られないと考えられる。軟部肉腫においては、染色体点座に伴う融合遺伝子の存在が特徴的であり、滑膜肉腫における SYT-SSX 融合遺伝子の機能解析を行い、新規治療法の開発に結びつく可能性を検討した。

粘液線維肉腫のような浸潤性軟部肉腫において

は、局所再発傾向が極めて強く治療に難渋する。そこで、浸潤性軟部肉腫の画像所見の解析を行った。

【骨肉腫】

骨肉腫の治療成績は MTX、ADM、CDDP の3剤を中心とする化学療法の進歩により改善されてきた。骨肉腫では、治療が奏効した場合、腫瘍径の縮小よりも腫瘍内の壊死が見られる。そのため、他の固形がんとは異なり、化学療法の効果判定は、主として切除標本での腫瘍壊死割合により行われる。術前化学療法による腫瘍壊死割合が 90%以上の症例 (good responder) は予後がよく、90%未満の症例 (standard responder) が予後不良とされている。この予後不良な術前化学療法の効果不十分例に対し、術後に薬剤を変更する試みがなされてきたが、治療成績の改善は得られていない。厚生労働省がん研究助成金岩本班「原発性悪性骨腫瘍に対する標準的治療法の開発と治療成績の改善に関する研究」を中心に行なわれた骨肉腫の多施設共同研究 NECO-95J (Neoadjuvant Chemotherapy for Osteosarcoma in Japan)の結果から、MTX、ADM、CDDP、3剤による術前化学療法の効果不十分例に対し、術後にこの3剤に IFO を加えた化学療法を行うことで、予後が改善する可能性が示唆された。この NECO-95J レジメンの有用性を検証し標準治療として確立するためには、第 III 相ランダム化比較試験が必要と考えられる。

肺転移を生じた骨肉腫患者の予後は依然として極めて不良であり、既存の治療薬剤にかわる新規薬剤の治療開発が早急に望まれる。将来のさらなる遠隔転移を有する骨肉腫の治療成績向上に向けて、骨肉腫で過剰発現している PBR (papillomavirus binding factor)などを標的とした、腫瘍特異的免疫療法に関する臨床研究や、基礎的研究も実施した。

B. 研究方法

【軟部肉腫】

I. 高悪性度非円形細胞軟部肉腫に対する Ifosfamide, Adriamycin による補助化学療法第 II 相臨床試験

研究形式：多施設共同第 II 相臨床試験であり、プライマリエンドポイントは 2 年無増悪生存割合、セカンダリエンドポイントは術前化学療法の奏効割合、3 年無増悪生存割合、無増悪生存期間、全生存期間、有害事象発生割合、重篤な有害事象発生割合、心性発生割合、脳症発生割合、手術合併症発生割合、病理学的奏効割合とする。

対象：1) 年齢 20 ~ 70 才、2) ECOG Performance Status 0-1、3) 四肢原発、4) 切開生検サンプルを用いた病理診断にて非円形細胞軟部肉腫 (WHO 分類の以下のいずれか；悪性線維性組織球腫、線維肉腫、平滑筋肉腫、脂肪肉腫、滑膜肉腫、多形型横紋筋肉腫、未分化肉腫、分類不能肉腫)

5) AJCC 病期分類で Stage III (T2bN0M0)、6) MRI での評価可能病変を有する、7) 切除可能、8) 未治療例かつ他の癌種に対し化学療法・放射線療法の既往がない。

化学療法スケジュール (計 5 コース)：

ADM 30 mg/m²/day (day 1-2)、IFO 2 g/m²/day (day 1-5)

以上を 3 週 1 コースとして術前 3 コース、術後 2 コースの計 5 コース実施する。

手術療法：

術前化学療法終了後、3 コース目の化学療法開始日より 5 週以内に広範切除術を施行する。

治療効果判定と治療の継続：

術前化学療法 3 コース終了後 MRI を撮影し、2 方向計測にて評価する。術前化学療法中に臨床的に増悪と判断された場合は、化学療法を中止して切除を行う。手術後の切除縁評価にて十分な切除縁が得られていないと判断される場合は、術後化学療法の終了後に各施設の判断により放射線療法を実施してもよい。治療終了例は再発を認めるまで追加治療を行わず経過を観察する。治療中止例の後治療は自由とする。

統計学的考察と予定症例数：

症例集積期間は 4 年間とし、登録終了 2 年後に最終解析を行う。登録予定症例数は 75 例である。

II. 滑膜肉腫の臨床病理学的検討

滑膜肉腫：112 例の滑膜肉腫を対象とした。これらの患者より得られたホルマリン固定パラフィン包埋標本 129 検体について Akt/mTOR 経路上にある

Akt、mTOR、4E-BP1、S6 に対するリン酸化特異的抗体を用いて免疫染色を行った。また、凍結標本 24 検体より抽出したタンパクについて Akt、mTOR、4E-BP1、S6 に対する western blotting を施行した。さらに、35 例より得られた DNA に対してシーケンス解析を行い PI3KCA および Akt1 遺伝子変異を検索した。

III. 悪性骨軟部腫瘍に対する分子標的治療の基礎的研究

滑膜肉腫 (以下 SS) における融合遺伝子である SYT-SSX 遺伝子を標的とした新規治療開発のため、SYT-SSX 蛋白の下流に存在する遺伝子である Frizzled homologue 10 (FZD10) 遺伝子を対象として、まずその転写制御機構を解析した。

1) FZD10 遺伝子発現制御領域の同定とエピゲノム解析：FZD10 遺伝子の発現制御領域の同定し、FZD10 陽性及び陰性細胞での同領域の DNA メチル化及びヒストンアセチル化及びメチル化を解析した。

2) FZD10 遺伝子発現に対する SS18-SSX の作用の解析：これまでの研究から得られた SS が神経堤に由来する細胞であるとの仮説のもとに、多能性幹細胞から神経堤細胞、そして神経堤由来の間葉系幹細胞を分化誘導するシステムにおいて、各段階で SS18-SSX を発現させ、それぞれの細胞における FZD10 遺伝子の発現及び遺伝子制御領域におけるヒストン修飾の状態を解析した。

IV. 浸潤性軟部肉腫に対する後方視的研究

浸潤性軟部肉腫における特徴的 MRI 所見

— 病理組織学的浸潤像との比較検討—

対象：2002 年から 2012 年の間に、術前補助療法なしで切除手術を行った粘液線維肉腫 (MFS) 17 例および未分化多形肉腫 (UPS) 21 例の計 38 例である。性別は男性 22 例、女性 16 例で、年齢は中央値 72.5 歳 (44-89 歳)。腫瘍の最大径は中央値 7.5cm (1-26cm)。発生部位は浅層 17 例、深層 18 例 (筋間 6 例、筋肉内 12 例)、浅層から深層に及んだものが 3 例であった。検討項目：各症例の切除標本で顕微鏡的浸潤範囲を計測し、術前 MRI の STIR および Gd それぞれにおける腫瘍周囲の高信号領域の範囲と比較することにより、腫瘍細胞の浸潤性と画像所見の関連について調査した。

【骨肉腫】

V. 骨肉腫術後補助化学療法における Ifosfamide 併用の効果に関するランダム化比較試験

研究形式：多施設共同第III相ランダム化比較試験。プライマリエンドポイントはA、B群の無病生存期間、セカンダリエンドポイントはG群の無病生存期間、群ごとの無再発生存期間、群ごとの全生存期間、術前増悪割合、一次登録日を起算日とし全群を併合した全生存期間、有害事象、患肢機能

対象：1) 切除可能な上肢帯を含む上肢、下肢帯を含む下肢に発生した高悪性度骨肉腫、2) 臨床病期がIIA、IIB、III、3) 高悪性度骨肉腫の既往がない、4) 化学療法、放射線治療の既往がない、5) 明らかな家族性腫瘍の家族歴をもたない、6) 40歳以下、7) Performance Status (ECOG)0-1、8) 主要臓器機能が保たれている。

患者登録とランダム割付：JCOG データセンターにて2段階登録を行う。一次登録後、術前化学療法を行い、手術後に切除標本の腫瘍壊死割合を病理組織学的に判定し、効果不充份例 (standard responder) を二次登録し術後治療群のランダム割付を行う (A群・B群)。割付調整因子は施設、T因子、発生部位。著効例 (good responder) には術前と同じレジメンで術後化学療法を行う (G群)。

術前化学療法：AP (ADM 60mg/m²+CDDP 120mg/m²)2コース、MTX (12g/m²) 4コース。

手術療法：術前化学療法終了後、4週以内に手術を施行し、切除標本の腫瘍壊死割合を判定する。

術後化学療法：効果不充份例を二次登録し、ランダム割付により、以下のいずれかの術後化学療法を実施。

A群：AP 2コース、MTX 6コース、ADM (90mg/m²) 2コース

B群：AP 2コース、MTX 4コース、IFO (15g/m²) 6コース

予定症例数：

登録期間 6年、追跡期間 10年、200例を予定症例数とする。

VI. 進行性骨肉腫に対するペプチドワクチン療法

骨肉腫に対する新規治療法の確立に向け、ペプチドワクチンの第1相臨床試験を行い、その安全性と免疫応答を評価するために、進行期骨肉腫5例に骨肉腫抗原 PBF 由来ペプチド PBFA24.2 (AYRPVSRNI) を、3例に PBFA2.2 (ALPSFQIPV) 1mg の投与を行った。

VII. 骨肉腫に対する新しい治療法の開発に関する基礎的研究

VII-(i). 腫瘍溶解ウイルス OBP-301 を用いた骨肉腫細胞株に対する抗腫瘍効果に関する研究

我々はテロメラーゼ活性に依存して増殖する腫瘍融解アデノウイルス (OBP-301) を開発し、骨肉腫細胞株に対する有効性を確認した。OBP-301 は米国での第1相臨床試験を終了し、日本での頭頸部・胸部悪性腫瘍に対する第 I/II 相臨床試験が進行中である。将来的に骨肉腫に対して OBP-301 を臨床応用するにあたり、現在の標準的治療で用いられる化学療法との併用効果は明らかとなっていない。我々は化学療法と OBP-301 の併用による骨肉腫細胞株への抗腫瘍効果とその分子機構の解析を行った。

A. 研究方法

4種類のヒト骨肉腫細胞株 (HOS、MNNG/HOS、143B、SaOS-2) を用いて検討を行った。抗がん剤は ADM および CDDP を使用し、併用効果は CalcuSyn software により評価した。アポトーシスの誘導について、PARP の切断や Bcl-2 ファミリー蛋白 (Bax、Bak、Bim、Bcl-2、Mcl-1、Bcl-x_L) の発現をウエスタンブロット法により評価した。さらに siRNA を用いて OBP-301 による抗がん剤感受性増強効果の分子機構を解析した。最後にマウス背部皮下 MNNG/HOS 移植腫瘍モデルを作成し、抗がん剤と OBP-301 の併用による抗腫瘍効果について検討した。

VII-(ii). 骨肉腫に対する抗 IL-2 レセプター (IL-2R)α モノクローナル抗体 (PC61) および抗 IL-2 モノクローナル抗体 (S4B6) の抗腫瘍効果についての研究

1. 細胞培養と腫瘍移植

高肺転移をきたす骨肉腫細胞株である LM8 に対し DMEM 液で継代培養を行い、PBS 液中で維持した培養液 100μl (細胞数 1x10⁶) を C3H マウスの背部の皮下に注射し腫瘍を移植した。C3H マウスに腫瘍移植 1週間前から実験終了まで、週2回 PC61 及び S4B6 を 0.2mg 腹腔内投与した (移植前投与群：Pre-PC61、Pre-S4B6)。また、PC61 及び S4B6 の投与を腫瘍移植後 2日目から実験終了まで投与した群を Post-2 PC61 及び Post-2 S4B6 (移植後投与群) とした。さらに、PBS を投与した群をコントロール群 (PBS control) とし、腫瘍の抑制効果や転移抑制効果を比較検討した。腫瘍の皮下移植から4週を目処に屠殺し、肺を取り出し、重量を計測した。各組織は病理標本とし、標本にて肺への転移結節数を計測した。尚、移植したマウス骨肉腫 LM8 の皮下腫瘍重量と肺の転移結節数の比較検討には T 検定を行い、P 値が 0.05 以下を有意とした。

2. Regulatory T 細胞 (Treg) の検討

C3H マウスに抗 IL-2Rα モノクローナル抗体 (PC61) あるいは抗 IL-2 モノクローナル抗体 (S4B6) を週

2回0.2mgを腹腔内投与し、最終投与後3日で脾臓やリンパ節を採取し、CD25陽性細胞の比率をFACSで検討し、Tregのポピュレーションの消失を確認した。

(倫理面への配慮)

ヘルシンキ宣言および我が国の「臨床研究に関する倫理指針」従い以下を遵守する。

- 1) プロトコルのIRB(倫理審査委員会)承認が得られた施設からしか患者登録を行わない。
- 2) 全ての患者について登録前に十分な説明と理解に基づく自発的同意を本人より文書で得る。
- 3) データの取り扱い上、患者氏名等直接個人が識別できる情報を用いず、かつデータベースのセキュリティを確保しプライバシー保護を厳守する。
- 4) 研究の第三者的監視: JCOGを構成する他の研究班の主任研究者等と協力して、臨床試験審査委員会、効果・安全性評価委員会、監査委員会を組織し、研究開始前および研究実施中の第三者的監視を行う。

また、臨床サンプルを用いた研究においては、文部科学省・厚生労働省・経済産業省による、「ヒトゲノム・遺伝子解析に関する倫理指針」に準じて行い、十分なインフォームドコンセントを得、個人情報の保護を徹底し、同意の撤回は随時可能と明記し患者・家族の利益を守ることに配慮した。

C. 研究結果

【軟部肉腫】

I. 高悪性度非円形細胞軟部肉腫に対するIfosfamide, Adriamycinによる補助化学療法の第II相臨床試験

各施設でのIRB審査を経て平成16年3月から症例登録を開始した。適格年齢上限を70歳までに引き上げ、組織型として分類不能肉腫を追加するプロトコル改訂を実施し症例集積の促進を図った結果、登録症例数は平成20年9月現在で72例となり、登録終了とした。また、本年度においては2回の班会議を開催し、定期モニタリングにより、登録症例の追跡調査、CRF回収状況のチェック、CRFレビューを実施した。登録症例の病理中央診断委員会の検討では、これまでに病理組織診断で不適格とされた症例は1例のみである。また、定期モニタリングの結果では、有害事象による化学療法の中止が8例あったが、治療関連死亡例は報告されておらず、安全性に大きな問題は生じていない。しかし、Grade3/4の好中球減少が98.6%、発熱性好中球減少症が18.2%に認められ、強い血液毒性が明らかとな

った。平成23年の10月に登録終了後3年を経過し、解析を行なった。主たる解析では、手術単独例での術後2年無再発生存割合40%を15%上回る55%程度が得られるかどうかを検討する予定であったが、平成26年1月の集計で、2年無増悪生存割合は76.4%、9年無増悪生存割合は65.3%、2年全生存割合は91.7%、9年全生存割合は81.0%であり、生命予後が改善される可能性が高いと予測される。追跡終了の平成25年9月時点の調査結果に基づいて、最終解析を行う予定としていたが、より長期の予後を解析するために、登録後追跡期間を5年間延長し、10年間追跡を行うようにプロトコルを改訂した。本研究によって、手術可能な四肢発生例に対するADM+IFO療法の有効性が認められれば、高悪性度非円形細胞軟部肉腫に対する標準的治療法の確立が期待される。世界的にみても、補助化学療法の有効性を示す画期的な研究となり、世界標準となりうる可能性を秘めた極めて意義深いものである。今後も追跡調査を続け本試験を完遂することが重要である。

II. 滑膜肉腫の臨床病理学的検討

滑膜肉腫におけるAkt、mTOR、4E-BP1、S6の各リン酸化タンパクの陽性率はそれぞれ76.5%、67.6%、60.0%、41.9%であった。それぞれの陽性は互いに相関していた。pmTORおよびp4E-BP1陽性例は核分裂像が多い傾向にあり、p4E-BP1陽性例は壊死範囲が広い傾向にあった。pmTORおよびp4E-BP1陽性は予後不良因子でもあった。Western blottingでは腫瘍組織において正常組織よりも強いAkt、mTOR、S6のリン酸化を認めた。解析した凍結検体35例において、PI3KCAおよびAkt1遺伝子変異は見つからなかった。

III. 悪性骨軟部腫瘍に対する分子標的治療の基礎的研究

1) FZD10遺伝子発現制御領域の同定: FZD10遺伝子発現遺伝子のプロモーター領域において、特定の転写因子の結合部位を含む転写活性領域を同定した。エピゲノムの修飾に関しては、発現陽性、陰性に関わらず、DNAは低メチル化状態であり、その関与は低いと考えられた。一方、ヒストンのアセチル化及びメチル化に関しては、SS細胞株では活性型であり、皮膚線維芽細胞では抑制型であった。興味深いことに胚性幹細胞では両者が共存する両価型となっていた。

2) SS18-SSXの作用の解析: 薬剤発現誘導ベクターを用いて、多能性幹細胞および神経堤細胞の段階

で発現を誘導すると *FZD10* 遺伝子の発現は誘導されたが、更に間葉系幹細胞の段階まで分化誘導すると、発現は誘導されなかった。それらの細胞間での解析で、前 2 者の段階では SS18-SSX が発現制御領域に結合するが、後者では結合しないことが判明し、同一遺伝子であっても、細胞の分化状態によって SS18-SSX の機能が大きく異なることが明らかになった。

VI. 浸潤性軟部肉腫に対する後方視的研究

浸潤性軟部肉腫における特徴的 MRI 所見

— 病理組織学的浸潤像との比較検討 —

病理組織学的切除縁評価：全症例 38 例の評価は、R0-negative (margin \geq 1mm)23 例、R0- close (margin $<$ 1mm) 6 例、R1-microscopic positive 9 例であった。

再発の有無：経過観察期間は中央値 24 ヶ月(3-111 ヶ月)で、局所再発を認めたものが 7 例(MFS 3 例、UPS 4 例)、遠隔転移を認めたものが 10 例 (MFS 6 例、UPS 4 例)であった。

MRI 画像所見の特徴：STIR が Gd と比較して広範囲に高信号領域を認めたものが 21 例。STIR, Gd 双方で同等の範囲に高信号を認めたものが 17 例。STIR よりも Gd が広範囲に高信号領域を呈していた症例はなかった。

病理組織学的浸潤像との比較：STIR が Gd よりも広範囲であった 21 例(MFS 10 例、UPS 11 例)のうち、病理での腫瘍浸潤範囲と STIR 先進部が一致したものが 16 例(76%)、Gd での先進部と一致した症例が 5 例(24%)であった。STIR と Gd で腫瘍周囲の高信号領域が同等であった 17 例(MFS 7 例、UPS 10 例)では、15 例において画像と病理所見における腫瘍浸潤範囲が一致したが、2 例では画像所見の範囲を超えて腫瘍細胞の浸潤が認められた。

【骨肉腫】

V. 骨肉腫術後補助化学療法における Ifosfamide 併用の効果に関するランダム化比較試験

本研究のプロトコールは JCOG プロトコール審査委員会の承認を得て(JCOG0905)、各施設の IRB 承認後、平成 22 年 2 月より順次症例の登録を開始した。平成 26 年 2 月現在で 105 例の一次登録、59 例の二次登録を行っている。また、本年度においては 2 回の班会議を開催し、プロトコール遵守状況の検討および安全性の評価を行った。また、定期モニタリングにより、CRF 回収状況のチェック、CRF レビューを実施した。定期モニタリングの結果では、JCOG0905 において、1 例大量メトトレキサート療法後の排泄遅延によるクレアチニン上昇 grade 4 が

報告された。JCOG 効果・安全評価委員会による審査でも、同治療が原因となり生じた有害事象 (definite) と判断された。既知の有害事象であり、グループ内での周知は必要だが、プロトコール改訂の必要はなく、研究の継続が認められた。平成 26 年度以降も症例集積と、安全性に配慮しながら定期モニタリングを実施していく予定である。

VI. 進行性骨肉腫に対するペプチドワクチン療法

8 例中 1 例で白血球減少(Grade3)がみられて投与を中止した。ほかに Grade 3 以上の有害事象は確認されなかった。ELISPOT 解析で 5 例に抗原特異的免疫応答を確認した。抗腫瘍効果は PD が 6 例、SD が 1 例であった。PBFA2.2 接種症例 1 例で、ワクチン初回投与から 25 か月にわたる長期生存を得た。

VII. 骨肉腫に対する新しい治療法の開発に関する基礎的研究

VII-(i). 腫瘍溶解ウイルス OBP-301 を用いた骨肉腫細胞株に対する抗腫瘍効果に関する研究

すべての骨肉腫細胞株において抗がん剤と OBP-301 の併用は相加・相乗の抗腫瘍効果を認めた。OBP-301 は抗がん剤のアポトーシス誘導を増強した。OBP-301 は抗アポトーシス蛋白である Mcl-1 の発現を著明に抑制したが、他の Bcl-2 ファミリー蛋白の発現に変化は認めなかった。Mcl-1 siRNA は Mcl-1 の発現を抑制し、OBP-301 と同様に抗がん剤によるアポトーシスの誘導を増強した。マウス背部移植腫瘍モデルでは抗がん剤と OBP-301 の併用群は単独群と比較して有意に腫瘍増殖を抑制した。

VII-(ii). 骨肉腫に対する抗 IL-2 レセプター (IL-2R) α モノクローナル抗体(PC61)および抗 IL-2 モノクローナル抗体 (S4B6) の抗腫瘍効果についての研究 ;

1. 抗体投与による腫瘍重量の比較検討

LM8 を皮下移植する前に PC61 を投与した群 (Pre-PC61 群) と LM8 移植後に PC61 を投与した群 (Post-PC61 群) の腫瘍重量はともに PBS 投与したコントロール群と比較して明らかに小さかった。次に、抗 IL-2 モノクローナル抗体 (S4B6) を移植した皮下腫瘍の重量の比較検討をしたところ、移植前投与群 (Pre-S4B6) ではコントロール群と比較して有意に縮小していた(p=0.016) が、移植後投与群 (Post-S4B6 群) ではコントロール群とは腫瘍重量に差は見られなかった。

2. 抗体投与による肺転移結節数の比較検討

肺転移結節数の比較において LM8 を皮下移植する

前に PC61 を投与した群 (Pre-PC61 群) では肺転移例は 11 例中 1 例、LM8 移植後に PC61 を投与した群 (Post-PC61 群) では 10 例中 0 例、PBS 投与したコントロール群では 10 例中 7 例であり、Pre-PC61 群、Post-PC61 群ともに有意に肺転移を抑制していた。また、抗 IL-2 モノクローナル抗体 (S4B6) を投与した場合においても肺における転移結節数をカウントして比較すると、LM8 を皮下移植前に S4B6 を投与した群 (Pre-S4B6) と LM8 を皮下移植後に S4B6 を投与した群 (Post-S4B6) とともに、コントロール群と比較して有意に肺転移は抑制されていた ($p = 0.029$ 、 $p = 0.034$)。

3. Regulatory T 細胞 (Treg) の検討

flow cytometry を用いて、コントロールマウスと PC61 投与マウス及び S4B6 投与マウスにおける脾臓中の CD4 と CD25 の割合を検討したところ、CD4 + CD25 + T cell の割合はコントロールマウスでは 3.68%、PC61 投与マウスでは 0.24%、S4B6 投与マウスでは 0.02% であった。PC61 投与及び S4B6 投与により末梢の CD4 + CD25 + T cell 数は減少した。

D. 考察

【軟部肉腫】

高悪性度非円形細胞軟部肉腫に対する Ifosfamide, Adriamycin による補助化学療法の第 II 相臨床試験

高悪性度軟部肉腫の大多数を占める非円形細胞肉腫の長期生存率は、現在の標準治療である手術単独では約 35% と不良であり、治療成績の改善が強く求められている。死因の殆どは肺転移であることから、全身的治療としての有効な化学療法の確立が必要である。しかし、世界的に見ても、高悪性度非円形細胞軟部肉腫に対する化学療法の有効性は未確定である。進行例を対象とする臨床試験の結果から、現時点で軟部肉腫に対する奏効性が最も高い薬剤は ADM と IFO と考えられるが、化学療法による進行例の生存率の有意な改善は得られなかった。そこで、手術と併用した補助化学療法によって、非進行例の生命予後の改善を得ようとする臨床研究が立案され実施されているが、その有効性はいまだ確立されていない。我が国では高悪性度非円形細胞軟部肉腫に対する臨床試験が少なく、切除不能の進行例に対して ADM+CPM+IFO3 剤併用化学療法の第 II 相試験が行われたのみであり、本研究で対象とする切除可能な症例に対する臨床試験は皆無である。本研究においては、平成 26 年 1 月の集計で、2 年無増悪生存割合は 76.4%、9 年無増悪生存割合は 65.3%、2 年全生存割合は 91.7%、9 年全生存割合は 81.0% であった。これまでの解析結果より、ADM+IFO 療

法は、生命予後を改善する可能性が極めて高いと予測され、長期予後を追跡するようにプロトコルを改訂するとともに、JCOG 骨軟部腫瘍グループとしては、高悪性度非円形細胞肉腫の標準治療は、ADM+IFO 併用化学療法および手術療法と判断した。一方で、重篤な合併症は認めず、治療関連死は発生していないものの、Grade3/4 の好中球減少が 98.6%、発熱性好中球減少症が 18.2% に認められ、強い血液毒性が明らかとなった。また、最低でも 5 日間の入院が必要であることもあり、比較的高齢者に好発する非円形細胞肉腫に対しては、より毒性の軽い有効な新規治療法も必要である。ゲムシタピン + ドセタキセル療法 (GEM+DOC) は、進行軟部肉腫に対して有効であり安全性も高いことが報告されており、切除可能な高悪性度非円形細胞軟部肉腫に対しても効果が期待できるため、ADM+IFO 療法とのランダム化比較試験を行うこととした。

滑膜肉腫の臨床病理学的検討および悪性骨軟部腫瘍に対する分子標的治療の基礎的研究

転移のない四肢原発高悪性度非円形細胞軟部肉腫に対しては、本研究班により標準治療が確立されたものの、進行・再発軟部肉腫に対しては有効な補助療法が確立されていない。本邦で年間 500 例程度の発生頻度しかない軟部肉腫の新規治療戦略開発においては、肉腫の発生メカニズムに基づく新しい分子標的治療開発に関する研究が必要不可欠である。

若年成人に好発する滑膜肉腫においては Akt/mTOR pathway の活性化が予後不良因子となり腫瘍進展の大きな役割を演じていた。他の悪性腫瘍で報告されているような AKT1, PIK3CA 遺伝子異常は滑膜肉腫における Akt/mTOR pathway の活性化の主因にはなっていないと考えられた。滑膜肉腫において Akt/mTOR pathway は高率に活性化しておりこの pathway の活性化は予後不良因子であることより治療標的となり得ることが示唆された。

滑膜肉腫においては、染色体点座に伴う特異的 SYT-SSX 融合遺伝子の存在が特徴的である。SS18-SSX が標的遺伝子の転写制御領域に結合してヒストンアセチル化を亢進型に改変することで下流遺伝子の発現を誘導する機構が明らかになった。同時に、標的遺伝子への結合は細胞の分化状態に依存することも明らかになり、至適な細胞を用いて解析を行う必要性が示された。

本研究のような、滑膜肉腫の臨床病理学的、分子生物学的解析は、他の融合遺伝子を有する腫瘍のモデルとなり、さらには、新規治療法の開発に結びつく

可能性がある。

浸潤性軟部肉腫に対する後方視的研究

肉腫の治療において、手術による局所根治が最も重要である。しかし、浸潤性の強い軟部肉腫の場合、画像所見と病理所見が乖離することがあり、実地臨床において、術前画像評価に基づき手術計画を立てる上で、難渋することがある。そこで、浸潤性軟部肉腫に対する後方視的研究を施行した。浸潤性軟部肉腫症例に対する切除を計画する際に、MRIにおけるガドリニウム(Gd)の高信号領域のみをクリアするように設定した場合にR0が得られるのは、今回の検討結果からは20例(61%)で、顕微鏡的切除縁陽性例が多くなることが示された。さらに、Gdの高信号領域先端から3cmのマージンを設定して切除した場合でも、R0が得られるのは31例(82%)に留まり、約20%の症例で断端陽性となる可能性がある。一方、STIRの高信号領域を確実にクリアするように設定した場合には、38例中36例で腫瘍浸潤範囲をクリアできており、R0の切除縁が得られる確率は95%となった。STIRでは腫瘍周囲の非腫瘍性の反応性浮腫変化や炎症が強調されるため、この領域を腫瘍浸潤範囲とすると、一般的には過剰に見積もられる可能性が高い。しかし、浸潤性発育を示す軟部肉腫においてはSTIRの範囲と浸潤範囲が強く関連していることが示されたため、R0の切除を計画するうえでSTIRが最も有用な判断基準となり得ると考えられた。

【骨肉腫】

骨肉腫術後補助化学療法における Ifosfamide 併用の効果に関するランダム化比較試験

骨肉腫の治療成績はMTX、ADM、CDDPの3剤を中心とする化学療法の進歩により改善されてきたが、術前化学療法による腫瘍壊死割合が90%以上の症例(good responder)は予後がよく、90%未満の症例(standard responder)が予後不良とされている。MTX、ADM、CDDP、3剤による術前化学療法の効果不十分例に対し、術後にIFOを加えた化学療法を行うことの有用性を検証し標準治療として確立するためには、第III相ランダム化比較試験が必要と考え、臨床試験を立案した。平成22年1月にJCOGによるプロトコル承認は得られ、平成26年1月末現在102例が一次登録、35例が二次登録ランダム化されている。一次登録ペースは予定ペースの78%とやや不良である程度であるが、二次登録ランダム化例が予想よりも少なく予定ペースの54%に留まっており、ランダム化の同意取得割合を高める

必要がある。

登録開始以降、年2回の中央モニタリングが行われており、CRF回収状況のチェック、CRFレビューを実施している。若干の不適合例や逸脱、重篤な有害事象が見られており、これまで、支持療法の記述の変更、腫瘍融解症候群に対する注意喚起、G-CSFの予防投与規定の明確化、化学療法開始規準の変更等、計2回のプロトコル改訂が行われた。術後化療においては逸脱に伴う重篤な有害事象が数例見られているが、術前化療においては逸脱に伴う重篤な有害事象は見られておらず、患者リスクの最小化が担保されつつ試験が進捗しているものと思われる。

進行性骨肉腫に対するペプチドワクチン療法

進行・不応性骨肉腫に対する臨床試験は多く行われているが、未だに治療法が確立されていない。免疫療法は、手術、抗がん剤、放射線治療に次ぐ第4の治療法として期待される治療法である。骨肉腫に特異的に発現しているPBF蛋白を標的としたペプチドワクチン療法を施行したが、現時点で安全性の問題は認められていない。今後も、第I相試験として進行中の臨床試験の完遂を目指す。PBFPBFA24.2ペプチド投与、PBFA2,2ペプチド投与をそれぞれ4例に行う。

骨肉腫に対する新しい治療法の開発に関する基礎的研究

(i) 腫瘍溶解ウイルスOBP-301を用いた骨肉腫細胞株に対する抗腫瘍効果に関する研究

悪性腫瘍において抗アポトーシス蛋白の発現増強は化学療法抵抗性に寄与しており、骨肉腫細胞におけるMcl-1の発現増強も報告されている。OBP-301は抗アポトーシス蛋白Mcl-1の発現抑制を介して抗がん剤の感受性を亢進させる可能性が示唆された。本研究により化学療法とOBP-301の併用が、骨肉腫に対する新しい治療戦略となることが期待される。

(ii) 骨肉腫に対する抗IL-2レセプター(IL-2R) α モノクローナル抗体(PC61)および抗IL-2モノクローナル抗体(S4B6)の抗腫瘍効果についての研究

この研究ではin vivoで抗IL-2レセプター α モノクローナル抗体(PC61)と抗IL-2モノクローナル抗体(S4B6)がマウス骨肉腫モデルの骨肉腫の成長と肺への遠隔転移を抑制するかどうかを調べた。その結果、正常血清投与したマウスに比べて両群ともに腫瘍増殖及び肺転移を有意に抑制することが出来た。また、制御性T細胞の消長をFACSで検討した

結果、PC61 や S4B6 投与による Treg 削除が確認された。今回の結果からマウス骨肉腫モデルの LM8 において、抗 IL-2 α モノクローナル抗体 (PC61) や抗 IL-2 モノクローナル抗体 (S4B6) の投与により Treg が消耗され腫瘍増殖や肺転移を抑制することが示唆された。今後、臨床応用するにはその投与のタイミングや副作用について検討していく必要があるが、高悪性度骨軟部腫瘍に対する新たな治療法の可能性が示唆された。

E. 結論

四肢発生の高悪性度非円形細胞軟部肉腫に対する標準治療を確立することを目的とし、現時点でもっとも有効性と考えられる ADM+IFO による術前術後補助化学療法の有効性と安全性を検討する第 II 相試験を開始した。全国 26 施設からなる JCOG 骨軟部腫瘍グループ内で症例登録を行い、平成 20 年 9 月で登録を終了した。平成 26 年 1 月の集計で、2 年無増悪生存割合は 76.4%、9 年無増悪生存割合は 65.3%、2 年全生存割合は 91.7%、9 年全生存割合は 81.0%であり、ADM+IFO 療法は生命予後を改善する可能性が極めて高いと予測され、長期予後を追跡するようにプロトコルを改訂するとともに、JCOG 骨軟部腫瘍グループとしては、高悪性度非円形細胞肉腫の標準治療は、ADM+IFO 併用化学療法および手術療法と判断した。一方で、強い血液毒性や長期入院が必要であり、比較的高齢者に好発する非円形細胞肉腫に対しては、より毒性の軽い有効な新規治療法も必要であることが明らかとなった。ゲムシタピン+ドセタキセル療法 (GEM+DOC) は、進行軟部肉腫に対して有効であり安全性も高いことが報告されており、切除可能な高悪性度非円形細胞軟部肉腫に対しても効果が期待できるため、ADM+IFO 療法とのランダム化比較試験を行うこととした。

転移の無い四肢発生の高悪性度骨肉腫に対し、MTX、ADM、CDDP の 3 剤による術前化学療法を行い、効果が不十分である症例に術後補助化学療法として上記 3 剤に IFO を追加する上乗せ延命効果があるかどうかを、ランダム化比較により検証する臨床試験を立案し、平成 22 年 2 月より登録を開始し、症例集積をすすめている。高齢発症骨肉腫に対する治療成績を調査し、予後因子に関する検討を加えた。一方、高悪性度軟部肉腫や、遠隔転移を有する骨肉腫に対する新規治療法の開発のため、分子標的治療の開発を目指した基礎的研究も実施した。

F. 健康危険情報

JCOG0905 において、1 例大量メトトレキサート療法後の排泄遅延によるクレアチニン上昇 grade 4 が報告された。JCOG 効果・安全評価委員会による審査でも、同治療が原因となり生じた有害事象 (definite) と判断された。既知の有害事象であり、グループ内での周知は必要だが、プロトコル改訂の必要はなく、研究の継続が認められた。

G. 研究発表

1. 論文発表

Endo M, Matsunobu T, Iwamoto Y, et al.:

Low-grade central osteosarcoma arising from bone infarct

Human Pathology, 44:1184-9, 2013

Fujiwara-Okada Y, Iwamoto Y, et al.:

Y-box binding protein-1 regulates cell proliferation and is associated with clinical outcomes of osteosarcoma

Br J Cancer, 5;108(4):836-47, 2013

Setsu N, Iwamoto Y, et al.:

Phosphorylation of signal transducer and activator of transcription 3 in soft tissue leiomyosarcoma is associated with a better prognosis

Int J Cancer, 132(1):109-15, 2013

Endo M, Iwamoto Y, et al.:

Prognostic significance of AKT/mTOR and MAPK pathways and antitumor effect of mTOR inhibitor in NF1-related and sporadic malignant peripheral nerve sheath tumors

Clin Cancer Res, 19(2):450-61, 2013

Matsuura S, Iwamoto Y, et al.:

Epithelial and cartilaginous differentiation in clear cell chondrosarcoma

Hum Pathol, 44(2):237-43, 2013

Endo M, Matsunobu T, Iwamoto Y, et al.:

Ossifying fibromyxoid tumor presenting EP400-PHF1 fusion gene

Hum Pathol, 44(11):2603-8, 2013

Setsu N, Iwamoto Y, et al.:

Prognostic impact of the activation status of the Akt/mTOR pathway in synovial sarcoma

Cancer, 119(19):3504-13, 2013

Endo M, Iwamoto Y, et al.:

Conventional spindle cell type malignant peripheral nerve sheath tumor arising in a sporadic schwannoma

Hum Pathol, 44(12):2845-8, 2013

- Takahashi Y, Iwamoto Y, et al.:
Fibrocartilaginous mesenchymoma arising in the pubic bone
Pathol Int, 63(4): 226-9, 2013
- Saito A, Hiraga H, et al.:
Clinical experience using a tensor fascia lata flap in oncology patients
Surg Today, in press 2013
- Suzuki H, Hiraga H, et al.:
Adult Rhabdomyoma of the Extremity
Int J Surg Pathol, in press 2013
- Saito A, Hiraga H, et al.:
The posterior thigh flap revisited: clinical use in oncology patients
Surg Today, in press 2013
- Iwata S, Hiruma T, et al.:
Prognostic Factors in Elderly Osteosarcoma Patients: A Multi-institutional Retrospective Study of 86 Cases
Annals of Surgical Oncology, 21(1):263-8, 2014
- Hiramoto N, Chuman H, et al.:
Ewing sarcoma arising after treatment of diffuse large B-cell lymphoma
Jpn J Clin Oncol, 43(4):417-21, 2013
- Lin F, Chuman H, et al.:
Minimally invasive solid long segmental fixation combined with direct decompression in patients with spinal metastatic disease
Int J Surg, 11(2):173-7, 2013
- Kikuta K, Chuman H, et al.:
An analysis of factors related to recurrence of myxofibrosarcoma
Jpn J Clin Oncol, 43(11):1093-104, 2013
- Lin F, Chuman H, et al.:
Massive ossification around the prosthesis after limb salvage treatment for osteosarcoma
J Orthop Sci, 18(4):667-70, 2013
- Yamaguchi U, Chuman H:
Overview of medical device regulation in Japan as it relates to orthopedic devices
J Orthop Sci, 18(5):866-8, 2013
- 中馬 広一:
骨・軟部腫瘍 Current Organ Topics
癌と化学療法, 40(3):296-298, 2013
- 中馬 広一:
転移性骨腫瘍への治療戦略 (脊椎・骨盤・四肢): B P s 導入後のがん骨転移に対する診療の変遷について
日整会誌, 87:871-7, 2013
- 中馬 広一:
消化器癌骨転移に対する外科的治療とその予後
大腸癌Frontier, 6 (1):26-31, 2013
- 滑川陽一, 中馬 広一, 他:
後頸部両側に発生し、異なるMRI所見を呈した Spindle cell lipomaの1例
中部整災誌, 56:865-6, 2013
- Yamada K, Toguchida T, et al.:
EWS/ATF1 expression induces sarcomas from neural crest-derived cells in mice
J Clin Invest, 123(2): 600-10, 2013
- Okita Y, Toguchida J, et al.:
Characteristics of flexed knee gait and functional outcome of a patient who underwent knee reconstruction with a hingeless prosthesis for bone tumor resection: a case report with gait analysis and comparison with healthy subjects
Eur J Phys Rehabil Med, in press, 2013
- Okita Y, Toguchida J, et al.:
Compensation by nonoperated joints in the lower limbs during walking after endoprosthetic knee replacement following bone tumor resection
Clin Biomech (Bristol, Avon), 28(8): 898-903, 2013
- Sasaki T, Ozaki T, et al.:
A simple detection system for adenovirus receptor expression using a telomerase-specific application-competent adenovirus

Gene Ther, 20(1):112-8, 2013

Hasei J, Ozaki T, et al.:

Dual programmed cell death pathways induced by p53 transactivation overcome resistance to oncolytic adenovirus in human osteosarcoma cells
Mol Cancer Ther, 12(3):314-25, 2013

Otani Y, Ozaki T, et al.:

A case of synovial sarcoma with brain metastasis treated with surgical resection and stereotactic radiosurgery
No Shinkei Geka, 41(3):255-62, 2013

Yoneda Y, Ozaki T, et al.:

Truncated SSX Protein Suppresses Synovial Sarcoma Cell Proliferation by Inhibiting the Localization of SS18-SSX Fusion Protein
PloSOne, 9(10):008, 2013

武田健, 尾崎敏文, 他:

達人はこうみる
四肢関節画像診断「悪性骨腫瘍の画像診断」
MB Orthop, 26:51-8, 2013

国定俊之, 尾崎敏文, 他:

外来で見逃さない軟部腫瘍:軟部腫瘍と分子生物学的解析の臨床応用
関節外科, 32:656-61, 2013

Akita S, Yonemoto T, et al.:

Inclusion of the perforating branch of the tenth intercostal artery in the distal skin paddle of the divided latissimus dorsi flap
Plast Reconstr Surg, 132(5): 886e-7e, 2013

Iwata S, Yonemoto T, et al.:

Efficacy of carbon-ion radiotherapy and high-dose chemotherapy for patients with unresectable Ewing's sarcoma family of tumors
Int J Clin Oncol, 18:1114-8, 2013

Iwata S, Yonemoto T, et al.:

Prognostic factors in elderly osteosarcoma patients: A multi-institutional retrospective study of 90 cases
Ann Surg Oncol, 21: 263-8, 2014

Hagiwara Y, Yonemoto T, et al.:

Rotational valgus osteotomy for shepherd's crook deformity: a case report
J Orthop Sci, in press 2013

Kudawara I, Matsumine A, et al.:

Neoadjuvant and adjuvant chemotherapy with high-dose ifosfamide, doxorubicin, cisplatin and high-dose methotrexate in non-metastatic osteosarcoma of the extremities: a phase II trial in Japan
J Chemother, 25:41-8, 2013

Sakurai N, Matsumine A, et al.:

Novel p53 splicing site mutation in Li-Fraumeni-like syndrome with osteosarcoma
Pediatr Int, 55:107-11, 2013

Matsubara T, Matsumine A, et al.:

Can a less radical surgery using photodynamic therapy with acridine orange be equal to a wide-margin resection?
Clin Orthop Relat Res, 471:792-802, 2013

Yamakado K, Matsumine A, et al.:

Radiofrequency ablation for the treatment of recurrent bone and soft-tissue sarcomas in non-surgical candidates
Int J Clin Oncol, in press 2013

Nakamura T, Matsumine A, et al.:

Clinical outcomes of Kyocera Modular Limb Salvage system after resection of bone sarcoma of the distal part of the femur: the Japanese Musculoskeletal Oncology Group study
Int Orthop, in press 2013

Nakamura T, Matsumine A, et al.:

The combined use of the neutrophil-lymphocyte ratio and C-reactive protein level as prognostic predictors in adult patients with soft tissue sarcoma
J Surg Oncol, 108:481-5, 2013

Yamaguchi T, Matsumine A, et al.:

Deep-vein thrombosis after resection of musculoskeletal tumours of the lower limb
Bone Joint J, 95-B:1280-4, 2013

Niimi R, Matsumine A, et al.:

Ewing's sarcoma with an uncommon clinical course: A case report

Oncol Lett, 6:9-12, 2013

Niimi R, Matsumine A, et al.:

Efficacy of the dynamic radiographs for diagnosing acute osteoporotic vertebral fractures
Osteoporos Int, in press 2013

Atsumi S, Matsumine A, et al.:

Prognostic significance of CD155 mRNA expression in soft tissue sarcomas
Oncol Lett, 5:1771-6, 2013

Niimi R, Matsumine A, et al.:

An algorithm using the early changes in PINP to predict the future BMD response for patients treated with daily teriparatide
Osteoporos Int, 25:377-84, 2014

Niimi R, Matsumine A, et al.:

Soluble Neural-cadherin as a novel biomarker for malignant bone and soft tissue tumors
BMC Cancer, 13(1):309, 2013

Nakamura T, Matsumine A, et al.:

Clinical significance of radiofrequency ablation and metastasectomy in elderly patients with lung metastases from musculoskeletal sarcomas
J Cancer Res Ther, 9(2):219-23, 2013

Asanuma K, Matsumine A, et al.:

The thrombin inhibitor, argatroban, inhibits breast cancer metastasis to bone
Breast Cancer, 20(3):241-6, 2013

松峯昭彦, 他:

軟部肉腫に対するアクリジンオレンジ療法
先端医療シリーズ44 臨床医のための最新整形外科
先端医療技術研究所, 174-6, 2013

塚本正, 松峯昭彦, 他:

橈骨遠位骨巨細胞腫による骨変形で生じた長母指伸筋腱断裂の1例
中部日本整形外科災害外科学会雑誌
56(3):601-2, 2013

浅沼邦洋, 松峯昭彦, 他:

骨軟部腫瘍手術でFondaparinuxを使用した13例の検討

中部日本整形外科災害外科学会雑誌
56(2):497-8, 2013

天白宏典, 松峯昭彦, 他:

転移性肺腫瘍の外科治療—骨・軟部悪性腫瘍肺転移例に対する治療
胸部外科, 66(4):311-4, 2013

Tsugita M, Ohno T, et al.:

Ewing Sarcoma Cells Secrete EWS/Fli-1 Fusion mRNA via Microvesicles
PLoS ONE, :8(10):e77416, 2013

Yamada K, Ohno T, et al.:

EWS/ATF1 activates Fos and induces soft tissue sarcomas from neural crest-derived cells
J Clinical Investigation, 123(2):600-10, 2013

Kato H, Ohno T, et al.:

Is "black geode" sign a characteristic MRI finding for extracranial schwannomas?
J Magn Reson Imaging, 37(4):830-5, 2013

Nagano A, Ohno T, et al.:

Malignant solitary fibrous tumor of the lumbar spinal root mimicking schwannoma: a case report
Spine J, 14(1):e17-20, 2014

大野貴敏, 他:

橈骨骨腫瘍の一例
東海骨軟部腫瘍, 25:9-10, 2013

Koba T, Morioka H, et al.:

Desmoplastic Fibroma Arising in the Distal Phalanx of the Great Toe: A Case Report
J Foot Ankle Surg, in press 2013

Tomoyuki K, Morioka H, et al.:

Secondary aneurysmal bone cyst following chondroblastoma of the patella
Rare Tumors, in press 2013

Yoda M, Morioka H, et al.:

Systemic overexpression of TNF α -converting enzyme does not lead to enhanced shedding activity in vivo
PLoS One, in press 2013

Saito K, Morioka H, et al.:

Conditional inactivation of TNF α -converting enzyme in chondrocytes results in an elongated growth plate and shorter long bones
PLoS One, in press 2013

Morii T, Morioka H, et al.:
Deep infection in tumor endoprosthesis around the knee: a multi-institutional study by the Japanese musculoskeletal oncology group
BMC Musculoskelet Disord, in press, 2013

Ishikawa T, Morioka H, et al.:
Twist2 functions as a tumor suppressor in murine osteosarcoma cells
Cancer Sci, in press, 2013

Morii T, Morioka H, et al.:
Functional analysis of cases of tumor endoprostheses with deep infection around the knee: a multi institutional study by the Japanese Musculoskeletal Oncology Group (JMOG)
J Orthop Sci, 18(4):605-12, 2013

Miyauchi Y, Morioka H, et al.:
HIF1 α is required for osteoclast activation by estrogen deficiency in postmenopausal osteoporosis
Proc Natl Acad Sci U S A, 110(41):16568-73, 2013

Kikuta K, Morioka H, et al.:
An analysis of factors related to recurrence of myxofibrosarcoma
Jpn J Clin Oncol, in press 2013

Matsumoto S:
Current and future aspects of the Japanese medical system in the treatment of musculoskeletal tumors
J Orthop Sci,(18):505-8, 2013

Sawamura C, Matsumoto S, et al.:
How Long Should We Follow Patients With Soft Tissue Sarcomas?
Clin Orthop Ralat Res, in press 2013

Fujibuchi T, Matsumoto S, et al.:
Cytogenetic study of secondary malignancy in giant cell tumor
J Orthop Sci, in press 2013

松本誠一:
悪性軟部腫瘍
Medecament News, 2118, 2013

松本誠一:
運動器腫瘍とスポーツ
Locomotive Tumor and Sports
日本整形外科スポーツ医学会雑誌, 33(4):162, 2013

松本誠一:
第 46 回日本整形外科学会骨・軟部腫瘍学術集會會長報告
日整会誌, 87:1097-8, 2013

松本誠一, 他:
軟部肉腫の手術
関節外科, 32(6): 70-7, 2013

佐藤嘉尚, 松本誠一, 他:
骨腫瘍の単純 X 線写真の基本
臨床画像, 29(1):58-72, 2013

藤淵剛次, 松本誠一, 他:
塩化ストロンチウム-89 投与後に生じた大腿骨転子下骨折に対し外科的治療時に被爆対策を要した 1 例
整形外科, 64(9):987-90, 2013

蛭田啓之, 松本誠一, 他:
病理検体の取り扱い、癌診療指針のための病理診断プラクティス
骨・軟部腫瘍, 356-63, 2013

谷澤泰介, 松本誠一, 他:
骨軟部腫瘍術後の機能障害とリハビリテーション
J Clin Rehabil, 22(12):1180-8, 2013

植野映子, 松本誠一, 他:
軟骨帽が見えにくいのですが?
臨床画像, 29(4):168-9, 2013

植野映子, 松本誠一, 他:
骨肉腫に見る骨悪性腫瘍の画像的特徴
臨床画像, 29(4):170-1, 2013

植野映子, 松本誠一, 他:
すりガラス像でわかること
臨床画像, 29(4):172-3, 2013

植野映子, 松本誠一, 他:
内軟骨腫: 軟骨性病変の特徴とは?
臨床画像, 29(4):174-5, 2013

植野映子, 松本誠一, 他:
色素性絨毛節性滑膜炎は炎症じゃないんですか?
臨床画像, 29(4):176-7, 2013

Takahashi R, Hiraoka K, et al.:
Phase II study of personalized peptide vaccination for
refractory bone and soft tissue sarcoma patients
Cancer Sci, in press 2013

白濱正博, 平岡弘二, 他:
広範囲骨欠損を再建し患肢温存できた脛骨骨肉腫
の1例
日本創外固定・骨延長学会雑誌, 24:9-14, 2013

城山晋, 荒木信人:
悪性軟部腫瘍の分子標的薬
整形・災害外科, 56(13):1611-5, 2013

Morii T, et al.:
Deep infection in tumor endoprosthesis around the knee:
a multi-institutional study by the Japanese
musculoskeletal oncology group
BMC Musculoskelet Disord, 14:51, 2013

Morii T, et al.:
Functional analysis of cases of tumor endoprostheses
with deep infection around the knee: a multi institutional
study by the Japanese Musculoskeletal Oncology Group
(JMOG)
J Orthop Sci, 87:605-12, 2013

Kunisada T, Morii T, et al.:
Favorable outcome after complete resection in elderly
soft tissue sarcoma patients: Japanese Musculoskeletal
Oncology Group Study
Eur J Surg Oncol, in press 2013

Aoyagi T, Morii T, et al.:
Lung Cancer Cell Line Sensitivity to Zoledronic Acid Is
BAX-dependent
Anticancer Res, 33:5357-63, 2013

森井健司:
原発性悪性骨腫瘍(骨肉腫、他)
今日の治療指針 2014
医学書院, 東京, 1018-9, 2014

森井健司:
悪性骨・軟部腫瘍の治療
杏林医学会誌, 44(2):103-11, 2013

森井健司:
整形外科手術調査2009の経緯および評価—専門医
制度を視野に入れて—骨・軟部腫瘍外科の現状
日整会誌, 87:555-9, 2013

森井健司, 他:
先端医療シリーズ 44 「臨床医のための最新整形
外科」
第8章骨・軟部腫瘍
8. 骨・軟部腫瘍における治療抵抗性の探求
162-5, 2013

Imura Y, Yoshikawa H, et al.:
A novel angiomatoid epithelioid sarcoma cell line,
Asra-EPS, forming tumors with large cysts containing
hemorrhagic fluid in vivo
BMC Research Notes, 6:305, 2013

Kudawara I, Yoshikawa H, et al.:
Neoadjuvant and adjuvant chemotherapy with high-dose
ifosfamide, doxorubicin, cisplatin and high-dose
methotrexate in non-metastatic osteosarcoma of
extremities: a phase II trial in Japan
J Chemother, 25(1):41-8, 2013

Matsumura N, Yoshikawa H, et al.:
A case report of Hibernoma focusing on
ultrasonographic analysis
World J Med Surg Case Rep, 2;5-9, 2013

Nakanishi K, Yoshikawa H, et al.:
Transarterial embolization (TAE) of sacral giant cell
Tumor (GCT) using spherical permanent embolic
material superabsorbant polymer microsphere
(SAP-MS)
Springerplus, 2:666, 2013

Tanaka T, Yoshikawa H, et al.:
Dynamic analysis of lung metastasis by mouse
osteosarcoma LM8.: VEGF is a candidate for
anti-metastasis therapy
Clin Exp Met, 30:369-79, 2013

Ueda T, Yoshikawa H, et al.:
Constrained total hip megaprosthesis for primary
periacetabular tumors
Clin Orthop, 471:741-9, 2013

Honda H, Yoshikawa H, et al.:
Bone tissue engineering with bone marrow-derived
stromal cells integrated with concentrated growth factor
in Rattus norvegicus calvaria defect model
J Artif Organs, in press 2013

Omori S, Yoshikawa H, et al.:
Compartment syndrome of the arm caused by
transcatheter angiography or angioplasty
Orthopedics, 36(1):e121-e5, 2013

吉川秀樹:
骨・軟部腫瘍 臨床病態学 3 第2版
ヌーベルヒロカワ出版, 63:179-92, 2013

吉川秀樹:
骨パジェット病
ビスホスホネートエビデンスブック
医薬ジャーナル社, 191-6, 2013

名井陽, 吉川秀樹:
『再生医療の現況と最前線』細胞・人工骨複合体に
よる骨欠損補填治療法の開発
整形・災害外科, 56:515-24, 2013

中紀文, 吉川秀樹:
新規治療法開発を目指した骨軟部腫(肉腫)細胞株
パネルの作成
臨床医のための最新整形外科, 8(2):147-50, 2013

Moriya K, Hosaka M, et al.:
IDH2 and TP53 mutations are correlated with
gliomagenesis in a patient with Maffucci syndrome
Cancer Sci, in press 2013

Suzuki K, Hosaka M, et al.:
Effect of addition of hyaluronic acids on the
osteoconductivity and biodegradability of synthetic
octacalcium phosphate
Acta Biomater, 10(1):531-43, 2014

Emori M, Wada T, et al.:
High expression of CD109 antigen regulates the
phenotype of cancer stem-like cells/ cancer-initiating

cells in the novel epithelioid sarcoma cell line ESX and
is related to poor prognosis of soft tissue sarcoma
Plos One, 8(12):e84187, 2013

嘉野真允, 和田卓郎, 他:
骨悪性線維性組織球腫癌幹細胞に対する自家細胞
傷害性 T リンパ球反応の基礎的研究
北海道整災外, 55:12-5, 2013

塚原智英, 和田卓郎, 他:
Vocabulary 「ペプチドワクチン療法」
整形外科, 64:1212, 2013

Nishida Y, Sugiura H, et al.:
Midterm outcome of risedronate therapy for patients
with Paget's disease of bone in the central part of Japan
Clin Rheumatol, 32:241-5, 2013

Taguchi O, Sugiura H, et al.:
Behavior of bone marrow—derived cells following in
vivo transplantation Differentiation into stromal cells
with roles in organ maintenance
Am J Pathol, 182:1255-62, 2013

Kohyama K, Sugiura H, et al.:
Posterior interosseous nerve palsy secondary to
pigmented villonodular synovitis of the elbow: Case
report and review of literature
Orthopaedics and Traumatology: Surgery and Research,
99:247-51, 2013

Okuda H, Sugiura H, et al.:
Effect of radiotherapy and bisphosphonate on bone
metastases from renal cell carcinoma
Gan To Kagaku Ryoho, 40(11):1497-501, 2013

Kozawa E, Sugiura H, et al.:
Multiple primary malignancies in elderly patients with
high-grade soft tissue sarcoma
Int J Clin Orthop, in press 2013

Nishida Y, Sugiura H, et al.:
High incidence of regional and in-transit lymph node
metastasis in patients with alveolar rhabdomyosarcoma
Int J Clin Oncol, in press 2013

Sugiura H, et al.:
Surgical procedures and prognostic factors for local
recurrence of soft tissue sarcomas

J Orthop Sci, in press 2013

Hamada S, Sugiura H, et al.:

Correlation between equivalent cross-relaxation rate and cellular density in soft tissue tumors

Skeletal Radiol, in press 2013

Nakamura T, Sugiura H, et al.:

Clinical outcomes of Kyocera Modular Limb Salvage system after resection of bone sarcoma of the distal part of the femur: the Japanese Musculoskeletal Oncology Group study

Int Orthop, in press 2013

中島浩敦, 杉浦英志, 他:

加温処理骨を用いた骨盤悪性骨腫瘍切除後の再建とその成績

整形・災害外科, 56:97-101, 2013

杉浦英志:

転移性骨腫瘍(四肢)の手術療法

臨床整形外科, 48:663-8, 2013

杉浦英志, 他:

上肢骨転移の病的骨折に対する治療

中部整災誌, 56:353-4, 2013

奥田洋史, 杉浦英志, 他:

腎細胞癌骨転移に対する放射線療法とビスフォスフォネート製剤併用療法

癌と化学療法, 40:1497-501, 2013

Tsukushi S, Nishida Y, et al.:

Planned preservation surgery for soft tissue sarcomas adjacent to critical structures

Arch Orthop Trauma Surg, 133(4):481-6, 2013

Futamura N, Nishida Y, et al.:

Hyaluronan synthesis inhibitor supplements the inhibitory effects of zoledronic acid on bone metastasis of lung cancer

Clin Exp Metastasis, 30(5):595-606, 2013

Hamada S, Nishida Y, et al.:

Correlation between equivalent cross-relaxation rate and cellular density in soft tissue tumors

Skeletal Radiol, 43(2):141-7, 2014

Kozawa E, Nishida Y, et al.:

Multiple primary malignancies in elderly patients with high grade soft tissue sarcoma

Int J Clin Oncol, in press 2013

Nishida Y, et al.:

High Incidence of Regional and In-transit Lymph Node Metastasis in Patients with Alveolar Rhabdomyosarcoma

Int J Clin Oncol, in press 2013

Urakawa H, Nishida Y, et al.:

Association of Short Duration From Initial Symptoms to Specialist Consultation With Poor Survival in Soft-Tissue Sarcomas

Am J Clin Oncol, in press 2013

Nishida Y, et al.:

Lower leg compartment syndrome in neurofibromatosis 1 patient with plexiform neurofibroma: a case report of aneurysm rupture

Ann Vasc Surg, in press 2013

Hamada S, Nishida Y, et al.:

Nuclear expression of β -catenin predicts the efficacy of meloxicam treatment for patients with sporadic desmoid tumors

Tumour Biol, in press 2013

西田佳弘:

四肢悪性軟部腫瘍(軟部肉腫)

今日の治療指針 2014

医学書院, 東京, 1019-20, 2013

鳥山和宏, 西田佳弘, 他:

膝周囲の原発性骨悪性腫瘍切除後の腓腹筋弁による再建

創傷, 4(3):196-202, 2013

生田国大, 西田佳弘, 他:

神経線維腫症I型患者に悪性末梢神経鞘腫瘍と鑑別を要する肉腫を生じた2例

日本レックリングハウゼン病学会雑誌, 4(1):78-81, 2013

西田佳弘:

【外来で見逃さない軟部腫瘍】軟部腫瘍診療におけるMRI検査の意義(解説)

関節外科, 32(6):637-43, 2013

西田佳弘:

関節の変性・破壊、滑膜炎におけるsyndecanの役割
(解説)

リウマチ科, 50(4):501-6, 2013

Yamamoto A, Abe S, et al.:

Three cases of collagenous fibroma with rim
enhancement on postcontrast T1-weighted images with
fat suppression

Skeletal Radiol, 42(1):141-6, 2013

Abe S, et al.:

Synovial hemangioma of the hip joint with
pathological femoral neck fracture and extra-articular
extension

J Orthop Sci, 18:181-5, 2013

Setsu N, Yokoyama K, et al.:

Prognostic Impact of the Activation Status of the
Akt/mTOR Pathway in Synovial Sarcoma

Cancer, 119:3504-13, 2013

佐々木大, 横山庫一郎, 他:

低悪性線維粘液肉腫 3 例の臨床病理学的検討
整形外科と災害外科, 62(1):157-9, 2013

小林宏人, 畠野宏史, 他:

指粘液嚢腫と指ガングリオン 非典型例の検討
新潟整形外科研究会会誌, 29:103-8, 2013

Hosaka S, Takahashi M, et al.:

Solitary fibrous tumor in the pelvis: induced
hypoglycemia associated with insulin-like growth factor
II

J Orthop Sci, in press 2013

和佐潤志, 高橋満, 他:

臨床室 One bone forearm による再建を施行した橈
骨遠位部発生骨肉腫の 1 例
整形外科, 64:1273-6, 2013

高橋満:

右大腿軟部肉腫の 1 例

骨軟部腫瘍治療, 4:9-11, 2013

片桐浩久, 高橋満, 他:

誌上シンポジウム 転移性骨腫瘍治療の進歩: 転移
性骨腫瘍の予後因子と予後予測システム 単一施設

における 808 例の解析結果

臨床整形外科, 48:649-55, 2013

村田秀樹, 高橋満, 他:

加温処理骨移植を用いた骨軟部腫瘍切除後の再建
とその成績

臨床整形外科, 48:595-601, 2013

村田秀樹, 高橋満, 他:

上腕骨転移性骨腫瘍の病的骨折に対する術式選択
の検討

整形外, 64:205-10, 2013

中島浩敦, 高橋満, 他:

加温処理骨を用いた骨盤悪性骨腫瘍切除後の再建
とその成績

整形・災害外科, 56:97-101, 2013

Kimura H, Nojima T, et al.:

Utility of fluorescence in situ hybridization to detect
MDM2 amplification in liposarcoma and their
morphological mimics

Int J Clin Exp Pathol, 6:1306-16, 2013

Mizuno T, Nojima T, et al.:

Spontaneous remission of Epstein-Barr virus-positive
diffuse large B-cell lymphoma of the elderly

Case Rep Oncol, 15:269-74, 2013

Hayashi K, Nojima T, et al.:

Diagnosis and treatment of low-grade osteosarcoma:
Experience with nine cases

Int J Clin Oncol, in press 2013

Fukui K, Nojima T, et al.:

Localized pigmented villonodular synovitis of the hip:
Sudden-onset pain caused by torsion of the tumor
pedicle

Case Reports in Orthopedics, in press 2013

Yamamoto H, Nojima T, et al.:

Adult mesenchymal hamartoma of the chest wall:
Report of a case

Ann Thorac Cardiovasc Surg, in press 2013

Niimi R, Nojima T, et al.:

Ewing's sarcoma with an uncommon clinical course: A
case report

Oncology Letters, 6:9-12, 2013

中田聡子, 野島孝之, 他:
小児の上咽頭から採取された脊索腫の1例
日本臨床細胞学会雑誌, 52:602-3, 2013

Kohashi K, Oda Y, et al.:
Glypican 3 expression in tumors with loss of
SMARCB1/INI1 protein expression
Hum Pathol, 44(4):526-33, 2013

Yamamoto H, Oda Y, et al.:
Fascin-1 overexpression and miR-133b down-regulation
in the progression of gastrointestinal stromal tumor
Mod Pathol, 26(4):563-71, 2013

Setsu N, Oda Y, et al.:
Prognostic impact of the activation status of Akt/mTOR
pathway in synovial sarcoma
Cancer, 119(19):3504-13, 2013

Yamamoto H, Oda Y, et al.:
Clinicopathological features of primary leiomyosarcoma
of the gastrointestinal tract after recognition of
gastrointestinal stromal tumor
Histopathology, 63(2):194-207, 2013

Dobashi Y, Oda Y, et al.:
Significance of Akt activation and AKT gene increases
in bone and soft tissue tumors
Hum Pathol, 45(1):127-36, 2014

Takahashi Y, Oda Y, et al.:
Activation of the Akt/mTOR pathway in
myxofibrosarcomas
Hum Pathol, in press 2013

Yamada Y, Oda Y, et al.:
Activation of Akt-mTOR pathway and receptor tyrosin
kinase in solitary fibrous tumors
Cancer, in press 2013

Kohashi K, Oda Y, et al.:
Differential microRNA expression profiles between
malignant rhabdoid tumor and epithelioid sarcoma:
miR193a-5p is suggested to down regulate
SMARCB1/INI1 mRNA expression
Mod Pathol, in press 2013

Endo M, Oda Y, et al.:
Ossifying fibromyxoid tumor presenting EP400-PHF1
fusion gene
Hum Pathol, 44(11):2603-8, 2013

Endo M, Oda Y, et al.:
Conventional spindle cell type malignant peripheral
nerve sheath tumor arising in a sporadic schwannoma
Hum Pathol, 44(12):2845-8, 2013

Okano S, Oda Y, et al.:
Dedifferentiated liposarcoma of a spermatic cord with a
hemangioendothelioma-like component: A case report
and review of the literature
Pathol Res Pract, 209(9):596-604, 2013

Fujioka M, Oda Y, et al.:
Cutaneous malignant rhabdoid tumor in the palm of an
adult
Rare Tumors, 5(13):12, 2013

新野大介, 小田義直, 他:
陰嚢内に生じた粘液型脂肪肉腫の1例
診断病理, 30(2):150-3, 2013

高橋祐介, 小田義直, 他:
肺転移を生じた軟部原発 malignant mixed tumor/
myoepithelioma の1例
診断病理, 30(2):154-7, 2013

小田義直, 他:
肉腫と融合遺伝子
特集: 固形腫瘍と融合遺伝子
細胞, 45(6): 22-5, 2013

蛭田啓之, 他:
病理検体の取り扱い
癌診療指針のための病理診断プラクティス
骨・軟部腫瘍
中山書店, 東京, 356-63, 2013

笹井大督, 蛭田啓之, 他:
悪性の骨形成腫瘍, 表在性骨肉腫
癌診療指針のための病理診断プラクティス
骨・軟部腫瘍
中山書店, 東京, 91-102, 2013

蛭田啓之, 他:

骨肉腫の治療効果判定と問題点
病理と臨床, 32 (2):156-60, 2014

山口岳彦:
脱分化脂肪肉腫
画像診断, 34:102-3, 2014

2. 学会発表

Fujiwara-Okada Y, Iwamoto Y, et al.:
Y-box binding protein-1 accelerates tumor cell cycle
and associates with clinical prognosis of
osteosarcoma
The 59th Annual Meeting of the Orthopaedic Research
Society
(2013.1.26-29 San Antonio, USA)

Endo M, Matsunobu T, Iwamoto Y, et al.:
Ossifying Fibromyxoid Tumor with A t(6;12)
Translocation and EP400-PHF1 Fusion Gene
The 18th Annual Meeting of Connective Tissue
Oncology Society
(2013.10.30-11.2 New York, USA)

田仲和宏, 岩本幸英, 他:
悪性骨・軟部腫瘍に対する GEM+DOC 療法
第 86 回日本整形外科学会学術総会
(2013.5.23-26 広島)

横山信彦, 松延知哉, 岩本幸英, 他:
粘液型脂肪肉腫の長期臨床成績と温熱放射線療法
の有用性の検討
第 86 回日本整形外科学会学術総会
(2013.5.23-26 広島)

薛宇孝, 岩本幸英, 他:
滑膜肉腫における Akt/mTOR 経路の活性化と臨床
病理学的背景の検討
第 86 回日本整形外科学会学術総会
(2013.5.23-26 広島)

湯田翔子, 岩本幸英, 他:
内軟骨腫と軟骨肉腫の細胞診標本における有用な
鑑別点の検討
第 54 回日本臨床細胞学会総会
(2013.5.31-6.2 東京)

遠藤誠, 松延知哉, 岩本幸英, 他:
神経鞘腫から発生した悪性末梢神経鞘腫瘍の一例

第 125 回西日本整形・災害外科学会学術集会
(2013.6.8-9 福岡)

遠藤誠, 松延知哉, 岩本幸英, 他:
13 年の経過で骨梗塞から発生した骨内高分化骨肉
腫の一例
第 125 回西日本整形・災害外科学会学術集会
(2013.6.8-9 福岡)

中村公隆, 松延知哉, 岩本幸英, 他:
診断に難渋した股関節炎を伴った若年者大腿骨頸
部類骨骨腫の 2 例
第 125 回西日本整形・災害外科学会学術集会
(2013.6.8-9 福岡)

長谷川匡, 岩本幸英, 他:
軟部肉腫における MIB-1 grading system と
FN-CLCC grading system の比較
第 46 回日本整形外科学会骨・軟部腫瘍学術集会
(2013.7.11-12 東京)

遠藤誠, 岩本幸英, 他:
間葉系腫瘍における activating transcription factor2 の
発現
第 46 回日本整形外科学会骨・軟部腫瘍学術集会
(2013.7.11-12 東京)

孝橋賢一, 岩本幸英, 他:
類上皮肉腫における Akt/mTOR 経路関連蛋白の発
現検討
第 46 回日本整形外科学会骨・軟部腫瘍学術集会
(2013.7.11-12 東京)

久田正昭, 岩本幸英, 他:
横紋筋肉腫における FOXM1 発現の検討
第 46 回日本整形外科学会骨・軟部腫瘍学術集会
(2013.7.11-12 東京)

遠藤誠, 松延知哉, 岩本幸英, 他:
Ossifying fibromyxoid tumor における t(6;12)相互転
座と EP400-PHF1 融合遺伝子
第 46 回日本整形外科学会骨・軟部腫瘍学術集会
(2013.7.11-12 東京)

鍋島央, 松延知哉, 岩本幸英, 他:
脂肪肉腫における腫瘍関連マクロファージの役割
の検討
第 46 回日本整形外科学会骨・軟部腫瘍学術集会

(2013.7.11-12 東京)

松延知哉, 岩本幸英, 他:

下肢発生悪性骨腫瘍に対する腫瘍用人工関節再建症例における術後成績の検討

第 46 回日本整形外科学会骨・軟部腫瘍学術集会
(2013.7.11-12 東京)

播広谷勝三, 松延知哉, 岩本幸英, 他:

第 5 腰椎発生骨巨細胞腫に対する total en bloc spondylectomy(TES)の治療成績

第 46 回日本整形外科学会骨・軟部腫瘍学術集会
(2013.7.11-12 東京)

横山信彦, 松延知哉, 岩本幸英, 他:

膝関節周囲に発生した骨巨細胞腫の術後成績の検討

第 46 回日本整形外科学会骨・軟部腫瘍学術集会
(2013.7.11-12 東京)

松本嘉寛, 松延知哉, 岩本幸英, 他:

多発性遺伝性外骨腫症における脊柱変形の検討

第 46 回日本整形外科学会骨・軟部腫瘍学術集会
(2013.7.11-12 東京)

中村公隆, 松延知哉, 岩本幸英, 他:

診断に難渋した股関節炎を伴った若年者大腿骨頭部類骨骨腫の 2 例

第 46 回日本整形外科学会骨・軟部腫瘍学術集会
(2013.7.11-12 東京)

湯田翔子, 岩本幸英, 他:

軟骨肉腫と内軟骨腫の細胞像の比較検討

第 29 回日本臨床細胞学会九州連合会学会
(2013.7.27-28 福岡)

遠藤誠, 松延知哉, 岩本幸英, 他:

悪性末梢神経鞘腫瘍細胞株における mTOR 阻害薬 everolimus の抗腫瘍効果

第 28 回日本整形外科学会基礎学術集会
(2013.10.17-18 千葉)

遠藤誠, 松延知哉, 岩本幸英, 他:

膝蓋下脂肪体から発生した chondroid lipoma の一例

第 126 回西日本整形・災害外科学会学術集会
(2013.11.9-10 山口)

平賀博明, 他:

JCOG プロジェクトから見た化学療法の展望

第 86 回日本整形外科学会学術総会

(2013.5.23-26 広島)

浅野尚文, 比留間徹, 他:

類上皮肉腫の治療成績

第 86 回日本整形外科学会学術総会
(2013.5.23-26 広島)

比留間徹, 他:

脊椎および骨盤骨に発生した骨肉腫・骨悪性組織球腫の治療成績

第 46 回日本整形外科学会骨・軟部腫瘍学術集会
(2013.7.11-12 東京)

竹山昌伸, 比留間徹, 他:

2nd line としてのゲムシタピン, タキサン系薬併用化学療法の治療成績

第 46 回日本整形外科学会骨・軟部腫瘍学術集会
(2013.7.11-12 東京)

中馬広一:

骨軟部腫瘍の診断と治療

佐世保整形外科研究会 (2013.6.21 佐世保)

中馬広一:

悪性軟部腫瘍: 治療の進歩

TOCG 第 14 回臨床夏期セミナー
(2013.7.18-19 東京)

中馬広一:

臨床腫瘍学講義

聖路加国際病院 (2013.9 東京)

中馬広一:

悪性骨・軟部腫瘍に対する標準治療と新規薬物研究の最新動向

第 51 回日本癌治療学会学術集会
(2013.10.24-26 京都)

岡本健, 戸口田淳也, 他:

上腕骨悪性骨腫瘍切除後の処理骨再建の長期成績

第 86 回日本整形外科学会学術総会
(2013.5.23-26 広島)

早川和男, 戸口田淳也, 他:

多能性幹細胞を用いた融合遺伝子標的遺伝子の同定

第 46 回日本整形外科学会骨軟部腫瘍学術集会

(2013.7.11-12 東京)

玉置さくら, 戸口田淳也, 他:

SYT-SSX による滑膜肉腫関連遺伝子 FZD10 のエピジェネティック制御機構について

第 46 回日本整形外科学会骨軟部腫瘍学術集会
(2013.7.11-12 東京)

岡本健, 戸口田淳也, 他:

当科における脊椎原発悪性骨腫瘍の治療成績
第 46 回日本整形外科学会骨軟部腫瘍学術集会
(2013.7.11-12 東京)

金永輝, 戸口田淳也, 他:

日本人の軟骨腫瘍における IDG 遺伝子の突然変異
スペクトラム
第 72 回日本癌学会総会 (2013.10.-5 横浜)

福田誠, 戸口田淳也, 他:

iPS 細胞技術を用いた肉腫研究: 滑膜肉腫の起源細胞
解明を目指して
第 72 回日本癌学会総会 (2013.10.-5 横浜)

加藤友久, 戸口田淳也, 他:

滑膜肉腫原因融合遺伝子産物 SS18-SSX の相互作用
因子の同定によるエピジェネティクス制御破綻の
分子基盤の解明
第 72 回日本癌学会総会 (2013.10.-5 横浜)

玉置さくら, 戸口田淳也, 他:

細胞背景は滑膜肉腫特異的融合タンパク SYT-SSX
はエピジェネティック制御において重要な因子で
ある
第 72 回日本癌学会総会 (2013.10.-5 横浜)

戸口田淳也, 他:

肉腫発生機構に関する多能性幹細胞からのアプ
ローチ
第 72 回日本癌学会総会 (2013.10.-5 横浜)

Fukuta M, Toguchida J, et al.:

Application of iPS cell for sarcoma research:
investigation for the cell-of-origin of synovial sarcoma
8th Combined Meeting of Orthopaedic Research
Societies (2013.10.13-16 Venice, Italy)

福田誠, 戸口田淳也, 他:

iPS 細胞技術を用いた滑膜肉腫起源の同定への試み

第 28 回日本整形外科学会基礎学術集会
(2013.10.17-18 千葉)

Tamaki S, Toguchida J, et al.:

SS18-SSX is a cell-context-dependent epigenetic
regulator: implication for cell-of-origin of synovial
sarcomas
18th CTOS(2013.10.30-11. New York, USA)

Fukuta M, Toguchida J, et al.:

Establishment and differentiation of pluripotent stem
cells containing drug-inducible SS18-SSX gene.
18th CTOS(2013.10.30-11. New York, USA)

Uehara T, Ozaki T, et al.:

Factors Influencing of Postoperative Wound
Complication in Bone and Soft-Tissue Tumors :
Comparing Skin Sutures with Staples
17th General Meeting of International Society of Limb
Salvage (2013.9.11-13 Bologna, Italy)

Takeda K, Ozaki T, et al.:

Surgical Treatment Of Giant Cell Tumor Of Bone In
Extremity
17th General Meeting of International Society of Limb
Salvage (2013.9.11-13 Bologna, Italy)

Kunisada T, Ozaki T, et al.:

Early Rehabilitation Using Temporal External Fixation
Following Resection of Pelvic Sarcoma
17th General Meeting of International Society of Limb
Salvage (2013.9.11-13 Bologna, Italy)

Yamakawa Y, Ozaki T, et al.:

Combined effect of zoledronic acid and telomerase
-specific oncolytic for human osteosarcoma
cellsvirotherapy
The 8th tri- annual Combined Meeting of Orthopaedic
Research Societies (2013.10.13-16 Venice, Italy)

長谷井嬢, 尾崎敏文, 他:

p53 武装化腫瘍融解アデノウイルスは OBP-301 抵
抗性骨肉腫細胞株に microRNA を介し高率にアポ
トーシスを誘導する
第 46 回日本整形外科学会骨・軟部腫瘍学術集会
(2013.7.11-12 東京)

尾崎修平, 尾崎敏文, 他:

骨肉腫に対する腫瘍融解ウイルス製剤と化学療法

の併用療法

第 46 回日本整形外科学会骨・軟部腫瘍学術集会
(2013.7.11-12 東京)

国定俊之, 尾崎敏文, 他:

切除縁評価法の問題点: 悪性骨腫瘍

第 46 回日本整形外科学会骨・軟部腫瘍学術集会
(2013.7.11-12 東京)

国定俊之, 尾崎敏文, 他:

悪性骨盤骨腫瘍切除術の術後機能訓練 一時的創外
固定法の有用性

第 46 回日本整形外科学会骨・軟部腫瘍学術集会
(2013.7.11-12 東京)

国定俊之, 尾崎敏文:

骨腫瘍切除後の骨移植: 最近の人工骨の特徴

第 46 回日本整形外科学会骨・軟部腫瘍学術集会
(2013.7.11-12 東京)

上原健敬, 尾崎敏文, 他:

長期生存が得られた胸椎原発 Ewing 肉腫の 2 例

第 46 回日本整形外科学会骨・軟部腫瘍学術集会
(2013.7.11-12 東京)

武田健, 尾崎敏文, 他:

上腕三頭筋切除を要した軟部肉腫の術後患肢機能

第 46 回日本整形外科学会骨・軟部腫瘍学術集会
(2013.7.11-12 東京)

松本衣未, 尾崎敏文, 他:

ROCK 阻害剤はヒト関節軟骨細胞の MMP-3 発現
を抑制し、アグリカン産生を維持する

第 32 回日本運動器移植・再生医学研究会
(2013.9.28 神戸)

武田健, 尾崎敏文, 他:

骨線維性異形成の治療成績

第 121 回中部日本整形外科災害外科学会・学術集会
(2013.10.3-4 名古屋)

国定俊之, 尾崎敏文, 他:

高齢者軟部肉腫の治療成績: J M O G 多施設共同研究

第 121 回中部日本整形外科災害外科学会・学術集会
(2013.10.3-4 名古屋)

長谷井嬢, 尾崎敏文, 他:

p53 で誘導される 2 種類のプログラム細胞死はヒ

ト骨肉腫細胞の腫瘍融解アデノウイルスへの耐性
を克服する

第 121 回中部日本整形外科災害外科学会・学術集会
(2013.10.3-4 名古屋)

国定俊之, 尾崎敏文:

配向連通気孔構造を有する新しい人工骨の使用経
験

第 33 回整形外バイオマテリアル研究会
(2013.12.7 橿原市)

Yonemoto T, et al.:

Osteosarcoma occurring as second malignancy of
childhood cancers (HOPES006)

18th Annual meeting of Connective Tissue Oncology
Society (2013.10.30-11.2 New York, USA)

米本司, 他:

小児がんの二次がんとして発生した骨肉腫の臨床
像について

第 46 回日本整形外科学会骨・軟部腫瘍学術集会
(2013.7.11-12 東京)

Asanuma K, Matsumine A, et al.:

The expression of Tissue Factor mRNA in bone and soft
tissue sarcoma patients

26th European Musculoskeletal Oncology Society
Meeting (2013.5.29-31 Gothenburg, Sweden)

Ooi T, Matsumine A, et al.:

Clinical outcomes in the oldest old patients (85 years or
old) with musculoskeletal sarcomas

26th European Musculoskeletal Oncology Society
Meeting (2013.5.29-31 Gothenburg, Sweden)

Goto M, Matsumine A, et al.:

Granular cell tumors of soft tissue: A report of five
cases

26th European Musculoskeletal Oncology Society
Meeting (2013.5.29-31 Gothenburg, Sweden)

Matsubara T, Matsumine A, et al.:

Less Radical Resection for Tissue Sarcomas Combined
with Chemotherapy and Acridine Orange Photodynamic
Therapy Produced Excellent Local Control

26th European Musculoskeletal Oncology Society
Meeting (2013.5.29-31 Gothenburg, Sweden)

Matsumine A, et al.:
New hyperthermic treatment with magnetic materials for metastatic bone tumor.
26th European Musculoskeletal Oncology Society Meeting (2013.5.29-31 Gothenburg, Sweden)

Matsumine A, et al.:
Clinical outcomes of revision surgery for failed tumor prostheses
17th General Meeting of International Society of Limb Salvage (2013.9.11-13 Bologna, Italy)

Nakamura T, Matsumine A, et al.:
Clinical outcome of the KLS total Knee system after resection of bone sarcomas of the distal part of the femur: Japanese musculoskeletal oncology group (JMOG) study
17th General Meeting of International Society of Limb Salvage (2013.9.11-13 Bologna, Italy)

伊東直也, 松峯昭彦, 他:
コンパートメント症候群様症状で発症した悪性リンパ腫の1例
第120回中部日本整形外科災害外科学会学術集会 (2013.4.5-6 和歌山)

松原孝夫, 松峯昭彦, 他:
化学療法感受性腫瘍に対するアクリジンオレンジ療法の検討
第120回中部日本整形外科災害外科学会学術集会 (2013.4.5-6 和歌山)

後藤幹伸, 松峯昭彦, 他:
肋骨原発悪性骨腫瘍の治療成績
第120回中部日本整形外科災害外科学会学術集会 (2013.4.5-6 和歌山)

浅沼邦洋, 松峯昭彦, 他:
骨軟部肉腫に他悪性腫瘍を合併した多重癌の検討
第120回中部日本整形外科災害外科学会学術集会 (2013.4.5-6 和歌山)

中村知樹, 松峯昭彦, 他:
腫瘍切除後に自家処理骨を用いて再建を行った大腿骨骨幹部 Ewing 肉腫の治療成績
第120回中部日本整形外科災害外科学会学術集会 (2013.4.5-6 和歌山)

大井徹, 松峯昭彦, 他:
上腕骨近位原発性骨悪性腫瘍に対する治療成績
第120回中部日本整形外科災害外科学会学術集会 (2013.4.5-6 和歌山)

西村明展, 松峯昭彦, 他:
地域在住高齢者に対するロコモ 25 とロコモティブ シンドロームとの関係
第86回日本整形外科学会学術総会 (2013.5.23-26 広島)

松原孝夫, 松峯昭彦, 他:
高悪性軟部腫瘍に対するアクリジンオレンジ療法の検討
第86回日本整形外科学会学術総会 (2013.5.23-26 広島)

松峯昭彦, 他:
骨腫瘍に対する磁性体温熱療法
第86回日本整形外科学会学術総会 (2013.5.23-26 広島)

楠崎克之, 松峯昭彦, 他:
アクリジンオレンジ治療法
第86回日本整形外科学会学術総会 (2013.5.23-26 広島)

加藤俊宏, 松峯昭彦, 他:
脊椎椎体骨折の追跡調査—既存骨折に対する新規骨折の発生様式—
第86回日本整形外科学会学術総会 (2013.5.23-26 広島)

後藤幹伸, 松峯昭彦, 他:
血清可溶性 CD155 量は、悪性骨・軟部腫瘍患者の予後予測に有用である
第46回日本整形外科学会骨・軟部腫瘍学術集会 (2013.7.11-12 東京)

浅沼邦洋, 松峯昭彦, 他:
骨・軟部腫瘍手術で DVT 予防の抗凝固療法は必要か
第46回日本整形外科学会骨・軟部腫瘍学術集会 (2013.7.11-12 東京)

大井徹, 松峯昭彦, 他:
超高齢発症の悪性骨・軟部腫瘍の治療成績

第 46 回日本整形外科学会骨・軟部腫瘍学術集会
(2013.7.11-12 東京)

松峯昭彦, 他:
腫瘍用人工関節再置換の手技的問題点 - 感染症例
に対する治療を中心に -
第 46 回日本整形外科学会骨・軟部腫瘍学術集会
(2013.7.11-12 東京)

松峯昭彦, 他:
がん治療における整形外科医の重要性 - Tumor
Board での検討症例から -
第 46 回日本整形外科学会骨・軟部腫瘍学術集会
(2013.7.11-12 東京)

松原孝夫, 松峯昭彦, 他:
軟部肉腫に対するアクリジンオレンジ療法および
術前化学療法兼用療法の治療成績
第 46 回日本整形外科学会骨・軟部腫瘍学術集会
(2013.7.11-12 東京)

中村知樹, 松峯昭彦, 他:
多発肺転移に対してラジオ波焼灼術を行い長期生
存が得られている軟骨肉腫の 1 例
第 46 回日本整形外科学会骨・軟部腫瘍学術集会
(2013.7.11-12 東京)

松峯昭彦, 他:
膝蓋骨-膝蓋腱-脛骨近位の術中加温/放射線処理に
より膝伸展機構を再建した膝前面軟部肉腫の 3 例
第 46 回日本整形外科学会骨・軟部腫瘍学術集会
(2013.7.11-12 東京)

中村知樹, 松峯昭彦, 他:
軟部肉腫における血清 CRP の臨床的意義
第 46 回日本整形外科学会骨・軟部腫瘍学術集会
(2013.7.11-12 東京)

中塚豊真, 松峯昭彦, 他:
転移性骨・軟部腫瘍に対する CT 透視下凍結療法の
初期経験
第 46 回日本整形外科学会骨・軟部腫瘍学術集会
(2013.7.11-12 東京)

横山弘和, 松峯昭彦, 他:
右胸壁に生じた放射線皮膚潰瘍に対して対側の内
胸動脈穿通枝皮弁で加療した 1 例
日本マイクロサージャリー学会 40 周年記念学術集

会 (2013.9.26-27 盛岡)

萩智仁, 松峯昭彦, 他:
放射線処理脛骨の近位骨端線離開に対して逆行性
血管柄付き大腿骨内顆骨弁を施行した 1 例
日本マイクロサージャリー学会 40 周年記念学術集
会 (2013.9.26-27 盛岡)

中村知樹, 松峯昭彦, 他:
肺転移に対してラジオ波焼灼術を行った高齢者(65
歳以上)骨軟部肉腫の治療成績
第 121 回中部日本整形外科災害外科学会学術集会
(2013.10.3-4 名古屋)

大井徹, 松峯昭彦, 他:
超高齢発症の四肢悪性軟部腫瘍の治療成績
第 121 回中部日本整形外科災害外科学会学術集会
(2013.10.3-4 名古屋)

後藤幹伸, 松峯昭彦, 他:
肋骨を合併切除した胸壁発生軟部肉腫 5 例の治療
成績
第 121 回中部日本整形外科災害外科学会学術集会
(2013.10.3-4 名古屋)

奥野一真, 松峯昭彦, 他:
骨外病変を伴った大腿骨近位悪性骨腫瘍における
腫瘍用人工関節置換術後の患肢機能の検討
第 121 回中部日本整形外科災害外科学会学術集会
(2013.10.3-4 名古屋)

松原孝夫, 松峯昭彦, 他:
長管骨難治性骨巨細胞腫の治療成績
第 121 回中部日本整形外科災害外科学会学術集会
(2013.10.3-4 名古屋)

宮村岳, 松峯昭彦, 他:
骨腫瘍と鑑別を要した特発性大腿骨頭壊死症の一
例
第 121 回中部日本整形外科災害外科学会学術集会
(2013.10.3-4 名古屋)

浅野貴裕, 松峯昭彦, 他:
上腕皮下に発生した骨外性骨肉腫の 1 例
第 121 回中部日本整形外科災害外科学会学術集会
(2013.10.3-4 名古屋)

浅沼邦洋, 松峯昭彦, 他:
軟部腫瘍における血中 fibrinogen 値の検討

第 121 回中部日本整形外科災害外科学会学術集会
(2013.10.3-4 名古屋)

大井徹, 松峯昭彦, 他:
薬物ライブラリを用いた骨肉腫に対する新規治療薬の探索
第 28 回日本整形外科学会基礎学術集会
(2013.10.17-18 千葉)

飯野隆大, 松峯昭彦, 他:
悪性骨・軟部腫瘍における血清中 EXT1 タンパクの意義
第 28 回日本整形外科学会基礎学術集会
(2013.10.17-18 千葉)

後藤幹伸, 松峯昭彦, 他:
肉腫細胞において CD155 は細胞外に分泌されており、悪性骨・軟部腫瘍患者の有用なバイオマーカーとなりうる
第 28 回日本整形外科学会基礎学術集会
(2013.10.17-18 千葉)

松峯昭彦:
悪性軟部腫瘍に対するパゾパニブの治療効果
第 51 回日本癌治療学会学術集会
(2013.10.24-26 京都)

山田一成, 大野貴敏, 他:
EWS/ATF1 は Fos の転写を活性化して細胞増殖に関与する
第 46 回日本整形外科学会骨・軟部腫瘍学術集会
(2013.7.11-12 東京)

大島康司, 大野貴敏, 他:
骨肉腫に悪性転化した骨巨細胞腫の 2 例
第 46 回日本整形外科学会骨・軟部腫瘍学術集会
(2013.7.11-12 東京)

永野昭仁, 大野貴敏, 他:
骨外性骨肉腫の 2 例
第 46 回日本整形外科学会骨・軟部腫瘍学術集会
(2013.7.11-12 東京)

後藤篤史, 大野貴敏, 他:
当科における In-situ preparation(ISP)を併用した悪性骨軟部肉腫症例の検討
第 232 回整形外科集談会東海地方会
(2013.6.22 名古屋)

大野貴敏, 他:
機能温存をめざした腫瘍の治療法
持続動注療法を併用し機能温存を試みた悪性骨腫瘍の治療成績
第 121 回中部日本整形外科災害外科学会学術集会
(2013.10.3-4 名古屋)

後藤篤史, 大野貴敏, 他:
tumoral calcinosis の 4 例
第121回中部日本整形外科災害外科学会学術集会
(2013.10.3-4 名古屋)

Nakayama R, Morioka H, et al.:
Clinical Outcome of Recurrent Myxofibrosarcoma
26th European Musculoskeletal Oncology Society Meeting (2013.5.29-31 Gothenburg, Sweden)

Nakatani F, Morioka H, et al.:
Custom-made ceramic spacer for children with osteosarcoma of lower extremities: a long follow-up.
17th General Meeting of International Society of Limb Salvage (2013.9.11-13 Bologna, Italy)

Susa M, Morioka H, et al.:
Surgical treatment of chondrosarcoma of the chest wall
17th General Meeting of International Society of Limb Salvage
(2013.9.11-13 Bologna, Italy)

Susa M, Morioka H, et al.:
Clinical outcome of giant cell tumor of the mobile spine
17th General Meeting of International Society of Limb Salvage (2013.9.11-13 Bologna, Italy)

Watanabe I, Morioka H, et al.:
Pathologic fracture in giant cell tumor: prognostic importance and treatment implications
18th Annual meeting of Connective Tissue Oncology Society (2013.10.30-11.2 New York, USA)

Susa M, Morioka H, et al.:
Clinical outcome of primary malignant tumor of the mobile spine
18th Annual meeting of Connective Tissue Oncology Society (2013.10.30-11.2 New York, USA)

Horiuchi K, Morioka H, et al.:
Establishment of novel cell lines derived from sarcoma

tissues
18th Annual meeting of Connective Tissue Oncology Society
(2013.10.30-11.2 New York, USA)

Asano N, Morioka H, et al.:
Epithelioid sarcoma: a clinicopathologic study of 44 cases
18th Annual meeting of Connective Tissue Oncology Society
(2013.10.30-11.2 New York, USA)

Kikuta K, Morioka H, et al.:
A proteomic analysis to identify novel proteins related to mechanisms of tumor cell invasion in myxofibrosarcoma
The EuPA 2013 Scientific Meeting
(2013.10.14-17 Saint Malo, France)

浅野拓行, 森岡秀夫, 他:
診断に難渋した大腿部原発炎症性悪性線維性組織球腫の1例
第53回関東整形災害外科学会
(2013.3.28-29 宇都宮)

井上政則, 森岡秀夫, 他:
Osteoid osteoma に対する電気メスを用いた CT ガイド下アブレーションの初期経験
第72回日本医学放射線学会総会
(2013.4.11-14 横浜)

田仲和宏, 森岡秀夫, 他:
悪性骨・軟部腫瘍に対する GEM+DOC 療法
第86回日本整形外科学会学術総会
(2013.5.23-26 広島)

平賀博明, 森岡秀夫, 他:
骨・軟部腫瘍に対する新たな治療薬の出現と今後の戦略 JCOG プロジェクトから見た化学療法の展望
第86回日本整形外科学会学術総会
(2013.5.23-26 広島)

中山口バート, 森岡秀夫, 他:
再発粘液線維肉腫の治療成績
第86回日本整形外科学会学術総会
(2013.5.23-26 広島)

浅野尚文, 森岡秀夫, 他:
類上皮肉腫の治療成績

第86回日本整形外科学会学術総会
(2013.5.23-26 広島)

森井健司, 森岡秀夫, 他:
腫瘍型人工膝関節における深部感染の患肢機能への影響
第86回日本整形外科学会学術総会
(2013.5.23-26 広島)

須佐美知郎, 森岡秀夫, 他:
胸壁軟骨肉腫の治療経験
第86回日本整形外科学会学術総会
(2013.5.23-26 広島)

森岡秀夫, 他:
四肢発生骨巨細胞腫病的骨折の予後について
第86回日本整形外科学会学術総会
(2013.5.23-26 広島)

須佐美知郎, 森岡秀夫, 他:
骨 Paget 病の治療経験
第86回日本整形外科学会学術総会
(2013.5.23-26 広島)

菊田一貴, 森岡秀夫, 他:
浸潤性軟部肉腫の診断と治療 浸潤性軟部腫瘍に対する手術治療戦略
第46回日本整形外科学会骨・軟部腫瘍学術集会
(2013.7.11-12 東京)

森岡秀夫, 他:
腫瘍用人工関節再置換の手技的問題点 腫瘍用人工関節再置換 手技上の工夫と問題点について
第46回日本整形外科学会骨・軟部腫瘍学術集会
(2013.7.11-12 東京)

稲葉尚人, 森岡秀夫, 他:
重粒子線照射後に再発した仙骨脊索腫に対し CT ガイド下凍結融解壊死療法を施行した1例
第46回日本整形外科学会骨・軟部腫瘍学術集会
(2013.7.11-12 東京)

関田哲也, 森岡秀夫, 他:
会陰部に発生した腸管外 GIST の1例
第46回日本整形外科学会骨・軟部腫瘍学術集会
(2013.7.11-12 東京)

渡部逸央, 森岡秀夫, 他:
高齢者(80歳以上)における軟部肉腫の治療成績

第 46 回日本整形外科学会骨・軟部腫瘍学術集会
(2013.7.11-12 東京)

大久保寿樹, 森岡秀夫, 他:
骨外性粘液型軟骨肉腫の治療成績
第 46 回日本整形外科学会骨・軟部腫瘍学術集会
(2013.7.11-12 東京)

森 智章, 森岡秀夫, 他:
胞巣状軟部肉腫の治療成績
第 46 回日本整形外科学会骨・軟部腫瘍学術集会
(2013.7.11-12 東京)

菊田一貴, 森岡秀夫, 他:
再発粘液線維肉腫の治療成績
第 46 回日本整形外科学会骨・軟部腫瘍学術集会
(2013.7.11-12 東京)

須佐美知郎, 森岡秀夫, 他:
原発性脊椎悪性腫瘍の治療経験
第 46 回日本整形外科学会骨・軟部腫瘍学術集会
(2013.7.11-12 東京)

渡部逸央, 森岡秀夫, 他:
当院における通常型骨肉腫の治療成績
年代別変化
第 46 回日本整形外科学会骨・軟部腫瘍学術集会
(2013.7.11-12 東京)

宇高 徹, 森岡秀夫, 他:
横紋筋肉腫治療後 26 年で発症した放射線誘発性軟
骨肉腫の 1 例
第 46 回日本整形外科学会骨・軟部腫瘍学術集会
(2013.7.11-12 東京)

穴澤 卯圭, 森岡秀夫, 他:
橈尺骨遠位に生じた骨巨細胞腫の治療成績
第 46 回日本整形外科学会骨・軟部腫瘍学術集会
(2013.7.11-12 東京)

須佐美知郎, 森岡秀夫, 他:
脊椎に発生した骨巨細胞腫の治療成績
第 46 回日本整形外科学会骨・軟部腫瘍学術集会
(2013.7.11-12 東京)

森井健司, 森岡秀夫, 他:
腫瘍型人工膝関節感染例の感性制御の実態調査
第 46 回日本整形外科学会骨・軟部腫瘍学術集会

(2013.7.11-12 東京)

堀内圭輔, 森岡秀夫, 他:
新規 undifferentiated pleomorphic sarcoma 細胞株の樹
立
第 46 回日本整形外科学会骨・軟部腫瘍学術集会
(2013.7.11-12 東京)

菊田一貴, 森岡秀夫, 他:
粘液線維肉腫のプロテオーム解析(Proteomic study
on Myxofibrosarcoma)
第 46 回日本整形外科学会骨・軟部腫瘍学術集会
(2013.7.11-12 東京)

森 智章, 森岡秀夫, 他:
骨原発平滑筋肉腫の治療成績
第 62 回東日本整形災害外科学会
(2013.9.19-21 軽井沢)

中川瑠美, 森岡秀夫, 他:
大菱形骨に転移した腎細胞癌の 1 例
第 62 回東日本整形災害外科学会
(2013.9.19-21 軽井沢)

瀬戸貴之, 森岡秀夫, 他:
石灰化を伴った有痛性小腫瘍として発症した滑膜
肉腫の 1 例
第 62 回東日本整形災害外科学会
(2013.9.19-21 軽井沢)

菊田一貴, 森岡秀夫, 他:
粘液線維肉腫のプロテオーム解析(Proteomic study
on Myxofibrosarcoma)
第 72 回日本癌学会学術総会
(2013.10.3-5 横浜)

森 智章, 森岡秀夫, 他:
TNF と IL-1 は骨肉腫細胞株 AX の腫瘍形成に必須
のサイトカインである
第 28 回日本整形外科学会基礎学術集会
(2013.10.17-18 千葉)

森岡秀夫:
骨巨細胞腫治療薬としてのデノスマブの出現と今
後の治療戦略
第 51 回日本癌治療学会学術集会
(2013.10.24-26 京都)

森岡秀夫, 他:

運動器に発生する小児がん切除後の機能再建—悪性骨腫瘍に対する患肢温存手術を中心として—
第 55 回日本小児血液・がん学会学術集会
(2013.11.29-12.1 福岡)

Matsumoto S:

Surgical treatment of soft tissue sarcoma
The 57th Annual Fall Congress of the Korean
Orthopaedic Association (2013.10.17-19 Korea)

Matsumoto S:

Surgical treatment of locally advanced soft tissue
sarcoma
The 8th International Congress of Chinese Orthopaedic
Association
(2013.11.7-10 Beijing, China)

松本誠一:

軟部肉腫：最新の診断と治療
第 1 回練馬区整形外科医会教育講演研修講演会
(2013.2.20 東京)

松本誠一:

運動器腫瘍手術の要点
第 69 回京都運動器疾患フォーラム
(2013.5.13 京都)

松本誠一, 他:

軟部肉腫における縮小手術の適応と限界
第 86 回日本整形外科学会学術総会
(2013.5.23-26 広島)

下地尚, 松本誠一, 他:

ISP 法を用いた骨・軟部肉腫における縮小手術への
挑戦
第 86 回日本整形外科学会学術総会
(2013.5.23-26 広島)

下地尚, 松本誠一, 他:

遺伝子発現解析を通じた浸潤型軟部肉腫の浸潤能
に關与する遺伝子の胔定
第 86 回日本整形外科学会学術総会
(2013.5.23-26 広島)

中山隆之, 松本誠一, 他:

高分化型脂肪肉腫と脂肪腫のゲノムコピー数解析
および遺伝子発現解析
第 86 回日本整形外科学会学術総会

(2013.5.23-26 広島)

阿江啓介, 松本誠一, 他:

低悪性軟部肉腫に対する新しい切除縁分類—切除
縁評価法の妥当性の検討—
第 86 回日本整形外科学会学術総会
(2013.5.23-26 広島)

杉浦善弥, 松本誠一, 他:

がん研有明病院における FNCLCC grading system に
よる軟部肉腫の悪性度評価と予後
第 46 回日本整形外科学会骨・軟部腫瘍学術集会
(2013.7.11-12 東京)

下地尚, 松本誠一, 他:

浸潤型軟部肉腫への治療戦略
第 46 回日本整形外科学会骨・軟部腫瘍学術集会
(2013.7.11-12 東京)

蛭田啓之, 松本誠一, 他:

浸潤型軟部肉腫の病理診断と組織学的特徴
第 46 回日本整形外科学会骨・軟部腫瘍学術集会
(2013.7.11-12 東京)

阿江啓介, 松本誠一, 他:

切除縁評価—バリア概念の検証—
第 46 回日本整形外科学会骨・軟部腫瘍学術集会
(2013.7.11-12 東京)

松本誠一:

骨・軟部腫瘍診療の魅力
第 46 回日本整形外科学会骨・軟部腫瘍学術集会
(2013.7.11-12 東京)

谷澤泰介, 松本誠一, 他:

腫瘍用人工膝関節再置換の検討
第 46 回日本整形外科学会骨・軟部腫瘍学術集会
(2013.7.11-12 東京)

早川景子, 松本誠一, 他:

摘出術による広範囲汚染と多発肺転移を示す軟部
肉腫に対し、手術と化学療法にて良好な経過の得ら
れた 1 例
第 46 回日本整形外科学会骨・軟部腫瘍学術集会
(2013.7.11-12 東京)

藤淵剛次, 松本誠一, 他:

妊娠 15 週、輸血拒否、人工関節を用いた再建を要

した骨巨細胞腫の1例

第46回日本整形外科学会骨・軟部腫瘍学術集会
(2013.7.11-12 東京)

高橋晃, 松本誠一, 他:

胸部 X 線異常を契機に発見された胞巣状軟部肉腫
の検討

第46回日本整形外科学会骨・軟部腫瘍学術集会
(2013.7.11-12 東京)

五木田茶舞, 松本誠一, 他:

外科的切除によるデスモイドの治療成績

第46回日本整形外科学会骨・軟部腫瘍学術集会
(2013.7.11-12 東京)

松本誠一:

運動器疾患の診断・治療の啓発

第9回和歌山骨関節靭帯フォーラム
(2013.9.7 和歌山)

安宰成, 松本誠一, 他:

広範切除材料にて小さなリンパ節転移を認めた滑
膜肉腫の1例

第669回関東整形災害学会(2013.9.28 東京)

山本尚輝, 松本誠一, 他:

掻爬セメント充填後20年以上経過した大腿骨遠位
骨巨細胞腫5例の膝関節機能

第669回関東整形災害学会(2013.9.28 東京)

宮田朗, 松本誠一, 他:

腫瘍用人工足関節置換術後14年経過した脛骨遠位
骨肉腫の1例

第669回関東整形災害学会(2013.9.28 東京)

Hiraoka K, et al.:

Effect of personalized peptide vaccination for metastatic
bone and soft tissue sarcoma

15th Deutsch-Japanische Orthopädische und
Unfallchirurgische Tagung
(2013.10.22 Berlin German)

Ishibashi Y, Hiraoka K, et al.:

Expression and gene status of anaplastic lymphoma
kinase in soft tissue tumors (86 cases)

15th Deutsch-Japanische Orthopädische und
Unfallchirurgische Tagung
(2013.10.22 Berlin German)

平岡弘二, 他:

転移性骨軟部肉腫に対するテラーメイドがんペ
プチドワクチン療法

第125回西日本整形・災害外科学会学術集会
(2013.6.8-9 久留米)

中村洋介, 平岡弘二, 他:

上腕骨骨腫瘍骨頭切除後の再建法

第125回西日本整形・災害外科学会学術集会
(2013.6.8-9 久留米)

平岡弘二, 他:

Effect of personalized peptide vaccination for metastatic
bone and soft tissue sarcoma

第46回日本整形外科学会骨・軟部腫瘍学術集会
(2013.7.11-12 東京)

濱田哲矢, 平岡弘二, 他:

Ossifying synovial sacoma の1例

第46回日本整形外科学会骨・軟部腫瘍学術集会
(2013.7.11-12 東京)

平岡弘二:

外来診療における骨軟部腫瘍の取り扱い

- up to date -

筑後臨床整形外科医会 (2013.7.19久留米)

Kubo T, Shimose S, et al.:

Expression and role of glucose transporter protein-1 in
osteosarcoma

The 2014 American Academy of Orthopaedic Surgeons
Annual Meeting

(2014.3.11-15 New Orleans, USA)

吉山晶, 森井健司, 他:

脂肪腫と高分化型脂肪肉腫の判別における血清
d-dimer の有用性の検討

第86回日本整形外科学会学術総会
(2013.5.23-26 広島)

田島崇, 森井健司, 他:

神経刺激装置は末梢神経鞘腫の術後神経障害発生
率を低下させる

第86回日本整形外科学会学術総会
(2013.5.23-26 広島)

森井健司, 他:

腫瘍型人工膝関節における深部感染の患肢機能へ

の影響

第 86 回日本整形外科学会学術総会
(2013.5.23-26 広島)

森井健司, 他:

腫瘍型人工膝関節感染例の感染制御の実態調査
第 46 回日本整形外科学会骨・軟部腫瘍学術集会
(2013.7.11-12 東京)

青柳貴之, 森井健司, 他:

Bax はゾレドロン酸による肺癌骨転移治療における
薬剤耐性を制御する
第 46 回日本整形外科学会骨・軟部腫瘍学術集会
(2013.7.11-12 東京)

藤野節, 森井健司, 他:

腸骨転移を来した高齢者の肋骨腫瘍の 1 例
第 46 回日本整形外科学会骨・軟部腫瘍学術集会
(2013.7.11-12 東京)

田島崇, 森井健司, 他:

プロテオーム解析による粘液型脂肪肉腫に対する
個別化医療のためのバイオマーカー探索
第 28 回日本整形外科学会基礎学術集会
(2013.10.17-18 千葉)

吉山晶, 森井健司, 他:

ゾレドロン酸の抗腫瘍効果に対する耐性獲得と癌
幹細胞性の発現
第 28 回日本整形外科学会基礎学術集会
(2013.10.17-18 千葉)

諸井威彦, 森井健司, 他:

滑膜軟骨腫瘍が疑われ、多数の関節内腫瘍を伴った
リウマチ膝と考えられた一例
第 42 回杏林医学会総会 (2013.11.16 東京)

川野洋介, 森井健司, 他:

3DCT を用いて経皮的切除した類骨骨腫の 2 例
第42回杏林医学会総会 (2013.11.16 東京)

Imura Y, Yoshikawa H, et al.:

Antitumor effect of an mTOR inhibitor (RAD001)
against epithelioid sarcoma cell lines
17th General Meeting of International Society of Limb
Salvage (2013.9.11-13 Bologna, Italy)

Yasui H, Yoshikawa H, et al.:

Anti-tumor effect of an mTOR inhibitor, RAD001 to

synovial sarcoma

17th General Meeting of International Society of Limb
Salvage (2013.9.11-13 Bologna, Italy)

Naka N, Yoshikawa H, et al.:

Targeted strategy to treat synovial sarcoma
8th combined Meeting of orthopaedic research societies
(2013.10.13-16 Venice, Italy)

吉川秀樹:

骨軟部腫瘍の誤診例
北摂整形外科集談会 (2013.2.1 豊中)

吉川秀樹:

整形外科医が誤診しやすい骨軟部腫瘍
骨軟部腫瘍 Expert Meeting (2013.5.1 東京)

吉川秀樹:

歴史における日本の果たした役割-骨腫瘍
第 86 回日本整形外科学会学術総会
(2013.5.23-26 広島)

吉川秀樹:

誤診例から学ぶ骨軟部腫瘍診断のピットフォール
静岡脊椎脊髄腫瘍研究会 (2013.6.20 浜松)

吉川秀樹:

整形外科医が誤診しやすい骨軟部腫瘍
骨と腫瘍について考える会 (2013.7.3 那覇)

伊村慶紀, 吉川秀樹, 他:

in vivo にて血腫形成を示す新規血管腫様類上皮肉
腫細胞株の樹立
第 46 回日本整形外科学会骨・軟部腫瘍学術集会
(2013.7.11-12 東京)

王谷英達, 吉川秀樹, 他:

新規淡明細胞肉腫株に対する抗血管新生阻害薬の
治療効果
第 46 回日本整形外科学会骨・軟部腫瘍学術集会
(2013.7.11-12 東京)

濱田健一郎, 吉川秀樹, 他:

Post radiation sarcoma の治療成績
第 46 回日本整形外科学会骨・軟部腫瘍学術集会
(2013.7.11-12 東京)

安井広彦, 吉川秀樹, 他:

滑膜肉腫に対する trabectedin (Yondelis; ET743)の有

効性

第 28 回日本整形外科学会基礎学術集会
(2013.10.17-18 千葉)

伊村慶紀, 吉川秀樹, 他:

類上皮肉腫に対する mTOR 阻害剤 (RAD001) の効果

第 28 回日本整形外科学会基礎学術集会
(2013.10.17-18 千葉)

王谷英達, 吉川秀樹, 他:

ドキシサイクリン誘導系による融合遺伝子抑制ヒト滑膜肉腫細胞株の樹立

第 28 回日本整形外科学会基礎学術集会
(2013.10.17-18 千葉)

吉川秀樹:

誤診例から学ぶ骨軟部腫瘍診断のピットフォール
第 1 回北海道整形外科ウインターセミナー
(2013.11.1 札幌)

吉川秀樹:

整形外科医が誤診しやすい骨軟部腫瘍
第 36 回武蔵南部整形外科学会学術講演会
(2013.11.2 川崎)

吉川秀樹:

骨軟部腫瘍診断のピットフォール: 誤診例を中心に
京都整形外科医会 11 月定例会 (2013.11.16 京都)

吉川秀樹:

骨軟部腫瘍診断のピットフォール: 誤診例からの教訓
第 6 回運動器 An Update (2013.11.21 東京)

Hosaka M, et al.:

Langerhans cell histiocytosis of bone -clinical and radiological aspects-
17th General Meeting of International Society of Limb Salvage (2013.9.11-13 Bologna, Italy)

Watanuki M, Hosaka M, et al.:

Length of bone window correlated with length of restricted weight-bearing after curettage of bone tumors and tumor-like lesion with beta-tricalcium phosphate grafting

17th General Meeting of International Society of Limb Salvage (2013.9.11-13 Bologna, Italy)

伊東健太郎, 保坂正美, 他:

距骨病変より診断に至った 小児 B リンパ芽球性リンパ腫の 1 例

第 110 回東北整形災害外科学会 (2012.6.7-8 山形)

吉田新一郎, 保坂正美, 他:

脛骨に発生した間葉性軟骨肉腫の 1 例

第 110 回東北整形災害外科学会 (2012.6.7-8 山形)

保坂正美, 他:

大腿骨頸部発生骨腫瘍の掻爬時における至適進入路

第 46 回日本整形外科学会骨・軟部腫瘍学術集会
(2013.7.11-12 東京)

保坂正美, 他:

骨巨細胞腫に対する無水エタノール処理および純リン酸3カルシウム充填術

第 46 回日本整形外科学会骨・軟部腫瘍学術集会
(2013.7.11-12 東京)

綿貫宗則, 保坂正美, 他:

下肢良性骨腫瘍に対するβ-TCP充填術では腫瘍体積と開窓面積が術後の免荷期間に影響する

第 46 回日本整形外科学会骨・軟部腫瘍学術集会
(2013.7.11-12 東京)

入江太一, 保坂正美, 他:

G-CSF 産生腸腰筋内軟部腫瘍の 1 例

第 46 回日本整形外科学会骨・軟部腫瘍学術集会
(2013.7.11-12 東京)

泉山拓也, 保坂正美, 他:

前胸部に発生した Plexiform fibrohistiocytic tumor の 1 例

第 46 回日本整形外科学会骨・軟部腫瘍学術集会
(2013.7.11-12 東京)

鈴木堅太郎, 保坂正美, 他:

肋骨に発生した Posttraumatic fibro-osseous lesion の 1 例

第 46 回日本整形外科学会骨・軟部腫瘍学術集会
(2013.7.11-12 東京)

三宅公太, 保坂正美, 他:

術後 14 年で骨転移をきたした phosphaturic mesenchymal tumor の 1 例
第 46 回日本整形外科学会骨・軟部腫瘍学術集会
(2013.7.11-12 東京)

千葉晋平, 保坂正美, 他:
足部に発症し著しい石灰化を呈した infantile myofibromatosis の 1 例
第 46 回日本整形外科学会骨・軟部腫瘍学術集会
(2013.7.11-12 東京)

小松繁允, 保坂正美, 他:
金属アレルギーのため自家腓骨の髓内挿入を行った大腿骨近位線維性骨異形成症の 1 例
第 46 回日本整形外科学会骨・軟部腫瘍学術集会
(2013.7.11-12 東京)

保坂正美, 他:
骨肉腫の集学的治療
第 11 回日本臨床腫瘍学会学術集会
(2013.8.29-31 仙台)

塩田有規, 保坂正美, 他:
右大腿骨近位部骨腫瘍再発の 1 例
第 20 回東北地区骨・軟部腫瘍研究会
(2013.10.12 仙台)

保坂正美, 他:
腋窩部の皮下に発生したユーイング肉腫の 1 例
日本ユーイング肉腫研究会 (JESS) 総会
(2014.1.26 東京)

保坂正美:
骨・軟部腫瘍とみまちがう病変 - 炎症と感染を中心に -
第3回宮城骨・軟部腫瘍研究会 (2014.2.1 仙台)

Tsukahara T, Wada T, et al.:
Development of peptide vaccination therapy targeting apoptosis regulator protein PBF for patients with osteosarcoma
The 15th International Congress of Immunology
(2013.8.22-27 Milan, Italy)

塚原智英, 和田卓郎, 他:
Development of the functional probe against an autologous CTL-defined sarcoma stem cell-associated antigen

第 72 回日本癌学会学術総会 (2013.10.3-5 横浜)

塚原智英, 和田卓郎, 他:
Development of the functional probe against an autologous CTL-defined sarcoma stem cell-associated antigen
第42回日本免疫学会総会 (2013.12.11-13 幕張)

Sugiura H, et al.:
Surgical Margin and Local Re-recurrence for patients with Locally Recurrent Soft-Tissue Sarcomas
17th General Meeting of International Society of Limb Salvage (2013.9.11-13 Bologna, Italy)

二村尚久, 杉浦英志, 他:
四肢長管骨発生骨巨細胞腫の発生部位—骨端線の位置関係に関する考察—
第 86 回日本整形外科学会学術総会
(2013.5.23-26 広島)

濱田俊介, 杉浦英志, 他:
隆起性皮膚線維肉腫の局所浸潤性と線維肉腫成分の検討
第 86 回日本整形外科学会学術総会
(2013.5.23-26 広島)

杉浦英志, 他:
骨・軟部腫瘍切除後骨欠損に対する温熱処理骨再建法
第 86 回日本整形外科学会学術総会
(2013.5.23-26 広島)

杉浦英志, 他:
脊椎転移に対する脊椎打ち抜き原体照射法の有用性
第 86 回日本整形外科学会学術総会
(2013.5.23-26 広島)

山田健志, 杉浦英志, 他:
小円形細胞肉腫に対する治療戦略の将来展望
第 86 回日本整形外科学会学術総会
(2013.5.23-26 広島)

小澤英史, 杉浦英志, 他:
骨・軟部肉腫に対して腓骨遠位部合併切除を要した症例における術後機能と合併症
第 46 回日本整形外科学会骨・軟部腫瘍学術集会
(2013.7.11-12 東京)

生田国大, 杉浦英志, 他:
骨・軟部腫瘍切除再建に移植した自家骨および自家
処理骨の成績

第 46 回日本整形外科学会骨・軟部腫瘍学術集会
(2013.7.11-12 東京)

杉浦英志, 他:
軟部肉腫における広範切除術後の局所再発と切除
縁についての検討

第 46 回日本整形外科学会骨・軟部腫瘍学術集会
(2013.7.11-12 東京)

杉浦英志, 他:
再発軟部肉腫に対する切除縁と瘢痕組織の取り扱
いについての検討

第 46 回日本整形外科学会骨・軟部腫瘍学術集会
(2013.7.11-12 東京)

山田芳久, 杉浦英志, 他:
再発転移巣切除を繰り返し長期無病生存を維持で
きた滑膜肉腫の 1 例

第 46 回日本整形外科学会骨・軟部腫瘍学術集会
(2013.7.11-12 東京)

吉田雅博, 杉浦英志, 他:
後腹膜軟部肉腫に対する動注化学療法の有用性
第 46 回日本整形外科学会骨・軟部腫瘍学術集会
(2013.7.11-12 東京)

山田健志, 杉浦英志, 他:
高リスク小円形細胞肉腫に対する大量化学療法の
適応と限界

第 46 回日本整形外科学会骨・軟部腫瘍学術集会
(2013.7.11-12 東京)

二村尚久, 杉浦英志, 他:
骨外 Ewing 肉腫の切除縁設定に関する考察: 化学療
法後の画像に基づいてよいか

第 46 回日本整形外科学会骨・軟部腫瘍学術集会
(2013.7.11-12 東京)

奥田洋史, 杉浦英志, 他:
嚢胞を有する滑膜肉腫の画像的特徴と診断法につ
いての検討

第 46 回日本整形外科学会骨・軟部腫瘍学術集会
(2013.7.11-12 東京)

奥田洋史, 杉浦英志, 他:

脂肪系腫瘍の ECRI と病理像との関係
第 46 回日本整形外科学会骨・軟部腫瘍学術集会
(2013.7.11-12 東京)

長谷川弘晃, 杉浦英志, 他:
腫瘍用人工関節置換術後も深部感染を来した 3 例
第 121 回中部日本整形外科災害外科学会学術集会
(2013.10.3-4 名古屋)

大田剛広, 杉浦英志, 他:
骨軟部腫瘍と鑑別を要した gossypiboma の 2 例.
第 121 回中部日本整形外科災害外科学会学術集会
(2013.10.3-4 名古屋)

杉浦英志, 他:
悪性軟部腫瘍に対するパゾパニブの治療効果と投
与法についての検討.
第 51 回日本癌治療学会学術集会
(2013.10.24-26 京都)

吉田雅博, 杉浦英志, 他:
頭頸部癌における骨転移の治療成績.
第 51 回日本癌治療学会学術集会
(2013.10.24-26 京都)

Nishida Y, et al.:
Hyaluronan, a possible therapeutic target, for
musculoskeletal malignancies
9th International Conference on Hyaluronan
(2013.6.2-7 Oklahoma, USA)

Ikuta K, Nishida Y, et al.:
Roles of hyaluronan as a significant prognostic factor
and a potential therapeutic target in patients with
malignant peripheral nerve sheath tumors
9th International Conference on Hyaluronan
(2013.6.2-7 Oklahoma, USA)

Nishida Y, et al.:
Clinical course of NF1 patients until diagnosis of
MPNST
17th General Meeting of International Society of Limb
Salvage (2013.9.11-13 Bologna, Italy)

Arai E, Nishida Y, et al.:
Residual tumor after unplanned excision predicts
clinical aggressiveness for soft tissue sarcomas
17th General Meeting of International Society of Limb

Salvage (2013.9.11-13 Bologna, Italy)

Nishida Y, et al.:

Internatinal marginal resection for patients with extra-peritoneal desmoid tumors following meloxicam treatment

17th General Meeting of International Society of Limb Salvage (2013.9.11-13 Bologna, Italy)

Tsukushi S, Nishida Y, et al.:

Prognostic significance of histological invasion in high grade soft tissue sarcomas

17th General Meeting of International Society of Limb Salvage (2013.9.11-13 Bologna, Italy)

Kozawa E, Nishida Y, et al.:

Bone involvement by soft tissue sarcomas confirmed with histology is correlated with poor prognosis of the patients

17th General Meeting of International Society of Limb Salvage (2013.9.11-13 Bologna, Italy)

Hamada S, Nishida Y, et al.:

The signal patterns of MRI predict the efficacy of meloxicam for patients with extra-peritoneal desmoid tumors

18th Annual meeting of Connective Tissue Oncology Society (2013.10.30-11.2 New York, USA)

Urakawa H, Nishida Y, et al.:

Perioperative chemotherapy with doxorubicin and ifosfamide for bone sarcomas in adult and older patients

18th Annual meeting of Connective Tissue Oncology Society (2013.10.30-11.2 New York, USA)

Nishida Y, et al.:

Low dose chemotherapy with methotrexate and vinblastine for patients with extra-peritoneal desmoid tumors following meloxicam treatment

18th Annual meeting of Connective Tissue Oncology Society (2013.10.30-11.2 New York, USA)

西田佳弘, 他:

胸骨発生原発性悪性骨腫瘍に対する切除後再建
第 120 回中部日本整形外科学会災害外科学会学術集会 (2013.4.5-6 和歌山)

小澤英史, 西田佳弘, 他:

腓骨遠位部合併切除を要した骨軟部肉腫症例の臨床成績

第 120 回中部日本整形外科学会災害外科学会学術集会 (2013.4.5-6 和歌山)

西田佳弘:

未来への扉 骨・軟部腫瘍 ADL、QOL 維持をめざした治療体系の確立

第 86 回日本整形外科学会学術総会 (2013.5.23-26 広島)

西田佳弘, 他:

骨・軟部腫瘍に対する新たな治療薬の出現と今後の戦略 良性腫瘍に対する新しい治療 デスモイド

第 86 回日本整形外科学会学術総会 (2013.5.23-26 広島)

二村尚久, 西田佳弘, 他:

四肢長管骨発生骨巨細胞腫の発生部位 骨端線的位置関係に関する考察

第 86 回日本整形外科学会学術総会 (2013.5.23-26 広島)

浜田俊介, 西田佳弘, 他:

隆起性皮膚線維肉腫の局所浸潤性と線維肉腫成分の検討

第 86 回日本整形外科学会学術総会 (2013.5.23-26 広島)

筑紫聡, 西田佳弘, 他:

悪性線維性組織球腫および粘液線維肉腫の臨床病理学的解析

第 86 回日本整形外科学会学術総会 (2013.5.23-26 広島)

生田国大, 西田佳弘, 他:

悪性末梢神経鞘腫瘍におけるヒアルロン酸、ヒアルロン酸合成酵素、CD44 の発現様式と予後との関連

第 86 回日本整形外科学会学術総会 (2013.5.23-26 広島)

山田健志, 西田佳弘, 他:

小円形細胞肉腫に対する治療戦略の将来展望

第 86 回日本整形外科学会学術総会 (2013.5.23-26 広島)

西田佳弘, 他:

腫瘍用人工関節再置換の手技的問題点 処理骨併用
腫瘍用人工関節の再置換
第 46 回日本整形外科学会骨・軟部腫瘍学術集会
(2013.7.11-12 東京)

生田国大, 西田佳弘, 他:
骨・軟部腫瘍切除再建に移植した自家骨および自家
処理骨の成績
第 46 回日本整形外科学会骨・軟部腫瘍学術集会
(2013.7.11-12 東京)

小澤英史, 西田佳弘, 他:
骨・軟部肉腫に対して腓骨遠位部合併切除を要した
症例における術後機能と合併症
第 46 回日本整形外科学会骨・軟部腫瘍学術集会
(2013.7.11-12 東京)

浦川浩, 西田佳弘, 他:
骨転移症例における骨関連事象に関連する因子の
検討
第 46 回日本整形外科学会骨・軟部腫瘍学術集会
(2013.7.11-12 東京)

筑紫聡, 西田佳弘, 他:
悪性線維性組織球腫および粘液線維肉腫の臨床病
理学的解析
第 46 回日本整形外科学会骨・軟部腫瘍学術集会
(2013.7.11-12 東京)

新井英介, 西田佳弘, 他:
腓骨採取部にβTCP 移植を行った患者の骨形成およ
び足関節アライメントの解析
第 46 回日本整形外科学会骨・軟部腫瘍学術集会
(2013.7.11-12 東京)

濱田俊介, 西田佳弘, 他:
腹腔外デスマイド腫瘍 MRI 所見によるメロキシ
カム保存治療の効果予測
第 46 回日本整形外科学会骨・軟部腫瘍学術集会
(2013.7.11-12 東京)

西田佳弘, 他:
胸骨合併切除を要した骨・軟部腫瘍症例の検討
第 46 回日本整形外科学会骨・軟部腫瘍学術集会
(2013.7.11-12 東京)

紫藤洋二, 西田佳弘, 他:
骨盤後腹膜から坐骨切痕を介して臀筋内に進展し

た巨大 dumbell 型軟部腫瘍に対しての手術アプロ
ーチ
第 46 回日本整形外科学会骨・軟部腫瘍学術集会
(2013.7.11-12 東京)

二村尚久, 西田佳弘, 他:
骨外 Ewing 肉腫の切除縁設定に関する考察 化学
療法後の画像に基づいてよいか
第 46 回日本整形外科学会骨・軟部腫瘍学術集会
(2013.7.11-12 東京)

清水光樹, 西田佳弘, 他:
多発肺転移を有する胸椎血管肉腫患者に対し外来
化学療法にて長期生存を得た 1 例
第 46 回日本整形外科学会骨・軟部腫瘍学術集会
(2013.7.11-12 東京)

山田芳久, 西田佳弘, 他:
再発転移巣切除を繰り返し長期無病生存を維持で
きた滑膜肉腫の 1 例
第 46 回日本整形外科学会骨・軟部腫瘍学術集会
(2013.7.11-12 東京)

筑紫聡, 西田佳弘, 他:
高悪性度軟部肉腫における浸潤性の予後に与える
影響
第 46 回日本整形外科学会骨・軟部腫瘍学術集会
(2013.7.11-12 東京)

西田佳弘, 他:
軟部肉腫患者治療のセンター化に向けた啓発活動
と実態調査
第 46 回日本整形外科学会骨・軟部腫瘍学術集会
(2013.7.11-12 東京)

鳥山和宏, 西田佳弘, 他:
移植皮弁の選択 私のファーストチョイス 足
部・下腿に用いる皮弁 腓腹筋弁による膝周囲の再
建および大網による感染創の治療
日本マイクロサージャリー学会 40 周年記念学術集
会 (2013.9.26-28 岩手)

浦川浩, 西田佳弘, 他:
高齢者悪性骨軟部腫瘍に対する治療法 高齢者軟部
肉腫に対するドキシソルピシン外来化学療法の検討
第 121 回中部日本整形外科災害外科学会学術集会
(2013.10.3-4 名古屋)

浦川浩, 西田佳弘, 他:

中高年発症骨原発肉腫に対するイホスファミド/
キソルピシン補助化学療法の検討
第 121 回中部日本整形外科学会災害外科学会学術集会
(2013.10.3-4 名古屋)

生田国大, 西田佳弘, 他:
ヒト悪性末梢神経鞘腫瘍細胞に対するヒアルロン酸
合成阻害剤の抗腫瘍効果
第 5 回レックリングハウゼン病学会学術大会
(2013.10.20 東京)

Abe S, et al.:
Pre-differentiated mesenchymal stem cell towards the
chondrogenic pathway is powerful inducers of bone
formation
17th General Meeting of International Society of Limb
Salvage (2013.9.11-13 Bologna, Italy)

Sato K, Abe S, et al.:
Challenging reconstruction of large bone defects by
mesenchymal stem cell derived chondrogenic cells
(MSC-DCs)
17th General Meeting of International Society of Limb
Salvage (2013.9.11-13 Bologna, Italy)

Sato K, Abe S, et al.:
The comparison of bone healing process between and
frozen bone autografts
17th General Meeting of International Society of Limb
Salvage (2013.9.11-13 Bologna, Italy)

佐藤健二, 阿部哲士, 他:
間葉系幹細胞由来軟骨細胞(MSC-DCs)移植による
ラット大腿骨広範骨欠損の再生
第 28 回日本整形外科学会基礎学術集会
(2013.10.17-18 千葉)

新井貴之, 横山庫一郎, 他:
肋骨発生の epithelioid hemangioma の 1 例
第 125 回西日本整形災害外科学会
(2013.6.8-9 久留米)

前川啓, 横山庫一郎, 他:
左第 3 肋骨に発生した骨皮質の菲薄化と胸腔内へ
の突出を伴う骨腫瘍の 1 例
第 46 回日本整形外科学会骨・軟部腫瘍学術集会
(2013.7.11-12 東京)
岩崎元気, 横山庫一郎, 他:

同種移植骨より発生した骨悪性線維性組織球腫の 1
例
第 46 回日本整形外科学会骨・軟部腫瘍学術集会
(2013.7.11-12 東京)

大塚洋, 横山庫一郎, 他:
非定形的な部位に発生した spindle cell lipoma 2 例の
画像診断
第 126 回西日本整形災害外科学会
(2013.11.9-10 宇部)

Hatano H, et al.:
Reconstruction of the Proximal Femur by Using a
Tumor Endoprosthesis with Ceramic Heads
17th General Meeting of International Society of Limb
Salvage(2013.9.11-13 Bologna, Italy)

小林宏人, 畠野宏史, 他:
指粘液嚢腫と指ガングリオン 非典型例の検討
第 212 回新潟整形外科学研究会((2013.1.12 新潟)

畠野宏史, 他:
大腿骨近位部転移性骨腫瘍に対する大腿骨近位部
置換術後の予後および歩行機能からみた手術適応
第 86 回日本整形外科学会学術総会
(2013.5.23-26 広島)

畠野宏史, 他:
腫瘍用人工膝関節の使用機種と再置換における問
題点
第 46 回日本整形外科学会骨・軟部腫瘍学術集会
(2013.7.11-12 東京)

生越章, 畠野宏史, 他:
脂肪系腫瘍の遺伝子異常と年齢・腫瘍径の関係 脂
肪腫は先天性か
第 46 回日本整形外科学会骨・軟部腫瘍学術集会
(2013.7.11-12 東京)

有泉高志, 畠野宏史, 他:
右第 2 趾腫瘍の 1 例
第 20 回東北骨軟部腫瘍研究会 (2013.10.12 仙台)

吉田行弘:
合併症を起こさない腫瘍型人工関節置換術のポイ
ント
第 1 回名古屋結合組織腫瘍研究フォーラム
(2013.4.12 名古屋)

吉田行弘:

一般外来でよくみかける小児骨腫瘍について

第 101 回相模原市整形外科医会・第 373 回小児科医
会合同学術講演 (2013.11.20 神奈川)

高橋満, 他:

転移性骨腫瘍の骨・軟部腫瘍専門病院での治療法
—放射線治療を受けた脊椎転移症例の予後—
第 86 回日本整形外科学会学術総会
(2013.5.23-26 広島)

片桐浩久, 高橋満, 他:

切除不能肉腫に対する治療戦略
第 46 回日本整形外科学会骨・軟部腫瘍学術集会
(2013.7.11-12 東京)

高橋満, 他:

多発骨病変のみが進行した原発不明悪性腫瘍症例
の経過
第 46 回日本整形外科学会骨・軟部腫瘍学術集会
(2013.7.11-12 東京)

村田秀樹, 高橋満, 他:

小円形細胞肉腫(Ewing 肉腫ファミリー腫瘍・横紋筋
肉腫)のリスク別治療成績
第 46 回日本整形外科学会骨・軟部腫瘍学術集会
(2013.7.11-12 東京)

山田健志, 高橋満, 他:

高リスク小円形細胞肉腫に対する大量化学療法
の適応と限界
第 46 回日本整形外科学会骨・軟部腫瘍学術集会
(2013.7.11-12 東京)

和佐潤志, 高橋満, 他:

初診時肺転移を伴った右上腕部悪性末梢神経鞘腫
瘍(MPNST)の 1 例
第 46 回日本整形外科学会骨・軟部腫瘍学術集会
(2013.7.11-12 東京)

野島孝之:

軟部腫瘍・紡錘形細胞性腫瘍の病理
第 3 回鳥羽病理セミナー(2013.2.10-11 鳥羽)

野島孝之:

骨軟部腫瘍の病理診断における免疫組織化学の有
用性

第 2 回神戸免疫組織診断セミナー

(2013.5.11-12 神戸)

黒瀬望, 野島孝之, 他:

軟骨分化を伴った悪性黒色腫の 1 例
第 102 回日本病理学会総会 (2013.6.6-8 札幌)

湊宏, 野島孝之, 他:

反応性中皮と悪性中皮腫における ATBF1 の核細胞
質発現: 免疫組織化学的検討
第 102 回日本病理学会総会 (2013.6.6-8 札幌)

福島万奈, 野島孝之, 他:

腫瘍性骨軟化症 3 例の免疫組織化学的検討
第 102 回日本病理学会総会 (2013.6.6-8 札幌)

黒瀬望, 野島孝之, 他:

髄膜に発生した Rosai-Dorfman 病の 1 例
第 71 回日本病理学会中部支部交見会
(2013.7.13-14 福井)

中田聡子, 野島孝之, 他:

心タンポナーデで発症した肺動脈内膜肉腫の 1 剖
検例
第 58 回日本病理学会秋期特別総会
(2013.11.22-23 名古屋)

野島孝之:

骨軟部腫瘍の病理診断のポイントと今後の展望
第 7 回金沢骨軟部腫瘍セミナー (2013.12.14 金沢)

中田聡子, 野島孝之, 他:

頭皮に発生した類上皮血管肉腫の 1 例
第 72 回日本病理学会中部支部交見会
(2013.12.21 名古屋)

福田華子, 野島孝之, 他:

NF1 に合併した desmoplastic melanoma の 1 例
第 72 回日本病理学会中部支部交見会
(2013.12.21 名古屋)

Oda Y:

Immunohistochemistry in mesenchymal tumorurs- An
update. Recent advances in soft tissue and bone
pathology

Companion meeting: International society of bone and
soft tissue pathology
102nd USCAP Annual Meeting

(2013.3.2-8 Baltimore, USA)

Kohashi K, Oda Y, et al.:

Akt-mTOR pathway activation analysis in re-classified pediatric SMARCB1/INI1-deficient tumor
102nd USCAP Annual Meeting
(2013.3.2-8 Baltimore, USA)

Yamamoto H, Oda Y, et al.:

Fascin-1 overexpression and miR-133b down-regulation in the progression of gastrointestinal stromal tumor
102nd USCAP Annual Meeting
(2013.3.2-8 Baltimore, USA)

Oda Y:

Molecular alterations in osteosarcoma and fibro-osseous lesions
Bone and soft tissue tumor pathology
The 8th Asia Pacific IAP Congress
(2013.9.7 Busan, Korea)

Oda Y:

SMARCB1/INI1 deficient tumors
45th Congress of the International Society of Paediatric Oncology (SIOP)
(2013.9.25-28 Hong Kong, China)

Maekawa A, Oda Y:

Dedifferentiated solitary fibrous tumor/ Anaplastic hemangiopericytoma General Pathology
The 13th Korean-Japanese Conjoint Slide Conference of International Academy of Pathology (IAP)
(2013.12.6-7 Beppu, Japan)

Iura K, Oda Y, et al.:

Malignant myoepithelial tumor
The 13th Korean-Japanese Conjoint Slide Conference of International Academy of Pathology (IAP)
(2013.12.6-7 Beppu, Japan)

畑野美穂子, 小田義直, 他:

Ewing 肉腫における cadhein-11 の発現と臨床成績の相関
第 86 回日本整形外科学会学術総会
(2013.5.23-26 広島)

薛宇孝, 小田義直, 他:

滑膜肉腫における Akt/mTOR 経路の活性化と臨床

病理学的背景の検討

第 86 回日本整形外科学会学術総会
(2013.5.23-26 広島)

孝橋賢一, 小田義直, 他:

小児軟部腫瘍のゲノミクス
骨軟部腫瘍分子病理学の新展開
第 102 回日本病理学会総会 (2013.6.6-8 札幌)

高木雄三, 小田義直, 他:

気管原発性横紋筋肉腫の一例
第 102 回日本病理学会総会 (2013.6.6-8 札幌)

山元英崇, 小田義直, 他:

分子病理学的予後因子と FNCLCC grading system の比較
軟部肉腫の病理学的悪性度評価 ; FNCLCC grading system と分子病理学的予後因子
第 46 回日本整形外科学会骨・軟部腫瘍学術集会
(2013.7.11-12 東京)

遠藤誠, 小田義直, 他:

間葉系腫瘍における activating transcription factor2 の発現
第 46 回日本整形外科学会骨・軟部腫瘍学術集会
(2013.7.11-12 東京)

孝橋賢一, 小田義直, 他:

類上皮肉腫における Akt/mTOR 経路関連蛋白の発現検討
第 46 回日本整形外科学会骨・軟部腫瘍学術集会
(2013.7.11-12 東京)

久田正昭, 小田義直, 他:

横紋筋肉腫における FOXM1 発現の検討
第 46 回日本整形外科学会骨・軟部腫瘍学術集会
(2013.7.11-12 東京)

遠藤誠, 小田義直, 他:

Ossifying fibromyxoid tumor における t(6;12)相互転座と EP400-PHF1 融合遺伝子
第 46 回日本整形外科学会骨・軟部腫瘍学術集会
(2013.7.11-12 東京)

遠藤誠, 小田義直, 他:

MCL1 and BCL2 expressions in mesenchymal tumors – Which tumor is the best candidate for navitoclax therapy?

第 72 回日本癌学会学術総会
(2013.10.3-5 横浜)

土橋洋, 小田義直, 他:
Significance of Akt activation and AKT gene gains in
bone and soft tissue tumors
第 72 回日本癌学会学術総会
(2013.10.3-5 横浜)

山田裕一, 小田義直, 他:
Activation of Akt-mTOR pathway and receptor tyrosine
kinase in solitary fibrous tumors
第 72 回日本癌学会学術総会
(2013.10.3-5 横浜)

遠藤誠, 小田義直, 他:
悪性末梢神経鞘腫瘍細胞株における mTOR 阻害薬
everolimus の抗腫瘍効果
第 28 回日本整形外科学会基礎学術集会
(2013.10.17-18 千葉)

宇野大輔, 小田義直, 他:
鼠径リンパ節に発生した組織球性肉腫の 1 例
第 52 回日本臨床細胞学会秋期大会
(2013.11.2-3 大阪)

孝橋賢一, 小田義直, 他:
小児軟部腫瘍
第 55 回日本小児血液・がん学会学術集会
(2013.11.29-12.1 福岡)

Kuda M, Oda Y, 他:
Forkhead box M1 expression in rhabdomyosarcoma
第 55 回日本小児血液・がん学会学術集会
(2013.11.29-12.1 福岡)

Miyoshi K, Oda Y, 他:
Expression of glypican 3 in malignant small round cell
tumors
第 55 回日本小児血液・がん学会学術集会
(2013.11.29-12.1 福岡)

小田義直:
病理診断による腫瘍の悪性度評価
第 19 回別府医療センターがん治療セミナー
(2013.12.5 別府)

小田義直:

軟部腫瘍の病理と臨床像—軟部腫瘍の診断と治療
熊本大学医学部附属病院平成 25 年度がん診療連携
拠点病院機能強化事業講演会
(2013.12.13 熊本)

蛭田啓之, 他:
腫瘍性骨軟化症の 2 例
第 102 回日本病理学会総会 (2013.6.6-8 札幌)

蛭田啓之, 他:
浸潤型軟部肉腫の病理診断と組織学的特徴
第 46 回日本整形外科学会骨・軟部腫瘍学術集会
(2013.7.11-12 東京)

蛭田啓之, 他:
Phosphaturic mesenchymal tumor の 2 例
第 46 回日本整形外科学会骨・軟部腫瘍学術集会
(2013.7.11-12 東京)

相羽陽介, 蛭田啓之, 他:
右大伏在静脈より発生した平滑筋肉腫の 1 例
第 25 回日本骨軟部放射線研究会
(2014.1.24-25 東京)

山口岳彦:
後腹膜の粘液性あるいは多形肉腫
第 202 回関東骨軟部腫瘍研究会
(2012.5 東京)

- H. 知的財産権の出願・登録状況 (予定を含む。)
1. 特許取得
特になし
 2. 実用新案登録
特になし
 3. その他
特になし

厚生労働科学研究費補助金（がん臨床研究事業）
分担研究報告書

高悪性度骨軟部腫瘍に対する標準治療確立のための研究

研究代表者 岩本 幸英 九州大学大学院医学研究院整形外科 教授
研究分担者 松延 知哉 九州大学病院整形外科 助教

研究要旨 四肢に発生する高悪性度軟部腫瘍は、円形細胞肉腫と非円形細胞肉腫に大別され、後者が大多数を占める。非円形細胞軟部肉腫に対する現在の標準治療は手術であるが、手術単独での長期生存率は約 35%に過ぎない。全身的治療としての化学療法が試みられているが、その有用性は世界的にも未だ確立していない。四肢に発生する非円形細胞肉腫に対する標準治療を確立することを目的として、ADM + IFO 併用術前術後化学療法の有効性と安全性を第 II 相試験により評価した。平成 26 年 1 月の集計では、2 年無増悪生存割合 76.4%、9 年無増悪生存割合 65.3%、2 年全生存割合 91.7%、9 年全生存割合 81.0%と良好な成績が維持されている。平成 25 年度に最終解析予定であったが、より長期に経過を見るために、プロトコルを改訂し、追跡期間を 5 年から 10 年に延長した。今後も引き続き追跡調査、解析を行っていく予定である。また、転移の無い四肢発生の高悪性度骨肉腫に対し、MTX、ADM、CDDP の 3 剤による術前化学療法を行い、効果が不十分である症例に術後補助化学療法として上記 3 剤に IFO を追加する上乗せ延命効果があるかどうかを、ランダム化比較により検証する臨床試験を開始した。予定症例数は 200 例であり、平成 22 年より登録を開始し、平成 26 年 2 月現在で 105 例の一次登録、59 例の二次登録を行っている。一方、化学療法が無効の難治例に対する治療戦略の構築のため、薬剤耐性獲得機序に関する基礎研究を行った。

A. 研究目的

四肢に発生する高悪性度軟部腫瘍は円形細胞肉腫と非円形細胞肉腫に大別され、後者が大多数を占める。円形細胞肉腫に対する化学療法の有効性は証明されているが、非円形細胞肉腫に対する化学療法の有効性は未だ確立しておらず、手術による切除が治療の中心となっている。しかし、肺転移を高率に生じるため、手術単独による高悪性度軟部肉腫の 10 年生存率は約 35%と不良であり、全身的治療法としての有効な化学療法の確立が重要である。欧米における進行例に対する臨床試験では、アドリアマイシン(ADM)とイホマイド(IFO)の有効性が示されており、この 2 剤が非円形細胞軟部肉腫に対し最も効果的な薬剤と考えられる。一方、手術と併用する補助化学療法に関しては有効性を示すデータに乏しいが、ADM を含む補助化学療法の比較試験のメタアナリシスでは、IFO を含んでいない、薬剤強度が低いなどの問題点はあるものの、特に四肢発生例の予後を改善する可能性が示された。我が国においても、四肢原発の非円形細胞軟部肉腫の生命予後改善のために、手術と併用しうる有効な化学療法を確立することが重要である。しかし、我が国においては、軟部

肉腫進行例に対する ADM+CPM+IFO の第 II 相試験が行われたのみであり、手術と組み合わせた補助化学療法の第 II 相試験が存在しておらず、第 III 相試験を行うための基盤が整っていない。また、我が国においては EPI の肉腫に対する保険適応がない。

そこで、高悪性度非円形細胞軟部肉腫に対する補助化学療法の有効性と安全性を評価する第 II 相試験を計画し、薬剤としては現時点で最も効果が期待できる ADM+IFO 併用療法を用いることとした。プロトコル作成に当たっては Japan Clinical Oncology Group(JCOG)と綿密に協議を行い、科学的かつ倫理的に妥当な試験計画を立案した。我が国で最も活発に四肢軟部肉腫の治療にあたっている 26 施設を、JCOG 骨軟部腫瘍グループとして組織した。ADM+IFO を術前 3 コース、術後 2 コースの計 5 コース行い、その有効性を評価する予定とした。本研究によって、ADM+IFO 療法の有効性が認められれば、高悪性度非円形細胞軟部肉腫に対する標準的治療法の確立が期待される。世界的にみても、補助化学療法の有効性を示す画期的な研究となり、世界標準となりうる可能性を秘めている。

骨肉腫の治療成績は MTX、ADM、CDDP の 3 剤

を中心とする化学療法の進歩により改善されてきた。骨肉腫では、治療が奏効した場合、腫瘍径の縮小よりも腫瘍内の壊死が見られる。そのため、他の固形がんとは異なり、化学療法の効果判定は、主として切除標本での腫瘍壊死割合により行われる。術前化学療法による腫瘍壊死割合が90%以上の症例（good responder）は予後がよく、90%未満の症例（standard responder）が予後不良とされている。この予後不良な術前化学療法の効果不十分例に対し、術後に薬剤を変更する試みがなされてきたが、治療成績の改善は得られていない。厚生労働省がん研究助成金 岩本班「原発性悪性骨腫瘍に対する標準的治療法の開発と治療成績の改善に関する研究」を中心に行なわれた骨肉腫の多施設共同研究 NECO-95J (Neoadjuvant Chemotherapy for Osteosarcoma in Japan) の結果から、MTX、ADM、CDDP の3剤による術前化学療法の効果不十分例に対し、術後にこの3剤にIFOを加えた化学療法を行うことで、予後が改善する可能性が示唆された。このNECO-95Jレジメンの有用性を検証し標準治療として確立するためには、第III相ランダム化比較試験が必要と考えられる。

一方、既存の化学療法に対する肉腫の抗癌剤耐性のメカニズムに関する研究は、劇的な生命予後改善効果につながる可能性がある。そこで、将来のさらなる高悪性度骨軟部腫瘍の治療成績向上に向けて、この観点からの基礎的研究も実施した。

B. 研究方法

高悪性度非円形細胞軟部肉腫に対する Ifosfamide, Adriamycin による補助化学療法の第II相臨床試験 **研究形式：**

多施設共同第II相臨床試験であり、プライマリエンドポイントは2年無増悪生存割合、セカンダリエンドポイントは術前化学療法の奏効割合、無増悪生存期間、全生存期間、有害事象発生割合、重篤な有害事象発生割合、心毒性発生割合、脳症発生割合、手術合併症発生割合、病理学的奏効割合とする。

対象：

1) 年齢 20～70 才、2) ECOG Performance Status 0-1、3) 四肢原発の軟部腫瘍、4) 切開生検サンプルを用いた病理診断にて非円形細胞軟部肉腫（WHO 分類の以下のいずれか；悪性線維性組織球腫、線維肉腫、平滑筋肉腫、脂肪肉腫、滑膜肉腫、多形型横紋筋肉腫、未分化肉腫、分類不能肉腫）、5) AJCC 病期分類で Stage III (T2bN0M0)、6) MRI での評価可能病変を有する、7) 切除可能、8) 未治療例かつ他の癌種に対し化学療法・放射線療法の既往がない。

化学療法スケジュール（計5コース）：

ADM 30 mg/m²/day (day 1-2)

IFO 2 g/m²/day (day 1-5)

以上を3週1コースとして術前3コース、術後2コースの計5コース実施する。

外科的切除術：

術前化学療法終了後、3コース目の化学療法開始日より5週以内に広範切除術を施行する。

治療効果判定と治療の継続：

術前化学療法3コース終了後MRIを撮影し、2方向計測にて評価する。術前化学療法中に臨床的に増悪と判断された場合は、化学療法を中止して切除を行う。手術後の切除縁評価にて十分な切除縁が得られていないと判断される場合は、術後化学療法の終了後に各施設の判断により放射線療法を実施してもよい。治療終了例は再発を認めるまで追加治療を行わず経過を観察する。治療中止例の後治療は自由とする。

エンドポイントと予定症例数：

本研究のプライマリエンドポイントは2年無増悪生存割合、セカンダリエンドポイントは、奏効割合、無増悪生存期間、全生存期間および安全性である。症例集積期間は4年間とし、登録終了2年後に主たる解析を行う。登録予定症例数は75例である。プロトコル治療全体の有効性の指標として、主たる解析時の2年無増悪生存割合が、手術単独例での術後2年無再発増悪生存割合の40%を15%上回る55%程度が得られるかどうかを検討する。

骨肉腫術後補助化学療法における Ifosfamide 併用の効果に関するランダム化比較試験

研究形式：多施設共同第III相ランダム化比較試験。プライマリエンドポイントはA、B群の無病生存期間、セカンダリエンドポイントはG群の無病生存期間、群ごとの無再発生存期間、群ごとの全生存期間、術前増悪割合、一次登録日を起算日とし全群を併合した全生存期間、有害事象、患肢機能

対象：1) 切除可能な上肢帯を含む上肢、下肢帯を含む下肢に発生した高悪性度骨肉腫、2) 臨床病期がIIA、IIB、III、3) 高悪性度骨肉腫の既往がない、4) 化学療法、放射線療法の既往がない、5) 明らかな家族性腫瘍の家族歴をもたない、6) 40歳以下、7) Performance Status (ECOG)0-1、8) 主要臓器機能が保たれている。

患者登録とランダム割付：JCOG データセンターにて2段階登録を行う。一次登録後、術前化学療法を行い、手術後に切除標本の腫瘍壊死割合を病理組織学的に判定し、効果不十分例（standard responder）を二次登録し術後治療群のランダム割付を行う（A

群・B 群)。割付調整因子は施設、T 因子、発生部位。著効例 (good responder) には術前と同じレジメンで術後化学療法を行う (G 群)。

術前化学療法：AP (ADM 60mg/m²+CDDP 120mg/m²)2 コース、MTX (12g/m²) 4 コース。

手術療法：術前化学療法終了後、4 週以内に手術を施行し、切除標本の腫瘍壊死割合を判定する。

術後化学療法：効果不十分例を二次登録し、ランダム割付により、以下のいずれかの術後化学療法を実施。

A 群：AP 2 コース、MTX 6 コース、

ADM (90mg/m²) 2 コース

B 群：AP 2 コース、MTX 4 コース、

IFO (15g/m²) 6 コース

予定症例数：

登録期間 6 年、追跡期間 10 年、200 例を予定症例数とする。

高悪性度骨軟部腫瘍の薬剤耐性機構の解明とその克服に関する研究

既存の抗癌剤に多剤耐性を示す肉腫細胞株を樹立し、その薬剤耐性の機序について解析した。Micro RNA(miRNA)は約 22 塩基の小さな分子で、標的 mRNA の 3' -UTR 領域に結合し、蛋白への翻訳障害を通じて遺伝子の発現制御にかかわる。近年さまざまな癌において miRNA の発現異常が報告されており、その解明が進められているが、肉腫における miRNA についての報告はわずかに認めるのみである。Ewing 肉腫は化学療法の発展で、その予後は改善してきているが、化学療法耐性例や転移例においては依然予後不良である。以前より我々は Ewing 肉腫薬剤耐性株を樹立し研究を行っており、今回 miRNA と Ewing 肉腫の薬剤耐性との関連について検討を行った。

(倫理面への配慮)

参加患者の安全性確保：適格条件やプロトコール治療の中止変更規準を厳しく設けており、試験参加による不利益は最小化される。また、「臨床研究に関する倫理指針」およびヘルシンキ宣言などの国際的倫理原則に従い以下を遵守する。

1) 研究実施計画書の IRB 承認が得られた施設のみから患者登録を行う。

2) すべての患者について登録前に十分な説明と理解に基づく自発的同意を本人より得る。未成年者の場合は親権者より文書で同意を得るとともに本人からのアセントも得る。

3) データの取り扱い上、患者氏名等直接個人が識

別できる情報を用いず、かつデータベースのセキュリティを確保し、個人情報 (プライバシー) 保護を厳守する。

研究の第三者的監視：JCOG (Japan Clinical Oncology Group) は国立がん研究センターがん研究開発費指定研究 6 班 (20 指-1~6) を中心に、同計画研究班および厚生労働科学研究費がん臨床研究事業研究班、合計 33 研究班の任意の集合体であり、JCOG に所属する研究班は共同で、Peer review と外部委員審査を併用した第三者的監視機構としての各種委員会を組織し、科学性と倫理性の確保に努めている。本研究も、JCOG のプロトコール審査委員会、効果・安全性評価委員会、監査委員会、放射線治療委員会などによる第三者的監視を受けることを通じて、科学性と倫理性の確保に努める。

C. 研究結果

高悪性度非円形細胞軟部肉腫に対する Ifosfamide, Adriamycin による補助化学療法の第 II 相臨床試験

本研究は、四肢に発生する高悪性度軟部腫瘍の大多数を占める非円形細胞肉腫に対する標準治療を確立することを主目的としている。高悪性度軟部肉腫に対する化学療法の臨床研究を中心に据えており、これまでに骨軟部悪性腫瘍の治療を実施している中心的な 26 施設による全国規模の研究組織を整備し、JCOG と慎重に討論を重ね科学的根拠に基づき倫理的にも問題のない臨床研究プロトコールを作成した。各施設での IRB 審査を経て平成 16 年 3 月から症例登録を開始した。適格年齢上限を 70 歳までに引き上げ、組織型として分類不能肉腫を追加するプロトコール改訂を実施し症例集積の促進を図った結果、登録症例数は平成 20 年 9 月現在で 72 例となり、登録終了とした。また、本年度においては 2 回の班会議を開催し、定期モニタリングにより、登録症例の追跡調査、CRF 回収状況のチェック、CRF レビューを実施した。登録症例の病理中央診断委員会の検討では、これまでに病理組織診断で不適格とされた症例は 1 例のみである。また、定期モニタリングの結果では、有害事象による化学療法中止が 8 例あったが、治療関連死亡例は報告されておらず、安全性に大きな問題は生じていない。研究計画では、手術単独例での術後 2 年無再発生存割合 40% を 15% 上回る 55% 程度が得られるかどうかを検討する予定であったが、平成 26 年 1 月の集計では、2 年無増悪生存割合は 76.4%、9 年無増悪生存割合は 65.3% と、予想をはるかに上回る好成績が得られていた。全生存割合についても、2 年全生存割合は 91.7%、9 年全生存割合は 81.0% と、生命予後が改善

される可能性が高いと予測されている。より長期の予後を解析するために、本年度更に5年間追跡期間を延長し、10年間追跡を行うようにプロトコルを改訂した。一方で、本研究の後継研究として、高悪性度非円形細胞肉腫に対するアドリアマイシン(ADM)+イホスファミド(IFO)による補助化学療法とゲムシタピン(GEM)+ドセタキセル(DOC)による補助化学療法とのランダム化第Ⅰ相試験(JCOG1306)プロトコルを作成した。平成25年12月プロトコルはJCOGの承認を受け、平成26年2月から症例登録を開始した。

骨肉腫術後補助化学療法における Ifosfamide 併用の効果に関するランダム化比較試験

本プロトコルはJCOGプロトコル審査委員会の承認を得て(JCOG0905)、各施設のIRB承認後、平成22年2月より順次症例の登録を開始した。平成26年1月末現在102例が一次登録、35例が二次登録ランダム化されている。一次登録ペースは予定ペースの78%とやや不良である程度であるが、二次登録ランダム化例が予想よりも少なく予定ペースの54%に留まっており、ランダム化の同意取得割合を高める必要がある。登録開始以降、年2回の中央モニタリングが行われており、CRF回収状況のチェック、CRFレビューを実施している。若干の不適合例や逸脱、重篤な有害事象が見られており、これまで、支持療法の記述の変更、腫瘍融解症候群に対する注意喚起、G-CSFの予防投与規定の明確化、化学療法開始規準の変更等、計2回のプロトコル改訂が行われた。術後化療においては逸脱に伴う重篤な有害事象が数例見られているが、術前化療においては逸脱に伴う重篤な有害事象は見られておらず、患者リスクの最小化が担保されつつ試験が進捗しているものと思われる。JCOG0905が施設訪問監査の対象となったのは計5施設であり、同意書保管等について若干の問題は指摘されているが、その他大きな問題は指摘されていない。平成26年度以降も引き続き訪問監査の対象となる。

高悪性度骨軟部腫瘍の薬剤耐性機構の解明とその克服に関する研究

2種類のEwing肉腫の多剤耐性細胞株を用いた。マルチプレックスアッセイを用いてEwing肉腫細胞株(VH-64)とそのドキシソルピシン耐性株(VH-64/ADR)のmiRNAの発現を網羅的に解析したところ、miR-125bが約1.6倍と最も発現が上昇していた。定量的PCRにてその発現上昇を確認した。

miR-125bの遺伝子導入ではドキシソルピシン感受性が低下し、遺伝子抑制ではドキシソルピシン感受性が増加した。miR-125bの標的遺伝子を検索したところ、p53,bakといったアポトーシス関連因子に結合し、発現を抑制することで、薬剤耐性を獲得することが示唆された。さらに他の抗癌剤への関与を調べたところ、miR-125bはピンクリスチンおよびエトポシドへの耐性獲得にも働いていた。

D. 考察

高悪性度軟部肉腫の大多数を占める非円形細胞肉腫の長期生存率は、現在の標準治療である手術単独では約35%と不良であり、治療成績の改善が強く求められている。死因の殆どは肺転移であることから、全身的治療としての有効な化学療法の確立が必要である。しかし、世界的に見ても、高悪性度非円形細胞軟部肉腫に対する化学療法の有効性は未確定である。進行例を対象とする臨床試験の結果から、現時点で軟部肉腫に対する奏効性が最も高い薬剤はADMとIFOと考えられるが、化学療法による進行例の生存率の有意な改善は得られなかった。そこで、手術と併用した補助化学療法によって、非進行例の生命予後の改善を得ようとする臨床研究が立案され実施されているが、その有効性はいまだ確立されていない。我が国では高悪性度非円形細胞軟部肉腫に対する臨床試験が少なく、切除不能の進行例に対してADM+CPM+IFO3剤併用化学療法の第Ⅱ相試験が行われたのみであり、本研究で対象とする切除可能な症例に対する臨床試験は皆無である。本研究においては、登録終了後3年経過時の解析で、予想をはるかに上回る好成績であり、生命予後が改善される可能性が高いと予測される。本研究によって、JCOG骨軟部腫瘍グループは、手術可能な四肢発生高悪性度非円形細胞肉腫に対する標準治療は、ADM+IFO療法+手術療法と判断した。世界的にみても、補助化学療法の有効性を示す画期的な研究となり、世界標準となりうる可能性を秘めた極めて意義深いものである。今後も追跡調査を続け本試験を完遂することが重要である。

一方で、JCOG0304試験でADM+IFO療法により生命予後改善が期待できるものの、問題点も明らかとなってきた。重篤な合併症は認めず、治療関連死は発生していないものの、Grade3/4の好中球減少が98.6%、発熱性好中球減少症が18.2%に認められ、強い血液毒性が明らかとなった。また、最低でも5日間の入院治療が必要となり、比較的高齢者に好発する高悪性度非円形細胞軟部肉腫においては、より毒性の軽い治療法の開発も必要である。ゲムシタピ

ン+ドセタキセル療法(GEM+DOC)は、進行軟部肉腫に対して有効であり安全性も高いことが報告されており、切除可能な高悪性度非円形細胞軟部肉腫に対しても効果が期待できるため、ADM+IFO療法とのランダム化比較試験を行うこととした(JCOG1306)。

若年者に好発する骨肉腫は、5年生存率約60%と予後不良な疾患であるが、我が国での年間発生数は約200例に過ぎない希少がんであり、治療開発には全国規模の多施設共同研究が必須である。骨肉腫の治療成績はMTX、ADM、CDDPの3剤を中心とする化学療法の進歩により改善されてきたが、術前化学療法による腫瘍壊死割合が90%以上の症例(good responder)は予後がよく、90%未満の症例(standard responder)が予後不良とされている。MTX、ADM、CDDP、3剤による術前化学療法の効果不十分例に対し、術後にIFOを加えた化学療法を行うことの有用性を検証し標準治療として確立するためには、第III相ランダム化比較試験が必要と考え、臨床試験を立案した。平成22年1月にJCOGによるプロトコル承認が得られ、平成26年1月末現在102例が一次登録、35例が二次登録ランダム化されている。一次登録ペースは予定ペースの78%とやや不良である程度であるが、二次登録ランダム化例が予想よりも少なく予定ペースの54%に留まっており、ランダム化の同意取得割合を高める必要がある。骨肉腫は患者の多くが小児であり、JCOG骨軟部腫瘍グループでは、JCOG0905の計画・実施に際して、JCOGで初めて小児患者用の「アセント文書(本申請書に添付)」を作成し、患児に安心して研究に協力してもらえよう努めるとともに、小児の四肢の骨軟部腫瘍に特有の、患児の成長に合わせて脚長差を調整できる伸張型人工関節を用いる際の取扱いの最適化、抗がん剤による発育障害に対する対処、患児とその両親に対する精神心理学的サポート、就学に対する配慮等について、整形外科医と小児科医の間で、日常診療以上の緊密な情報共有・連携体制の構築に努め、グループ班会議での議論等を通じて、希少がん・小児がん特有の課題の解決に向けて取り組みつつ研究を進めてきた。こうした解題への取り組みを通じて、希少がん・小児がん治療における診療科横断的、病院横断的な集学的連携体制の構築や、患児・両親へのサポート体制の質的向上、診療の均てん化が見込まれ、小児がん対策の推進に寄与し得ると期待される。

薬剤耐性獲得には様々な因子が関与するが、近年、miRNAの関与がさまざまな臓器の癌において報告されている。Ewing肉腫のドキシソルピシン耐性に関し

ては、miR-125bがその一部を担っていることが考えられた。機序としてはp53やbakといったアポトーシス関連因子を抑制することにより、多剤薬剤耐性に関与していることが示唆された。

E. 結論

四肢発生の高悪性度非円形細胞軟部肉腫に対する標準治療を確立することを目的とし、現時点でもっとも有効性と考えられるADM+IFOによる術前術後補助化学療法の有効性と安全性を検討する第II相試験を開始した。全国26施設からなるJCOG骨軟部腫瘍グループ内で症例登録を行い、平成20年9月で登録を終了した。平成26年の1月に解析を行い、2年無増悪生存割合は76.4%、9年無増悪生存割合は65.3%と極めて良好な成績が得られていた。本研究によってADM+IFO療法の有効性が示さ、JCOG骨軟部腫瘍グループとしては高悪性度非円形細胞軟部肉腫に対する標準的治療法と判断した。一方ADM+IFO療法の強い血液毒性が明らかとなり、より毒性の軽減を目指した新規標準治療の確立を目指し、GEM+DOCとADM+IFOのランダム化比較第II/III相試験を開始した。

転移の無い四肢発生の高悪性度骨肉腫に対し、MTX、ADM、CDDPの3剤による術前化学療法を行い、効果が不十分である症例に術後補助化学療法として上記3剤にIFOを追加する上乗せ延命効果があるかどうかを、ランダム化比較により検証する臨床試験を開始した。平成22年2月より登録を開始し、平成26年1月末現在102例が一次登録、35例が二次登録ランダム化されている。二次登録ランダム化例が予想よりも少なく、ランダム化の同意取得割合を高める必要がある。

既存の化学療法に対する肉腫の抗癌剤耐性のメカニズムに関する研究は、劇的な生命予後改善効果につながる可能性がある。Ewing肉腫のドキシソルピシン耐性に関しては、miR-125bがその一部を担っていることが示唆され、薬剤耐性克服の標的になり得ると考えられた。

F. 研究発表

1. 論文発表

Endo M, Matsunobu T, Iwamoto Y, et al.:

Low-grade central osteosarcoma arising from bone infarct

Human Pathology, 44:1184-9, 2013

Fujiwara-Okada Y, Iwamoto Y, et al.:

Y-box binding protein-1 regulates cell proliferation and

is associated with clinical outcomes of osteosarcoma
Br J Cancer, 5;108(4):836-47, 2013

Setsu N, Iwamoto Y, et al.:
Phosphorylation of signal transducer and activator of
transcription 3 in soft tissue leiomyosarcoma is
associated with a better prognosis
Int J Cancer, 132(1):109-15, 2013

Endo M, Iwamoto Y, et al.:
Prognostic significance of AKT/mTOR and MAPK
pathways and antitumor effect of mTOR inhibitor in
NF1-related and sporadic malignant peripheral nerve
sheath tumors
Clin Cancer Res, 19(2):450-61, 2013

Matsuura S, Iwamoto Y, et al.:
Epithelial and cartilaginous differentiation in clear cell
chondrosarcoma
Hum Pathol, 44(2):237-43, 2013

Endo M, Matsunobu T, Iwamoto Y, et al.:
Ossifying fibromyxoid tumor presenting EP400-PHF1
fusion gene
Hum Pathol, 44(11):2603-8, 2013

Setsu N, Iwamoto Y, et al.:
Prognostic impact of the activation status of the
Akt/mTOR pathway in synovial sarcoma
Cancer, 119(19):3504-13, 2013

Endo M, Iwamoto Y, et al.:
Conventional spindle cell type malignant peripheral
nerve sheath tumor arising in a sporadic schwannoma
Hum Pathol, 44(12):2845-8, 2013

Takahashi Y, Iwamoto Y, et al.:
Fibrocartilaginous mesenchymoma arising in the pubic
bone
Pathol Int, 63(4): 226-9, 2013

2. 学会発表

Fujiwara-Okada Y, Iwamoto Y, et al.:
Y-box binding protein-1 accelerates tumor cell cycle
and associates with clinical prognosis of
osteosarcoma
The 59th Annual Meeting of the Orthopaedic
Research Society

(2013.1.26-29 San Antonio, USA)

Endo M, Matsunobu T, Iwamoto Y, et al.:
Ossifying Fibromyxoid Tumor with A t(6;12)
Translocation and EP400-PHF1 Fusion Gene
The 18th Annual Meeting of Connective Tissue
Oncology Society
(2013.10.30-11.2 New York, USA)

田仲和宏, 岩本幸英, 他:
悪性骨・軟部腫瘍に対する GEM+DOC 療法
第 86 回日本整形外科学会学術総会
(2013.5.23-26 広島)

横山信彦, 松延知哉, 岩本幸英, 他:
粘液型脂肪肉腫の長期臨床成績と温熱放射線療法
の有用性の検討
第 86 回日本整形外科学会学術総会
(2013.5.23-26 広島)

薛宇孝, 岩本幸英, 他:
滑膜肉腫における Akt/mTOR 経路の活性化と臨床病
理学的背景の検討
第 86 回日本整形外科学会学術総会
(2013.5.23-26 広島)

湯田翔子, 岩本幸英, 他:
内軟骨腫と軟骨肉腫の細胞診標本における有用な
鑑別点の検討
第 54 回日本臨床細胞学会総会
(2013.5.31-6.2 東京)

遠藤誠, 松延知哉, 岩本幸英, 他:
神経鞘腫から発生した悪性末梢神経鞘腫瘍の一例
第 125 回西日本整形・災害外科学会学術集会
(2013.6.8-9 福岡)

遠藤誠, 松延知哉, 岩本幸英, 他:
13 年の経過で骨梗塞から発生した骨内高分化骨肉
腫の一例
第 125 回西日本整形・災害外科学会学術集会
(2013.6.8-9 福岡)

中村公隆, 松延知哉, 岩本幸英, 他:
診断に難渋した股関節炎を伴った若年者大腿骨頭
部類骨骨腫の 2 例
第 125 回西日本整形・災害外科学会学術集会
(2013.6.8-9 福岡)

長谷川匡, 岩本幸英, 他:
軟部肉腫における MIB-1 grading system と
FN-CLCC grading system の比較
第 46 回日本整形外科学会骨・軟部腫瘍学術集会
(2013.7.11-12 東京)

遠藤誠, 岩本幸英, 他:
間葉系腫瘍における activating transcription factor2 の
発現
第 46 回日本整形外科学会骨・軟部腫瘍学術集会
(2013.7.11-12 東京)

孝橋賢一, 岩本幸英, 他:
類上皮肉腫における Akt/mTOR 経路関連蛋白の発現
検討
第 46 回日本整形外科学会骨・軟部腫瘍学術集会
(2013.7.11-12 東京)

久田正昭, 岩本幸英, 他:
横紋筋肉腫における FOXM1 発現の検討
第 46 回日本整形外科学会骨・軟部腫瘍学術集会
(2013.7.11-12 東京)

遠藤誠, 松延知哉, 岩本幸英, 他:
Ossifying fibromyxoid tumor における t(6;12)相互転座
と EP400-PHF1 融合遺伝子
第 46 回日本整形外科学会骨・軟部腫瘍学術集会
(2013.7.11-12 東京)

鍋島央, 松延知哉, 岩本幸英, 他:
脂肪肉腫における腫瘍関連マクロファージの役割
の検討
第 46 回日本整形外科学会骨・軟部腫瘍学術集会
(2013.7.11-12 東京)

松延知哉, 岩本幸英, 他:
下肢発生悪性骨腫瘍に対する腫瘍用人工関節再建
症例における術後成績の検討
第 46 回日本整形外科学会骨・軟部腫瘍学術集会
(2013.7.11-12 東京)

播広谷勝三, 松延知哉, 岩本幸英, 他:
第 5 腰椎発生骨巨細胞腫に対する total en bloc
spondylectomy(TES)の治療成績
第 46 回日本整形外科学会骨・軟部腫瘍学術集会

(2013.7.11-12 東京)

横山信彦, 松延知哉, 岩本幸英, 他:
膝関節周囲に発生した骨巨細胞腫の術後成績の検
討
第 46 回日本整形外科学会骨・軟部腫瘍学術集会
(2013.7.11-12 東京)

松本嘉寛, 松延知哉, 岩本幸英, 他:
多発性遺伝性外骨腫症における脊柱変形の検討
第 46 回日本整形外科学会骨・軟部腫瘍学術集会
(2013.7.11-12 東京)

中村公隆, 松延知哉, 岩本幸英, 他:
診断に難渋した股関節炎を伴った若年者大腿骨頸
部類骨骨腫の 2 例
第 46 回日本整形外科学会骨・軟部腫瘍学術集会
(2013.7.11-12 東京)

湯田翔子, 岩本幸英, 他:
軟骨肉腫と内軟骨腫の細胞像の比較検討
第 29 回日本臨床細胞学会九州連合会学会
(2013.7.27-28 福岡)

遠藤誠, 松延知哉, 岩本幸英, 他:
悪性末梢神経鞘腫瘍細胞株における mTOR 阻害薬
everolimus の抗腫瘍効果
第 28 回日本整形外科学会基礎学術集会
(2013.10.17-18 千葉)

遠藤誠, 松延知哉, 岩本幸英, 他:
膝蓋下脂肪体から発生した chondroid lipoma の一例
第 126 回西日本整形・災害外科学会学術集会
(2013.11.9-10 山口)

G. 知的財産権の出願・登録状況 (予定を含む。)

1. 特許取得
特になし
2. 実用新案登録
特になし
3. その他
特になし

厚生労働科学研究費補助金（がん臨床研究事業）
分担研究報告書

JCOG0905 登録症例数の解析

研究分担者 平賀 博明 北海道がんセンター腫瘍整形外科 医長

研究要旨 現在登録進行である JCOG0905 の 2013 年一次登録数は 29 例であり、2012 年と同様、予定登録数である 33 例を下回った。また、二次登録数も 58 例と予定の 7 割り程度と低迷している。参加施設へのアンケートによると、JCOG0905 適格例数に著変はなかったが、そのなかでの登録数が減少していた。特に施設により登録数の割合に差がみられた。また、二次登録前プロトコル治療中止のうち、3 割程度は今後避けうる理由によるものであった。

A. 研究目的

骨肉腫術後補助化学療法における Ifosfamide 併用の効果に関するランダム化比較試験 (JCOG0905) は本邦初となる骨軟部腫瘍についての第 III 相試験である。6 年間で 200 例の一次登録を予定していたが、2013 年の一次登録数は 29 例であり、年間登録予定数の 33 例を下回った。一次登録症例数に対する二次登録症例数の割合も予定より低いため、一次登録数を予定以上に確保する事と、二次登録の割合を上げることが急務である。本研究の目的は、試験参加施設で治療された全骨肉腫症例数の実態を調査し、JCOG0905 の一次登録数減少と二次登録割合が低下している原因を明らかにする事である。

B. 研究方法

2011 年から 2014 年まで毎年 1 月に、JCOG0905 参加全 26 施設に対して、前年の 1 年間に各施設で新たに診断した骨肉腫の症例数に関するアンケート調査を行った。質問項目は全骨肉腫症例数（転移例、体幹発生例、中高齢者発生例を含む）、JCOG0905 適格症例数、JCOG0905 適格例中、試験参加についての説明を行えなかった症例の数およびその理由、JCOG0905 参加についての説明を行ったが、同意を得られなかった症例の数およびその理由である。アンケートは JCOG 骨軟部腫瘍グループのメーリングリストを通じて配布され、各施設のコーディネーターが主体となって返答していただいた。また、二次登録前のプロトコル治療中止理由をモニタリングレポートから抽出分類し、無効中止であった 12 例については各施設から画像を取り寄せ研究事務局で解析した。

(倫理面への配慮)

アンケートには症例の個人情報の記載が必要ないよう配慮した。

C. 研究結果

アンケートは全 26 施設 (2014 年は 28 施設) から回答を得る事ができた (表 1.)。全骨肉腫症例は 2012 年に 84 例とやや落ち込んだものの、概ね 100 例前後で推移していた。国内の骨肉腫新規発生が約 200 例であるので、JCOG 骨軟部腫瘍グループで約半数を診療している結果であった。JCOG0905 適格例は全症例の 4 割から 5 割程度であった。2013 年については非適格例 53 例中、27 例が 41 歳以上、13 例は転移あり、9 例は発生部位が適格外、1 例は病理診断が適格外、2 例は Li-Fraumeni 症候群、1 例は HBs 抗原陽性のため非適格であり、ほぼ想定通りであった。試験参加についての説明を行えなかった症例数は各年とも少数であったが、試験説明を行っても同意が得られない例が漸増した結果、適格例中の登録例の割合は 8 割弱から約 6 割に低下してきている。同意を得られなかった理由はランダム化に対する拒否が主因であると思われたが、臨床試験に対する理解不足に起因すると思われる不同意も散見された。また、適格症例に対する登録例数の割合は施設により大きく異なっていた (図 1.)。

表1.

	2010年	2011年	2012年	2013年
全骨肉腫症例	108	112	84	100
JCOG0905適格例	40	42	37	47
臨床試験についてIC(-)	—	3	1	5
IC(+) 同意(-)	—	7	11	13
登録例	16	32	25	29
IC取得率	—	82.1%	69.4%	69.0%
登録例/適格例	—	76.2%	67.6%	61.7%

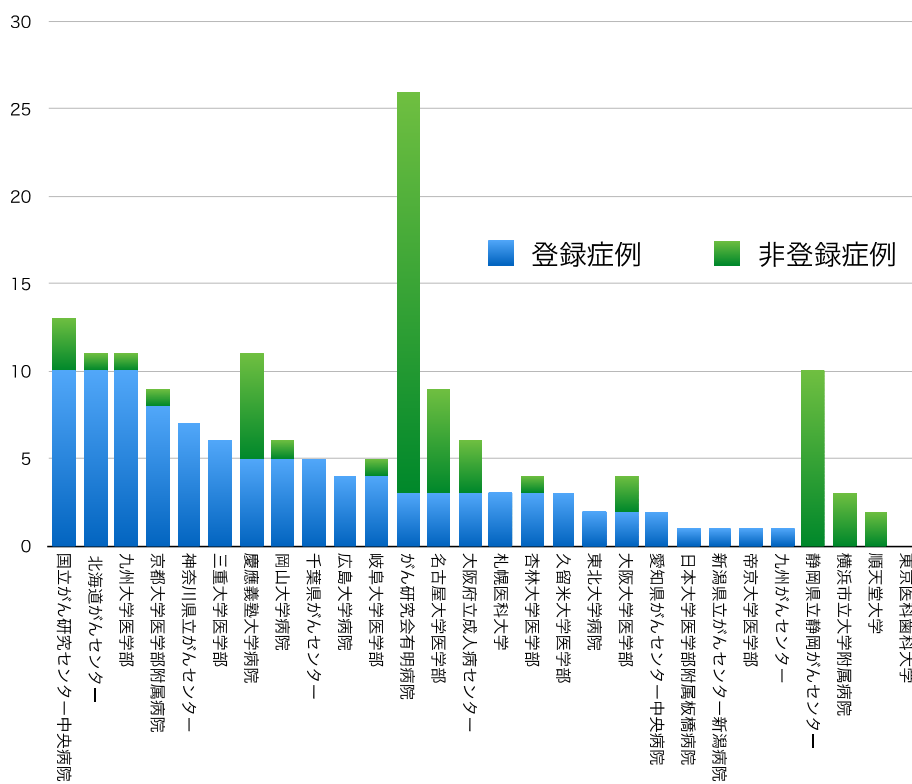


図1. JCOG0905適格症例に対する登録症例数の割合。

二次登録前のプロトコール治療中止 27 例の中止理由は、無効中止が 12 例、有害事象が 8 例、有害事象と関連のある患者拒否が 5 例、その他が 2 例であった。無効中止のうち、2 例は登録時に肺転移とは確定できない複数の肺結節が、治療中に顕然化していたものであった。また、原発巣が施設判断で PD とされた 10 例のうち、2 例は研究事務局での計測では non-PD と判断された(表 2.)。有害事象によるプ

ロトコール治療中止 8 例の内訳は、腎毒性が 5 例と最多であり、感染 2 例、MTX によるアレルギーが 1 例であった。有害事象と関連のある患者拒否は、3 例が効果が不十分であることに起因しており、2 例はランダム化に対する拒否であった。その他の 2 例は、登録後の病理診断変更による事後不適格が 1 例、二次登録の欠損が 1 例であった。

表2.

No.	Base line				PD判定時				評価						
	長軸	長径	短径	積	長軸	長径	短径	積	長軸比	長軸評価	水平断積比	水平断評価	非評価病変	新病変	総合評価
9	6.2	4.7	2.8	13.2	9.6	6.4	4.7	30.1	154.8%	PD	228.6%	PD			PD
	6.9	4.6	2.7	12.4	9.3	6.3	4.5	28.4	134.8%		228.3%				PD
15*													PD		PD
														肺	PD
22	11.8	3	2.8	8.4	13.6	4.7	3.8	17.9	115.3%	non-PD	212.6%	PD			PD
	11.9	3.1	3	9.3	14.6	7	6.2	43.4	122.7%		466.7%				PD
23	7.2	5.1	3.9	19.9	7.2	5.9	4.7	27.7	100.0%	non-PD	139.4%	non-PD			non-PD
	7.7	4.6	4	18.4	7.3	5.6	5.1	28.6	94.8%		155.2%				PD
33	11.2	6.7	4.9	32.8	11.6	6.4	5	32.0	103.6%	non-PD	97.5%	non-PD	PD		PD
													PD		PD
40*	12.1	7.2	5.5	39.6	-	8.0	7.0	56.0			141.4%	PD	PD		PD
														肺	PD
49	5.4	4.7	3.8	17.9	5.4	4.8	3.6	17.3	100.0%	non-PD	96.8%	non-PD			non-PD
	5.4	4.4	3.7	16.3	6.5	4.9	3.7	18.1	120.4%		111.4%				PD
55	8	4.5	3.2	14.4	9.2	5.8	4.9	28.4	115.0%	non-PD	197.4%	PD			PD
	7.9	4.4	3.4	15.0	8.7	6	5.4	32.4	110.1%		216.6%				PD

各症例の上段が研究事務局測定、下段が施設測定。下線は研究事務局判断と施設判断が異なった症例。

* : 登録時の微小肺結節が増大し、肺転移と確定した症例。

D. 考察

JCOG0905 一次登録症例数の減少は、適格症例数の減少ではなく、適格症例数に対する登録例割合の減少が原因であった。しかし、適格症例に対する登録症例数の割合は参加施設間で0%から100%まで大きく異なっており、適格症例数が多い施設で必ずしも登録例が多い傾向ではなかった。今後、登録症例割合の低い施設での登録を増やす努力が必要と思われた。

二次登録前のプロトコル治療中止が予想よりも多く、二次登録が進んでいないのが現状である。無効中止について研究事務局で画像の再評価を行ったところ、原発巣の増大によりPDとされた10例中2例は、研究事務局判断ではnon-PDであり、明らかな増大とはいえない状態であった。これらの症例で明らかな臨床上の増悪がなければ、プロトコル治療を中止する必要はないと思われた。このような状態にある患者については、すでにプロトコル改訂でプロトコル治療継続を促す文章を追加しており、推移をみている状況である。

有害事象によるプロトコル治療中止の多くは腎毒性によるものであった。これに対してもプロトコル改訂で治療前後の補液の追加などを追記し対応してきたが、まだ同様の腎毒性が散発している。多くはシスプラチンによる腎毒性であるため、現在シスプラチンの投与日数を1日から2日以上に延長する方向でプロトコル改訂を準備している。

E. 結論

JCOG 骨軟部腫瘍グループでのJCOG0905 適格例は、骨肉腫国内新規発生の約半分を占めており、患者集積力を充分維持していた。一方、施設間で登録率が異なっており、登録率の低い施設での患者登録を進めることが必至であると考えられた。二次登録前のプロトコル治療中止については、すでにプロトコル改訂や班会議の議論で対応してきたが、シスプラチンによる腎毒性については、さらに改訂が必要と思われ、現在準備中である。

F. 研究発表

1. 論文発表

Saito A, Hiraga H, et al.:

Clinical experience using a tensor fascia lata flap in oncology patients

Surg Today, in press 2013

Suzuki H, Hiraga H, et al.:

Adult Rhabdomyoma of the Extremity
Int J Surg Pathol, in press 2013

Saito A, Hiraga H, et al.:

The posterior thigh flap revisited: clinical use in oncology patients

Surg Today, in press 2013

2. 学会発表

平賀博明, 他:

JCOG プロジェクトから見た化学療法の展望
第86回日本整形外科学会学術総会
(2013.5.23-26 広島)

G. 知的財産権の出願・登録状況（予定を含む。）

1. 特許取得

特になし

2. 実用新案登録

特になし

3. その他

特になし

厚生労働科学研究費補助金（がん臨床研究事業）
分担研究報告書

脊椎および骨盤骨に発生した骨肉腫・骨悪性線維性組織球腫の治療成績
手術療法と重粒子線治療の比較

研究分担者 比留間 徹 神奈川県立がんセンター骨軟部腫瘍外科 部長

研究要旨 四肢などに発生した切除可能な骨肉腫や高悪性度非円形細胞軟部肉腫に対する標準的治療法の確立については、主研究の解析により一定の見解が得られつつある。今回は切除困難な体幹部発生の高悪性度骨腫瘍に対して、体系的治療の糸口を探ることを目的として本研究を行った。

脊椎および骨盤骨に発生し、臨床的態度が類似している骨肉腫・骨悪性線維性組織球腫（以下骨 MFH）を対象組織型とした。局所治療として手術と重粒子（炭素イオン）線治療（CIRT）の症例群に分け、転帰、全生存率、局所制御率、化学療法（化療）のコース数などを検討した。全 12（手術群 7、CIRT 群 5）例で、転帰は CDF 7（同 4、3）例、DOD 4（同 3、1）例、他因死は CIRT 群に 1 例認めた。全例の 2 年・5 年全生存率は 66.7%・57.1%、手術群で 71.4%・57.1%、CIRT 群では 60%・60% で差はなかった。2 年局所制御率では手術群の 57.1% に比べ CIRT 群では 100% と良好な傾向があった。また主たる死亡原因を遠隔転移と局所制御不能に分けると、手術群では 3 例全例局所制御不能によるものであったが、CIRT 群の DOD の 1 例は遠隔転移によるものであった。病巣体積に関しては、手術群の方が大きい傾向があったが、全例では体積の大小で生存率は同等であった。

CIRT は局所制御に優れているようだが、重篤な合併症をきたす懸念もあり、今後は両治療法の弱点を相互補完するような治療戦略も考慮するべきである。

A. 研究目的

四肢原発の骨・軟部肉腫に対しては手術療法と補助化学療法による治療の体系化は確立しつつあるが、体幹部発生例ではさらに発生頻度が低く、解剖学的に根治的切除も困難な場合が多いため治療の標準化が遅れている。特に体幹部発生の高悪性骨肉腫および骨悪性線維性組織球腫（以下骨 MFH）は、ある程度化学療法感受性を有するものの、いまだ全生存率、局所制御率も低く、予後不良な疾患集団である。一方近年、これら切除不能症例に対して炭素イオン線による重粒子線治療（以下 CIRT）の局所制御に関する一定の成果が報告されているが、手術と比較した報告はほとんどない。

四肢原発悪性骨腫瘍とは異なり体幹部発生の場合には、遠隔転移だけではなく、局所病巣の進行が生命予後に関与する。今回、脊椎・骨盤骨に発生した骨肉腫および骨 MFH の臨床像、治療効果、有害事象をレトロスペクティブに調査し、化療、切除術、重粒子線治療の役割を明らかにすることを目的とする。またそれにより本疾患群に対する治療の体系化の糸口を探る。

B-1. 対象および方法

1987 年 8 月以降に診断した脊椎・骨盤骨原発の骨肉腫と骨 MFH で、高悪性、初診時遠隔転移のない 12 例を対象とした。男性 9、女性 3 例で、骨肉腫 8、骨 MFH 4 例、治療開始時平均年齢は 40（16～65）歳である。発生部位は、腸骨 8 例、仙骨、恥骨、胸椎、腰椎各 1 例ずつであった。病巣の大きさは、画像上 3 方向の径を測定し、楕円体にみため近似体積を算出した。これらを主たる局所治療により手術群 7 例と CIRT 群 5 例に分け、転帰、全生存率および局所制御率を体積・治療群・化療のコース数などにより検討した。なお手術群では減量・掻爬術を除き、一塊切除が可能であったものとし、体積は 500ml 以上と未満に、化学療法のコース数では 8 コース以上と未満に分けて検討した。

B-2. 倫理的配慮

1. 研究対象者の人権保護

本研究に関係するすべての研究者はヘルシンキ宣言および「疫学研究に関する倫理指針」に従って本研究を実施する。

2. 同意の取得

下記の理由から、原則として新たに患者から同意の取得は行わない。

- 1) 神奈川県立がんセンター骨軟部腫瘍外科において診断した患者（死亡者を含む）を対象とすること。
- 2) レトロスペクティブ研究であること。
- 3) 保管されている診療情報のみを利用する研究であり、新たに診断・治療の介入を行う研究ではないこと。
- 5) 新たに患者から試料の採取を行う研究ではないこと。
- 6) 保管されている生体由来の資料（組織、血液、遺伝子など）を利用する研究ではないこと。
- 7) 個々の患者が特定される個人情報（ID・氏名）については、各々の施設内でのみ取り扱うこと。
- 8) 個人を特定できる情報は研究成果で公表されないこと。

C. 研究結果

組織型ごとの治療開始時年齢は、骨肉腫では 15～65 歳、骨 MFH は 26～57 歳でともに平均 40 歳であった。平均近似体積は骨肉腫が 625ml、骨 MFH では 497ml で骨肉腫の方が大きい傾向があった（ $p=0.11$ ）。治療群ごとでは、平均年齢に差はなく（手術群 40.6 歳、CIRT 群 39.2 歳）、平均体積は手術群（719ml）の方が CIRT 群（391ml）より大きい傾向があった（ $p=0.12$ ）。

転帰は CDF 7（手術群 4、CIRT 群 3）、DOD 4（手術群 3、CIRT 群 1）、他因死 1 例（CIRT 群：消化管穿孔）であった。全例の 2 年・5 年全生存率は 66.7%・57.1% であり、病巣の大きさによる検討では 500ml 以上で 60%・60%、未満が 71.4%・53.6% と有意差を認めなかった（ $p=0.83$ ）。治療コース数では、8 コース以上で 100%・80%、8 コース未満で 33.3%・33.3%（ $p=0.06$ ）と、化療回数が多い方が予後良好の傾向があった。局所治療ごとの 2 年・5 年全生存率は、手術群で 71.4%・57.1%、CIRT 群では 60%・60% で差はなかった。

次に 2 年・5 年局所制御率をみると、全例では 72.9%・62.5%、500ml 以上で 80%・53.3%、未満が 68.6%・68.6% と有意差を認めなかった（ $p=0.71$ ）。同じく治療群ごとでは、手術群の 57.1%・42.9% に比べ、CIRT 群では 100%・100% で良好な傾向があった（ $p=0.088$ ）。重篤な合併症としては、CIRT 群の他院死の 1 例は治療後の消化管穿孔による可能性が否定できなかった。

D. 考察

四肢原発悪性骨腫瘍とは異なり体幹骨発生の場合は、遠隔転移だけではなく局所病巣の進行が生存を脅かす。また CIRT では病巣の体積が 500ml 以上で予後不良といわれている。今回の手術群には、CIRT 導入以前のかなり大きな病巣の症例も含まれていたが、生存率は CIRT 群と同等であった。手術と CIRT 治療後の局所再発の定義に関する問題は未解決だが、CIRT は局所制御に優れており予後に貢献していると思われる。ただし重篤な合併症をきたすおそれも否定できず、今後は両局所治療法の弱点を相互補完する治療戦略も考慮すべきであると考えられる。今回の調査では、8 コース以上化療を行った症例は予後良好であったが、不良例は早期に遠隔転移をきたしており、結果として化療回数に限界があった。体幹骨発生の骨肉腫・骨 MFH の治療を体系化するためには、さらに多施設研究により予後因子や全身化学療法の意義を検討する必要がある。

E. 結論

1 . 体幹部発生の高悪性度骨腫瘍に対する体系的治療の糸口を探ることを目的として、脊椎および骨盤骨原発の骨肉腫と骨 MFH の臨床成績を検討した。主たる局所治療法により手術群と重粒子（炭素イオン）線治療群に分けて調査した。

2 . 転帰は CDF 7（手術群 4、CIRT 群 3）、DOD 4（手術群 3、CIRT 群 1）、他因死 1 例（CIRT 群）であり、全例の 2 年・5 年全生存率は 66.7%・57.1% であった。

3 . 両治療群で生存率の差は認めなかったが、重粒子線治療群の方が局所制御に優れている傾向があった。ただし重篤な合併症をきたすおそれも否定できず、今後は両局所治療法の弱点を相互補完する治療戦略も考慮すべきであると考えられる。

4 . 体幹骨発生の骨肉腫・骨 MFH の治療を体系化するためには、多施設研究により予後因子や全身化学療法の意義を検討する必要がある。

F. 研究発表

1. 論文発表

Iwata S, Hiruma T, et al.:

Prognostic Factors in Elderly Osteosarcoma Patients: A Multi-institutional Retrospective Study of 86 Cases
Annals of Surgical Oncology, 21(1):263-8, 2014

2. 学会発表

浅野尚文, 比留間徹, 他:

類上皮肉腫の治療成績

第 86 回日本整形外科学会学術総会

(2013.5.23-26 広島)

比留間徹, 他:

脊椎および骨盤骨に発生した骨肉腫・骨悪性組織球腫の治療成績

第 46 回日本整形外科学会骨・軟部腫瘍学術集会

(2013.7.11-12 東京)

竹山昌伸, 比留間徹, 他:

2nd line としてのゲムシタピン, タキサン系薬併用化学療法の治療成績

第 46 回日本整形外科学会骨・軟部腫瘍学術集会

(2013.7.11-12 東京)

G. 知的財産権の出願・登録状況 (予定を含む。)

1. 特許取得

特になし

2. 実用新案登録

特になし

3. その他

特になし

厚生労働科学研究費補助金（がん臨床研究事業）
分担研究報告書

高度悪性骨軟部腫瘍に対する薬物療法に対する基盤的研究

研究分担者 中馬 広一 国立がん研究センター骨軟部腫瘍・リハビリテーション科 科長

研究要旨 高齢化が進み、若年者の骨肉腫の減少し、相対的に壮年、高齢者の骨肉腫、骨 MFH 症例の増加している。本腫瘍群は、組織学的に非常に多様で、近年の分子生物学的研究から、組織別ごとに発がん関連の遺伝子変異、融合遺伝子の存在、増殖、細胞分裂、シグナル伝達経路、転移性などのプロファイル解析が進行中である。高齢者は、若年者と比較して、通常の化学療法剤に対する忍容性は低く、多くの後ろ向き研究が主体で、前危険球でも向き化学療法の有用性がない。小児、若年者は、薬物療法忍容性も高く、短縮、多剤併用等の強化方法を目指した開発研究であった。同様の手法での高齢者治療開発は困難で、忍容性の高い新規薬剤の開発、少量長期投与などの既存薬物の新規投与スケジュールを再検討等の新しい試みが必要である。

軟部腫瘍の進行症例では、昨年パゾパニブの承認、特徴的な有害事象の対策やモニタリング、有効な組織亜型解析、長期投与や既存抗がん剤との併用研究などの前向き研究の実施が不可欠である。四肢悪性軟部腫瘍に対する導入化学療法では、アドリアシン、イホマイド併用(AI療法)は、若年者では最も有用な治療スケジュールである(JCOG0304)。高齢者へ負担が大きく推奨度は低い。より消化器毒性が低いジェムザール、ドセタキソール併用療法の四肢原発腫瘍に対する有用性を検証する臨床試験をDG療法(JCOG1306)が開始となった。高齢者発生の骨軟部悪性腫瘍の治療開発に関する基盤的研究の結果を示す。

A. 研究目的

骨・軟部腫瘍の実臨床では、多様な発生部位、組織型、病態、発生年齢、主要臓器機能背景等を持ち、治療対象の高齢化に伴い有害事象、既往症、併用薬剤に配慮しつつ、根治のみならず、患肢温存、機能温存など高い治療成果が求められている。不適切な実験的治療の実施で、根治の機会を喪失させるだけでなく、精神的・経済的負担は極めて大きい。実臨床における問題点、安全性を調査、検証し、臨床研究グループ内の診療レベルの質を高めるためにも、多施設共同臨床試験の実施を目指す。

B. 研究方法

匿名化された症例、臨床データを集積して、高齢者の骨肉腫、骨 MFH に対する薬物療法に関する後ろ向き研究を行った。進行悪性軟部腫瘍の新規薬物療法に関する有害事象集積、骨転移分野では、高齢者の症例集積を行い、単施設調査検討を行った。

(倫理面への配慮)

疫学研究に関する倫理指針(平成19年文部科学省・厚生労働省告示第1号)、臨床研究に関する倫理指針(平成20年厚生労働省告示第415号)

個人情報保護法を遵守し、各施設で匿名化された治療、診療データ、各施設へ行ったアンケート調査データを使った分析研究を行う研究を計画し、共同研究は各施設 IRB の承認を受けた。

C. 研究結果

(骨肉腫)

若年者骨肉腫は、JCOG0905 進行中で、2 症例の 2 次登録が行われた。近年、中年、高齢者発生の骨肉腫、多形型骨腫瘍の症例の発生が多く、多施設後ろ向き検討では、化学療法の有用性は確認されなかった。

中壮年、高齢者(70才未満)の骨肉腫

中壮年、高齢者(70才未満)の骨肉腫は、使用可能な薬物として、イホマイド、アドリアシン、シスプラチンの3剤が主体で、毒性からも実施可能な用量も低めに設定して治療されている。若年者と異なり、忍容性が低く有用性についても結論は得られていない(Iwata S. Ann Surg Oncol (2014) 21:263-268))

現状の治療実践

骨肉腫に対する奏功性が発現するには高用量が必要と考えられ、若年者の治療経験から

CDDP80-100 mg/m²、ADR60 mg/m²、IFO10-12g/m²が設定されてきた。しかし、50-60才以降の症例では、術前治療であっても、4-6回クールの治療で化学療法が終了する症例も多い。

関東臨床研究グループで、後ろ向き検討でも、現在のところ、薬物療法の上乗せ効果は確認出来なかった。

(悪性軟部腫瘍)

多くの癌腫で分子標的薬が承認され、広く臨床に活用されている。悪性骨軟部腫瘍分野では、GISTに対するイマチニブに続き、抗VEGF剤、抗体のスーニチブ、ソラニチブの悪性軟部腫瘍でも奏効例が観察され、意欲的に第2相臨床研究が実施されたが、多様な組織亜型を存在する進行再発悪性軟部腫瘍全体に対する有用性は確認されませんでした。しかし、既存の化学療法に抵抗性組織型の血管肉腫、孤立性線維性腫瘍(SFT)、胞巣状軟部肉腫などに、有効例が報告、確認されつつある。

抗VEGF作用を持つマルチチロシンキナーゼ阻

害剤であるパゾパニブの第2相比較試験国際共同治験が2008年から実施され、3か月の無増悪期間延長が観察されたことを根拠に、昨年11月に日本でも承認された。骨軟部腫瘍分野の希少がんの分野で大きな話題となっている。既存の抗がん剤と異なり、抗VEGF剤では、凝固系異常、心臓・血管障害、手足過敏症候群、中止後の急速増悪などの慣れない有害事象プロファイルが観察されている。厳重なモニタリングと緊急対応が極めて重要である。

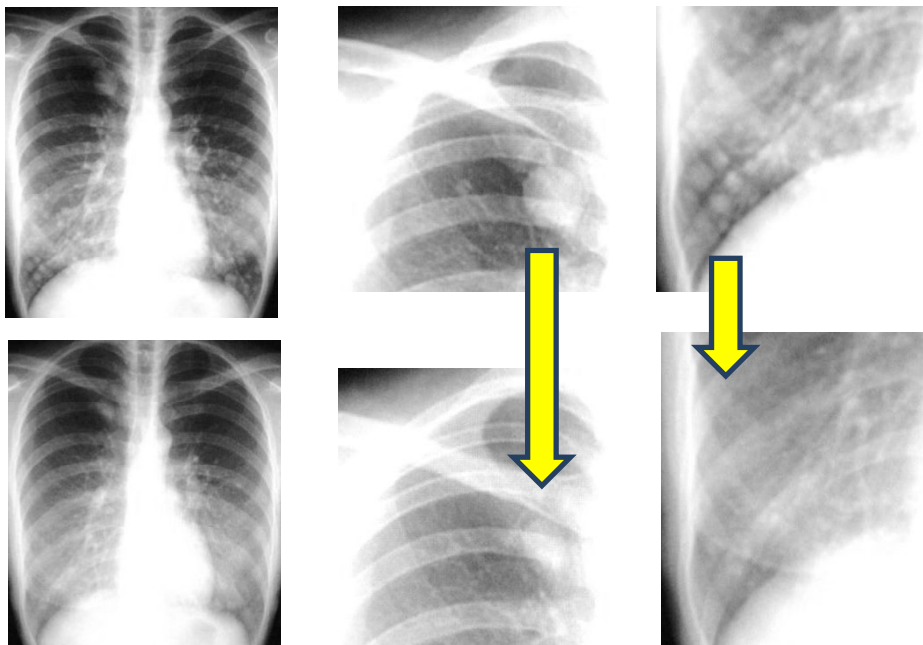
現在、四肢原発非円形細胞型悪性軟部腫瘍に対するアドリアシン、イホマイド補助化学療法研究(JCOG0304)は経過観察中で、ジェムザール、ドセタキセル併用療法の有用性に関する補助化学療法研究準備中である。再発転移症例に対する症例での投与量、有害事象検討では、パゾパニブに関する有用性検討を継続し、対処方法に習熟するとともに、長期コントロールの為に既存薬剤との併用、最適スケジュール開発研究が不可欠である。

症例1

パゾパニブ長期投与症例(1年超えた症例)

右頬部胞巣状軟部肉腫、肺転移症例。600mgから投与を開始して、肺転移が縮小したので、そのまま継続し、投与継続10カ月後、血小板減少が出現したので減量し、現在400mgして3か月経過したが、肺転移の縮小状態を維持している状況であった。

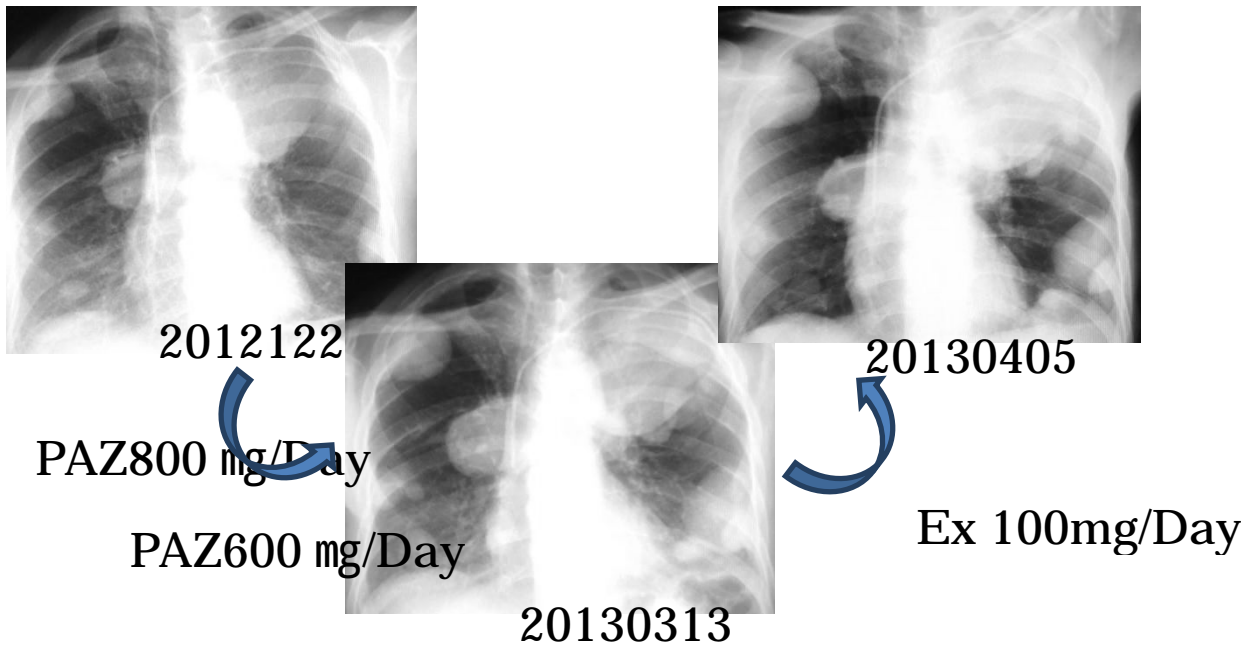
少量、長期投与の、コンプライアンスを維持し、重篤な有害事象を発生しないで、内服コンプライアンスの



胞巣状軟部肉腫、肺転移症例 パゾパニブの長期投与で、肺転移の縮小が継続している。600mgから、400mgに減量して継続している。

症例 2

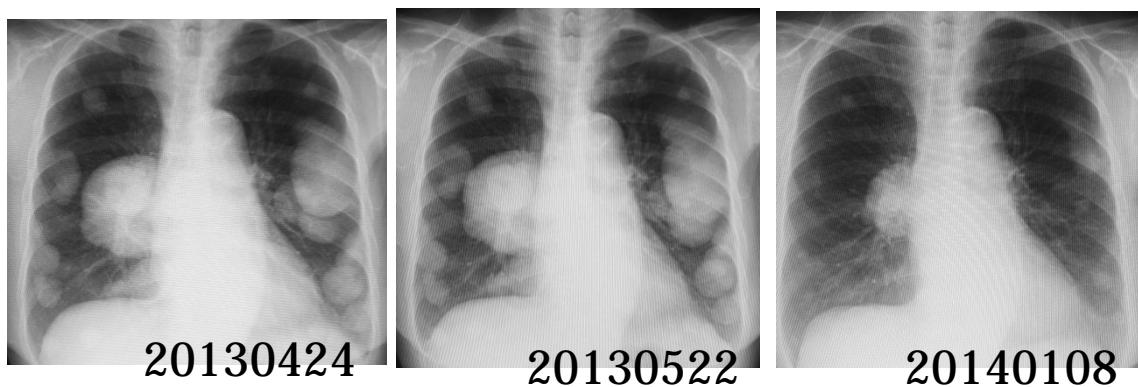高齢者の滑膜肉腫で、肺転移増悪に伴い、PAZを開始、2カ月半で、腫瘍の再燃、血痰の為に、経口エンドキサン 100 mg/day を開始した。腫瘍の増大は停止したが、血痰の増悪に伴う帯状疱疹のため、エンドキサンを中止して、緩和に移行した。



73 才 滑膜肉腫 PAZ800 mg(2012 年 12 月 27 日~2013 年 01 月 15 日)、PAZ600 mg(2013 年 01 月 16 日-2013 年 03 月 12 日)、Ex 100mg (2013 年 03 月 13 日-2013 年 04 月 01 日)

症例 3

86 才、肺転移、右腋窩胸壁腫瘍、生検で、未分化多形細胞肉腫 (UPS) と診断された。胸壁には、放射線治療 50Gy を実施し、原発巣はほとんど消滅した。放射線治療が著効したので、肺転移の増悪に対して、エンドキサンの経口を開始した。2カ月の経口で、縮小を確認され、現在、縮小を維持している。



86 才 未分化多形細胞肉腫 2013 年 05 月 8 日より Ex50 mg/Day 4 日投、3 日休で投与継続。骨髄障害、肝障害等を認めず、経口を継続している。

(転移性骨腫瘍)

骨転移の治療研究では、転移発症に対する薬物療法が注目され、抗 RANKL 抗体のデノスマブ関連の知見の集積が進み、骨転移の治療に関心が高まっている。担癌患者の長期生存、長期薬物治療例では QOL 確保が極めて重要で、骨転移制御、骨塩量維持、最適骨転移手術方法などの治療方法の整備を目指した臨床研究を準備している。

転移性骨腫瘍研究では、最適骨代謝薬物療法、がん患者の骨基質維持する予防治療の整備が不可欠であり、長期生存がん患者 QOL 維持の重要性が増している。四肢骨転移に伴う骨折の治療も、長期生存例で高い QOL を確保する最適手術方法に関するエビデンス集積が不可欠である。大腿骨骨幹部の骨転移に対する最適手術方法（骨接合術、人工関節との比較試験）の臨床研究を準備中である。

D. 考察

高齢者の増加に伴い、高齢者発生の悪性骨・軟部腫瘍、がん骨転移における最適治療の整備が極めて重要である。治療体系の整備に向けて、前向きに知見を集積する研究体制整備や臨床試験の実施が必要である。

E. 結論

骨軟部腫瘍に対するセカンドライン薬物療法に関するエビデンスの高い臨床研究や生命予後や患者 QOL が高まっているがん骨転移症例に対する外科治療の妥当性や安全性に関する準備的研究で、骨軟部腫瘍治療グループが実施すべき研究内容が明確となった。

F. 研究発表

1. 論文発表

Hiramoto N, Chuman H, et al.:

Ewing sarcoma arising after treatment of diffuse large B-cell lymphoma

Jpn J Clin Oncol, 43(4):417-21, 2013

Lin F, Chuman H, et al.:

Minimally invasive solid long segmental fixation combined with direct decompression in patients with spinal metastatic disease

Int J Surg, 11(2):173-7, 2013

Kikuta K, Chuman H, et al.:

An analysis of factors related to recurrence of myxofibrosarcoma

Jpn J Clin Oncol, 43(11):1093-104, 2013

Lin F, Chuman H, et al.:

Massive ossification around the prosthesis after limb salvage treatment for osteosarcoma

J Orthop Sci, 18(4):667-70, 2013

Yamaguchi U, Chuman H:

Overview of medical device regulation in Japan as it relates to orthopedic devices

J Orthop Sci, 18(5):866-8, 2013

中馬広一:

骨・軟部腫瘍 Current Organ Topics

癌と化学療法, 40(3):296-298, 2013

中馬広一:

転移性骨腫瘍への治療戦略（脊椎・骨盤・四肢）：B P s 導入後のがん骨転移に対する診療の変遷について

日整会誌, 87:871-7, 2013

中馬広一:

消化器癌骨転移に対する外科的治療とその予後 大腸癌 Frontier, 6 (1):26-31, 2013

滑川陽一, 中馬広一, 他:

後頸部両側に発生し、異なるMRI所見を呈した Spindle cell lipomaの1例

中部整災誌, 56:865-6, 2013

2. 学会発表

中馬広一:

骨軟部腫瘍の診断と治療

佐世保整形外科研究会(2013.6.21 佐世保)

中馬広一:

悪性軟部腫瘍：治療の進歩

TOCG 第 14 回臨床夏期セミナー

(2013.7.18-19 東京)

中馬広一:

臨床腫瘍学講義

聖路加国際病院(2013.9 東京)

中馬広一:

悪性骨・軟部腫瘍に対する標準治療と新規薬物研究の最新動向

第 51 回日本癌治療学会学術集会
(2013.10.24-26 京都)

G. 知的財産権の出願・登録状況（予定を含む。）

1. 特許取得
特になし

2. 実用新案登録
特になし

3. その他
特になし

厚生労働科学研究費補助金（がん臨床研究事業）
分担研究報告書

高悪性度骨軟部腫瘍に対する標準的治療確立のための研究

研究分担者 戸口田 淳也 京都大学再生医科学研究所教授

研究要旨 滑膜肉腫(Synovial sarcoma、以下 SS)における融合遺伝子である SS18-SSX 遺伝子の機能解析を目指して、in vitro の研究を行った。下流遺伝子として Frizzled homologue 10 (FZD10) 遺伝子を選択し、同定した転写制御領域でのエピゲノムの解析を行い、更に多能性幹細胞に発現誘導型ベクターを導入したシステムを用いて、SS18-SSX の機能が分化段階毎に異なり、神経堤由来細胞が前駆細胞の候補となることを明らかにした。

A. 研究目的

SS は成人発生の稀な軟部肉腫であるが、SS18-SSX 融合遺伝子という特異的な遺伝子変異を有していること、複数の細胞株が樹立されていること等より、多くの基礎的な研究が進められている。SS18-SSX 融合タンパクの機能としては、クロマチン修飾を改変することで、遺伝子発現を制御することが提唱されているが、その詳細は明らかにされていない。下流遺伝子を同定し、それぞれに対する発現制御機構を明らかにすることは、SS18-SSX 融合タンパクの腫瘍発生における役割を解明すると同時に、新規の治療法の開発にも結びつく可能性がある。そこで本研究では、これまでに我々が下流遺伝子として同定した WNT 蛋白の受容体の一つである Frizzled homologue 10 (FZD10) 遺伝子に関して、その発現制御機構における SS18-SSX 融合タンパクの関与を解析した。

B. 研究方法

1) FZD10 遺伝子発現制御領域の同定とエピゲノム解析： FZD10 遺伝子の発現制御領域の同定し、FZD10 陽性及び陰性細胞での同領域の DNA メチル化及びヒストンアセチル化及びメチル化を解析した。

2) FZD10 遺伝子発現に対する SS18-SSX の作用の解析： これまでの研究から得られた SS が神経堤に由来する細胞であるとの仮説のもとに、多能性幹細胞から神経堤細胞、そして神経堤由来の間葉系幹細胞を分化誘導するシステムにおいて、各段階で SS18-SSX を発現させ、それぞれの細胞における FZD10 遺伝子の発現及び遺伝子制御領域におけるヒストン修飾の状態を解析した。

(倫理面への配慮)

ヒト肉腫組織からの RNA 抽出及び発現解析実験

は、京都大学医学部医の倫理委員会により承認された実験として行った。

C. 研究結果

1) FZD10 遺伝子発現制御領域の同定： FZD10 遺伝子発現遺伝子のプロモーター領域において、特定の転写因子の結合部位を含む転写活性領域を同定した。エピゲノムの修飾に関しては、発現陽性、陰性に関わらず、DNA は低メチル化状態であり、その関与は低いと考えられた。一方、ヒストンのアセチル化及びメチル化に関しては、SS 細胞株では活性型であり、皮膚線維芽細胞では抑制型であった。興味深いことに胚性幹細胞では両者が共存する両価型となっていた。

2) SS18-SSX の作用の解析： 薬剤発現誘導ベクターを用いて、多能性幹細胞および神経堤細胞の段階で発現を誘導すると FZD10 遺伝子の発現は誘導されたが、更に間葉系幹細胞の段階まで分化誘導すると、発現は誘導されなかった。それらの細胞間での解析で、前 2 者の段階では SS18-SSX が発現制御領域に結合するが、後者では結合しないことが判明し、同一遺伝子であっても、細胞の分化状態によって SS18-SSX の機能が大きく異なることが明らかになった。

D. 考察

SS18-SSX が標的遺伝子の転写制御領域に結合してヒストンアセチル化を亢進型に改変することで下流遺伝子の発現を誘導する機構が明らかになった。同時に、標的遺伝子への結合は細胞の分化状態に依存することも明らかになり、至適な細胞を用いて解析を行う必要性が示された。

E. 結論

SS18-SSX 蛋白のヒストン修飾を改変する機能は細胞の分化状態により異なり、神経堤由来細胞が前駆細胞の候補であると考えられる。

F. 研究発表

1. 論文発表

Yamada K, Toguchida T, et al.:

EWS/ATF1 expression induces sarcomas from neural crest-derived cells in mice
J Clin Invest, 123(2): 600-10, 2013

Okita Y, Toguchida J, et al.:

Characteristics of flexed knee gait and functional outcome of a patient who underwent knee reconstruction with a hingeless prosthesis for bone tumor resection: a case report with gait analysis and comparison with healthy subjects
Eur J Phys Rehabil Med, in press, 2013

Okita Y, Toguchida J, et al.:

Compensation by nonoperated joints in the lower limbs during walking after endoprosthetic knee replacement following bone tumor resection
Clin Biomech (Bristol, Avon), 28(8): 898-903, 2013

2. 学会発表

岡本健, 戸口田淳也, 他:

上腕骨悪性骨腫瘍切除後の処理骨再建の長期成績
第 86 回日本整形外科学会学術総会
(2013.5.23-26 広島)

早川和男, 戸口田淳也, 他:

多能性幹細胞を用いた融合遺伝子標的遺伝子の同定
第 46 回日本整形外科学会骨軟部腫瘍学術集会
(2013.7.11-12 東京)

玉置さくら, 戸口田淳也, 他:

SYT-SSX による滑膜肉腫関連遺伝子 FZD10 のエピジェネティック制御機構について
第 46 回日本整形外科学会骨軟部腫瘍学術集会
(2013.7.11-12 東京)

岡本健, 戸口田淳也, 他:

当科における脊椎原発悪性骨腫瘍の治療成績
第 46 回日本整形外科学会骨軟部腫瘍学術集会
(2013.7.11-12 東京)

金永輝, 戸口田淳也, 他:

日本人の軟骨腫瘍における IDG 遺伝子の突然変異スペクトラム
第 72 回日本癌学会総会(2013.10.-5 横浜)

福田誠, 戸口田淳也, 他:

iPS 細胞技術を用いた肉腫研究: 滑膜肉腫の起源細胞解明を目指して
第 72 回日本癌学会総会(2013.10.-5 横浜)

加藤友久, 戸口田淳也, 他:

滑膜肉腫原因融合遺伝子産物 SS18-SSX の相互作用因子の同定によるエピジェネティクス制御破綻の分子基盤の解明
第 72 回日本癌学会総会(2013.10.-5 横浜)

玉置さくら, 戸口田淳也, 他:

細胞背景は滑膜肉腫特異的融合タンパク SYT-SSX はエピジェネティック制御において重要な因子である
第 72 回日本癌学会総会(2013.10.-5 横浜)

戸口田淳也, 他:

肉腫発生機構に関する多能性幹細胞からのアプローチ
第 72 回日本癌学会総会(2013.10.-5 横浜)

Fukuta M, Toguchida J, et al.:

Application of iPS cell for sarcoma research: investigation for the cell-of-origin of synovial sarcoma
8th Combined Meeting of Orthopaedic Research Societies
(2013.10.13-16 Venice, Italy)

福田誠, 戸口田淳也, 他:

iPS 細胞技術を用いた滑膜肉腫起源の同定への試み
第 28 回日本整形外科学会基礎学術集会
(2013.10.17-18 千葉)

Tamaki S, Toguchida J, et al.:

SS18-SSX is a cell-context-dependent epigenetic regulator: implication for cell-of-origin of synovial sarcomas
18th CTOS(2013.10.30-11. New York, USA)

Fukuta M, Toguchida J, et al.:

Establishment and differentiation of pluripotent stem

cells containing drug-inducible SS18-SSX gene.
18th CTOS(2013.10.30-11. New York, USA)

G. 知的財産権の出願・登録状況（予定を含む。）

1. 特許取得
特になし

2. 実用新案登録
特になし

3. その他
特になし

厚生労働科学研究費補助金（がん臨床研究事業）
分担研究報告書

骨肉腫に対する新たな治療法の確立に対する研究

分担研究者 尾崎 敏文 岡山大学大学院整形外科学 教授

研究要旨 骨肉腫に対する新たな治療法の確立を目的とした。骨肉腫において化学療法に対する抵抗性獲得は予後を規定する重要な因子である。我々はテロメラーゼ依存性腫瘍融解アデノウイルス(OBP-301)を開発し、骨肉腫細胞に対する有効性を確認した。本研究では骨肉腫細胞株に対する OBP-301 の化学療法感受性亢進作用とその分子機序について検討した。抗がん剤と OBP-301 の併用により相加・相乗効果とアポトーシスの増強を認めた。OBP-301 は抗アポトーシス蛋白 Mcl-1 の発現を著明に抑制した。OBP-301 は化学療法感受性を改善し、両者の併用は骨肉腫の有効な治療法となり得る可能性が示唆された。

A. 研究目的

骨肉腫に対しては主に化学療法と外科的切除による集学的治療が行われるが、化学療法に対する抵抗性獲得は重要な予後規定因子であり、化学療法感受性の改善は重要な課題である。我々はテロメラーゼ活性に依存して増殖する腫瘍融解アデノウイルス(OBP-301)を開発し、骨肉腫細胞株に対する有効性を確認した。OBP-301 は米国での第 I 相臨床試験を終了し、日本での頭頸部・胸部悪性腫瘍に対する第 I/II 相臨床試験が進行中である。将来的に骨肉腫に対して OBP-301 を臨床応用するにあたり、現在の標準的治療で用いられる化学療法との併用効果は明らかとなっていない。我々は化学療法と OBP-301 の併用による骨肉腫細胞株への抗腫瘍効果とその分子機構の解析を行った。

B. 研究方法

4 種類のヒト骨肉腫細胞株(HOS, MNNG/HOS, 143B, SaOS-2)を用いて検討を行った。抗がん剤は Doxorubicin および Cisplatin を使用し、併用効果は CalcuSyn software により評価した。アポトーシスの誘導について、PARP の切断や Bcl-2 ファミリー蛋白(Bax, Bak, Bim, Bcl-2, Mcl-1, Bcl-x_L)の発現をウエスタンブロット法により評価した。さらに siRNA を用いて OBP-301 による抗がん剤感受性増強効果の分子機構を解析した。最後にマウス背部皮下 MNNG/HOS 移植腫瘍モデルを作成し、抗がん剤と OBP-301 の併用による抗腫瘍効果について検討した。

(倫理面への配慮)

本研究において動物実験を行うにあたり、「岡山

大学における動物実験規則」に従い、詳細な動物実験に関する計画書を作成・提出し、所定の手続きは完了しており、その規定に従っている。動物実験の際には、「実験動物の飼育及び保管並びに苦痛軽減に関する基準」に従い、外科的な処置を行う際には適切な麻酔を行い、動物に無用な苦痛を与えないように最大限の注意を払った。

C. 研究結果

すべての骨肉腫細胞株において抗がん剤と OBP-301 の併用は相加・相乗の抗腫瘍効果を認めた。OBP-301 は抗がん剤のアポトーシス誘導を増強した。OBP-301 は抗アポトーシス蛋白である Mcl-1 の発現を著明に抑制したが、他の Bcl-2 ファミリー蛋白の発現に変化は認めなかった。Mcl-1 siRNA は Mcl-1 の発現を抑制し、OBP-301 と同様に抗がん剤によるアポトーシスの誘導を増強した。マウス背部移植腫瘍モデルでは抗がん剤と OBP-301 の併用群は単独群と比較して有意に腫瘍増殖を抑制した。

D. 考察

悪性腫瘍において抗アポトーシス蛋白の発現増強は化学療法抵抗性に寄与しており、骨肉腫細胞における Mcl-1 の発現増強も報告されている。OBP-301 は抗アポトーシス蛋白 Mcl-1 の発現抑制を介して抗がん剤の感受性を亢進させる可能性が示唆された。本研究により化学療法と OBP-301 の併用が、骨肉腫に対する新しい治療戦略となることが期待される。

E. 結論

骨肉腫細胞株において OBP-301 は化学療法感受性を増強し、両者の併用は良好な結果を示した。将来的に化学療法と OBP-301 の併用が骨肉腫に対する有効な治療手段になると期待される。

F. 研究発表

1. 論文発表

Sasaki T, Ozaki T, et al.:

A simple detection system for adenovirus receptor expression using a telomerase-specific application-competent adenovirus
Gene Ther, 20(1):112-8, 2013

Hasei J, Ozaki T, et al.:

Dual programmed cell death pathways induced by p53 transactivation overcome resistance to oncolytic adenovirus in human osteosarcoma cells
Mol Cancer Ther, 12(3):314-25, 2013

Otani Y, Ozaki T, et al.:

A case of synovial sarcoma with brain metastasis treated with surgical resection and stereotactic radiosurgery
No Shinkei Geka, 41(3):255-62, 2013

Yoneda Y, Ozaki T, et al.:

Truncated SSX Protein Suppresses Synovial Sarcoma Cell Proliferation by Inhibiting the Localization of SS18-SSX Fusion Protein
PloSOne, 9(10):008, 2013

武田健, 尾崎敏文, 他:

達人はこうみる
四肢関節画像診断「悪性骨腫瘍の画像診断」
MB Orthop, 26:51-8, 2013

国定俊之, 尾崎敏文, 他:

外来で見逃さない軟部腫瘍：軟部腫瘍と分子生物学的解析の臨床応用
関節外科, 32:656-61, 2013

2. 学会発表

Uehara T, Ozaki T, et al.:

Factors Influencing of Postoperative Wound Complication in Bone and Soft-Tissue Tumors : Comparing Skin Sutures with Staples
17th General Meeting of International Society of Limb Salvage

(2013.9.11-13 Bologna, Italy)

Takeda K, Ozaki T, et al.:

Surgical Treatment Of Giant Cell Tumor Of Bone In Extremity
17th General Meeting of International Society of Limb Salvage
(2013.9.11-13 Bologna, Italy)

Kunisada T, Ozaki T, et al.:

Early Rehabilitation Using Temporal External Fixation Following Resection of Pelvic Sarcoma
17th General Meeting of International Society of Limb Salvage
(2013.9.11-13 Bologna, Italy)

Yamakawa Y, Ozaki T, et al.:

Combined effect of zoledronic acid and telomerase-specific oncolytic for human osteosarcoma cellsvirotherapy
The 8th tri- annual Combined Meeting of Orthopaedic Research Societies
(2013.10.13-16 Venice, Italy)

長谷井嬢, 尾崎敏文, 他:

p53 武装化腫瘍融解アデノウイルスは OBP-301 抵抗性骨肉腫細胞株に microRNA を介し高率にアポトーシスを誘導する
第 46 回日本整形外科学会骨・軟部腫瘍学術集会
(2013.7.11-12 東京)

尾崎修平, 尾崎敏文, 他:

骨肉腫に対する腫瘍融解ウイルス製剤と化学療法の併用療法
第 46 回日本整形外科学会骨・軟部腫瘍学術集会
(2013.7.11-12 東京)

国定俊之, 尾崎敏文, 他:

切除縁評価法の問題点：悪性骨腫瘍
第 46 回日本整形外科学会骨・軟部腫瘍学術集会
(2013.7.11-12 東京)

国定俊之, 尾崎敏文, 他:

悪性骨盤骨腫瘍切除術の術後機能訓練 一時的創外固定法の有用性
第 46 回日本整形外科学会骨・軟部腫瘍学術集会
(2013.7.11-12 東京)

国定俊之, 尾崎敏文:

骨腫瘍切除後の骨移植：最近の人工骨の特徴
第 46 回日本整形外科学会骨・軟部腫瘍学術集会
(2013.7.11-12 東京)

上原健敬, 尾崎敏文, 他:

長期生存が得られた胸椎原発 Ewing 肉腫の 2 例
第 46 回日本整形外科学会骨・軟部腫瘍学術集会
(2013.7.11-12 東京)

武田健, 尾崎敏文, 他:

上腕三頭筋切除を要した軟部肉腫の術後患肢機能
第 46 回日本整形外科学会骨・軟部腫瘍学術集会
(2013.7.11-12 東京)

松本衣未, 尾崎敏文, 他:

ROCK 阻害剤はヒト関節軟骨細胞の MMP-3 発現
を抑制し、アグリカン産生を維持する
第 32 回日本運動器移植・再生医学研究会
(2013.9.28 神戸)

武田健, 尾崎敏文, 他:

骨線維性異形成の治療成績
第 121 回中部日本整形外科災害外科学会・学術集会
(2013.10.3-4 名古屋)

国定俊之, 尾崎敏文, 他:

高齢者軟部肉腫の治療成績: J M O G 多施設共同研究
第 121 回中部日本整形外科災害外科学会・学術集会
(2013.10.3-4 名古屋)

長谷井嬢, 尾崎敏文, 他:

p53 で誘導される 2 種類のプログラム細胞死はヒト
骨肉腫細胞の腫瘍融解アデノウイルスへの耐性を
克服する
第 121 回中部日本整形外科災害外科学会・学術集会
(2013.10.3-4 名古屋)

国定俊之, 尾崎敏文:

配向連通気孔構造を有する新しい人工骨の使用経
験
第 33 回整形外バイオマテリアル研究会
(2013.12.7 檀原市)

G. 知的財産権の出願・登録状況（予定を含む。）

1. 特許取得

特になし

2. 実用新案登録

特になし

3. その他

特になし

厚生労働科学研究費補助金（がん臨床研究事業）
分担研究報告書

難治性骨・軟部悪性腫瘍に対するゲムシタピン・ドセタキセル併用化学療法

研究分担者 米本 司 千葉県がんセンター整形外科 部長

研究要旨 難治性骨・軟部悪性腫瘍 33 例（骨肉腫 12 例を含む骨悪性腫瘍 15 例および軟部悪性腫瘍 18 例）に対して、ゲムシタピン・ドセタキセル併用化学療法を施行した。3-4 週間ごとに、Day 1 で gemcitabin 675mg/m² を経静脈的に投与、続く Day 8 で gemcitabin 675mg/m² を投与した後 docetaxel 75mg/m² を投与した。治療開始時年齢は中央値 44 歳で、合計 179 コース（中央値 4 コース）の治療を行った。無増悪生存期間の中央値は 4.5 か月、全生存期間の中央値は 9 か月であった。効果判定ができた 30 例では、CR 0 例、PR 6 例、SD 14 例であった。有害事象は Grade 3-4 neutropenia、thrombopenia がそれぞれ 65%、8%と比較的軽妙であったが、1 例に Grade 4 infection が見られた。治療関連死はなかった。ゲムシタピン・ドセタキセル併用化学療法は難治性骨・軟部悪性腫瘍に有効であり、その安全性も許容できるものであった。

A. 研究目的

骨肉腫、ユーイング肉腫ファミリー腫瘍、滑膜肉腫などの骨・軟部悪性腫瘍の治療成績は化学療法、手術療法、放射線療法からなる multimodal therapy の導入により改善傾向にあるが、切除不能の局所進行例や遠隔転移例は現時点で治癒が得られる例は少なく、また従来行われてきた標準的治療後の再発あるいは治療抵抗例には有効な薬剤が存在しないのが現状である。

近年、ゲムシタピン・ドセタキセル併用化学療法は、さまざまな癌種においてその治療効果が報告されており、軟部悪性腫瘍に対するこの 2 剤の併用療法の有効性が、2004 年以降米国を中心として報告されている。しかしながら本レジメンの本邦における報告はほとんど無く、また難治性骨悪性腫瘍、とりわけ骨肉腫に対する有効性に関するまとまった報告もこれまでに無い。

本研究の目的は、難治性骨・軟部悪性腫瘍に対するゲムシタピン・ドセタキセル併用化学療法の有効性と安全性を検証することである。

B. 研究方法

本試験は非盲検、非無作為化、非対照第 II 層臨床試験としてデザインされた。

対象患者は組織学的に骨・軟部悪性腫瘍と診断され、かつ原発巣治療後に転移もしくは再発を生じ、各組織型の標準的治療とされる化学療法に抵抗性を示した患者とした。

治療は、1 コースを 3-4 週間とし、Day 1 で

gemcitabin 675mg/m² を経静脈的に投与、続く Day 8 で gemcitabin 675mg/m² を経静脈的に投与した後、docetaxel 75mg/m² を経静脈的に投与した。原疾患の進行または許容できない毒性の発現等の中止基準に該当しない限り、患者は上記治療を継続した。抗腫瘍効果は 2 コース（6 週間 ± 7 日）ごとに、RECIST ガイドラインに従って評価した。

主要評価項目は 6 ヶ月後の無増悪率（6 ヶ月 PFSR）、副次的評価項目は無増悪生存期間（PFS）、全生存期間（OS）、客観的奏効率（ORR）とした。有害事象は CTCAE v4.0 に従って記録した。（倫理面への配慮）

本研究の実施に当たり、院内の倫理審査委員会の承認を得た。また、本研究に参加した患者からは書面による同意を得た。個人情報保護にも十分注意した。

C. 研究結果

骨肉腫 12 例を含む骨悪性腫瘍 15 例および軟部悪性腫瘍 18 例の合計 33 例が約 2 年間で本試験に登録され、全例が解析対象となった。治療開始時年齢は 8-79 歳（中央値 44 歳）であった。

合計 179 コース（1-13 コース、中央値 4 コース）の治療が行われ、dose intensity は 100-50%（中央値 95%）であった。

全症例における 6 ヶ月 PFSR は 53.1%（95%CI 35.3-70.2%）であり、PFS の中央値は 4.5 か月（0.4-15.8 か月）、OS の中央値は 9 か月（2-26 か月）であった。画像効果判定が可能であった 30 例中、

CR 0例、PR 6例 (UPS 2例、骨肉腫 2例、軟部平滑筋肉腫および骨線維肉腫各1例)、SD 14例であり、ORRは20%であった。

骨肉腫患者12例の6ヶ月PFSRは63.6%であり、紡錘形細胞軟部肉腫のそれより (44.7%) 良好であったが、有意差は見られなかった ($P=0.35$)。

有害事象はGrade3-4 neutropenia、thrombopeniaがそれぞれ65%、8%と比較的軽妙であったが、1例にGrade 4 infection (肺炎)が見られた。治療関連死は認められなかった。

D. 考察

これまでの過去の骨肉腫患者に対するゲムシタピン・ドセタキセル併用化学療法の散発的な結果をまとめると、ORRは31% (13例中4例でPR)であり、本試験のこれまでの結果と合わせ考えても、本レジメンの難治性骨肉腫患者に対しても有効性が期待されると言える。

また本レジメンの有害事象は、骨肉腫再発後に一般的に用いられている他のレジメンと比較し、比較的軽妙・低頻度と言える。このことは、すでにアドリアマイシンを中心とした濃厚な化学療法を施行済みの再発患者にも比較的低リスクに施行可能であることを意味している。

E. 結論

ゲムシタピン・ドセタキセル併用化学療法は難治性軟部悪性腫瘍のみならず、骨肉腫を始めとする難治性骨悪性腫瘍に対しても有効であり、またその安全性も許容できるものであった。

F. 研究発表

1. 論文発表

Akita S, Yonemoto T, et al.:

Inclusion of the perforating branch of the tenth intercostal artery in the distal skin paddle of the divided latissimus dorsi flap

Plast Reconstr Surg, 132(5): 886e-7e, 2013

Iwata S, Yonemoto T, et al.:

Efficacy of carbon-ion radiotherapy and high-dose chemotherapy for patients with unresectable Ewing's sarcoma family of tumors

Int J Clin Oncol, 18:1114-8, 2013

Iwata S, Yonemoto T, et al.:

Prognostic factors in elderly osteosarcoma patients: A multi-institutional retrospective study of 90 cases

Ann Surg Oncol, 21: 263-8, 2014

Hagiwara Y, Yonemoto T, et al.:

Rotational valgus osteotomy for shepherd's crook deformity: a case report

J Orthop Sci, in press 2013

2. 学会発表

Yonemoto T, et al.:

Osteosarcoma occurring as second malignancy of childhood cancers (HOPES006)

18th Annual meeting of Connective Tissue Oncology Society

(2013.10.30-11.2 New York, USA)

米本司, 他:

小児がんの二次がんとして発生した骨肉腫の臨床像について

第46回日本整形外科学会骨・軟部腫瘍学術集会

(2013.7.11-12 東京)

G. 知的財産権の出願・登録状況 (予定を含む。)

1. 特許取得

特になし

2. 実用新案登録

特になし

3. その他

特になし

厚生労働科学研究費補助金（がん臨床研究事業）
分担研究報告書

高齢者の悪性骨軟部腫瘍における肺転移病巣に対するラジオ波焼灼術の有用性に関する研究

研究分担者 松峯 昭彦 三重大学大学院医学系研究科整形外科学 准教授

研究要旨 悪性骨軟部腫瘍における肺転移病巣に対しては化学療法の効果が一般的には期待できず、外科的切除が標準的治療である。しかし、高齢者では心肺機能の低下やそれに伴う全身麻酔の合併症や残存する肺機能の懸念、また内科的合併症の存在があり、多発する肺転移や繰り返す肺転移の出現に対しては外科的切除に限界がある。そこでわれわれは局所麻酔で可能で低侵襲なラジオ波焼灼術(RFA)を外科的切除に加えて行っている。そこで今回、高齢者(65歳以上)と若年者(20歳から64歳)における、悪性骨軟部腫瘍肺転移に対して外科的切除とRFAを用いて治療をおこなった症例を比較することにより、高齢者におけるRFAの安全性と有効性を検討した。その結果、高齢者でもRFAを行うことにより若年者と同等の生命予後が期待でき、また安全性も若年者と比較して差を認めなかった。

RFAは低侵襲であり高齢者の肺転移に対して有効な治療方法になりうると考えられる。

A. 研究目的

高齢化社会の到来により悪性骨軟部腫瘍症例は今後増加していくと考えられる。約30%の頻度で肺転移を生じるが、化学療法の効果が一般的には期待できず、外科的切除が標準的治療である。しかし、高齢者では心肺機能の低下やそれに伴う全身麻酔の合併症や残存する肺機能の懸念、また内科的合併症の存在があり、多発する肺転移や繰り返す肺転移の出現に対しては外科的切除に限界がある。そこでわれわれは局所麻酔で可能で低侵襲なラジオ波焼灼術(RFA)を外科的切除に加えて行っている。今回われわれは高齢者におけるRFAの有効性、安全性を検討した。

B. 研究方法

2001年から2010年までに悪性骨軟部腫瘍と診断され、その後肺転移を生じた症例を対象とした。高齢者では25例で肺転移を生じていたが、12例で治療を行っていた(A群)。一方若年者では41例で肺転移を生じており、20例で治療を行った(B群)。A群とB群における生命予後、合併症などを比較した。

なお、本研究は介入のない、試料を用いた後ろ向き研究であり、特別な倫理的な問題は存在しない。

C. 研究結果

A群では12例中4例で外科的切除を行っていた。平均切除回数は1.3回であった。また全例でRFAを行っており、平均3.7セッションであった。B群で

は16例で外科的切除を行っており、平均切除回数は1.4回であった。また、14例でRFAを行っており、平均3.8セッションであった。A群の肺転移初回治療後の生命予後は1年、2年、3年でそれぞれ81.8%、51.1%、38.4%であり、B群は94.7%、63.2%、47.4%であり、両群で有意差は認めなかった($p=0.36$)。A群、B群ともに外科的肺切除における合併症は認めなかった。A群ではRFA後に気胸を62%で認め、23%でChest tubeを挿入していた。B群では56%で認め、50%にtubeを挿入していた。これらの頻度に有意差は認めなかった。また、致死的な合併症は両群ともに認めなかった。

D. 考察

悪性骨軟部腫瘍における肺転移は約30%程度の頻度で生じる。肺転移後の生命予後は3年で20-50%と報告されており、今回の研究では高齢者でも積極的に治療を行えば、同等の生命予後が期待できる可能性を示唆している。本研究では、高齢者に対してRFAを平均3.7セッション行っており、繰り返し治療が可能であること、RFA後に致死的な合併症も生じていないこと、若年者と比較して生命予後に有意差を認めなかったことが判明した。

E. 結論

後ろ向き研究であるためバイアスの存在を考慮する必要があり、今後さらなる研究を要するが、本研究結果より、RFAは安全にかつ有効に肺転移に対

する治療方法のひとつとして積極的に考えうる選択肢であると考えられた。

F. 研究発表

1. 論文発表

Kudawara I, Matsumine A, et al.:

Neoadjuvant and adjuvant chemotherapy with high-dose ifosfamide, doxorubicin, cisplatin and high-dose methotrexate in non-metastatic osteosarcoma of the extremities: a phase II trial in Japan
J Chemother, 25:41-8, 2013

Sakurai N, Matsumine A, et al.:

Novel p53 splicing site mutation in Li-Fraumeni-like syndrome with osteosarcoma
Pediatr Int, 55:107-11, 2013

Matsubara T, Matsumine A, et al.:

Can a less radical surgery using photodynamic therapy with acridine orange be equal to a wide-margin resection?
Clin Orthop Relat Res, 471:792-802, 2013

Yamakado K, Matsumine A, et al.:

Radiofrequency ablation for the treatment of recurrent bone and soft-tissue sarcomas in non-surgical candidates
Int J Clin Oncol, in press 2013

Nakamura T, Matsumine A, et al.:

Clinical outcomes of Kyocera Modular Limb Salvage system after resection of bone sarcoma of the distal part of the femur: the Japanese Musculoskeletal Oncology Group study
Int Orthop, in press 2013

Nakamura T, Matsumine A, et al.:

The combined use of the neutrophil-lymphocyte ratio and C-reactive protein level as prognostic predictors in adult patients with soft tissue sarcoma
J Surg Oncol, 108:481-5, 2013

Yamaguchi T, Matsumine A, et al.:

Deep-vein thrombosis after resection of musculoskeletal tumours of the lower limb
Bone Joint J, 95-B:1280-4, 2013

Niimi R, Matsumine A, et al.:

Ewing's sarcoma with an uncommon clinical course: A case report
Oncol Lett, 6:9-12, 2013

Niimi R, Matsumine A, et al.:

Efficacy of the dynamic radiographs for diagnosing acute osteoporotic vertebral fractures
Osteoporos Int, in press 2013

Atsumi S, Matsumine A, et al.:

Prognostic significance of CD155 mRNA expression in soft tissue sarcomas
Oncol Lett, 5:1771-6, 2013

Niimi R, Matsumine A, et al.:

An algorithm using the early changes in PINP to predict the future BMD response for patients treated with daily teriparatide
Osteoporos Int, 25:377-84, 2014

Niimi R, Matsumine A, et al.:

Soluble Neural-cadherin as a novel biomarker for malignant bone and soft tissue tumors
BMC Cancer, 13(1):309, 2013

Nakamura T, Matsumine A, et al.:

Clinical significance of radiofrequency ablation and metastasectomy in elderly patients with lung metastases from musculoskeletal sarcomas
J Cancer Res Ther, 9(2):219-23, 2013

Asanuma K, Matsumine A, et al.:

The thrombin inhibitor, argatroban, inhibits breast cancer metastasis to bone
Breast Cancer, 20(3):241-6, 2013

松峯昭彦, 他:

軟部肉腫に対するアクリジンオレンジ療法
先端医療シリーズ44 臨床医のための最新整形外科
先端医療技術研究所, 174-6, 2013

塚本正, 松峯昭彦, 他:

橈骨遠位骨巨細胞腫による骨変形で生じた長母指伸筋腱断裂の1例
中部日本整形外科災害外科学会雑誌
56(3):601-2, 2013

浅沼邦洋, 松峯昭彦, 他:

骨軟部腫瘍手術でFondaparinuxを使用した13例の検討
中部日本整形外科災害外科学会雑誌
56(2):497-8, 2013

天白宏典, 松峯昭彦, 他:
転移性肺腫瘍の外科治療—骨・軟部悪性腫瘍肺転移例に対する治療
胸部外科, 66(4):311-4, 2013

2. 学会発表

Asanuma K, Matsumine A, et al.:
The expression of Tissue Factor mRNA in bone and soft tissue sarcoma patients
26th European Musculoskeletal Oncology Society Meeting
(2013.5.29-31 Gothenburg, Sweden)

Ooi T, Matsumine A, et al.:
Clinical outcomes in the oldest old patients (85 years or old) with musculoskeletal sarcomas
26th European Musculoskeletal Oncology Society Meeting
(2013.5.29-31 Gothenburg, Sweden)

Goto M, Matsumine A, et al.:
Granular cell tumors of soft tissue :A report of five cases
26th European Musculoskeletal Oncology Society Meeting
(2013.5.29-31 Gothenburg, Sweden)

Matsubara T, Matsumine A, et al.:
Less Radical Resection for Tissue Sarcomas Combined with Chemotherapy and Acridine Orange Photodynamic Therapy Produced Excellent Local Control
26th European Musculoskeletal Oncology Society Meeting
(2013.5.29-31 Gothenburg, Sweden)

Matsumine A, et al.:
New hyperthermic treatment with magnetic materials for metastatic bone tumor.
26th European Musculoskeletal Oncology Society Meeting
(2013.5.29-31 Gothenburg, Sweden)

Matsumine A, et al.:
Clinical outcomes of revision surgery for failed tumor

prostheses
17th General Meeting of International Society of Limb Salvage
(2013.9.11-13 Bologna, Italy)

Nakamura T, Matsumine A, et al.:
Clinical outcome of the KLS total Knee system after resection of bone sarcomas of the distal part of the femur: Japanese musculoskeletal oncology group (JMOG) study
17th General Meeting of International Society of Limb Salvage
(2013.9.11-13 Bologna, Italy)

伊東直也, 松峯昭彦, 他:
コンパートメント症候群様症状で発症した悪性リンパ腫の1例
第120回中部日本整形外科災害外科学会学術集会
(2013.4.5-6 和歌山)

松原孝夫, 松峯昭彦, 他:
化学療法感受性腫瘍に対するアクリジンオレンジ療法の検討
第120回中部日本整形外科災害外科学会学術集会
(2013.4.5-6 和歌山)

後藤幹伸, 松峯昭彦, 他:
肋骨原発悪性骨腫瘍の治療成績
第120回中部日本整形外科災害外科学会学術集会
(2013.4.5-6 和歌山)

浅沼邦洋, 松峯昭彦, 他:
骨軟部肉腫に他悪性腫瘍を合併した多重癌の検討
第120回中部日本整形外科災害外科学会学術集会
(2013.4.5-6 和歌山)

中村知樹, 松峯昭彦, 他:
腫瘍切除後に自家処理骨を用いて再建を行った大腿骨骨幹部 Ewing 肉腫の治療成績
第120回中部日本整形外科災害外科学会学術集会
(2013.4.5-6 和歌山)

大井徹, 松峯昭彦, 他:
上腕骨近位原発性骨悪性腫瘍に対する治療成績
第120回中部日本整形外科災害外科学会学術集会
(2013.4.5-6 和歌山)

西村明展, 松峯昭彦, 他:

地域在住高齢者に対するロコモ 25 とロコモティブ
シンドロームとの関係
第 86 回日本整形外科学会学術総会
(2013.5.23-26 広島)

松原孝夫, 松峯昭彦, 他:
高悪性軟部腫瘍に対するアクリジンオレンジ療法
の検討
第 86 回日本整形外科学会学術総会
(2013.5.23-26 広島)

松峯昭彦, 他:
骨腫瘍に対する磁性体温熱療法
第 86 回日本整形外科学会学術総会
(2013.5.23-26 広島)

楠崎克之, 松峯昭彦, 他:
アクリジンオレンジ治療法
第 86 回日本整形外科学会学術総会
(2013.5.23-26 広島)

加藤俊宏, 松峯昭彦, 他:
脊椎椎体骨折の追跡調査—既存骨折に対する新規
骨折の発生様式—
第 86 回日本整形外科学会学術総会
(2013.5.23-26 広島)

後藤幹伸, 松峯昭彦, 他:
血清可溶性 CD155 量は、悪性骨・軟部腫瘍患者の
予後予測に有用である
第 46 回日本整形外科学会骨・軟部腫瘍学術集会
(2013.7.11-12 東京)

浅沼邦洋, 松峯昭彦, 他:
骨・軟部腫瘍手術で DVT 予防の抗凝固療法は必要
か
第 46 回日本整形外科学会骨・軟部腫瘍学術集会
(2013.7.11-12 東京)

大井徹, 松峯昭彦, 他:
超高齢発症の悪性骨・軟部腫瘍の治療成績
第 46 回日本整形外科学会骨・軟部腫瘍学術集会
(2013.7.11-12 東京)

松峯昭彦, 他:
腫瘍用人工関節再置換の手技的問題点 - 感染症例
に対する治療を中心に -
第 46 回日本整形外科学会骨・軟部腫瘍学術集会

(2013.7.11-12 東京)

松峯昭彦, 他:
がん治療における整形外科医の重要性 - Tumor
Board での検討症例から -
第 46 回日本整形外科学会骨・軟部腫瘍学術集会
(2013.7.11-12 東京)

松原孝夫, 松峯昭彦, 他:
軟部肉腫に対するアクリジンオレンジ療法および
術前化学療法兼用療法の治療成績
第 46 回日本整形外科学会骨・軟部腫瘍学術集会
(2013.7.11-12 東京)

中村知樹, 松峯昭彦, 他:
多発肺転移に対してラジオ波焼灼術を行い長期生
存が得られている軟骨肉腫の 1 例
第 46 回日本整形外科学会骨・軟部腫瘍学術集会
(2013.7.11-12 東京)

松峯昭彦, 他:
膝蓋骨-膝蓋腱-脛骨近位の術中加温/放射線処理に
より膝伸展機構を再建した膝前面軟部肉腫の 3 例
第 46 回日本整形外科学会骨・軟部腫瘍学術集会
(2013.7.11-12 東京)

中村知樹, 松峯昭彦, 他:
軟部肉腫における血清 CRP の臨床的意義
第 46 回日本整形外科学会骨・軟部腫瘍学術集会
(2013.7.11-12 東京)

中塚豊真, 松峯昭彦, 他:
転移性骨・軟部腫瘍に対する CT 透視下凍結療法の
初期経験
第 46 回日本整形外科学会骨・軟部腫瘍学術集会
(2013.7.11-12 東京)

横山弘和, 松峯昭彦, 他:
右胸壁に生じた放射線皮膚潰瘍に対して対側の内
胸動脈穿通枝皮弁で加療した 1 例
日本マイクロサージャリー学会 40 周年記念学術集
会
(2013.9.26-27 盛岡)

萩智仁, 松峯昭彦, 他:
放射線処理脛骨の近位骨端線離開に対して逆行性
血管柄付き大腿骨内顆骨弁を施行した 1 例
日本マイクロサージャリー学会 40 周年記念学術集

会
(2013.9.26-27 盛岡)

中村知樹, 松峯昭彦, 他:
肺転移に対してラジオ波焼灼術を行った高齢者(65歳以上)骨軟部肉腫の治療成績
第121回中部日本整形外科学会災害外科学会学術集会
(2013.10.3-4 名古屋)

大井徹, 松峯昭彦, 他:
超高齢発症の四肢悪性軟部腫瘍の治療成績
第121回中部日本整形外科学会災害外科学会学術集会
(2013.10.3-4 名古屋)

後藤幹伸, 松峯昭彦, 他:
肋骨を合併切除した胸壁発生軟部肉腫5例の治療成績
第121回中部日本整形外科学会災害外科学会学術集会
(2013.10.3-4 名古屋)

奥野一真, 松峯昭彦, 他:
骨外病変を伴った大腿骨近位悪性骨腫瘍における腫瘍用人工関節置換術後の患肢機能の検討
第121回中部日本整形外科学会災害外科学会学術集会
(2013.10.3-4 名古屋)

松原孝夫, 松峯昭彦, 他:
長管骨難治性骨巨細胞腫の治療成績
第121回中部日本整形外科学会災害外科学会学術集会
(2013.10.3-4 名古屋)

宮村岳, 松峯昭彦, 他:
骨腫瘍と鑑別を要した特発性大腿骨頭壊死症の一例
第121回中部日本整形外科学会災害外科学会学術集会
(2013.10.3-4 名古屋)

浅野貴裕, 松峯昭彦, 他:
上腕皮下に発生した骨外性骨肉腫の1例
第121回中部日本整形外科学会災害外科学会学術集会
(2013.10.3-4 名古屋)

浅沼邦洋, 松峯昭彦, 他:
軟部腫瘍における血中fibrinogen値の検討
第121回中部日本整形外科学会災害外科学会学術集会

(2013.10.3-4 名古屋)

大井徹, 松峯昭彦, 他:
薬物ライブラリを用いた骨肉腫に対する新規治療薬の探索
第28回日本整形外科学会基礎学術集会
(2013.10.17-18 千葉)

飯野隆大, 松峯昭彦, 他:
悪性骨・軟部腫瘍における血清中EXT1タンパクの意義
第28回日本整形外科学会基礎学術集会
(2013.10.17-18 千葉)

後藤幹伸, 松峯昭彦, 他:
肉腫細胞においてCD155は細胞外に分泌されており、悪性骨・軟部腫瘍患者の有用なバイオマーカーとなりうる
第28回日本整形外科学会基礎学術集会
(2013.10.17-18 千葉)

松峯昭彦:
悪性軟部腫瘍に対するパゾパニブの治療効果
第51回日本癌治療学会学術集会
(2013.10.24-26 京都)

G. 知的財産権の出願・登録状況(予定を含む。)

1. 特許取得
特になし

2. 実用新案登録
特になし

3. その他
特になし

厚生労働科学研究費補助金（がん臨床研究事業）
分担研究報告書

Ewing 肉腫における分泌膜小胞の解析と診断への応用に関する研究

研究分担者 大野 貴敏 岐阜大学大学院医学系研究科整形外科学 准教授

研究要旨 Ewing 肉腫のあらたな診断方法を開発する目的で、分泌膜小胞 (MV s : microvesicles) に着目し解析を行った。細胞から分泌される MV s は径が 50 nm~1000nm で、その小胞内に、mRNA、miRNA、蛋白などの遺伝情報物質を含み、細胞間コミュニケーションツールとして機能していることが明らかとなってきた。特に腫瘍細胞から産生される MVs には腫瘍特異的な分子や遺伝情報が含まれており、癌の診断や治療への応用が期待されている。

Ewing 肉腫の約 90% に、t(11;22)(q24;q12) に起因する *EWS/FLI-1* 融合遺伝子の発現を認めるが、今回我々は、Ewing 肉腫細胞から分泌される MV s を filter システムを用いて分離し、MV s から *EWS/FlI-1* の遺伝子情報を検出することに成功した。MV s 中の癌遺伝子情報が、Ewing 肉腫をはじめとする様々な肉腫の腫瘍マーカーとして活用できる可能性が示唆された。

A. 研究目的

約 90% の Ewing 肉腫には 11 番染色体と 22 番染色体の相互転座による融合遺伝子 *EWS/FLI-1* が発現しており、融合蛋白質 *EWS/FLI-1* が異常な転写活性を引き起こすことで、発がんを誘発していると考えられている。Ewing 肉腫細胞から分泌される MV s を採取し、MV s から *EWS/FLI-1* 融合遺伝子情報を検出し得るか検証した。

B. 研究方法

1. MVs の分離には ExoMir kit (Bioo Scientific Corp. USA) を用いた。細胞培地およびマウス血漿から遠心分離により細胞成分を沈殿させた。その上清を 0.45 μ m のフィルターに通した後、ExoMir kit の 2 種類の pore size のフィルター (Top : 0.22 μ m、Bottom : 0.02 μ m) に通すことで、サイズ依存的に MV s を分離した。Top フィルターを通過した培地に含まれる分泌物のサイズを Nanoparticle tracking analysis (NTA) で調べた。
2. Ewing 肉腫の細胞株である TC135, A673, SKES1, さらに *EWS/ATF1* 融合遺伝子をもつ明細胞腫 MP-CCS-SY の培地から上述の ExoMir kit を用いて MV s を分離抽出した。フィルターにキャプチャーされた MV s から RNA を抽出し、RTqPCR によって *EWS/FLI-1* および *EWS/ATF1* mRNA の発現を検証した。
3. Click-iT Nascent RNA Capture Kit

(Invitrogen, Carlsbad, CA) を用い、Ewing 肉腫細胞から分泌された MV s が同じ Ewing 肉腫細胞の中に取り込まれるかを検証した。

4. Ewing 肉腫細胞株である TC135, A673 をヌードマウスの皮下に移植し、腫瘍が発育した後、血漿を採取した。血漿より ExoMir kit を用いて MVs を分離後、MVs から RNA を抽出し RTqPCR を行い、マウス血漿中の MV s に *EWS/FlI-1* mRNA の発現を認めるか検証した。

C. 研究結果

1. NTA の結果から Top フィルターを通過した培地には 0.14 μ m にピークのある MV s を認め、フィルターによる MV s の分離が可能である事を確認した。
2. Ewing 肉腫細胞株の TC135, A673, SKES1 の培地から分離した MV s 中の RNA からは *EWS/FLI-1* の発現を認め、同様に明細胞肉腫細胞株 MP-CCS-SY の MVs からは *EWS/ATF1* の発現を認めた。
3. Click-iT Nascent RNA Capture Kit を用いて標識しておいた mRNA が、Ewing 肉腫細胞から分泌された MVs 内ならびに、その MVs を投与されたレシピエント TC135 細胞内でも発現していた。
4. TC135, A673 を皮下移植したマウスの約 40% (TC135: 4/10, A673: 3/7) の血漿中の MV s に、*EWS/FlI-1* mRNA の発現を認めた。

D. 考察

今回 Ewing 肉腫、明細胞肉腫の細胞から分泌される MVs の中に、それぞれの肉腫に特異的な癌遺伝子情報が含まれていることが明らかとなった。近年、腫瘍細胞から分泌される MVs には腫瘍特異的な情報伝達物質が含まれており、それをバイオマーカーとして活用する試みが報告されている。MVs は様々な体液に存在し、比較的低侵襲に採取可能である。

今回我々は、肉腫移植マウスの血漿より分離抽出した MVs から、肉腫特異的な癌遺伝子情報を検出することに成功した。将来、肉腫由来 MVs の解析が、肉腫の新たな診断や治療に応用できる可能性が示唆された。

E. 結論

1. 細胞培養の培地やマウス血漿から MVs を分離抽出した。
2. 融合遺伝子を有する肉腫細胞から分泌される MVs 内には、融合遺伝子の情報が含まれていた。
3. 腫瘍細胞から分泌された融合遺伝子の情報は、同細胞間で伝達され得ることが判明した。
4. Ewing 肉腫を皮下移植したマウス血漿中 MVs より *EWS/FLI-1* 遺伝子発現の検出に成功した。

F. 研究発表

1. 論文発表

Tsugita M, Ohno T, et al.:

Ewing Sarcoma Cells Secrete EWS/Fli-1 Fusion mRNA via Microvesicles

PLoS ONE, :8(10):e77416, 2013

Yamada K, Ohno T, et al.:

EWS/ATF1 activates Fos and induces soft tissue sarcomas from neural crest-derived cells

J Clinical Investigation, 123(2):600-10, 2013

Kato H, Ohno T, et al.:

Is "black geode" sign a characteristic MRI finding for extracranial schwannomas?

J Magn Reson Imaging, 37(4):830-5, 2013

Nagano A, Ohno T, et al.:

Malignant solitary fibrous tumor of the lumbar spinal root mimicking schwannoma: a case report

Spine J, 14(1):e17-20, 2014

大野貴敏, 他:

橈骨骨腫瘍の一例

東海骨軟部腫瘍, 25:9-10, 2013

2. 学会発表

山田一成, 大野貴敏, 他:

EWS/ATF1 は Fos の転写を活性化して細胞増殖に関与する

第 46 回日本整形外科学会骨・軟部腫瘍学術集会 (2013.7.11-12 東京)

大島康司, 大野貴敏, 他:

骨肉腫に悪性転化した骨巨細胞腫の 2 例

第 46 回日本整形外科学会骨・軟部腫瘍学術集会 (2013.7.11-12 東京)

永野昭仁, 大野貴敏, 他:

骨外性骨肉腫の 2 例

第 46 回日本整形外科学会骨・軟部腫瘍学術集会 (2013.7.11-12 東京)

後藤篤史, 大野貴敏, 他:

当科における In-situ preparation(ISP)を併用した悪性骨軟部肉腫症例の検討

第 232 回整形外科集談会東海地方会 (2013.6.22 名古屋)

大野貴敏, 他:

機能温存をめざした腫瘍の治療法

持続動注療法を併用し機能温存を試みた悪性骨腫瘍の治療成績

第 121 回中部日本整形外科災害外科学会学術集会 (2013.10.3-4 名古屋)

後藤篤史, 大野貴敏, 他:

tumoral calcinosis の 4 例

第 121 回中部日本整形外科災害外科学会学術集会 (2013.10.3-4 名古屋)

G. 知的財産権の出願・登録状況 (予定を含む。)

1. 特許取得

特になし

2. 実用新案登録

特になし

3. その他

特になし

厚生労働科学研究費補助金（がん臨床研究事業）
分担研究報告書

原発性脊椎悪性骨腫瘍の治療成績

研究分担者 森岡 秀夫 慶應義塾大学医学部整形外科 専任講師

研究要旨 本研究の目的は、原発性脊椎悪性骨腫瘍の問題点を明らかにするため、仙椎を除く脊椎に発生した悪性骨腫瘍の治療成績を検討することである。脊椎に発生した悪性骨腫瘍は、脊髄や大血管等の重要臓器に隣接することから治療は困難を要することが多い。確実な切除縁と適切な化学療法が重要なのは言うまでもなく、近年の化学療法及び手術方法の進歩により治療成績は改善を認めている。しかし依然として、四肢の悪性骨腫瘍と比較して生存率は低く、重粒子線治療などの技術革新はあったが、さらなる治療成績向上のために、腫瘍外科、脊椎外科、胸部外科、放射線治療医などの複合的医療チームによる治療計画の立案と実施、分子標的薬を含む新規補助療法の導入が必要と考えられた。

A. 研究目的

脊椎に発生した悪性骨腫瘍は、脊髄や大血管等の重要臓器に隣接することから治療は困難を要することが多い。本研究の目的は、原発性脊椎悪性骨腫瘍の問題点を明らかにするため、仙椎を除く脊椎に発生した悪性骨腫瘍の治療成績を検討することである。

B. 研究方法

1995-2012年の間に当科で治療した、原発性脊椎悪性骨腫瘍22例(男性16例、女性6例)を対象とした。年齢は4-74(平均43.1歳)であった。経過観察期間は4-180ヶ月(平均63.4ヶ月)で、その組織型の内訳は、軟骨肉腫5例、脊索腫6例、Ewing肉腫6例、骨肉腫・MFH・放射線誘発性肉腫(線維肉腫)・類上皮血管内皮腫・血管外皮腫が各1例であった。腫瘍の存在部位は、頸椎9例、胸椎10例、腰椎3例であった。以上に対して、手術方法、合併症、腫瘍学的予後等の検討を行った。

(倫理面への配慮)

本研究は当院の倫理規定に基づく後ろ向きの臨床研究であり、研究による患者への不利益は発生しないと考えられる。また、個人情報情報は削除された臨床データで解析されており、この点についても十分な配慮がなされている。

C. 研究結果

手術を行ったものは20例で、化学療法と放射線による治療のみで手術を行わなかったものは2例あり、いずれもその組織型はEwing肉腫であった。手

術方法は、除圧のみが2例、可及的な切除にとどまったものが9例、total en bloc spondylectomy (TES)を施行したものが9例であった。切除縁は辺縁切除術が5例、腫瘍内切除術が13例で、16例にinstrumentationを併用した。化学療法は感受性のあるもの全例に施行しており、放射線照射を6例、重粒子線治療を3例に施行した。治療経過中の合併症は感染4例、instrumentのloosening1例、rodの折損1例で、局所再発を8例に認めた。腫瘍学的予後はCDF5例、NED3例、AWD5例、DOD8例、DOC1例であった。5年生存率は組織学的に高悪性度群で55.5%、低悪性度群で83.3%であった。

D. 考察

原発性脊椎悪性骨腫瘍の治療成績に関するまとまった報告は少なく、諸家により様々な報告が散見される程度である。確実な切除縁と適切な化学療法が重要なのは言うまでもなく、近年の化学療法及び手術方法の進歩により治療成績は改善を認めている。しかし依然として、四肢の悪性骨腫瘍と比較して生存率は低く、重粒子線治療などの技術革新はあったが、さらなる治療成績向上のために、腫瘍外科、脊椎外科、胸部外科、放射線治療医などの複合的医療チームによる治療計画の立案と実施、分子標的薬を含む新規補助療法の導入が必要と考えられた。

E. 結論

四肢の悪性骨腫瘍と比較して生存率は低く、重粒子線治療などの技術革新はあったが、さらなる治療

成績向上のために、腫瘍外科、脊椎外科、胸部外科、放射線治療医などの複合的医療チームによる治療計画の立案と実施、分子標的薬を含む新規補助療法の導入が必要と考えられた。

F. 研究発表

1. 論文発表

Koba T, Morioka H, et al.:

Desmoplastic Fibroma Arising in the Distal Phalanx of the Great Toe: A Case Report
J Foot Ankle Surg, in press 2013

Tomoyuki K, Morioka H, et al.:

Secondary aneurysmal bone cyst following chondroblastoma of the patella
Rare Tumors, in press 2013

Yoda M, Morioka H, et al.:

Systemic overexpression of TNF α -converting enzyme does not lead to enhanced shedding activity in vivo
PLoS One, in press 2013

Saito K, Morioka H, et al.:

Conditional inactivation of TNF α -converting enzyme in chondrocytes results in an elongated growth plate and shorter long bones
PLoS One, in press 2013

Morii T, Morioka H, et al.:

Deep infection in tumor endoprosthesis around the knee: a multi-institutional study by the Japanese musculoskeletal oncology group
BMC Musculoskelet Disord, in press, 2013

Ishikawa T, Morioka H, et al.:

Twist2 functions as a tumor suppressor in murine osteosarcoma cells
Cancer Sci, in press, 2013

Morii T, Morioka H, et al.:

Functional analysis of cases of tumor endoprostheses with deep infection around the knee: a multi institutional study by the Japanese Musculoskeletal Oncology Group (JMOG)
J Orthop Sci, 18(4):605-12, 2013

Miyauchi Y, Morioka H, et al.:

HIF1 α is required for osteoclast activation by estrogen

deficiency in postmenopausal osteoporosis
Proc Natl Acad Sci U S A, 110(41):16568-73, 2013

Kikuta K, Morioka H, et al.:

An analysis of factors related to recurrence of myxofibrosarcoma
Jpn J Clin Oncol, in press 2013

2. 学会発表

Nakayama R, Morioka H, et al.:

Clinical Outcome of Recurrent Myxofibrosarcoma
26th European Musculoskeletal Oncology Society Meeting
(2013.5.29-31 Gothenburg, Sweden)

Nakatani F, Morioka H, et al.:

Custom-made ceramic spacer for children with osteosarcoma of lower extremities: a long follow-up.
17th General Meeting of International Society of Limb Salvage
(2013.9.11-13 Bologna, Italy)

Susa M, Morioka H, et al.:

Surgical treatment of chondrosarcoma of the chest wall
17th General Meeting of International Society of Limb Salvage
(2013.9.11-13 Bologna, Italy)

Susa M, Morioka H, et al.:

Clinical outcome of giant cell tumor of the mobile spine
17th General Meeting of International Society of Limb Salvage
(2013.9.11-13 Bologna, Italy)

Watanabe I, Morioka H, et al.:

Pathologic fracture in giant cell tumor: prognostic importance and treatment implications
18th Annual meeting of Connective Tissue Oncology Society
(2013.10.30-11.2 New York, USA)

Susa M, Morioka H, et al.:

Clinical outcome of primary malignant tumor of the mobile spine
18th Annual meeting of Connective Tissue Oncology Society
(2013.10.30-11.2 New York, USA)

Horiuchi K, Morioka H, et al.:
Establishment of novel cell lines derived from sarcoma tissues
18th Annual meeting of Connective Tissue Oncology Society
(2013.10.30-11.2 New York, USA)

Asano N, Morioka H, et al.:
Epithelioid sarcoma: a clinicopathologic study of 44 cases
18th Annual meeting of Connective Tissue Oncology Society
(2013.10.30-11.2 New York, USA)

Kikuta K, Morioka H, et al.:
A proteomic analysis to identify novel proteins related to mechanisms of tumor cell invasion in myxofibrosarcoma
The EuPA 2013 Scientific Meeting
(2013.10.14-17 Saint Malo, France)

浅野拓行, 森岡秀夫, 他:
診断に難渋した大腿部原発炎症性悪性線維性組織球腫の1例
第53回関東整形災害外科学会
(2013.3.28-29 宇都宮)

井上政則, 森岡秀夫, 他:
Osteoid osteoma に対する電気メスを用いた CT ガイド下アブレーションの初期経験
第72回日本医学放射線学会総会
(2013.4.11-14 横浜)

田仲和宏, 森岡秀夫, 他:
悪性骨・軟部腫瘍に対する GEM+DOC 療法
第86回日本整形外科学会学術総会
(2013.5.23-26 広島)

平賀博明, 森岡秀夫, 他:
骨・軟部腫瘍に対する新たな治療薬の出現と今後の戦略 JCOG プロジェクトから見た化学療法の展望
第86回日本整形外科学会学術総会
(2013.5.23-26 広島)

中山口バート, 森岡秀夫, 他:
再発粘液線維肉腫の治療成績
第86回日本整形外科学会学術総会
(2013.5.23-26 広島)

浅野尚文, 森岡秀夫, 他:
類上皮肉腫の治療成績
第86回日本整形外科学会学術総会
(2013.5.23-26 広島)

森井健司, 森岡秀夫, 他:
腫瘍型人工膝関節における深部感染の患肢機能への影響
第86回日本整形外科学会学術総会
(2013.5.23-26 広島)

須佐美知郎, 森岡秀夫, 他:
胸壁軟骨肉腫の治療経験
第86回日本整形外科学会学術総会
(2013.5.23-26 広島)

森岡秀夫, 他:
四肢発生骨巨細胞腫病的骨折の予後について
第86回日本整形外科学会学術総会
(2013.5.23-26 広島)

須佐美知郎, 森岡秀夫, 他:
骨 Paget 病の治療経験
第86回日本整形外科学会学術総会
(2013.5.23-26 広島)

菊田一貴, 森岡秀夫, 他:
浸潤性軟部肉腫の診断と治療 浸潤性軟部腫瘍に対する手術治療戦略
第46回日本整形外科学会骨・軟部腫瘍学術集会
(2013.7.11-12 東京)

森岡秀夫, 他:
腫瘍用人工関節再置換の手技的問題点 腫瘍用人工関節再置換 手技上の工夫と問題点について
第46回日本整形外科学会骨・軟部腫瘍学術集会
(2013.7.11-12 東京)

稲葉尚人, 森岡秀夫, 他:
重粒子線照射後に再発した仙骨脊索腫に対し CT ガイド下凍結融解壊死療法を施行した1例
第46回日本整形外科学会骨・軟部腫瘍学術集会
(2013.7.11-12 東京)

関田哲也, 森岡秀夫, 他:
会陰部に発生した腸管外 GIST の1例
第46回日本整形外科学会骨・軟部腫瘍学術集会

(2013.7.11-12 東京)

渡部逸央, 森岡秀夫, 他:
高齢者(80歳以上)における軟部肉腫の治療成績
第46回日本整形外科学会骨・軟部腫瘍学術集会
(2013.7.11-12 東京)

大久保寿樹, 森岡秀夫, 他:
骨外性粘液型軟骨肉腫の治療成績
第46回日本整形外科学会骨・軟部腫瘍学術集会
(2013.7.11-12 東京)

森 智章, 森岡秀夫, 他:
胞巣状軟部肉腫の治療成績
第46回日本整形外科学会骨・軟部腫瘍学術集会
(2013.7.11-12 東京)

菊田一貴, 森岡秀夫, 他:
再発粘液線維肉腫の治療成績
第46回日本整形外科学会骨・軟部腫瘍学術集会
(2013.7.11-12 東京)

須佐美知郎, 森岡秀夫, 他:
原発性脊椎悪性腫瘍の治療経験
第46回日本整形外科学会骨・軟部腫瘍学術集会
(2013.7.11-12 東京)

渡部逸央, 森岡秀夫, 他:
当院における通常型骨肉腫の治療成績
年代別変化
第46回日本整形外科学会骨・軟部腫瘍学術集会
(2013.7.11-12 東京)

宇高 徹, 森岡秀夫, 他:
横紋筋肉腫治療後26年で発症した放射線誘発性軟
骨肉腫の1例
第46回日本整形外科学会骨・軟部腫瘍学術集会
(2013.7.11-12 東京)

穴澤 卯圭, 森岡秀夫, 他:
橈尺骨遠位に生じた骨巨細胞腫の治療成績
第46回日本整形外科学会骨・軟部腫瘍学術集会
(2013.7.11-12 東京)

須佐美知郎, 森岡秀夫, 他:
脊椎に発生した骨巨細胞腫の治療成績
第46回日本整形外科学会骨・軟部腫瘍学術集会
(2013.7.11-12 東京)

森井健司, 森岡秀夫, 他:
腫瘍型人工膝関節感染例の感性制御の実態調査
第46回日本整形外科学会骨・軟部腫瘍学術集会
(2013.7.11-12 東京)

堀内圭輔, 森岡秀夫, 他:
新規 undifferentiated pleomorphic sarcoma 細胞株の樹
立
第46回日本整形外科学会骨・軟部腫瘍学術集会
(2013.7.11-12 東京)

菊田一貴, 森岡秀夫, 他:
粘液線維肉腫のプロテオーム解析(Proteomic study
on Myxofibrosarcoma)
第46回日本整形外科学会骨・軟部腫瘍学術集会
(2013.7.11-12 東京)

森 智章, 森岡秀夫, 他:
骨原発平滑筋肉腫の治療成績
第62回東日本整形災害外科学会
(2013.9.19-21 軽井沢)

中川瑠美, 森岡秀夫, 他:
大菱形骨に転移した腎細胞癌の1例
第62回東日本整形災害外科学会
(2013.9.19-21 軽井沢)

瀬戸貴之, 森岡秀夫, 他:
石灰化を伴った有痛性小腫瘍として発症した滑膜
肉腫の1例
第62回東日本整形災害外科学会
(2013.9.19-21 軽井沢)

菊田一貴, 森岡秀夫, 他:
粘液線維肉腫のプロテオーム解析(Proteomic study
on Myxofibrosarcoma)
第72回日本癌学会学術総会
(2013.10.3-5 横浜)

森 智章, 森岡秀夫, 他:
TNF と IL-1 は骨肉腫細胞株 AX の腫瘍形成に必須
のサイトカインである
第28回日本整形外科学会基礎学術集会
(2013.10.17-18 千葉)

森岡秀夫:
骨巨細胞腫治療薬としてのデノスマブの出現と今

後の治療戦略

第 51 回日本癌治療学会学術集会

(2013.10.24-26 京都)

森岡秀夫, 他:

運動器に発生する小児がん切除後の機能再建—悪

性骨腫瘍に対する患肢温存手術を中心として—

第 55 回日本小児血液・がん学会学術集会

(2013.11.29-12.1 福岡)

G. 知的財産権の出願・登録状況（予定を含む。）

1. 特許取得

特になし

2. 実用新案登録

特になし

3. その他

特になし

厚生労働科学研究費補助金（がん臨床研究事業）
分担研究報告書

高悪性度骨軟部腫瘍に対する標準治療確立のための研究

研究分担者 松本 誠一 がん研有明病院整形外科 部長

1. MFH における局所浸潤能に寄与する遺伝子の同定

研究要旨 網羅的遺伝子発現解析を通じて、MFH の局所浸潤能に寄与する分子の同定を試みた。

A. 研究目的

MFH の外科療法において、最も影響を与えうる臨床因子は、浸潤性発育である。これまで、その浸潤に寄与する分子に関して研究報告はない。我々は、約 10 年以上前から患者同意が得られた手術材料を凍結保存してきた。同時にマイクロアレイを用いた網羅的遺伝子発現解析を初めとした様々な分子生物学的アプローチに取り組んでいる。これまでに脂肪肉腫や軟骨肉腫などの悪性度や発育伸展に寄与していると考えられる遺伝子を同定してきた。今回我々は、MFH の浸潤能に寄与する分子の同定を本研究の目的とした。

B. 研究方法

研究対象は、癌研有明病院整形外科において外科的治療が行われた MFH36 症例を対象とした。対象である 36 例の凍結保存されている切開生検材料あるいは未治療の切除材料を用いて、次に述べる網羅的遺伝子発現解析を行った。ステップ 1) 約 2 万個以上の遺伝子がプリントされたオリゴ型マイクロアレイを利用して、凍結保存されている MFH の臨床検体材料から RNA を抽出し蛍光色素で標識した後ハイブリダイズ反応させ、約 2 万個の遺伝子の発現解析を行った。ステップ 2) マイクロアレイによる解析から得られた遺伝子発現情報から、浸潤型発育を示す 5 症例と非浸潤性発育 8 症例との間で発現に差がある遺伝子を選定した。

（倫理面への配慮）

尚今回の研究に用いた症例全例に対して、手術材料の遺伝子発現解析研究利用、材料提供は自由意志であること、不参加の場合不利益はないこと、人権擁護の配慮などの説明を行っておりかつ同意が全例から得られた。また実際の研究に際して

は全例匿名化を行い個人情報の保護に務めた。

C. 研究結果

ステップ 1) の解析から、浸潤症例と非浸潤症例の間で、発現に差がある遺伝子として、20,000 以上の遺伝子発現解析から 25 遺伝子が選定された。

D. 考察

MFH において、浸潤に寄与する遺伝子の同定は、より正確な浸潤範囲の病理学的評価につながり、追加補助療法の適応など、临床上に重要であるだけでなく、次世代診断・分子標的治療などへの応用につながることを期待できる。今後は、ポリクローナル抗体作成や GFP タンパクを作成し腫瘍組織での発現の確認、正常細胞での発現パターンの確認、タンパク発現や siRNA を用いた遺伝子機能の推測など、生物学的特性の研究を計画している。

E. 結論

網羅的遺伝子発現解析から、MFH の浸潤能に寄与すると考えられる遺伝子として、25 分子が同定された。

2. 腫瘍用人工膝関節再置換の検討

研究要旨 腫瘍用人工膝関節再置換例を検討し、その問題点を明かにした。

A. 研究目的

腫瘍用人工膝関節置換術が始まって 30 年を経過し、再置換例が増加してきたので、その問題点を明かにする。

B. 症例と研究方法

1981 年から 2013 年の間に腫瘍用人工膝関節置換を行った 225 症例を対象として。使用した関節は、ステンレス製のがん研オリジナルモデル Zimmer 製 MDS、京セラ製セラミック、1985 年から西式、1990 年代後半からは striker の HMRS を中心に使用している。

C. 研究結果

225 症例中 34(15.1%)症例 46 件に再置換を行った。46 件の原因は、aseptic loosening: 17, stem fracture: 13, infection: 7, dislocation: 3, fracture: 3 であった。aseptic loosening の 17 件についてみると、

全例原発巣は大腿骨であり、その中で 15 件は大腿骨側に生じていた。46 件の内で大腿骨と脛骨の両側再置換を必要としたのは 31 件であった。その中で 12 件は部品の供給が終了していたため、置換が必要となった側の component のみの交換ができず、別の関節を用いて両側置換を行った件数である。両側置換と片側の置換では、平均の手術時間において 30 分、出血量において 350ml の差があった。従って、長期間部品の供給が保証されていれば、手術時間短縮と出血量減少が可能であった。腫瘍用人工膝関節置換の 15 年患肢温存率: 85.7%、15 年関節生存率は 69.7%であった。

D. 結論

現行の人工膝関節はゆるみのため大腿骨側の再置換が必要となる。大腿骨側 component の供給が 20 年以上保証されていることが人工関節機種選択の最重要ポイントとなる。

3. 浸潤性発育を示す肉腫の臨床像

研究要旨 浸潤性発育を示す肉腫の再発率を下げるためには、切除範囲を拡大する必要がある。しかし拡大手術は浸襲が大きいため、浸潤性か否かの術前診断が重要である。画像から浸潤性であるか否かの予想が可能か否かについて検討した。

A. 研究目的

検討項目は、1)浸潤性症例における再発率、2)浸潤性発育は画像から予想可能か、である。

B. 対象

1978 年から 2010 年にがん研にて治療を行った MFH/myxofibrosarcoma の 209 例の中、初回手術例で 2 割面以上の検討が可能であった 126 例を対象とした。浸潤の定義は、肉眼所見での腫瘍境界より光顕で腫瘍が 1.5cm 以上広がっているか、肉眼的に正常な筋膜を貫通している場合を浸潤陽性とした。

C. 研究結果

42 例(33%)が浸潤性であった。42 例の FNCLCC

grade は、G1:3,G2:26,G3:3 例であった。17 例(40%)が局所再発を示した。Grade 別の再発率は、G1:33%, G2:38%, G3:50%であった。Barrier を貫通して症例は 14 例であり、再発率は 64%、barrier を貫通していなかった 28 例の再発率は 29%であった。画像にて浸潤を疑った症例は 34 例であり、34 例中 23 例(68%)は浸潤性であったが、11 例は非浸潤性であった。まとめると、19 例(45%)は浸潤性であることが画像から予想できず、画像で浸潤性と予想した 32%の症例で非浸潤性であった。

D. 結論

現在の画像機器では浸潤性肉腫であるか否か

の診断はいまだ不十分である。

4. 切除縁評価法における Barrier 概念の検証

研究要旨 Barrier を距離に換算可能かを検証した。その結果、Barrier のある部位とない部位とは別々に切除縁評価する新しい評価法を提案した。

A. 研究目的

現行の切除縁評価法は、癌研が提唱し 1989 年に日整会骨軟部腫瘍委員会で採用されてから、今日に至るまでいまだに見直しがされていない。本法の特徴は、筋膜、骨膜など腫瘍の進展に対して抵抗性を示す組織(Barrier)を距離に換算することにより、Barrier のある部位とない部位を一括して評価できるようにしたことである。この換算法の妥当性について検討した。

B. 症例と研究方法

対象は当院で 1978 年から 2008 年までの間で手術が行われた再発腫瘍を除外した高悪性軟部肉腫 517 例を用いて行った。方法は標本を観察して切除辺縁から腫瘍までの最短距離 (cm) を切除縁とする、小数点以下は切り上げた。これを 2 群に分類して切除縁に Barrier が介在するものは B タイプ、Barrier となる組織が介在せず、直接の距離が切除縁になるものは NB タイプに分類し、それぞれの距離別局所制御率を比較した。局所制御率は Kaplan Meier 法を用いて計算し、安全な切除縁は 90%以上の局所制御率を示す切除縁と定義した。

C. 研究結果

1) B タイプの切除縁と NB タイプの切除縁の距離別局所制御率

B + NB で解析：Barrier を考慮しなければ局所制御率は 0cm とそれ以上でのみ有意差を認め 1cm 以上では 90%をほぼ満たす局所制御であった。

NB タイプのみで解析：局所制御率は距離の増加により 0 から 2cm まで改善傾向を認めたあとプラトーに達し、0-2cm で有意差を認めた。安全な切除縁は局所制御率 94%に達した 2cm 以上である。NB タイプの 1cm の切除縁の局所制御は 71%と低かった。

B タイプのみで解析；距離による局所制御率の差は無くなった。

以上より、Barrier の有無で局所制御率が異なることから、barrier を評価基準に入れるべきと考えられる。

2) 切除縁に介在する Barrier の局所制御性 同じ距離における B タイプと NB タイプの切除縁の局所制御率を比較した。

切除縁 が 0cm の状態：NB タイプでは腫瘍または反応層がそのまま露出し、B タイプでは腫瘍の表面が Barrier で覆われた状態で露出している場合を意味する。B タイプの局所制御率 86%は NB タイプの 57%より有意差をもって高かった。

切除縁が 1cm の状態：B タイプの局所制御率は有意に高く、Barrier は局所制御性を持っていることがわかった。

切除縁が 2cm の状態：両者に差なし。これは Barrier が介在しなくても、切除縁の局所制御率は 2cm で飽和するためと考えられる。

3) Barrierの介在する切除縁のスコア換算の妥当性

Curative の妥当性： Curative と定義される場合には「距離が 5 cm の切除縁」と「腫瘍と Barrier の間に健常組織が介在する切除縁」がある。「距離が 5 cm の切除縁」は実際に 100%の局所制御率であった。一方、「腫瘍と Barrier の間に健常組織が介在する切除縁」では、距離別に局所制御率を解析すると、距離 1 cm の切除縁では再発が 2 例あり局所制御率は 93%で、全ての距離を合わせても局所制御率は 93%であった。従って、Barrier が介在する切除縁を Curative Margin と換算することは不適切であった。

3cm と 2cm に換算される「厚い Barrier」と「薄い Barrier」の局所制御率の解析：すでに 2cm の距離で局所制御率は飽和している、実際に薄い Barrier が 2cm の距離に

換算される局所制御性があれば差が出ないことが予想される。よって制御率に差が出るのが期待される Barrier に癒着を認める症例で、距離 0cm の症例を抽出した。すなわち癒着のある Barrier 単独での局所制御率では、Barrier の厚さによる局所制御率に有意差はなく、局所制御率はむしろ薄い Barrier のほうが高い傾向があった。Barrier を厚さにより分類し距離を割り当てることの妥当性はない。

Barrier を反応層との癒着の有無で分類して距離別局所制御を比較した。「癒着の無い Barrier が介在する切除縁」の局所制御率は距離 0cm すなわち Barrier 単独で 90% の安全な切除縁となったが、「癒着の有る Barrier が介在する切除縁」では 92% の局所制御で安全な切除縁となるためには 1cm の距離を要しており、癒着による Barrier 効果の減弱を認めた。

B タイプの切除縁を切除縁評価法により距離に換算して 6 段階に分類した。その結果、切除縁の上昇と局所制御率の間に正の相関を認めなかった。一方で NB タイプでは、距離と局所制御率の間には正の相関を認めた。さらに、B タイプと NB 退部で、同じ距離による制御率も異なることから Barrier が介在する切除縁を換算により距離として表記することは妥当ではなかった。

以上より、「距離」と「Barrier」はそれぞれが独立して局所制御性を有していたが、Barrier を換算により距離として一元的に扱うことの妥当性は否定された。

そこで従来の評価法の利点を継承しつつ、2 つの異なる概念による局所制御性を正しく表現できる新しい評価法が必要となる。

新評価法の骨子は

1. 切除縁は実測の距離 (cm) で表記する。
2. 切除縁には二つのカテゴリーを設定しその双方を併記する。すなわち Barrier の介在する切除縁 B; x cm と介在しない切除縁 NB; y cm の両方を表記する。更に B に分類された切除縁では Barrier の癒着の有無を intact または contaminated で区別してそれぞれ Bi, Bc で表記する。

である。

D. 結論

現行の切除縁評価法の問題点を明らかにし、新しい評価法を提案した。

F. 研究発表

1. 論文発表

Matsumoto S:

Current and future aspects of the Japanese medical system in the treatment of musculoskeletal tumors
J Orthop Sci,(18):505-8, 2013

Sawamura C, Matsumoto S, et al.:

How Long Should We Follow Patients With Soft Tissue Sarcomas?
Clin Orthop Relat Res, in press 2013

Fujibuchi T, Matsumoto S, et al.:

Cytogenetic study of secondary malignancy in giant cell tumor
J Orthop Sci, in press 2013

松本誠一:

悪性軟部腫瘍

Medecament News, 2118, 2013

松本誠一:

運動器腫瘍とスポーツ

Locomotive Tumor and Sports

日本整形外科スポーツ医学会雑誌, 33(4):162, 2013

松本誠一:

第 46 回日本整形外科学会骨・軟部腫瘍学術集會
会長報告

日整会誌, 87:1097-8, 2013

松本誠一, 他:

軟部肉腫の手術

関節外科, 32(6): 70-7, 2013

佐藤嘉尚, 松本誠一, 他:

骨腫瘍の単純 X 線写真の基本

臨床画像, 29(1):58-72, 2013

藤淵剛次, 松本誠一, 他:

塩化ストロンチウム-89 投与後に生じた大腿骨転子下骨折に対し外科的治療時に被爆対策を要した 1 例整形外科, 64(9):987-90, 2013

蛭田啓之, 松本誠一, 他:
病理検体の取り扱い、癌診療指針のための病理診断プラクティス
骨・軟部腫瘍, 356-63, 2013

谷澤泰介, 松本誠一, 他:
骨軟部腫瘍術後の機能障害とリハビリテーション
J Clin Rehabil, 22(12):1180-8, 2013

植野映子, 松本誠一, 他:
軟骨帽が見えにくいのですが?
臨床画像, 29(4):168-9, 2013

植野映子, 松本誠一, 他:
骨肉腫に見る骨悪性腫瘍の画像的特徴
臨床画像, 29(4):170-1, 2013

植野映子, 松本誠一, 他:
すりガラス像でわかること
臨床画像, 29(4):172-3, 2013

植野映子, 松本誠一, 他:
内軟骨腫：軟骨性病変の特徴とは?
臨床画像, 29(4):174-5, 2013

植野映子, 松本誠一, 他:
色素性絨毛節性滑膜炎は炎症じゃないんですか?
臨床画像, 29(4):176-7, 2013

2. 学会発表

Matsumoto S:
Surgical treatment of soft tissue sarcoma
The 57th Annual Fall Congress of the Korean Orthopaedic Association (2013.10.17-19 Korea)

Matsumoto S:
Surgical treatment of locally advanced soft tissue sarcoma
The 8th International Congress of Chinese Orthopaedic Association
(2013.11.7-10 Beijing, China)

松本誠一:
軟部肉腫：最新の診断と治療
第1回練馬区整形外科医会教育講演研修講演会
(2013.2.20 東京)

松本誠一:
運動器腫瘍手術の要点
第69回京都運動器疾患フォーラム
(2013.5.13 京都)

松本誠一, 他:
軟部肉腫における縮小手術の適応と限界
第86回日本整形外科学会学術総会
(2013.5.23-26 広島)

下地尚, 松本誠一, 他:
ISP法を用いた骨・軟部肉腫における縮小手術への挑戦
第86回日本整形外科学会学術総会
(2013.5.23-26 広島)

下地尚, 松本誠一, 他:
遺伝子発現解析を通じた浸潤型軟部肉腫の浸潤能に関する遺伝子の洞定
第86回日本整形外科学会学術総会
(2013.5.23-26 広島)

中山隆之, 松本誠一, 他:
高分化型脂肪肉腫と脂肪腫のゲノムコピー数解析および遺伝子発現解析
第86回日本整形外科学会学術総会
(2013.5.23-26 広島)

阿江啓介, 松本誠一, 他:
低悪性軟部肉腫に対する新しい切除縁分類一切除縁評価法の妥当性の検討—
第86回日本整形外科学会学術総会
(2013.5.23-26 広島)

杉浦善弥, 松本誠一, 他:
がん研有明病院におけるFNCLCC grading systemによる軟部肉腫の悪性度評価と予後
第46回日本整形外科学会骨・軟部腫瘍学術集会
(2013.7.11-12 東京)

下地尚, 松本誠一, 他:
浸潤型軟部肉腫への治療戦略
第46回日本整形外科学会骨・軟部腫瘍学術集会
(2013.7.11-12 東京)

蛭田啓之, 松本誠一, 他:
浸潤型軟部肉腫の病理診断と組織学的特徴

第 46 回日本整形外科学会骨・軟部腫瘍学術集会
(2013.7.11-12 東京)

阿江啓介, 松本誠一, 他:
切除縁評価ーバリア概念の検証ー

第 46 回日本整形外科学会骨・軟部腫瘍学術集会
(2013.7.11-12 東京)

松本誠一:

骨・軟部腫瘍診療の魅力

第 46 回日本整形外科学会骨・軟部腫瘍学術集会
(2013.7.11-12 東京)

谷澤泰介, 松本誠一, 他:

腫瘍用人工膝関節再置換の検討

第 46 回日本整形外科学会骨・軟部腫瘍学術集会
(2013.7.11-12 東京)

早川景子, 松本誠一, 他:

摘出術による広範囲汚染と多発肺転移を示す軟
部肉腫に対し、手術と化学療法にて良好な経過の
得られた 1 例

第 46 回日本整形外科学会骨・軟部腫瘍学術集会
(2013.7.11-12 東京)

藤淵剛次, 松本誠一, 他:

妊娠 15 週、輸血拒否、人工関節を用いた再建を
要した骨巨細胞腫の 1 例

第 46 回日本整形外科学会骨・軟部腫瘍学術集会
(2013.7.11-12 東京)

高橋晃, 松本誠一, 他:

胸部 X 線異常を契機に発見された胞巣状軟部肉
腫の検討

第 46 回日本整形外科学会骨・軟部腫瘍学術集会
(2013.7.11-12 東京)

五木田茶舞, 松本誠一, 他:

外科的切除によるデスモイドの治療成績

第 46 回日本整形外科学会骨・軟部腫瘍学術集会
(2013.7.11-12 東京)

松本誠一:

運動器疾患の診断・治療の啓発

第 9 回和歌山骨関節靱帯フォーラム

(2013.9.7 和歌山)

安宰成, 松本誠一, 他:

広範切除材料にて小さなリンパ節転移を認めた
滑膜肉腫の 1 例

第 669 回関東整形災害学会 (2013.9.28 東京)

山本尚輝, 松本誠一, 他:

搔爬セメント充填後 20 年以上経過した大腿骨遠
位骨巨細胞腫 5 例の膝関節機能

第 669 回関東整形災害学会 (2013.9.28 東京)

宮田朗, 松本誠一, 他:

腫瘍用人工足関節置換術後 14 年経過した脛骨遠
位骨肉腫の 1 例

第 669 回関東整形災害学会 (2013.9.28 東京)

G. 知的財産権の出願・登録状況 (予定を含む。)

1. 特許取得

特になし

2. 実用新案登録

特になし

3. その他

特になし

厚生労働科学研究費補助金（がん臨床研究事業）
分担研究報告書

転移性骨軟部肉腫に対するテラーメイドがんペプチドワクチン療法

研究分担者 平岡 弘二 久留米大学医学部整形外科 准教授

研究要旨 転移性骨軟部肉腫に対して分子標的治療、免疫療法などの開発が行われている。久留米大学では各種進行がん患者に対しテラーメイドがんペプチドワクチンの臨床試験を行っており、転移を伴う骨軟部肉腫に対してもがんペプチドワクチンの投与が施行されてきた。現在まで加療された症例の免疫反応と治療結果について検証した。対象は HLA-class 1A 分子（A2, A3, A11, A24, A26, A31, A33）陽性、手術による切除が不能で評価可能病変を有する転移を伴う骨軟部肉腫 23 例であり、組織型は平滑筋肉腫 6 例、骨肉腫 4 例、滑膜肉腫、悪性線維性組織球腫各 3 例、脂肪肉腫 2 例、その他 5 例であった。特異的 IgG と CTL が測定可能であった 17 例において特異的 IgG 抗体増加は 17 例中 12 例(70.6%)に認められた。また特異的 CTL 反応も 17 例中 12 例(70.6%)に増強が認められた。がんペプチドワクチン投与後の生存期間中央値(MST)は 9.6 カ月(95%信頼区間: 6.2 - 11 カ月)であった。転移性骨軟部肉腫に対してテラーメイドがんペプチドワクチン療法は良好な免疫反応を惹起した。

A. 研究目的

転移性骨軟部肉腫に対しては化学療法、分子標的治療薬などで治療を試みているが治療に関してはいまだ不十分である。Mammalian target of rapamycin (mTOR) inhibitor や insulin-like growth factor 1 receptor に対する抗体を使用した臨床研究においても進行性肉腫に対する生存期間中央値は 7.6-9.2 か月程度である。当大学では骨軟部肉腫を含め各種進行がんにてラーメイドがんペプチドワクチンの臨床試験を施行している。現在までの転移性骨軟部肉腫に対するがんペプチドワクチンの免疫反応と治療効果を検証した。

B. 研究方法

2009 年 8 月より 2012 年 12 月までに登録された HLA-class 1A 分子(A2, A3, A11, A24, A26, A31, A33) 陽性、手術による切除が不能で評価可能病変を有する転移を伴う骨軟部肉腫 23 例を対象とした。男性 11 例、女性 12 例、年齢は 23-75 歳（平均 54 歳）Performance Status 0: 17 例、1: 6 例であった。組織型は平滑筋肉腫 6 例、骨肉腫 4 例、滑膜肉腫、悪性線維性組織球腫各 3 例、脂肪肉腫 2 例、その他 5 例であった。ペプチド特異的 IgG 抗体の測定は Luminex system を使用した。また細胞傷害性 T 細胞(CTL)の測定には interferon- ERISPOT 法を使用した。31 種のがん関連抗原ペプチドのうち、投与前血漿中で特異的 IgG 抗体が確認されたペプチドワクチンを 4

種類選択し、1 週間に 1 度 6 回皮下投与した（1 クール）。その前後で特異的 IgG 抗体および CTL を測定した。

（倫理面への配慮）

本臨床試験は久留米大学倫理委員会の承認を得ており、また UMIN 臨床試験へ登録した。

C. 研究結果

ワクチン投与前後で特異的 IgG と CTL が測定可能であった 17 例において特異的 IgG 抗体増加は 17 例中 12 例(70.6%)に認められた。また特異的 CTL 反応も 17 例中 12 例(70.6%)に増強が認められた。ワクチン投与回数は 3 回から 17 回（平均 9.5 回）で、有害事象は grade2 以下の皮膚反応が主であり重篤な副作用は認められなかった。臨床効果は、CR or PR 0 例、SD 8 例、PD 15 例であった。がんペプチドワクチン投与後の生存期間中央値（MST）は 9.6 カ月(95%信頼区間:6.2 - 11 カ月)であり、無増悪生存期間中央値は 4.4 か月(95%信頼区間:2.5-5.8 か月)であった。

D. 考察

転移性骨軟部肉腫に対するワクチン療法の報告は少なく、その中で治療効果良好との結果は認められない。またワクチンにより MST の評価を行った研究は乏しく、当院におけるがんペプチドワクチンによる転移性骨軟部肉腫の MST 9.6 か月と

いう結果を比較検討することは困難である。しかし臨床的に考えればこの研究結果では不十分であると思われる。この原因として肉腫細胞の免疫逃避機構の存在が考えられる。また肉腫全体として癌関連抗原の発現パターンは不明な点が多くさらに研究を重ねる必要があると考える。それらを踏まえたうえで今後は治療おける免疫反応をより強く誘導するため、効果の期待されるシクロホスファミドの併用レジメンを行う予定である。

E. 結論

有効な治療手段が少ない再発骨軟部肉腫におけるテーラーメイドがんペプチドワクチン療法は、重篤な有害事象を伴わず、安全に施行可能であった。組織型が 10 種類、HLA 型も 10 種類と多彩な症例を対象としたものの、がんワクチン投与後早期より多くの症例において免疫反応の賦活化が認められた。転移性骨軟部肉腫に対してテーラーメイドがんペプチドワクチン療法は安全に実施できたが、有効性に関しては症例の蓄積によるさらなる検討が必要と思われた。

F. 研究発表

1. 論文発表

Takahashi R, Hiraoka K, et al.:

Phase II study of personalized peptide vaccination for refractory bone and soft tissue sarcoma patients
Cancer Sci, in press 2013

白濱正博, 平岡弘二, 他:

広範囲骨欠損を再建し患肢温存できた脛骨骨肉腫の 1 例
日本創外固定・骨延長学会雑誌, 24:9-14, 2013

2. 学会発表

Hiraoka K, et al.:

Effect of personalized peptide vaccination for metastatic bone and soft tissue sarcoma
15th Deutsch-Japanische Orthopädische und Unfallchirurgische Tagung
(2013.10.22 Berlin German)

Ishibashi Y, Hiraoka K, et al.:

Expression and gene status of anaplastic lymphoma kinase in soft tissue tumors (86 cases)
15th Deutsch-Japanische Orthopädische und Unfallchirurgische Tagung
(2013.10.22 Berlin German)

平岡弘二, 他:

転移性骨軟部肉腫に対するテーラーメイドがんペプチドワクチン療法
第 125 回西日本整形・災害外科学会学術集会
(2013.6.8-9 久留米)

中村洋介, 平岡弘二, 他:

上腕骨骨腫瘍骨頭切除後の再建法
第 125 回西日本整形・災害外科学会学術集会
(2013.6.8-9 久留米)

平岡弘二, 他:

Effect of personalized peptide vaccination for metastatic bone and soft tissue sarcoma
第 46 回日本整形外科学会骨・軟部腫瘍学術集会
(2013.7.11-12 東京)

濱田哲矢, 平岡弘二, 他:

Ossifying synovial sacoma の 1 例
第 46 回日本整形外科学会骨・軟部腫瘍学術集会
(2013.7.11-12 東京)

平岡弘二:

外来診療における骨軟部腫瘍の取り扱い
- up to date -
筑後臨床整形外科医会 (2013.7.19 久留米)

G. 知的財産権の出願・登録状況 (予定を含む。)

1. 特許取得

特になし

2. 実用新案登録

特になし

3. その他

特になし

厚生労働科学研究費補助金（がん臨床研究事業）
分担研究報告書

高悪性度骨軟部腫瘍に対する標準治療確立のための研究

研究分担者 下瀬 省二 広島大学病院整形外科 准教授

研究要旨 赤血球に認められる glucose transporter 1 (Glut-1) は糖との親和性が高く basic glucose transporter と見なされている。今回、われわれは高悪性度骨肉腫患者の予後因子分析を行い、Glut-1 の生物学的意義について検討した。Glut-1 は骨肉腫の信頼性の高い予後マーカーと考えられ、その機序として腫瘍新生血管能が関与していることが示唆された。

A. 研究目的

Positron emission tomography (PET) が臨床応用されるに至り腫瘍細胞の糖取り込みのメカニズムが注目されている。赤血球に認められる glucose transporter 1 (Glut-1) は糖との親和性が高く basic glucose transporter と見なされている。今回、われわれは高悪性度骨肉腫患者の予後因子分析を行い、Glut-1 の生物学的意義について検討した。

B. 研究方法

1982-2007 年において、広範切除可能であった高悪性度骨肉腫 38 例のパラフィン包埋標本を用いた。男性 18 例、女性 20 例。10 歳から 55 歳、平均 18 歳。大腿骨 24 例、脛腓骨 10 例、その他 4 例。AJCC stageIIA 10 例、stageIIB 期 19 例、IV 期 2 例。患肢温存 22 例、切断 16 例。骨芽細胞型 26 例、線維芽細胞型 5 例、その他 7 例。化学療法効果 good 13 例、poor 18 例。平均追跡期間は 6 年 5 カ月であった。Glut-1 発現、および腫瘍細胞増殖能(PCNA index)、新生血管能(MVD)について免疫組織化学的に検討した。生存分析は Kaplan-Meier 法、および Cox proportional hazards model を用い多変量解析を行った。各因子の関連性は Student's t-test を用い評価した。

C. 研究結果

5 年無病生存率、5 年生存率は 62.2, 68.9%であった。Glut-1 は 12 例 (31.6%) で発現していた。Glut-1 発現、American Joint Committee on Cancer (AJCC) stage、腫瘍壊死率が有意な予後因子であり、多変量解析では Glut-1 発現のみが独立した予後因子であった ($P < 0.05$)。Glut-1 発現は MVD と有意な相関が見られた ($P < 0.05$)。

D. 考察

これまで Glut-1 ががん遺伝子に関与しており、肺癌、大腸癌、胃癌などの癌腫において有用な予後因子として報告されている。本研究により Glut-1 は骨肉腫の信頼性の高い予後マーカーと考えられ、その機序として腫瘍新生血管能が関与していることが示唆された。

E. 結論

Glut-1 は骨肉腫の信頼性の高い予後マーカーである。

F. 研究発表

1. 論文発表
なし

2. 学会発表

Kubo T, Shimose S, et al.:
Expression and role of glucose transporter protein-1 in osteosarcoma
The 2014 American Academy of Orthopaedic Surgeons Annual Meeting
(2014.3.11-15 New Orleans, USA)

G. 知的財産権の出願・登録状況（予定を含む。）

1. 特許取得
特になし

2. 実用新案登録
特になし

3. その他

特になし

厚生労働科学研究費補助金（がん臨床研究事業）
分担研究報告書

パゾパニブの適正使用に関する研究

研究分担者 荒木 信人 大阪府立成人病センター整形外科 主任部長
コーディネーター 城山 晋 大阪府立成人病センター整形外科 医長

研究要旨 悪性軟部腫瘍に対する世界初の分子標的治療薬であるパゾパニブが国際共同第 相臨床試験（PALLETE 試験）を経て発売となった。転移例の化学療法不応例で無増悪生存期間をプラセボと比較して3ヶ月間延長するなど高い効果を示しており、従来治療法の選択枝に乏しかった進行期悪性軟部腫瘍患者で大きな期待が持たれている。一方で重篤な副作用も経験しており、投与においては副作用対策も熟知する必要がある。我々は PALLETE 試験と承認後の処方を通して得たパゾパニブの重要な副作用と臨床使用上の留意点に関する経験について報告する。

A. 研究目的

悪性軟部腫瘍に対する化学療法に使用される薬剤の代表はドキソルピシンとイホスファミドであり、ドキソルピシン単剤療法とイホスファミドとの併用療法が用いられる。本邦においては、ドキソルピシン・イホスファミド併用療法が高悪性度非円形細胞肉腫に対する標準治療と言ってよいであろう。有効性の確立された化学療法レジメンに乏しい悪性軟部腫瘍の領域によく登場したパゾパニブについて、その重要な副作用と使用上の留意点についてまとめた。

B. 研究方法

アントラサイクリン系薬剤を含む前治療に対して病勢進行を認めた転移病変を有する悪性軟部腫瘍患者を対象とした国際共同第 相臨床試験が日本を含む世界13カ国で実施された PALETTE 試験では、主要評価項目である無増悪生存期間については、中央値がプラセボ群 1.6ヶ月(7.0週)に対してパゾパニブ群 4.6ヶ月(20.0週)と有意な延長を認めた。一方で全生存期間については、中央値がプラセボ群 10.7ヶ月に対してパゾパニブ群 12.5ヶ月で統計学的な有意差は認められなかった。

(倫理面への配慮)

本研究では、PALETTE 試験から承認後に当院でパゾパニブを処方した症例まで、臨床情報の利用と公表について患者本人への説明を行い、同意を得た上で検討した。

C. 研究結果

頻度の高い副作用として高血圧、嘔気・嘔吐、肝機能障害、心機能障害、出血事象、消化管穿孔、創傷治癒遅延、手足症候群などが挙げられる。通常用法用量は1日1回800mgの内服であるが、当院では初期に嘔気・嘔吐の副作用で減量した例が多く、ほとんどが1日1回200mgから開始して効果が認められるまで漸増していた。

他に注目すべき副作用として気胸が報告されている。市販後調査では、気胸を起こした全例が肺転移を有しており、ほとんどの症例で投与開始から2ヶ月以内に気胸を発症していた。当院でも肺転移巣の崩壊によると思われる気胸を1例経験し、回復には肺部分切除を要した。

(症例1)55歳女性 左肘原発平滑筋肉腫：原発巣を他院で切除後当院初診し、放射線治療を追加した。術後1年1ヶ月で1個の左肺転移を生じ、術前化学療法と肺転移巣切除を行ったが、5ヶ月で両肺多発肺転移を生じたため、初回手術から3年を経て PALLETE 試験に参加した。200mg/日の内服で肺転移はSDを維持していたが、臨床試験参加後2年経過時に左半身のけいれんが起り、脳転移と診断され、パゾパニブの内服は中止となった。開頭腫瘍摘出術と術後全脳照射を行った。この間にパゾパニブ（商品名：ヴォトリエント®錠）が発売となり、脳転移発症後4ヶ月の間隔を開けて投与を再開した。その後徐々に肺転移が増大しつつあるものの、全身状態は良好であり、いわゆる beyond PD での投与を

続けていた。再開後 11 ヶ月で 4 個の肺転移のうち 1 個が急速に増大したため肺部分切除を行った。手術前後は 1.5 ヶ月間パゾパニブを休薬したが現在は 200mg/2 日内服中で、パゾパニブの初回投与から 4 年 6 ヶ月生存している。

(症例 2) 61 歳 男性 右下腿原発 MFH : 原発巣手術から 2 回の肺転移、1 回の脳転移に対し、それぞれ手術と全脳照射を行った後、初回手術から 3 年 7 ヶ月後にパゾパニブ投与開始した。開始後 8 日目に気胸を発症し、胸腔ドレナージでは回復せず、気胸発生後 18 日目に肺部分切除を行った。切除組織内には転移巣が存在した。手術から 3 週間後にパゾパニブを再開した。パゾパニブ投与開始後 5 ヶ月で肺転移の悪化のため死亡した。

特になし

2. 実用新案登録
特になし

3. その他
特になし

D. 考察

パゾパニブは悪性軟部腫瘍患者の進行例で切除不能例・化学療法不応例や従来化学療法の効果が期待しにくいと考えられてきた組織型に対しても抗腫瘍効果が期待しうる薬剤であり、悪性軟部腫瘍の治療に携わる者にとっては待望の新薬である。副作用はアントラサイクリン系薬剤やイホスファミドなど従来の殺細胞型抗腫瘍薬と比べて比較的受け入れやすいものではあるが、その副作用には十分注意する必要がある。

E. 結論

悪性軟部腫瘍に対する世界初の分子標的治療薬であるパゾパニブの臨床使用経験から、重篤な副作用と使用方法について検討した。我々は分子標的治療薬の副作用プロファイル及びその対策により一層習熟する必要がある。また、既存の治療法との併用なども含めてより効果的な使用法を開発する余地があると考えられる。

F. 研究発表

1. 論文発表

城山晋, 荒木信人:

悪性軟部腫瘍の分子標的薬

整形・災害外科, 56(13):1611-5, 2013

2. 学会発表

なし

G. 知的財産権の出願・登録状況 (予定を含む。)

1. 特許取得

厚生労働科学研究費補助金（がん臨床研究事業）
分担研究報告書

脂肪腫と高分化脂肪肉腫の鑑別診断における血清 d-dimer 値の応用

研究分担者 森井 健司 杏林大学医学部整形外科 准教授

研究要旨 術前に鑑別が困難である脂肪腫と高分化脂肪肉腫の鑑別診断に血清 d-dimer 値が応用できるかを検討した。血清 d-dimer 値に関する受信者操作特性解析では AUC=0.73 となり群間の判別に有用であり、その際の Cut off 値は 0.35ug/ml、特異度および感度は 69.8 および 78.6%であった。危険因子の多変量解析では高 d-dimer 値(オッズ比 3.08、95%信頼区間 1.45-7.68、 $p=0.006$)および下肢局在(オッズ比 2.32、95%信頼区間 1.11-5.30、 $p=0.03$)は独立した危険因子と判定された。

A. 研究目的

脂肪腫と高分化型脂肪肉腫は日常診療でよく遭遇する軟部腫瘍であるが、画像所見、臨床経過が類似しているため、術前の鑑別診断が困難である。病理組織学的にはいずれも成熟した脂肪組織を主体とした腫瘍であるが、脂肪腫が切除により再発、転移をおこさず完治することに対し、高分化脂肪肉腫はしばしば再発し、一部は脱分化をきたして肺転移の原因となるなど予後不良例が存在する。これまでに大きさ、年齢、局在、MRI 所見での術前鑑別診断の方法が提唱されているが、いずれの方法を用いても単独では正確な診断がなされることは困難であり、あらたな非侵襲的な術前診断法の確立が望まれる。d-dimer はフィブリンクロットの分解産物であり生体の凝固/線溶系の状態を反映している。悪性腫瘍が生体内に発生した時には(1)腫瘍自体が tissue factor など凝固能を亢進させる物質を産生する、(2)腫瘍自体が urokinase type plasminogen activator など線溶系を制御する物質を産生する、(3)腫瘍が浸潤する過程で血管内皮を障害する、(4)腫瘍の物理的圧迫および腫瘍塞栓による血流の停滞が生じる、など種々のメカニズムにより凝固および線溶系の亢進が見られる。以上から、血清 d-dimer 値は生体における癌の進行をある程度反映しているとの仮定が成り立ち、実際肺癌や乳癌では予後予測因子となりうる事が指摘されている。分担研究者も骨軟部肉腫に関して術前血清 d-dimer 高値が転移および腫瘍死の独立した危険因子であることをいままで報告してきた。そこで術前血清 d-dimer 値が脂肪腫と高分化型脂肪肉腫の鑑別に有用であるかを解析することを目的として本研究を立案した。

B. 研究方法

当院で 2007 年以降に加療し病理組織学的に確定診断した症例のうち長径が 80mm (異型性脂肪性腫瘍/高分化脂肪肉腫例群のうちもっとも小さい腫瘍径)以上である脂肪腫 43 例と異型性脂肪性腫瘍/高分化脂肪肉腫 14 例を対象とした。術前血清 d-dimer 値の測定は、ラテックス凝集法を用いた。臨床病理学的因子として年齢、性別、発生部位(下肢 vs. 体幹/上肢)、局在(皮下 vs. 深部)、腫瘍径および、判別に有用とされている MRI 所見として厚さ 2mm 以上の隔壁、結節状陰影および脂肪成分以外の描出の有無等を血清 d-dimer 値とともに独立変数とし、鑑別に際しての有用性を解析した。連続変数は受信者操作特性解析を行い cut off 値を定めた。統計解析はフィッシャーの正確確率検定およびステップワイズ法によるロジスティック回帰分析を用いた。

(倫理面への配慮)

1) 臨床研究の安全性に対する配慮

標準的治療がなされた症例の治療前臨床検査データを解析する研究であり、安全性は担保されている。

2) 被験者又はその家族等の人権の擁護

ヘルシンキ宣言を順守する。研究に際しては、研究対象者の個人の尊厳ならびに人権を尊重する。

3) 個人識別情報を含む情報の保護の方法

院内の規定を順守する。データの登録は個人名を伏せて行う。研究期間中、施設においてのデータの公表・漏出がないように注意を喚起する。登録されたデータは、集積・解析を含め施設にて登録された個人情報取り扱い区域内にて管理される。データは

解析後速やかに消去される。学会および論文での報告の際、個々の患者が特定されないように匿名化を徹底する。

C. 研究結果

血清 d-dimer 値に関する受信者操作特性解析では AUC=0.73 となり群間の判別に有用であり、その際の Cut off 値は 0.35、特異度および感度は 69.8 および 78.6%であった。単変量解析で有意な独立変数は高 d-dimer 値(p=0.001)、下肢局在(p=0.006)、厚い隔壁の存在(p=0.02)および結節状陰影の存在(p=0.03)であった。うち高 d-dimer 値(オッズ比 3.08、95%信頼区間 1.45-7.68、p=0.006)および下肢局在(オッズ比 2.32、95%信頼区間 1.11-5.30、p=0.03)は多変量解析での独立した危険因子と判定された。

D. 考察

いままで脂肪腫と高分化脂肪肉腫の鑑別診断の方法は MRI 等の所見などに限局されていた。しかし既知の方法はいずれもそれ独自で鑑別に有用ではなく、いくつかの異なったアプローチを総合して判断すべきであることが過去の報告から示唆されてきた。その簡便性、非侵襲性等から本法は従来法に加えて一つの新たな判断材料として活用しようという面で極めて有用であると考えられる。一方、cut off 値の設定や、凝固異常を呈する患者に応用できないことなどが問題点であり、今後さらなるデータの蓄積が必要である。

E. 結論

治療前血清 d-dimer 値は脂肪腫と高分化型脂肪肉腫の術前鑑別診断に有用である。

F. 研究発表

1. 論文発表

Morii T, et al.:

Deep infection in tumor endoprosthesis around the knee: a multi-institutional study by the Japanese musculoskeletal oncology group
BMC Musculoskelet Disord, 14:51, 2013

Morii T, et al.:

Functional analysis of cases of tumor endoprostheses with deep infection around the knee: a multi institutional study by the Japanese Musculoskeletal Oncology Group (JMOG)
J Orthop Sci, 87:605-12, 2013

Kunisada T, Morii T, et al.:

Favorable outcome after complete resection in elderly soft tissue sarcoma patients: Japanese Musculoskeletal Oncology Group Study
Eur J Surg Oncol, in press 2013

Aoyagi T, Morii T, et al.:

Lung Cancer Cell Line Sensitivity to Zoledronic Acid Is BAX-dependent
Anticancer Res, 33:5357-63, 2013

森井健司:

原発性悪性骨腫瘍 (骨肉腫、他)

今日の治療指針 2014

医学書院, 東京, 1018-9, 2014

森井健司:

悪性骨・軟部腫瘍の治療

杏林医学会誌, 44(2):103-11, 2013

森井健司:

整形外科手術調査2009の経緯および評価 専門医制度を視野に入れて 骨・軟部腫瘍外科の現状
日整会誌, 87:555-9, 2013

森井健司, 他:

先端医療シリーズ 44「臨床医のための最新整形外科」

第8章骨・軟部腫瘍

8. 骨・軟部腫瘍における治療抵抗性の探求

162-5, 2013

2. 学会発表

吉山晶, 森井健司, 他:

脂肪腫と高分化型脂肪肉腫の判別における血清 d-dimer の有用性の検討

第86回日本整形外科学会学術総会

(2013.5.23-26 広島)

田島崇, 森井健司, 他:

神経刺激装置は末梢神経鞘腫の術後神経障害発生率を低下させる

第86回日本整形外科学会学術総会

(2013.5.23-26 広島)

森井健司, 他:

腫瘍型人工膝関節における深部感染の患肢機能への影響

第 86 回日本整形外科学会学術総会
(2013.5.23-26 広島)

2. 実用新案登録
特になし

森井健司, 他:
腫瘍型人工膝関節感染例の感染制御の実態調査
第 46 回日本整形外科学会骨・軟部腫瘍学術集会
(2013.7.11-12 東京)

3. その他
特になし

青柳貴之, 森井健司, 他:
Bax はゾレドロン酸による肺癌骨転移治療における薬剤耐性を制御する
第 46 回日本整形外科学会骨・軟部腫瘍学術集会
(2013.7.11-12 東京)

藤野節, 森井健司, 他:
腸骨転移を来した高齢者の肋骨腫瘍の 1 例
第 46 回日本整形外科学会骨・軟部腫瘍学術集会
(2013.7.11-12 東京)

田島崇, 森井健司, 他:
プロテオーム解析による粘液型脂肪肉腫に対する個別化医療のためのバイオマーカー探索
第 28 回日本整形外科学会基礎学術集会
(2013.10.17-18 千葉)

吉山晶, 森井健司, 他:
ゾレドロン酸の抗腫瘍効果に対する耐性獲得と癌幹細胞性の発現
第 28 回日本整形外科学会基礎学術集会
(2013.10.17-18 千葉)

諸井威彦, 森井健司, 他:
滑膜軟骨腫症が疑われ、多数の関節内腫瘤を伴ったリウマチ膝と考えられた一例
第 42 回杏林医学会総会 (2013.11.16 東京)

川野洋介, 森井健司, 他:
3DCT を用いて経皮的切除した類骨骨腫の 2 例
第 42 回杏林医学会総会 (2013.11.16 東京)

G. 知的財産権の出願・登録状況 (予定を含む。)

1. 特許取得
特になし

厚生労働科学研究費補助金（がん臨床研究事業）
分担研究報告書

in vivo にて血腫形成を示す新規血管腫様類上皮肉腫細胞株 Asra-EPS の樹立

研究分担者 吉川 秀樹 大阪大学大学院医学系研究科器官制御外科学（整形外科）教授

研究要旨 骨・軟部肉腫は骨、筋肉、脂肪などの間葉系細胞に由来する悪性腫瘍で、手術治療以外には有効な治療法が乏しい疾患である。他のがん腫に比べて発症頻度は低いものの発症年齢が若年で、罹患患者の約 1/2 は遠隔（肺）転移を生じ不幸な転帰に到る希少難治性疾患の一つとされる。

類上皮肉腫は肉腫でありながら上皮性分化を併せ持つ比較的稀な悪性軟部腫瘍で、高率に局所再発・遠隔転移をきたす抗癌剤抵抗性の難治性軟部肉腫であるが、その希少性ゆえに生物学的機能解析や薬剤開発へ向けた研究材料となる肉腫細胞株や疾患動物モデルの基盤整備はいまだ不十分な状況にあった。本研究では、治療を担当した臨床例から類上皮肉腫細胞株の樹立と疾患動物モデルの構築を行い、その生物学的態度の詳細な観察を通じて生物学的な表現解析と機能解析を行った。

A. 研究目的

過去に類上皮肉腫細胞株の樹立の報告は幾つか存在するが、その中でも *in vitro*, *in vivo* で継代できる類上皮肉腫細胞株は極めて稀で、歪型である血管腫様類上皮肉腫細胞株の樹立報告はなかった。本研究の目的は我々が新しく樹立に成功し *in vitro*, *in vivo* で継代可能な血管腫様類上皮肉腫細胞株 Asra-EPS の生物学的な特性を明らかにすることである。

B. 研究方法

67 歳男性。血腫を伴う右上腕軟部腫瘍を主訴に近医を受診したが、徐々に腫瘍の増大を認めため当院紹介となった。血液検査にて CA125, CRP の高値を認め、針生検時に内部の黒色化した血液が噴出した。組織学的に腫瘍細胞は核が偏在した好酸性の細胞質を持ち一部に壊死を伴っていた。免疫組織化学染色にて CK (+), CAM5.2 (+), EMA (+), CD34 (+), CD31 (+), vimentin (+), CA125 (+), Factor VIII (-), INI-1 (-) で血管腫様類上皮肉腫と診断された。患肢温存は不可能と判断したため右上腕切断術を施行し、血中 CA125, CRP は術後 21 日目に正常化した。手術 4 ヶ月後に対側腋窩リンパ節転移と両肺癌性リンパ管症を発症し術後 6 ヶ月で腫瘍死した。患者の腫瘍切除材料から血管腫様類上皮肉腫細胞株 Asra-EPS を樹立した。*in vitro* で腫瘍細胞の倍加時間を計測し、培養液中の CA125, IL-6, VEGF, HGF の分泌量を ELISA 法にて測定した。また、マルチカラー-FISH 法にて核型異常や染色体転座の有無に

ついて調べ、phospho-RTK array を用いて pathway 解析を行った。さらに本細胞株のヌードマウスにおける造腫瘍能を観察し、形成された腫瘍の免疫組織化学染色を行いヒト原発腫瘍と比較検討した。（倫理面への配慮）

本研究で使用する動物の飼養保管、福祉および倫理的な取り扱いに関して該当する法律、法令、規則およびガイドライン（厚生労働省の所管する実施機関における動物実験等の実施に関する基本指針（平成 18 年 6 月 1 日付厚生労働省大臣官房厚生科学課長通知）を含む）をすべて遵守することに合意し、さらに、「3R」原則 動物使用数を削減する、可能な限り動物以外の代替法を用いる、利用する研究手法を改善する に従うことを約束し研究を実施した。

C. 研究結果

Asra-EPS は接着性プレート上で円形、紡錘形の混在した細胞形態を示しながら重層性に増殖し、非接着性プレートでは spheroid を形成した。本細胞株の倍加時間は約 38 時間で、培養液中に大量の CA125, IL-6, VEGF, HGF を分泌していた。核型はほとんどが 4 倍体で明らかな染色体転座は認められなかったが、phospho-RTK array で c-MET の著しいリン酸化が観察された。本細胞株は 1×10^7 個の腫瘍細胞をヌードマウスの背部皮下に移植すると高率に腫瘍を形成し、約 50 日で 1cm^3 を超える腫瘍を形成した。その腫瘍は組織学的及び免疫組織化学的にヒト腫

原発瘍と同等であった。さらにその腫瘤は増大とともに腫瘍内に血腫を形成し、ヒト原発腫瘍の性質をよく反映していた。

D. 考察

類上皮肉腫は上皮性分化と間葉系分化を併せ持つ起源不明の悪性軟部腫瘍で、全軟部肉腫の約 1% を占める比較的稀な肉腫である。ほとんどの類上皮肉腫において、卵巣がんの腫瘍マーカーである CA125 が高値を示すことや 22 番染色体上に存在する癌抑制遺伝子の一つである INI-1 が欠失していることが報告されている。組織型は若年成人の四肢遠位部に好発し比較的緩徐な発育を示す classic type と、高齢者の四肢近位部に好発し急速に発育する proximal type に大別される。亜型として腫瘍細胞が血管腔を模倣した嚢胞を形成し腫瘍内に出血や血管腫様変化を呈する angiomatoid variant が報告されているが、その生物学的態度については依然不明であった。我々が樹立した類上皮肉腫細胞株は INI-1 陰性、CA125 陽性といった類上皮肉腫としての性格をよく保持しており、*in vitro*, *in vivo* で継代可能で *in vivo* において血腫形成までも再現した。さらに pathway 解析結果から、類上皮肉腫における HGF/c-MET signaling の重要性が示唆された。

E. 結論

我々はこれまでに報告のない血管腫様類上皮肉腫細胞株を樹立した。*in vitro*, *in vivo* で連続的に実験可能な本細胞株は、類上皮肉腫の生物学的機能の解析、血腫の形成機構解明、新規分子標的治療薬の探索などを行うための有用なツールとなり得ると考えられる。

F. 研究発表

1. 論文発表

Imura Y, Yoshikawa H, et al.:

A novel angiomatoid epithelioid sarcoma cell line, Asra-EPS, forming tumors with large cysts containing hemorrhagic fluid *in vivo*
BMC Research Notes, 6:305, 2013

Kudawara I, Yoshikawa H, et al.:

Neoadjuvant and adjuvant chemotherapy with high-dose ifosfamide, doxorubicin, cisplatin and high-dose methotrexate in non-metastatic osteosarcoma of extremities: a phase II trial in Japan
J Chemother, 25(1):41-8, 2013

Matsumura N, Yoshikawa H, et al.:

A case report of Hibernoma focusing on ultrasonographic analysis
World J Med Surg Case Rep, 2;5-9, 2013

Nakanishi K, Yoshikawa H, et al.:

Transarterial embolization (TAE) of sacral giant cell Tumor (GCT) using spherical permanent embolic material superabsorbant polymer microsphere (SAP-MS)
Springerplus, 2:666, 2013

Tanaka T, Yoshikawa H, et al.:

Dynamic analysis of lung metastasis by mouse osteosarcoma LM8.: VEGF is a candidate for anti-metastasis therapy
Clin Exp Met, 30:369-79, 2013

Ueda T, Yoshikawa H, et al.:

Constrained total hip megaprosthesis for primary periacetabular tumors
Clin Orthop, 471:741-9, 2013

Honda H, Yoshikawa H, et al.:

Bone tissue engineering with bone marrow-derived stromal cells integrated with concentrated growth factor in Rattus norvegicus calvaria defect model
J Artif Organs, in press 2013

Omori S, Yoshikawa H, et al.:

Compartment syndrome of the arm caused by transcatheter angiography or angioplasty
Orthopedics, 36(1):e121-e5, 2013

吉川秀樹:

骨・軟部腫瘍 臨床病態学 3 第 2 版
ヌーベルヒロカワ出版, 63:179-92, 2013

吉川秀樹:

骨パジェット病
ビスホスホネートエビデンスブック
医薬ジャーナル社, 191-6, 2013

名井陽, 吉川秀樹:

『再生医療の現況と最前線』細胞・人工骨複合体による骨欠損補填治療法の開発
整形・災害外科, 56:515-24, 2013

中紀文, 吉川秀樹:
新規治療法開発を目指した骨軟部腫(肉腫)細胞株
パネルの作成
臨床医のための最新整形外科, 8(2):147-50, 2013

2. 学会発表

Imura Y, Yoshikawa H, et al.:
Antitumor effect of an mTOR inhibitor (RAD001)
against epithelioid sarcoma cell lines
17th General Meeting of International Society of Limb
Salvage
(2013.9.11-13 Bologna, Italy)

Yasui H, Yoshikawa H, et al.:
Anti-tumor effect of an mTOR inhibitor, RAD001 to
synovial sarcoma
17th General Meeting of International Society of Limb
Salvage
(2013.9.11-13 Bologna, Italy)

Naka N, Yoshikawa H, et al.:
Targeted strategy to treat synovial sarcoma
8th combined Meeting of orthopaedic research societies
(2013.10.13-16 Venice, Italy)

吉川秀樹:
骨軟部腫瘍の誤診例
北摂整形外科集談会
(2013.2.1 豊中)

吉川秀樹:
整形外科医が誤診しやすい骨軟部腫瘍
骨軟部腫瘍 Expert Meeting
(2013.5.1 東京)

吉川秀樹:
歴史における日本の果たした役割-骨腫瘍
第 86 回日本整形外科学会学術総会
(2013.5.23-26 広島)

吉川秀樹:
誤診例から学ぶ骨軟部腫瘍診断のピットフォール
静岡脊椎脊髄腫瘍研究会
(2013.6.20 浜松)

吉川秀樹:
整形外科医が誤診しやすい骨軟部腫瘍
骨と腫瘍について考える会

(2013.7.3 那覇)

伊村慶紀, 吉川秀樹, 他:
in vivo にて血腫形成を示す新規血管腫様類上皮肉
腫細胞株の樹立
第 46 回日本整形外科学会骨・軟部腫瘍学術集会
(2013.7.11-12 東京)

王谷英達, 吉川秀樹, 他:
新規淡明細胞肉腫株に対する抗血管新生阻害薬の
治療効果
第 46 回日本整形外科学会骨・軟部腫瘍学術集会
(2013.7.11-12 東京)

濱田健一郎, 吉川秀樹, 他:
Post radiation sarcoma の治療成績
第 46 回日本整形外科学会骨・軟部腫瘍学術集会
(2013.7.11-12 東京)

安井広彦, 吉川秀樹, 他:
滑膜肉腫に対する trabectedin (Yondelis; ET743)の有
効性
第 28 回日本整形外科学会基礎学術集会
(2013.10.17-18 千葉)

伊村慶紀, 吉川秀樹, 他:
類上皮肉腫に対する mTOR 阻害剤 (RAD001) の効
果
第 28 回日本整形外科学会基礎学術集会
(2013.10.17-18 千葉)

王谷英達, 吉川秀樹, 他:
ドキシサイクリン誘導系による融合遺伝子抑制ヒ
ト滑膜肉腫細胞株の樹立
第 28 回日本整形外科学会基礎学術集会
(2013.10.17-18 千葉)

吉川秀樹:
誤診例から学ぶ骨軟部腫瘍診断のピットフォール
第 1 回北海道整形外科ウィンターセミナー
(2013.11.1 札幌)

吉川秀樹:
整形外科医が誤診しやすい骨軟部腫瘍
第 36 回武蔵南部整形外科研究会学術講演会
(2013.11.2 川崎)

吉川秀樹:

骨軟部腫瘍診断のピットフォール：誤診例を中心に
京都整形外科医会 11 月定例会
(2013.11.16 京都)

吉川秀樹：
骨軟部腫瘍診断のピットフォール：誤診例からの教訓
第 6 回運動器 An Update
(2013.11.21 東京)

G. 知的財産権の出願・登録状況（予定を含む。）

1. 特許取得
特になし

2. 実用新案登録
特になし

3. その他
特になし

厚生労働科学研究費補助金（がん臨床研究事業）
分担研究報告書

骨巨細胞腫肺転移に対する治療方針の確立

研究分担者 保坂 正美 東北大学大学院医学系研究科整形外科 講師

研究要旨 私たちが経験した骨巨細胞腫肺転移例の経過を踏まえ、その治療方針について検討した。骨巨細胞腫肺転移例 6 例中、肺転移が直接の死因となった症例はみられなかった。肺転移巣は全生存例において拡大は見られず、うち 1 例は縮小した。肺転移に対するフォローアップについては、基本的には単純 CT 画像での定期検査を術後 10 年間行い、肺病変が確認された時点で生検を考慮し、病理学的評価を行うことが必要と思われた。肺転移の治療については両側多発性で、局所根治的摘出が困難な場合は、手術せず経過観察を行う選択肢を考慮すべきと考えられた。また、近年、骨巨細胞腫に対する抗 RANKL 抗体製剤（denosumab）の有効性が確認されていることから、肺転移に対して積極的に投与を検討すべきと思われた。

A. 研究目的

間葉系腫瘍において多核巨細胞を有する巨細胞系腫瘍は、組織学的に紡錘形および多角形の単核細胞、泡沫細胞、多核巨細胞などの多様な細胞成分により構成されている。しかし、起源および多核化の機序は未だに知られていない。また多核巨細胞を有する細胞培養株の報告も少ない。骨巨細胞腫は組織学的に良性の範疇に属するものの、臨床的には骨内および軟部組織に局所再発する傾向が強く、骨巨細胞腫においては肺転移の報告が散見されるものの、長期経過および治療指針についての報告は数少ない。本研究の目的は、当施設で経験した骨巨細胞腫肺転移例の経過を踏まえ、その治療方針について検討することである。

B. 研究方法

1978 年より 2012 年に当科で経験した骨巨細胞腫 78 例において、肺転移例は 6 例である。原発の発生部位は大腿骨 3 例、脛骨 2 例、胸椎 1 例である。年齢は 15 から 45 歳、平均 28 歳、女性 5 例、男性 1 例である。肺転移症例の臨床像、画像所見（原発、転移巣）、治療法、予後を検討した。肺転移巣の経過については胸部単純 X 線 正面像で径 5mm 以上の病変の面積を panel digitizer で計測した。

（倫理面への配慮）

本研究は臨床情報の利用と公表について、患者本人または代諾者に対し、治療時に包括的同意を取得している。また本研究は本学の倫理規定に基づく後ろ向き臨床研究であり、研究による患者への不利

益は発生しないものと考えられる。

C. 研究結果

肺転移の症例は全例、原発巣の初回術式は病巣掻爬術であり、全例、骨内の局所再発をきたしていた。うち 3 例は骨外の軟部組織の再発も伴っていた。原発巣の初回手術より肺転移の発見までの期間は 4 から 38 カ月、平均 13 カ月だった。1998 年以降はあらたな肺転移症例は確認されなかった。肺転移は単発が 1 例、多発が 5 例だった。3 例に手術を行った。うち開胸手術が 2 例、胸腔鏡視下手術が 1 例だった。また手術例のうち 1 例は、その後両肺に照射を行った。予後は、NED(no evidence of disease)が 1 例、AWD(alive with disease) が 4 例（肺転移のみが 3 例、肺転移+局所再発が 1 例）、DOD(died of disease) が 2 例であった。DOD 例は死因として、胸椎の再発巣の気管への浸潤による気道閉塞および二次性骨肉腫によるあらたな肺転移によるものと考えられ、骨巨細胞腫の肺転移が直接の死因となった症例はみられなかった。肺転移巣の占拠率は全生存例において拡大は見られず、うち 1 例は明らかな縮小傾向が見られた。

D. 考察

骨巨細胞腫は肺転移および骨内や軟部組織への再発をおこすことが特徴である。軟部組織への再発について Cooper らは初回手術の際の残存腫瘍細胞の軟部組織への播種が理由であると述べている（Radiology. 153(3):597-602, 1984）。また、三木らは掻爬後に腫瘍細胞が血流に乗り肺に移動すると同

時に局所（術野）に播種をおこすと述べており、掻爬時の手袋交換・ジェット洗浄・軟部組織の被覆が肝要であると述べた（Arch Jpn Chir 57(1): 17-24, 1988）。当科の症例でも肺転移巣は全例、初回術式が掻爬後で、全例再発を伴っており、うち3例は軟部組織（骨外）の再発を伴っていた。

骨巨細胞腫は発生部位が関節近傍に多く、発症年齢が20歳台に最も多いことから、できるだけ骨温存的治療を行うことが推奨される。当科では、基本的な術式を、直视下でエアトームを用いる拡大掻爬および術中補助療法（無水エタノール処理）に変更することより、1998年以降、肺転移がみられていない。以上より肺転移のコントロールのためには、原発巣の再発のコントロールが特に重要であると考えられた。

肺転移は、ほとんどが多発性であり、腫瘍をすべて切除することが困難な場合が多い。また、手術例と非手術例では明らかな予後の差が見られず、非手術例で縮小した症例が報告されており、当科の症例も全例拡大傾向はみられず、うち1例に著しい消褪傾向がみられたことから、肺転移した場合でも、手術せず保存的に経過を観察する選択を十分考慮すべきと思われた。しかし、肺病変については画像診断のみでの診断が困難な場合がみられ、他の肺腫瘍との鑑別が問題となるため、診断確定のための検査（CTガイド下生検など）を考慮すべきと思われた。

肺転移に対するフォローアップについては、初診時から10年以上経過して発見される症例も報告されているが、平均2年以内が多く、当科の症例でも最長で38ヶ月であったこと、および単純X線のみでは確認しづらい症例がみられた。

以上より、基本的には単純CT画像での定期検査を術後3,6,12ヶ月、その後、年1回程度（術後10年間）行い、肺病変が確認された場合、必要があれば生検（CTガイド下、開胸）を積極的に行い、組織学的に骨巨細胞腫の転移が確認し両側多発性で、根治的摘出が困難な場合は経過観察を行う選択肢を十分考慮すべきと考えられた。また、近年、骨巨細胞腫に対する抗RANKL抗体製剤（denosumab）の有効性が確認されていることから、今後、肺転移に対して積極的に投与を検討すべきと思われた。

E. 結論

私たちが経験した骨巨細胞腫肺転移例6例中、全例骨内の局所再発が見られた。肺転移が直接の死因となった症例はみられなかった。肺転移巣の占拠率は全生存例において拡大は見られず、うち1例は明らかな縮小傾向が見られた。以上より、骨巨細胞腫

の肺転移は self limiting な傾向が強く、病理組織学的に骨巨細胞腫であることが確定されれば、抗RANKL抗体製剤の投与をおこないつつ、経過観察という選択肢も考慮すべきと思われた。肺転移出現の時期は最長で術後38か月であったことから、CTを用いた長期にわたる経過観察が必要と思われた。

F. 研究発表

1. 論文発表

Moriya K, Hosaka M, et al.:

IDH2 and TP53 mutations are correlated with gliomagenesis in a patient with Maffucci syndrome
Cancer Sci, in press 2013

Suzuki K, Hosaka M, et al.:

Effect of addition of hyaluronic acids on the osteoconductivity and biodegradability of synthetic octacalcium phosphate
Acta Biomater, 10(1):531-43, 2014

2. 学会発表

Hosaka M, et al.:

Langerhans cell histiocytosis of bone -clinical and radiological aspects-
17th General Meeting of International Society of Limb Salvage
(2013.9.11-13 Bologna, Italy)

Watanuki M, Hosaka M, et al.:

Length of bone window correlated with length of restricted weight-bearing after curettage of bone tumors and tumor-like lesion with beta-tricalcium phosphate grafting
17th General Meeting of International Society of Limb Salvage
(2013.9.11-13 Bologna, Italy)

伊東健太郎, 保坂正美, 他:

距骨病変より診断に至った小児Bリンパ芽球性リンパ腫の1例
第110回東北整形災害外科学会
(2012.6.7-8 山形)

吉田新一郎, 保坂正美, 他:

脛骨に発生した間葉性軟骨肉腫の1例
第110回東北整形災害外科学会
(2012.6.7-8 山形)

保坂正美, 他:
大腿骨頸部発生骨腫瘍の掻爬時における至適進入路
第 46 回日本整形外科学会骨・軟部腫瘍学術集会
(2013.7.11-12 東京)

保坂正美, 他:
骨巨細胞腫に対する無水エタノール処理および純リン酸3カルシウム充填術
第 46 回日本整形外科学会骨・軟部腫瘍学術集会
(2013.7.11-12 東京)

綿貫宗則, 保坂正美, 他:
下肢良性骨腫瘍に対する -TCP充填術では腫瘍体積と開窓面積が術後の免荷期間に影響する
第 46 回日本整形外科学会骨・軟部腫瘍学術集会
(2013.7.11-12 東京)

入江太一, 保坂正美, 他:
G-CSF 産生腸腰筋内軟部腫瘍の 1 例
第 46 回日本整形外科学会骨・軟部腫瘍学術集会
(2013.7.11-12 東京)

泉山拓也, 保坂正美, 他:
前胸部に発生した Plexiform fibrohistiocytic tumor の 1 例
第 46 回日本整形外科学会骨・軟部腫瘍学術集会
(2013.7.11-12 東京)

鈴木堅太郎, 保坂正美, 他:
肋骨に発生した Posttraumatic fibro-osseous lesion の 1 例
第 46 回日本整形外科学会骨・軟部腫瘍学術集会
(2013.7.11-12 東京)

三宅公太, 保坂正美, 他:
術後 14 年で骨転移をきたした phosphaturic mesenchymal tumor の 1 例
第 46 回日本整形外科学会骨・軟部腫瘍学術集会
(2013.7.11-12 東京)

千葉晋平, 保坂正美, 他:
足部に発症し著しい石灰化を呈した infantile myofibromatosis の 1 例
第 46 回日本整形外科学会骨・軟部腫瘍学術集会
(2013.7.11-12 東京)

小松繁允, 保坂正美, 他:

金属アレルギーのため自家腓骨の髓内挿入を行った大腿骨近位線維性骨異形成症の 1 例
第 46 回日本整形外科学会骨・軟部腫瘍学術集会
(2013.7.11-12 東京)

保坂正美, 他:
骨肉腫の集学的治療
第 11 回日本臨床腫瘍学会学術集会
(2013.8.29-31 仙台)

塩田有規, 保坂正美, 他:
右大腿骨近位部骨腫瘍再発の 1 例
第 20 回東北地区骨・軟部腫瘍研究会
(2013.10.12 仙台)

保坂正美, 他:
腋窩部の皮下に発生したユーイング肉腫の 1 例
日本ユーイング肉腫研究会 (JESS) 総会
(2014.1.26 東京)

保坂正美:
骨・軟部腫瘍とみまちがう病変 - 炎症と感染を中心に -
第3回宮城骨・軟部腫瘍研究会 (2014.2.1 仙台)

G. 知的財産権の出願・登録状況 (予定を含む。)

1. 特許取得
特になし

2. 実用新案登録
特になし

3. その他
特になし

厚生労働科学研究費補助金（がん臨床研究事業）
分担研究報告書

高悪性度骨軟部腫瘍に対する標準的治療法の確立に関する研究

研究分担者 和田 卓郎 札幌医科大学道民医療推進学整形外科 教授

研究要旨 骨肉腫に対するペプチドワクチン療法の第1相臨床試験を8例に行った。安全上の問題は認められず、5例に抗原特異的免疫応答を確認した。

A. 研究目的

骨肉腫に対する新規標準治療の確立に向け、ペプチドワクチンの第1相臨床試験を行い、その安全性と免疫応答を評価する。

B. 研究方法

進行期骨肉腫5例に骨肉腫抗原PBF由来ペプチドPBFA24.2(AYRPVSRNI)を、3例にPBFA2,2(ALPSFQIPV)1mgの投与を行った(UMIN000001632, 1633)。(倫理面への配慮)

本臨床試験は臨床研究に関する厚労省倫理指針に従い、札幌医科大学付属病院IRBの承認のもとに行われた。登録患者には試験の目的、危険性などついて十分な説明を行い、書面による同意を得た。

C. 研究結果

8例中1例で白血球減少(Grade3)がみられて投与を中止した。ほかにGrade3以上の有害事象は確認されなかった。ELISPOT解析で5例に抗原特異的免疫応答を確認した。抗腫瘍効果はPDが6例、SDが1例であった。PBFA2.2接種症例1例で、ワクチン初回投与から25か月にわたる長期生存を得た。

D. 考察

現時点で安全性の問題は認められていない。第1相試験として進行中の臨床試験の完遂を目指す。PBF/PBFA24.2ペプチド投与、PBFA2,2ペプチド投与をそれぞれ4例に行う。

E. 結論

ペプチドワクチン療法は、進行期骨肉腫の治療に有用である可能性が示唆された。

F. 研究発表

1. 論文発表

Emori M, Wada T, et al.:

High expression of CD109 antigen regulates the phenotype of cancer stem-like cells/ cancer-initiating cells in the novel epithelioid sarcoma cell line ESX and is related to poor prognosis of soft tissue sarcoma Plos One, 8(12):e84187, 2013

嘉野真允, 和田卓郎, 他:

骨悪性線維性組織球腫癌幹細胞に対する自家細胞傷害性Tリンパ球反応の基礎的研究 北海道整災外, 55:12-5, 2013

塚原智英, 和田卓郎, 他:

Vocabulary 「ペプチドワクチン療法」 整形外科, 64:1212, 2013

2. 学会発表

Tsukahara T, Wada T, et al.:

Development of peptide vaccination therapy targeting apoptosis regulator protein PBF for patients with osteosarcoma

The 15th International Congress of Immunology (2013.8.22-27 Milan, Italy)

塚原智英, 和田卓郎, 他:

Development of the functional probe against an autologous CTL-defined sarcoma stem cell-associated antigen

第72回日本癌学会学術総会 (2013.10.3-5 横浜)

塚原智英, 和田卓郎, 他:

Development of the functional probe against an autologous CTL-defined sarcoma stem cell-associated antigen

第42回日本免疫学会総会 (2013.12.11-13 幕張)

G. 知的財産権の出願・登録状況（予定を含む。）

1. 特許取得

特になし

2. 実用新案登録

特になし

3. その他

特になし

厚生労働科学研究費補助金（がん臨床研究事業）
分担研究報告書

骨肉腫モデルにおける抗体投与による肺転移抑制効果についての研究

研究分担者 杉浦 英志 愛知県がんセンター中央病院整形外科 部長

研究要旨 高悪性度骨軟部腫瘍に対する治療薬は少なく、新たな治療法を確立することは重要な課題である。これまで、骨肉腫に対する化学療法として、CDDP、MTX、ADR、IFOによる多剤併用化学療法が確立されてきたが、いったん肺転移などの遠隔転移をきたすと予後は極めて悪くなる。遠隔転移をきたした症例では5年生存率は10-20%以下であるとされており、CDDP、MTX、ADR、IFOに代わる新しい治療法が早急に望まれる状況である。近年、腫瘍免疫による腫瘍増殖や転移の抑制が見出されており、抗体投与の有用性が報告されている。本研究では *in vivo* で抗 IL-2 モノクローナル抗体 (PC61) と抗 IL-2 モノクローナル抗体 (S4B6) を投与したマウスに骨肉腫株 (LM8) を皮下移植し、腫瘍の増殖抑制と転移抑制の程度を検討した。その結果、正常血清投与したマウスに比べて両群ともに腫瘍増殖及び転移を有意に抑制することが出来た。また、制御性 T 細胞の消長を FACS で検討した結果、PC61 や S4B6 投与による Treg 削除が確認された。LM8 の増殖や転移への抑制は S4B6 あるいは PC61 による影響が大きいものと考えられた。今後、副作用について検討していく必要があるが、高悪性度骨軟部腫瘍に対する新たな治療法の可能性が示唆された。

A. 研究目的

C3H マウス由来の骨肉腫細胞株 Dunn とこの株から樹立された肺に高転移をきたす LM8 骨肉腫細胞株を使用して、骨肉腫の肺転移を抑制する方法を見出すことを目的とした。抗 IL-2 レセプター (IL-2R) α (CD25) モノクローナル抗体 (PC61) あるいは抗 IL-2 モノクローナル抗体 (S4B6) により、Regulatory T 細胞 (Treg) を削除したマウスに骨肉腫細胞株を移植したとき、腫瘍に対する増殖・進展抑制があるかどうかにつき検討を行った。さらに、PC61 と S4B6 との間において腫瘍の増殖抑制と転移抑制の程度に差があるのかにつき検討を行った。

B. 研究方法

1. 細胞培養と腫瘍移植

高肺転移をきたす骨肉腫細胞株である LM8 に対し DMEM 液で継代培養を行い、PBS 液中で維持した培養液 100 μ l (細胞数 1×10^6) を C3H マウスの背部の皮下に注射し腫瘍を移植した。C3H マウスに腫瘍移植 1 週間前から実験終了まで、週 2 回 PC61 及び S4B6 を 0.2mg 腹腔内投与した (移植前投与群: Pre-PC61、Pre-S4B6)。また、PC61 及び S4B6 の投与を腫瘍移植後 2 日目から実験終了まで投与した群を Post-2 PC61 及び Post-2 S4B6 (移植後投与群) と

した。さらに、PBS を投与した群をコントロール群 (PBS control) とし、腫瘍の抑制効果や転移抑制効果を比較検討した。腫瘍の皮下移植から 4 週を目前に屠殺し、肺を取り出し、重量を計測した。各組織は病理標本とし、標本にて肺への転移結節数を計測した。尚、移植したマウス骨肉腫 LM8 の皮下腫瘍重量と肺の転移結節数の比較検討には T 検定を行い、P 値が 0.05 以下を有意とした。

2. Regulatory T 細胞 (Treg) の検討

C3H マウスに抗 IL-2R α モノクローナル抗体 (PC61) あるいは抗 IL-2 モノクローナル抗体 (S4B6) を週 2 回 0.2mg を腹腔内投与し、最終投与後 3 日で脾臓やリンパ節を採取し、CD25 陽性細胞の比率を FACS で検討し、Treg のポピュレーションの消失を確認した。

(倫理面への配慮)

本研究において動物実験を行うにあたり「愛知県がんセンター研究所動物実験規程」に従い、所定の手続きを得ている。また、動物実験の際には「実験動物の飼育及び保管並びに苦痛軽減に関する基準」に従い動物に無用な苦痛を与えないように最大限の注意を払った。

C. 研究結果

1. 抗体投与による腫瘍重量の比較検討

LM8 を皮下移植する前に PC61 を投与した群 (Pre-PC61 群) と LM8 移植後に PC61 を投与した群 (Post-PC61 群) の腫瘍重量はともに PBS 投与したコントロール群と比較して明らかに小さかった。次に、抗 IL-2 モノクローナル抗体 (S4B6) を移植した皮下腫瘍の重量の比較検討をしたところ、移植前投与群 (Pre-S4B6) ではコントロール群と比較して有意に縮小していた ($p = 0.016$) が、移植後投与群 (Post-S4B6 群) ではコントロール群とは腫瘍重量に差は見られなかった。

2. 抗体投与による肺転移結節数の比較検討

肺転移結節数の比較において LM8 を皮下移植する前に PC61 を投与した群 (Pre-PC61 群) では肺転移例は 11 例中 1 例、LM8 移植後に PC61 を投与した群 (Post-PC61 群) では 10 例中 0 例、PBS 投与したコントロール群では 10 例中 7 例であり、Pre-PC61 群、Post-PC61 群ともに有意に肺転移を抑制していた。また、抗 IL-2 モノクローナル抗体 (S4B6) を投与した場合においても肺における転移結節数をカウントして比較すると、LM8 を皮下移植前に S4B6 を投与した群 (Pre-S4B6) と LM8 を皮下移植後に S4B6 を投与した群 (Post-S4B6) とともに、コントロール群と比較して有意に肺転移は抑制されていた ($p = 0.029$, $p = 0.034$)。

3. Regulatory T 細胞 (Treg) の検討

flow cytometry を用いて、コントロールマウスと PC61 投与マウス及び S4B6 投与マウスにおける脾臓中の CD4 と CD25 の割合を検討したところ、CD4⁺CD25⁺T cell の割合はコントロールマウスでは 3.68%、PC61 投与マウスでは 0.24%、S4B6 投与マウスでは 0.02% であった。PC61 投与及び S4B6 投与により末梢の CD4⁺CD25⁺T cell 数は減少した。

D. 考察

この研究では *in vivo* で抗 IL-2 モノクローナル抗体 (PC61) と抗 IL-2 モノクローナル抗体 (S4B6) がマウス骨肉腫モデルの骨肉腫の成長と肺への遠隔転移を抑制するかどうかを調べた。その結果、正常血清投与したマウスに比べて両群ともに腫瘍増殖及び肺転移を有意に抑制することが出来た。また、制御性 T 細胞の消長を FACS で検討した結果、PC61 や S4B6 投与による Treg 削除が確認された。今回の結果からマウス骨肉腫モデルの LM8 において、抗 IL-2 モノクローナル抗体 (PC61) や抗 IL-2 モノクローナル抗体 (S4B6) の投与により Treg が消耗され腫瘍増殖や肺転移を抑制することが示唆された。今後、臨床応用するにはその投与のタイミングや副

作用について検討していく必要があるが、高悪性度骨軟部腫瘍に対する新たな治療法の可能性が示唆された。

E. 結論

in vivo の実験において抗 IL-2 モノクローナル抗体 (PC61) 抗 IL-2 モノクローナル抗体 (S4B6) とともに腫瘍増殖の抑制や肺への転移予防が確認された。

F. 研究発表

1. 論文発表

Nishida Y, Sugiura H, et al.:

Midterm outcome of risedronate therapy for patients with Paget's disease of bone in the central part of Japan
Clin Rheumatol, 32:241-5, 2013

Taguchi O, Sugiura H, et al.:

Behavior of bone marrow—derived cells following *in vivo* transplantation Differentiation into stromal cells with roles in organ maintenance
Am J Pathol, 182:1255-62, 2013

Kohyama K, Sugiura H, et al.:

Posterior interosseous nerve palsy secondary to pigmented villonodular synovitis of the elbow: Case report and review of literature
Orthopaedics and Traumatology: Surgery and Research, 99:247-51, 2013

Okuda H, Sugiura H, et al.:

Effect of radiotherapy and bisphosphonate on bone metastases from renal cell carcinoma
Gan To Kagaku Ryoho, 40(11):1497-501, 2013

Kozawa E, Sugiura H, et al.:

Multiple primary malignancies in elderly patients with high-grade soft tissue sarcoma
Int J Clin Orthop, in press 2013

Nishida Y, Sugiura H, et al.:

High incidence of regional and in-transit lymph node metastasis in patients with alveolar rhabdomyosarcoma
Int J Clin Oncol, in press 2013

Sugiura H, et al.:

Surgical procedures and prognostic factors for local recurrence of soft tissue sarcomas

J Orthop Sci, in press 2013

Hamada S, Sugiura H, et al.:

Correlation between equivalent cross-relaxation rate and cellular density in soft tissue tumors

Skeletal Radiol, in press 2013

Nakamura T, Sugiura H, et al.:

Clinical outcomes of Kyocera Modular Limb Salvage system after resection of bone sarcoma of the distal part of the femur: the Japanese Musculoskeletal Oncology Group study

Int Orthop, in press 2013

中島浩敦, 杉浦英志, 他:

加温処理骨を用いた骨盤悪性骨腫瘍切除後の再建とその成績

整形・災害外科, 56:97-101, 2013

杉浦英志:

転移性骨腫瘍(四肢)の手術療法

臨床整形外科, 48:663-8, 2013

杉浦英志, 他:

上肢骨転移の病的骨折に対する治療

中部整災誌, 56:353-4, 2013

奥田洋史, 杉浦英志, 他:

腎細胞癌骨転移に対する放射線療法とビスフォスフォネート製剤併用療法

癌と化学療法, 40:1497-501, 2013

2. 学会発表

Sugiura H, et al.:

Surgical Margin and Local Re-recurrence for patients with Locally Recurrent Soft-Tissue Sarcomas

17th General Meeting of International Society of Limb Salvage

(2013.9.11-13 Bologna, Italy)

二村尚久, 杉浦英志, 他:

四肢長管骨発生骨巨細胞腫の発生部位—骨端線の位置関係に関する考察—

第 86 回日本整形外科学会学術総会

(2013.5.23-26 広島)

濱田俊介, 杉浦英志, 他:

隆起性皮膚線維肉腫の局所浸潤性と線維肉腫成分

の検討

第 86 回日本整形外科学会学術総会

(2013.5.23-26 広島)

杉浦英志, 他:

骨・軟部腫瘍切除後骨欠損に対する温熱処理骨再建法

第 86 回日本整形外科学会学術総会

(2013.5.23-26 広島)

杉浦英志, 他:

脊椎転移に対する脊髄打ち抜き原体照射法の有用性

第 86 回日本整形外科学会学術総会

(2013.5.23-26 広島)

山田健志, 杉浦英志, 他:

小円形細胞肉腫に対する治療戦略の将来展望

第 86 回日本整形外科学会学術総会

(2013.5.23-26 広島)

小澤英史, 杉浦英志, 他:

骨・軟部肉腫に対して腓骨遠位部合併切除を要した症例における術後機能と合併症

第 46 回日本整形外科学会骨・軟部腫瘍学術集会

(2013.7.11-12 東京)

生田国大, 杉浦英志, 他:

骨・軟部腫瘍切除再建に移植した自家骨および自家処理骨の成績

第 46 回日本整形外科学会骨・軟部腫瘍学術集会

(2013.7.11-12 東京)

杉浦英志, 他:

軟部肉腫における広範切除術後の局所再発と切除縁についての検討

第 46 回日本整形外科学会骨・軟部腫瘍学術集会

(2013.7.11-12 東京)

杉浦英志, 他:

再発軟部肉腫に対する切除縁と癒痕組織の取り扱いについての検討

第 46 回日本整形外科学会骨・軟部腫瘍学術集会

(2013.7.11-12 東京)

山田芳久, 杉浦英志, 他:

再発転移巣切除を繰り返し長期無病生存を維持できた滑膜肉腫の 1 例

第 46 回日本整形外科学会骨・軟部腫瘍学術集会
(2013.7.11-12 東京)

吉田雅博, 杉浦英志, 他：
後腹膜軟部肉腫に対する動注化学療法の有用性
第 46 回日本整形外科学会骨・軟部腫瘍学術集会
(2013.7.11-12 東京)

山田健志, 杉浦英志, 他：
高リスク小円形細胞肉腫に対する大量化学療法の
適応と限界
第 46 回日本整形外科学会骨・軟部腫瘍学術集会
(2013.7.11-12 東京)

二村尚久, 杉浦英志, 他：
骨外 Ewing 肉腫の切除縁設定に関する考察：化学療
法後の画像に基づいてよいか
第 46 回日本整形外科学会骨・軟部腫瘍学術集会
(2013.7.11-12 東京)

奥田洋史, 杉浦英志, 他：
嚢胞を有する滑膜肉腫の画像的特徴と診断法につ
いての検討
第 46 回日本整形外科学会骨・軟部腫瘍学術集会
(2013.7.11-12 東京)

奥田洋史, 杉浦英志, 他：
脂肪系腫瘍の ECRI と病理像との関係
第 46 回日本整形外科学会骨・軟部腫瘍学術集会
(2013.7.11-12 東京)

長谷川弘晃, 杉浦英志, 他：
腫瘍用人工関節置換術後も深部感染を来した 3 例
第 121 回中部日本整形外科災害外科学会学術集会
(2013.10.3-4 名古屋)

大田剛広, 杉浦英志, 他：
骨軟部腫瘍と鑑別を要した gossypiboma の 2 例.
第 121 回中部日本整形外科災害外科学会学術集会
(2013.10.3-4 名古屋)

杉浦英志, 他：
悪性軟部腫瘍に対するパゾパニブの治療効果と投
与法についての検討.
第 51 回日本癌治療学会学術集会
(2013.10.24-26 京都)

吉田雅博, 杉浦英志, 他：
頭頸部癌における骨転移の治療成績.

第 51 回日本癌治療学会学術集会
(2013.10.24-26 京都)

G. 知的財産権の出願・登録状況（予定を含む。）

1. 特許取得
特になし

2. 実用新案登録
特になし

3. その他
特になし

厚生労働科学研究費補助金（がん臨床研究事業）
分担研究報告書

高悪性度骨軟部腫瘍に対する標準的治療確立のための研究

研究分担者 西田 佳弘 名古屋大学整形外科 准教授

研究要旨 骨外 Ewing 肉腫に対する広範切除手術における適切な切除縁設定を明らかにするために、術前化学療法前後の MRI 画像により評価した。術前化学療法後の造影 MRI 所見を評価して wide 2 で手術を実施すれば適切な切除縁であることが明らかとなった。

A. 研究目的

骨外 Ewing 肉腫は化学療法に高い反応性を示すため、術前化学療法後に腫瘍サイズが著明に縮小する例が多い。しかし、切除縁を術前化学療法前あるいは後の画像所見に基づいて設定すべきかは明らかにされていない。本研究は腫瘍の存在範囲を術前化学療法後の MRI 所見と切除標本の組織所見により解析し、腫瘍縮小後の適切な切除縁を明らかにすることを目的とした。

B. 研究方法

1988～2013年に骨外 Ewing 肉腫と診断された 38 例のうち当院及び腫瘍関連施設で手術を実施した 16 例を対象とした。男性 7 例、女性 9 例、初診時平均年齢 30.9 歳(2-57 歳)であった。腫瘍の発生部位は大腿部 7 例、体幹部 3 例、頭部 2 例、上腕部 2 例、下腿 1 例、前腕部 1 例であった。術前化学療法前後には単純 + 造影 MRI を撮像した。切除標本を病理組織学的に評価し、生存している残存腫瘍の存在部位を特定した。術前化学療法後の単純 + 造影 MRI 画像によって縮小した腫瘍がまだ存在していると評価される部位と組織学的残存部位との関連を検討した。

(倫理面への配慮)

治療方法・成績に関する後ろ向き調査について、個人情報の取り扱いに十分注意し、臨床研究に関する倫理指針(平成 20 年厚生労働省告示第 415 号)に準じて行われ、また本学の臨死審査委員会で審査を受けて実施した。調査データと、氏名、年齢などの個人データは切り離して管理することにより、個人が特定できないように配慮した。

C. 研究結果

術前化学療法の効果は MRI 所見上 CR3 例、PR9 例、SD4 例であった。PR 症例では腫瘍が縮小した

部分は組織学的に線維性結合組織へ置き換わり、組織球およびマクロファージの浸潤を認め、viable な腫瘍は線維性結合組織に内包されていた。SD 症例では腫瘍周辺は線維化した被膜で覆われ、周辺筋肉との境界は明瞭となっていた。また CR 症例のうち 1 例に化学療法前の腫瘍存在部位の中心部に viable な細胞を認めた。化学療法後 MRI にて造影される部分を認め、PR と判断された 2 例で腫瘍は全壊死(grade 3)であり、造影される部分は置き換わった線維性結合組織を反映していた。

D. 考察

画像上病変の確認できる PR、SD 症例では化学療法後の造影 MRI 所見に基づいて通常の切除マージン(wide 2)を設定すれば、生存細胞から充分距離をとることができ、適切な切除縁となることが示された。しかし CR 症例では化学療法後の画像に基づいて明確な切除縁を設定することが困難であり、検討を重ねる必要がある。

E. 結論

骨外 Ewing 肉腫 15 例に対し化学療法後 MRI 画像と病理的所見の関連を検討した。腫瘍が縮小した部位では腫瘍組織は線維性結合組織へ置き換わっていた。MRI 上縮小した部分に viable な細胞は認めないことから、化学療法後の MRI 所見に基づいて切除範囲を設定することで適切な切除縁が得られると考えられた。

F. 研究発表

1. 論文発表

Tsukushi S, Nishida Y, et al.:

Planned preservation surgery for soft tissue sarcomas adjacent to critical structures

Arch Orthop Trauma Surg, 133(4):481-6, 2013

Futamura N, Nishida Y, et al.:

Hyaluronan synthesis inhibitor supplements the inhibitory effects of zoledronic acid on bone metastasis of lung cancer
Clin Exp Metastasis, 30(5):595-606, 2013

Hamada S, Nishida Y, et al.:

Correlation between equivalent cross-relaxation rate and cellular density in soft tissue tumors
Skeletal Radiol, 43(2):141-7, 2014

Kozawa E, Nishida Y, et al.:

Multiple primary malignancies in elderly patients with high grade soft tissue sarcoma
Int J Clin Oncol, in press 2013

Nishida Y, et al.:

High Incidence of Regional and In-transit Lymph Node Metastasis in Patients with Alveolar Rhabdomyosarcoma
Int J Clin Oncol, in press 2013

Urakawa H, Nishida Y, et al.:

Association of Short Duration From Initial Symptoms to Specialist Consultation With Poor Survival in Soft-Tissue Sarcomas
Am J Clin Oncol, in press 2013

Nishida Y, et al.:

Lower leg compartment syndrome in neurofibromatosis 1 patient with plexiform neurofibroma: a case report of aneurysm rupture
Ann Vasc Surg, in press 2013

Hamada S, Nishida Y, et al.:

Nuclear expression of β -catenin predicts the efficacy of meloxicam treatment for patients with sporadic desmoid tumors
Tumour Biol, in press 2013

西田佳弘:

四肢悪性軟部腫瘍（軟部肉腫）
今日の治療指針 2014
医学書院, 東京, 1019-20, 2013

鳥山和宏, 西田佳弘, 他:

膝周囲の原発性骨悪性腫瘍切除後の腓腹筋弁による再建

創傷, 4(3):196-202, 2013

生田国大, 西田佳弘, 他:

神経線維腫症1型患者に悪性末梢神経鞘腫瘍と鑑別を要する肉腫を生じた2例
日本レックリングハウゼン病学会雑誌, 4(1):78-81, 2013

西田佳弘:

【外来で見逃さない軟部腫瘍】 軟部腫瘍診療におけるMRI検査の意義 (解説)
関節外科, 32(6):637-43, 2013

西田佳弘:

関節の変性・破壊、滑膜炎におけるsyndecanの役割 (解説)
リウマチ科, 50(4):501-6, 2013

2. 学会発表

Nishida Y, et al.:

Hyaluronan, a possible therapeutic target, for musculoskeletal malignancies
9th International Conference on Hyaluronan
(2013.6.2-7 Oklahoma, USA)

Ikuta K, Nishida Y, et al.:

Roles of hyaluronan as a significant prognostic factor and a potential therapeutic target in patients with malignant peripheral nerve sheath tumors
9th International Conference on Hyaluronan
(2013.6.2-7 Oklahoma city, USA)

Nishida Y, et al.:

Clinical course of NF1 patients until diagnosis of MPNST
17th General Meeting of International Society of Limb Salvage
(2013.9.11-13 Bologna, Italy)

Arai E, Nishida Y, et al.:

Residual tumor after unplanned excision predicts clinical aggressiveness for soft tissue sarcomas
17th General Meeting of International Society of Limb Salvage
(2013.9.11-13 Bologna, Italy)

Nishida Y, et al.:

Internatinal marginal resection for patients with

extra-peritoneal desmoid tumors following meloxicam treatment

17th General Meeting of International Society of Limb Salvage
(2013.9.11-13 Bologna, Italy)

Tsukushi S, Nishida Y, et al.:

Prognostic significance of histological invasion in high grade soft tissue sarcomas

17th General Meeting of International Society of Limb Salvage
(2013.9.11-13 Bologna, Italy)

Kozawa E, Nishida Y, et al.:

Bone involvement by soft tissue sarcomas confirmed with histology is correlated with poor prognosis of the patients

17th General Meeting of International Society of Limb Salvage
(2013.9.11-13 Bologna, Italy)

Hamada S, Nishida Y, et al.:

The signal patterns of MRI predict the efficacy of meloxicam for patients with extra-peritoneal desmoid tumors

18th Annual meeting of Connective Tissue Oncology Society
(2013.10.30-11.2 New York, USA)

Urakawa H, Nishida Y, et al.:

Perioperative chemotherapy with doxorubicin and ifosfamide for bone sarcomas in adult and older patients

18th Annual meeting of Connective Tissue Oncology Society
(2013.10.30-11.2 New York, USA)

Nishida Y, et al.:

Low dose chemotherapy with methotrexate and vinblastine for patients with extra-peritoneal desmoid tumors following meloxicam treatment

18th Annual meeting of Connective Tissue Oncology Society
(2013.10.30-11.2 New York, USA)

西田佳弘, 他:

胸骨発生原発性悪性骨腫瘍に対する切除後再建
第 120 回中部日本整形外科学会災害外科学会学術集会
(2013.4.5-6 和歌山)

小澤英史, 西田佳弘, 他:

腓骨遠位部合併切除を要した骨軟部肉腫症例の臨床成績

第 120 回中部日本整形外科学会災害外科学会学術集会
(2013.4.5-6 和歌山)

西田佳弘:

未来への扉 骨・軟部腫瘍 ADL、QOL 維持をめざした治療体系の確立

第 86 回日本整形外科学会学術総会
(2013.5.23-26 広島)

西田佳弘, 他:

骨・軟部腫瘍に対する新たな治療薬の出現と今後の戦略 良性腫瘍に対する新しい治療 デスマイド

第 86 回日本整形外科学会学術総会
(2013.5.23-26 広島)

二村尚久, 西田佳弘, 他:

四肢長管骨発生骨巨細胞腫の発生部位 骨端線の位置関係に関する考察

第 86 回日本整形外科学会学術総会
(2013.5.23-26 広島)

浜田俊介, 西田佳弘, 他:

隆起性皮膚線維肉腫の局所浸潤性と線維肉腫成分の検討

第 86 回日本整形外科学会学術総会
(2013.5.23-26 広島)

筑紫聡, 西田佳弘, 他:

悪性線維性組織球腫および粘液線維肉腫の臨床病理学的解析

第 86 回日本整形外科学会学術総会
(2013.5.23-26 広島)

生田国大, 西田佳弘, 他:

悪性末梢神経鞘腫瘍におけるヒアルロン酸、ヒアルロン酸合成酵素、CD44 の発現様式と予後との関連

第 86 回日本整形外科学会学術総会
(2013.5.23-26 広島)

山田健志, 西田佳弘, 他:

小円形細胞肉腫に対する治療戦略の将来展望

第 86 回日本整形外科学会学術総会
(2013.5.23-26 広島)

西田佳弘, 他:
腫瘍用人工関節再置換の手技的問題点 処理骨併用
腫瘍用人工関節の再置換
第 46 回日本整形外科学会骨・軟部腫瘍学術集会
(2013.7.11-12 東京)

生田国大, 西田佳弘, 他:
骨・軟部腫瘍切除再建に移植した自家骨および自家
処理骨の成績
第 46 回日本整形外科学会骨・軟部腫瘍学術集会
(2013.7.11-12 東京)

小澤英史, 西田佳弘, 他:
骨・軟部肉腫に対して腓骨遠位部合併切除を要した
症例における術後機能と合併症
第 46 回日本整形外科学会骨・軟部腫瘍学術集会
(2013.7.11-12 東京)

浦川浩, 西田佳弘, 他:
骨転移症例における骨関連事象に関連する因子の
検討
第 46 回日本整形外科学会骨・軟部腫瘍学術集会
(2013.7.11-12 東京)

筑紫聡, 西田佳弘, 他:
悪性線維性組織球腫および粘液線維肉腫の臨床病
理学的解析
第 46 回日本整形外科学会骨・軟部腫瘍学術集会
(2013.7.11-12 東京)

新井英介, 西田佳弘, 他:
腓骨採取部に TCP 移植を行った患者の骨形成お
よび足関節アライメントの解析
第 46 回日本整形外科学会骨・軟部腫瘍学術集会
(2013.7.11-12 東京)

濱田俊介, 西田佳弘, 他:
腹腔外デスマイド腫瘍 MRI 所見によるメロキシ
カム保存治療の効果予測
第 46 回日本整形外科学会骨・軟部腫瘍学術集会
(2013.7.11-12 東京)

西田佳弘, 他:
胸骨合併切除を要した骨・軟部腫瘍症例の検討
第 46 回日本整形外科学会骨・軟部腫瘍学術集会
(2013.7.11-12 東京)

紫藤洋二, 西田佳弘, 他:

骨盤後腹膜から坐骨切痕を介して臀筋内に進展し
た巨大 dumbbell 型軟部腫瘍に対しての手術アプロー
チ
第 46 回日本整形外科学会骨・軟部腫瘍学術集会
(2013.7.11-12 東京)

二村尚久, 西田佳弘, 他:
骨外 Ewing 肉腫の切除縁設定に関する考察 化学
療法後の画像に基づいてよいか
第 46 回日本整形外科学会骨・軟部腫瘍学術集会
(2013.7.11-12 東京)

清水光樹, 西田佳弘, 他:
多発肺転移を有する胸椎血管肉腫患者に対し外来
化学療法にて長期生存を得た 1 例
第 46 回日本整形外科学会骨・軟部腫瘍学術集会
(2013.7.11-12 東京)

山田芳久, 西田佳弘, 他:
再発転移巣切除を繰り返し長期無病生存を維持で
きた滑膜肉腫の 1 例
第 46 回日本整形外科学会骨・軟部腫瘍学術集会
(2013.7.11-12 東京)

筑紫聡, 西田佳弘, 他:
高悪性度軟部肉腫における浸潤性の予後に与える
影響
第 46 回日本整形外科学会骨・軟部腫瘍学術集会
(2013.7.11-12 東京)

西田佳弘, 他:
軟部肉腫患者治療のセンター化に向けた啓発活動
と実態調査
第 46 回日本整形外科学会骨・軟部腫瘍学術集会
(2013.7.11-12 東京)

鳥山和宏, 西田佳弘, 他:
移植皮弁の選択 私のファーストチョイス 足
部・下腿に用いる皮弁 腓腹筋弁による膝周囲の再
建および大網による感染創の治療
日本マイクロサージャリー学会 40 周年記念学術集
会 (2013.9.26-28 岩手)

浦川浩, 西田佳弘, 他:
高齢者悪性骨軟部腫瘍に対する治療法 高齢者軟部
肉腫に対するドキシソルピシン外来化学療法の検討
第 121 回中部日本整形外科災害外科学会学術集
会 (2013.10.3-4 名古屋)

浦川浩, 西田佳弘, 他:

中高年発症骨原発肉腫に対するイホスファミド/
ドキシソルピシン補助化学療法を検討

第 121 回中部日本整形外科災害外科学会学術集会
(2013.10.3-4 名古屋)

生田国大, 西田佳弘, 他:

ヒト悪性末梢神経鞘腫瘍細胞に対するヒアルロン酸
合成阻害剤の抗腫瘍効果

第 5 回レックリングハウゼン病学会学術大会
(2013.10.20 東京)

G. 知的財産権の出願・登録状況 (予定を含む。)

1. 特許取得

タイトル: 骨新生用組成物及び骨新生システム

出願番号: 特願 2013-128021

出願日: 2013.6.18

2. 実用新案登録

特になし

3. その他

特になし

厚生労働科学研究費補助金（がん臨床研究事業）
分担研究報告書

間葉系幹細胞移植による全周性骨欠損の骨再生に関する研究
軟骨分化誘導により骨再生能は向上する

研究分担者 阿部 哲士 帝京大学整形外科 准教授

研究要旨 ラット大腿骨骨欠損モデルへ、scaffold である Porous PLGA block 上で軟骨分化させた間葉系幹細胞（以下 MSC-DCs； Mesenchymal stem cell derived chondrocytes）の移植試験を試み、その骨再生能力の評価を行った。

MSCs 移植群では移植 8 週でわずかな石灰化組織を認めたのみで骨性架橋は形成されなかった。

MSC-DCs 移植群では 4 週で骨性架橋が獲得され骨癒合が得られた。再生された骨組織内部は軟骨内骨化による海綿骨様組織の再生が見られたことから、MSC-DCs 移植は骨折の治癒過程でみられる骨化様式に類似した過程で骨を再生させるものと考えられる。本治療法は新しい骨再生治療法として有用であると考えられる。

A. 研究目的

骨腫瘍における骨欠損に対しては、従来から自家骨移植術や人工骨移植術が行われてきた。しかし腫瘍切除後の骨欠損には自家骨移植術や人工骨移植術では適用に限界がある。近年細胞培養技術の飛躍的向上を背景に、自家骨髄由来間葉系幹細胞（以下 MSCs と略記）を用いた骨組織再生の研究が盛んに試みられているが十分な骨量と強度を兼ね備えた全周性の骨欠損補填を再現性を以て実現することはできなかった。本件では MSCs ならびに、さらに軟骨分化させた MSC-DCs を生分解性の scaffold である Porous PLGA block と組み合わせて用いる骨再生治療法について比較検討した。

B. 研究方法

10 週齢の F344 ラット大腿骨に 5mm の骨幹部全周性骨欠損を作製した。同系ラットの骨髄から採取した MSCs を bFGF 存在下で増殖させ、PLGA scaffold に播種した(MSCs 移植群)。さらに軟骨分化培地で分化誘導を行い 3x3x5mm の 3 次元培養を行い MSC-DCs 移植体を作製した

D. 考察

MSC-DCs 移植体は移植後、早期に骨性架橋が獲得できた。再生された骨組織内部は海綿骨様の組織が形成され、徐々に皮質化していき骨成熟していた。これは軟骨内骨化による過程を経た旺盛な骨形成が見られたことであり、再生された骨組織は生体骨

(MSC-DCs 移植群) これらの移植体を骨欠損部に移植し創外固定機で固定した。経時的に軟 X 線撮影、組織の取り出しを行い、 μ CT および組織学的 (HE 染色) 検索を行い骨再生能を比較検討した。

(倫理面への配慮)

帝京大学医学部の動物実験に関する倫理委員会の承認を得た後に本研究を実施した。

C. 研究結果

MSCs 移植群では移植 8 週で抽出した試料の μ CT にてわずかな石灰化組織を認めた。しかし骨性架橋が形成されなかった。

一方 MSC-DCs 移植群は、軟 X 線撮影で 1 週から骨欠損部に石灰化が確認でき、2 週で骨性架橋が形成され、4 週で全例が骨癒合している。移植 8 週で抽出した試料の μ CT による Bone Volume 計測結果では、対健側比 1.5 倍であった。組織学的評価では、4 週で骨性架橋は皮質化し、8 週では皮質骨部の成熟および材料の吸収が確認され、再生骨の内部は海綿骨様の骨髄組織で満たされていた。

に近い組織であり、今後の骨再生治療に有用と考える。

骨腫瘍における骨欠損への骨再生治療への臨床応用の為には、十分な大きさの移植体を作成できる事が必須条件と考える。我々の 3 次元培養法であれば短期に担体上に十分な細胞を播種した移植体を作成できるので臨床応用に有利である。我々の結果

は、培養方法や担体を向上させることにより、従来の MSC を移植して得られていた研究結果より優れた骨新生が可能であることを証明できヒト臨床応用の可能性を提示しえたと考える。

E. 結論

本治療法は骨腫瘍切除後の骨再建の新しい骨再生治療法として有用であると考えられる。

F. 研究発表

1. 論文発表

Yamamoto A, Abe S, et al.:

Three cases of collagenous fibroma with rim enhancement on postcontrast T1-weighted images with fat suppression
Skeletal Radiol, 42(1):141-6, 2013

Abe S, et al.:

Synovial hemangioma of the hip joint with pathological femoral neck fracture and extra-articular extension
J Orthop Sci, 18:181-5, 2013

2. 学会発表

Abe S, et al.:

Pre-differentiated mesenchymal stem cell towards the chondrogenic pathway is powerful inducers of bone formation
17th General Meeting of International Society of Limb Salvage
(2013.9.11-13 Bologna, Italy)

Sato K, Abe S, et al.:

Challenging reconstruction of large bone defects by mesenchymal stem cell derived chondrogenic cells (MSC-DCs)
17th General Meeting of International Society of Limb Salvage
(2013.9.11-13 Bologna, Italy)

Sato K, Abe S, et al.:

The comparison of bone healing process between and frozen bone autografts
17th General Meeting of International Society of Limb Salvage
(2013.9.11-13 Bologna, Italy)

佐藤健二, 阿部哲士, 他:

間葉系幹細胞由来軟骨細胞 (MSC-DCs) 移植によるラット大腿骨広範骨欠損の再生
第 28 回日本整形外科学会基礎学術集会
(2013.10.17-18 千葉)

G. 知的財産権の出願・登録状況 (予定を含む。)

1. 特許取得
特になし

2. 実用新案登録
特になし

3. その他
特になし

厚生労働科学研究費補助金（がん臨床研究事業）
分担研究報告書

パゾパニブが奏効した再発血管肉腫の1例

研究分担者 横山 庫一郎 国立病院機構九州がんセンター整形外科 医長

研究要旨 血管肉腫は一般的に化学療法や放射線に治療抵抗性であり、転移や局所再発を来した場合の治療は極めて困難である。今回局所再発とともに多発肺転移をきたした症例に短期間ながら著しい効果を認めたパゾパニブ投与の治療経過を報告する。

A. 研究目的

非円形細胞肉腫に対する化学療法はいまだに確立されたプロトコールはない。中でも血管肉腫はほとんどの化学療法の効果が期待できないきわめて予後不良の高悪性腫瘍といってよい。この背景のなかでパゾパニブは血管内皮細胞増殖因子受容体を阻害するという機序に注目し血管肉腫に相当の蓋然性をもって効果があるのではないかと考え、期待通りの効果が得られた。ただわずか1例の経験であり今後の症例の蓄積が待たれるが、血管肉腫に対する化学療法の第一選択になりうる可能性を示唆する報告としたい。

B. 研究方法

症例の臨床経過と組織学的所見、特に腫瘍性血管形成形態と血管内皮細胞由来を示唆する免疫組織学的陽性所見の分布状況と総合的組織学的悪性度の判断に基づいたパゾパニブ投与の妥当性を考察する。

（倫理面への配慮）

パゾパニブの有用性と副作用および治療の限界について説明し、転移性肺腫瘍の治療と局所再発腫瘍の手術計画の補助とすることに同意を得た。

C. 研究結果

症例) 26歳男性。1年前から左膝窩部に腫瘍を自覚した。徐々に増大するため某医を受診したところ悪性腫瘍を疑われ、当科へ紹介された。腫瘍は最大径12cmで、皮下に突出し、硬度は弾性軟であった。MRI画像所見では血腫が最も疑われるものの、外傷の既往のないことや大きさから悪性腫瘍を鑑別すべきことが強調された。切開生検を行い、組織学的には部分的に血管内皮の乳頭状増殖が見られたがIPEH(intravascular papillary endothelial hyperplasia)の範疇の所見と判断され、積極的に悪性と診断する根拠に乏しく、血管腫が疑われた。

この結果を受け、辺縁切除を行なった。腫瘍は比較的厚い皮膜に包まれ断面は茶褐色の色調を呈し器質化した血腫様であった。その後、主に局所再発に留意し4カ月に一度の計2度の経過観察を行った。

2度目の再来時(術後8カ月)術部に違和感(腫れぼったさ、突っ張り感)を訴えたが、再発は疑わず画像検査は実施しなかった。この3カ月後(術後1年1カ月)血痰が出るため某医を受診した。胸写上多数の小結節影が指摘されCTで腫瘍が否定できない所見であった。鏡視下に肺病変の切除生検が実施され、組織学的に血管形成性腫瘍が確認され、左膝窩にも腫瘍再発を認めたため血管肉腫が疑われ、直ちに当科へ転院となった。局所再発腫瘍は弾性軟の硬度で、MRIでは最大径3.1cm、初発時腫瘍と異なり、T2強調画像では、血管腫に特徴的と思われる管腔構造を想起させる大小の斑紋様パターンが明らかであった。多発肺転移に対して、腫瘍の本態が腫瘍性血管新生であることから血管内皮細胞増殖因子阻害を作用機序の一つとするパゾパニブの効果に期待して投与を開始した(800mg/日)。内服2日後には血痰が止まり、局所再発病変の縮小も日を追うごとに明らかになった。投与2週間で局所再発腫瘍は触知しにくい程度までに縮小し、胸写上の播種性異常影も数個の小結節を残しほぼ消失した。投与中止3日後に再発腫瘍の広範切除を行った。組織学的には出血や壊死の所見はなく、線維化の目立つ間質に一見肉芽組織ないし良性的毛細管血管腫に類似する多数の血管とともに部分的には血管内皮細胞様細胞に縁取りされた乳頭状管腔構造が観察された。

術後9日で抜糸したが創治癒の遷延はなかった。同時にパゾパニブ内服を再開したが経済的理由により1週間で中断した。1か月後には肺腫瘍の再増大を認めた。

D. 考察

パゾパニブはキナーゼ阻害作用を有する新規分子標的薬で、血管内皮細胞増殖因子受容体 (V E G F R) のリン酸化を阻害する。血管肉腫は V E G F R - 3 の出現を 5 0 % に認めることが報告されていることから、比較的分化のよい血管肉腫に効果が期待できるのではないかと推測された。本症例は V E G F R の免疫組織学的染色は実施されなかったが、血管内皮細胞への分化を示す細胞に特異的な C D 3 1 が腫瘍全体に陽性を呈していたのでパゾパニブのよい適応ではないかと考えた。臨床効果は顕著であったが休薬すると直ちに再増殖を来たしたことから、今後さらなる症例の蓄積によって適切な投与量と投与期間を探る必要がある。ただ血管肉腫は軟部肉腫の約 3 % 程度を占めるに過ぎず、どのような組織形態をとる血管肉腫に効果があるのかを判定することは相当な困難が予想される。

とりあえず血管腫様に血管形成の目立つ血管肉腫と V E G F R の陽性率に着目してパゾパニブを使用し効果判定することで、血管肉腫に対する本薬剤の効果と役割が定量化できるのではないかと考える。

E. 結論

若年成人の多発肺転移を有する軟部原発血管肉腫に対して投与したパゾパニブの短期投与の効果を経験した。

F. 研究発表

1. 論文発表

Setsu N, Yokoyama K, et al.:

Prognostic Impact of the Activation Status of the Akt/mTOR Pathway in Synovial Sarcoma
Cancer, 119:3504-13, 2013

佐々木大, 横山庫一郎, 他:

低悪性線維粘液肉腫 3 例の臨床病理学的検討
整形外科と災害外科, 62(1):157-9, 2013

2. 学会発表

新井貴之, 横山庫一郎, 他:

肋骨発生の epithelioid hemangioma の 1 例
第 125 回西日本整形災害外科学会
(2013.6.8-9 久留米)

前川啓, 横山庫一郎, 他:

左第 3 肋骨に発生した骨皮質の菲薄化と胸腔内への突出を伴う骨腫瘍の 1 例

第 46 回日本整形外科学会骨・軟部腫瘍学術集会
(2013.7.11-12 東京)

岩崎元気, 横山庫一郎, 他:

同種移植骨より発生した骨悪性線維性組織球腫の 1 例

第 46 回日本整形外科学会骨・軟部腫瘍学術集会
(2013.7.11-12 東京)

大塚洋, 横山庫一郎, 他:

非定形的な部位に発生した spindle cell lipoma 2 例の画像診断

第 126 回西日本整形災害外科学会
(2013.11.9-10 宇部)

G. 知的財産権の出願・登録状況 (予定を含む。)

1. 特許取得

特になし

2. 実用新案登録

特になし

3. その他

特になし

厚生労働科学研究費補助金（がん臨床研究事業）
分担研究報告書

PET-CT で指摘された骨軟部病変の評価
がん診療拠点病院における整形外科へのコンサルト症例からの検討

研究分担者 畠野 宏史 新潟県立がんセンター新潟病院整形外科 部長

研究要旨 PET-CT 検査によって、様々な病理学的、臨床的診断を有する予期せぬ骨軟部病変が認められることがある。今回、当院での PET-CT により骨軟部病変を指摘され当科にコンサルトされた症例について、病変の特徴、臨床診断について調査検討した。コンサルト症例の 26 例中 9 例(34.6%)に対して、切除、生検などの病理学的検索が行われ、他の 17 例(65.4%)は、典型的な放射線学的所見、経過観察で良悪性を判断した。良性病変 14 例の SUV_{max} 値は平均 4.6 ± 3.3 、悪性病変 12 例では 7.3 ± 4.3 で有意差を認めた ($p < 0.05$)。平均 SUV_{max} 値は悪性病変で有意に高値を示したが、良性病変でも高い SUV_{max} 値を呈することがあり、個々の病変の SUV_{max} 値のみで良悪性を診断することは困難であった。特に骨折、変形性関節症や肩関節周囲炎などの非腫瘍性病変や、神経鞘腫、一部の良性骨腫瘍でも高値を呈しており注意が必要である。PET-CT で指摘された予期しない骨軟部病変の鑑別診断のためには、骨軟部腫瘍のみならず、腫瘍類似病変の PET-CT における特徴を理解しておくことが診断や治療を進めるうえで重要である。

A. 研究目的

^{18}F -fluorodeoxyglucose (FDG) を用いた positron emission tomography (PET : 陽電子放射断層撮影)による病巣抽出と CT による位置情報を融合させた PET-CT は、病変の検出、位置の特定にすぐれた検査法である。病変の良悪性鑑別、病期・転移・再発の診断、治療効果の評価などの目的に検査が行われているが、PET-CT における偽陽性、PET 陰性癌の存在もあり、検査の限界を認識することも重要である。また、PET-CT は全身が評価対象となるため、時に予期しない骨軟部病変が検出され、整形外科にその評価・対応を求められることがある。したがって、骨軟部腫瘍のみならず腫瘍類似病変の PET-CT における特徴を理解しておくことが診断や治療を進めるうえで重要である。今回、当院での PET-CT により骨軟部病変を指摘され当科にコンサルトされた症例について、病変の特徴、臨床診断について後ろ向きに診療録、画像記録を調査検討した。

B. 研究方法

当院で PET-CT が稼働開始した 2010 年 4 月から 2012 年 7 月までに施行された約 3700 例の PET-CT 検査のうち、骨軟部病変が指摘され、整形外科での精査や治療方針決定を依頼された 26 例(0.7%)を対象とした。女性 12 例、男性 14 例で、検査時年齢は 45 - 79 歳 (平均 63.1 歳)であった。病変の FDG 集

積度を表す半定量的指標である SUV_{max} 値 (maximum standardized uptake value)、臨床診断、指摘病変への対応について調査した。病変の診断は、切除、生検等の病理学的検索、典型的な放射線学的所見、経過観察での病変の明らかな増大の判定によってなされた。

C. 研究結果

整形外科へのコンサルト目的

整形外科へのコンサルト目的は、既知がん症例において、PET-CT で指摘された病変が新たな骨・軟部転移かどうかの精査依頼が 13 例、原発不明がん、未確定がん症例において、転移巣と思われる病変に対する病理学的検索、診断確定の依頼が 9 例、既知がん症例において骨転移が疑われる病変に対する対応の依頼が 4 例であった。

病変の部位

対象となった病変部位は、多発骨 6 例、脊椎 5 例、骨盤 3 例、大腿骨 3 例、肋骨 3 例、肩関節 2 例、上腕軟部 2 例、後腹膜腔 1 例、鎖骨上窩 1 例であった。多発骨病変以外では、四肢が 20% (4/20)で体幹が 80% (16/20)であった。

病変の診断

26 例中 9 例(34.6%)に対して、切除、生検などの病

理学的検索が行われ、他の 17 例(65.4%)は、典型的な放射線学的所見、経過観察で良悪性を判断した。26 例中、良性病変は 14 例(53.8%)あり、内訳は、良性骨腫瘍や良性病変 6 例、肩関節周囲炎 2 例、骨折 2 例、神経鞘腫 2 例、変形性関節症 1 例、慢性骨髄増殖性疾患 1 例であった。悪性病変は 12 例(46.2%)で、内訳は骨髄腫 3 例、肺がん転移 2 例、肝がん、腎がん、尿管がん、黒色腫、悪性リンパ腫、原発不明腺がんの転移がそれぞれ 1 例、原発性軟部肉腫が 1 例であった。

病変の SUV_{max} 値

良性病変 14 例の SUV_{max} 値は平均 4.6 ± 3.3 、悪性病変 12 例では 7.3 ± 4.3 で有意差を認めた ($p < 0.05$)。

D. 考察

PET-CT では、骨折や炎症の治癒過程における肉芽組織や一部の良性骨軟部腫瘍では FDG 集積が亢進したり、逆に、偽陰性となる場合もあり、個々の病変における SUV_{max} 値の高低で良悪性を判定することは困難であるという問題がある。しかし、全身の評価が一度で行えることが大きな利点であり、PET-CT を検査に加えることによって、約 1/3 の症例で治療法が変更されたという報告もあるように、近年、腫瘍診断と治療方針決定に重要な役割を担ってきている。

PET-CT による全身評価では、原病に関連する病変のみならず、様々な予期しない骨軟部病変が指摘されることがあり、鑑別診断のためには、臨床経過や他の画像所見の検討などを含めた総合的な判断が必要となる。特に通常の CT では撮像範囲外となる四肢に病変が指摘されると、鑑別診断のため整形外科にコンサルトされる場合がある。

PET-CT によるがん検診では、1.4% (62/4283)の症例で予期しない骨軟部病変が指摘され、そのうち 1.6% (1/62)が悪性病変であったと報告されている。部位に関しては、6.5% (4/62)に四肢の病変が認められたとしている。骨軟部腫瘍は一般的に上腕・大腿に発生することが多い。上腕・大腿部は、通常の CT では撮像範囲外であるが、PET-CT による全身評価が多用されるようになると上腕・大腿の無症候性の骨軟部腫瘍が指摘されるケースも増加すると考えられる。

今回、当院で PET-CT が行われた症例のうち、整形外科へのコンサルトを要した骨軟部病変は 0.7% であり、これらの病変には多彩な疾患が含まれていた。平均 SUV_{max} 値は悪性病変で有意に高値を示したが、良性病変でも高い SUV_{max} 値を呈することが

あり、個々の病変の SUV_{max} 値のみで良悪性を診断することは困難であった。特に骨折、変形性関節症や肩関節周囲炎などの非腫瘍性病変や、神経鞘腫、一部の良性骨腫瘍でも高値を呈しており注意が必要である。しかし、他の画像検査の特徴的所見や経過観察から総合的に判断し、全体の 2/3 の症例では病理検索を行わずに臨床診断が可能であった。

PET-CT で指摘された骨軟部病変に対して治療方針確定のため病理学的検索が必要になることもあるが、骨軟部病変の PET-CT 所見における特徴を認識することで、必要のない生検や切除を回避できると考えられた。

E. 結論

他科疾患における PET-CT での全身評価によって、骨軟部病変が指摘され、整形外科にコンサルトされることがある。様々な骨軟部病変の PET-CT 所見における特徴を理解し、他の画像所見も含めた総合的な診断を行うことが重要である。

F. 研究発表

1. 論文発表

小林宏人, 畠野宏史, 他:

指粘液嚢腫と指ガングリオン 非典型例の検討
新潟整形外科研究会会誌, 29:103-8, 2013

2. 学会発表

Hatano H, et al.:

Reconstruction of the Proximal Femur by Using a
Tumor Endoprosthesis with Ceramic Heads

17th General Meeting of International Society of Limb
Salvage

(2013.9.11-13 Bologna, Italy)

小林宏人, 畠野宏史, 他:

指粘液嚢腫と指ガングリオン 非典型例の検討
第 212 回新潟整形外科研究会 (2013.1.12 新潟)

畠野宏史, 他:

大腿骨近位部転移性骨腫瘍に対する大腿骨近位部
置換術後の予後および歩行機能からみた手術適応

第 86 回日本整形外科学会学術総会

(2013.5.23-26 広島)

畠野宏史, 他:

腫瘍用人工膝関節の使用機種と再置換における問題点

第 46 回日本整形外科学会骨・軟部腫瘍学術集会

(2013.7.11-12 東京)

生越章, 畠野宏史, 他:

脂肪系腫瘍の遺伝子異常と年齢・腫瘍径の関係 脂肪腫は先天性か

第 46 回日本整形外科学会骨・軟部腫瘍学術集会

(2013.7.11-12 東京)

有泉高志, 畠野宏史, 他:

右第 2 趾腫瘍の 1 例

第 20 回東北骨軟部腫瘍研究会 (2013.10.12 仙台)

G. 知的財産権の出願・登録状況 (予定を含む。)

1. 特許取得

特になし

2. 実用新案登録

特になし

3. その他

特になし

厚生労働科学研究費補助金（がん臨床研究事業）
分担研究報告書

高悪性度骨軟部腫瘍に対する標準的治療法の確立に関する研究

研究分担者 吉田 行弘 日本大学医学部整形外科 講師

研究要旨 非円形細胞肉腫に対する化学療法の有効性を確立するために、化学療法のプロトコールを作成し、世界的にも未だ確立していない標準的治療法を開発する目的で、多施設でその有効性を検討する。

A. 研究目的

高悪性度骨軟部腫瘍に対する標準的治療法のプロトコールの確立。

B. 研究方法

当施設および関連施設において経験する高悪性骨軟部腫瘍に対して、ADR、IFO、CDDPなどの化学療法を術前に行い、施行した化学療法の効果を日本整形外科学会の評価基準により評価し、さらに術後の切除標本より、その組織学的有効度を調査し、また長期的予後調査を行う。

（倫理面への配慮）

倫理的にはプロトコール要旨患者に配布し、承諾を得ている。

C. 研究結果

当施設において1994年から2013年までの間に経験した悪性軟部腫瘍のうち、平滑筋肉腫3例、脂肪肉腫2例、平滑筋肉腫3例、MFH2例、MPNST、横紋筋肉腫、血管上皮種、滑膜肉腫1例の計13例について上記の薬剤を使用したMAID療法を術前、術後に施行した。術前化学療法施行回数は1回から3回までであった。5例に術前放射線療法も追加した。術前化学療法施行の効果はそれぞれPR3例、PD1例、NC9例であった。切除標本は生存細胞が見られ、臨床的評価と同様であった。現在DOD4例、CDF9例であるが、長期的予後調査は経過観察期間が短いため評価は不可能である。さらに、滑膜肉腫3例、MFH1例の計4例の悪性軟部腫瘍に対しては、JCOG0304のプロトコールを使用した。滑膜肉腫の2例のみプロトコールを完了したが、他の2例は術前化学療法の段階で、患者の希望により断念し手術療法を行ない終了した。術前化学療法効果は、NC、PDがそれぞれ1例ずつPRは2例であった。3例は術後約5年であるが再発、転移はない。

D. 考察

高悪性度非円形細胞肉腫は一般にその頻度は少なく、一施設あたりの治療経験数はきわめて少なく、現時点では各施設が各々のプロトコールに沿った化学療法を行い、成績が一定していない。今回のpilot studyにより、一定のプロトコールに沿った術前化学療法で多数例の解析を行うことにより、世界的標準の化学療法の指針が得られるものと考えられる。

E. 結論

ADRとIFOおよびCDPPは術前化学療法としての評価に値する有効な薬剤であり、今後のプロトコールに組み入れられるべき薬剤と考えた。

F. 研究発表

1. 論文発表

なし

2. 学会発表

吉田行弘:

合併症を起こさない腫瘍型人工関節置換術のポイント

第1回名古屋結合組織腫瘍研究フォーラム
(2013.4.12 名古屋)

吉田行弘:

一般外来でよくみかける小児骨腫瘍について

第101回相模原市整形外科医会・第373回小児科医
会合同学術講演

(2013.11.20 神奈川)

G. 知的財産権の出願・登録状況（予定を含む。）

1. 特許取得

特になし

2. 実用新案登録
特になし

3. その他
特になし

厚生労働科学研究費補助金（がん臨床研究事業）
分担研究報告書

浸潤性軟部肉腫における特徴的MRI所見
— 病理組織学的浸潤像との比較検討 —

研究分担者 高橋 満 静岡県立静岡がんセンター 副院長

研究要旨 浸潤性発育を示す軟部肉腫においては、40%の症例で造影 T1 強調像 (Gd) でみられる腫瘍周囲の信号変化領域を超えた浸潤性発育を示した。

一方、STIR では腫瘍周囲の高信号の範囲と浸潤範囲が強く相関したことから、R0 の切除を計画するうえで STIR が最も有用な基準となり得ると考えられた。

A. 研究目的

軟部肉腫の中には、腫瘍本体の外側に広範に浸潤性発育を示し、従来の広範切除縁設定の範囲を大きく超えた部位に腫瘍細胞が存在するものがある。こうした症例に対しては、画像所見にもとづく腫瘍進展範囲を計測して、個々に切除範囲を決定することが必須となる。本研究の目的は、MRI の STIR 像 (STIR) および造影 T1 強調像 (Gd) でみられる腫瘍周囲の信号変化に着目し、軟部肉腫の浸潤性の評価に際しての有用性を検討することである。

B. 研究方法

対象：2002 年から 2012 年の間に、当科で術前補助療法なしで切除手術を行った粘液線維肉腫(MFS) 17 例および未分化多形肉腫(UPS) 21 例の計 38 例である。性別は男性 22 例、女性 16 例で、年齢は中央値 72.5 歳(44-89 歳)。腫瘍の最大径は中央値 7.5cm(1-26cm)。発生部位は浅層 17 例、深層 18 例(筋間 6 例、筋肉内 12 例)、浅層から深層に及んだものが 3 例であった。

検討項目：各症例の切除標本で顕微鏡的浸潤範囲を計測し、術前 MRI の STIR および Gd それぞれにおける腫瘍周囲の高信号領域の範囲と比較することにより、腫瘍細胞の浸潤性と画像所見の関連について調査した。

(倫理面への配慮)

本研究には、個人を特定可能な情報は含まれない。また、個々の治療経過を提示することはない。

C. 研究結果

病理組織学的切除縁評価：全症例 38 例の評価は、R0-negative (margin \geq 1mm) 23 例、R0- close (margin < 1mm) 6 例、R1-microscopic positive 9 例であった。

再発の有無：経過観察期間は中央値 24 ヶ月(3-111

ヶ月)で、局所再発を認めたものが 7 例(MFS 3 例、UPS 4 例)、遠隔転移を認めたものが 10 例 (MFS 6 例、UPS 4 例) であった。

MRI 画像所見の特徴：STIR が Gd と比較して広範囲に高信号領域を認めたものが 21 例。STIR, Gd 双方で同等の範囲に高信号を認めたものが 17 例。STIR よりも Gd が広範囲に高信号領域を呈していた症例はなかった。

病理組織学的浸潤像との比較：STIR が Gd よりも広範囲であった 21 例(MFS 10 例、UPS 11 例)のうち、病理での腫瘍浸潤範囲と STIR 先進部が一致したものが 16 例(76%)、Gd での先進部と一致した症例が 5 例(24%)であった。

STIR と Gd で腫瘍周囲の高信号領域が同等であった 17 例 (MFS 7 例、UPS 10 例) では、15 例において画像と病理所見における腫瘍浸潤範囲が一致したが、2 例では画像所見の範囲を超えて腫瘍細胞の浸潤が認められた。

D. 考察

浸潤性軟部肉腫症例に対する切除を計画する際に、Gd の高信号領域のみをクリアするように設定した場合に R0 が得られるのは、今回の検討結果からは 20 例 (61%) で、顕微鏡的切除縁陽性例が多くなること示された。さらに、Gd の高信号領域先端から 3cm のマージンを設定して切除した場合でも、R0 が得られるのは 31 例(82%)に留まり、約 20% の症例で断端陽性となる可能性がある。一方、STIR の高信号領域を確実にクリアするように設定した場合には、38 例中 36 例で腫瘍浸潤範囲をクリアできており、R0 の切除縁が得られる確率は 95% となった。

STIR では腫瘍周囲の非腫瘍性の反応性浮腫変化や炎症が強調されるため、この領域を腫瘍浸潤範囲

とすると、一般的には過剰に見積もられる可能性が高い。しかし、浸潤性発育を示す軟部肉腫においては STIR の範囲と浸潤範囲が強く相関していることが示されたため、R0 の切除を計画するうえで STIR が最も有用な判断基準となり得ると考えられた。

E. 結論

浸潤性発育を示す軟部肉腫においては、STIR における腫瘍像周囲の高信号の領域と腫瘍浸潤の範囲が強く相関する。

F. 研究発表

1. 論文発表

Hosaka S, Takahashi M, et al.:

Solitary fibrous tumor in the pelvis: induced hypoglycemia associated with insulin-like growth factor II

J Orthop Sci, in press 2013

和佐潤志, 高橋満, 他:

臨床室 One bone forearm による再建を施行した橈骨遠位部発生骨肉腫の 1 例
整形外科, 64:1273-6, 2013

高橋満:

右大腿軟部肉腫の 1 例
骨軟部腫瘍治療, 4:9-11, 2013

片桐浩久, 高橋満, 他:

誌上シンポジウム 転移性骨腫瘍治療の進歩: 転移性骨腫瘍の予後因子と予後予測システム 単一施設における 808 例の解析結果
臨床整形外科, 48:649-55, 2013

村田秀樹, 高橋満, 他:

加温処理骨移植を用いた骨軟部腫瘍切除後の再建とその成績
臨床整形外科, 48:595-601, 2013

村田秀樹, 高橋満, 他:

上腕骨転移性骨腫瘍の病的骨折に対する術式選択の検討
整形外, 64:205-10, 2013

中島浩敦, 高橋満, 他:

加温処理骨を用いた骨盤悪性骨腫瘍切除後の再建とその成績

整形・災害外科, 56:97-101, 2013

2. 学会発表

高橋満, 他:

転移性骨腫瘍の骨・軟部腫瘍専門病院での治療法—放射線治療を受けた脊椎転移症例の予後—
第 86 回日本整形外科学会学術総会
(2013.5.23-26 広島)

片桐浩久, 高橋満, 他:

切除不能肉腫に対する治療戦略
第 46 回日本整形外科学会骨・軟部腫瘍学術集会
(2013.7.11-12 東京)

高橋満, 他:

多発骨病変のみが進行した原発不明悪性腫瘍症例の経過
第 46 回日本整形外科学会骨・軟部腫瘍学術集会
(2013.7.11-12 東京)

村田秀樹, 高橋満, 他:

小円形細胞肉腫(Ewing 肉腫ファミリー腫瘍・横紋筋肉腫)のリスク別治療成績
第 46 回日本整形外科学会骨・軟部腫瘍学術集会
(2013.7.11-12 東京)

山田健志, 高橋満, 他:

高リスク小円形細胞肉腫に対する大量化学療法の適応と限界
第 46 回日本整形外科学会骨・軟部腫瘍学術集会
(2013.7.11-12 東京)

和佐潤志, 高橋満, 他:

初診時肺転移を伴った右上腕部悪性末梢神経鞘腫瘍(MPNST)の 1 例
第 46 回日本整形外科学会骨・軟部腫瘍学術集会
(2013.7.11-12 東京)

G. 知的財産権の出願・登録状況 (予定を含む。)

1. 特許取得

特になし

2. 実用新案登録

特になし

3. その他

特になし

厚生労働科学研究費補助金（がん臨床研究事業）
分担研究報告書

骨軟部腫瘍における病理診断の精度管理に関する研究

研究分担者 野島 孝之 金沢医科大学臨床病理学 教授

研究要旨 骨軟部腫瘍は病理診断に難渋することが多い。近年、免疫組織化学及び分子生物学の技術的進歩により、骨軟部腫瘍の解析が飛躍的に進んでいる。今回、高分化型、脱分化型、粘液・円形細胞型脂肪肉腫の各亜型について、MDM2、CDK4 を免疫組織学的に検討、また、FISH 法にて MDM2、DDIT3 の解析を加えた。その結果、免疫組織学的に高分化型及び脱分化型脂肪肉腫では、MDM2、CDK4 は多くの症例で腫瘍細胞の核に共陽性所見を示した。また、MDM2 の FISH 法は免疫染色の結果よりも感度において優れていた。粘液・円形細胞型脂肪肉腫では、全例において DDIT3 の FISH 法にて split が観察された。高分化型脂肪肉腫は脂肪腫との組織学的な鑑別において、また、脱分化型、粘液・円形細胞型脂肪肉腫は、未分化多形肉腫、粘液線維肉腫やその他の軟部腫瘍と鑑別が必要であるが、免疫組織学的な MDM2、CDK4 の発現、FISH 法による MDM2 の増幅、及び、FISH 法による DDIT3 の split の存在は、脂肪肉腫の亜型の鑑別診断に非常に有効であることを示唆していた。

A. 研究目的

骨軟部腫瘍の病理学的組織診断は、腫瘍の種類が多く、組織分類が多岐にわたり、複雑で、発生頻度が比較的低く、病理医が熟達することが難しい、また、その補助手技として、免疫組織化学の結果をどのように診断にむすびつけてよいのか判断に悩むことも多い。一方、骨軟部腫瘍の遺伝子解析では、異なる 2 つの遺伝子が部分的に結合し、正常とは異なる DNA 配列により異常な蛋白を産生し、腫瘍が発生する転座型の遺伝子異常が多く報告されている。骨軟部腫瘍における免疫組織化学による特異的な抗原や遺伝子異常の検出は、組織診断への応用を可能にするものである。しかし、特異的な抗体や遺伝子異常が確認されていない腫瘍も多い。がんの臨床研究を行うに当たって、正確な病理組織診断、悪性度の客観的な標準化は標準治療を確立するために欠かせない重要な基盤である。

B. 研究方法

高分化型脂肪肉腫とその高悪性度化した脱分化型脂肪肉腫では、12q13-15 の増幅がみられ、この領域にコードされる MDM2 と CDK4 が共増幅し、そのタンパク質である MDM2 と CDK4 が免疫組織学的に共陽性を示す。高分化型、脱分化型、粘液・円形細胞型脂肪肉腫の各亜型について、免疫組織学的に MDM2 と CDK4 の発現を検討した。脂肪肉腫の

亜型である粘液・円形細胞型脂肪肉腫は DDIT3 の FISH 法で、split の有無を解析した。

C. 研究結果

30 例の脂肪肉腫および脂肪肉腫と鑑別を要する未分化多形肉腫、粘液線維肉腫、平滑筋肉腫、低悪性度線維粘液肉腫、紡錘形・多形脂肪腫、線維脂肪腫、筋肉内脂肪腫を検索した。8 例の高分化型および 3 例の脱分化型脂肪肉腫では、全例に MDM2 あるいは CDK4 が核に陽性を示し、うち 6 例は共陽性をみた。多くの症例で MDM2 よりも CDK4 の核陽性所見が目立ったが、切片上数個の核にしか陽性を得られない症例もあった。5 例の粘液・円形細胞型脂肪肉腫では MDM2、CDK4 とともに陰性であった。1 例の筋肉内脂肪腫では MDM2 が陽性を示したが、良性腫瘍であるその他の脂肪腫では全て陰性であった。1 例の粘液線維肉腫で MDM2 のみ陽性、2 例の未分化多形肉腫に MDM2、CDK4 の共陽性所見を認めた。Ooi 等との多数症例による高分化型脂肪肉腫の MDM2 の検討では、FISH 法による MDM2 の増幅を確認した 49 例の高分化型脂肪肉腫で、免疫組織学的に MDM2 陽性はわずか 10 例（20.4%）であった（Int J Clin Exp Pathol, 2013）。粘液・円形細胞型脂肪肉腫では、5 例ともに FISH 法で DDIT3 の split を認めた。うち 2 例に EWS-DDIT3 の融合遺伝子の存在を示唆する EWS の split がみられた。

D. 考察

これらの結果は、高分化型及び脱分化型脂肪肉腫の診断に MDM2 と CDK4 の核の共陽性所見が有用であり、免疫組織学的に MDM2 が陰性の場合でも、FISH 法による MDM2 の増幅の確認が望まれることを示唆している。2 例の未分化多形肉腫に MDM2、CDK4 の共陽性像をみたが、これらの症例は四肢軟部発生であり、高分化型脂肪肉腫の成分をまじえていなかった。しかし、高分化型の成分が消失し、脱分化成分が 100% を占めた可能性も考えられる。

E. 結論

脂肪肉腫の亜型診断として、免疫組織学的な MDM2、CDK4 の共発現像と MDM2 の FISH 法による増幅像は、高分化型脂肪肉腫、脱分化型脂肪肉腫の診断に極めて有用となる。また、粘液・円形細胞型脂肪肉腫では FISH 法による DDIT3 の split の存在が確定診断となる。

F. 研究発表

1. 論文発表

Kimura H, Nojima T, et al.:

Utility of fluorescence in situ hybridization to detect MDM2 amplification in liposarcoma and their morphological mimics

Int J Clin Exp Pathol, 6:1306-16, 2013

Mizuno T, Nojima T, et al.:

Spontaneous remission of Epstein-Barr virus-positive diffuse large B-cell lymphoma of the elderly

Case Rep Oncol, 15:269-74, 2013

Hayashi K, Nojima T, et al.:

Diagnosis and treatment of low-grade osteosarcoma: Experience with nine cases

Int J Clin Oncol, in press 2013

Fukui K, Nojima T, et al.:

Localized pigmented villonodular synovitis of the hip: Sudden-onset pain caused by torsion of the tumor pedicle

Case Reports in Orthopedics, in press 2013

Yamamoto H, Nojima T, et al.:

Adult mesenchymal hamartoma of the chest wall: Report of a case

Ann Thorac Cardiovasc Surg, in press 2013

Niimi R, Nojima T, et al.:

Ewing's sarcoma with an uncommon clinical course: A case report

Oncology Letters, 6:9-12, 2013

中田聡子, 野島孝之, 他:

小児の上咽頭から採取された脊索腫の 1 例

日本臨床細胞学会雑誌, 52:602-3, 2013

2. 学会発表

野島孝之:

軟部腫瘍・紡錘形細胞性腫瘍の病理

第 3 回鳥羽病理セミナー(2013.2.10-11 鳥羽)

野島孝之:

骨軟部腫瘍の病理診断における免疫組織化学の有用性

第 2 回神戸免疫組織診断セミナー

(2013.5.11-12 神戸)

黒瀬望, 野島孝之, 他:

軟骨分化を伴った悪性黒色腫の 1 例

第 102 回日本病理学会総会

(2013.6.6-8 札幌)

湊宏, 野島孝之, 他:

反応性中皮と悪性中皮腫における ATBF1 の核細胞質発現: 免疫組織化学的検討

第 102 回日本病理学会総会

(2013.6.6-8 札幌)

福島万奈, 野島孝之, 他:

腫瘍性骨軟化症 3 例の免疫組織化学的検討

第 102 回日本病理学会総会

(2013.6.6-8 札幌)

黒瀬望, 野島孝之, 他:

髄膜に発生した Rosai-Dorfman 病の 1 例

第 71 回日本病理学会中部支部交見会

(2013.7.13-14 福井)

中田聡子, 野島孝之, 他:

心タンポナーデで発症した肺動脈内膜肉腫の 1 剖検例

第 58 回日本病理学会秋期特別総会

(2013.11.22-23 名古屋)

野島孝之:

骨軟部腫瘍の病理診断のポイントと今後の展望

第7回金沢骨軟部腫瘍セミナー

(2013.12.14 金沢)

中田聡子, 野島孝之, 他:

頭皮に発生した類上皮血管肉腫の1例

第72回日本病理学会中部支部交見会

(2013.12.21 名古屋)

福田華子, 野島孝之, 他:

NF1に合併した desmoplastic melanoma の1例

第72回日本病理学会中部支部交見会

(2013.12.21 名古屋)

G. 知的財産権の出願・登録状況(予定を含む。)

1. 特許取得

特になし

2. 実用新案登録

特になし

3. その他

特になし

厚生労働科学研究費補助金（がん臨床研究事業）
分担研究報告書

非円形細胞悪性軟部腫瘍における AKT/mTOR および STAT3 シグナル経路の治療標的としての可能性に関する研究

研究分担者 小田 義直 九州大学大学院医学研究院形態機能病理 教授

研究要旨 非円形細胞悪性軟部腫瘍である滑膜肉腫および孤立性線維性腫瘍における Akt/mTOR pathway、孤立性線維性腫瘍におけるチロシンキナーゼ受容体の発現・リン酸化状況と予後を含めた臨床病理学的因子との比較を行った。滑膜肉腫 112 例において 40-80%の症例で Akt/mTOR pathway の因子である Akt, mTOR, S6, 4E-BP1 の活性化が認められ、これらの活性化は核分裂像の多さ、壊死範囲および予後不良と相関していた。孤立性線維性腫瘍 66 例の解析では 50-80%の症例において Akt, mTOR, S6, p70S6K, 4E-BP1 の活性化が認められ、mTOR のリン酸化は組織学的悪性所見と相関があった。孤立性線維性腫瘍におけるチロシンキナーゼ受容体のリン酸化の解析では、チロシンキナーゼ受容体である PDGFR α , PDGFR β , IGF-1R のリン酸化と Akt のリン酸化に有意な相関が見られた。以上より Akt/mTOR pathway は滑膜肉腫と孤立性線維性腫瘍の双方において治療標的となりうることを示唆された。

A. 研究目的

軟部悪性腫瘍はまれな腫瘍であるが、その中でも悪性円形細胞の形態を有する腫瘍（Ewing 肉腫、横紋筋肉腫）ではキメラ遺伝子などの分子生物学的な病態の解明が進み、化学療法などを組み合わせた集学的治療で好成績をあげている。しかし、平滑筋肉腫、悪性末梢神経鞘腫瘍、滑膜肉腫、孤立性線維性腫瘍、隆起性皮膚線維肉腫、悪性線維性組織球腫、脂肪肉腫、線維肉腫、類上皮肉腫などの非円形細胞悪性軟部腫瘍においては、発生機序の解明や有効な治療法の確立は未だ進んでおらず、外科的切除が行われているものの一旦再発・転移を来した場合有効な薬物療法がなく依然予後不良である。これまでに非円形細胞悪性軟部腫瘍である平滑筋肉腫と悪性末梢神経鞘腫瘍における主なシグナル伝達系経路である AKT-mTOR pathway における分子発現を系統的、網羅的に検索を行い病態への関与を調査し、AKT-mTOR pathway が治療標的となりうることを報告した。本研究では、滑膜肉腫と孤立性線維性腫瘍における AKT-mTOR pathway の分子発現、病態への関与を調査し、治療標的としての可能性について検討を行う。

B. 研究方法

1) 滑膜肉腫：112 例の滑膜肉腫を対象とした。これ

らの患者より得られたホルマリン固定パラフィン包埋標本 129 検体について Akt/mTOR 経路上にある Akt, mTOR, 4E-BP1, S6 に対するリン酸化特異的抗体を用いて免疫染色を行った。また、凍結標本 24 検体より抽出したタンパクについて Akt, mTOR, 4E-BP1, S6 に対する western blotting を施行した。さらに、35 例より得られた DNA に対してシークエンス解析を行い *PI3KCA* および *Akt1* 遺伝子変異を検索した。

2) 孤立性線維性腫瘍：66 例について Akt-mTOR pathway 関連タンパク（Akt, mTOR, 4E-BP1, S6RP）および RTK（PDGFR α , PDGFR β , c-met, IGF-1R）の発現およびリン酸化、RTK のリガンド（PDGF-B, HGF, IGF-1, IGF-2）の発現を免疫組織化学的に検討し、臨床病理学的事項および解析したタンパク同士の比較検討を行った。また、タンパクのリン酸化については凍結標本を用いて Western blot を行い、免疫組織化学の結果と比較した。

（倫理面への配慮）

本研究は九州大学医学研究院倫理委員会にて承認され、個人情報削除した臨床病理データとの比較を解析した後ろ向き研究であり、研究による患者への不利益は発生しないと考えられる。患者の個人情報保護の徹底に努めた。

C. 研究結果

滑膜肉腫における Akt, mTOR, 4E-BP1, S6 の各リン酸化タンパクの陽性率はそれぞれ 76.5%, 67.6%, 60.0%, 41.9%であった。それぞれの陽性は互いに相関していた。pmTOR および p4E-BP1 陽性例は核分裂像が多い傾向にあり、p4E-BP1 陽性例は壊死範囲が広い傾向にあった。pmTOR および p4E-BP1 陽性は予後不良因子でもあった。Western blotting では腫瘍組織において正常組織よりも強い Akt, mTOR, S6 のリン酸化を認めた。解析した凍結検体 35 例において、PI3KCA および Akt1 遺伝子変異は見つからなかった。孤立性線維性腫瘍において 50-80%において Akt, mTOR, 4E-BP1, S6RP のリン酸化が見られた。各タンパクのリン酸化は互いに有意な相関を有し、Akt-mTOR 系が活性化されていることが示唆された。PDGFR α , PDGFR β , c-met, IGF-1R のリン酸化はそれぞれ 39, 52, 37.8, 16.6%の症例に見られ、PDGFR α , PDGFR β , IGF-1R のリン酸化と Akt のリン酸化に有意な相関が見られた。PDGF-B と PDGFR α , HGF と c-met, IGF-1 および IGF-2 と IGF-1R の共発現をそれぞれ p-PDGFR α , p-c-met, p-IGF-1R の陽性と比較し、有意な相関を得た。Akt-mTOR 系および RTK の活性化は再発・転移との関連は明らかでなかったが、mTOR のリン酸化は組織学的悪性所見と相関があった。免疫組織化学の結果は Western blot で得られた結果と概ね一致した。

D. 考察

滑膜肉腫においては Akt/mTOR pathway の活性化が予後不良因子となり腫瘍進展の大きな役割を演じていた。他の悪性腫瘍で報告されているような AKT1, PIK3CA 遺伝子異常は滑膜肉腫における Akt/mTOR pathway の活性化の主因にはなっていないと考えられた。孤立性線維性腫瘍では Akt/mTOR pathway の活性化が組織学的悪性度と関連があり滑膜肉腫同様に腫瘍進展に寄与していると考えられた。また複数種類のチロシンキナーゼ受容体の活性化がおこり、その下流にシグナルが伝達されている可能性が示唆された。

E. 結論

滑膜肉腫において Akt/mTOR pathway は高率に活性化しておりこの pathway の活性化は予後不良因子であることより治療標的となり得ることが示唆された。孤立性線維性腫瘍において Akt/mTOR pathway が活性化しており、mTOR のリン酸化が組織学的悪性度と関連を認めたことから、mTOR 阻害

剤が治療選択肢としてあげられる。

F. 研究発表

1. 論文発表

Kohashi K, Oda Y, et al.:

Glypican 3 expression in tumors with loss of SMARCB1/INI1 protein expression
Hum Pathol, 44(4):526-33, 2013

Yamamoto H, Oda Y, et al.:

Fascin-1 overexpression and miR-133b down-regulation in the progression of gastrointestinal stromal tumor
Mod Pathol, 26(4):563-71, 2013

Setsu N, Oda Y, et al.:

Prognostic impact of the activation status of Akt/mTOR pathway in synovial sarcoma
Cancer, 119(19):3504-13, 2013

Yamamoto H, Oda Y, et al.:

Clinicopathological features of primary leiomyosarcoma of the gastrointestinal tract after recognition of gastrointestinal stromal tumor
Histopathology, 63(2):194-207, 2013

Dobashi Y, Oda Y, et al.:

Significance of Akt activation and AKT gene increases in bone and soft tissue tumors
Hum Pathol, 45(1):127-36, 2014

Takahashi Y, Oda Y, et al.:

Activation of the Akt/mTOR pathway in myxofibrosarcomas
Hum Pathol, in press 2013

Yamada Y, Oda Y, et al.:

Activation of Akt-mTOR pathway and receptor tyrosin kinase in solitary fibrous tumors
Cancer, in press 2013

Kohashi K, Oda Y, et al.:

Differential microRNA expression profiles between malignant rhabdoid tumor and epithelioid sarcoma: miR193a-5p is suggested to down regulate SMARCB1/INI1 mRNA expression
Mod Pathol, in press 2013

Endo M, Oda Y, et al.:

Ossifying fibromyxoid tumor presenting EP400-PHF1 fusion gene

Hum Pathol, 44(11):2603-8, 2013

Endo M, Oda Y, et al.:

Conventional spindle cell type malignant peripheral nerve sheath tumor arising in a sporadic schwannoma

Hum Pathol, 44(12):2845-8, 2013

Okano S, Oda Y, et al.:

Dedifferentiated liposarcoma of a spermatic cord with a hemangioendothelioma-like component: A case report and review of the literature

Pathol Res Pract, 209(9):596-604, 2013

Fujioka M, Oda Y, et al.:

Cutaneous malignant rhabdoid tumor in the palm of an adult

Rare Tumors, 5(13):12, 2013

新野大介, 小田義直, 他:

陰嚢内に生じた粘液型脂肪肉腫の1例

診断病理, 30(2):150-3, 2013

高橋祐介, 小田義直, 他:

肺転移を生じた軟部原発 malignant mixed tumor/myoepithelioma の1例

診断病理, 30(2):154-7, 2013

小田義直, 他:

肉腫と融合遺伝子

特集: 固形腫瘍と融合遺伝子

細胞, 45(6): 22-5, 2013

2. 学会発表

Oda Y:

Immunohistochemistry in mesenchymal tumors- An update. Recent advances in soft tissue and bone pathology

Companion meeting: International society of bone and soft tissue pathology

102nd USCAP Annual Meeting

(2013.3.2-8 Baltimore, USA)

Kohashi K, Oda Y, et al.:

Akt-mTOR pathway activation analysis in re-classified pediatric SMARCB1/INI1-deficient tumor

102nd USCAP Annual Meeting

(2013.3.2-8 Baltimore, USA)

Yamamoto H, Oda Y, et al.:

Fascin-1 overexpression and miR-133b down-regulation in the progression of gastrointestinal stromal tumor

102nd USCAP Annual Meeting

(2013.3.2-8 Baltimore, USA)

Oda Y:

Molecular alterations in osteosarcoma and fibro-osseous lesions

Bone and soft tissue tumor pathology

The 8th Asia Pacific IAP Congress

(2013.9.7 Busan, Korea)

Oda Y:

SMARCB1/INI1 deficient tumors

45th Congress of the International Society of Paediatric Oncology (SIOP)

(2013.9.25-28 Hong Kong, China)

Maekawa A, Oda Y:

Dedifferentiated solitary fibrous tumor/ Anaplastic hemangiopericytoma General Pathology

The 13th Korean-Japanese Conjoint Slide Conference of International Academy of Pathology (IAP)

(2013.12.6-7 Beppu, Japan)

Iura K, Oda Y, et al.:

Malignant myoepithelial tumor

The 13th Korean-Japanese Conjoint Slide Conference of International Academy of Pathology (IAP)

(2013.12.6-7 Beppu, Japan)

畑野美穂子, 小田義直, 他:

Ewing 肉腫における cadhein-11 の発現と臨床成績の相関

第 86 回日本整形外科学会学術総会

(2013.5.23-26 広島)

薛宇孝, 小田義直, 他:

滑膜肉腫における Akt/mTOR 経路の活性化と臨床病理学的背景の検討

第 86 回日本整形外科学会学術総会

(2013.5.23-26 広島)

孝橋賢一, 小田義直, 他:

小児軟部腫瘍のゲノミクス

骨軟部腫瘍分子病理学の新展開
第 102 回日本病理学会総会 (2013.6.6-8 札幌)

高木雄三, 小田義直, 他:
気管原発性横紋筋肉腫の一例
第 102 回日本病理学会総会 (2013.6.6-8 札幌)

山元英崇, 小田義直, 他:
分子病理学的予後因子と FNCLCC grading system
の比較
軟部肉腫の病理学的悪性度評価 ; FNCLCC grading
system と分子病理学的予後因子
第 46 回日本整形外科学会骨・軟部腫瘍学術集会
(2013.7.11-12 東京)

遠藤誠, 小田義直, 他:
間葉系腫瘍における activating transcription factor2 の
発現
第 46 回日本整形外科学会骨・軟部腫瘍学術集会
(2013.7.11-12 東京)

孝橋賢一, 小田義直, 他:
類上皮肉腫における Akt/mTOR 経路関連蛋白の発現
検討
第 46 回日本整形外科学会骨・軟部腫瘍学術集会
(2013.7.11-12 東京)

久田正昭, 小田義直, 他:
横紋筋肉腫における FOXM1 発現の検討
第 46 回日本整形外科学会骨・軟部腫瘍学術集会
(2013.7.11-12 東京)

遠藤誠, 小田義直, 他:
Ossifying fibromyxoid tumor における t(6;12)相互転座
と EP400-PHF1 融合遺伝子
第 46 回日本整形外科学会骨・軟部腫瘍学術集会
(2013.7.11-12 東京)

遠藤誠, 小田義直, 他:
MCL1 and BCL2 expressions in mesenchymal tumors –
Which tumor is the best candidate for navitoclax
therapy?
第 72 回日本癌学会学術総会
(2013.10.3-5 横浜)

土橋洋, 小田義直, 他:
Significance of Akt activation and AKT gene gains in
bone and soft tissue tumors

第 72 回日本癌学会学術総会
(2013.10.3-5 横浜)

山田裕一, 小田義直, 他:
Activation of Akt-mTOR pathway and receptor tyrosine
kinase in solitary fibrous tumors
第 72 回日本癌学会学術総会
(2013.10.3-5 横浜)

遠藤誠, 小田義直, 他:
悪性末梢神経鞘腫瘍細胞株における mTOR 阻害薬
everolimus の抗腫瘍効果
第 28 回日本整形外科学会基礎学術集会
(2013.10.17-18 千葉)

宇野大輔, 小田義直, 他:
鼠径リンパ節に発生した組織球性肉腫の 1 例
第 52 回日本臨床細胞学会秋期大会
(2013.11.2-3 大阪)

孝橋賢一, 小田義直, 他:
小児軟部腫瘍
第 55 回日本小児血液・がん学会学術集会
(2013.11.29-12.1 福岡)

Kuda M, Oda Y, 他:
Forkhead box M1 expression in rhabdomyosarcoma
第 55 回日本小児血液・がん学会学術集会
(2013.11.29-12.1 福岡)

Miyoshi K, Oda Y, 他:
Expression of glypican 3 in malignant small round cell
tumors
第 55 回日本小児血液・がん学会学術集会
(2013.11.29-12.1 福岡)

小田義直:
病理診断による腫瘍の悪性度評価
第 19 回別府医療センターがん治療セミナー
(2013.12.5 別府)

小田義直:
軟部腫瘍の病理と臨床像 軟部腫瘍の診断と治療
熊本大学医学部附属病院平成 25 年度がん診療連携
拠点病院機能強化事業講演会
(2013.12.13 熊本)

G. 知的財産権の出願・登録状況 (予定を含む。)

1. 特許取得
特になし

2. 実用新案登録
特になし

3. その他
特になし

厚生労働科学研究費補助金（がん臨床研究事業）
分担研究報告書

悪性骨軟部腫瘍の標準治療確立に関する病理学的検討

研究分担者 蛭田 啓之 東邦大学医療センター佐倉病院病院病理部 准教授

研究要旨 術前治療の効果や切除縁を病理組織学的に検討することは、治療の良否を評価し、治療法の選択、予後の予測に関与する。さらに組織像・肉眼および画像所見を比較検討することにより、より有用な術前治療効果判定基準の設定や、画像評価・切除縁設定が可能となり、治療法の確立や予後の改善につながるものと考えられる。

A. 研究目的

悪性腫瘍における術前治療の効果判定や手術検体の切除縁評価は、骨・軟部領域においても重要であるが、病理組織学的に十分な評価がなされているとは言えない。以下の2つについて、昨年度より引き続き検討する。

1. 術前治療効果の組織学的評価法の確立

悪性骨腫瘍取扱い規約では組織学的治療効果判定基準（JOA基準）があるが、判定者によるばらつきがあり、実際の治療効果が十分に評価されないなど、予後との関連性についても問題がある。悪性軟部腫瘍取扱い規約では、組織学的効果判定基準は定められていない。評価者間での不一致を生じにくい有用な組織学的効果判定基準について検討し、基準の妥当性を明らかにする。

2. 浸潤型軟部肉腫の組織診断と切除縁評価

本邦では日本整形外科学会骨・軟部腫瘍委員会による切除縁評価法や治癒的広範切除法概念が普及して、局所再発率および予後の改善、切除縁の縮小がもたらされた。しかし、画像や肉眼による評価を著しく超える浸潤性発育を示す症例もあり、再発率・予後に影響を及ぼしている。浸潤性発育を示す腫瘍の組織診断、浸潤の組織学的特徴と切除縁との関係を検討する。

B. 研究方法

1. 悪性骨腫瘍については、術前化学療法のみを行い、局所治療のないM0N0骨肉腫で、少なくとも腫瘍最大割面の組織標本のある初回切除例を対象とした。日本臨床腫瘍研究グループの骨軟部腫瘍グループで提案されている新基準（JCOG基準）のほか、従来から用いられているJOA基準・がん研整形外科基準による組織学的効果判定と予後との関連性

を検討、比較する。悪性軟部腫瘍においては、他臓器の固形がんの効果判定基準を参考に、評価法・組織学的効果判定基準について検討する。それぞれにおいて症例の追加・蓄積を行い、評価法・基準の精度向上を図る。

2. 浸潤性発育は松本らの定義、すなわち1) 画像あるいは切除材料の肉眼所見における腫瘍境界から組織学的には1.5cm以上浸潤している場合、2) 肉眼的あるいは画像的に正常に見える腫瘍周囲の筋膜などのバリアを貫通している場合を、浸潤例とし、M0N0の初回手術例で、少なくとも直交する2つの全断面で組織学的検索可能な症例を対象とした。組織学的に浸潤様式と距離、バリアとの関係などを検討し、切除縁における肉眼評価・画像所見との比較を行う。

（倫理面への配慮）

後方視的な研究であり、対象者から書面による同意はとっていないが、本研究は病理組織と一般的な画像検査情報を用いており、研究による患者への不利益は生じないと考えられる。また、個人情報削除した臨床データで解析されており、この点においても十分な配慮がなされている。

C. 研究結果

1. 骨肉腫では化学療法後も腫瘍の範囲・元のサイズが比較的明瞭で、効果領域の割合を出しやすい。腫瘍細胞の残存領域でも細胞密度の減少を換算して評価に加えれば、予後と有意な相関が得られ、JCOG基準の妥当性が窺われた。さらに症例を加え、検討中である。悪性軟部腫瘍においては化療による腫瘍の消失・縮小がある一方で、腫瘍産生基質の有無と残存などにより、効果領域の割合を判断しにくい。組織型・組織像の多彩性が評価や判定基準の策

定を難しくしている。引き続き、症例の蓄積および評価・判定基準を検討する。

2. 粘液線維肉腫やいわゆる MFH など浸潤性発育を示す症例が多い。組織学的に腫瘍浸潤は、皮下では脂肪の線維性中隔や浅層筋膜に沿って、筋肉内や筋間では固有筋膜や筋線維束間の線維性組織に沿った発育を示す傾向とともに、判断の非常に難しい症例が確認された。このように筋線維やバリアに沿う縦方向・水平方向への発育が多いが、バリアの貫通や筋線維間の横方向への発育なども認められ、ともに最大 4cm 以上(バリアは距離に換算)の浸潤を示す症例も存在した。さらに、症例の蓄積を行い、検討中である。

D. 考察

1. 骨肉腫の術前治療の組織学的効果判定基準において、評価者較差が少なく、有意性をもたせるには、細胞密度の減少を評価に加えることが重要で、臨床像を考慮するなど、実際の効果をより正確に評価する基準が必要である。症例の蓄積と解析により有用な基準が策定できるものと思われる。

2. 浸潤型肉腫では、画像所見や肉眼的切除縁評価と異なることも多い。追加治療の要否や、再発・予後の改善のためには、組織学的に腫瘍の発育態度、切除縁を正確に確認することが重要である。腫瘍浸潤と反応性の線維芽細胞との区別が問題となる場合もあり、さらに症例を蓄積し、肉眼評価や画像との対比により、今後の切除縁設定や局所根治性、画像診断の向上の一助になるとと思われる。

E. 結論

骨・軟部領域の腫瘍は種類が多く、未だに分類の変遷がある一方で、症例数が少なく、診断や治療に難渋することもしばしば経験される。個々の症例の正確な組織診断と評価が重要で、そのような症例を蓄積・解析することにより、術前治療や切除縁設定など治療法の確立、予後の改善につながるものと考えられる。

F. 研究発表

1. 論文発表

蛭田啓之, 他:

病理検体の取り扱い

癌診療指針のための病理診断プラクティス

骨・軟部腫瘍

中山書店, 東京, 356-63, 2013

笹井大督, 蛭田啓之, 他:

悪性の骨形成腫瘍, 表在性骨肉腫
癌診療指針のための病理診断プラクティス
骨・軟部腫瘍

中山書店, 東京, 91-102, 2013

蛭田啓之, 他:

骨肉腫の治療効果判定と問題点

病理と臨床, 32 (2):156-60, 2014

2. 学会発表

蛭田啓之, 他:

腫瘍性骨軟化症の 2 例

第 102 回日本病理学会総会 (2013.6.6-8 札幌)

蛭田啓之, 他:

浸潤型軟部肉腫の病理診断と組織学的特徴

第 46 回日本整形外科学会骨・軟部腫瘍学術集会

(2013.7.11-12 東京)

蛭田啓之, 他:

Phosphaturic mesenchymal tumor の 2 例

第 46 回日本整形外科学会骨・軟部腫瘍学術集会

(2013.7.11-12 東京)

相羽陽介, 蛭田啓之, 他:

右大伏在静脈より発生した平滑筋肉腫の 1 例

第 25 回日本骨軟部放射線研究会

(2014.1.24-25 東京)

G. 知的財産権の出願・登録状況 (予定を含む。)

1. 特許取得

特になし

2. 実用新案登録

特になし

3. その他

特になし

厚生労働科学研究費補助金（がん臨床研究事業）
分担研究報告書

後腹膜異型脂肪腫様腫瘍、脱分化脂肪肉腫鑑別診断での MDM2 遺伝子増幅発現に関する臨床診断への応用

研究分担者 山口 岳彦 自治医科大学人体病理学部門 准教授

研究要旨 異型脂肪腫様腫瘍では、第 12 染色体の ring chromosome や giant marker chromosome に起因する MDM2 遺伝子や CDK4 遺伝子が異常増幅していることが知られている。異型脂肪腫様腫瘍から生じる脱分化脂肪肉腫でも同様の異常がみられる。そこで、脂肪性腫瘍や後腹膜腫瘍において、MDM2 や CDK4 に対する免疫染色や MDM2 を標識した probe を用いた FISH を行い鑑別診断を試み、それらの有用性を検討した。

A. 研究目的

後腹膜は、異型脂肪腫様腫瘍（atypical lipomatous tumor）や脱分化脂肪肉腫（dedifferentiated liposarcoma）の好発部位である。異型脂肪腫様腫瘍は正常脂肪組織や脂肪腫に類似し、脱分化腫瘍はその多彩な組織所見故診断が困難なことが多い。そこで、後腹膜腫瘍から採取した組織に対し MDM2 や CDK4 の免疫染色、MDM2 遺伝子に対する probe を用いた FISH を行い、診断の有用性について評価した。

B. 研究方法

2013 年度にコンサルテーションにより診断した後腹膜、腸間膜、傍精巣に生じた軟部腫瘍 6 例に対し、MDM2（Santa Cruz, sc-965, USA）、CDK4 抗体（Santa Cruz, sc-23890, USA）に対する免疫染色と、必要に応じて MDM2 遺伝子に対する probe（Vysis, 1N15-20, USA）を用いた FISH を行った。対象症例は 41～69 歳（平均 58 歳）男性 3 例女性 3 例。最終診断は異型脂肪腫様腫瘍 2 例、脱分化脂肪肉腫 2 例、平滑筋肉腫（leiomyosarcoma）1 例、デスモイド型線維腫症（desmoid-type fibromatosis）1 例であった。

（倫理面への配慮）

対象切片を匿名化後、免疫染色あるいは FISH を行った。

C. 研究結果

免疫染色では、異型脂肪腫様腫瘍 2 例は MDM2、CDK4 陽性、脱分化脂肪肉腫の 1 例は MDM2、CDK4 陽性、もう 1 例は MDM2、CDK4 陰性（陽性例に同時にみられた異型脂肪腫様腫瘍成分は MDM2、

CDK4 陰性）、平滑筋肉腫 デスモイド型線維腫症は MDM2、CDK4 陰性であった。FISH は脱分化脂肪肉腫 2 例、平滑筋肉腫 1 例に対し行い、脱分化脂肪肉腫 2 例では MDM2 遺伝子の有意な増幅が確認され、平滑筋肉腫では増幅を認めなかった。

D. 考察

異型脂肪腫様腫瘍では、第 12 染色体の ring chromosome や giant marker chromosome に起因する MDM2 遺伝子や CDK4 遺伝子が異常増幅していることが知られており、異型脂肪腫様腫瘍から生じる脱分化脂肪肉腫（dedifferentiated liposarcoma）でも同様の異常を認める。典型的な組織所見を示す例ではあまり問題とならないが、異型脂肪腫様腫瘍は正常脂肪組織や脂肪腫に類似し、脱分化腫瘍はしばしば多彩な分化像を示すため、平滑筋肉腫・横紋筋肉腫・骨肉腫・血管肉腫・粘液線維肉腫などの鑑別を要する。脱分化脂肪肉腫の 5 年生存率は 60～70% であり、他の原発性後腹膜悪性腫瘍に比べ予後がよいこともあるため、脱分化脂肪肉腫と正確に診断することには意義がある。先行する異型脂肪腫様腫瘍が同定されていればその診断は困難ではないが、同定されていないことも多く診断にしばしば難渋する。本研究では、異型脂肪腫様腫瘍や脱分化脂肪肉腫では MDM2、CDK4 抗体に対する免疫染色が偽陰性を示すことがあるものの、陽性所見はその診断に有用と考えられる。MDM2 遺伝子に対する probe を用いた FISH では、免疫染色陰性例の脱分化脂肪肉腫にも MDM2 遺伝子増幅が証明され、平滑筋肉腫では脱分化脂肪肉腫の可能性を否定するのに有用であった。

E. 結論

後腹膜異型脂肪腫様腫瘍や脱分化脂肪肉腫での MDM2 や CDK4 に対する抗体を用いた免疫染色は、時に偽陰性を示すことがあるもの、その陽性所見は有用である。MDM2 遺伝子に対する probe を用いた FISH は、1 回の検査当たりの費用が手間がかかるものの、その信頼性は極めて高い。今回の結果を踏まえ、後腹膜腫瘍診断時には、MDM2 や CDK4 に対する抗体を用いた免疫染色をほぼルーチンで行い、期待したあるいは予想された染色結果が得られなかった時には FISH を行うことにより、費用を抑えながら質の高い診断が可能になると考える。

F. 研究発表

1. 論文発表

山口岳彦:

脱分化脂肪肉腫

画像診断, 34:102-3, 2014

2. 学会発表

山口岳彦:

後腹膜の粘液性あるいは多形肉腫

第 202 回関東骨軟部腫瘍研究会

(2012.5 東京)

G. 知的財産権の出願・登録状況（予定を含む。）

1. 特許取得

特になし

2. 実用新案登録

特になし

3. その他

特になし

研究成果の刊行に関する一覧表

書籍

著者氏名	論文タイトル名	書籍全体の編集者名	書籍名	出版社名	出版地	出版年	ページ
松峯昭彦, 他	軟部肉腫に対する アクリジンオレンジ療法	平澤泰介 三浪明男 戸山芳昭	先端医療シリーズ44 臨床医のための最新整形外科	先端医療技術研究所	東京	2013	174-6
森井健司	原発性悪性骨腫瘍 (骨肉腫、他)	福井次矢 高木誠 小室一成	今日の治療指針 2014	医学書院	東京	2014	1018-9
森井健司, 他	第8章 骨・軟部腫瘍 8. 骨・軟部腫瘍における治療抵抗性の探求	平澤泰介 三浪明男 戸山芳昭	先端医療シリーズ44 臨床医のための最新整形外科	先端医療技術研究所	東京	2013	162-5
吉川秀樹	骨・軟部腫瘍	北村 聖	臨床病態学3 第2版	ヌーベルヒロカワ出版	東京	2013	179-92
吉川秀樹	骨パジェット病	宗圓聰 杉本利嗣	ビスホスホネートエビデンスブック	医薬ジャーナル社	東京	2013	191-6
西田佳弘	四肢悪性軟部腫瘍 (軟部肉腫)	福井次矢 高木誠 小室一成	今日の治療指針 2014	医学書院	東京	2014	1019-20
蛭田啓之, 他	病理検体の取り扱い	青笹克之 小田義直	癌診療指針のための病理診断 プラクティス 骨・軟部腫瘍	中山書店	東京	2013	356-63
笹井大督, 蛭田啓之, 他	悪性の骨形成腫瘍, 表在性骨肉腫	青笹克之 小田義直	癌診療指針のための病理診断 プラクティス 骨・軟部腫瘍	中山書店	東京	2013	91-102

雑誌

発表者氏名	論文タイトル名	発表誌名	巻号	ページ	出版年
Endo M, Matsunobu T, Iwamoto Y, et al.	Low-grade central osteosarcoma arising from bone infarct	Human Pathology	44	1184-9	2013
Fujiwara-Okada Y, Iwamoto Y, et al.	Y-box binding protein-1 regulates cell proliferation and is associated with clinical outcomes of osteosarcoma	Br J Cancer	108(4)	836-47	2013
Setzu N, Iwamoto Y, et al.	Phosphorylation of signal transducer and activator of transcription 3 in soft tissue leiomyosarcoma is associated with a better prognosis	Int J Cancer	132(1)	109-15	2013

発表者氏名	論文タイトル名	発表誌名	巻号	ページ	出版年
Endo M, <u>Iwamoto Y</u> , et al.	Prognostic significance of AKT/mTOR and MAPK pathways and antitumor effect of mTOR inhibitor in NF1-related and sporadic malignant peripheral nerve sheath tumors	Clin Cancer Res	19(2)	450-61	2013
Matsuura S, <u>Iwamoto Y</u> , et al	Epithelial and cartilaginous differentiation in clear cell chondrosarcoma	Hum Pathol	44(2)	237-43	2013
Endo M, <u>Matsunobu T</u> , <u>Iwamoto Y</u> , et al	Ossifying fibromyxoid tumor presenting EP400-PHF1 fusion gene	Hum Pathol	44(11)	2603-8	2013
Setsu N, <u>Iwamoto Y</u> , et al	Prognostic impact of the activation status of the Akt/mTOR pathway in synovial sarcoma	Cancer	119(19)	3504-13	2013
Endo M, <u>Iwamoto Y</u> , et al	Conventional spindle cell type malignant peripheral nerve sheath tumor arising in a sporadic schwannoma	Hum Pathol	44(12)	2845-8	2013
Takahashi Y, <u>Iwamoto Y</u> , et al	Fibrocartilaginous mesenchymoma arising in the pubic bone	Pathol Int	63(4)	226-9	2013
Saito A, <u>Hiraga H</u> , et al	Clinical experience using a tensor fascia lata flap in oncology patients	Surg Today		in press	2013
Suzuki H, <u>Hiraga H</u> , et al	Adult Rhabdomyoma of the Extremity	Int J Surg Pathol		in press	2013
Saito A, <u>Hiraga H</u> , et al	The posterior thigh flap revisited: clinical use in oncology patients	Surg Today		in press	2013
Iwata S, <u>Hiruma T</u> , et al	Prognostic Factors in Elderly Osteosarcoma Patients: A Multi-institutional Retrospective Study of 86 Cases	Annals of Surgical Oncology	21(1)	263-8	2014
Hiramoto N, <u>Chuman H</u> , et al	Ewing sarcoma arising after treatment of diffuse large B-cell lymphoma	Jpn J Clin Oncol	43(4)	417-21	2013
Lin F, <u>Chuman H</u> , et al	Minimally invasive solid long segmental fixation combined with direct decompression in patients with spinal metastatic disease	Int J Surg	11(2)	173-7	2013
Kikuta K, <u>Chuman H</u> , et al	An analysis of factors related to recurrence of myxofibrosarcoma	Jpn J Clin Oncol	43(11)	1093-104	2013
Lin F, <u>Chuman H</u> , et al	Massive ossification around the prosthesis after limb salvage treatment for osteosarcoma	J Orthop Sci	18(4)	667-70	2013
Yamaguchi U, <u>Chuman H</u>	Overview of medical device regulation in Japan as it relates to orthopedic devices	J Orthop Sci	18(5)	866-8	2013
<u>中馬広一</u>	骨・軟部腫瘍 Current Organ Topics	癌と化学療法	40(3)	296-298	2013
<u>中馬広一</u>	転移性骨腫瘍への治療戦略(脊椎・骨盤・四肢): B P s 導入後のがん骨転移に対する診療の変遷について	日整会誌	87	871-7,	2013
<u>中馬広一</u>	消化器癌骨転移に対する外科的治療とその予後	大腸癌 Frontier	6(1)	26-31	2013

発表者氏名	論文タイトル名	発表誌名	巻号	ページ	出版年
滑川陽一, 中馬広一, 他	後頸部両側に発生し、異なるMRI所見を呈したSpindle cell lipomaの1例	中部整災誌	56	865-6	2013
Yamada K, <u>Toguchida T</u> , et al	EWS/ATF1 expression induces sarcomas from neural crest-derived cells in mice	J Clin Invest	123(2)	600-10	2013
Okita Y, <u>Toguchida J</u> , et al	Characteristics of flexed knee gait and functional outcome of a patient who underwent knee reconstruction with a hingeless prosthesis for bone tumor resection: a case report with gait analysis and comparison with healthy subjects	Eur J Phys Rehabil Med		in press	2013
Okita Y, <u>Toguchida J</u> , et al	Compensation by nonoperated joints in the lower limbs during walking after endoprosthetic knee replacement following bone tumor resection	Clin Biomech (Bristol, Avon)	28(8)	898-903	2013
Sasaki T, <u>Ozaki T</u> , et al	A simple detection system for adenovirus receptor expression using a telomerase-specific application-competent adenovirus	Gene Ther	20(1)	112-8	2013
Hasei J, <u>Ozaki T</u> , et al	Dual programmed cell death pathways induced by p53 transactivation overcome resistance to oncolytic adenovirus in human osteosarcoma cells	Mol Cancer Ther	12(3)	314-25	2013
Otani Y, <u>Ozaki T</u> , et al	A case of synovial sarcoma with brain metastasis treated with surgical resection and stereotactic radiosurgery	No Shinkei Geka	41(3)	255-62	2013
Yoneda Y, <u>Ozaki T</u> , et al	Truncated SSX Protein Suppresses Synovial Sarcoma Cell Proliferation by Inhibiting the Localization of SS18-SSX Fusion Protein	PloSOne	9(10)	008	2013
武田健, 尾崎敏文, 他	達人はこうみる 四肢関節画像診断「悪性骨腫瘍の画像診断」	MB Orthop	26	51-8	2013
国定俊之, 尾崎敏文, 他	外来で見逃さない軟部腫瘍：軟部腫瘍と分子生物学的解析の臨床応用	関節外科	32	656-61	2013
Akita S, <u>Yonemoto T</u> , et al	Inclusion of the perforating branch of the tenth intercostal artery in the distal skin paddle of the divided latissimus dorsi flap	Plast Reconstr Surg	132(5)	886e-7e	2013
Iwata S, <u>Yonemoto T</u> , et al	Efficacy of carbon-ion radiotherapy and high-dose chemotherapy for patients with unresectable Ewing's sarcoma family of tumors	Int J Clin Oncol	18	1114-8	2013
Iwata S, <u>Yonemoto T</u> , et al	Prognostic factors in elderly osteosarcoma patients: A multi-institutional retrospective study of 90 cases	Ann Surg Oncol	21	263-8	2014
Hagiwara Y, <u>Yonemoto T</u> , et al	Rotational valgus osteotomy for shepherd's crook deformity: a case report	J Orthop Sci		in press	2013
Kudawara I, <u>Matsumine A</u> , et al	Neoadjuvant and adjuvant chemotherapy with high-dose ifosfamide, doxorubicin, cisplatin and high-dose methotrexate in non-metastatic osteosarcoma of the extremities: a phase II trial in Japan	J Chemother	25	41-8	2013

発表者氏名	論文タイトル名	発表誌名	巻号	ページ	出版年
Sakurai N, <u>Matsumine A</u> , et al	Novel p53 splicing site mutation in Li-Fraumeni-like syndrome with osteosarcoma	Pediatr Int	55	107-11	2013
Matsubara T, <u>Matsumine A</u> , et al	Can a less radical surgery using photodynamic therapy with acridine orange be equal to a wide-margin resection?	Clin Orthop Relat Res	471	792-802	2013
Yamakado K, <u>Matsumine A</u> , et al	Radiofrequency ablation for the treatment of recurrent bone and soft-tissue sarcomas in non-surgical candidates	Int J Clin Oncol		in press	2013
Nakamura T, <u>Matsumine A</u> , et al	Clinical outcomes of Kyocera Modular Limb Salvage system after resection of bone sarcoma of the distal part of the femur: the Japanese Musculoskeletal Oncology Group study	Int Orthop		in press	2013
Nakamura T, <u>Matsumine A</u> , et al	The combined use of the neutrophil-lymphocyte ratio and C-reactive protein level as prognostic predictors in adult patients with soft tissue sarcoma	J Surg Oncol,	108	481-5	2013
Yamaguchi T, <u>Matsumine A</u> , et al	Deep-vein thrombosis after resection of musculoskeletal tumours of the lower limb	Bone Joint J	95-B	1280-4	2013
Niimi R, <u>Matsumine A</u> , et al	Ewing's sarcoma with an uncommon clinical course: A case report	Oncol Lett	6	9-12	2013
Niimi R, <u>Matsumine A</u> , et al	Efficacy of the dynamic radiographs for diagnosing acute osteoporotic vertebral fractures	Osteoporos Int		in press	2013
Atsumi S, <u>Matsumine A</u> , et al	Prognostic significance of CD155 mRNA expression in soft tissue sarcomas	Oncol Lett	5	1771-6	2013
Niimi R, <u>Matsumine A</u> , et al	An algorithm using the early changes in PINP to predict the future BMD response for patients treated with daily teriparatid	Osteoporos Int	25	377-84	2014
Niimi R, <u>Matsumine A</u> , et al	Soluble Neural-cadherin as a novel biomarker for malignant bone and soft tissue tumors	BMC Cancer	13(1)	309	2013
Nakamura T, <u>Matsumine A</u> , et al	Clinical significance of radiofrequency ablation and metastasectomy in elderly patients with lung metastases from musculoskeletal sarcomas	J Cancer Res Ther	9(2)	219-23	2013
Asanuma K, <u>Matsumine A</u> , et al.	The thrombin inhibitor, argatroban, inhibits breast cancer metastasis to bone	Breast Cancer	20(3)	241-6	2013
塚本正, 松峯昭彦, 他	橈骨遠位骨巨細胞腫による骨変形で生じた長母指伸筋腱断裂の1例	中部日本整形外科災害外科学会雑誌	56(3)	601-2	2013
浅沼邦洋, 松峯昭彦, 他	骨軟部腫瘍手術で Fondaparinux を使用した 13 例の検討	中部日本整形外科災害外科学会雑誌	56(2)	497-8	2013

発表者氏名	論文タイトル名	発表誌名	巻号	ページ	出版年
天白宏典, 松峯昭彦, 他	転移性肺腫瘍の外科治療—骨・軟部悪性腫瘍肺転移例に対する治療	胸部外科	66(4)	311-4	2013
Tsugita M, Ohno T, et al	Ewing Sarcoma Cells Secrete EWS/Flt-1 Fusion mRNA via Microvesicles	PLoS ONE	8(10)	e77416	2013
Yamada K, Ohno T, et al	EWS/ATF1 activates Fos and induces soft tissue sarcomas from neural crest-derived cells	J Clinical Investigation	123(2)	600-10	2013
Kato H, Ohno T, et al	Is "black geode" sign a characteristic MRI finding for extracranial schwannomas?	J Magn Reson Imaging	37(4)	830-5	2013
Nagano A, Ohno T, et al	Malignant solitary fibrous tumor of the lumbar spinal root mimicking schwannoma: a case report	Spine J	14(1)	e17-20	2014
大野貴敏, 他	橈骨骨腫瘍の一例	東海骨軟部腫瘍	25	9-10	2013
Koba T, Morioka H, et al	Desmoplastic Fibroma Arising in the Distal Phalanx of the Great Toe: A Case Report	J Foot Ankle Surg		in press	2013
Tomoyuki K, Morioka H, et al	Secondary aneurysmal bone cyst following chondroblastoma of the patella	Rare Tumors		in press	2013
Yoda M, Morioka H, et al	Systemic overexpression of TNF α -converting enzyme does not lead to enhanced shedding activity in vivo	PLoS One		in press	2013
Saito K, Morioka H, et al	Conditional inactivation of TNF α -converting enzyme in chondrocytes results in an elongated growth plate and shorter long bones	PLoS One		in press	2013
Morii T, Morioka H, et al	Deep infection in tumor endoprosthesis around the knee: a multi-institutional study by the Japanese musculoskeletal oncology group	BMC Musculoskeletal Disord		in press	2013
Ishikawa T, Morioka H, et al	Twist2 functions as a tumor suppressor in murine osteosarcoma cells	Cancer Sci		in press	2013
Morii T, Morioka H, et al	Functional analysis of cases of tumor endoprostheses with deep infection around the knee: a multi institutional study by the Japanese Musculoskeletal Oncology Group (JMOG)	J Orthop Sci	18(4)	605-12	2013
Miyauchi Y, Morioka H, et al	HIF1 α is required for osteoclast activation by estrogen deficiency in postmenopausal osteoporosis	Proc Natl Acad Sci U S A	110(41)	16568-73	2013
Kikuta K, Morioka H, et al	An analysis of factors related to recurrence of myxofibrosarcoma	Jpn J Clin Oncol		in press	2013
Matsumoto S	Current and future aspects of the Japanese medical system in the treatment of musculoskeletal tumors	J Orthop Sci	(18)	505-8	2013
Sawamura C, Matsumoto S, et al	How Long Should We Follow Patients With Soft Tissue Sarcomas?	Clin Orthop Ralat Res		in press	2013
Fujibuchi T, Matsumoto S, et al	Cytogenetic study of secondary malignancy in giant cell tumor	J Orthop Sci		in press	2013

発表者氏名	論文タイトル名	発表誌名	巻号	ページ	出版年
松本誠一	悪性軟部腫瘍	Medecament News		2118	2013
松本誠一	運動器腫瘍とスポーツ Locomotive Tumor and Sports	日本整形外科学会雑誌	33(4)	162	2013
松本誠一	第46回日本整形外科学会骨・軟部腫瘍 学術集会会長報告	日整会誌	87	1097-8	2013
松本誠一, 他	軟部肉腫の手術	関節外科	32(6)	70-7	2013
佐藤嘉尚, 松本誠一, 他	骨腫瘍の単純X線写真の基本	臨床画像	29(1)	58-72	2013
藤淵剛次, 松本誠一, 他	塩化ストロンチウム-89投与後に生じた 大腿骨転子下骨折に対し外科的治療時に 被爆対策を要した1例	整形外科	64(9)	987-90	2013
蛭田啓之, 松本誠一, 他	病理検体の取り扱い、癌診療指針のための 病理診断プラクティス	骨・軟部腫瘍		356-63	2013
谷澤泰介, 松本誠一, 他	骨軟部腫瘍術後の機能障害とリハビリ テーション	J Clin Rehabil	22(12)	1180-8	2013
植野映子, 松本誠一, 他	軟骨帽が見えにくいのですが？	臨床画像	29(4)	168-9	2013
植野映子, 松本誠一, 他	骨肉腫に見る骨悪性腫瘍の画像的特徴	臨床画像	29(4)	170-1	2013
植野映子, 松本誠一, 他	すりガラス像でわかること	臨床画像	29(4)	172-3	2013
植野映子, 松本誠一, 他	内軟骨腫：軟骨性病変の特徴とは？	臨床画像	29(4):	174-5	2013
植野映子, 松本誠一, 他	色素性絨毛節性滑膜炎は炎症じゃない んですか？	臨床画像	29(4)	176-7	2013
Takahashi R, Hiraoka K, et al	Phase II study of personalized peptide vaccination for refractory bone and soft tissue sarcoma patients	Cancer Sci		in press	2013
白濱正博, 平岡弘二, 他	広範囲骨欠損を再建し患肢温存できた 脛骨骨肉腫の1例	日本創外固定・骨延長 学会雑誌	24	9-14	2013
城山晋, 荒木信人	悪性軟部腫瘍の分子標的薬	整形・災害 外科	56(13)	1611-5	2013
Morii T, et al	Deep infection in tumor endoprosthesis around the knee: a multi-institutional study by the Japanese musculoskeletal oncology group	BMC Musculoskel et Disord	14	51	2013
Morii T, et al	Functional analysis of cases of tumor endoprostheses with deep infection around the knee: a multi institutional study by the Japanese Musculoskeletal Oncology Group (JMOG)	J Orthop Sci	87	605-12	2013
Kunisada T, Morii T, et al	Favorable outcome after complete resection in elderly soft tissue sarcoma patients: Japanese Musculoskeletal Oncology Group Study	Eur J Surg Oncol		in press	2013

発表者氏名	論文タイトル名	発表誌名	巻号	ページ	出版年
Aoyagi T, <u>Morii T</u> , et al	Lung Cancer Cell Line Sensitivity to Zoledronic Acid Is BAX-dependent	Anticancer Res	33	5357-63	2013
森井健司	悪性骨・軟部腫瘍の治療	杏林医学会誌	44(2)	103-11	2013
森井健司	整形外科手術調査 2009 の経緯および評価—専門医制度を視野に入れて—骨・軟部腫瘍外科の現状	日整会誌	87	555-9	2013
Imura Y, <u>Yoshikawa H</u> , et al	A novel angiomatoid epithelioid sarcoma cell line, Asra-EPS, forming tumors with large cysts containing hemorrhagic fluid in vivo	BMC Research Notes	6	305	2013
Kudawara I, <u>Yoshikawa H</u> , et al	Neoadjuvant and adjuvant chemotherapy with high-dose ifosfamide, doxorubicin, cisplatin and high-dose methotrexate in non-metastatic osteosarcoma of extremities: a phase II trial in Japan	J Chemother	25(1)	41-8	2013
Matsumura N, <u>Yoshikawa H</u> , et al	A case report of Hibernoma focusing on ultrasonographic analysis	World J Med Surg Case Rep	2	5-9	2013
Nakanishi K, <u>Yoshikawa H</u> , et al	Transarterial embolization (TAE) of sacral giant cell Tumor (GCT) using spherical permanent embolic material superabsorbant polymer microsphere (SAP-MS)	Springerplus	2	666	2013
Tanaka T, <u>Yoshikawa H</u> , et al	Dynamic analysis of lung metastasis by mouse osteosarcoma LM8.: VEGF is a candidate for anti-metastasis therapy	Clin Exp Met	30	369-79	2013
Ueda T, <u>Yoshikawa H</u> , et al	Constrained total hip megaprosthesis for primary periacetabular tumors	Clin Orthop	471	741-9	2013
Honda H, <u>Yoshikawa H</u> , et al	Bone tissue engineering with bone marrow-derived stromal cells integrated with concentrated growth factor in Rattus norvegicus calvaria defect model	J Artif Organs		in press	2013
Omori S, <u>Yoshikawa H</u> , et al	Compartment syndrome of the arm caused by transcatheter angiography or angioplasty	Orthopedics	36(1)	e121-e5	2013
名井陽, 吉川秀樹	『再生医療の現況と最前線』細胞・人工骨複合体による骨欠損補填治療法の開発	整形・災害外科	56	515-24	2013
中紀文, 吉川秀樹	新規治療法開発を目指した骨軟部腫(肉腫)細胞株パネルの作成	臨床医のための最新整形外科	8(2)	147-50	2013
Moriya K, <u>Hosaka M</u> , et al	IDH2 and TP53 mutations are correlated with gliomagenesis in a patient with Maffucci syndrome	Cancer Sci		in press	2013
Suzuki K, <u>Hosaka M</u> , et al	Effect of addition of hyaluronic acids on the osteoconductivity and biodegradability of synthetic octacalcium phosphate	Acta Biomater	10(1)	531-43	2014

発表者氏名	論文タイトル名	発表誌名	巻号	ページ	出版年
Emori M, <u>Wada T</u> , et al	High expression of CD109 antigen regulates the phenotype of cancer stem-like cells/ cancer-initiating cells in the novel epithelioid sarcoma cell line ESX and is related to poor prognosis of soft tissue sarcoma	Plos One	8(12)	e84187	2013
嘉野真允, <u>和田卓郎</u> , 他	骨悪性線維性組織球腫癌幹細胞に対する自家細胞傷害性Tリンパ球反応の基礎的研究	北海道整災外	55	12-5	2013
塚原智英, <u>和田卓郎</u> , 他	Vocabulary 「ペプチドワクチン療法」	整形外科	64	1212	2013
Nishida Y, <u>Sugiura H</u> , et al	Midterm outcome of risedronate therapy for patients with Paget's disease of bone in the central part of Japan	Clin Rheumatol	32	241-5	2013
Taguchi O, <u>Sugiura H</u> , et al	Behavior of bone marrow—derived cells following in vivo transplantation Differentiation into stromal cells with roles in organ maintenance	Am J Pathol	182	1255-62	2013
Kohyama K, <u>Sugiura H</u> , et al	Posterior interosseous nerve palsy secondary to pigmented villonodular synovitis of the elbow: Case report and review of literature	Orthopaedics and Traumatology: Surgery and Reseach	99	247-51	2013
Okuda H, <u>Sugiura H</u> , et al	Effect of radiotherapy and bisphosphonate on bone metastases from renal cell carcinoma	Gan To Kagaku Ryoho	40(11)	1497-501	2013
Kozawa E, <u>Sugiura H</u> , et al	Multiple primary malignancies in elderly patients with high-grade soft tissue sarcoma	Int J Clin Orthop		in press	2013
Nishida Y, <u>Sugiura H</u> , et al	High incidence of regional and in-transit lymph node metastasis in patients with alveolar rhabdomyosarcoma	Int J Clin Oncol		in press	2013
<u>Sugiura H</u> , et al	Surgical procedures and prognostic factors for local recurrence of soft tissue sarcomas	J Orthop Sci		in press	2013
Hamada S, <u>Sugiura H</u> , et al	Correlation between equivalent cross-relaxation rate and cellular density in soft tissue tumors	Skeletal Radiol		in press	2013
Nakamura T, <u>Sugiura H</u> , et al	Clinical outcomes of Kyocera Modular Limb Salvage system after resection of bone sarcoma of the distal part of the femur: the Japanese Musculoskeletal Oncology Group study	Int Orthop		in press	2013
中島浩敦, <u>杉浦英志</u> , 他	加温処理骨を用いた骨盤悪性骨腫瘍切除後の再建とその成績	整形・災害外科	56	97-101	2013
<u>杉浦英志</u>	転移性骨腫瘍(四肢)の手術療法	臨床整形外科	48	663-8	2013
<u>杉浦英志</u> , 他	上肢骨転移の病的骨折に対する治療	中部整災誌	56	353-4	2013

発表者氏名	論文タイトル名	発表誌名	巻号	ページ	出版年
奥田洋史, 杉浦英志, 他	腎細胞癌骨転移に対する放射線療法とビスフォスフォネート製剤併用療法	癌と化学療法	40	1497-501	2013
Tsukushi S, Nishida Y, et al	Planned preservation surgery for soft tissue sarcomas adjacent to critical structures	Arch Orthop Trauma Surg	133(4)	481-6	2013
Futamura N, Nishida Y, et al	Hyaluronan synthesis inhibitor supplements the inhibitory effects of zoledronic acid on bone metastasis of lung cancer	Clin Exp Metastasis	30(5)	595-606	2013
Hamada S, Nishida Y, et al	Correlation between equivalent cross-relaxation rate and cellular density in soft tissue tumors	Skeletal Radiol	43(2)	141-7	2014
Kozawa E, Nishida Y, et al	Multiple primary malignancies in elderly patients with high grade soft tissue sarcoma	Int J Clin Oncol		in press	2013
Nishida Y, et al	High Incidence of Regional and In-transit Lymph Node Metastasis in Patients with Alveolar Rhabdomyosarcoma	Int J Clin Oncol		in press	2013
Urakawa H, Nishida Y, et al	Association of Short Duration From Initial Symptoms to Specialist Consultation With Poor Survival in Soft-Tissue Sarcomas	Am J Clin Oncol		in press	2013
Nishida Y, et al	Lower leg compartment syndrome in neurofibromatosis 1 patient with plexiform neurofibrom: a case report of aneurysm rupture	Ann Vasc Surg		in press	2013
Hamada S, Nishida Y, et al	Nuclear expression of β -catenin predicts the efficacy of meloxicam treatment for patients with sporadic desmoid tumors	Tumour Biol		in press	2013
鳥山和宏, 西田佳弘, 他	膝周囲の原発性骨悪性腫瘍切除後の腓腹筋弁による再建	創傷	4(3)	196-202	2013
生田国大, 西田佳弘, 他	神経線維腫症 I 型患者に悪性末梢神経鞘腫瘍と鑑別を要する肉腫を生じた 2 例	日本レックリングハウゼン病学会雑誌	4(1)	78-81	2013
西田佳弘	【外来で見逃さない軟部腫瘍】 軟部腫瘍診療における MRI 検査の意義 (解説)	関節外科	32(6)	637-43	2013
西田佳弘	関節の変性・破壊、滑膜炎における syndecan の役割(解説)	リウマチ科	50(4)	501-6	2013
Yamamoto A, Abe S, et al	Three cases of collagenous fibroma with rim enhancement on postcontrast T1-weighted images with fat suppression	Skeletal Radiol	42(1)	141-6	2013
Abe S, et al	Synovial hemangioma of the hip joint with pathological femoral neck fracture and extra-articular extension	J Orthop Sci	18	181-5	2013
Setsu N, Yokoyama K, et al	Prognostic Impact of the Activation Status of the Akt/mTOR Pathway in Synovial Sarcoma	Cancer	119	3504-13	2013
佐々木大, 横山庫一郎, 他	低悪性線維粘液肉腫 3 例の臨床病理学的検討	整形外科と災害外科	62(1)	157-9	2013

発表者氏名	論文タイトル名	発表誌名	巻号	ページ	出版年
小林宏人, 畠野宏史, 他	指粘液嚢腫と指ガングリオン 非典型例の検討	新潟整形外科学研究会誌	29	103-8	2013
Hosaka S, Takahashi M, et al	Solitary fibrous tumor in the pelvis: induced hypoglycemia associated with insulin-like growth factor II	J Orthop Sci		in press	2013
和佐潤志, 高橋満, 他	臨床室 One bone forearm による再建を施行した橈骨遠位部発生骨肉腫の 1 例	整形外科	64	1273-6	2013
高橋満	右大腿軟部肉腫の 1 例	骨軟部腫瘍治療	4	9-11	2013
片桐浩久, 高橋満, 他	誌上シンポジウム 転移性骨腫瘍治療の進歩: 転移性骨腫瘍の予後因子と予後予測システム 単一施設における 808 例の解析結果	臨床整形外科	48	649-55	2013
村田秀樹, 高橋満, 他	加温処理骨移植を用いた骨軟部腫瘍切除後の再建とその成績	臨床整形外科	48	595-601	2013
村田秀樹, 高橋満, 他	上腕骨転移性骨腫瘍の病的骨折に対する術式選択の検討	整形外	64	205-10	2013
中島浩敦, 高橋満, 他	加温処理骨を用いた骨盤悪性骨腫瘍切除後の再建とその成績	整形・災害外科	56	97-101	2013
Kimura H, Nojima T, et al	Utility of fluorescence in situ hybridization to detect MDM2 amplification in liposarcoma and their morphological mimics	Int J Clin Exp Pathol	6	1306-16	2013
Mizuno T, Nojima T, et al	Spontaneous remission of Epstein-Barr virus-positive diffuse large B-cell lymphoma of the elderly	Case Rep Oncol	15	269-74	2013
Hayashi K, Nojima T, et al	Diagnosis and treatment of low-grade osteosarcoma: Experience with nine cases	Int J Clin Oncol		in press	2013
Fukui K, Nojima T, et al	Localized pigmented villonodular synovitis of the hip: Sudden-onset pain caused by torsion of the tumor pedicle	Case Reports in Orthopedics		in press	2013
Yamamoto H, Nojima T, et al	Adult mesenchymal hamartoma of the chest wall: Report of a case	Ann Thorac Cardiovasc Surg		in press	2013
Niimi R, Nojima T, et al	Ewing's sarcoma with an uncommon clinical course: A case report	Oncology Letters	6	9-12	2013
中田聡子, 野島孝之, 他	小児の上咽頭から採取された脊索腫の 1 例	日本臨床細胞学会雑誌	52	602-3	2013
Kohashi K, Oda Y, et al	Glypican 3 expression in tumors with loss of SMARCB1/INI1 protein expression	Hum Pathol	44(4)	526-33	2013
Yamamoto H, Oda Y, et al	Fascin-1 overexpression and miR-133b down-regulation in the progression of gastrointestinal stromal tumor	Mod Pathol	26(4)	563-71	2013
Setsu N, Oda Y, et al	Prognostic impact of the activation status of Akt/mTOR pathway in synovial sarcoma	Cancer	119(19)	3504-13	2013

発表者氏名	論文タイトル名	発表誌名	巻号	ページ	出版年
Yamamoto H, <u>Oda Y</u> , et al	Clinicopathological features of primary leiomyosarcoma of the gastrointestinal tract after recognition of gastrointestinal stromal tumor	Histopathology	63(2)	194-207	2013
Dobashi Y, <u>Oda Y</u> , et al	Significance of Akt activation and AKT gene increases in bone bone and soft tissue tumors	Hum Pathol	45(1)	127-36	2014
Takahashi Y, <u>Oda Y</u> , et al	Activation of the Akt/mTOR pathway in myxofibrosarcomas	Hum Pathol		in press	2013
Yamada Y, <u>Oda Y</u> , et al	Activation of Akt-mTOR pathway and receptor tyrosin kinase in solitary fibrous tumors	Cancer		in press	2013
Kohashi K, <u>Oda Y</u> , et al	Differential microRNA expression profiles between malignant rhabdoid tumor and epithelioid sarcoma: miR193a-5p is suggested to down regulate SMARCB1/INI1 mRNA expression	Mod Pathol		in press	2013
Endo M, <u>Oda Y</u> , et al	Ossifying fibromyxoid tumor presenting EP400-PHF1 fusion gene	Hum Pathol	44(11)	2603-8	2013
Endo M, <u>Oda Y</u> , et al	Conventional spindle cell type malignant peripheral nerve sheath tumor arising in a sporadic schwannoma	Hum Pathol	44(12)	2845-8	2013
Okano S, <u>Oda Y</u> , et al	Dedifferentiated liposarcoma of a spermatic cord with a hemangioendothelioma-like component: A case report and review of the literature	Pathol Res Pract	209(9)	596-604	2013
Fujioka M, <u>Oda Y</u> , et al	Cutaneous malignant rhabdoid tumor in the palm of an adult	Rare Tumors	5(13)	12	2013
新野大介, <u>小田義直</u> , 他	陰嚢内に生じた粘液型脂肪肉腫の1例	診断病理	30(2)	150-3	2013
高橋祐介, <u>小田義直</u> , 他	肺転移を生じた軟部原発 malignant mixed tumor/ myoepithelioma の1例	診断病理	30(2)	154-7	2013
<u>小田義直</u> , 他	肉腫と融合遺伝子 特集：固形腫瘍と融合遺伝子	細胞	45(6)	22-5	2013
<u>蛭田啓之</u> , 他	骨肉腫の治療効果判定と問題点	病理と臨床	32 (2)	156-60	2014
<u>山口岳彦</u>	脱分化脂肪肉腫	画像診断	34	102-3	2014