

厚生労働科学研究費補助金

認知症対策総合研究事業

アミロイドイメージングを用いたアルツハイマー病
発症リスク予測法の実用化に関する多施設臨床研究

平成23～25年度 総合研究報告書

平成25年度 総括・分担研究報告書

主任研究者 石井 賢二

平成26年(2014)年5月

目 次

．平成 23～25 年度 総合研究報告書

アミロイドイメージングを用いたアルツハイマー病発症リスク予測法の実用化に関する 多施設臨床研究	1
石井 賢二（東京都健康長寿医療センター研究所）	
アミロイドイメージングガイドラインの概要について	33

．平成 25 年度 総括研究報告書

アミロイドイメージングを用いたアルツハイマー病発症リスク予測法の実用化に関する 多施設臨床研究	39
石井 賢二（東京都健康長寿医療センター研究所）	

．平成 25 年度 分担研究報告書

1．高齢認知症患者における ^[11C] PiB-PET、 ^[18F] FDG-PET 画像の検討	53
塩見 進（大阪市立大学大学院医学研究科・核医学） 渡辺 恭良（理化学研究所・ライフサイエンス技術基盤研究センター）	
2．ファントムによるアミロイド PET 画像の画質と再構成条件の検討	57
千田 道雄（先端医療センター研究所・核医学）	
3．健常者ならびに認知機能障害患者におけるアミロイド蓄積とタウ蛋白病変	62
須原 哲也（放射線医学総合研究所・分子イメージング研究センター）	
4．特発性正常圧水頭症における脳内アミロイド沈着とシャント術による 治療反応性の関連	66
田代 学（東北大学サイクロトロン・ラジオアイソトープセンター）	
5．アミロイド蓄積判定のための PiB PET の皮質平均 SUVR 値の検討	70
加藤 隆司（国立長寿医療研究センター・脳機能画像診断開発部）	
6．脳内ニコチン受容体とアミロイド蓄積 —認知機能異常の病態—	75
尾内 康臣（浜松医科大学・メディカルフォトニクス研究センター）	

7 . 分解能補正および TOF 機能搭載型 PET によるアミロイドイメージングの 定量的評価に関する検討	79
百瀬 敏光 (東京大学大学院医学系研究科・放射線医学講座)	
8 . 人工知能を用いた脳アミロイド PET 自動診断の試み	84
松成 一朗 (先端医学薬学研究センター・臨床研究開発部)	
9 . アミロイドイメージング PET 画像と臨床診断： SUVR 因子解析による判別モデル	88
佐藤 元 (国立保健医療科学院・政策技術評価研究部)	
10 . PiB PET 施行後、生前同意に基づき剖検、老年期変性複合病理を認めた 99 歳女性剖検例の検討	93
高尾 昌樹 (東京都健康長寿医療センター・高齢者ブレインバンク)	
11 . Z スコア画像による ^{11}C -PiB-PET の DVR 画像と SUVR 画像の比較	96
今林 悦子 (国立精神神経医療研究センター・脳病態統合イメージングセンター)	
. 研究会議資料	101
. 研究成果の刊行に関する一覧表	105
. 研究成果の刊行物・別刷	115

アミロイドイメージングを用いたアルツハイマー病発症リスク予測法の

実用化に関する多施設臨床研究

主任研究者 石井賢二 東京都健康長寿医療センター研究所 研究部長

(分担研究者)

岩坪 威 東京大学大学院医学系研究科・神経病理学分野・神経病理学 教授
渡辺恭良 理化学研究所ライフサイエンス技術基盤研究センター センター長
千田道雄 先端医療センター研究所・核医学 副所長
須原哲也 放射線医学総合研究所・分子イメージング研究センター プログラムリーダー
田代 学 東北大学サイクロトロン・ラジオアイソトープセンター 教授
加藤隆司 国立長寿医療研究センター・脳機能画像診断開発部 室長
尾内康臣 浜松医科大学・メディカルフォトンクス研究センター 教授
塩見 進 大阪市立大学大学院医学研究科・核医学 教授
百瀬敏光 東京大学医学部附属病院・放射線科 准教授
松成一朗 先端医学薬学研究センター・臨床研究開発部 部長
佐藤 元 国立保健医療科学院・政策技術評価研究部 部長
高尾昌樹 東京都健康長寿医療センター研究所・高齢者ブレインバンク 研究部長
今林悦子 国立精神神経医療研究センター・脳病態統合イメージングセンター・臨床脳画像診断研究室長

研究要旨

アルツハイマー病の発症リスク予測法の実用化に向け、多施設での臨床研究を推進し、アミロイドイメージングの撮像法、解析法について標準化に向けた技術的な検討を行った。24施設で標準プロトコールによるアミロイドPET検査を実施し、装置性能評価法、撮像法、解析法を開発した。これにより国際的に互換性のあるデータの収集と解析が可能となった。10剖検例を蓄積し、PET-病理対比法を確立し、PiB集積とCERAD基準/免疫染色による老人斑密度とが良好な相関にあることを確認した。ApoE4、ApoE2のアミロイド集積量・分布への影響を解明した。E4は全般的に集積を促進し、E2は後方領域(楔前部・頭頂葉)への集積が抑制されることがわかった。健常者の追跡例を解析し、健常者における発症前病態進展は検出可能であることを確認した。健常者における発症予測においてリスクとしての正確な評価は今後の課題である。本研究の成果を基盤に、アミロイドイメージング適正使用のためのガイドライン作成を行った。

A. 研究目的

本研究は、認知症最大の原因であるアルツハイマー病(AD)の客観的指標(サロゲートマーカー)として、特に発症予測や超早期診断に優れていると期待されるアミロイドイメージング診断法を高精度に標準化し、診断技術の整った施設ネットワーク基盤を整備し、多施設における治験や予防介入研究に備えるとともに、臨床適用の科学的根拠を提供する。H20-22年度の研究により、アミロイドイメージン

グ標準診断薬であるPiB実施16施設とBF-227実施4施設において、プロトコール標準化と共有を実現した。これまで収集したデータから、わが国における健常老年者、軽度認知障害(MCI)、AD患者のアミロイド陽性率は、それぞれ20%、70%、90%程度で欧米豪と同等であり、ApoE4がアミロイド蓄積陽性促進に強く作用することを明らかにし、アミロイド陽性MCIは高率にADに移行することが示唆された。健常者も含めた発症予測については長期追跡に

よる詳細な検討が必要である。

アルツハイマー病の進展とアミロイド蓄積

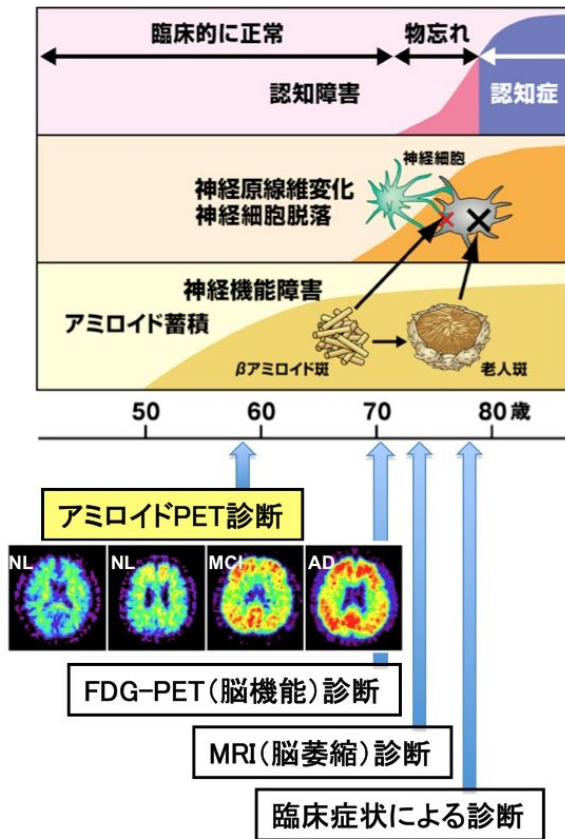


図1 アミロイドPETはADの最早期の病態を追跡することのできるサロゲートマーカである

今後アミロイドイメージングによるAD発症予測法を確立するためには、1)多施設臨床研究を可能にする高度な技術的標準化を行なった上で、2)本邦において十分な症例数を確保し、3)長期的な経過観察および病理所見との対比を実施すること、が必須である。この目的のため、本研究では、J-ADNI内外のアミロイドイメージング施行施設を糾合し、特にJ-ADNI外で実施されたアミロイドイメージングの症例を可能な限り収集し、本邦における最大限の症例数を確保する。また、生前同意型ブレインバンクを構築している2施設と連携し、死後剖検脳との対比法を標準化し実施するとともに、剖検比較症例の蓄積を促進する。海外の多施設研究と互換性のあるデータを蓄積し、世界レベルでの検討や地域性の検証も可能とする。平成24年度までに剖検例7例(本邦のPiB剖検例の全て)を得て解析を進め、PiB集

積量と老人斑密度の相関を確認した。平成25年度はこれらの実績を集約して、アミロイドイメージングの臨床使用ガイドラインの策定を行う。また、今後医薬品としての申請・上市が予想される普及型診断薬の標準化に向け、撮像・解析法および相互互換性等についての検討を行う。

B.研究方法

本研究は、アミロイドイメージングを用いてアルツハイマー病(AD)発症進展の自然経過を示す基礎データを収集し、これに基づいてその臨床の有効性、特にAD発症予測と病態進行予測における実用性を明らかにする。

わが国で現在アミロイドイメージング研究を施行している全施設を網羅し、平成19年度より5年計画で開始されたアルツハイマー病総合診断体系実用化プロジェクト(J-ADNI:症例数約200例)を支援すると共に、J-ADNI外で収集された症例(症例数1500以上と推定)を可能な限り解析互換性のあるデータとして集積する。また、アミロイドイメージングに関わる技術的諸問題の解決を図り、多施設臨床研究が可能な高度な標準化を達成する。本研究は、2種のアミロイドイメージング製剤 ^{11}C -PiBと ^{11}C -BF227を用い、それぞれ以下の施設で検査を施行する。

^{11}C -PiB-PET検査実施施設(19施設):

東京都健康長寿医療センター研究所(石井賢二)、放射線医学総合研究所(須原哲也)、大阪市立大学・理化学研究所(塩見進、渡辺恭良)、先端医療センター(千田道雄)、浜松医科大学(尾内康臣)、先端医学薬学研究センター(松成一朗)、東京大学(百瀬敏光)、国立精神・神経医療研究センター(今林悦子)、群馬大学(池田将樹:研究協力者)、松任石川中央病院(横山邦彦:研究協力者)、湘南あつきクリニック(畑下鎮男:研究協力者)、香川大学(西山佳宏:研究協力者)、藤元早鈴病院(藤田晴吾:研究協力者)、名古屋市リハビリテーションセンター(田島稔久:研究協力者)、国立国際医療研究センター(南本亮吾:研究協力者)、近畿大学(石

井一成：研究協力者）、南風病院（加治屋より子：研究協力者）、大分大学（木村成志：研究協力者）、相澤病院（小口和浩：研究協力者）

¹¹C-BF227-PET検査実施施設（2施設）：
東北大学（田代学）、国立長寿医療研究センター（加藤隆司）

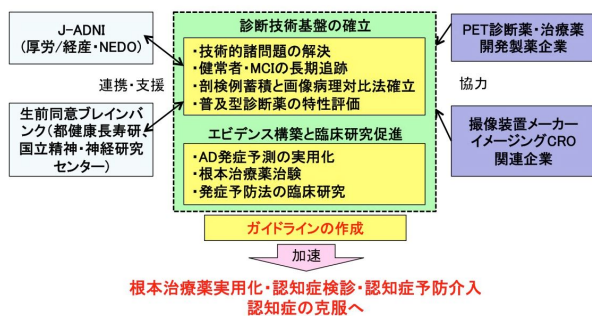


図2 本研究の流れ

アミロイド診断薬の品質基準化と管理を東京都健康長寿医療センター研究所の石渡喜一（研究協力者）が担当する。PET撮像方法の標準化と品質保証は、先端医療センターの千田道雄が担当する。実施にあたっては画像CRO企業（株）マイクロンの協力を得る。J-ADNI臨床研究全体との連携には東京大学の岩坪威（J-ADNI主任研究者）があたる。また、統計学的な解析を国立保健医療科学院の佐藤元が行う。剖検評価法の標準化と剖検支援は健康長寿医療センター研究所の高尾昌樹と国立精神・神経研究センターの齊藤祐子（研究協力者）が担当する。診断薬開発企業（ピラマール、GEヘルスケア、日本イーライリリー）の協力により、普及診断薬（¹⁸F-Florbetaben, ¹⁸F-Flutemetamol, ¹⁸F-Florbetapir）の提供を受け、臨床研究を実施し集積特性の詳細を明らかにする。

平成 23 年度はこれまでに取得した画像データと公開されている US-ADNI（北米）および AIBL（豪）の画像データを用いて、標準的解析評価法を確立し、PiB-PET データが国際的に互換性のあることを確認した。平成 24 年度は経時追跡症例を蓄積し、時系列データの定量評価法を確立した。また、剖検例を蓄積し（最終年度までに 10 例目標）画像との対

比方法を確立する。また、普及型アミロイドイメージング診断薬について、製薬企業の協力により臨床研究を実施してその集積特性を評価する研究を開始する。平成 25 年度は臨床例、剖検例の蓄積を引き続き行い、これらのデータ解析により、アミロイドイメージングによる AD 発症予測法のエビデンス構築を目指す。本研究を通じ多施設共同研究における診断薬・画像品質管理法をイメージング CRO と協力して確立する。また、現行 PET 撮像装置の持つ技術的課題（装置間差や脳撮像時の定量性の問題）の解決を装置メーカーと共同で図る。

（倫理面への配慮）

本研究は臨床研究倫理指針に沿って遂行する。本研究の遂行について、アミロイドイメージング検査及び付随する検査項目について、研究代表者および研究分担者施設倫理委員会において承認済みまたは承認予定である。

本研究への参加については、インフォームドコンセントに基づき、本研究に同意した被験者のみに行われる。対象者がアルツハイマー病であるために直接本人から有効な同意を得ることが困難な場合は、本人の意志や利益を代弁できる配偶者、成人の子、成人の兄弟姉妹、同居の親族を代諾者に選定し、同意を文書により得る。

画像を含めた被験者の情報は各施設において個人情報情報を匿名化・非連結化した上で集約的解析に用いる。

アミロイドイメージングの安全性については、本研究に参加する東京都健康長寿医療センター、放射線医学総合研究所、大阪市立大学、東北大学、国立長寿医療研究センター等において既に計 800 例を超える経験があり、また全世界数十施設の実施例と合わせ、副作用などは報告されておらず安全性に問題はないと考えられる。プロトコル全体での放射線被曝も、一般的な診療放射線医学検査の被曝量と照らし合わせ安全性に問題ないと考えられる。

C. 研究結果

1. わが国のアミロイド PET の現状

本研究を通じて薬剤合成法、撮像プロトコール、読影判定法等の標準化と普及を推進した結果、平成 26 年 3 月現在、わが国で ^{11}C -PiB または ^{11}C -BF-227 を用いてアミロイドイメージングを実施している施設はわれわれが把握している範囲では、 ^{11}C -PiB 24 施設、 ^{11}C -BF-227 3 施設である (図 3)。これらに加え、4 施設が ^{11}C -PiB の立ち上げ準備中である。また、上記 2 薬剤以外の研究用アミロイドイメージング PET 診断薬を用いて臨床研究を実施している施設が 2 施設ある。また、J-ADNI2 臨床研究に関連して、米国 FDA では既に承認されているが、わが国においては未承認 (平成 26 年 3 月末現在) の診断薬を使用して臨床研究を実施する予定の施設が 10 施設余り計画されており、現在立ち上げ準備中である。

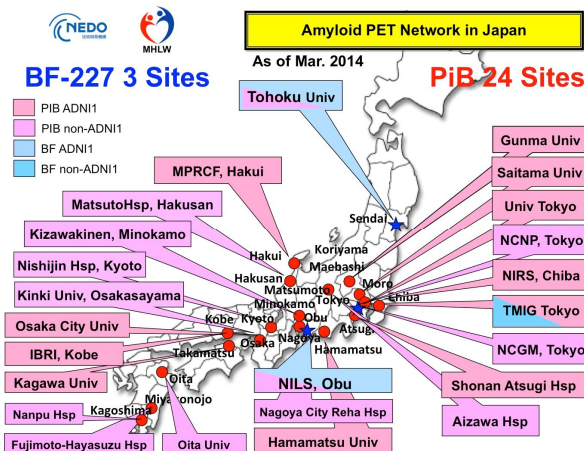


図 3 わが国におけるアミロイド PET 実施施設

2. 多施設データによる解析

東京都健康長寿医療センター研究所の石井らは、アミロイドイメージングの定量解析法の標準化目的で、オペレータ依存性のない自動計測システムを開発した (図 4)。この方法は、DARTEL による標準脳空間と標準 ROI セットを定義し、これを解剖学的標準化の逆変換によって各個人の脳に適用し、更に、セグメンテーションのデータを用いて脳外へのはみ出しを修正した上で計測する。

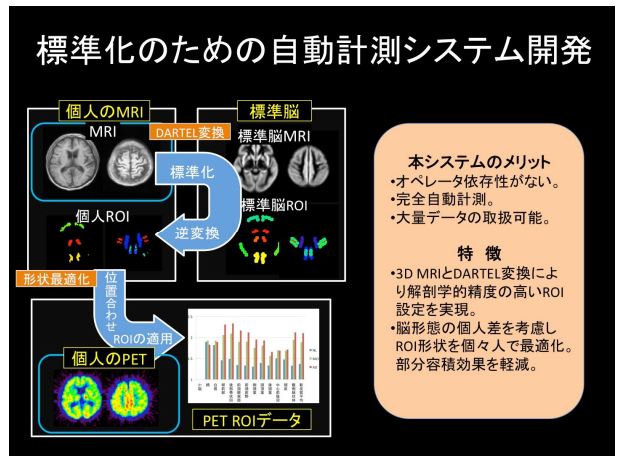


図 4 アミロイド PET の自動計測システム

この方法を適用したところ、撮像装置に関係なく、多施設のデータを、新皮質平均の SUVR 値のカットオフ値を 1.5 と設定することで視覚読影の陰性陽性判定と 100% 一致する判定を行うことが出来た。

国立保健医療科学院の佐藤らは、この計測値を統計学的に吟味し、ROC 解析によって、視覚的判定との整合性を最も良く得られる皮質平均 SUVR のカットオフ値が 1.499 であることを示し、経験的なカットオフ値 1.5 の妥当性を支持する結果となった。また、年齢、性別、ApoE4 の有無、臨床区分を加えたロジスティック回帰モデルは、PiB 判定を 85% の正答率で判別した。

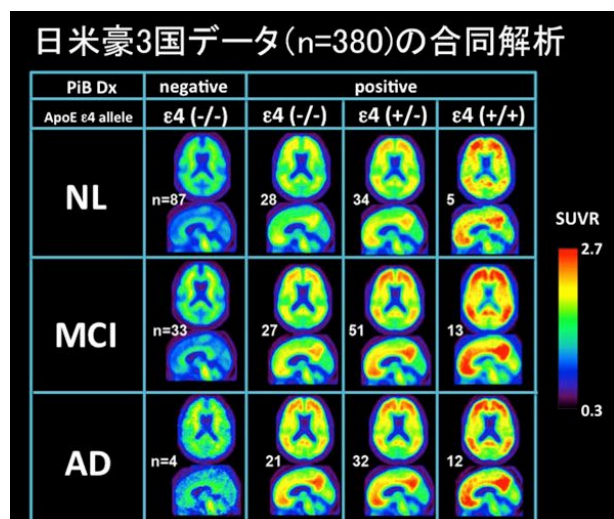
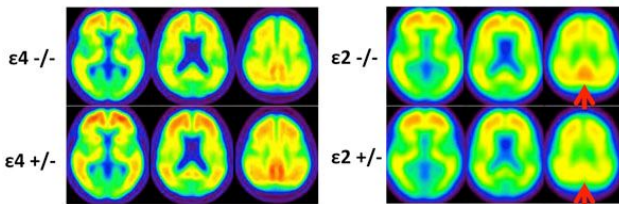


図 5 アミロイド集積における ApoE4 の影響

更に、東京都健康長寿医療センター研究所の石井らは、自動計測システムを J-ADNI、US-ADNI、AIBL の 3 カ国データに当てはめ、多国データの解析を行ったところ、カットオフ値 1.5 で判定する妥当性があり、PiB 陽性は、年齢、ApoE4 の有無に大きく影響されるが、国による違いはみられず、アミロイドイメージング所見の人種差は極めて小さいこ



とが分かった (図 5)。

図 6 アミロイド集積に対する ApoE2 と ApoE4 の影響

ApoE 遺伝子型が PiB 集積にどのように影響しているかを更に詳細に調べたところ、ApoE4 は dose dependent に PiB 集積を全般に増加させるのに対し、ApoE2 は、脳局所、特に楔前部と頭頂葉における集積を抑制する効果があることがわかった(図 6)。楔前部におけるアミロイド集積は、アルツハイマー病で最も顕著かつ特異的に見られる所見で、海馬萎縮の程度ともよく相関することが報告されており、病的意義の高い所見と考えられている。この部位のアミロイド集積を抑制していることは、ApoE がアルツハイマー病発症の予防因子として働くことと何らかの関係があると推測された。

東京都健康長寿医療センター研究所の石井らは、J-ADNI、US-ADNI 約 100 例のベースライン PiB 画像を皮質平均 SUVR 値によって 10 グループに分け、それぞれの平均画像を作成し、並べることで横断的データから PiB 集積の経時変化を推定することを試みた(図 7)。公衆における頻度から考慮すると、この集団は健常者の割合が少ないが、それにもかかわらず SUVR1.5 のカットオフ値に至るまでの低集積の症例が多い。このことから、集積のはじめはきわめて緩徐な経過で増加し、カットオフ値を超えたあたりから急激にスピードが増加することが示唆される。

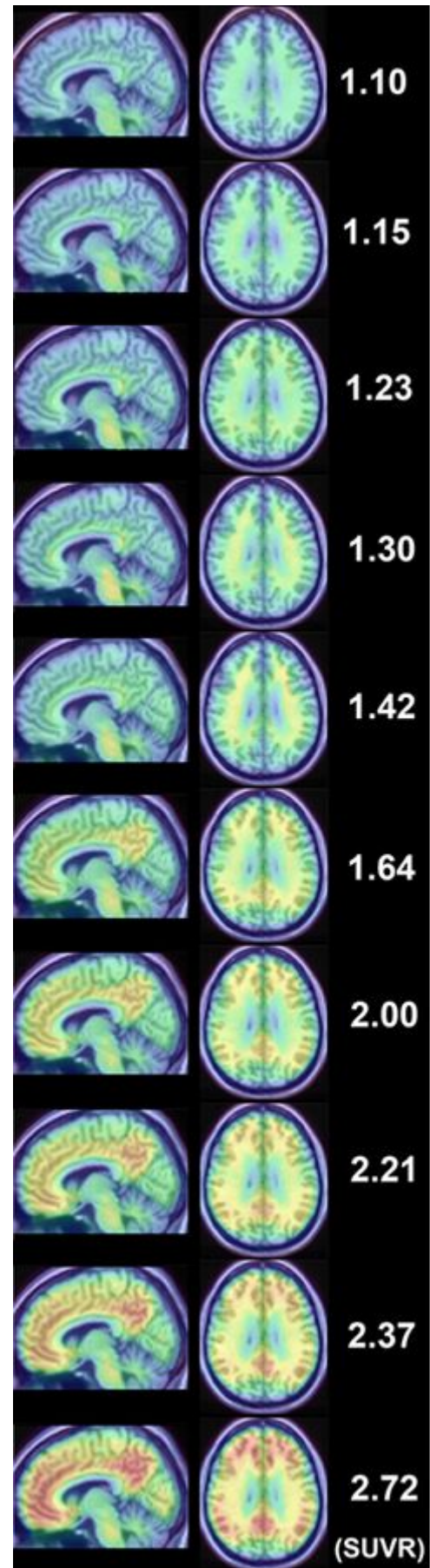


図 7 アミロイド集積過程のシミュレーション

このシミュレーションで見られる集積増加のパターンで注目すべき点は楔前部の集積が最も早く立ち上がることで、Braakのモデルとは異なる点である。その後前頭下面から前頭葉の集積が増加し、連合野全般に増加してゆく分布は概ね Braak のモデルに一致する。

東京都健康長寿医療センター研究所の石井らは J-ADNI 研究で収集された ^{11}C -PiB データのうち、フォローアップを完了した 106 例（健常者 46 例、MCI41 例、AD19 例）について、その ^{11}C -PiB 集積量の経時変化を臨床区分および ApoE4 の有無で検討した。

^{11}C -PiB 集積量は、これまでの研究で開発した DARTEL/SPM8 を用いた自動計測プログラムを用いて評価した。各臨床区分における ^{11}C -PiB 集積量は、健常者 (NL) < MCI < AD の関係があり、それぞれの臨床区分内で ApoE4 保有者が非保有者に比べて高い傾向が見られた（図 8）。

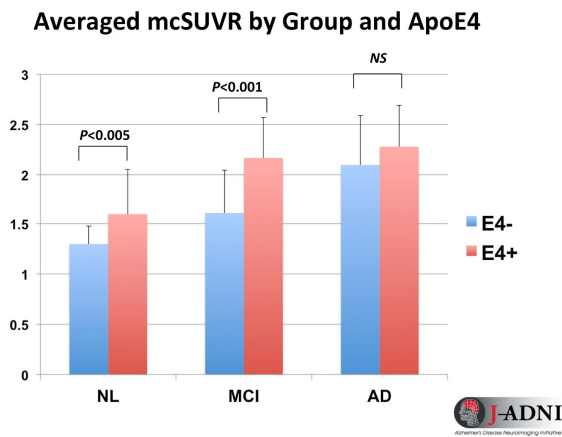


図 8 臨床区分と ApoE4 による ^{11}C -PiB 集積量

登録時画像の視覚読影による判定が陰性、疑い、陽性の区分毎に、 ^{11}C -PiB の集積量（皮質平均値：mcSUVR）の年次変化を計測したところ、陰性群では変化がなかった（0%/year）のに対し、疑い（少量集積）群では微増（0.2%/year）、陽性群では増加（2.3%/year）傾向が認められた。陽性群における増加も緩徐であり、年間 2.3% の速度で増加し続けると仮定すると、カットオフ値（mcSUVR = 1.5）から AD の平均レベルに到達するのに要する時間は 19

年程度であると推定された（図 9）。

Longitudinal change of PiB mcSUVR by Visual Read

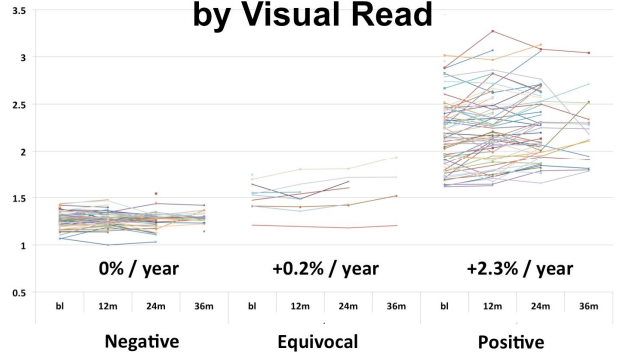


図 9 ^{11}C -PiB 集積の変化量（視覚読影区分別）

更に、臨床区分と ApoE4 保有の有無によって ^{11}C -PiB 集積量の変化率を比較すると、ApoE4 保有者では健常者群の変化率は 2.1%/year、MCI 群の変化率は 6.3%/year であるのに対し、AD 群では 2.6% と、MCI が最も高く AD が発症すると減速する。一方 ApoE4 非保有群においては、健常者群で 2.1%/year、MCI 群で 2.5%/year と MCI での加速が低く、AD 群では -4.4%/year と減少に転じる。このことより、ApoE4 保有者の方が、アミロイド集積量が多いことは先の研究結果で報告したが、年間あたりの増加率も ApoE4 保有者の方が高いことが分かった。また、AD を発症すると、ApoE4 保有群で増加率が鈍り、ApoE4 非保有群では減少に転じるのは、病態の進行に伴うアミロイド沈着の増加と、萎縮の進行とのバランスの結果と考えられる（図 10）。

以上のように、ApoE4 はアミロイドイメージングで評価されるアミロイド沈着量だけでなく、その経時変化率にも大きな影響を及ぼすことが確認された。

Averaged Longitudinal change of PiB mcSUVR by ApoE and Group

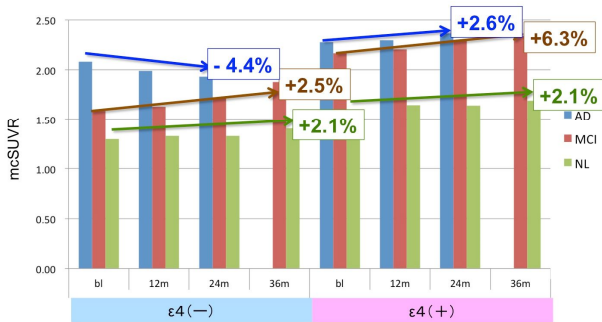


図 10 ApoE4 と臨床区分別の ^{11}C -PiB 集積年変化率

3 . 計測法の技術的問題

先端医療センターの千田らは、3D ダイナミック収集における視野外（体幹部）放射能からのノイズがどのように定量性に影響しているかを検討した。実際の ^{11}C -PiB 撮像条件での人体内における放射能分布を実測し、それを模したファントムを構成し、視野外からの放射線が頭部画像に与える影響を観察した。その結果、部位により不均一な影響が認められることが分かった。3D ダイナミック収集、特に早期相における視野外（体幹部）放射能からのノイズが動態解析で得られる分布容積比（DVR）に与える影響について検討更に検討を行った結果、視野外放射線によって視野内の脳 PET 画像の定量値は体軸方向で不均一な誤差を生じ、この誤差の程度は機種によって大きく異なることがわかった。3D ダイナミック収集による定量計測を行う場合、使用する撮像装置がどの程度の誤差を生じうるか、このファントム実験によって性能評価を行うことが可能となった。これにより多施設共同研究や治験を実施する際のデータの信頼性を担保することができる。

また、千田らはこの視野外放射能からのノイズが、ダイナミックスキンのデータをモデル解析した場合、解析結果にどの程度の影響が及ぶかについて、ファントム実験から予想されるノイズを負荷したデータを用いてシミュレーションを行った。その結果、ノイズの解析結果への伝搬はモデルによって異なり、Multilinear reference tissue model 2 法よりも

Logan graphical analysis with reference tissue 法の方がノイズの影響が少ないことが分かった。

4 . 撮像装置の性能評価と標準化

アミロイド PET 診断薬はこれまで研究に広く用いられてきた ^{11}C -PiB のほか、 ^{18}F 標識の Florbetapir および Flutemetamol の普及が今後予想され、J-ADNI2 でも用いられることになった。先端医療センターの千田らは、ファントムデータに基づいて、アミロイド PET 診断薬ごとの最適な画質と再構成条件について検討を行った。アミロイド PET は非特異的な集積のある白質に隣接した灰白質への少量の集積を検出する必要がある。このため、日本核医学会の定める認知症研究の PET 撮像のための画質基準は、分解能、雑音、均一性に加え、白質と皮質のコントラストも必要とされている。J-ADNI1 開始時に収集されたファントムデータでこれらの項目について撮像装置ごとの性能評価を行った。その結果、いずれの撮像装置も分解能は学会基準を満たしたが、コントラストは基準に達しない装置があった。また、最新の PET/CT 装置で複数の診断薬について画質を確認したところ ^{11}C -PiB と ^{18}F -Flutemetamol は雑音が大きくなる傾向があり、平滑化が必要なことが分かった。ファントムによる撮像装置の性能評価は、多施設臨床研究の質の確保に有用であると考えられた。

5 . 解析法の開発と標準化

埼玉医科大学（発表当時の所属）の今林らは、PET/CT 装置で撮像した際に同時に得られる CT 画像を用いて、 ^{11}C -PiB PET 画像の部分容積効果を補正する試みを行った。MRI を用いた萎縮補正法と比較したところ、CT 画像を用いた方法でも、補正によって集積値が大きくなる傾向が認められ、部分容積効果補正により、判別能向上が期待できる結果が得られた。

国立長寿医療研究センターの加藤らは、 ^{11}C -BF-227 によるアミロイドイメージングの視覚判定法を確立した。 ^{11}C -BF-227 は ^{11}C -PiB と比較し

て感度が低く、集積値の差が小さいために、集団解析では病態を反映した傾向が得られていたものの、個々の例における判定は必ずしも容易ではなかった。加藤らは、一定の条件で処理・表示した画像について、側頭葉外側部の集積の有無によって陽陰性を判定する方法を考案した。この方法に基づいて J-ADNI 症例の判定を行ったところ、健常者、MCI、AD のそれぞれの陽性率は 0%、29%、100%となり、髄液 Aβ42 と ptau の結果との整合性も確認された。¹¹C-BF-227 の集積分布は ¹¹C-PiB のそれとはやや異なっており、その集積機序の病理学的背景については今後更に明らかにする必要がある。

東京大学の百瀬らは、¹¹C-PiB のダイナミック画像を用いて、脳内アミロイド蓄積量を全自動で定量化するシステムを開発した。早期相の画像を用いることで、解剖学的標準化と関心領域の自動設定を正確に行い、後期画像とダイナミックデータの動態解析から SUVR と DVR の定量値を求めるシステムである。再現性よく定量計測ができるため、病態の解析、疾患の自然経過観察や治療薬効果評価などに用いることができる。

東京都健康長寿医療センター（発表当時の所属）の今林らは、脳血流 SPECT の解析ツールとして広く用いられている eZIS を ¹¹C-PiB 画像解析に応用した。解剖学的標準化用の ¹¹C-PiB テンプレートを自作し、判定の対象となる画像と正常データベースの統計比較を行った。その結果、視覚読影では判定の難しかった症例で、早期の集積増加がとらえられており、補助診断法として有効である可能性が示唆された。多施設研究のデータ解析では、3D MRI に基づいた関心領域設定が一般的であり、非常に手間をかけた解析を行っているのが実態である。アミロイド PET の後期画像のみを用いて、手軽に定量解析や個々の判定補助をしてくれるソフトは、今後検査の普及と共に、診療の場で必要性を増してくると考えられ、さらなる精度の向上が期待される。

浜松医科大学の尾内らは、¹⁸F-FDG PET と 3D-SSP を用いた脳領野感度分布図を開発し、診断支援法 (CAD) としての有用性を評価してきた。こ

の方法で解析した ¹⁸F-FDG PET の正診率と、¹¹C-PiB PET で得られる診断精度を比較したところ、AD の鑑別に ¹¹C-PiB と同程度の 99%近い正診率が得られ、有用性が確認された。我々の研究はアミロイドイメージングの有用性の検証と、その実用的な利用方法を構築してゆくことが目的であるが、実用的な診断プロセスを構築する上では、画像の病態生理学的意義の明確なアミロイドイメージングによって、従来の検査方法の意義を再確認し、それによって、従来の検査法を用いたより効率的な検査体系を組み上げるアプローチも有効あり、検討を重ねてゆきたい。

先端医学薬学研究センターの松成らは、人工知能を用いた脳アミロイド PET 自動診断法を開発した。機械学習プログラムである PRoNTo を用い、学習アルゴリズムとして Support vector machine (SVM) を用いた。PRoNTo による自動判定結果を、視覚読影を真として比較したところ、感度 93.6%、特異度 100%、正診率は 97.2%と、十分実用的なレベルであった。しかし、脳の一部にのみアミロイド沈着のある症例については、視覚読影陽性でも PRoNTo では陰性と判定される例が 3 例存在し、このような症例についての感度を向上する必要があると考えられた。

国立長寿医療研究センターの加藤らは、データの公表されている標準的脳区分法 Automated Anatomical Labeling (AAL) を用いて、自動的に局所及び皮質平均の ¹¹C-PiB 集積量を定量する方法を開発した。J-ADNI における ¹¹C-PiB の視覚判定による中央読影結果と比較すると、陰性陽性の区分に相当するカットオフ値は 1.26、健常者と AD の区分に対応するカットオフ値は 1.46 であり、東京都健康長寿医療センター研究所の石井らによって開発された自動計測法による定量値におけるカットオフ値 (1.53 および 1.61) と対応し良い相関を示した。自施設のデータと、J-ADNI で収集された多施設のデータにおいてもカットオフ値による判定制度は良好であり、多施設研究に使用できる計測法であることが示された。

国立精神神経医療研究センターの今林らは、¹¹C-PiB PET の陽陰性判定を客観的に行う自動的補助診断法として、統計画像法による Z スコアマップを利用する方法を開発した。この方法で後期画像を小脳皮質への集積値で正規化した SUVR 画像と、ダイナミック画像から生成した DVR 画像を関心領域法による結果と比較して判定したところ、DVR 画像の方が、偽陽性が少なく、精度が高いと考えられた。関心領域法による判定では陰性であったが、統計画像法で後部帯状回領域の集積の増加が示唆された例があり、初期集積の検出に有用である可能性が示唆された。

東京大学の百瀬らは、¹¹C-PiB PET の経時変化について検討した。それにあたり、別モダリティの解剖学的参照画像を必要としない、初期画像を用いた関心領域設定法を開発した。これにより、ダイナミック解析による分布容積 (DV) と後期画像 (SUV) の小脳比である DVR と SUVR を求め、3 回の撮像を行った 9 例のデータの経時変化を検討した。DVR に比べ SUVR で変動が大きい傾向が見られた。健常者ではほとんど変化がなかったが、軽度認知障害者やアルツハイマー病患者ではやや低下する傾向も認められた。

6. 病態理解とアミロイドイメージングの臨床的意義

浜松医科大学の尾内は、健常高齢者におけるアミロイド蓄積と、ワーキングメモリー課題の成績との相関を検討した。その結果、認知機能正常の高齢者ではアミロイド蓄積が多いほどワーキングメモリー課題の成績が低下する傾向が認められ、アミロイド β 蓄積が神経活動に何らかの悪影響を与えていることが示唆された。

浜松医科大学の尾内らは、AD 患者脳内のアミロイド蓄積とニコチン受容体 (α4β2 nAChR) 密度との関係を ¹¹C-PiB と ¹⁸F-2FA を用いて検討した。AD では視床、マイネルト基底核領域、前頭葉、側頭葉で α4β2 ニコチン受容体の結合能が低下し、特に前頭前野とマイネルト基底核領域において ¹⁸F-2FA 結合と ¹¹C-PiB 集積との間に有意な逆相関があること

がわかった。また、マイネルト基底核領域と前頭前野での ¹⁸F-2FA 結合は FAB スコアと相関していた。これらの結果より、アミロイド β 沈着によるコリン神経系障害が AD の認知機能障害の発現に重要であることが分かった。

大阪市立大学の塩見らは、臨床的にアルツハイマー病と診断されたが、¹¹C-PiB PET が陰性であった症例について臨床的な検討を行った。その結果、FTD や老年者タウオパチーといった非アルツハイマー病型の変性疾患が混入している可能性が考えられたほか、髄液 Aβ が低下し、AD 以外の疾患は考えにくい一群があることが分かった。

大阪市立大学の塩見と理化学研究所の渡辺のグループは、前頭側頭葉変性症 (FTLD) におけるアミロイド集積について ¹¹C-PiB を用いて検討した。臨床的に FTD と診断された 16 症例の大半は ¹¹C-PiB 陰性であったが、¹¹C-PiB 陽性例が 2 例存在し、これらの ¹⁸F-FDG PET 所見は側頭頭頂葉優位の代謝低下を示す AD 型の分布であった。FTD-ALS は 2 例とも ¹¹C-PiB 陰性、Semantic Dementia は 3 例中 1 例が ¹¹C-PiB 陽性で、¹⁸F-FDG PET はやはり AD パターンであった。進行性非流暢性失語症 (PNFA) を呈する症例では 3 例中 1 例が ¹¹C-PiB 陽性であったが、陽性例は少量の集積に留まり、¹⁸F-FDG PET は FTD 型であった。これらの所見より、FTD の臨床診断基準を満たしていても背景病理としては AD が疑われる症例が存在する事が分かった。¹¹C-PiB は背景病理の推定に有用であり、今後疾患特異的な治療が開発されれば、日常臨床における診断にきわめて有用なツールとなることが期待される。

大阪市立大学の塩見らと理化学研究所の渡辺らのグループは更に、高齢認知症患者における ¹¹C-PiB PET と ¹⁸F-FDG PET 所見を検討した。従来臨床的にアルツハイマー病 (AD) と診断されていても、剖検病理所見による診断では非 AD 所見を有する症例が 20~30% 存在する事が知られている。そこで 80 歳以上の高齢認知症患者のうちアルツハイマー病の臨床診断基準を満たす症例について、画像所見を検討した。臨床的に AD と診断され、画像所見で FTD

が疑われる症例、臨床的に DLB が疑われる症例は除外している。対象例 25 例のうち、アミロイド陽性所見で AD 病理が疑われた症例が 15 例 (60%)、アミロイド陰性所見を呈する症例が 10 例 (40%) であった。アミロイド陰性症例は非 AD 病理、すなわち高齢者タウオパチーを背景病理としていることが推定されるが、これらの特徴は、男性が多く、MRI では大多数で海馬萎縮がみられた。また、¹⁸F-FDG PET では左右差を呈する症例が多かったが、MRI でも左右差を呈する例は少数であった。一方アミロイド陽性例でも、左右差を呈する例は認められ、MRI や ¹⁸F-FDG PET のみでは区別が付けられないことが分かった。従って、高齢者タウオパチーの診断を MRI や ¹⁸F-FDG PET で行うことは難しく、アミロイド PET が有用であると考えられたが、詳細は剖検所見との対比が今後必要である。

放射線医学総合研究所の須原らは、¹¹C-PiB を用いて AD とレビー小体型認知症 (DLB) を評価し、Aβ 沈着と神経病対の関連について検討した。AD では前頭前野の Aβ 沈着とアパシーが関連し、DLB では Aβ 沈着を伴う症例で AD と同様の脳萎縮を認めしたが、Aβ 沈着を認めない症例では明らかな脳萎縮を認めなかった。DLB は AD に次ぐ頻度を持つ認知症疾患であり、AD との鑑別がしばしば問題となる。また、Aβ 沈着を伴う場合と伴わない場合があり、それぞれの病態や予後、治療に対する反応がどのように異なるのか、アミロイドイメージングにより明らかにしてゆくことが可能であり、臨床知見の蓄積によって診断精度の向上やより適切な治療が可能になると期待される分野である。

先端医学薬学研究センターの松成らは、アルツハイマー病における微小出血と脳アミロイド沈着、糖代謝、灰白質容量の関係について検討した。脳 MRI T2*GE 法により、脳微小出血の有無を評価した。AD140 例のうち、微小出血は 23 例で認められたが、そのうち cerebral amyloid angiopathy (CAA) を伴う症例は 11 例であった。微小出血の有無で ¹¹C-PiB 集積に差は無く、集積部位にも関連は見られなかった。臨床的に診断されている AD では脳実

質に顕著なアミロイド沈着があるため、血管アミロイド沈着の ¹¹C-PiB 画像への寄与がわずかであるためと考えられた。CAA が合併している症例では灰白質容積、糖代謝が低下する傾向にあった。¹¹C-PiB は CAA でも集積が見られることが既に報告されており、¹¹C-PiB 集積が線維型老人斑への集積なのか、血管アミロイドへの集積なのか、問題になる可能性が指摘されていたが、後者の集積により前者がマスクされて診断を誤るようなことは、実際には非常に少ないと予想される。このような知見を積み重ねることで、¹¹C-PiB 画像の診断的意義をより正確に評価することができるようになると期待される。

東北大学の田代らは、特発性正常圧水頭症における脳内アミロイド沈着を ¹¹C-BF-227 と PET を用いて検討し、脳脊髄液シャント術による治療効果との関連について検討した。脳脊髄液シャント術を予定している probable iNPH 11 例に ¹¹C-BF-227 PET を実施し、健常高齢者群、AD 患者群と比較すると共に、その結果をシャント術後 3 ヶ月の治療効果と比較した。その結果 ¹¹C-BF-227 集積はシャント術による認知機能改善と有意な相関があり、アミロイド蓄積量が多いほどシャント術による認知機能の改善は小さかった。このことから、アミロイドイメージングは iNPH に対するシャント術の治療効果予測に有用であると考えられた。

国立保健科学院の佐藤は、日米豪 3 カ国の ADNI 連携研究で収集された ¹¹C-PiB PET データを解析し、脳各部位への ¹¹C-PiB 集積と、診断、ApoE4、¹¹C-PiB 判定を規定する因子分析を行った。大脳皮質領域への集積を規定している第一因子と、白質脳幹部への集積を規定している第二因子が存在し、これらは日米豪 3 カ国のデータに共通していた。第一因子は臨床診断と関連しており、¹¹C-PiB 判定と寄り密接に関連していた。このような解析により、MCI から AD へ移行する症例の予測・判別が今後可能になると期待される。

東北大学の田代らは、¹¹C-BF-227 を用いてレビー小体型認知症の臨床評価を試みた。¹¹C-BF-227 はアミロイド診断薬として開発された薬剤であるが、

α -synuclein への集積特性を有することが確認されている。DLB 患者の ^{11}C -BF-227 画像を AD 患者の画像と比較したところ、AD と同様の分布(前頭葉、側頭葉、後部帯状回)が見られるほか、AD では認められない高い集積が扁桃体に認められ、この分布の違いが α -synuclein への結合を反映している可能性が示唆された。 α -synuclein 標識 PET 診断薬は、タウ標識 PET 診断薬と同様に実用化が期待されている。 ^{11}C -BF-227 が α -synuclein 関連疾患の診断や病態解析に有用である可能性があり、今後の研究の発展が期待される。

7. 新しいアミロイド診断薬と撮像装置の適用

放射線医学総合研究所の須原らは、アストラゼネカ社が開発した PET 用アミロイド診断薬 ^{11}C -AZD2184 の評価を実施した。 ^{11}C -AZD2184 は ^{11}C -PiB をはじめとする従来の PET 用アミロイド診断薬と比較して白質への非特異的集積が少なく、投与後 30-40 分から 20 分程度の撮像時間で良好なコントラストの画像が得られた。また、前頭葉の集積も比較的低い傾向が認められ、 ^{11}C -PiB とは集積の分布がやや異なっていた。

東北大学の田代らは、 ^{18}F 標識のアミロイド診断薬である ^{18}F -FACT の臨床評価を実施し、被曝線量の計測も合わせて実施した。健康者群に比べアルツハイマー病患者群で有意に高い集積が認められ、白質への非特異的集積は ^{11}C -BF-227 に比べて少なく、診断薬としての有用性が示唆された。また、検査あたりの被曝線量も臨床使用上妥当な範囲であることが確認された。

東京大学の百瀬らは、今後普及の見込まれる ^{18}F -Florbetapir と最新の PET/CT 撮像装置を用い、新しく搭載された画像再構成法 (Time-of-Flight : TOF と分解能補正機能) が視覚評価および定量評価に及ぼす影響を検討した。その結果、TOF と分解能補正機能はコントラストと均一性を向上させ、脳回の細かな構造と白質 / 灰白質のコントラストの変化をより確実に捉えることが可能となった。熟練した読影者の読影結果には影響を及ぼさなかったが、評

価が容易になる効果があると推定された。また、参照領域として、小脳全体、小脳皮質、半卵円中心白質を選定し、それぞれの計測値で標準化した SUVR 値とその統計値 (Z スコア) について、カットオフ値による陰陽性の診断精度を、TOF と分解能補正の有無の条件の違いで比較したが、TOF と分解能補正の影響はみられず、何れの参照領域においても陰性群と陽性群の明確な分離が得られた。これらの検討から、最新の撮像装置と画像再構成法によるアミロイド PET 診断は、画質向上のメリットがあるが、陽陰性の判定結果に大きなブレはなく、診断そのものは安定した結果が得られることも確認された。

放射線医学総合研究所の須原らは、新たに開発したタウ蛋白病変標識リガンド ^{11}C -PBB3 を ^{11}C -PiB と共に用いて健康ボランティア、軽度認知機能障害、AD における脳内のアミロイドとタウ蛋白病変の分布や臨床症状との関連について検討した。アミロイド蓄積は軽度認知障害の時点で分布蓄積量共に、既に AD と同等のレベルに達していたが、タウ蛋白病変の分布は嗅内皮質から徐々に新皮質へと広がり、蓄積程度は認知機能障害の重症度と相関していた。タウ蛋白病変を可視化することのできる診断薬の評価のため、剖検病理との対比が必要であるが、タウイメージングが実用化すれば、AD や関連疾患の病態理解や治療薬開発を更に促進できると期待される。

8. 病態研究と画像病理対応

東京都健康長寿医療センター研究所の高尾と石井らは、アミロイドイメージングの意義を検証するため、 ^{11}C -PiB 集積と病理学的 $\text{A}\beta$ 沈着を解剖部位ごとに対応させる方法を開発し (図 11)、剖検の得られた 6 例について検討を行った。 ^{11}C -PiB 集積は小脳皮質を参照とし、検鏡により老人斑密度を評価している切り出し部位計 21 箇所について測定した。 $\text{A}\beta$ 沈着は免疫染色により染色された領域 (面積割合) を画像処理により抽出して定量評価すると同時に CERAD 基準により半定量的評価を行った。その結果、明らかに ^{11}C -PiB 陽性の脳部位は、neuritic plaque を含む多数の老人斑が存在し、CERAD 基準

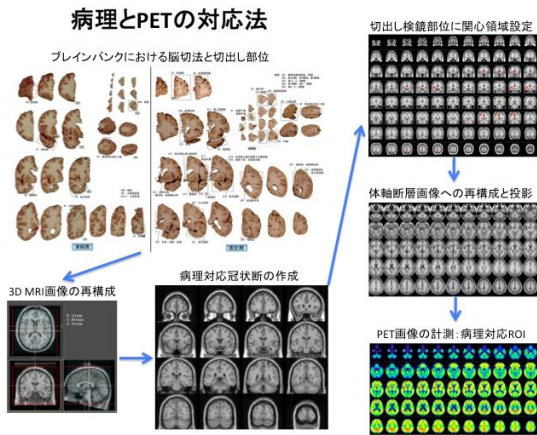


図 11 PET-病理対応法

で frequent の皮質はほとんど SUVR 値がカットオフ値以上であった。一方、明らかに陰性の皮質はわずかなびまん性老人斑を認める程度で CERAD 基準では sparse もしくは none に対応し、SUVR 値もカットオフ値未満である。一方皮質下領域については皮質におけるような明瞭な相関関係に乏しかった (図 12)。少数例ではあるが、皮質における ^{11}C -PiB 陽性集積は CERAD 基準で frequent のレベルの線維型老人斑の出現に対応し、かつ集積量は老人斑密度とよく相関していることが確認されたことにより、 ^{11}C -PiB は病態を示すマーカーとしての信頼度が高いことが示唆された。今後更に症例を積み重ねて、集積の意義を明らかにしてゆく必要がある。

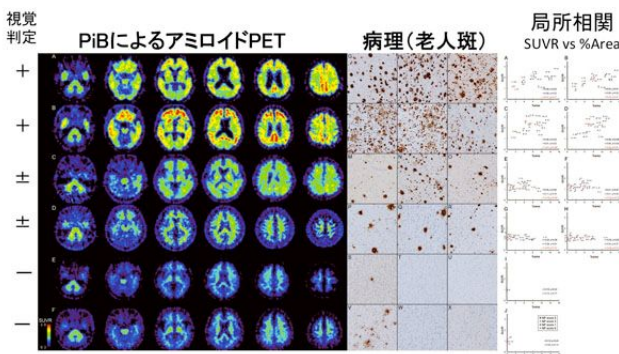


図 12 局所 ^{11}C -PiB 集積と老人斑密度は相関する

東京都健康長寿医療センター研究所の高尾らは、約 15 年の経過の認知症で 97 歳時に ^{11}C -PiB PET を施行し陽性所見が得られ、99 歳に死亡、剖検病理

診断との対比をし得た症例を報告した。 ^{11}C -PiB PET 施行前には、転倒や失神発作をくり返し、パーキンソニズムの存在からレビー小体型認知症が疑われた。病理所見では、 ^{11}C -PiB PET 陽性所見に対応する老人斑の出現 (Braak Stage C, Thal Phase 4) 神経原線維変化 (Braak stage V) も認め、アルツハイマー病の診断に相当する所見であった、それだけでなく、レビー小体病理 (Braak stage VI) TDP-43 proteinopathy、進行性核上性麻痺型変化、嗜銀顆粒性変化、多発性脳梗塞・出血も伴っていた (図 13)。このように、アミロイド PET 陽性所見はアミロイド病理 (線維型老人斑) の存在を示唆するが、アルツハイマー病以外の病態の存在を除外するものではない。高齢者認知症は単一病理のみによるとは限らず、複合病理の存在を前提に診断・理解するためには、他のバイオマーカーなどを合わせて検討し評価する必要があると考えられた。

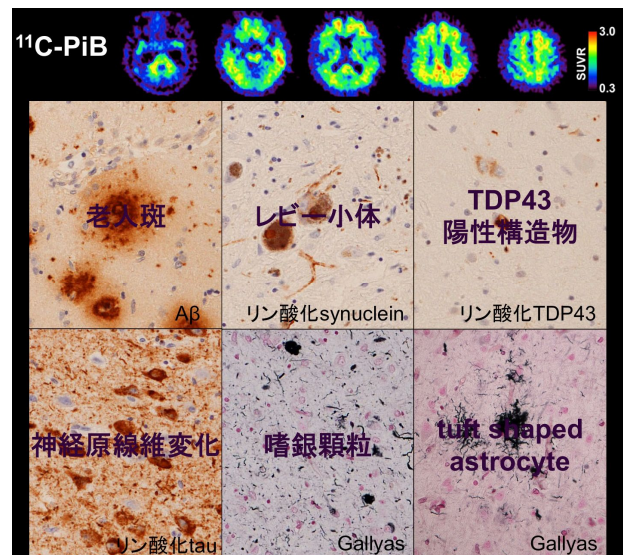


図 13 PiB 陽性高齢認知症患者における多彩な病理所見

9. 発症予測の可能性

東京都健康長寿医療センター研究所の石井らは、健常者の MRI および ^{18}F -FDG PET 画像追跡を実施し、結果的に認知機能の低下を来した症例の画像を後方視的に追跡し、いつ頃から画像に変化が現れているかを検討した。5年以上追跡した 111 名のうち、

追跡中に認知機能障害が発症し、その背景として AD が疑われたのは 5 例であった。平均すると、MCI due to AD 発症の約 3 年前、AD dementia 発症の約 5 年前から ^{18}F -FDG PET において後部帯状回や側頭頭頂葉皮質の代謝低下が検出されることが分かった。従って、経時的な神経損傷バイオマーカーの経時的追跡は非常に検出感度が高いことが分かった。下記症例 (図 14) は、 ^{11}C -PiB PET 陽性の健常者であり、追跡 5 年目の ^{18}F -FDG PET において後部帯状回と頭頂葉の代謝低下が検出された。上記の経験からは数年以内の認知機能障害の発現が予測される。

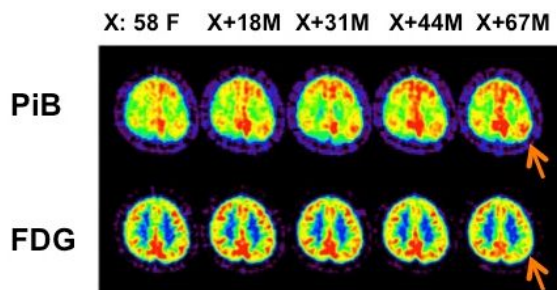


図 14 Preclinical AD における発症予測

10. アミロイドイメージング診断ワークショップの開催

アミロイドイメージングの日常診療における診断的意義を考察する目的で、研究会会議に合わせて、「アミロイドイメージング診断ワークショップ」を開催した。症例検討の形式をとり、具体的な症例について、その臨床経過や診察所見と、アミロイドイメージングおよび他の画像所見を提示し、その所見の解釈や診断的意義について討論した。症例提示にあたっては、付随する画像所見をできるだけ提示することと、アルツハイマー病の新しい臨床診断基準 NIA-AA2011 に沿って診断的考察を行うことを原則とした。平成 24 年度および平成 25 年度の 2 度にわたって開催したが、典型例や非典型例の所見、AD と非 AD 疾患との鑑別、若年性 AD の評価、MCI や preclinical AD における診断等における適用が議論され、日常診療にアミロイドイメージングをどのように活用できるかその有用性と限界を検討すること

ができた。また、準備中のガイドラインにおける臨床適用を考察する上でのコンセンサス形成に有用であったと考える。

D. 考察

本研究を通して、アミロイドイメージングの撮像法、解析法等について様々な技術開発を行い、多施設で実施しても再現性が高い検査を実施できるようになった。

アミロイドイメージングを用いて MCI から AD への移行を精度高く予測できるようになり、現在の臨床診断基準 (NIA-AA2011) では MCI due to AD の診断に相当する。健常アミロイド陽性者における発症予測法はまだ確立されていないが、 ^{18}F -FDG PET のような神経障害マーカーを経時的に追跡することにより、認知機能障害出現前の変化を検出することができることが示された。今後、preclinical AD の長期追跡により発症を予測することのできるマーカーが更に抽出されてゆくものと期待される。

アミロイドイメージングはアルツハイマー病におけるアミロイド β 沈着の変化を追跡することのできる画像診断であり、最も早期の病態を検出できる可能性のある検査法である。しかし、アミロイド「陽性」所見の意味するところは、病理学的にはアルツハイマー病の病理診断に匹敵する老人斑密度が既に存在する事を意味していることが、われわれの剖検例における画像病理対比においても確認されている。アミロイドイメージングによるアミロイド沈着の経時変化の検討から、その経過はきわめて緩徐であることが確認された。現在のアミロイドイメージングの臨床適用は、陽陰性の判定に基づいて意味のあるものとされているが、その集積量や分布の解析、特に陽性となるカットオフ値に到達するまでの集積の過程を追跡することが可能な感度の高い検査法の開発が求められている。

本研究を通してアミロイドイメージングによる認知症の病態理解、診断的意義の検討を進めることができた。アミロイドの沈着は決して良性の現象ではなく、様々な病態に関与していることが示された。

アミロイドイメージングはアルツハイマー病の病態理解を大きく前進させたが、一方で、日常臨床で遭遇する認知症はアルツハイマー病以外の背景病理を有する場合や、アルツハイマー病と他の病態が混在する場合も少なくない。このような状況でアミロイドイメージングをどのように用いてゆくかは、慎重に検討する必要がある。認知症疾患の年齢別発症頻度を考慮して、アミロイドイメージングの診断意義を考察する必要がある。

また、アミロイド沈着とその時間的变化に ApoE4 の影響が非常に大きいことが我々の研究で明らかになった。診断や介入対象者の選択において、単一のカットオフ値を用いるべきか、ApoE4 保有の有無に応じて異なるカットオフ値を用いるべきかについて、今後追跡研究のデータを解析して検討する必要がある。

本研究を通じて 10 例を超える貴重な剖検例を蓄積することができた。これらは現時点で本邦における ^{11}C -PiB PET と剖検対比のできる全症例である。これらの症例の検討を通して、アミロイドイメージングの有用性と限界も明らかにされつつある。更に剖検例を蓄積し、タウイメージングなどの新しい診断技術も合わせることで、精度の高い AD 発症予測法の確立ができると考えられる。

E. 結論

本研究を通じて、アミロイドイメージング診断技術の国際的標準化を達成し、国内研究基盤を構築した。

アミロイド PET における陽性所見は病理診断における CERAD 基準の moderate ~ frequent に相当し、線維型老人斑密度を反映する。

アミロイド PET と関連検査により健常者における発症予測は可能であると考えられた。詳細なリスク評価は今後の課題である。

本研究の成果を土台として、関連学会（日本認知症学会、日本神経学会、日本核医学会）と合同ワーキンググループを結成し、アミロイドイメージング適性臨床使用のためのガイドライン作成作業を行っ

た。その骨格については添付文書参照。

F. 研究発表

1. 論文発表

- 1) Sengoku R, Matsushima S, Murakami Y, Fukuda T, Tokumaru AM, Hashimoto M, Suzuki M, Ishiwata K, Ishii K, Mochioet S. ^{11}C -PiB PET imaging of encephalopathy associated with cerebral amyloid angiopathy. *Int. Med.* (in press)
- 2) Ishibashi K, Miura Y, Oda K, Ishiwata K, Mizusawa H, Ishii K. Alzheimer's disease-like pattern of ^{18}F -FDG uptake during a hyperglycemia state and negative ^{11}C -PiB binding in a patient with mild cognitive impairment. *J Alzheimer's Dis.* (in press)
- 3) Sakurai Y, Ishii K, Sonoo M, Saito Y, Murayama S, Iwata A, Hamada K, Sugimoto I, Tsuji S, Mannen T. Progressive apraxia with micrographia presenting as corticobasal syndrome showing extensive Pittsburgh compound B uptake. *J Neurol* 2013; 260:1982-1991
- 4) 石井賢二, 初田裕幸, 齊藤祐子, 村山繁雄. 神経変性疾患における PET 画像の臨床・病理対応. *Cognition and Dementia* 2013;12 (1): 41-47.
- 5) 石井賢二. 画像検査から見た認知症の鑑別診断. *最新医学*. 2013;68(4):767-774.
- 6) 石井賢二. アミロイドイメージングの基礎. *老年精神医学雑誌*. 2013;24(5):503-512.
- 7) 石井賢二. 発症前に診断することは可能か. *からだの科学*. 2013;278:89-93.
- 8) Sugimoto A, Koyama S, Midorikawa A, Futamura A, Ishiwata K, Ishii K, Miller MW, Kawamura M. Is this a new type of primary prosopagnosia, both progressive and apperceptive? *Neuropsychiatric Disease and Treatment* 2012;8:1-5.

- 9) Minamimoto R, Ishii K, Kubota K, Morooka M, Okasaki M, Ito K, Mitsumoto T, Nakajima K, Sato T, Mochizuki M, Okazaki O. Amyloid imaging mismatch. *Clin Nucl Med*. 2012;37(8):807-809.
- 10) Villemagne VL, Klunk WE, Mathis CA, Rowe CC, Brooks DJ, Hyman BT, Ikonovic MD, Ishii K, Jack CR, Jagust WJ, Johnson KA, Koeppe RA, Lowe VJ, Masters CL, Montine TJ, Morris JC, Nordberg A, Petersen R, Reiman EM, Selkoe DJ, Sperling RA, Laere KV, Weiner MW, Drzezga A. Aβ Imaging: feasible, pertinent, and vital to progress in Alzheimer's disease. *Eur J Nucl Med Mol Imaging* 2012;39:209-219.
- 11) 石井賢二 . アミロイドイメージングの現状と有用性 . 神経内科 . 2012;77(6):597-605.
- 12) 石井賢二 . 認知症の画像診断 . 医薬ジャーナル . 2012;48(8):1973-1977.
- 13) 石井賢二 . PETを用いた新しい脳機能診断 Rad Fan . 2012;10(12):48-50.
- 14) 石井賢二 . アミロイドイメージングとアルツハイマー病の発症予測・予防研究 . Medical Science Digest . 2012;38(10):432-435.
- 15) 石井賢二 . 精神疾患の生物学的検査法の近未来 アミロイドPET . 臨床精神医学 . 41(7):863-869, 2012.
- 16) 石井賢二 . 画像検査から見た認知症疾患の鑑別診断 . 最新医学 . 31(4):767-774, 2012.
- 17) 石井賢二 . Preclinical stageのアミロイドイメージングから期待されるもの . 老年精神医学雑誌 . 23(6):693-700, 2012.
- 18) 石井賢二 . 認知症診断におけるマルチモーダルアプローチ : アミロイドPETとFDG-PETによる認知症診断 . *Cognition and Dementia* . 11(2):14-20,2012.
- 19) 石井賢二 . 病態理解と薬剤開発におけるアミロイドPET検査の現状 . 老年期認知症研究会誌 . 18:84-88, 2011.
- 20) 石井賢二 . 認知症の画像診断 (MRI, SPECT, PET) . 日本内科学会誌 . 100(8):2116-2124, 2011.
- 21) 石井賢二 . 認知症のPET・SPECT診断 . 総合臨床 . 60(9):1883-1890, 2011.
- 22) 石井賢二 . PETによるアミロイドイメージングの現状と展望 . *INNERVISION* . 26(1):46-49, 2011.
- 23) Okada H, Ouchi Y, Ogawa M, Futatsubashi M, Saito Y, Yoshikawa E, Terada T, Oboshi Y, Tsukada H, Ueki T, Watanabe M, Yamashita T, Magata Y. Alterations in α4β2 nicotinic receptors in cognitive decline in Alzheimer's etiopathology. *Brain*. 2013;136(10):3004-17.
- 24) Ito K, Shimano Y, Imabayashi E, et.al: Concordance between ^{99m}Tc-ECD SPECT and ¹⁸F-FDG PET interpretations in patients with cognitive disorders diagnosed according to NIA-AA criteria. *Int J Geriatr Psychiatry*. 2014 Mar 29. doi: 10.1002/gps.4102. [Epub ahead of print]
- 25) Imabayashi E, Matsuda H, Tabira T, Arima K, Araki N, Ishii K, Yamashita F, Iwatsubo T; Japanese Alzheimer's Disease Neuroimaging Initiative. Comparison between brain CT and MRI for voxel-based morphometry of Alzheimer's disease. *Brain Behav*. 2013 Jul;3(4):487-93.
- 26) 百瀬敏光 . 神経伝達機能イメージング . Annual Review 神経 . 鈴木則宏 , 祖父江元 , 荒木信夫 , 他 編 . 中外医学社 . 50-62, 2013.
- 27) Yamamoto K, Shimada H, Koh H, Ataka S, Miki T. Serum levels of albumin-amyloid beta complexes are decreased in Alzheimer's disease. *Geriatr Gerontol Int*. 2013 Sep 11 doi: 10.1111/ggi.12147. [Epub ahead of print]
- 28) 安宅鈴香 , 嶋田裕之 . [¹¹C] PiB によるアミロイドPET . 映像情報メディカル . 2013年6月号 第45巻 . P542-547.
- 29) 嶋田裕之 . DIAN 研究 . *BRAIN & NERVE* .

Vol 10.1179-84.2013.

- 30) 嶋田裕之 . 画像診断と新しい診断ガイドライン .
Dementia Japan . Vol 27.324-33.2013.
- 31) 松成一郎 . アルツハイマー病の画像検査 (MRI, SPECT, PET) . からだの科学 .278.69-72.2013.
- 32) Yamane, Y, Ikari, T, Nishio, K, Ishii, K, Ishii, T, Kato, K, Ito, D.H.S, Silverman, M, Senda, T, Asada, H, Arai, M, Sugishita, T, Iwatsubo, and the J-ADNI Study Group,
Visual-Statistical Interpretation of ¹⁸F-FDG-PET Images for Characteristic Alzheimer Patterns in a Multicenter Study: Inter-Rater Concordance and Relationship to Automated Quantitative Evaluation.
AJNR Am J Neuroradiol originally published online on August 1, 2013, 10.3174/ajnr.A3665.
- 33) 伊藤健吾, 加藤隆司, 文堂昌彦, 中村昭範 . アルツハイマー病診断の画像診断, 基礎講座: 老年精神医学と Brain Imaging . 老年精神医学雑誌 . 24:707-714, 2013.
- 34) 伊藤健吾, 加藤隆司 . 形態 MRI, 脳血流 SPECT および糖代謝 FDG-PET アルツハイマー病診断のバイオマーカー ; 最近の進歩 . 老年精神医学雑誌 . 24:155-162, 2013.
- 35) 加藤隆司, 新畑 豊, 伊藤健吾 . 特集「FDG-PET のがん診療以外への応用」脳疾患への応用 (認知症) . 映像情報 Medical .45(5); 393-398.2013.
- 36) 平岡宏太良 . 特発性正常圧水頭症の疫学、診断、病態に関する研究 . 東北医学会雑誌 . 2013;125(1):79-82.
- 37) Kanno S, Saito M, Hayashi A, Uchiyama M, Hiraoka K, Nishio Y, Hisanaga K, Mori E.
Counting-backward test for executive function in idiopathic normal pressure hydrocephalus. Acta Neurol Scand. 2012;126 (4):279-286.
- 38) Kaneta T, Okamura N, Arai A, Takanami K, Furukawa K, Tashiro M, Furumoto S, Iwata R, Takahashi S, Arai H, Yanai K, Kudo Y.
Analysis of early phase [¹¹C]BF-227 PET, and its application for anatomical standardization of late-phase images for 3D-SSP analysis. Jpn J Radiol. 2014;32(3):138-144.
- 39) Shidahara M, Tashiro M, Okamura N, Furumoto S, Furukawa K, Watanuki S, Hiraoka K, Miyake M, Iwata R, Tamura H, Arai H, Kudo Y, Yanai K. Evaluation of the biodistribution and radiation dosimetry of the ¹⁸F-labelled amyloid imaging probe [¹⁸F]FACT in humans. EJNMMI Res. 2013;3(1):32.
- 40) Sato H, Ito C, Tashiro M, Hiraoka K, Shibuya K, Funaki Y, Iwata R, Matsuoka H, Yanai K. Histamine H receptor occupancy by the new-generation antidepressants fluvoxamine and mirtazapine: a positron emission tomography study in healthy volunteers. Psychopharmacology (Berl). 2013;230(2):227-234.
- 41) Okamura N, Furumoto S, Harada R, Tago T, Yoshikawa T, Fodero-Tavoletti M, Mulligan RS, Villemagne VL, Akatsu H, Yamamoto T, Arai H, Iwata R, Yanai K, Kudo Y. Novel ¹⁸F-labeled arylquinoline derivatives for noninvasive imaging of tau pathology in Alzheimer disease. J Nucl Med. 2013;54(8):1420-1427.
- 42) Harada R, Okamura N, Furumoto S, Tago T, Maruyama M, Higuchi M, Yoshikawa T, Arai H, Iwata R, Kudo Y, Yanai K. Comparison of the binding characteristics of [¹⁸F]THK-523 and other amyloid imaging tracers to Alzheimer's disease pathology. Eur J Nucl Med Mol Imaging. 2013;40(1):125-132.
- 43) Ito H, Shimada H, Shinotoh H, Takano H, Sasaki T, Nogami T, Suzuki M, Nagashima T, Takahata K, Seki C, Kodaka F, Eguchi Y,

- Fujiwara H, Kimura Y, Hirano S, Ikoma Y, Higuchi M, Kawamura K, Fukumura T, Böö EL, Farde L, Suhara T. Quantitative Analysis of Amyloid Deposition in Alzheimer Disease Using PET and the Radiotracer ^{11}C -AZD2184. *J Nucl Med.* 2014 Apr;14: [Epub ahead of print]
- 44) Sato K, Fukushi K, Shinotoh H, Shimada H, Hirano S, Tanaka N, Suhara T, Irie T, Ito H. Noninvasive k_3 estimation method for slow dissociation PET ligands: application to [^{11}C]Pittsburgh compound B. *EJNMMI Res.* 2013 Nov 16;3(1):76.
- 45) Ito H, Shinotoh H, Shimada H, Miyoshi M, Yanai K, Okamura N, Takano H, Takahashi H, Arakawa R, Kodaka F, Ono M, Eguchi Y, Higuchi M, Fukumura T, Suhara T. Imaging of amyloid deposition in human brain using positron emission tomography and [^{18}F]FACT: comparison with [^{11}C]PIB. *Eur J Nucl Med Mol Imaging.* 2013 Nov 14. [Epub ahead of print]
- 46) Mori T, Shimada H, Shinotoh H, Hirano S, Eguchi Y, Yamada M, Fukuhara R, Tanimukai S, Zhang MR, Kuwabara S, Ueno S, Suhara T. Apathy correlates with prefrontal amyloid β deposition in Alzheimer's disease. *J Neurol Neurosurg Psychiatry.* 2014 Apr;85(4):449-55.
- 47) Maruyama M, Shimada H, Suhara T, Shinotoh H, Ji B, Maeda J, Zhang MR, Trojanowski JQ, Lee VM, Ono M, Masamoto K, Takano H, Sahara N, Iwata N, Okamura N, Furumoto S, Kudo Y, Chang Q, Saido TC, Takashima A, Lewis J, Jang MK, Aoki I, Ito H, Higuchi M. Imaging of tau pathology in a tauopathy mouse model and in Alzheimer patients compared to normal controls. *Neuron.* 2013;79(6):1094-1108.
- 48) Kawashima S, Ito K, Kato T, the SEAD-J Study Group. Inclusion criteria provide heterogeneity in baseline profiles of patients with mild cognitive impairment: comparison of two prospective cohort studies. *BMJ Open.* 2012 Apr 24;2(2):e000773. Print 2012.
- 49) 伊藤健吾, 加藤隆司. 脳血流と脳糖代謝所見は preclinical stage の診断に役立つか. *老年精神医学雑誌.* 23: 701-707, 2012.
- 50) 伊藤健吾, 藤原 謙, 加藤隆司. アルツハイマー病に関する多施設共同研究. 特集 アルツハイマー病の診断と治療の最前線. *PET ジャーナル Autumn(19):*16-18, 2012.
- 51) 加藤隆司, 籾野健太郎, 伊藤健吾. アルツハイマー病診断の新しい展開 特集 核医学検査の効果的な活用法 ~ 最先端の技術を学ぶ. *映像情報 Medical* 44(11): 890-895, 2012.
- 52) Kikuchi A, Takeda A, Okamura N, Tashiro M, Hasegawa T, Furumoto S, Kobayashi M, Sugeno N, Baba T, Miki Y, Mori F, Wakabayashi K, Funaki Y, Iwata R, Takahashi S, Fukuda H, Arai H, Kudo Y, Yanai K, Itoyama Y. In vivo visualization of alpha-synuclein deposition by carbon-11-labelled 2-[2-(2-dimethylaminothiazol-5-yl)ethenyl]-6-[2-(fluoro)ethoxy]benzoxazole positron emission tomography in multiple system atrophy. *Brain.* 2010;133:1772-8.
- 53) Furukawa K, Ikeda S, Okamura N, Tashiro M, Tomita N, Furumoto S, Iwata R, Yanai K, Kudo Y, Arai H. Cardiac PET images with an amyloid-specific tracer in familial transthyretin-related systemic amyloidosis. *Circulation.* 2012;125:556-557.
- 54) Furumoto S, Okamura N, Furukawa K, Tashiro M, Ishikawa Y, Sugi K, Tomita N, Waragai M, Harada R, Tago T, Iwata R, Yanai K, Arai H, Kudo Y. A ^{18}F -Labeled

- BF-227 Derivative as a Potential Radioligand for Imaging Dense Amyloid Plaques by Positron Emission Tomography. *Mol Imaging Biol.* 2013 (in press) .
- 55) Hiraoka K, Okamura N, Funaki Y, Hayashi A, Tashiro M, Hisanaga K, Fujii T, Takeda A, Yanai K, Iwata R, Mori E. Cholinergic deficit and response to donepezil therapy in Parkinson's disease with dementia. *Eur Neurol.* 2012;68(3):137-43.
- 56) Villemagne VL, Okamura N, Pejoska S, Drago J, Mulligan RS, Chetelat G, O'Keefe G, Jones G, Kung HF, Pontecorvo M, Masters CL, Skovronsky DM, Rowe CC. Differential diagnosis in Alzheimer's disease and dementia with Lewy bodies via VMAT2 and amyloid imaging. *Neurodegener Dis.* 2012;10:161-165.
- 57) Kasuya M, Meguro K, Okamura N, Funaki Y, Ishikawa H, Tanaka N, Iwata R, Yanai K. Greater responsiveness to donepezil in Alzheimer patients with higher levels of acetylcholinesterase based on attention task scores and a donepezil PET study. *Alzheimer Dis Assoc Disord.* 2012;26:113-118.
- 58) Jun Takeuchi, Hiroyuki Shimada, Suzuka Ataka, Joji Kawabe, Hiroshi Mori, Kei Mizuno, Yasuhiro Wada, Susumu Shiomi, Yasuyoshi Watanabe, Takami Miki. Clinical features of Pittsburgh compound-B-negative dementia. *Dementia and Geriatric Cognitive Disorders*, 34, 112-20, 2012.
- 59) Honjo Y, Ito H, Horibe T, Shimada H, Nakanishi A, Mori H, Takahashi R, Kawakami K. Derlin-1-immunopositive inclusions in patients with Alzheimer's disease. *Neuroreport* 23, 611-5.2012.
- 60) 安宅鈴香 . [C-11]PiB-PET 陰性認知症の追跡結果 . *臨床放射線* . 57,1677-1683,2012.
- 61) 嶋田裕之 . 高齢者タウオパチー (嗜銀顆粒性認知症、神経原線維変化型認知症) の臨床 . *日本老年医学会雑誌* . 49, 281-3.
- 62) 三木隆己 . アミロイドベット検査の臨床的有用性 . *老年期認知症研究会* . 19, 89-91.
- 63) 高尾昌樹 . 軽度認知障害の神経病理学 . *臨床神経* . 2012;52:851-854.
- 64) Samuraki M, Matsunari I, Chen WP, Shima K, Yanase D, Takeda N, Matsuda H, Yamada M: Glucose metabolism and gray-matter concentration in apolipoprotein E ε4 positive normal subjects. *Neurobiol Aging.* 33: 2321-2323,2012.
- 65) Shima K, Matsunari I, Samuraki M, Chen WP, Yanase D, Noguchi-Shinohara M, Takeda N, Ono K, Yoshita M, Miyazaki Y, Matsuda H, Yamada M. Posterior cingulate atrophy and metabolic decline in early stage Alzheimer's disease. *Neurobiol Aging* 33: 2006-2017, 2012.
- 66) Ouchi Y, Kikuchi M. A review of the default mode network in aging and dementia based on molecular imaging. *Rev Neurosci.* 2012 23(3):263-8.
- 67) 初田裕幸 , 高尾昌樹 . Amyloid β-protein 解説 編 . *病理と臨床* . 2011; 29(臨増); 81-83.
- 68) 初田裕幸 , 高尾昌樹 . Amyloid β-protein 診断 編 . *病理と臨床* . 2011; 29(臨増); 84-91.
- 69) 伊藤 浩 , 島田 斉 , 篠遠 仁 , 高野晴成 , 小高文聰 , 須原哲也 . 新規アミロイドイメージング用トレーサー^[18F]FACTによる認知症病態の検討 . *精神薬療研究年報* . 2011;43:15-16.
- 70) 篠遠 仁 . 脳のアミロイドを測る アルツハイマー病の分子イメージング . *Brain Medical* . 2011;23:23(235)-28(240).
- 71) 篠遠 仁 . Alzheimer 病 バイオマーカーの変化とその意義 . *神経治療学* .2011;28:613-615.
- 72) Imabayashi E, Matsuda H, Yoshimaru K, et.al Pilot data on telmisartan short-term

- effects on glucose metabolism in the olfactory tract in Alzheimer's disease. *Brain Behav.* 2011 Nov;1(2):63-9.
- 73) Matsuda H, Imabayashi E. Molecular neuroimaging in Alzheimer's disease. *Neuroimaging Clin N Am.* 2012 Feb;22(1):57-65.
- 74) Furukawa K, Ikeda S, Okamura N, Tashiro M, Tomita N, Furumoto S, Iwata R, Yanai K, Kudo Y, Arai H. Cardiac PET images with an amyloid-specific tracer in familial transthyretin-related systemic amyloidosis. *Circulation.* 2012;124:556-557.
- 75) Kaneta T, Okamura N, Minoshima S, Furukawa K, Tashiro M, Furumoto S, Iwata R, Fukuda H, Takahashi S, Yanai K, Kudo Y, Arai H. A modified method of 3D-SSP analysis for amyloid PET imaging using [¹¹C]BF-227. *Ann Nucl Med.* 2011;25:732-739.
- 76) Yamakawa Y, Shimada H, Ataka S, Tamura A, Masaki H, Naka H, Tsutada T, Nakanishi A, Shiomi S, Watanabe Y, Miki T: Two cases of dementias with motor neuron disease evaluated by Pittsburgh compound B-positron emission tomography. *Neurol Sci.* 2012 Feb;33(1):87-92. Epub 2011 Feb 5.
- 77) Shimada H, Ataka S, Tomiyama T, Takeuchi H, Mori H, Miki T: Clinical course of patients with familial early-onset Alzheimer's disease potentially lacking senile plaques bearing the E693Δ mutation in amyloid precursor protein. *Dement Geriatr Cogn Disord.* 2011;32(1):45-54. Epub 2011 Aug 13.
- 78) Shimada H, Ataka S, Takeuchi J, Mori H, Wada Y, Watanabe Y, Miki T: Pittsburgh compound B-negative dementia: a possibility of misdiagnosis of patients with non-alzheimer disease-type dementia as having AD. *J Geriatr Psychiatry Neurol.* 2011 Sep;24(3):123-6.
- 79) Yokokura M, Mori N, Yagi S, Yoshikawa E, Kikuchi M, Yoshihara Y, Wakuta T, Sugihara G, Takebayashi K, Suda S, Iwata Y, Ueki T, Tsuchiya KJ, Suzuki K, Nakamura K, Ouchi Y. In vivo changes in microglial activation and amyloid deposits in brain regions with hypometabolism in Alzheimer's disease. *Eur J Nucl Med Mol Imaging* 38(2):343-51, 2011.
- 80) Suzuki K, Sugihara G, Ouchi Y, Nakamura K, Tsujii M, Futatsubashi M, Iwata Y, Tsuchiya KJ, Matsumoto K, Takebayashi K, Wakuda T, Yoshihara Y, Suda S, Kikuchi M, Takei N, Sugiyama T, Irie T, Mori N. Reduced acetylcholinesterase activity in the fusiform gyrus in adults with autism spectrum disorders. *Arch Gen Psychiatry.* 2011 68:306-13.
- 81) Kikuchi M, Hirokawa T, Yokokura M, Yagi S, Mori N, Yoshikawa E, Yoshihara Y, Sugihara G, Takebayashi K, Iwata Y, Suzuki K, Nakamura K, Ueki T, Minabe Y, Ouchi Y. Effects of brain amyloid deposition and reduced glucose metabolism on the default mode of brain function in normal aging. *J Neurosci.* 2011 31(31):11193-9.
- 82) Kakimoto A, Kamekawa Y, Ito S, Yoshikawa E, Okada H, Nishizawa S, Minoshima S, Ouchi Y. New computer-aided diagnosis of dementia using positron emission tomography: brain regional sensitivity-mapping method. *PLoS One.* 2011;6(9):e25033.

2 . 学会発表

- 1) Sabbagh M, Seibyl J, Stephens A, Barthel H, Ishii K, Takao M, Akatsu H, Murayama S, Rowe C, Catafau A, Schlz-Schaeffer W, Sabri O. A negative florbetaben PET scan reliably

- excludes amyloid pathology as confirmed by histopathology in a large Phase 3 trial. 2014 Annual Meeting of American Academy of Neurology, Philadelphia, 2014.4.29-5.3.
- 2) Ishii K, Sakata M, Oda K, Toyohara J, Ishiwata K, Senda M, Ito K, Kuwano R, Iwatsubo T, Study Group for the Japanese Alzheimer's Disease Neuroimaging Initiative. Longitudinal Amyloid Deposition with ¹¹C-PiB in Japanese ADNI Study. 8th Human Amyloid Imaging Meeting, Miami Beach, 2014.1.15-17.
 - 3) Kenji Ishii: The role of PET in the treatment strategy of dementia. The 43rd Annual Meeting of the Japanese Society of Neuroradiology, Yonago, 2014.3.21-23.
 - 4) 石井賢二 . 神経疾患の脳機能画像診断 . 第 25 回日本脳循環代謝学会総会 . 札幌 . 2013.11.1-2.
 - 5) 石井賢二 . 分子イメージングの成果と診断・治療への応用-アミロイドイメージング . 第 53 回日本核医学会学術総会 . 福岡 . 2013.11.8-10.
 - 6) 今林悦子, 松田博史, 相馬 努, 坂田宗之, 久慈一英, 石井賢二 . eZIS 用いた Z スコア画像による ¹¹C-PiB-PET 集積についての検討 . 第 53 回日本核医学会学術総会 . 福岡 . 2013.11.8-10.
 - 7) Takao, M., Ishii, K., Mihara, B., Kimura, H., Ishiwata, K., Okamura, N., Kitamoto, T., Yoshida, Y. Amyloid PET images and neuropathology in Gerstmann-Straussler-Scheinker disease associated with the PRNP P102-L-129M mutation. 89th Annual Meeting of the American Association of Neuropathologists, Charlestone, 2013.6.20-23.
 - 8) 高橋竜一, 石井一成, 松田博史, 千田道雄, 石井賢二, 加藤隆司, 伊藤健吾, 杉下守弘, 朝田隆, 桑野良三 . PiB 陽性 MCI における APOE4 の PiB 取り込み、局所脳萎縮への効果 . 第 32 回日本認知症学会学術集会 . 松本 . 2013.11.8-10.
 - 9) 初田裕幸, 高尾昌樹, 新井富生, 須原哲也, 島田 斉, 篠遠 仁, 石渡喜一, 石井賢二, 村山繁雄 . PiB PET 集積とアミロイド β 免疫染色とチオフラビン S 染色の剖検例における検討 . 第 32 回日本認知症学会学術集会 . 松本 . 2013.11.8-10.
 - 10) 石井賢二 . 進化する認知症の診断・治療 - アミロイドイメージング update . 第 31 回日本神経治療学会総会 . 東京 . 2013.11.21-23.
 - 11) 石井賢二 . PET によるアルツハイマー病の可視化 . 第 16 回日本病院脳神経外科学会 . 福山 . 2013.7.20-21.
 - 12) Ishii, Ka., Takahashi, R., Matsuda, H, Senda, M., Ito, K., Ishii, Ke., Kato, T., Kuwano, R., Sugishita, M., Iwatsubo, T. Effects of APOE-ε4 on regional cerebral amyloid deposition and gray matter atrophy in mild cognitive impairment with PiB-PET-confirmed amyloid pathology: Results from J-ADNI. Alzheimer's Association International Conference 2014, Boston, 2013.7.13-18.
 - 13) Fujiwara, K., Kato, T., Ito, K., Senda, M., Ishii, Ke., Ishii, Ka. Iwatsubo, T. Correlation of scanner differences in multicenter J-ADNI and U.S.-ADNI PET studies. Alzheimer's Association International Conference 2014, Boston, 2013.7.13-18.
 - 14) Okamura N., Kato T., Fujiwara K., Ito K., Senda, M., Kuwano, R., Ishii, Ke., Ishii, Ka., Iwatsubo, T. Image interpretation method of [C-11]BF-227 amyloid PET in J-ADNI. Alzheimer's Association International Conference 2014, Boston, 2013.7.13-18.
 - 15) Imabayashi, E., Matsuda, H., Soma, T., Kuji, I., Ishii, K., Ito, K., Iwatsubo, T. One-year reduction of glucose metabolism in the olfactory tract in Alzheimer's disease. Alzheimer's Association International Conference 2014, Boston, 2013.7.13-18.

- 16) Takao, M., Ishii, K., Mihara, B., Kimura, H., Ishiwata, K., Okamura, N., Kitamoto, T., Yoshida, Y. Amyloid PET images and neuropathology in Gerstmann-Straussler-Scheinker disease associated with the PRNP P102-L-129M mutation. 89th Annual Meeting of the American Association of Neuropathologists, Charlestone, 2013.6.20-23.
- 17) 石井賢二, 織田圭一, 坂田宗之, 豊原 潤, 石渡喜一, 櫻井良太, 佐久間尚子, 藤原佳典. Preclinical AD における FDG-PET 所見 第 53 回日本神経学会学術大会 .東京 .2013.5.29-6.1.
- 18) 石井賢二. 神経疾患における PET. 第 53 回日本神経学会学術大会 .東京 .2013.5.29-6.1.
- 19) 石井賢二. Amyloid Imaging Up to Date. 第 72 回日本医学放射線学会総会 . 横浜 . 2013.4.11-14.
- 20) Ikeuchi T, Akaiwa Y, Honma A, Tokutake T, Nishizawa M, Toyohara J, Ishiwata K, Ishii K. Imaging of Amyloid deposits in patients with cerebral amyloid angiopathy related inflammation. Human Amyloid Imaging 2013, Miami, 2013.1.16-18.
- 21) Hatsuta, H., Takao, M., Ishii, K., Ishiwata, K., Saito, Y., Kanemaru, K., Arai, T., Suhara T., Shimada, H., Shinotoh, H. and Murayama S. : ¹¹C-Pittsburgh compound B PET imaging and postmortem neuropathologic analysis of amyloid β accumulation. Human Amyloid Imaging 2013, Miami, 2013.1.16-18.
- 22) Sabri, O., Akatsu, H., Ouchi, Y. Barthel, H., Senda, K., Murayama, S., Ishii, K., Leverenz, J., Ghetti, B., Ironside, J., Hoffmann, A., Schulz-Schaeffer, W., Reininger, C. and Sabbagh, M. : Florbetaben for β -amyloid brain PET in Alzheimer disease – results of a multicenter phase 3 trial. Annual Congress of the European Association of Nuclear Medicine (EANM'12), Milan, 2012.10.27-31.
- 23) 須貝章弘, 石井賢二, 赤岩靖久, 本間 篤, 須田信也, 田中 晋, 豊原 潤, 石渡喜一, 西澤正豊, 池内 健. 脳アミロイドアンギオパチー関連炎症の臨床的多様性: 画像所見、APOE. 第 31 回日本認知症学会学術集会 . つくば . 2012.10.26-28.
- 24) 羽田栄輔, 石井賢二, 坂田宗之, 石渡喜一, 千田道雄, 伊藤健吾, 桑野良三, J-ADNI study group. 全脳および脳局所のアミロイド蓄積における APOE2 の影響. 第 31 回日本認知症学会学術集会 . つくば市 . 2012.10.26-28.
- 25) 石井賢二, 仁科裕史, 金丸和富, 村山繁雄, 織田圭一, 坂田宗之, 豊原潤, 石渡喜一. 脳局所のアミロイドと沈着は同位部における将来の代謝低下と相関する. 第 52 回日本核医学会学術総会 . 札幌 . 2012.10.11-13.
- 26) Sabri O, Akatsu H, Ouchi Y, Senda K, Murayama S, Ishii K, Schulz-Schaeffer W, Roth K, Reininger C, Sabbagh M. Multicenter phase 3 trial on florbetaben for β -amyloid brain PET in Alzheimer disease. Annual Meeting of Society of Nuclear Medicine and Molecular Imaging, Miami Beach 2012.6.9-2012.6.13.
- 27) 初田裕幸, 石井賢二, 高尾昌樹, 金丸和富, 新井富生, 齊藤祐子, 宮下哲典, 桑野良三, 須原哲也, 島田 斉, 篠遠 仁, 村山繁雄. ¹¹C-Pittsburgh Compound B (PiB)集積と、病理学的アミロイド β (A β) 沈着の、解剖学的部位別検討-6 剖検例における検討. 第 53 回日本神経学会学術大会 . 東京 . 2012.5.22-25.
- 28) 石井賢二, 金丸和富, 仁科裕史, 徳丸阿耶, 石渡喜一, 村山繁雄. 脳局所のアミロイド β 沈着は同部位における将来の神経活動低下を予測するのか? . 第 53 回日本神経学会学術大会 . 東京 . 2012.5.22-25.
- 29) Kenji Ishii, Eisuke Haneda, Muneyuki Sakata, Keiichi Oda, Jun Toyohara, Kiichi

- Ishiwata, Michio Senda, Kengo Ito, Ryozo Kuwano, Takeshi Iwatsubo, Study Group for the Japanese Alzheimer's Disease Neuroimaging Initiative, the Alzheimer's Disease Neuroimaging Initiative, the AIBL Research Group. Influence of APOE Genotype on Global and Regional Amyloid β Deposition: Results from Three WW-ADNI [C-11]PiB Data. Alzheimer's Association International Conference, Vancouver, 2012.7.14-19.
- 30) Seibyl J, Sabri O, Sabbagh M, Akatsu H, Ouchi Y, Beach T, Charney A, Barthel H, Senda K, Murayama S, Ishii K, Leverenz J, Ghetti B, Ironside J, Roth K, Reiningger C, Hoffmann A, Schulz-Schaeffer W. Techniques for Histopathological Verification of Florbetaben PET in a Global Phase III Clinical Trial. Alzheimer's Association International Conference, Vancouver, 2012.7.14-19
- 31) Sabbagh M, Seibyl J, Akatsu H, Ouchi Y, Beach T, Charney A, Barthel H, Senda K, Murayama S, Ishii S, Leverenz J, Ghetti B, Ironside J, Roth K, Hoffman A, Schulz-Schaeffer W, Reiningger C, Sabri O. Results of a multicenter phase 3 trial on florbetaben for β -amyloid brain PET in Alzheimer disease. 2012 Annual Meeting of American Academy of Neurology, New Orleans, 2012.4.21-28.
- 32) Haneda E, Ishii K, Sakata M, Oda K, Toyohara J, Ishiwata K, Senda M, Ito K, Kuwano R, Iwatsubo T, Study Group for the Japanese Alzheimer's Disease Neuroimaging Initiative, the Alzheimer's Disease Neuroimaging Initiative, the AIBL Research Group. Influence of APOE2 Genotype on Global and Regional Amyloid Deposition. The 5th International Meeting of Human Amyloid Imaging, Miami, 2012.1.12-13.
- 33) 初田裕幸, 石井賢二, 高尾昌樹, 齊藤祐子, 新井富生, 須原哲也, 島田 斉, 篠遠 仁, 村山繁雄. ^{11}C -Pittsburgh Compound B (PiB) PET 集積と、病理学的アミロイド β 沈着の、解剖学的部位別検討—6 剖検例における検討. 第 30 回日本認知症学会学術集会. 東京. 2011.11.11-13.
- 34) 石井賢二, 金丸和富, 村山繁雄, 織田圭一, 坂田宗之, 豊原 潤, 石渡喜一. レビー小体病における [C-11] PiB-PET. 第 51 回日本核医学会学術総会. つくば市. 2011.10.27-29.
- 35) 石井賢二. アルツハイマー病研究の up-to-date 分子イメージングの進歩. 第 53 回日本老年医学会学術集会 Aging Science Forum. 東京. 2011.6.17.
- 36) 石井賢二. アミロイドイメージング up to date. 第 44 回日本核医学会近畿地方会. 神戸市. 2011.7.30.
- 37) Ishii K, Sakata M, Oda K, Toyohara J, Ishiwata K, Senda M, Ito K, Kuwano R, Iwatsubo T, Japanese Alzheimer's Disease Neuroimaging Initiative, Alzheimer's Disease Neuroimaging Initiative, AIBL Research Group. Age, APOE ϵ 4 and ethnic effect on [C-11]PiB in multinational ADNI studies: direct comparison of J-ADNI, US-ADNI, and AIBL data. Alzheimer's Association International Conference 2011. Paris, 2011.7.16-21.
- 38) 石井賢二, 齊藤祐子, 金丸和富, 徳丸阿耶, 石渡喜一, 村山繁雄. アミロイド β 沈着はレビー小体病をどのように修飾するのか. 第 52 回日本神経学会学術大会. 名古屋市. 2011.5.18-20.
- 39) 高島好聖, 小川美香子, 鈴間鏡太郎, 尾内康臣, 間賀田泰寛. ニコチン性受容体 $\alpha 7$ サブタイプイメージング剤・(R)-[11C]MeQAA の高比放射能化を目指した改良合成法. 第 8 回日本分子イメージング学会. 横浜. 2013.5.

- 40) 尾内康臣, 寺田達弘, 吉川悦次, 大星有美, 坂本政信. アルツハイマー病における脳内ニコチン性 α 4 β 2 受容体の変化. 第 54 回日本神経学会. 東京. 2013.5.
- 41) Yasuomi Ouchi, Tatsuhiko Terada, Yumi Oboshi, Etsuji Yoshikawa, Masami Futatsubashi, Toshihiko Kanno, Mikako Ogawa, Yasuhiro Magata. The role of α 4 β 2 nicotinic acetylcholine system in aging and Alzheimer's disease. 19 回 Annual Meeting of the Organization for Human Brain Mapping. シアトル. 2013.6.
- 42) Yasuomi Ouchi, Tatsuhiko Terada, Yumi Oboshi, Etsuji Yoshikawa, Masami Futatsubashi, Takatoshi Ueki, Mikako Ogawa, Yasuhiro Magata. Effect of amyloid deposition on α 4 β 2 nicotinic cholinergic system in Alzheimer's disease. 第 36 回日本神経科学大会. 京都. 2013.6.
- 43) Masamichi Yokokura, Yasuomi Ouchi, Kiyokazu Takebayashi, Yasuhide Iwata, Norio Mori. In vivo imaging of neuroinflammation using a new PET tracer [11 C]-DPA713. 第 36 回日本神経科学大会. 京都. 2013.6.
- 44) 尾内康臣. アルツは今、最新の脳研究から. 浜松医大公開講座. 浜松. 2013.8.
- 45) 尾内康臣. 神経伝達機能測定における分子イメージング. 第 17 回 Neurology SPECT 研究会. 東京. 2013.10.
- 46) 尾内康臣. PET/SPECT の神経伝達機能測定の現況. 第 53 回日本核医学会. 博多. 2013.11.
- 47) 垣本晃宏, 伊東 繁, 岡田 裕, 西澤貞彦, 蓑島 聡, 尾内康臣. 正常加齢における脳萎縮と糖代謝低下. 第 53 回日本核医学会. 博多. 2013.11.
- 48) 大星有美, 菊知充, 寺田達弘, 清水良幸, 間賀田泰寛, 尾内康臣. アルツハイマー病患者の前頭前野における課題遂行時脳血流反応の特徴. 第 32 回日本認知症学会. 松本. 2013.11.
- 49) Imabayashi E, Matsuda H, Soma T, Ishii K, Ito K, Iwatsubo T. One-year reduction of glucose metabolism in the olfactory tract in Alzheimer's disease. Alzheimer's Association International Conference. Boston. 2013.
- 50) Imabayashi E, Matsuda H, Kuji I, Seto, A Shimano Y; Application of CT-based partial volume correction to 11 C-PIB PET SUVR images with subtraction of nonspecific bindings in the white matter and comparison with MRI-based partial volume correction. The 26th annual congress of the European Association of Nuclear Medicine. Milan. 2013.
- 51) 百瀬敏光, 高橋美和子, 相馬 努, 佐藤友彦, 古山桂太郎, 北田孝幸, 藤原健太郎, 小島良紀, 荒井拓也, 加藤誠二, 大友 邦. C-11 PiB-PET 動態画像を用いた脳内アミロイド蓄積量の全自動解析法の開発. 第 53 回日本核医学会学術総会. 福岡. 2013.11.8..
- 52) 相馬 努, 高橋美和子, 古山桂太郎, 加藤誠二, 北田孝幸, 藤原健太郎, 大友 邦, 百瀬敏光. 脳腫瘍における FDG、メチオニン PET 画像を用いた病変 / 正常脳比の自動算出に関する基礎的検討. 第 53 回日本核医学会学術総会. 福岡. 2013.11.9.
- 53) 安井昌彰, 嶋田裕之, 田沢周作, 高橋和弘, 和田康弘, 武田景敏, 田村暁子, 山本圭一, 伊藤和博, 安宅鈴香, 蔦田強司, 塩見 進, 渡邊恭良, 三木隆己. AD、MCI におけるアミロイド蓄積と生化学的マーカーとの関連. 日本神経学会総会. 東京. 2013.5.
- 54) 嶋田裕之, 安宅鈴香, 正木秀樹, 中 弘志, 中西亜紀, 和田康弘, 渡邊恭良, 三木隆己. アミロイド蓄積と髄液バイオマーカーとの関連. 第 55 回日本老年医学会学術集会. 大阪. 2013.6.
- 55) 武田景敏, 嶋田裕之, 安宅鈴香, 田沢周作, 高橋和博, 和田康宏, 安井昌彰, 田村暁子, 山本圭一, 伊藤和博, 正木秀樹, 蔦田強司, 森 啓, 渡邊恭良, 三木隆己. 原発性進行性失語

- (Primary progressive aphasia: PPA) における PiB-PET の有用性 .第 54 回日本神経学会学術大会 . 東京 . 2013.6.1.
- 56) 武田景敏, 水田秀子, 安宅鈴香, 嶋田裕之, 三木隆己 . Corticobasal syndrome の臨床像と画像診断 - PiB-PET を用いた 2 例の検討 - . 第 37 回日本高次脳機能障害学会 . 松江 .2013.11.30.
- 57) K.Yamamoto, H.Shimada, Y.Yamakawa, S.Ataka, T,Miki. Serum Levels of Albumin-Amyloid Beta Complexes are Usable biomarker for Alzheimer's Disease. Alzheimer's Association International Conference (AAIC 2013), Boston, USA, 2013.
- 58) K.Yamamoto, H.Shimada, S.Ataka, T,Miki. Serum levels of albumin-amyloid beta complexes are useful for monitoring of progression of Alzheimer's disease. 21rd World Congress of Neurology, Vienna, Austria, 2013.
- 59) 佐村木美晴, 松成一郎, 吉田光宏, 島 啓介, 篠原もえ子, 小野賢二郎, 山田正仁 . アルツハイマー病における脳微小出血と灰白質容量および脳糖代謝との関係 . 第 54 回日本神経学会学術大会 . 東京 . 2013.5.29-6.1.
- 60) 佐村木美晴, 松成一郎, 山田正仁 . 画像からみた早期 Alzheimer 病の多様性 . 第 32 回日本認知症学会学術集会 . 松本 . 2013.11.8-10.
- 61) 文堂昌彦, 加藤隆司, 中村昭範, 澤戸稚保美, 岩田香織, 中坪大輔, 伊藤健吾 . 特発性正常圧水頭症における β アミロイド蓄積と臨床症状 . 第 72 回日本脳神経外科学会学術総会 . 横浜 . 2013.10.18.
- 62) Yamaguchi H, Kuroda Y, Yamada T, Ikenuma H, Abe J, Ito K, Takahashi K . "Study on derivatives of benperidol as imaging tracer for dopamine D3 receptor" The 20th International Symposium on Radiopharmaceutical Sciences (ISRS), Jeju Korea, 12-17 May, 2013.
- 63) Fujiwara K, Kato T, Ito K , Michio Senda, Kenji Ishii, Kazunari Ishii, Takeshi Iwatsubo, Japanese Alzheimer's Disease Neuroimaging Initiative (J-ADNI) . Correction of scanner differences in multi-center J-ADNI and US-ADNI PET studies. Alzheimer's Association International Conference 2013, July. Boston.
- 64) Kato T, Fujiwara K, Okamura N , Ito K , Ishii K, Ishii K, Kuwano R, Senda M, Iwatsubo T, J-ADNI study group. Image interpretation method of [C-11]BF-227 amyloid PET in J-ADNI, Alzheimer's Association International Conference 2013, July 13-18(15), 2013, Boston.
- 65) Ishii K , Ryuichi R, Matsuda H,, Senda M , Ito K , Ishii K, Kato T, Kuwano R , Sugishita M, Iwatsubo T , Effects of APOE- ϵ 4 on regional cerebral amyloid deposition and gray matter atrophy in mild cognitive impairment with PiB-PET-confirmed amyloid pathology: Results from J-ADNI. Alzheimer's Association International Conference 2013, July 13-18, 2013, Boston.
- 66) Nihashi T, Terasawa T , Mishima T , Ando Y , Kawai H, Kato T , Ito K , Imaging and cerebrospinal fluid (CSF) biomarkers for differentiating dementia with Lewy bodies (DLB) from Alzheimer's disease (AD): A meta-analysis of test performance, Alzheimer's Association International Conference 2013, July 13-18, 2013, Boston.
- 67) 山岸未沙子, 加藤隆司, 倉坪和泉, 岩田香織, 加藤公子, 新畑 豊, 伊藤健吾, MULNIAD study group, 中村昭範 . Alzheimer 病および軽度認知障害における「顔」記憶機能の評価 . 日本認知心理学会第 11 回大会 . 茨城 . 2013.6.29.
- 68) 倉坪和泉, 加藤隆司, 加藤公子, 山岸未沙子, 伊藤健吾, 中村昭範 . 高齢者における認知機能

- と年齢,教育年数との関係. 第 37 回日本神経心理学学会総会. 札幌. 2013.9.12.
- 69) 加藤隆司. アミロイド・イメージング-そのインパクトと最近の状況- パネルディスカッション I: ここが知りたい認知症の画像診断. 第 49 回日本医学放射線学会秋季臨床大会. 名古屋. 2013.10.13.
- 70) 伊藤健吾. 研修医セミナー 期待が集まる脳 PET - 認知症への応用 -. 第 49 回日本医学放射線学会秋季臨床大会. 名古屋. 2013.10.14.
- 71) 加藤隆司. J-ADNI における PET データの評価, シンポジウム 2「J-ADNI2013」. 第 32 回認知症学会学術集会. 長野. 2013.11.8.
- 72) 文堂昌彦, 加藤隆司, 中村昭範, 澤戸稚保美, 岩田香織, 中坪大輔, 伊藤健吾. β アミロイドが蓄積した特発性正常圧水頭症とアルツハイマー病の比較. 第 32 回日本認知症学会学術集会. 松本. 2013.11.8.
- 73) 倉坪和泉, 加藤隆司, 加藤公子, 山岸未沙子, 岩田香織, 新畑 豊, 伊藤健吾, 中村昭範. 高齢者認知機能と年齢, 教育年数との関係: その変動病態の検討. 第 32 回日本認知症学会学術集会. 松本. 2013.11.8-10.
- 74) 加藤公子, 加藤隆司, 山岸未沙子, 倉坪和泉, 岩田香織, 新畑 豊, 伊藤健吾, 中村昭範, MULNIAD study group. 視空間ワーキングメモリ課題による前臨床期のアルツハイマー病検出の可能性. 第 32 回日本認知症学会学術集会. 松本. 2013.11.9.
- 75) Kato T, Dementia imaging: A new trend toward amyloid imaging for diagnosis of dementia. The 12th Annual General Meeting of Asian Regional Cooperative Council for Nuclear Medicine (ARCCNM), Mumbai, Dec. 12, 2013.
- 76) 加藤隆司, 藤原 謙, 岩田香織, 深谷直彦, 新畑 豊, 中村昭範, 伊藤健吾, MULNIAD Study Group. PiB PET における軽微な集積を判定するカットオフ値の検討. 第 78 回日本核医学会中部地方会. 名古屋. 2014.2.1.
- 77) 徳丸阿耶, 高尾昌樹, 初田裕幸ら. 背景病理確定例に基づくアルツハイマー病と嗜銀顆粒性認知症の鑑別. 第 54 回日本神経病理学会総会学術研究会. 東京. 2013.4.26.
- 78) 初田裕幸, 高尾昌樹, 須原哲也, 島田 斉, 篠遠 仁, 石渡喜一, 石井賢二ら. PiB PET 集積とアミロイド β 免疫染色とチオフラビン S 染色の剖検例における検討. 第 32 回日本認知症学会学術集会. 松本. 2013.11.
- 79) 平岡宏太良, 成田 渉, 菊池大一, 馬場 徹, 菅野重範, 飯塚 統, 田代 学, 岡村信行, 古川勝敏, 荒井啓行, 岩田 錬, 森 悦朗, 谷内一彦. iNPH における脳内アミロイド沈着とシャント術による治療反応性の関連. 第 15 回日本正常圧水頭症学会. 大阪. 2014.2.1.
- 80) 田代 学, 岡村信行, 古本祥三, 四月朔日聖一, 平岡宏太良, 古川勝敏, 志田原美保, 石木愛子, 富田尚希, 松田 林, 稲見暁恵, 武田和子, 三宅正泰, 船木善仁, 岩田 錬, 工藤幸司, 荒井啓行, 谷内一彦. タウイメージング薬剤 ^{18}F -THK-5117 を用いた PET 臨床試験(速報). 日本核医学会北日本地方会. 仙台. 2013.10.5.
- 81) 島田 斉. タウを見る、タウで診る! -次世代型認知症研究の幕開け-. 第 17 回認知症を語る会. 東京. 2014.2.
- 82) 島田 斉. PET で見えた! 放医研から世界へ広がるタウイメージング研究. 第 8 回画像診断セミナー. 千葉. 2014.2.
- 83) 島田 斉. タウイメージング-どこまで何が見えるのか? -. AD 研究会画像診断サブコミティ. 東京. 2014.2.
- 84) Shimada H, Higuchi M, Shinotoh H, et al. Tau deposition estimated by ^{11}C PBB3 PET in Alzheimer's disease, MCI with and without amyloid deposition, and cognitive healthy subjects. Human Amyloid Imaging Conference. Miami, USA. 2014.1.
- 85) 島田 斉. アルツハイマー病および非アルツハ

- イマー型認知症のタウイメージング。(独)放射線医学総合研究所 第8回分子イメージング研究センターシンポジウム。東京。2013.12.
- 86) 島田 斉,平野成樹,篠遠 仁,他。[¹¹C]PBB3 PETによるタウイメージング。第31回千葉大学神経内科教室例会。千葉。2013.12.
- 87) 島田 斉。アルツハイマー病の画像診断-現状と展望-。平成25年度日本神経学会 関東・甲信越地区生涯教育講演会。東京。2013.12.
- 88) Suhara T, Shimada H, Maruyama M, et al. In vivo PET imaging of tau pathology in Alzheimer patients compared to normal controls. 52nd Annual Meeting of American College of Neuropsychopharmacology (ACNP). Florida, USA. 2013.12.
- 89) 島田 斉,篠遠 仁,平野成樹,その他。[¹¹C]PBB3 PETによるタウイメージング。第31回日本認知症学会学術集会。長野。2013.11.
- 90) 島田 斉,篠遠 仁,平野成樹,その他。In vivo visualization of tau pathology using [¹¹C]PBB3 PET。第53回日本核医学会学術総会。福岡。2013.11.
- 91) 島田 斉。画像で何が見えるのか?-パーキンソン病及び関連疾患における分子イメージング-。第9回Western Chiba Neurological Seminar。千葉。2013.10.
- 92) 島田 斉。コリン神経イメージング研究-レヴィ小体関連疾患を中心に-。Neurology SPECT定量検討会。東京。2013.10.
- 93) 島田 斉。どれだけ早期に認知症が診断できるのか?。千葉市医師会認知症研究会。第10回市民公開講座。千葉。2013.10.
- 94) 島田 斉。タウイメージングは認知症臨床をどう変えるか?。PETサマーセミナー2013。石川。2013.8.
- 95) 島田 斉。認知症のイメージング。分子イメージングサマーセミナー。兵庫。2013.8.
- 96) Shimada H, Higuchi M, Ikoma Y, et al. In vivo visualization of tau pathology in Alzheimer's disease patients by [¹¹C]PBB3-PET. AAIC2013(国際アルツハイマー病会議) & AIC. Boston, USA. 2013.7.
- 97) 島田 斉。失敗例に学ぶ-批判的吟味による自験例の考察-。千葉市医師会認知症研究会。千葉。2013.5.
- 98) 島田 斉。その治療の意義、語れますか?~分子イメージングが紡ぐ認知症治療戦略~。愛宕認知症カンファレンス。東京。2013.5.
- 99) Akinori Nakamura, Takashi Kato. Multimodal Neuroimaging for AD diagnosis - Toward the preclinical detection of Alzheimer disease - Magnetoencephalography International Consortium on Alzheimer's Disease, Madrid, June 13, 2012.
- 100) Ryuichi Takahashi, Kazunari Ishii, Michio Senda, Kengo Ito, Kenji Ishii, Takashi Kato, Morihiro Sugishita, Ryoza Kuwano, Takeshi Iwatsubo, Japanese Alzheimer's Disease Neuroimaging Initiative (J-ADNI). Effects of ApoE epsilon 4 on Regional Cerebral Amyloid Deposition and Glucose Metabolism in Amnesic Mild Cognitive Impairment with Amyloid Pathology Confirmed by PiB PET: Results from J-ADNI. Alzheimer's Association International Conference (AAIC 2012), Vancouver, British Columbia, Canada, July 14-19, 2012.
- 101) Kazunari Ishii, Ryuichi Takahashi, Michio Senda, Kengo Ito, Kenji Ishii, Takashi Kato, Morihiro Sugishita, , Takeshi Iwatsubo, Japanese Alzheimer's Disease Neuroimaging Initiative (J-ADNI). Differences in Regional Cerebral Glucose Metabolism between PiB Positive and Negative Amnesic Mild Cognitive Impairment: Results from J-ADNI. Alzheimer's Association International Conference (AAIC 2012), Vancouver, British Columbia, Canada, July 14-19, 2012.

- 102) 伊藤健吾, 藤原 謙, 加藤隆司. -ADNI と US-ADNI の差が機種差に起因する可能性について第 3 回島津 PET ユーザーズミーティング. 松本. 2012.9.2.
- 103) 田島稔久, 林 絵美, 日比野新, 飯田昭彦, 加藤隆司, 伊藤健吾. PiB アミロイド PET 画像解析における Motion Correction の効果. 第 52 回日本核医学会学術総会. 札幌. 2012.10.12.
- 104) 文堂昌彦, 加藤隆司, 旗野健太郎, 中村昭範, 中坪大輔, 伊藤健吾. ^{11}C -PiB PET を用いた突発性正常圧水頭症とアルツハイマー病の合併に関する研究. 第 31 回日本認知症学会学術集会. つくば. 2012.10.26.
- 105) Tashiro M and Furukawa K. Functional and Molecular Imaging of Dementia. Seminar of Semmelweis University. May 14, 2012. Budapest, Hungary.
- 106) Okamura N, Furukawa K, Tashiro M, Furumoto S, Harada R, Arai H, Iwata R, Kudo Y, Yanai K. [^{11}C]BF-227 PET study in patients with dementia with Lewy bodies. Society of Nuclear Medicine 2012 annual meeting, June 9-12, 2012, Miami Beach, USA
- 107) Okamura N, Furumoto S, Harada R, Fodero-Tavoletti M, Villemagne VL, Iwata R, Yanai K, Kudo Y. Novel ^{18}F -labeled quinoline derivatives for in vivo detection of tau pathology in Alzheimer's disease. Alzheimer's Association International Conference 2012, July 14-19, 2012, Vancouver, Canada.
- 108) Okamura N. Molecular imaging of disease-related pathology in neurodegenerative dementia. The 11th Biennial Meeting of the Asian Pacific Society for Neurochemistry, Oct. 2, 2012, Kobe.
- 109) Okamura N, Furumoto S, Harada R, Tago T, Iwata R, Yanai K, Kudo Y. Characterization of the Binding Properties of Novel ^{18}F -labeled quinoline derivatives to amyloid and tau protein deposits in Alzheimer's disease. The 25th Annual Congress of the European Association of Nuclear Medicine, Oct. 29, 2012, Milan, Italy.
- 110) 岡村信行, 古本祥三, 工藤幸司, Rachel S Mulligan, Christopher C Rowe, Victor L Villemagne. アルツハイマー病患者における [^{18}F]THK-523 の臨床評価. 第 52 回日本核医学会学術集会. 札幌. 2012.10.12.
- 111) 岡村信行, 古本祥三, 原田龍一, 多胡哲郎, 岩田 錬, 谷内一彦, 工藤幸司. タウイメージングプローブ候補化合物 [^{18}F]THK-5129 の前臨床評価. 第 52 回日本核医学会学術集会. 札幌. 2012.10.12.
- 112) 古川勝敏. 認知症におけるアミロイド・イメージングと体液バイオマーカー. 第 3 回日本血管性認知障害研究会. 東京. 2012.9.
- 113) 平岡宏太良, 菅野重範, 菊池大一, 田代 学, 岡村信行, 古川勝敏, 荒井啓行, 岩田 錬, 森 悦朗, 谷内一彦. 特発性正常圧水頭症患者における脳内アミロイド沈着の検出. 第 52 回日本核医学会学術総会. 札幌. 2012.10.12.
- 114) 西尾知之, 安達和彦, 上田亮輔, 井狩彌彦, 千田道雄. ^{11}C -PiB 3D ダイナミックスキャン時の視野外放射線が DVR 推定に及ぼす影響. 第 52 回日本核医学会学術総会. 札幌. 2012.10.12.
- 115) 安宅鈴香, 嶋田裕之, 竹内 潤, 高橋和弘, 和田康弘, 武田景敏, 山川義宏, 田村暁子, 山本圭一, 伊藤和博, 蔦田強司, 塩見 進, 中西亜紀, 渡邊恭良, 三木隆己. 臨床的に AD と診断されたが PiB-PET で FTLD が疑われた 6 症例の検討. 第 53 回日本神経学会総会. 東京. 2012.5.
- 116) 安宅鈴香, 嶋田裕之, 竹内 潤, 正木秀樹, 中西亜紀, 和田康弘, 渡邊恭良, 三木隆己. 前頭側頭葉変性症の PiB-PET によるアミロイドイメージング. 第 54 回日本老年医学会学術集会. 東京. 2012.6.
- 117) Suzuka Ataka, Hiroyuki Shimada, Akitoshi

- Takeda, Masaaki Yasui, Tsuyoshi Tsutada
 Joji Kawabe Susumu Shiomi, Takami Miki
 Yasuhiro Wada, Syusaku Tazawa, Kazuhiro
 Takahashi, Yasuyoshi Watanabe .¹¹C- PiB
 PET imaging in frontotemporal lobar
 degeneration. The 8th International
 Conference on Frontotemporal Dementias.
 2012, Sep, UK, Manchester.
- 118) Jun Takeuchi, Hiroyuki Shimada, Suzuka
 Ataka, Joji Kawabe, Hiroshi Mori, Kei
 Mizuno, Yasuhiro Wada Susumu Shiomi,
 Yasuyoshi Watanabe, Takami Miki Clinical
 features of Pittsburgh Compound-B-negative
 dementia. AAIC. 2012, July, Vancouver.
- 119) 安宅鈴香, 嶋田裕之, 和田康弘, 高橋和弘, 田
 沢周作, 山永隆司, 川畑英樹, 河邊謙治, 三木
 隆巳, 塩見 進, 渡邊恭良. 前頭側頭葉変性症
 の^{[11}C] PiB-PET 画像 .第 52 回日本核医学会学
 術総会 . 札幌 . 2012.10.
- 120) 武田景敏, 嶋田裕之, 安宅鈴香, 安井昌彰, 田
 村暁子, 山本圭一, 伊藤和博, 正木秀樹, 蔦田
 強司, 三木隆巳. 非 AD 型認知症におけるアミ
 ロイドイメージングの検討 . 第 3 回 Osaka 認
 知症研究会 . 大阪 . 2013.1.17.
- 121) 武田景敏, 嶋田裕之, 安宅鈴香, 和田康宏, 山
 本圭一, 伊藤和博, 蔦田強司, 森 啓, 渡邊恭
 良, 三木隆巳. PiB 陽性であった Corticobasal
 syndrome の一例 .第 31 回日本認知症学会総会 .
 筑波 . 2012.10.
- 122) Etsuko Imabayashi, Hiroshi Matsuda, Ichiei
 Kuji, et al. Application of CT-based partial
 volume correction to ¹¹C-PIB PET SUVR
 images with subtraction of nonspecific
 bindings in the white matter and comparison
 with MRI-based partial volume correction
 EANM 2012 Milan.
- 123) 今林悦子, 松田博史, 久慈一英 他 . ¹¹C-PIB
 PET SUVR 画像における部分容積補正の有用
 性について-CT と MRI による部分容積補正と
 の比較 .第 52 回日本核医学会学術総会 .札幌 .
 2012.
- 124) H. Hatsuta, M. Takao, K. Ishii, T. Suhara, et
 al. ¹¹C-Pittsburgh compound B PET imaging
 and postmortem neuropathologic analysis of
 amyloid β accumulation. Human Amyloid
 Imaging, Jan 16-18 2013, Miami.
- 125) 初田裕幸, 石井賢二, 高尾昌樹, 須原哲也ら .
¹¹C-Pittsburgh Compound B (PIB)集積と、病
 理学的アミロイド β (A β)沈着の、解剖学的部位
 別検討-6 剖検例における検討 . 第 53 回日本神
 経学会学術集会 . 東京 . 2012.5.23.
- 126) 初田裕幸, 石井賢二, 高尾昌樹, 須原哲也ら .
¹¹C-Pittsburgh Compound B (PIB)集積と、病
 理学的アミロイド β (A β)沈着の、解剖学的部位
 別検討-6 剖検例における検討 . 第 53 回日本神
 経病理学会総会学術集会 . 新潟 . 2012.6.29.
- 127) 高尾昌樹, 初田裕幸ら . 日本神経科学ブレイン
 バンクネットワーク施設からの年次報告 .第 53
 回日本神経病理学会総会学術集会 . 新潟 .
 2012.6.29.
- 128) 村山繁雄, 高尾昌樹, 初田裕幸ら . 高齢者ブレ
 インバンク 2011 年次報告 .第 53 回日本神経病
 理学会総会学術集会 . 新潟 . 2012.6.29.
- 129) 島田 斉, 平野成樹, 篠遠 仁, 入江俊章, 伊藤
 浩, 樋口真人, 桑原 聡, 須原哲也 . レヴィ小
 体病におけるアミロイド沈着はアルツハイマ
 ー病様脳萎縮と関連する . 第 30 回千葉大学神
 経内科教室例会 . 千葉 . 2013.12.1.
- 130) H. Shimada, H. Shinotoh, S. Hirano, T. Mori,
 Y. Eguchi, N. Tanaka, F. Kodaka, H.
 Fujiwara, Y. Kimura, S. Kuwabara, H.
 Takano, M. Higuchi, H. Ito, T. Suhara. In
 vivo detection of amyloid deposition using
 [¹¹C]AZD2184 PET . AAIC2012 & AIC,
 2012.7.14&16. Vancouver.
- 131) H.Shimada, H.Shinotoh, S.Hirano,
 K.Fukushi, T.Irie, H.Ito, S.Kuwabara,
 T.Suhara. Amyloid deposition in Lewy body

- diseases promotes Alzheimer's disease like cortical atrophy. the 13th Asian Oceanian Congress of Neurology (AOCN2012), 2013.6.5. Melbourne.
- 132) 島田 斉, 篠遠 仁, 平野成樹, 森 崇明, 佐藤 康一, 田中典子, 高野晴成, 伊藤 浩, 須原哲也 . [¹¹C]AZD2184 PET によるアミロイドイメージング . 第 52 回日本神経学会総会 . 東京 . 2012.5.24.
- 133) 島田 斉, 平野成樹, 篠遠 仁, 入江俊章, 桑原 聡, 須原哲也 . アミロイド沈着はレヴィ小体病におけるアルツハイマー病様脳萎縮を促進する . 第 12 回千葉パーキンソン病研究会 . 千葉 . 2013.4.26.
- 134) Sabri Osama¹, Akatsu Hiroyasu, Ouchi Yasuomi, Senda Kohei, Murayama Shigeo, Ishii Kenji, Schulz-Schaeffer Walter, Roth Katrin, Reininger Sabbagh, Marwan N. Multicentre phase 3 trial on florbetaben for β -amyloid brain PET in Alzheimer disease. 2012 Society of Nuclear Medicine. Miami.2012.6.
- 135) 初田裕幸, 石井賢二, 高尾昌樹, 須原哲也, 島田 斉, 篠遠 仁ら . ¹¹C-Pittsburgh Compound B (PiB) PET 集積と、病理学的アミロイド β 沈着の、解剖学的部位別検討-6 剖検例における検討 . 第 30 回日本認知症学会学術集会 . 東京 . 2011.11.11.
- 136) 初田裕幸, 高尾昌樹, 石井賢二, 村山繁雄ら . 後部帯状回と楔前部におけるアミロイド β 沈着 . 第 52 回日本神経学会総会学術集会 . 名古屋 . 2011.5.18.
- 137) 初田裕幸, 高尾昌樹, 石井賢二, 村山繁雄ら . 後部帯状回と楔前部におけるアミロイド β 沈着 . 第 52 回神経病理学会 . 京都 . 2011.6.4.
- 138) Ken Fujiwara, Takashi Kato, Kengo Ito, Kentaro Hatano, Nobuyuki Okamura, Kazuhiko Yanai, NCGG Memory Clinic Spatial normalization using BF-227 template and MRI template: A comparative study. 58th Annual Meeting of the Society of Nuclear Medicine (SNM2011), San Antonio, Texas, June 6(4-8), 2011.
- 139) Ken Fujiwara, Takashi Kato, Kengo Ito, Kentaro Hatano, Nobuyuki Okamura, Kazuhiko Yanai, NCGG Memory Clinic. A newly proposed method to define cerebellar reference region optimized for individual BF-227 PET. 58th Annual Meeting of the Society of Nuclear Medicine (SNM2011), San Antonio, Texas, June 6(4-8), 2011.
- 140) Maeno N, Kato T, Fujiwara K, Hatano K, Okamura N, Yanai K, Ito K, NCGG Memory Clinic. An examination of relationship between brain atrophy with VBM-MR images and β -amyloid deposits with BF-227 PET images. 58th Annual Meeting of the Society of Nuclear Medicine (SNM2011), San Antonio, TEXAS, June 6(4-8), 2011.
- 141) Ken Fujiwara, Takashi Kato, Kengo Ito, Kentaro Hatano, Nobuyuki Okamura, Kazuhiko Yanai, NCGG Memory Clinic, J-ADNI study group. A newly proposed method to define cerebellar reference region optimized for individual BF-227 PET: Clinical validation in a multi-center study. Alzheimer's Association International Conference 2011, Paris Porte de Versailles Convention and Exhibition Center, Paris, Republic of France, July 20 (16-21), 2011.
- 142) Kato T, Ito K, Hatano K, Fujiwara K, Nakamura A, Washimi Y, Arahata Y, Hattori H, Miura H, Okamura N, Yanai K. Relationship between cerebral glucose metabolism and [¹¹C]BF-227 accumulation in the stages from cognitively normal to amnesic MCI. Alzheimer's Association International Conference 2011, Paris Porte

de Versailles Convention and Exhibition Center, Paris, Republic of France, July 20 (16-21), 2011.

- 143) 加藤隆司, 伊藤健吾, 旗野健太郎, 藤原 謙, 中村昭範, 三浦久幸, 服部英幸, 新畑 豊, 鷺見幸彦, 岡村信行, 谷内一彦, もの忘れ外来グループ. [C-11]BF-227 集積と脳糖代謝変動の関係 認知機能正常から健忘型 MCI まで. 第 30 回日本認知症学会学術集会. 東京. 2011.11.11.
- 144) 前野信久, 加藤隆司, 藤原 謙, 旗野健太郎, 田代 学, 岡村信行, 谷内一彦, 伊藤健吾. 健常, MCI, アルツハイマー病における β アミロイドの集積と局所脳萎縮との関係: BF227-PET と MRI による相関解析. 第 51 回日本核医学会学術総会. 筑波. 2011.10.29.
- 145) 田島稔久, 日比野新, 飯田昭彦, 加藤隆司, 伊藤健吾. 名古屋市総合リハビリテーションセンターにおける PiB. PiB-PET 検査の現状. 第 51 回日本核医学会学術総会. 筑波. 2011.10.29.
- 146) 藤原 謙, 加藤隆司, 伊藤健吾, 旗野健太郎 (脳機能画像診断開発部), 岡村信行, 谷内一彦, NCGG memory clinic. J-ADNI: BF-227 PET における参照領域設定法の検討. 第 30 回認知症学会学術集会. 東京. 2011.11.11.
- 147) 高橋竜一, 石井一成, 石井賢二, 加藤隆司, 千田道雄, 伊藤健吾, 杉下守弘, 岩坪 威. PiB 陽性, 陰性 aMCI における局所糖代謝の検討. 第 30 回認知症学会学術集会. 東京. 2011.11.11.
- 148) 高橋竜一, 石井一成, 石井賢二, 加藤隆司, 千田道雄, 伊藤健吾, 杉下守弘, 岩坪 威. PiB 陽性 aMCI における ApoE e4 の PiB 集積や局所糖代謝への効果. 第 30 回認知症学会学術集会. 東京. 2011.11.11.
- 149) 島田 斉. 分子イメージング技術による精神・神経疾患の診断研究 『認知症とアミロイドイメージング、分子イメージングの新たな展開』. 第 51 回日本核医学会学術総会. 筑波. 2011.11.28.
- 150) 島田 斉, 篠遠 仁, 平野成樹, 森 崇明, 江口洋子, 田中典子, 佐藤康一, 小高文聰, 藤原広臨, 木村泰之, 桑原 聡, 高野晴成, 伊藤 浩, 須原哲也. [^{11}C]AZD2184 PET によるアミロイドイメージング. 第 30 回日本認知症学会. 東京. 2011.11.11.
- 151) 島田 斉, 篠遠 仁, 平野成樹, 森 崇明, 佐藤康一, 田中典子, 高野晴成, 伊藤 浩, 須原哲也. [^{11}C]AZD2184 PET によるアミロイドイメージング. 第 51 回日本核医学会学術総会. 筑波. 2011.10.28.
- 152) 伊藤 浩, 島田 斉, 篠遠 仁, 高野晴成, 小高文聰, 須原哲也, 岡村信行, 谷内一彦. [^{18}F]FACT による脳内アミロイド蓄積の評価 [^{11}C]PiB との比較. 第 51 回日本核医学会学術総会. 筑波. 2011.10.28.
- 153) 篠遠 仁, 森 崇明, 島田 斉, 平野成樹, 田中典子, 佐藤康一, 入江俊章, 江口洋子, 伊藤 浩, 須原哲也. [^{11}C]PiB PET の縦断的研究 -健常高齢者、軽度認知障害、アルツハイマー病における変化-. 第 51 回日本核医学会学術総会. 筑波. 2011.10.29.
- 154) Shinotoh H, Shimada H, Hirano S, Miyoshi M, Sato K, Tanaka N, Fukushi K, Irie T, Eguchi Y, Ito H, Suhara T. Longitudinal [^{11}C]PiB PET study in healthy elderly persons, patients with mild cognitive impairment, and Alzheimer's disease. Alzheimer's Association International conference on Alzheimer's disease, Paris, France, July 18, 2011.
- 155) 島田 斉, 篠遠 仁, 平野成樹, 森 崇明, 佐藤康一, 田中典子, 黄田常嘉, 桑原 聡, 福士 清, 入江俊章, 伊藤 浩, 須原哲也. アミロイド沈着は認知症を伴うレヴィ小体病の海馬傍回萎縮を促進する. 第 16 回認知神経科学学会学術集会. 北九州. 2011.10.23.
- 156) 島田 斉. [^{11}C]PiB PET の定量解析 新規定量解析法 (TPSS 法) による Parametric Imaging. 第 1 回核医学画像解析研究会. 千葉. 2011.11.14.
- 157) 伊藤 浩, 島田 斉, 篠遠 仁, 高野晴成, 関 千

- 江, 生駒洋子, 川口拓之, 田桑弘之, 須原哲也. 異なるアミロイド測定用トレーサーによる脳内アミロイド蓄積の評価. 第 23 回日本脳循環代謝学会総会. 東京. 2011.11.
- 158) Hiroshi Ito, Hitoshi Shinoto, Hitoshi Shimada, Kazuhiko Yanai, Nobuyuki Okamura, Harumasa Takano, Fumitoshi Kodaka, Yoko Eguchi, Makoto Higuchi, Toshimitsu Fukumura, Tetsuya Suhara: Amyloid Imaging in Alzheimer Disease Using PET with [F-18]Fact: A Neuritic Plaque Imaging?, Brain 2011, Barcelona, 2011.05
- 159) 今林悦子, 松田博史, 久慈一英 他. ¹¹C-PiB PET SUVR 画像の部分容積効果補正画像による評価. 第 76 回日本核医学会 関東・甲信越地方会. 2012.1.21.
- 160) Imabayashi E, Matsuda H, Tabira T, Arima K, Araki N, Ishii K, et. al. Development of Voxel-based Morphometry Using Brain CT and Application to a Comparative Study between [¹¹C]PiB Positive Alzheimers Disease Patients and PiB Negative Cognitively Normal Subjects: Japanese Alzheimers Disease Neuroimaging Initiative Nov 27-Dec 22011. RSNA 97th Scientific Assembly and Annual Meeting
- 161) 百瀬敏光, 高橋美和子, 古山桂太郎, 北田孝幸, 藤原健太郎, 小島良紀, 荒井拓也, 大友 邦. C-11 PiB-PET を用いたレビー小体型認知症における脳内アミロイド蓄積の評価. 第 51 回日本核医学会学術総会. 筑波. 2011.10.29.
- 162) 吉田 瑞, 林 俊宏, 井原涼子, 藤井くるみ, 浜中映子, 代田悠一郎, 高橋美和子, 百瀬敏光, 岩田 淳, 辻 省次. 視覚イメージの保たれた統合型視覚失認を呈した PiB 陽性 Posterior cortical atrophy の一例. 第 30 回日本認知症学会学術集会. 東京. 2011.11.11.
- 163) 田代 学ほか. [¹⁸F]FACT の動態解析. 第 1 回核医学画像解析研究会. 2011.11.14.
- 164) 志田原美保. [¹⁸F]FACT の体内分布及び内部被曝線量評価. 第 1 回核医学画像解析研究会. 2011.11.14.
- 165) 安宅鈴香, 嶋田裕之, 竹内 潤, 河邊讓治, 高橋和弘, 和田康弘, 金本元勝, 武田景敏, 伊藤和博, 蔦田強司, 下西祥裕, 塩見 進, 森 啓, 渡邊恭良, 三木隆己. PiB 陰性認知症の臨床経過. 第 52 回日本神経学会総会. 名古屋. 2011.
- 166) 竹内 潤, 安宅鈴香, 嶋田裕之, 河邊讓治, 高橋和弘, 和田康弘, 金本元勝, 武田景敏, 伊藤和博, 蔦田 強, 下西祥裕, 塩見 進, 森 啓, 渡邊恭良, 三木隆己. 臨床的には AD の診断であった PiB 陰性認知症における ¹²³I-MIBG 心筋シンチグラフィ所見. 第 52 回日本神経学会総会. 名古屋. 2011.
- 167) 安宅鈴香, 嶋田裕之, 竹内 潤, 中 弘志, 正木秀樹, 中西亜紀, 和田康弘, 武地 一, 渡邊恭良, 三木隆己. アルツハイマー病と診断されたが PiB-PET は陰性であった 12 症例の追跡結果. 第 53 回日本老年医学会学術集. 東京. 2011.
- 168) 安宅鈴香, 嶋田裕之, 竹内 潤, 和田康弘, 下西祥裕, 山永隆司, 河邊讓治, 三木隆己, 塩見進, 渡邊恭良. PiB-PET 陰性認知症の追跡結果: PiB-PET, FDG-PET, MRI, 心理検査の比較. 第 51 回日本核医学会学術総会. 筑波. 2011.
- 169) 安宅鈴香, 嶋田裕之, 竹内 潤, 河邊讓治, 和田康弘, 高橋和弘, 武田景敏, 正木秀樹, 蔦田強司, 塩見 進, 中西亜紀, 森 啓, 渡邊恭良, 三木隆己. 初期の前頭側頭型認知症の鑑別診断に PiB-PET は有用である. 第 30 回認知症学会学術集会. 東京. 2011.
- 170) Suzuka Ataka, Hiroyuki Shimada, Jun Takeuchi, Akitoshi Takeda, Akiko Tamura, Motokatsu Kanemoto, Kazuhiro Ito, Yasuhiro Wada, Tsuyoshi Tsutada, Susumu Shiomi, Hiroshi Mori, Yasuyoshi Watanabe, Takami Miki: Follow-up study of PiB negative dementia. Alzheimer's association

international conference , 2011. Paris.

- 171) Nishio T, Ikari Y, Shimizu K, Nagai H, Senda M. Effect of body activity on the brain PET quantitative capability in the early phase of ^{11}C -PiB dynamic scans. SNM 2011 (Annual Meeting of Society of Nuclear Medicine) 2011.6.7, San Antonio.
- 172) Adachi K, Senda M, Nakagawa Y, Ikari Y, Nishio T, Shimizu K, Yamane T, PiB-PET follow-up study by trial parametric imaging of distribution volume ratio. SNM 2011 (Annual Meeting of Society of Nuclear Medicine) 2011.6.7, San Antonio.
- 173) 安達和彦, 千田道雄, 中川祐介, 井狩彌彦, 西尾知之, 清水敬二, 山根登茂彦. PiB-PET 長期追跡研究における DVR パラメトリック画像と SUVR 画像の比較. 第 51 回日本核医学会学術総会. 筑波. 2011.10.28.
- 174) 安達和彦, 千田道雄, 中川祐介, 井狩彌彦, 西尾知之, 清水敬二, 山根登茂彦. PiB-PET パラメトリック画像における MRTM2, SRTM2, LGAR と SUVR の比較. 第 51 回日本核医学会学術総会. 筑波. 2011.10.28.

H.知的財産権の出願・登録状況(予定を含む)

1. 特許取得 なし
2. 実用新案登録 なし
3. その他 なし

日本認知症学会 - 日本神経学会 - 日本核医学会合同アミロイドイメージング ガイドライン WG とガイドラインの概要について

2014年5月20日

WG 座長 石井賢二

WG 設置の経緯

現在国内で行われている ^{18}F 標識アミロイドイメージング剤の治験が順調に進捗しているため、合成装置の薬事承認が近日中に取得できる可能性がある。このため、日本核医学会は健保委員会で検討のうえ、理事会の了承も得て、平成 26 年 4 月の診療報酬改定の要望項目として、 ^{18}F 標識アミロイドイメージング剤を用いるポジトロン断層撮影を日本神経学会とともに内保連に要望項目として提出した（平成 24 年 12 月 10 日）。今後、合成装置の薬事承認および診療報酬改定に備えて臨床使用のガイドラインを策定する必要性が生じた。

米国ではすでに 3 種の ^{18}F 標識アミロイドイメージング剤が FDA により承認され、米国核医学会と国際アルツハイマー病学会合同のタスクフォースが、適正使用の基準を作成し、保険償還についての議論も行われた。

このため、日本でも日本認知症学会、日本神経学会、日本核医学会が合同で WG を設けてアミロイドイメージングのガイドラインを検討する必要性が関係者の間で認識され、両学会理事長の内諾を得て、その準備を進めることとなった。平成 24 年 12 月 8 日に東京において、関係者が集まり協議した結果、12 月 22 日に東京で WG の準備会合を行い、WG の設置に向けた課題を整理した。その後の作業により、以下の点を留意してガイドラインの作成を行う方針となった。

普及型 ^{18}F 標識アミロイドイメージング剤によるアミロイドイメージングは以下の点を十分考慮する必要がある。

- 1 . わが国における ^{18}F 標識アミロイドイメージング剤の臨床使用は、当面院内製造が主体であり、薬剤製造と品質管理のための施設要件の設定が望ましいこと
- 2 . ^{18}F 標識アミロイドイメージング剤による撮像は、白質への非特異的集積と皮質への特異集積の微妙な差を見分ける必要があり、画質（均一性やコントラストなど）について撮像装置の一定の性能が要求されること
- 3 . ^{18}F 標識アミロイドイメージング剤の読影法は薬剤ごとに病理所見と整合性のある読影法が設定されており、読影者はそのトレーニングを受ける必要があること
- 4 . アミロイドイメージングを実施することが認知症の日常診療において必要であるかどうかの判断を適切に行い、また検査結果を診断や治療方針の決定に適切に

反映させるためには、認知症の専門家の診断が必要であること

これらの点を踏まえ、わが国におけるアミロイドイメージングの適正使用のためのガイドラインでは、学会が認定する資格要件を盛り込むこととした。

WG 構成員

- 石井賢二^{*,***} (東京都健康長寿医療センター、厚労科研究班班長、WG 座長)
- 山田正仁^{*,**} (金沢大学、日本認知症学会診療向上委員会委員長)
- 岩坪 威^{*} (東京大学、J-ADNI1&2主任研究者)
- 千田道雄^{***} (先端医療センター、日本核医学会分子イメージング戦略会議委員長)
- 島田 斉^{*,**} (放射線医学総合研究所)
- 今林悦子^{***} (国立精神・神経医療研究センター)
- 井原涼子^{**} (東京大学)
- 古本祥三^{***} (東北大学)
- 石渡喜一^{***} (東京都健康長寿医療センター)
- 脇 厚生^{***} (放射線医学総合研究所)
- 佐々木将博^{***} (先端医療センター)
- 加藤隆司^{***} (国立長寿医療研究センター)
- 細野 真^{***} (近畿大学、日本核医学会PET核医学委員長)
- 伊藤健吾^{***} (国立長寿医療研究センター、日本核医学会健保員会委員長)

* : 日本認知症学会からのメンバー、 ** : 日本神経学会からのメンバー、

*** : 日本核医学会からのメンバー

以下に、WGにおいて承認されたガイドラインの枠組みを記載する。ガイドライン本体は関連学会の理事会の承認を経て、2014年6月頃を目途に公表する予定である。

1. アミロイドイメージングの意義

アミロイドイメージングの意義は、脳における老人斑の密度を推定することである（生きたアミロイド染色）。

現在剖検脳との対比で検証されているのは、アミロイドイメージング画像の陰/陽性の判定と病理組織におけるCERAD分類(non ~ sparse / moderate ~ frequent)が良く対応する、という点のみ！ 診療への適用は定性判断のみが行われる。

脳内分布や量的相関については研究中の事項であり、その意義は未確立である。

2. ガイドラインの目的

わが国におけるアミロイドイメージングの適正使用を促すことを目的にガイドラインを策定する。

3. 適正使用のための要件の整理

以下の項目について適正使用のための要件を提案する

- (1) 技術的適性使用
- (2) 臨床的適正使用
- (3) 社会的適正使用

具体的な適正化のポイントは以下の項目である。

- (1) 検査依頼
- (2) 適用疾患・病態
- (3) 薬剤製造
- (4) 撮像
- (5) 読影
- (6) 結果の解釈と適用
- (7) 倫理的問題の整理

4. 検査依頼の適正化

認知症の専門医師が適用を判断し依頼する。

（日本認知症学会、日本神経学会等）学会側の教育プログラム整備が必要

結果の解釈、適用、説明等においても同様の専門医師が関わる

5．検査実施施設の適正化：薬剤製造

院内製造薬剤の薬剤合成環境・合成装置運用・品質管理の適正化のため、日本核医学会が定めるPET薬剤製造施設認証（学会GMP）を推奨する。

日本核医学会のPET薬剤製造施設認証は本来臨床研究のレベルを上げる目的で設定された。経緯があり、これを日常臨床に適用するためには学会（MI戦略会議）の方針と審査体制の再設定が必要である。

6．検査実施施設の適正化：撮像

装置性能・撮像計測技術・撮像計測プロトコル・画像再構成プロトコル・画像品質の適正化のため、日本核医学会が定めるPET撮像施設認証を推奨する。

検査の実施における安全管理に関する事項は、核医学検査一般に関わる事項も含まれるが重要であり記載する。また、アミロイドイメージング診断薬の薬剤ごとの留意点について記載する。

7．検査実施施設の適正化：読影

読影解析法の適正化のため、使用薬剤についての読影法のトレーニングを受けたPET専門医師が読影を行う。学会と製薬会社による読影解析法の教育プログラム整備と普及が必要であるが、読影法のトレーニングは日本核医学会が責任を持って実施する。

8．臨床使用の適正化（1）：適切な使用

検査の適応の前提として進行性の認知機能障害がある場合とする。また、該当する症例の背景病理としてアルツハイマー病の可能性が支持、または除外される（アルツハイマー病の病理診断に相当する密度の老人斑が存在するか否かがわかる）と診療上有益である場合とする。

その上で、日常臨床において以下の項目について検査を実施することは適切である。

- (1) 非定型例の背景病理推定（例えば、AD/FTDの鑑別）
- (2) 若年性認知症の診断
- (3) MCIにおけるAD dementiaへの移行予測（MCI due to ADの診断）*

*この項目については、MCIを治療介入の対象と考えるか、現在の治療薬を早期に使用することが治療上利益となるか、等について、必ずしもコンセンサスは得られていない状況である。医療経済的な視点からはメリットが乏しいという指摘もある。

研究開発目的では、以下の項目について検査を実施することは適切である。

- (1) アルツハイマー病治療薬治験における適切な対象者選択
- (2) アルツハイマー病の病態研究、特に早期病態の探索と発症予測因子の解明

9．臨床使用の適正化（2）：不適切な使用

日常臨床で以下の項目について検査を実施することは不適切な使用である。

- (1) 進行した重度の認知症症例
- (2) 症状・経過が典型的で診断が明らかな場合
- (3) Preclinical ADの診断（健常者の検診）
- (4) 治療効果の判定
- (5) 医療以外の目的（雇用、保険など）
- (6) 倫理的配慮/手続きが十分実施できない場合

10．アミロイドPETの適応まとめ

検査の意義は老人斑密度の推定である。

- ・陰性所見：アルツハイマー病の除外（単独で主張できる）
- ・陽性所見：アルツハイマー病の疑い（他所見と併用して判断）

現時点での制限

- ・単独ではAD診断を支持できない
- ・発症予測法は未確立
- ・治療効果判定に使えるかどうかは未確立

11．アミロイドイメージングの適正使用に関する今後の見通し

現在は根本治療薬実用化前夜であり、現時点における適正使用は、上記に述べたように、日常臨床においては、陰性所見によるアルツハイマー病除外に基づく鑑別診断、アルツハイマー病の早期診断（MCI due to AD：診断、治療のスタンスについては移行期であり議論あり）、開発研究目的では、治療薬治験における対象者選択、アルツハイマー病早期病態研究等があげられる。

しかし、有効性のある根本治療薬が実用化すれば、進行遅延・発症予防治療の対象選択の目的で実施することが想定される。このため、本ガイドラインの適正使用に関する項目は、随時改訂を行っていく必要がある。

（以上）

研究成果の刊行に関する一覧表

1. 英文原著・症例報告

著者名	論文題名	雑誌名	巻	頁	出版年
Sakurai Y, Ishii K, Sonoo M, Saito Y, Murayama S, Iwata A, Hamada K, Sugimoto I, Tsuji S, Mannen T.	Progressive apraxic agraphia with micrographia presenting as corticobasal syndrome showing extensive Pittsburgh compound B uptake.	J. Neurol	260	1982-1991	2013
Sengoku R, Matsushima S, Murakami Y, Fukuda T, Tokumaru AM, Hashimoto M, Suzuki M, Ishiwata K, Ishii K, Mochioet S	¹¹ C-PiB-PET imaging of encephalopathy associated with cerebral amyloid angiopathy	Int. Med.	in press		2014
Ito H, Shimada H, Shinotoh H, Takano H, Sasaki T, Nogami T, Suzuki M, Nagashima T, Takahata K, Seki C, Kodaka F, Eguchi Y, Fujiwara H, Kimura Y, Hirano S, Ikoma Y, Higuchi M, Kawamura K, Fukumura T, Böö EL, Farde L, Suhara T.	Quantitative Analysis of Amyloid Deposition in Alzheimer Disease Using PET and the Radiotracer ¹¹ C-AZD2184.	J Nucl Med	in press		2014
Sato K, Fukushi K, Shinotoh H, Shimada H, Hirano S, Tanaka N, Suhara T, Irie T, Ito H.	Noninvasive k3 estimation method for slow dissociation PET ligands: application to [¹¹ C]Pittsburgh compound B.	EJNMMI Res	3	76-	2013
Ito H, Shinotoh H, Shimada H, Miyoshi M, Yanai K, Okamura N, Takano H, Takahashi H, Arakawa R, Kodaka F, Ono M, Eguchi Y, Higuchi M, Fukumura T, Suhara T.	Imaging of amyloid deposition in human brain using positron emission tomography and [¹⁸ F]FACT: comparison with [¹¹ C]PIB.	Eur J Nucl Med Mol Imaging	in press		2014
Maruyama M, Shimada H, Suhara T, Shinotoh H, Ji B, Maeda J, Zhang MR, Trojanowski JQ, Lee VM, Ono M, Masamoto K, Takano H, Sahara N, Iwata N, Okamura N, Furumoto S, Kudo Y, Chang Q, Saido TC, Takashima A, Lewis J, Jang MK, Aoki I, Ito H, Higuchi M.	Imaging of tau pathology in a tauopathy mouse model and in Alzheimer patients compared to normal controls.	Neuron	79	1094-108	2013
Mori T, Shimada H, Shinotoh H, Hirano S, Eguchi Y, Yamada M, Fukuhara R, Tanimukai S, Zhang MR, Kuwabara S, Ueno S, Suhara T.	Apathy correlates with prefrontal amyloid β deposition in Alzheimer's disease.	J Neurol Neurosurg Psychiatry	85	449-55	2013
Shidahara M, Tashiro M, Okamura N, Furumoto S, Furukawa K, Watanuki S, Hiraoka K, Miyake M, Iwata R, Tamura H, Arai H, Kudo Y, Yanai K.	Evaluation of the biodistribution and radiation dosimetry of the ¹⁸ F-labelled amyloid imaging probe [¹⁸ F]FACT in humans.	EJNMMI Res	3	32-	2013
Furumoto S, Okamura N, Furukawa K, Tashiro M, Ishikawa Y, Sugi K, Tomita N, Waragai M, Harada R, Tago T, Iwata R, Yanai K, Arai H, Kudo Y.	A ¹⁸ F-Labeled BF-227 Derivative as a Potential Radioligand for Imaging Dense Amyloid Plaques by Positron Emission Tomography.	Mol Imaging Biol.	15	497-506	2013
Kaneta T, Okamura N, Arai A, Takanami K, Furukawa K, Tashiro M, Furumoto S, Iwata R, Takahashi S, Arai H, Yanai K, Kudo Y.	Analysis of early phase [¹¹ C]BF-227 PET, and its application for anatomical standardization of late-phase images for 3D-SSP analysis.	Jpn J Radiol.	32	138-144	2014
Okamura N, Furumoto S, Harada R, Tago T, Yoshikawa T, Fodero-Tavoletti M, Mulligan RS, Villemagne VL, Akatsu H, Yamamoto T, Arai H, Iwata R, Yanai K, Kudo Y.	Novel ¹⁸ F-labeled arylquinoline derivatives for noninvasive imaging of tau pathology in Alzheimer disease	J Nucl Med.	54	1420-1427	2013
Harada R, Okamura N, Furumoto S, Tago T, Maruyama M, Higuchi M, Yoshikawa T, Arai H, Iwata R, Kudo Y, Yanai K.	Comparison of the binding characteristics of [¹⁸ F]THK-523 and other amyloid imaging tracers to Alzheimer's disease pathology.	Eur J Nucl Med Mol Imaging.	40	125-132	2013

Sato H, Ito C, <u>Tashiro M</u> , Hiraoka K, Shibuya K, Funaki Y, Iwata R, Matsuoka H, Yanai K.	Histamine H receptor occupancy by the new-generation antidepressants fluvoxamine and mirtazapine: a positron emission tomography study in healthy volunteers.	Psychopharmacology (Berl).	230	227-234	2013
Suzuki T, Shimada H, Makizako H, Doi T, Yoshida D, Ito K, Shimokata H, Washimi Y, Endo H, <u>Kato T</u> .	A randomized controlled trial of multicomponent exercise in older adults with mild cognitive impairment.	PLoS One	Apr 9 ;8(4)	e61483	2013
T. Yamane, Y. Ikari, T. Nishio, K. Ishii, <u>K. Ishii</u> , <u>T. Kato</u> , K. Ito, D.H.S. Silverman, <u>M. Senda</u> , T. Asada, H. Arai, M. Sugishita, <u>T. Iwatsubo</u> , and the J-ADNI Study Group.	Visual-Statistical Interpretation of ¹⁸ F-FDG-PET Images for Characteristic Alzheimer Patterns in a Multicenter Study: Inter-Rater Concordance and Relationship to Automated Quantitative Evaluation.	Am J Neuroradiol	35	244-9	2014
Hakamata Y, Iwase M, <u>Kato T</u> , Senda K, Inada T.	The neural correlates of mindful awareness: a possible buffering effect on anxiety-related reduction in subgenual anterior cingulate cortex activity.	PLoS One	Oct9; 8(10)	e75526	2013
Takahashi R, Ishii K, <u>Senda M</u> , Ito K, <u>Ishii K</u> , <u>Kato T</u> , Makishi Y, Nishio T, Ikari Y, <u>Iwatsubo T</u> .	Japanese Alzheimer's Disease Neuroimaging Initiative. Equal sensitivity of early and late scans after injection of FDG for the detection of Alzheimer pattern: an analysis of 3D PET data from J-ADNI, a multi-center study.	Ann Nucl Med	27	452-9	2013
<u>Imabayashi E</u> , Matsuda H, Tabira T, Arima K, Araki N, <u>Ishii K</u> , Yamasita F, <u>Iwatsubo T</u> .	Comparison between brain CT and MRI for voxel-based morphometry of Alzheimer's disease.	Brain and Behavior	3	487-493	2013
Ito K, Shimano Y, <u>Imabayashi E</u> , Nakata Y, Omachi Y, Sato N, Arima K, Matsuda H.	Concordance between ^{99m} Tc-ECD SPECT and ¹⁸ F-FDG PET interpretations in patients with cognitive disorders diagnosed according to NIA-AA criteria.	Int J Geriatr Psychiatry	[Epub ahead of print]		2014
Catalan MJ, <u>Ishii K</u> , Bara-Jimenez W, Hallett M.	Reorganization of human somatosensory cortex in hand dystonia.	J Mov Disorders	5	5-8	2012
Saito Y, <u>Ishii K</u> , Sakuma N, Kawasaki K, Oda K, Mizusawa H.	Neural Substrates for Semantic Memory of Familiar Songs: Is there an interface between lyrics and melodies?	PLoS ONE	7(9)	e46354, doi:10.1371/journal.pone.	
Mishina M, Kimura Y, Naganawa M, <u>Ishii K</u> , Oda K, Sakata M, Toyohara J, Kobayashi S, Katayama Y, Ishiwata K.	Differential effects of age on human striatal adenosine A ₁ and A _{2A} receptors.	Synapse	66(9)	832-9	2012
Minamimoto R, <u>Ishii K</u> , Kubota K, Morooka M, Okasaki M, Ito K, Mitsumoto T, Nakajima K, Sato T, Mochizuki M, Okazaki O.	Amyloid imaging mismatch.	Clin Nucl Med.	37(8)	807-809	2012
Morooka M, Kubota K, Minamimoto R, Furuhashi M, Abe T, Ito K, Okasaki M, <u>Ishii K</u> , Ishiwata K.	¹⁸ F-FDG and ¹¹ C-methionine PET/CT findings in a case with anti-NMDA (NR2B) receptor encephalitis.	Clin Nucl Med	37(4)	400-402	2012
Shimizu M, Suzuki Y, Kiyosawa M, Wakakura M, <u>Ishii K</u> , Ishiwata K, Mochizuki M.	Glucose hypometabolism in the thalamus of patients with hemifacial spasm.	Mov Disord.	27(4)	519-525	2012
Koyama S, Kobayakawa M, Tachibana N, Masaoka Y, Homma I, <u>Ishii K</u> , Kawamura M.	Neuropsychological and radiological assessments of two cases of apparent idiopathic rapid eye movement sleep behaviour disorder.	Eur Neurol	67	18-25	2012
Takeuchi J, Shimada H, Ataka S, Kawabe J, Mori H, Mizuno K, Wada Y, <u>Shiomi S</u> , <u>Watanabe Y</u> , Miki T	Clinical features of Pittsburgh compound-B-negative dementia.	Dement Geriatr Cogn Disord	34	112-120	2012
Tsutsumi R, Hanajima R, Hamada M, Shirota Y, Matsumoto H, Terao Y, Ohminami S, Yamakawa Y, Shimada H, Tsuji S, Ugawa Y.	Reduced Interhemispheric Inhibition in Mild Cognitive Impairment	Experimental Brain Research	218	21-26	2012
Tamura A, Sonoo M, Hoshino S, Iwanami T, Shimada H, Miki T, Shimizu T.	Stimulus duration and pain in nerve conduction studies	Muscle and Nerve	47	12-6	2013
Shimada H, Shinotoh H, Hirano S, Miyoshi M, Sato K, Tanaka N, Ota T, Fukushi K, Irie T, Ito H, Higuchi M, Kuwabara S, <u>Suhara T</u>	β -amyloid in lewy body disease is related to Alzheimer's disease-like atrophy.	Mov Disord	28(2)	169-175	2013
Furukawa K, Ikeda S, Okamura N, <u>Tashiro M</u> , Tomita N, Furumoto S, Iwata R, Yanai K, Kudo Y, Arai H.	Cardiac positron-emission tomography images with an amyloid-specific tracer in familial transthyretin-related systemic amyloidosis.	Circulation	125	556-557	2012

Furumoto S, Okamura N, Furukawa K, <u>Tashiro M</u> , Ishikawa Y, Sugi K, Tomita N, Waragai M, Harada R, Tago T, Iwata R, Yanai K, Arai H, Kudo Y	A ¹⁸ F-Labeled BF-227 Derivative as a Potential Radioligand for Imaging Dense Amyloid Plaques by Positron Emission Tomography	Mol Imaging Biol.		in press	
Hiraoka K, Okamura N, Funaki Y, Hayashi A, <u>Tashiro M</u> , Hisanaga K, Fujii T, Takeda A, Yanai K, Iwata R, Mori E.	Cholinergic deficit and response to donepezil therapy in Parkinson's disease with dementia.	Eur Neurol.	68	137-143	2012
Tomita N, Furukawa K, Okamura N, <u>Tashiro M</u> , Une K, Furumoto S, Iwata R, Yanai K, Kudo Y, Arai H.	Brain accumulation of amyloid β protein visualized by positron emission tomography and BF-227 in Alzheimer's disease patients with or without diabetes mellitus.	Geriatr Gerontol Int.	13	215-221	2013
Harada R, Okamura N, Furumoto S, Tago T, Maruyama M, Higuchi M, Yoshikawa T, Arai H, Iwata R, Kudo Y, Yanai K.	Comparison of the binding characteristics of [¹⁸ F]THK-523 and other amyloid imaging tracers to Alzheimer's disease pathology.	Eur J Nucl Med Mol Imaging	40	125-132	2013
Shibuya K, Funaki Y, Hiraoka K, Yoshikawa T, Naganuma F, Miyake M, Watanuki S, Sato H, <u>Tashiro M</u> , Yanai K.	[¹¹ C]Doxepin binding to histamine H1 receptors in living human brain: reproducibility during attentive waking and circadian rhythm.	Front Syst Neurosci.	6	45-	2012
Harada R, Furumoto S, Yoshikawa T, Ishikawa Y, Shibuya K, Okamura N, Iwata R, Yanai K.	Synthesis of [¹¹ C]interleukin 8 using a cell-free translation system and L-[¹¹ C]methionine.	Nucl Med Biol.	39	155-160	2012
Villemagne VL, Okamura N, Pejoska S, Drago J, Mulligan RS, Chetelat G, O'Keefe G, Jones G, Kung HF, Pontecorvo M, Masters CL, Skovronsky DM, Rowe CC.	Differential diagnosis in Alzheimer's disease and dementia with Lewy bodies via VMAT2 and amyloid imaging.	Neurodegener Dis.	10	161-165.	2012
Kasuya M, Meguro K, Okamura N, Funaki Y, Ishikawa H, Tanaka N, Iwata R, Yanai K.	Greater responsiveness to donepezil in Alzheimer patients with higher levels of acetylcholinesterase based on attention task scores and a donepezil PET study.	Alzheimer Dis Assoc Disord.	26	113-118	2012
Kawashima S, Ito K, <u>Kato T</u> , the SEAD-J Study Group.	Inclusion criteria provide heterogeneity in baseline profiles of patients with mild cognitive impairment: comparison of two prospective cohort studies.	BMJ Open.	2(2)	e000773.	2012
Shidahara M, Tsoumpas C, McGinnity CJ, <u>Kato T</u> , Tamura H, Hammers A, Watabe H, Turkheimer FE.	Wavelet-based resolution recovery using an anatomical prior provides quantitative recovery for human population phantom PET [¹¹ C]raclopride data.	Phys Med Biol.	57(10)	3107-22	2012
Kobayashi S, <u>Momose T</u> , Sakurai M, Kanazawa I	Postanoxic Akinesia with Bilateral Pallidal Lesions: A PET Study.	Intern Med	51(17)	2449-51	2012
Hibi S, Yamaguchi Y, Umeda-Kameyama Y, Yamamoto H, Iijima K, <u>Momose T</u> , Akishita M, <u>Ouchi Y</u>	The high frequency of periodic limb movements in patients with Lewy body dementia	J Psychiatr Res	46(12)	1590-94	2012
Akahashi M, Soma T, Kawai K, Koyama K, Ohtomo K, <u>Momose T</u>	Voxel-based comparison of preoperative FDG-PET between mesial temporal lobe epilepsy patients with and without postoperative seizure-free outcomes.	Ann Nucl Med	26	698-706	2012
Soma T, <u>Momose T</u> , Takahashi M, Koyama K, Kawai K, Murase K, Ohtomo K.	Usefulness of extent analysis for statistical parametric mapping with asymmetry index using inter-ictal FDG-PET in mesial temporal lobe epilepsy	Ann Nucl Med	26(4)	319-26	2012
Samuraki M, <u>Matsunari I</u> , et al	Glucose metabolism and gray-matter concentration in apolipoprotein E ϵ 4 positive normal subjects.	Neurobiol Aging	33	2321-2323	2012
Shima K, <u>Matsunari I</u> , et al	Posterior cingulate atrophy and metabolic decline in early stage Alzheimer's disease.	Neurobiol Aging	33	2006-2017	2012
Funabe S, <u>Takao M</u> , Saito Y, Hatsuta H, Sugiyama M, Ito S, Kanemaru K, Sawabe M, Arai T, Mochizuki H, Hattori N, Murayama S.	Neuropathologic analysis of Lewy-related α -synucleinopathy in olfactory mucosa.	Neuropathology	33	47-58	2013
Mochizuki Y, Isozaki E, <u>Takao M</u> , Hashimoto T, Shibuya M, Arai M, Hosokawa M, Kawata A, Oyanagi K, Mihara B, Mizutani T.	Familial ALS with FUS P525L mutation: two Japanese sisters with multiple systems involvement.	J Neurol Sci.	323	85-92.	2012

Tsuji H, Arai T, Kametani F, Nonaka T, Yamashita M, Suzukake M, Hosokawa M, Yoshida M, Hatsuta H, <u>Takao M</u> , Saito Y, Murayama S, Akiyama H, Hasegawa M, Mann DMA, Tamaoka A.	Molecular analysis and biochemical classification of TDP-43 proteinopathy.	Brain	135	338-391	2012
Takahashi M, Ishikawa K, Sato N, Obayashi M, Niimi Y, Ishiguro T, Yamada M, Takahashi H, Kato T, <u>Takao M</u> , Mori O, Eishi Y, Mizusawa H.	Reduced brain-derived neurotrophic factor (BDNF) mRNA expression and presence of BDNF-immunoreactive granules in the spinocerebellar ataxia type 6 (SCA6) cerebellum.	Neuropathology	32	595-603	2012
Nakatsuka T, <u>Imabayashi E</u> , Matsuda H, et al.	Discrimination of dementia with Lewy bodies from Alzheimer's disease using voxel-based morphometry of white matter by statistical parametric mapping 8 plus	Neuroradiology	Epub ahead of print		2013
Iida H, Hori Y, Ishida K, <u>Imabayashi E</u> , et al.	Three-dimensional brain phantom containing bone and grey matter structures with a realistic head contour	Ann Nucl Med	27	25-36	2013
Sugimoto A, Koyama S, Midorikawa A, Futamura A, Ishiwata K, <u>Ishii K</u> , Miller MW, Kawamura M.	Is this a new type of primary prosopagnosia, both progressive and apperceptive?	Neuropsychiatric Disease and Treatment	8	169-173	2012
Villemagne VL, Klunk WE, Mathis CA, Rowe CC, Brooks DJ, Hyman BT, Ikonomic MD, <u>Ishii K</u> , Jack CR, Jagust WJ, Johnson KA, Koeppe RA, Lowe VJ, Masters CL, Montine TJ, Morris JC, Nordberg A, Petersen R, Reiman EM, Selkoe DJ, Sperling RA, Laere KV, Weiner MW, Drzezga A.	Aβ Imaging: feasible, pertinent, and vital to progress in Alzheimer's disease.	Eur J Nucl Med Mol Imaging	39	209-219	2012
Koyama S, Kobayakawa M, Tachibana N, Masaoka Y, Homma I, <u>Ishii K</u> , Kawamura M.	Neuropsychological and radiological assessments of two cases of apparent idiopathic rapid eye movement sleep behaviour disorder.	Eur Neurol	67	18-25	2012
Yamakawa Y, Shimada H, Ataka S, Tamura A, Masaki H, Naka H, Tsutada T, Nakanishi A, <u>Shiomi S</u> , Watanabe Y, Miki T.	Two cases of dementias with motor neuron disease evaluated by Pittsburgh compound B-positron emission tomography.	Neurol Sci	33(1)	87-92	2012
Shimada A, Hashimoto H, Kawabe J, Higashiyama S, Kai T, Kataoka K, Tagawa R, Kawarada Y, Nakanishi A, Inoue K, <u>Shiomi S</u> , Kiriike N.	Evaluation of therapeutic response to donepezil by positron emission tomography.	Osaka City Med J	57	11-19	2011
Sato K, Fukushi K, Shinotoh H, Shimada H, Tanaka N, Hirano S, Irie T.	A short-scan method for k3 estimation with moderately reversible PET ligands: Application of irreversible model to early-phase PET data.	NeuroImage	59(4)	3149-3158	2011
Furukawa K, Ikeda S, Okamura N, <u>Tashiro M</u> , Tomita N, Furumoto S, Iwata R, Yanai K, Kudo Y, Arai H.	Cardiac PET images with an amyloid-specific tracer in familial transthyretin-related systemic amyloidosis.	Circulation	124	556-557	2012
Kaneta T, Okamura N, Minoshima S, Furukawa K, <u>Tashiro M</u> , Furumoto S, Iwata R, Fukuda H, Takahashi S, Yanai K, Kudo Y, Arai H.	A modified method of 3D-SSP analysis for amyloid PET imaging using [¹¹ C]BF-227	Ann Nucl Med	25	732-739	2011
Yokokura M, Mori N, Yagi S, Yoshikawa E, Kikuchi M, Yoshihara Y, Wakuta T, Sugihara G, Takebayashi K, Suda S, Iwata Y, Ueki T, Tsuchiya KJ, Suzuki K, Nakamura K, <u>Ouchi Y</u> .	In vivo changes in microglial activation and amyloid deposits in brain regions with hypometabolism in Alzheimer's disease.	Eur J Nucl Med Mol Imaging	38(2)	343-351	2011
Suzuki K, Sugihara G, <u>Ouchi Y</u> , Nakamura K, Tsujii M, Futatsubashi M, Iwata Y, Tsuchiya KJ, Matsumoto K, Takebayashi K, Wakuda T, Yoshihara Y, Suda S, Kikuchi M, Takei N, Sugiyama T, Irie T, Mori N.	Reduced acetylcholinesterase activity in the fusiform gyrus in adults with autism spectrum disorders.	Arch Gen Psychiatry	68	306-313	2011
Kikuchi M, Hirosawa T, Yokokura M, Yagi S, Mori N, Yoshikawa E, Yoshihara Y, Sugihara G, Takebayashi K, Iwata Y, Suzuki K, Nakamura K, Ueki T, Minabe Y, <u>Ouchi Y</u> .	Effects of brain amyloid deposition and reduced glucose metabolism on the default mode of brain function in normal aging.	J Neurosci	31(31)	11193-11199	2011

Kakimoto A, Kamekawa Y, Ito S, Yoshikawa E, Okada H, Nishizawa S, Minoshima S, <u>Ouchi Y</u> .	New computer-aided diagnosis of dementia using positron emission tomography: brain regional sensitivity-mapping method.	PLoS One	6(9)	e25033	2011
Soma T, <u>Momose T</u> , Takahashi M, Koyama K, Kawai K, Murase K, Ohtomo K.	Usefulness of extent analysis for statistical parametric mapping with asymmetry index using inter-ictal FDG-PET in mesial temporal lobe epilepsy	Ann Nucl Med		Epub ahead of print	2012
Murakami K, Murata N, Noda Y, Tahara S, Kaneko T, Kinoshita N, Hatsuta H, Murayama S, Barnham KJ, Irie K, Shirasawa T Shimizu T.	SOD1 (Copper/Zinc Superoxide Dismutase) Deficiency Drives Amyloid β Protein Oligomerization and Memory Loss in Mouse Model of Alzheimer Disease.	J Biol Chem	286	44557-44568	2011
Kakuda N, Shoji M, Arai H, Furukawa K, Ikeuchi T, Akazawa K, Takami M, Hatsuta H, Murayama S, Hashimoto Y, Miyajima M, Arai H, Nagashima Y, Yamaguchi H, Kuwano R, Nagaike K, Ihara Y.	Altered γ -secretase activity in mild cognitive impairment and Alzheimer's disease.	EMBO Mol Med	21	now printing	2012
<u>Imabayashi E</u> , Matsuda H, Yoshimaru K, et al.	Pilot data on telmisartan short-term effects on glucose metabolism in the olfactory tract in Alzheimer's disease.	Brain and Behavior	1	63-69	2011
Matsuda H, Mizumura S, Nemoto K, Yamashita F, <u>Imabayashi E</u> , et al.	Automatic Voxel-Based Morphometry of Structural MRI by SPM8 plus Diffeomorphic Anatomic Registration Through Exponentiated Lie Algebra Improves the Diagnosis of Probable Alzheimer Disease.	American Journal of Neuroradiology		Epub ahead of print PMID: 22300935	2012

2. 英文総説

著者名	論文題名	雑誌名	巻	頁	出版年
Sakurai K, Tokumaru AM, Nakatsuka T, Murayama S, Hasebe S, <u>Imabayashi E</u> , Kanemaru K, <u>Takao M</u> , Hatsuta H, Ishii K, Saito Y, Shibamoto Y, Matsukawa N, Chikui E, Terada H.	Imaging spectrum of sporadic cerebral amyloid angiopathy: multifaceted features of a single pathological condition.	Insights Imaging (on line)		DOI 10.1007/s13244-014-0312-x	2014
Hirano S, Shinotoh H, Eidelberg D.	Functional brain imaging of cognitive dysfunction in Parkinson's disease.	J Neurol Neurosurg Psychiatry	83(10)	963-969	2012
Mori T, Maeda J, Shimada H, Higuchi M, Shinotoh H, Ueno S, <u>Suhara T</u> .	Molecular imaging of dementia	Psychogeriatrics	12(2)	106-114	2012
<u>Ouchi Y</u> , Kikuchi M	A review of the default mode network in aging and dementia based on molecular imaging.	Rev Neurosci	23	263-268	2012
Sekine M, Maeda J, Shimada H, Nogami T, Arakawa R, Takano H, Higuchi M, Ito H, Okubo Y, <u>Suhara T</u> .	Central Nervous System Drug Evaluation Using Positron Emission Tomography.	Clinical Psychopharmacology and Neuroscience	9	9-16	2011
Matsuda H, <u>Imabayashi E</u> .	Molecular neuroimaging in Alzheimer's disease.	Neuroimaging Clin N Am	22	57-65	2012

3. 英文単行本 該当なし

4. 邦文原著・症例報告

著者名	論文題名	雑誌名	巻	頁	出版年
安宅鈴香, 嶋田裕之, 竹内 潤, 三木隆巳, 河邊譲治, 塩見 進, 高橋和弘, 和田康弘, 渡邊恭良	[¹¹ C]PiB-PET陰性認知症の追跡結果 PiB-PET, FDG-PET, MRI, 心理検査の比較	臨床放射線	57	1677-1683	2012
北田孝幸, 古山桂太郎, 藤原健太郎, 高橋美和子, 百瀬敏光	PET装置を利用した分子イメージング法の紹介: 高分解能小動物用PET/PET-CT装置の応用	放射線生物研究	48(1)	82-100	2013

伊藤 浩, 島田 斉, 篠遠 仁, 高野晴成, 小高文聡, 須原哲也	新規アミロイドイメージング用トレーサー [¹⁸ F]FACTによる認知症病態の検討	精神薬療研究年報	43	15-16	2011
百瀬敏光	PET装置による分子イメージングと放射免疫療法 の開発	東京大学アイソト プセンターニュース	Vol.42, No.1	2-9	2011
入江一浩, 村上一馬, 増田裕一, 村田 央, 野田義博, 初田裕幸, 村山繁雄, 清水孝彦, 堀越優子, 木下憲明, 白澤卓二	アミロイドβの毒性パターン構造を認識する抗体 の開発	臨床神経学	51	890-891	2011

5. 邦文総説

著者名	論文題名	雑誌名	巻	頁	出版年
石井賢二	画像診断から見た認知症疾患の鑑別診断	最新医学	68	31-38	2013
石井賢二	アミロイドイメージングの基礎	老年精神医学雑誌	24	503-512	2013
石井賢二	発症前に診断することは可能か	からだの科学	278	89-93	2013
石井賢二	アミロイドPETの臨床応用	Pharma Medica	32	37-41	2014
篠遠 仁	Neuroimaging in corticobasal syndrome	臨床神経学	53	1029-32	2013
篠遠 仁	老年精神医学とBrain Imaging 神経伝達機能測定の基礎	老年精神医学雑誌	24	599-611	2013
島田 斉	アミロイドβ蓄積は認知症を伴うレビー小体病における アルツハイマー病様の脳萎縮に関連する	PD Today	41	17	2013
島田 斉	分子イメージングによる変性性認知症の病態解明	千葉医学雑誌	89	235-241	2013
島田 斉, 丸山将浩, 樋口真人, 須原哲也	認知症診断におけるtau, amyloid imagingの役割	臨床画像	30	177-186	2014
島田 斉	タウイメージング	Clinical Neuroscience	32	456-457	2014
島田 斉, 丸山将浩, 樋口真人, 須原哲也	タウ蛋白病変が見えた！ -ヒト生体タウイメージングの実現と認知症研究促進への期待-	放射線科学	57	40-41	2014
平岡宏太良	特発性正常圧水頭症の疫学、診断、病態に関する研究	東北医学会雑誌	125	79-82	2013
加藤隆司, 新畑 豊, 伊藤健吾	特集「FDG-PETのがん診療以外への応用」脳疾患への応 用（認知症）	映像情報Medical	45	393-398	2013
伊藤健吾, 加藤隆司, 文堂昌彦, 中村昭範	アルツハイマー病診断の画像診断, 基礎講座: 老年精神 医学とBrain Imaging.	老年精神医学雑誌	24	707-714	2013
伊藤健吾, 加藤隆司	形態MRI, 脳血流SPECTおよび糖代謝FDG-PET アルツ ハイマー病診断のバイオマーカー; 最近の進歩	老年精神医学雑誌	24	155-162	2013
松成一朗	アルツハイマー病の画像検査(MRI, SPECT, PET)	からだの科学	278	69-72	2013
石井賢二, 初田裕幸, 齋藤祐子, 村山繁雄	神経変性疾患におけるPET画像の臨床・病理対応	Cognition and Dementia	12 (1)	41-47	2013
石井賢二	GABA受容体のイメージング	Clinical Neuroscience	30(12)	1394-1396	2012
石井賢二	アミロイドイメージングの現状と有用性	神経内科	77(6)	597-605	2012
石井賢二	認知症の画像診断	医薬ジャーナル	48(8)	1973-1977	2012
石井賢二	PETを用いた新しい脳機能診断	Rad Fan	10(12)	48-50	2012
石井賢二	アミロイドイメージングとアルツハイマー病の発症予 測・予防研究	Medical Science Digest	38(10)	432-435	2012
石井賢二	精神疾患の生物学的検査法の近未来 アミロイドPET	臨床精神医学	41(7)	863-869	2012

石井賢二	Preclinical stageのアミロイドイメージングから期待されるもの	老年精神医学雑誌	23(6)	693-700	2012
石井賢二	画像検査から見た認知症疾患の鑑別診断	最新医学	31(4)	767-774	2012
石井賢二	認知症診断におけるマルチモーダルアプローチ：アミロイドPETとFDG-PETによる認知症診断	Cognition and Dementia	11(2)	14-20	2012
嶋田裕之	糖尿病があると認知症になりやすいって本当？	糖尿病ケア	9	69-72	2012
嶋田裕之	高齢者タウオパチー（嗜銀顆粒性認知症、神経原線維変化型認知症）の臨床	日本老年医学会雑誌	49	281-283	2012
三木隆己	アミロイドベット検査の臨床的有用性	老年期認知症研究会誌	19	89-91	2012
篠遠 仁	脳機能画像からみたリバスチグミンの効果	脳21	15(2)	166-172	2012
伊藤 浩, 島田 斉	PET 認知症	映像情報メディカル	44(7)	674-681	2012
篠遠 仁	アセチルコリンと神経系 記憶	Clinical Neuroscience	30(2)	128-129	2012
篠遠 仁	コリン作動性シナプスのイメージング	Clinical Neuroscience	30(6)	675-678	2012
篠遠 仁, 平野成樹	CBSにおける画像診断	BRAIN and NERVE	65(1)	41-53	2013
平野成樹, 島田 斉, 吉山容正	糖尿病と脳画像研究 アルツハイマー病発症機序との関連を考える	BRAIN and NERVE	64(12)	1411-1419	2012
樋口真人	認知症のバイオマーカーイメージング	Cognition and Dementia	12(1)	34-40	2013
樋口真人	画像・バイオマーカーによるアルツハイマー病の早期診断	カレントセラピー	30(4)	306-313	2012
伊藤健吾, 加藤隆司	脳血流と脳糖代謝所見はpreclinical stageの診断に役立つか	老年精神医学雑誌	23	701-707	2012
伊藤健吾, 藤原 謙, 加藤隆司	アルツハイマー病に関する多施設共同研究. 特集 アルツハイマー病の診断と治療の最前線.	PETジャーナル	(19)	16-18	2012
加藤隆司, 旗野健太郎, 伊藤健吾	アルツハイマー病診断の新しい展開 特集 核医学検査の効果的な活用法 ~最先端の技術を学ぶ	映像情報Medical	(11):	890-895	2012
百瀬敏光	診療に役立つ核医学の基本 「脳神経核医学 臨床編その1」	臨床核医学	46-1	8-12	2013
百瀬敏光	診療に役立つ核医学の基本 「脳神経核医学 臨床編その2」	臨床核医学	46-2	23-26	2013
高尾昌樹	軽度認知障害の神経病理学	臨床神経学	52	851-854	2012
高尾昌樹	脳表ヘモシデリン沈着症とNeuroferritinopathyの神経病理	臨床神経学	52	959-961	2012
今林悦子	特集3 PET薬剤と合成装置の進歩 3)核医学からみたアミロイドーシス	PET Journal	20	36-38	2012
石井賢二	病態理解と薬剤開発におけるアミロイドPET検査の現状	老年期認知症研究会誌	18	84-88	2011
石井賢二	画像診断 (MRI, SPECT, PET)	日本内科学会誌	100	2116-2124	2011
石井賢二	認知症のPET・SPECT診断	総合臨床	60	1883-1890	2011
石井賢二	PETによるアミロイドイメージングの現状と展望	INNERVISION	26	46-49	2011
石井賢二	アミロイドイメージングによる無症候性アミロイド陽性者の検出とその臨床的意義・問題点	Cognition and Dementia	10	18-24	2011
齊藤祐子, 初田裕幸, 石井賢二, 金丸和富, 村山繁雄	高齢者におけるアミロイド蓄積の意義	Cognition and Dementia	10	13-17	2011
石井賢二	¹¹ C-PiBによるアミロイドイメージング 認知症学(上) -その解明と治療の最新知見-	日本臨床	69増刊号 8	551-555	2011
石井賢二	脳疾患画像読影のコツとpitfall	MEDICAL REHABILITATION	132	7-13	2011

篠遠 仁	脳のアミロイドを測る: アルツハイマー病の分子イメージング	Brain Medical	23	23-28	2011
島田 斉	脳の体積を測る: Voxel-based morphometry	Brain Medical	23	35-41	2011
篠遠 仁	Alzheimer病 -バイオマーカーの変化とその意義-	神経治療学	28	613-615	2011
新畑 豊, 加藤隆司	パーキンソン病の核医学診断 .特集2:パーキンソン病とアルツハイマー病の画像診断	RadFan	9	45-47	2011
加藤隆司	誌上ディベート アルツハイマー病の早期診断に有用なのは形態画像か, 脳血流・代謝画像か? 形態画像が有用との立場から.	Cognition and Dementia	10	68-70	2011
加藤隆司, 山田貴史, 藤原 謙, 伊藤健吾	FDG-PETによる認知症診断: 3D-SSPとAD t-sum . 特集2: 認知症診断における統計画像	PETジャーナル	14	23-25	2011
伊藤健吾, 加藤隆司	認知症診断に用いられるバイオマーカー 各論 脳血流シンチグラフィ In 認知症学 上 -その解明と治療の最新知見-	日本臨床	69	515-519	2011
伊藤健吾, 川嶋将司, 加藤隆司	アミロイドイメージングの最近の治験と将来展望 .特集2 次世代のクリニカルPET	RadFan	9	59-61	2011
百瀬敏光	診療に役立つ核医学の基本「脳神経核医学 基礎編」	臨床核医学	Vol.44, No.6	86-91	2011
百瀬敏光, 高橋美和子	特集 神経腫瘍 診断から治療まで 核医学検査 脳腫瘍の分子イメージング	画像診断	Vol.31, No.14	1366-1377	2011
初田裕幸, 高尾昌樹	病理診断医になじみのある疾患関連分子 Amyloid β -protein (Alzheimer病) 解説編	病理と臨床	29	81-83	2011
初田裕幸, 高尾昌樹	病理診断医になじみのある疾患関連分子 Amyloid β -protein (Alzheimer病) 診断編	病理と臨床	29	84-94	2011
今林悦子	認知症診断に用いられる検査診断学とバイオマーカー 各論 CTでわかる画像所見 認知症学(上)	日本臨床	69巻増刊号8	489-493	2011

6. 邦文単行本

著者名	論文題名	書名	編集者名	出版社名	出版地	頁	出版年
石井賢二	アルツハイマー型認知症の画像診断	認知症ハンドブック	中島健二, 天野直二, 下濱俊, 他	医学書院	東京	521-524	2013
石井賢二	認知症の画像診断	神経・精神疾患診療マニュアル	北川泰久, 寺本明, 三村将, 他	日本医師会	東京	S10	2013
篠遠 仁, 森 崇明	精神疾患と脳画像 5. 認知症	脳画像で見る精神疾患	松田博史	(株)新興医学出版社		215-226	2013
百瀬敏光	神経伝達機能イメージング	Annual Review 神経2013	鈴木則宏, 祖父江元, 荒木信夫, 他	中外医学社	東京	50-62	2013
百瀬敏光	物質使用障害の生物学	精神科治療学 第28巻増刊号		星和書店	東京	27-30	2013
石井賢二	認知症や軽度認知障害診断におけるアミロイドPETの臨床的意義	認知症診療Q&A92	中島健二, 和田健二 編	中外医学社	東京	291-293	2012
三木隆己, 嶋田裕之	消化器疾患に伴う骨粗鬆症胃切除	骨粗鬆症診療ハンドブック 改訂5版		医薬ジャーナル社		77-81	
三木隆己, 嶋田裕之	活性型ビタミンD3製剤編 男性骨粗鬆症	ファーマーナビゲーター		メディカルレビュー社		130-137	
篠遠 仁	SPECTによる神経伝達機能の測定 2. ドパミン・トランスポーター	脳SPECT/PETの臨床	西村恒彦	(株)メジカルビュー社		117-125	2012

新井憲俊, 横地房子, 大西 隆, 百瀬敏光, 沖山亮一, 谷口 真, 高橋 宏, 松田博史, 宇川義一	一側の視床下核刺激でも両側の症状の改善をみる機序について:PETを用いた研究	ジストニア2012	長谷川一子 編	中外医学社	東京	228-230	2012
百瀬敏光	PET装置による分子イメージングと放射免疫療法の開発	新機能抗体開発ハンドブック	浜窪隆雄 監	NYS	東京	369-37	2012
荒井拓也, 百瀬敏光	ラジオアイソトープによるモノクローナル抗体の標識	新機能抗体開発ハンドブック	浜窪隆雄 監	NYS	東京	374-378	2012
北田孝幸, 百瀬敏光	PET/SPECTを用いたin vivoイメージング技術	新機能抗体開発ハンドブック	浜窪隆雄 監	NYS	東京	379-382	2012
百瀬敏光	神経伝達機能イメージング	Annual Review 神経2013	鈴木則宏, 他 編	中外医学社	東京	51-62	2013
百瀬敏光, 高橋美和子	間脳・下垂体の核医学検査	ビジュアル脳神経外科6 間脳・下垂体・傍鞍部	斉藤延人 編	メジカルビュー社	東京	80 - 91	2013
石井賢二	PET、アミロイド・イメージング	認知症 神経心理学的アプローチ	辻省次, 河村満編	中山書店	東京	112-118	2012
石井賢二	アミロイドPETによる認知症の診断	第3版最新 脳SPECT/PETの臨床	西村恒彦編	メジカルビュー社	東京	160-167	2012
石井賢二	認知症の新しい画像診断法とその意義を教えてください	高次脳機能障害 Q&A基礎編	河村満編	新興医学出版社	東京	106-109	2011
石井賢二	アルツハイマー病の発症はアミロイドイメージングでどこまで予測できるか?	EBM精神疾患の治療	上島国利, 三村將, 中込和幸, 平島奈津子編	中外医学社	東京	241-246	2011
石井賢二	脳アミロイド診断薬	新薬展望2011	医薬ジャーナル社	医薬ジャーナル社	大阪	403-408	2011
今林悦子, 松田博史	脳核医学検査の臨床:脳PET検査 FDG-PETによるてんかん・脳腫瘍の診断	第3版最新脳SPECT/PETの臨床	西村恒彦編	メジカルビュー社	東京	154-159	2012