

厚生労働科学研究補助金(難治性疾患克服研究事業)
総合研究報告書(平成 27 年更新版)

好酸球性膿疱性毛包炎の病態解明と新病型分類の提言

研究代表者：宮地 良樹 京都大学大学院医学研究科 皮膚科 教授

目次

I 総合研究報告

平成 27 年総合研究報告更新版

好酸球性膿疱性毛包炎の病態解明と新病型分類の提言

II 研究成果の刊行に関する一覧表

好酸球性膿疱性毛包炎の病態解明と新病型分類の提言

研究代表者：宮地 良樹 京都大学大学院医学研究科 皮膚科 教授

研究要旨

太藤病、別名、好酸球性膿疱性毛包炎(eosinophilic pustular folliculitis; EPF)は、そう痒を伴う毛包一致性の無菌性好酸球性膿疱膿疱が主に顔面に出現する難治性疾患である。

尋常性ざ瘡や酒さなどと誤診され、長期にわたり不適切な治療を受ける症例も多く、その理由として認知度が低いこと、病態不明であること、明解な診断指針・治療方針が存在しないことがある。これらの問題を解決する為、本研究では(1)全国規模疫学調査、(2)病態解明、(3)病型新分類と診断・治療アルゴリズムの作成を具体的目標とした。

(1)疫学：本邦の患者数は約2000人と推定された。EPF患者の生活の質(QOL)は、重症の尋常性乾癬患者と同程度であった。また発症率に**男女差はなかった**。

(2)病態：プロスタグランジン(PG)D2/J2が関与していた。病変部では、PGD合成酵素発現増強 PGD2合成/PGJ2変換 脂腺細胞転写因子PPAR 活性化 好酸球遊走因子CCL26産生がみられ、その結果好酸球が浸潤すると推測した。何がこの反応を惹起するかについては、Toll様受容体を中心に検討中だが、未だ明かでない。

(3)病型新分類と診断・治療アルゴリズム：新病型分類では、非特異的な症例も「特殊型」として包括した。アルゴリズムは、流れ図で示した。また邦文雑誌にて解説した。

以上の成果は、EPFに限らず、好酸球関連の難治疾患の病態解明と治療に貢献するものであり、新たな治療方法、新薬の開発に繋がるものと期待する。現在、アルゴリズムを英文雑誌に投稿準備中である。

研究分担者

戸倉新樹・浜松医科大学皮膚科・教授
野村尚史・京都大学大学院医学研究科皮膚科・講師
谷岡未樹・同上・講師
鬼頭昭彦・同上・助教
藤澤章弘・同上・助教
江川形平・同上・助教
谷崎英明・同上・助教
遠藤雄一郎・同上・助教
山本洋介・京都大学大学院医学研究科医療疫学・講師

太藤病、別名、好酸球性膿疱性毛包炎(eosinophilic pustular folliculitis; EPF)は、太藤重夫が1965年に発見した疾患である。本研究は、EPFの病態解明、病型分類の再検討、診断・治療アルゴリズムの作成を目的とした。

EPFはそう痒を伴う毛包一致性好酸球性膿疱が、顔面に好発する。しばしばステロイド外用に抵抗するが、非ステロイド系抗炎症薬(NSAID)の内服が著効する。しかし現実には難治性ざ瘡やアトピー性皮膚炎と誤診され、不適切な治療を受け続ける患者が存在するなどの問題が存在する。

EPFにおけるこれらの問題は、認知度が

A. 研究目的

低いこと、病態が不明であること、明解な診断治療指針がないことが原因であると考えられる。本研究ではこれらの課題を解決するため具体的目標を(1)全国規模疫学調査、(2)病態解明、(3)新病型分類と診断・治療アルゴリズムの作成の三項目に設定した。

B. 方法

本研究は、**疫学調査、病態解明、新病型分類と診断・治療アルゴリズムの作成**の三つのテーマを設定し、2010年度から2012年度にわたり施行した(図1)。各テーマの研究方法は以下の通りである。

(1) 疫学調査

2010年度、国内外の文献を網羅的に調査するとともに、全国皮膚科専門医研修認定施設(97施設)にアンケート用紙を送り、EPFの発症頻度を調査した。EPFの定義は、「病理診断により好酸球を主体とした毛包周囲の細胞浸潤、毛包の破壊像をみとめるもの」とした。患者の性別、年齢、皮疹の部位、HIVなどの免疫抑制を有する合併疾患、インドメタシン応答性を調査した。疫学データを2011年度から2012年度にかけて解析し、本邦におけるEPFの病型・特色を考察した。

(2) 病態解明

シクロオキシゲナーゼ(COX)阻害薬であるインドメタシンが有効であることから、COXの下流にあるプロスタグランジン(PG)に焦点をあてた。次いでEPFの特徴である好酸球浸潤とPGの関係を解析した。

2010年度は病変部におけるPG合成酵素を免疫組織学的に解析した。

2011年度から2012年度は、PGと好酸球遊走の関係を培養細胞系で解析した。更に2012年度は、PGD2産生更新の引き金となる刺激につき検討し、To11様受容体が関与す

る可能性を示すデータを得たが、その本態は。

(3) 新病型分類と診断・治療アルゴリズムの作成

新病型分類と診断・治療アルゴリズムを作成した。疫学調査や文献調査から得た知見から、本邦におけるEPFの特色を検討した。また従来の病型分類と比較し、新たな分類を検討した。さらに診断・治療ステップを流れ図で表現し、分かりやすいアルゴリズムを作成した。

C. 研究結果

本研究から、**国内EPF患者数が約2000人であり、EPFに実質的な男女差がないことが分かった。また病態形成にプロスタグランジンが重要な役割を果たすことがわかった。更に新病型分類と診断・治療アルゴリズムを作成した(図2)。これらの研究成果は、EPFをはじめとする好酸球性疾患の治療・診断、新薬開発、unmet-needsの解決に応用可能である。**

テーマごとの研究結果を以下に記す。

1. 疫学調査

(1) 全国皮膚科専門医主研修施設へのアンケート調査

全97施設へのアンケートを配布し、計125症例の各病型の割合やステロイド外用、インドメタシン内服、シクロスポリン内服などに対する反応性における検討を行い、一年以内に診療した好酸球性膿疱性毛包炎患者の定点調査を終了した。本調査は世界初の本格的疫学調査であり、各病型の分布や各種治療法に対する反応性の実態が明らかになっている(図3)。

(2) 文献調査

30年以上に亘る国内文献調査を実施し、115症例の各病型の頻度や治療法の試みに関する情報を収集した。本調査も世界初の

本格的文献調査であり、病型分類や治療法のアルゴリズム作成における重要な礎を築いた(図4)。

(3) 患者QOL調査

好酸球性膿疱性毛包炎の患者にDLQI (Dermatology Life Quality Index) アンケートを実施した。好酸球性膿疱性毛包炎患者のQOLは、生物製剤適応となる重症尋常性乾癬などの難治性皮膚疾患と同程度のQOL低下を来していた。

2. 病因・病態の解明

(1) PGD2非依存的なCCL26産生誘導

シクロオキシゲナーゼ(COX)阻害薬であるインドメタシンが有効の症例が認められる事より、COX 下流のプロスタグランジンが EPF に関与すると考えられる。実際、組織染色で PGD2 合成酵素が病変部位に強く染色される。また脂腺培養細胞を PGD2 で刺激すると CCL26 を分泌する。しかし実際には PGD2 はすぐに代謝され PGJ2 となる。したがって PGD2、PGJ2 のどちらが脂腺細胞に直接関与するかは不明であった。

そこで脂腺細胞の PGD2 受容体を直接刺激して解析した。PGD2 は DP または CRTH2 に結合する。そこで DP アゴニストまたは CRTH2 アゴニストで脂腺細胞を刺激した。しかし脂腺細胞は CCL26 を産生しなかった。したがって PGD2 は CCL26 産生に直接関与しないと結論した。

(2) PGJ2 と PPAR γ による CCL26 発現

PGJ2 は転写因子の一種である PPAR γ に結合し機能を発揮することが知られている。そこで脂腺細胞に対する PPAR γ アンタゴニストの作用を調べたところ、CCL26 産生が抑制された。RNA 干渉法で脂腺細胞の PPAR γ 発現を抑制した場合も同じ結果を得た。したがって、脂腺細胞からの

CCL26 産生は PGJ2 / PPAR γ 相互作用によるものと結論できた。

(3) 治療標的としての PPAR γ 経路

以上の結果から、細胞リン脂質から産生された PGD2 の代謝産物である PGJ2 が、PPAR γ に作用し、CCL26 の産生を誘導することが明らかになった(図5)。したがって PGJ2 から PPAR γ 活性化に至る経路が EPF の新たな治療標的となると考える。

3. 病型再分類と診断・治療アルゴリズム

(1) 病型新分類

従来 EPF は、古典型、HIV 関連、小児型の3つに分類されてきた(図6)。しかし従来の分類には二つの問題が存在する(図7)。

第一に小児型は、特異的組織所見を欠く症例が存在すること、臨床経過が短時間で自然治癒する例が多いこと、虫刺症等との鑑別が完全でないこと、などから、その疾患独立性に疑問が呈されている。

第二に、従来の分類には当てはまらない EPF 様疾患として EEDF (episodic eosinophilic dermatosis of the face) がある(図8)。EEDF は、EPF に特徴的な臨床所見を示さないが、インドメタシンが著効し、組織学的には EPF で矛盾しない所見を示すことから、EPF の亜型と考えられる。

以上より好酸球性膿疱性毛包炎における病態と治療方針を直結させた新病型分類を作成した(図9)。

(2) 診断・治療アルゴリズム

診断・治療アルゴリズムは、必要な検査、鑑別診断、標準的治療法を流れ図で示し、専門外の医師・研究者にも理解しやすい工夫を施した(図10)。このアル

ゴリズムはEPFの診断・治療を促進し、医療費の削減と国民健康の増進に貢献すると期待される。

D. 考察

好酸球性膿疱性毛包炎の治療はインドメタシン内服が第一選択として用いられ、7割の患者に奏効する。しかしインドメタシンを投与しても再発が多い症例や無効例が存在する原因は不明である。また、本疾患の病態解明や病型分類、診断や治療のアルゴリズム、ガイドラインは国内外において依然確立されていない。本疾患は日本で確立された概念であり、日本人に多い。したがって本疾患を克服することは日本の皮膚科医としての責務と考える。

本研究班は、EPFにおける疫学調査、病態解明、病型再分類の確立に積極的に取り組んだ。

疫学調査では世界初の全国規模の疫学調査を実施し、従来の病型分類における分布、インドメタシンや抗菌薬に対する反応性を明らかにした。従来の病型分類において、本邦におけるHIV陽性型の割合は5%超であった。欧米の報告に比べ現在はかなり低い。しかし今後はHIV感染の増加に伴いHIV陽性型EPFの割合も上昇するであろう。手掌に及ぶ症例の割合は、古典型では比較的多かった。他方、HIV陽性型では認めなかった。このような特徴は病型分類に使用できる可能性がある。インドメタシン内服使用に関しては、高い奏効割合からも、第一選択薬としての使用が妥当であることを確認した。しかしながら不応例が存在する事や再発が多い事も確認した。重要なことに治療中であってもQOLは必ずしも改善しなかった。

ステロイド外用・抗生剤内服は病型によって奏効率は異なった。今後は病型によるきめ細やかな薬剤選択が必要であろう。今後の課題である。

病態解明においては、インドメタシンが効果を発揮する事を切り口に、プロスタグランジン (PG) D2が脂腺細胞に作用して好酸球の浸潤を誘導することを明らかにした。今年度は、この過程がPGD2受容体を直接介するものではなく、意外にもPGD2代謝産物であるPGJ2の作用であること、またPGJ2の受容体である転写因子PPAR γ が介在することを明らかにした。この基礎研究成果は、臨床応用への展開が可能であり、副作用の少ないより特異的な新規治療薬を開発するための礎となる。しかも好酸球の皮膚への浸潤機構の解明を目指す本研究は、木村病、Churg-Strauss病、hyper-eosinophilic syndrome などの好酸球関連難治性疾患の病態解明に応用可能である。

EPFはアトピー性皮膚炎などと誤診され、ステロイドを長期にわたり投与される症例も多い。EPFは難治性ではあるものの、正しく診断できればインドメタシンなど幾つかの治療選択肢がある。本研究で作成した新病型分類と診断・治療アルゴリズムは、正確かつ迅速な診断の助けとなり、社会的意義も大きい。

E. 結論 (図 11)

EPFは、インドメタシンが著効することが多いものの再発率が高いことが特徴として挙げられる難治性皮膚疾患である。本研究の疫学的検討から、強いそう痒と、皮膚外面の異常による精神的苦痛により、EPF患者のQOLは著しい障害を受けることが明らかになった。その程度は、生物製剤を必要とする重篤な尋常性乾癬と同程度である。

本研究は、認知度が低いために日常診療で見落とされがちなEPFの認知度向上、病態解明、診断治療アルゴリズムの作成を目標とし、目的を達成した。成果の一部は、国内外医学雑誌に発表した。現在、Plaza UMINを介してインターネット上に公開し幅

広い層に知見を提供する準備を進めている。

本研究の成果は、医療界内外にEPFの重要性を啓発すると期待される。またEPF以外の好酸球関連難治疾患の病態解明と治療開発にも貢献すると考える。同時に新薬開発の動機づけともなり、経済的な効果も生ずると期待する。また将来、unmet medical needsの解決につながると期待する。

本研究により病態解明が一段と進んだ。病変部において産生されたPGD2はPGJ2に代謝される。それが脂腺細胞の転写因子PPAR γ に作用し、好酸球遊走因子CCL26の産生を誘導することを世界ではじめて見いだした。

新病型分類では非典型的な臨床像を示すタイプを特殊型として包括した。その結果、今後、従来のEPF分類にあてはまらない症例もEPFとして正しく診断されると期待される。診断・治療アルゴリズムは、必要な検査、鑑別診断、標準的治療法を簡明な流れ図で示した。今後、EPFの適切な診断・治療が促進されると予想する。ひいては、医療費の削減と国民健康の増進へ貢献するものと期待する。

本研究期間終了後も、我が国発の疾患概念であるEPFの研究を継続し、少しでも多くの患者を苦痛から解放し、ひいては厚生労働事業に還元したいと考える。

F. 研究危険情報なし

G. 研究発表

1. 論文発表

1. Yamamoto, Y., Nomura, T., Kabashima, K. & Miyachi, Y. Clinical epidemiology of eosinophilic pustular folliculitis: results from a nationwide survey in Japan. *Dermatology* **230**, 87-92 (2015).
2. Nomura, T., Katoh, M., Yamamoto, Y., Kabashima, K. & Miyachi, Y.

Eosinophilic pustular folliculitis: The transition in sex differences and interracial characteristics between 1965 and 2013. *The Journal of Dermatology* **42**, 343-352 (2015).

3. Ono, S., Yamamoto, Y., Otsuka, A., Kabashima, K. & Miyachi, Y. Evaluation of the Effectiveness of Antibiotics against Eosinophilic Pustular Folliculitis. *Case Reports in Dermatology* **5**, 144-147 (2013).
4. Katoh, M., Nomura, T., Miyachi, Y. & Kabashima, K. Eosinophilic pustular folliculitis: a review of the Japanese published works. *The Journal of Dermatology* **40**, 15-20 (2013).
5. Otsuka, A., Miyagawa-Hayashino, A., Walls, A.F., Miyachi, Y. & Kabashima, K. Comparison of basophil infiltration into the skin between eosinophilic pustular folliculitis and neutrophilic folliculitis. *Journal of the European Academy of Dermatology and Venereology : JEADV* **26**, 527-529 (2012).
6. Nakahigashi, K., et al. PGD2 induces eotaxin-3 via PPAR γ from sebocytes: a possible pathogenesis of eosinophilic pustular folliculitis. *The Journal of Allergy and Clinical Immunology* **129**, 536-543 (2012).
7. Matsumura, Y. & Miyachi, Y. Atypical clinical appearance of eosinophilic pustular folliculitis of seborrheic areas of the face. *European Journal of Dermatology : EJD* **22**, 658-662 (2012).
8. Yuki, T., et al. Characterization of

- tight junctions and their disruption by UVB in human epidermis and cultured keratinocytes. *The Journal of Investigative Dermatology* **131**, 744-752 (2011).
9. Nakahigashi, K., *et al.* Upregulation of aquaporin-3 is involved in keratinocyte proliferation and epidermal hyperplasia. *The Journal of Investigative Dermatology* **131**, 865-873 (2011).
 10. Moniaga, C.S., Egawa, G., Doi, H., Miyachi, Y. & Kabashima, K. Histamine modulates the responsiveness of keratinocytes to IL-17 and TNF-alpha through the H1-receptor. *Journal of Dermatological Science* **61**, 79-81 (2011).
 11. Honda, T., *et al.* Enhanced murine contact hypersensitivity by depletion of endogenous regulatory T cells in the sensitization phase. *Journal of Dermatological Science* **61**, 144-147 (2011).
 12. Hirai, M., *et al.* Bortezomib suppresses function and survival of plasmacytoid dendritic cells by targeting intracellular trafficking of Toll-like receptors and endoplasmic reticulum homeostasis. *Blood* **117**, 500-509 (2011).
 13. Yamamoto, Y., *et al.* Keeping vulnerable elderly patients free from pressure ulcer is associated with high caregiver burden in informal caregivers. *Journal of Evaluation in Clinical Practice* **16**, 585-589 (2010).
 14. Utani, A., *et al.* Relationship between the distribution of pseudoxanthoma elasticum skin and mucous membrane lesions and cardiovascular involvement. *The Journal of Dermatology* **37**, 130-136 (2010).
 15. Tomura, M., *et al.* Activated regulatory T cells are the major T cell type emigrating from the skin during a cutaneous immune response in mice. *The Journal of Clinical Investigation* **120**, 883-893 (2010).
 16. Tanizaki, H., Matsumura, Y., Tokura, Y., Miyachi, Y. & Kabashima, K. A case of suppurative granuloma induced by insulin injection. *Acta Dermato-Venereologica* **90**, 540-541 (2010).
 17. Tanizaki, H., *et al.* Rho-mDia1 pathway is required for adhesion, migration, and T-cell stimulation in dendritic cells. *Blood* **116**, 5875-5884 (2010).
 18. Tanioka, M., Yamamoto, Y., Kato, M. & Miyachi, Y. Camouflage for patients with vitiligo vulgaris improved their quality of life. *Journal of Cosmetic Dermatology* **9**, 72-75 (2010).
 19. Tanioka, M., *et al.* Evaluation of the chemosensitivity of primary cultured malignant melanoma cells using the collagen gel droplet-embedded culture drug sensitivity test. *Experimental and Therapeutic Medicine* **1**, 65-68 (2010).
 20. Tanioka, M., Nakagawa, Y., Maruta, N. & Miyachi, Y. Cranial tuberculosis osteitis with symptomless epidural extension. *European Journal of Dermatology* :

- EJD* **20**, 665-666 (2010).
21. Sugita, K., *et al.* Fluctuation of blood and skin plasmacytoid dendritic cells in drug-induced hypersensitivity syndrome. *The Journal of Allergy and Clinical Immunology* **126**, 408-410 (2010).
 22. Otsuka, A., Doi, H., Miyachi, Y. & Kabashima, K. Treatment of eosinophilic pustular folliculitis with ciclosporin: suppression of mRNA expression of IL-4 and IL-13. *Journal of the European Academy of Dermatology and Venereology : JEADV* **24**, 1489-1491 (2010).
 23. Ogino, C., *et al.* Construction of protein-modified TiO₂ nanoparticles for use with ultrasound irradiation in a novel cell injuring method. *Bioorganic & Medicinal Chemistry Letters* **20**, 5320-5325 (2010).
 24. Nishimura, E.K., *et al.* Key roles for transforming growth factor beta in melanocyte stem cell maintenance. *Cell Stem Cell* **6**, 130-140 (2010).
 25. Nakamizo, S., Takahashi, K., Miyachi, Y. & Kabashima, K. A familial case of Nagashima-type palmoplantar keratosis. *European Journal of Dermatology : EJD* **20**, 507-508 (2010).
 26. Nakamizo, S., Miyachi, Y. & Kabashima, K. A case of cholinergic urticaria associated with acquired generalized hypohidrosis and abnormal neurological findings: association with incomplete Ross syndrome? *The British Journal of Dermatology* **162**, 903-905 (2010).
 27. Nakamizo, S., Miyachi, Y. & Kabashima, K. Treatment of neuropathic itch possibly due to trigeminal trophic syndrome with 0.1% topical tacrolimus and gabapentin. *Acta Dermato-Venereologica* **90**, 654-655 (2010).
 28. Nakamizo, S., Kobayashi, S., Usui, T., Miyachi, Y. & Kabashima, K. Clopidogrel-induced acute generalized exanthematous pustulosis with elevated Th17 cytokine levels as determined by a drug lymphocyte stimulation test. *The British Journal of Dermatology* **162**, 1402-1403 (2010).
 29. Nakamizo, S., Kabashima, K., Matsuyoshi, N., Takahashi, K. & Miyachi, Y. Generalized lichen nitidus successfully treated with narrowband UVB phototherapy. *European Journal of Dermatology : EJD* **20**, 816-817 (2010).
 30. Nakamizo, S., Egawa, G., Arakawa, A., Miyachi, Y. & Kabashima, K. Warfarin-induced alopecia after repeated chemotherapy. *European Journal of Dermatology : EJD* **20**, 828-829 (2010).
 31. Nakajima, S., Ohshima, K., Kyogoku, M., Miyachi, Y. & Kabashima, K. A case of intravascular large B-cell lymphoma with atypical clinical manifestations and analysis of CXCL12 and CXCR4 expression. *Archives of Dermatology* **146**, 686-687 (2010).
 32. Nakajima, S., *et al.* Prostaglandin I₂-IP signaling promotes Th1 differentiation in a mouse model of contact hypersensitivity. *Journal of Immunology* **184**, 5595-5603 (2010).
 33. Nakahigashi, K., Kabashima, K.,

- Akiyama, H., Utani, A. & Miyachi, Y. Refractory cutaneous lichenoid sarcoidosis treated with tranilast. *Journal of the American Academy of Dermatology* **63**, 171-172 (2010).
34. Murata, T., Miyachi, Y. & Kabashima, K. Prompt lightening of acral lentiginosis in a GIST patient after treatment with imatinib mesylate. *Journal of the European Academy of Dermatology and Venereology : JEADV* **24**, 1491-1492 (2010).
35. Moniaga, C.S., *et al.* Flaky tail mouse denotes human atopic dermatitis in the steady state and by topical application with *Dermatophagoides pteronyssinus* extract. *The American Journal of Pathology* **176**, 2385-2393 (2010).
36. Miyauchi, T., Miyachi, Y., Takahashi, M., Ishikawa, N. & Mori, H. Determination of urea in serum based on the combination of an enzymatic reaction with immobilized urease and ion chromatographic analysis. *Analytical Sciences : The International Journal of the Japan Society for Analytical Chemistry* **26**, 847-851 (2010).
37. Miyata, T., Yamada, N. & Miyachi, Y. Efficacy by ulcer type and safety of lipo-PGE1 for Japanese patients with diabetic foot ulcers. *Journal of atherosclerosis and thrombosis* **17**, 805-816 (2010).
38. Miyachi, Y., Shimizu, N., Ogino, C. & Kondo, A. Selection of DNA aptamers using atomic force microscopy. *Nucleic Acids Research* **38**, e21 (2010).
39. Minato, H., Nishikori, M., Tanioka, M., Miyachi, Y. & Utani, A. Scleredema with diffuse pigmentation. *Journal of the European Academy of Dermatology and Venereology : JEADV* **24**, 100-101 (2010).
40. Kambe, N., Longley, B.J., Miyachi, Y. & Kabashima, K. KIT masters mast cells in kids, too. *The Journal of Investigative Dermatology* **130**, 648-650 (2010).
41. Honda, T., Tokura, Y., Miyachi, Y. & Kabashima, K. Prostanoid receptors as possible targets for anti-allergic drugs: recent advances in prostanoids on allergy and immunology. *Current Drug Targets* **11**, 1605-1613 (2010).
42. Honda, T., *et al.* Compensatory role of Langerhans cells and langerin-positive dermal dendritic cells in the sensitization phase of murine contact hypersensitivity. *The Journal of Allergy and Clinical Immunology* **125**, 1154-1156 e1152 (2010).
43. Honda, T., Miyachi, Y. & Kabashima, K. The role of regulatory T cells in contact hypersensitivity. *Recent Patents on Inflammation & Allergy Drug Discovery* **4**, 85-89 (2010).
45. Funabiki, M., *et al.* Giant squamous cell carcinoma of the penis. *Clinical and Experimental Dermatology* **35**, e5-6 (2010).
46. Endo, Y., *et al.* Bullous dermatosis associated with IgG antibodies specific for desmocollins. *European Journal of Dermatology : EJD* **20**, 620-625 (2010).
47. Endo, Y., *et al.* Pemphigoid without

- mucosal involvement showing autoantibodies against laminin-332 gamma2 subunit. *The British Journal of Dermatology* **163**, 1120-1122 (2010).
48. Abe, S., Kabashima, K., Moriyama, T. & Tokura, Y. Food-dependent anaphylaxis with serum IgE immunoreactive to dairy products containing high-molecular-weight proteins. *Journal of Dermatological Science* **57**, 137-140 (2010).
49. Fujii, H., et al. Food-dependent exercise-induced anaphylaxis induced by low dose aspirin therapy. *Allergy International : Official Journal of the Japanese Society of Allergology* **57**, 97-98 (2008).
50. Kabashima, K., Sakurai, T. & Miyachi, Y. Treatment of eosinophilic pustular folliculitis (Ofuji's disease) with tacrolimus ointment. *The British Journal of Dermatology* **151**, 949-950 (2004).

Yoshiki Miyachi

Skin diseases first described by Japanese dermatologists. 2nd Asian Academy of Dermatology and Venereology, Kota Kinabalu, 2010.10.22.

Yoshiki Miyachi Unmasking the Mast cells. 2nd Asian Academy of Dermatology and Venereology, Kota Kinabalu, 2010.10.23.

宮地良樹

褥瘡診療 20 年から学んだこと、岡山大学医学部皮膚科開講 50 周年記念第 250 回日本皮膚科学会岡山地方会特別講演、2010 . 5 . 15 (岡山)

宮地良樹

忘れ得ぬ症例～患者さんから学んだ私の臨床皮膚科学、日本皮膚科学会長崎地方会 特別講演、2010.11.28 (長崎)

**H.知的財産権の出願・登録状況
該当無し**

2.学会発表

図 1：研究実施経過のまとめ

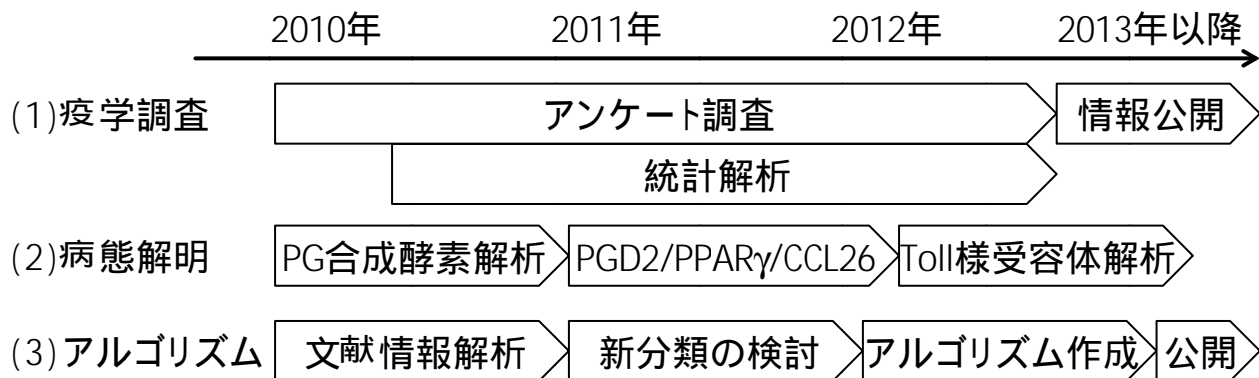


図 2：研究目標と成果のまとめ

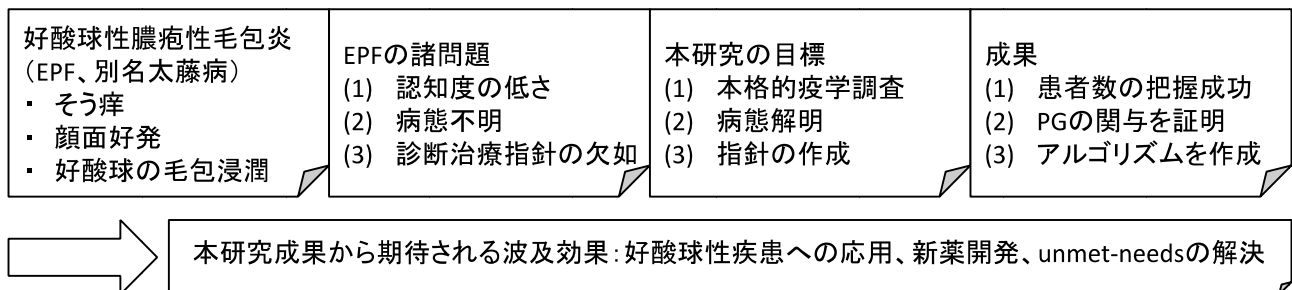


図 3：全国専門皮膚科医研修施設のアンケート調査

	古典型 (n=117, 93.6%)	HIV陽性型 (n=7, 5.6%)	小児型 (n=1, 0.8%)
インドメタシン内服奏効／使用 (例, %)	84 /93 (90.3%)	6 /6 (100%)	1/1 (100%)
ステロイド外用奏効／使用 (例, %)	28 /51 (54.9%)	1 /3 (33.3%)	0/1 (0.0%)
抗生剤内服奏効／使用 (例, %)	14 /22 (63.6%)	0 /1 (0.0%)	0/1 (0.0%)
シクロスポリン内服奏効／使用 (例, %)	3 /5 (60.0%)	0 /0 (-)	0/0 (-)
手掌に及ぶ症例 (例, %)	16 (13.7%)	0(0.0%)	1(100%)

図 4：好酸球性膿疱性毛包炎の国内報告 1980～2010 年における 115 例の文献調査（従来の病型分類に基づく）

	古典型 (95例)	HIV関連 (16例)	小児型 (4例)
年齢	20～50歳代	30～60歳代	乳幼児
男女差	3:1で男性に多い	4:1で男性に多い	差はない
皮疹分布	87%の症例で顔面に皮疹+	30%の症例は顔面に皮疹-	頭皮に皮疹出る傾向
皮疹性状	紅斑局面辺縁に膿疱丘疹	紅斑-, 孤立性膿疱丘疹	紅斑局面と膿疱丘疹
末梢血中好酸球数	87%の症例で5%以上増多	87%の症例で5%以上増多	50%の症例で5%以上増多
治療	インドメサシン有効 (74%)	インドメサシン有効 (71%)	ステロイド外用無効

図 5：好酸球性膿疱性毛包炎の病態解明

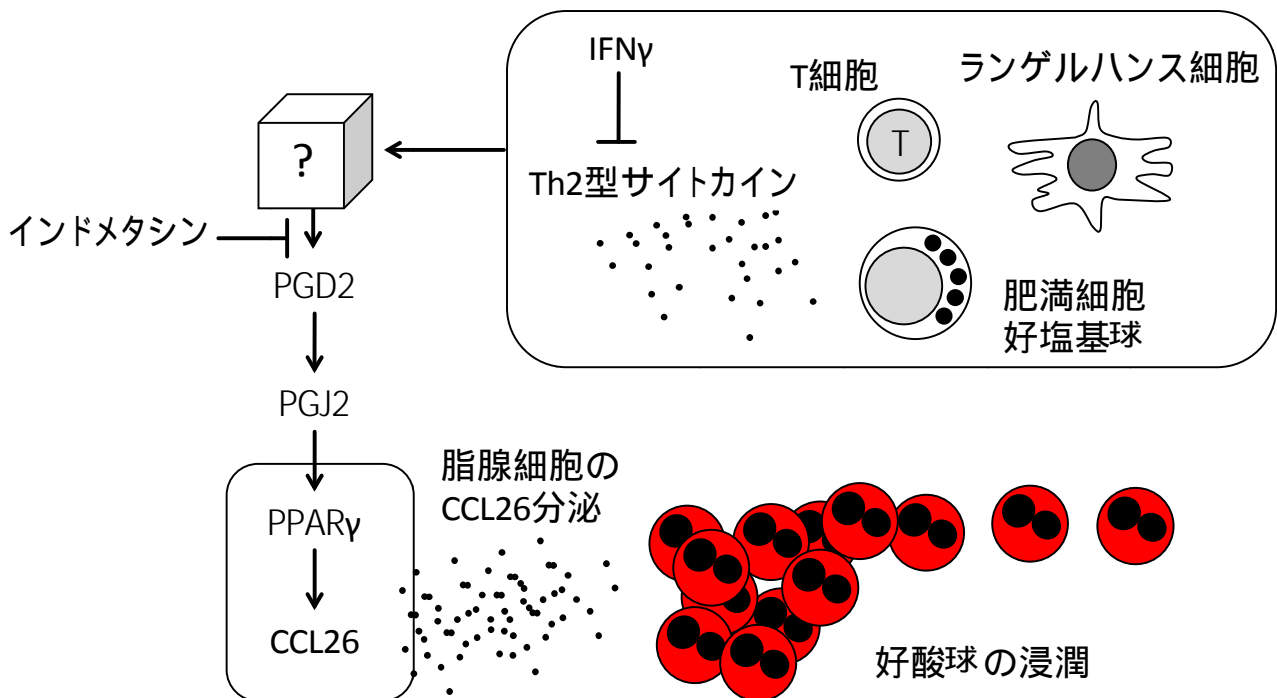


図 6：従来の好酸球性膿疱性毛包炎分類

	古典型	HIV 関連型	小児型
病変の特徴	・辺縁に膿疱を環状に配列 ・膿疱は融合傾向	・紅斑が主体 ・膿疱は孤立性	・孤立性丘疹
病変の分布	顔面、体幹、四肢、掌蹠	顔面、頸部、体幹（掌蹠の報告なし）	頭皮
症状	そう痒	そう痒	そう痒
経過	・遠心性に拡大 ・中心治癒傾向を示しながら色素沈着 ・数ヶ月から数年にわたる寛解増悪	・HIV 感染に合併 ・HAART 療法に続発	・数日から数週間にわたる 間歇性の再燃
病理組織	・好酸球浸潤による外毛根鞘の細胞間浮腫、海綿状態、水疱形成（早期） ・毛包全体と脂腺を巻き込む好酸球浸潤（進行期） ・毛包周囲表皮の海綿状態、好酸球を容れた表皮内膿疱 ・真皮への好酸球を混じる単核球の稠密な細胞浸潤	・古典型に同じ	・毛包・脂腺周囲の真皮への好酸球浸潤
治療反応性	・インドメタシン内服が奏効	・インドメタシン内服が奏効	・ミノマイシン内服 ・ステロイド外用
補足		・時にニキビダニや真菌を認める	

HAART: highly active anti-retroviral therapy

図 7：従来の好酸球性膿疱性毛包炎分類の問題点

- (1) 小児型の疾患独立性は確立されていない
- (2) 従来の分類に当てはまらない EPF 様疾患が存在する（図 8 参照）

図 8：EEDF (episodic eosinophilic dermatosis of the face) の自験例

症例	年齢	性	発疹	部位	痒み	治療	備考
1	39	女	丘疹	額、頬	あり	トラニラスト内服 (インドメタシンは腹部症状のため内服を継続できず)	
2	40	男	丘疹・紅斑	額、頬	あり	インドメタシン内服 プロトピック外用	
3	29	男	丘疹・紅斑	眼囲を除く顔面全体	あり	HAART	AIDS
4	56	女	浸出性紅斑	額、眉、鼻唇溝	あり	インドメタシン内服	
5	60	女	浸出性紅斑	側頭部、頬、口囲	あり	インドメタシン内服	

HAART: highly active anti-retroviral therapy

AIDS: acquired immune deficiency syndrome

図 9 : 好酸球性膿疱性毛包炎の新病型分類

	Classic	Immunosuppression associated	Atypical	
			Infancy-associated	EEDF
Complications	Eosinophilia (%)	HIV, malignancy, BMT	None	Varied
Pruritus	Yes	Yes	Yes	Yes
Distribution (reference 8 and 15)	- Face (88%), trunk (40%), extremities (26%), palms/soles (18%), scalp (11%)	- Face (67%), trunk (61%), extremities (11%), scalp (17%)	- Scalp (50-100%), rest of the body (50-65%)	- Dominantly face - Periorbital sparing
Clinical findings	- Sterile papulopustules - Centrifugal extension - Coalescence at periphery - Pigmentation	- Atypical plaques; erythematous or urticarial - Independent papulopustules	- Scattered papulopustules - Short duration	- Papulopustules or erythema - Possibly centrifugal - Pigmentation - Responsive to IND
Histology	- Infundibular spongiosis and vesicles with eosinophil-dominant infiltration - Eosinophilic infiltration in follicles and sebaceous glands	- Same as classic	- Not fully characterized	- Eosinophilic infiltration in follicles or sebaceous glands - Subcorneal eosinophilic pustules
Treatment	- nbUVB - Oral IND - Oral tranilast - Oral antibiotics - Oral cyclosporine - Topical tacrolimus	- nbUVB - Treatment of the complications - Same as classic	- Topical steroids - Oral antibiotics	- Same as classic

Table 1. Summary of EPF subtypes

Abbreviations: IND, indomethacin; EEDF, episodic eosinophilic dermatosis of the face; HIV, human immunodeficiency virus; BMT, bone marrow transplantation.

図 10：好酸球性膿疱性毛包炎の診断・治療アルゴリズム

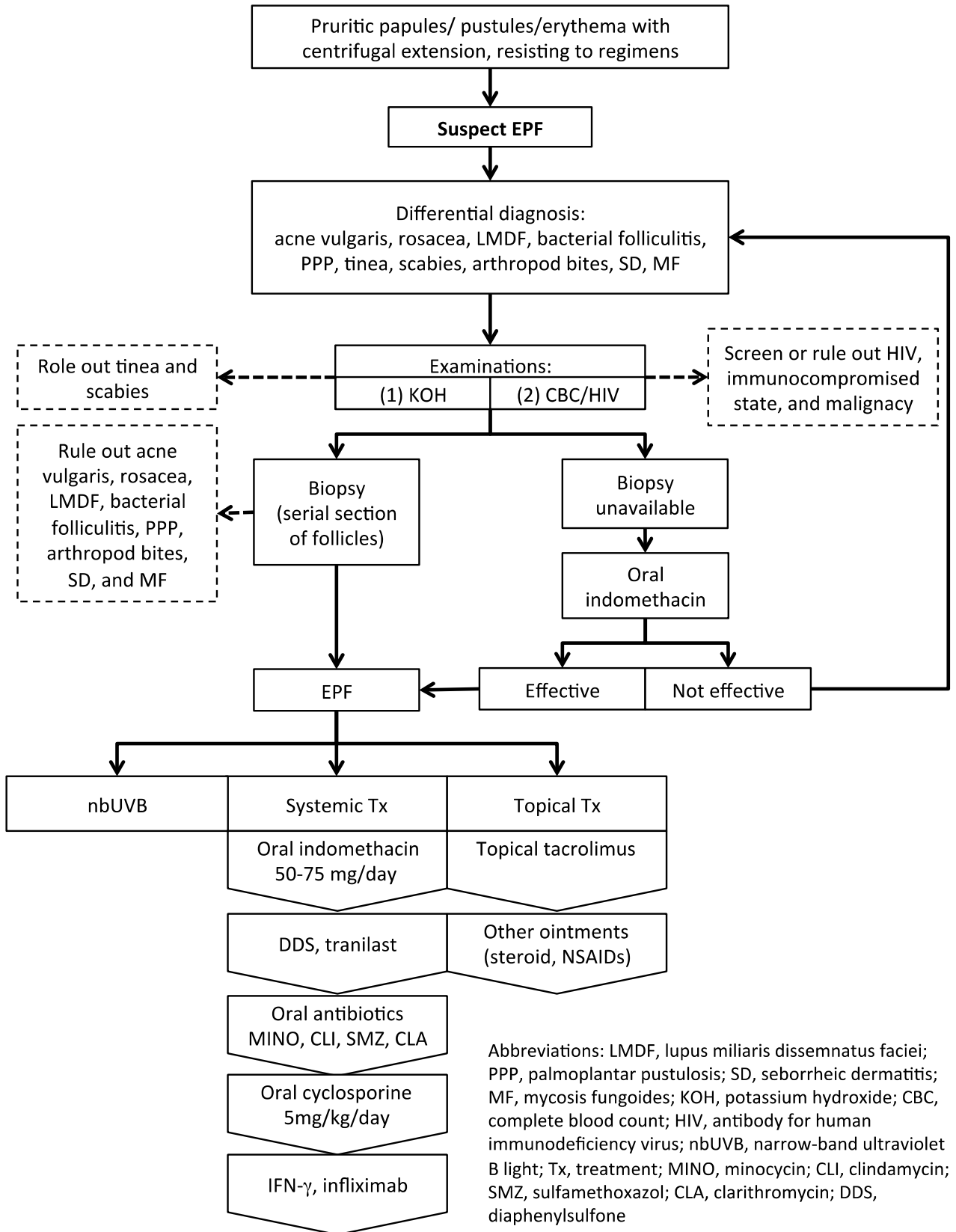
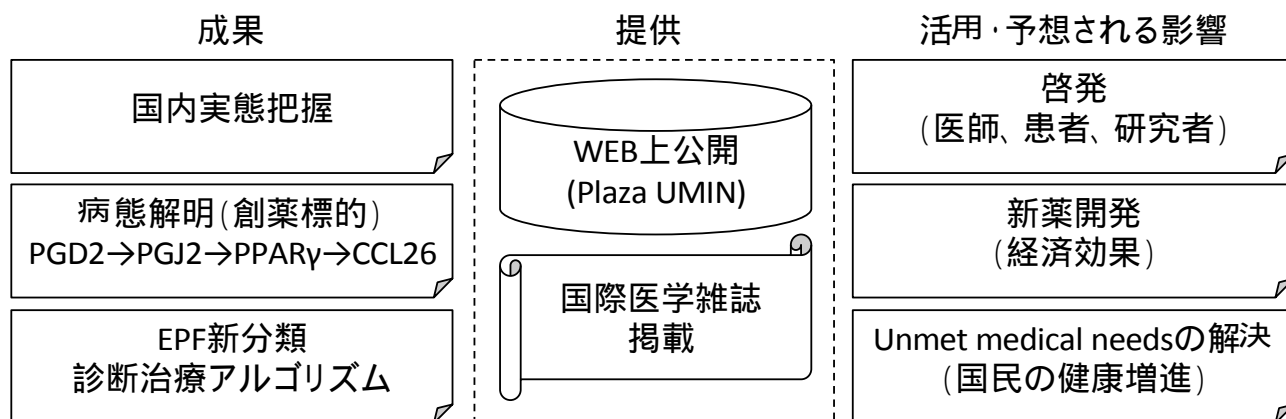


図 11：本研究の成果と情報提供およびその波及効果



研究成果の刊行一覧

1. Yamamoto, Y., Nomura, T., Kabashima, K. & Miyachi, Y. Clinical epidemiology of eosinophilic pustular folliculitis: results from a nationwide survey in Japan. *Dermatology* **230**, 87-92 (2015).
2. Nomura, T., Katoh, M., Yamamoto, Y., Kabashima, K. & Miyachi, Y. Eosinophilic pustular folliculitis: The transition in sex differences and interracial characteristics between 1965 and 2013. *The Journal of Dermatology* **42**, 343-352 (2015).
3. Ono, S., Yamamoto, Y., Otsuka, A., Kabashima, K. & Miyachi, Y. Evaluation of the Effectiveness of Antibiotics against Eosinophilic Pustular Folliculitis. *Case Reports in Dermatology* **5**, 144-147 (2013).
4. Katoh, M., Nomura, T., Miyachi, Y. & Kabashima, K. Eosinophilic pustular folliculitis: a review of the Japanese published works. *The Journal of Dermatology* **40**, 15-20 (2013).
5. Otsuka, A., Miyagawa-Hayashino, A., Walls, A.F., Miyachi, Y. & Kabashima, K. Comparison of basophil infiltration into the skin between eosinophilic pustular folliculitis and neutrophilic folliculitis. *Journal of the European Academy of Dermatology and Venereology : JEADV* **26**, 527-529 (2012).
6. Nakahigashi, K., *et al.* PGD2 induces eotaxin-3 via PPARgamma from sebocytes: a possible pathogenesis of eosinophilic pustular folliculitis. *The Journal of Allergy and Clinical Immunology* **129**, 536-543 (2012).
7. Matsumura, Y. & Miyachi, Y. Atypical clinical appearance of eosinophilic pustular folliculitis of seborrheic areas of the face. *European Journal of Dermatology : EJD* **22**, 658-662 (2012).
8. Yuki, T., *et al.* Characterization of tight junctions and their disruption by UVB in human epidermis and cultured keratinocytes. *The Journal of Investigative Dermatology* **131**, 744-752 (2011).
9. Nakahigashi, K., *et al.* Upregulation of aquaporin-3 is involved in keratinocyte proliferation and epidermal hyperplasia. *The Journal of Investigative Dermatology* **131**, 865-873 (2011).
10. Moniaga, C.S., Egawa, G., Doi, H., Miyachi, Y. & Kabashima, K. Histamine modulates the responsiveness of keratinocytes to IL-17 and TNF-alpha through the H1-receptor. *Journal of Dermatological Science* **61**, 79-81 (2011).
11. Honda, T., *et al.* Enhanced murine contact hypersensitivity by depletion of endogenous regulatory T cells in the sensitization phase. *Journal of Dermatological Science* **61**, 144-147 (2011).
12. Hirai, M., *et al.* Bortezomib suppresses function and survival of plasmacytoid dendritic cells by targeting intracellular trafficking of Toll-like receptors and endoplasmic reticulum homeostasis. *Blood* **117**, 500-509 (2011).
13. Yamamoto, Y., *et al.* Keeping vulnerable elderly patients free from pressure ulcer is associated with high caregiver burden in informal caregivers. *Journal of Evaluation in Clinical Practice* **16**, 585-589 (2010).
14. Utani, A., *et al.* Relationship between the distribution of pseudoxanthoma elasticum skin and mucous membrane lesions and cardiovascular involvement. *The Journal of Dermatology* **37**, 130-136 (2010).
15. Tomura, M., *et al.* Activated regulatory T cells are the major T cell type emigrating from the skin during a cutaneous immune response in mice. *The Journal of Clinical Investigation* **120**, 883-893 (2010).
16. Tanizaki, H., Matsumura, Y., Tokura, Y., Miyachi, Y. & Kabashima, K. A case of suppurative granuloma induced by insulin injection. *Acta Dermato-Venereologica* **90**, 540-541 (2010).
17. Tanizaki, H., *et al.* Rho-mDia1 pathway is required for adhesion, migration, and T-cell stimulation in dendritic cells. *Blood* **116**, 5875-5884 (2010).
18. Tanioka, M., Yamamoto, Y., Kato, M. & Miyachi, Y. Camouflage for patients with vitiligo vulgaris improved their quality of life. *Journal of Cosmetic Dermatology* **9**, 72-75 (2010).
19. Tanioka, M., *et al.* Evaluation of the chemosensitivity of primary cultured

- malignant melanoma cells using the collagen gel droplet-embedded culture drug sensitivity test. *Experimental and Therapeutic Medicine* **1**, 65-68 (2010).
20. Tanioka, M., Nakagawa, Y., Maruta, N. & Miyachi, Y. Cranial tuberculosis osteitis with symptomless epidural extension. *European Journal of Dermatology : EJD* **20**, 665-666 (2010).
 21. Sugita, K., *et al.* Fluctuation of blood and skin plasmacytoid dendritic cells in drug-induced hypersensitivity syndrome. *The Journal of Allergy and Clinical Immunology* **126**, 408-410 (2010).
 22. Otsuka, A., Doi, H., Miyachi, Y. & Kabashima, K. Treatment of eosinophilic pustular folliculitis with ciclosporin: suppression of mRNA expression of IL-4 and IL-13. *Journal of the European Academy of Dermatology and Venereology : JEADV* **24**, 1489-1491 (2010).
 23. Ogino, C., *et al.* Construction of protein-modified TiO₂ nanoparticles for use with ultrasound irradiation in a novel cell injuring method. *Bioorganic & Medicinal Chemistry Letters* **20**, 5320-5325 (2010).
 24. Nishimura, E.K., *et al.* Key roles for transforming growth factor beta in melanocyte stem cell maintenance. *Cell Stem Cell* **6**, 130-140 (2010).
 25. Nakamizo, S., Takahashi, K., Miyachi, Y. & Kabashima, K. A familial case of Nagashima-type palmoplantar keratosis. *European Journal of Dermatology : EJD* **20**, 507-508 (2010).
 26. Nakamizo, S., Miyachi, Y. & Kabashima, K. A case of cholinergic urticaria associated with acquired generalized hypohidrosis and abnormal neurological findings: association with incomplete Ross syndrome? *The British Journal of Dermatology* **162**, 903-905 (2010).
 27. Nakamizo, S., Miyachi, Y. & Kabashima, K. Treatment of neuropathic itch possibly due to trigeminal trophic syndrome with 0.1% topical tacrolimus and gabapentin. *Acta Dermato-Venereologica* **90**, 654-655 (2010).
 28. Nakamizo, S., Kobayashi, S., Usui, T., Miyachi, Y. & Kabashima, K. Clopidogrel-induced acute generalized exanthematous pustulosis with elevated Th17 cytokine levels as determined by a drug lymphocyte stimulation test. *The British Journal of Dermatology* **162**, 1402-1403 (2010).
 29. Nakamizo, S., Kabashima, K., Matsuyoshi, N., Takahashi, K. & Miyachi, Y. Generalized lichen nitidus successfully treated with narrowband UVB phototherapy. *European Journal of Dermatology : EJD* **20**, 816-817 (2010).
 30. Nakamizo, S., Egawa, G., Arakawa, A., Miyachi, Y. & Kabashima, K. Warfarin-induced alopecia after repeated chemotherapy. *European Journal of Dermatology : EJD* **20**, 828-829 (2010).
 31. Nakajima, S., Ohshima, K., Kyogoku, M., Miyachi, Y. & Kabashima, K. A case of intravascular large B-cell lymphoma with atypical clinical manifestations and analysis of CXCL12 and CXCR4 expression. *Archives of Dermatology* **146**, 686-687 (2010).
 32. Nakajima, S., *et al.* Prostaglandin I₂-IP signaling promotes Th1 differentiation in a mouse model of contact hypersensitivity. *Journal of Immunology* **184**, 5595-5603 (2010).
 33. Nakahigashi, K., Kabashima, K., Akiyama, H., Utani, A. & Miyachi, Y. Refractory cutaneous lichenoid sarcoidosis treated with tranilast. *Journal of the American Academy of Dermatology* **63**, 171-172 (2010).
 34. Murata, T., Miyachi, Y. & Kabashima, K. Prompt lightening of acral lentiginosis in a GIST patient after treatment with imatinib mesylate. *Journal of the European Academy of Dermatology and Venereology : JEADV* **24**, 1491-1492 (2010).
 35. Moniaga, C.S., *et al.* Flaky tail mouse denotes human atopic dermatitis in the steady state and by topical application with *Dermatophagoides pteronyssinus* extract. *The American Journal of Pathology* **176**, 2385-2393 (2010).
 36. Miyauchi, T., Miyachi, Y., Takahashi, M., Ishikawa, N. & Mori, H. Determination of urea in serum based on the combination of an enzymatic reaction with immobilized urease and ion chromatographic analysis. *Analytical Sciences : The International Journal of the Japan Society for Analytical Chemistry* **26**, 847-851

- (2010).
37. Miyata, T., Yamada, N. & Miyachi, Y. Efficacy by ulcer type and safety of lipo-PGE1 for Japanese patients with diabetic foot ulcers. *Journal of atherosclerosis and thrombosis* **17**, 805-816 (2010).
 38. Miyachi, Y., Shimizu, N., Ogino, C. & Kondo, A. Selection of DNA aptamers using atomic force microscopy. *Nucleic Acids Research* **38**, e21 (2010).
 39. Minato, H., Nishikori, M., Tanioka, M., Miyachi, Y. & Utani, A. Scleredema with diffuse pigmentation. *Journal of the European Academy of Dermatology and Venereology : JEADV* **24**, 100-101 (2010).
 40. Kambe, N., Longley, B.J., Miyachi, Y. & Kabashima, K. KIT masters mast cells in kids, too. *The Journal of Investigative Dermatology* **130**, 648-650 (2010).
 41. Honda, T., Tokura, Y., Miyachi, Y. & Kabashima, K. Prostanoid receptors as possible targets for anti-allergic drugs: recent advances in prostanoids on allergy and immunology. *Current Drug Targets* **11**, 1605-1613 (2010).
 42. Honda, T., *et al.* Compensatory role of Langerhans cells and langerin-positive dermal dendritic cells in the sensitization phase of murine contact hypersensitivity. *The Journal of Allergy and Clinical Immunology* **125**, 1154-1156 e1152 (2010).
 43. Honda, T., Miyachi, Y. & Kabashima, K. The role of regulatory T cells in contact hypersensitivity. *Recent Patents on Inflammation & Allergy Drug Discovery* **4**, 85-89 (2010).
 45. Funabiki, M., *et al.* Giant squamous cell carcinoma of the penis. *Clinical and Experimental Dermatology* **35**, e5-6 (2010).
 46. Endo, Y., *et al.* Bullous dermatosis associated with IgG antibodies specific for desmocollins. *European Journal of Dermatology : EJD* **20**, 620-625 (2010).
 47. Endo, Y., *et al.* Pemphigoid without mucosal involvement showing autoantibodies against laminin-332 gamma2 subunit. *The British Journal of Dermatology* **163**, 1120-1122 (2010).
 48. Abe, S., Kabashima, K., Moriyama, T. & Tokura, Y. Food-dependent anaphylaxis with serum IgE immunoreactive to dairy products containing high-molecular-weight proteins. *Journal of Dermatological Science* **57**, 137-140 (2010).
 49. Fujii, H., *et al.* Food-dependent exercise-induced anaphylaxis induced by low dose aspirin therapy. *Allergology International : Official Journal of the Japanese Society of Allergology* **57**, 97-98 (2008).
 50. Kabashima, K., Sakurai, T. & Miyachi, Y. Treatment of eosinophilic pustular folliculitis (Ofuji's disease) with tacrolimus ointment. *The British Journal of Dermatology* **151**, 949-950 (2004).