

厚生労働科学研究費補助金

難治性疾患克服研究事業

**重症・難治性急性脳症の
病因解明と診療確立に向けた研究**

平成 22～24 年度 総合研究報告書

研究代表者 水口 雅

平成 25 (2013) 年 3 月

目次

I. 総合研究報告	
重症・難治性急性脳症の病因解明と診療確立に向けた研究	
水口 雅	3
(資料) 診断基準	23
(資料) 急性脳症の全国実態調査	25
II. 研究成果の刊行に関する一覧表	47
III. 研究成果の刊行物・別刷	59

I. 総合研究報告

厚生労働科学研究費補助金（難治性疾患克服研究事業）
総合研究報告書

重症・難治性急性脳症の病因解明と診療確立に向けた研究

研究代表者 水口 雅（東京大学大学院医学系研究科 発達医科学 教授）

研究要旨

急性脳症はインフルエンザなどの小児期ウイルス感染症を契機に発症し、しばしば死亡や後遺症をもたらす。急性脳症は急性壊死性脳症(ANE)、遅発性拡散低下を呈する急性脳症(AESD)、可逆性脳梁膨大部病変を有する軽症脳炎・脳症(MERS)など複数の症候群に分類される。急性脳症の研究において、日本は世界を四半世紀にわたりリードしてきた。しかし ANE、AESD など重症の病型は依然として難治である。当研究班は、急性脳症の病因・病態を詳細に解明し、より適切な治療を開発することを目的として、平成 22～24 年度の 3 年間にわたり研究を行った。

当研究班は、日本小児神経学会の支援を受けた多施設共同研究として、主に重症・難治性の急性脳症（主として ANE と AESD）を対象とした調査・研究を実施した。平成 22 年度は、診断基準を作成し、これに基づいて全国アンケート調査を行い、急性脳症全体および ANE、AESD、MERS の罹患率を把握した。予後を予測する因子を抽出し、重症度スコアを作る目的で、多施設における症例データを後方視的に集約し、臨床経過や検査・画像所見をデータベース化した。遺伝学的解析では、ANE、AESD 発症の危険因子として *CPT2* 遺伝子多型、*RANBP2* 遺伝子変異の関与を明らかにした。平成 23 年度は、データベースをもとに ANE 重症度スコアを作成し、予後との相関を検討した。また AESD 早期診断スコアを作成した。遺伝子解析では、急性脳症発症とイオンチャネル遺伝子変異やアデノシン受容体遺伝子多型との関連を解明した。平成 24 年度には AESD の発症早期の所見にもとづく予後予測スコアを行った。先天性副腎皮質過形成 (congenital adrenal hyperplasia, 以下 CAH) や腸管出血性大腸菌(EHEC)感染に合併する急性脳症の臨床像を明らかにした。治療の多施設共同研究に着手する。急性脳症関連遺伝子の機能解析にゲノムワイド解析を導入した。治療の前方視的研究に向けて、登録システムを立ち上げる準備を始めた。3 年間の成果を総括・刊行した。

研究分担者

岡 明 (杏林大学医学部教授)
奥村彰久 (順天堂大学医学部准教授)
久保田雅也 (国立成育医療研究センター
病院医長)
斎藤義朗 (国立精神・神経医療研究
センター病院医長)
高梨潤一 (亀田総合病院部長)
廣瀬伸一 (福岡大学医学部教授)
山形崇倫 (自治医科大学医学部教授)
山内秀雄 (埼玉医科大学医学部教授)

研究協力者

齋藤真木子 (東京大学医学部助教)
種市尋宙 (富山大学医学部助教)
三牧正和 (東京大学医学部講師)
高橋 寛 (東京大学医学部助教)
岩崎博之 (東京大学医学部助教)
星野英紀 (国立成育医療研究センター
病院医員)
松尾宗明 (佐賀大学医学部准教授)
後藤知英 (東京都立小児総合医療センター
医長)

A . 研究目的

急性脳症は各種のウイルス感染症を契機として発症する。罹病率は年間数百例と稀少であるが、急激に発症し、しばしば治療に抵抗して死亡や神経学的後遺症をもたらすため、医学的・社会的に大きな問題である。急性脳症の分類には病原ウイルスにもとづく分類と臨床病理学的特徴にもとづく分類があり、前者によりインフルエンザ脳症、HHV-6 脳症、ロタウイルス脳症などに、後者により急性壊死性脳症 (acute necrotizing encephalopathy, 以下 ANE)、遅発性拡散低下を呈する急性脳症 (acute encephalopathy with prolonged febrile seizure and late reduced diffusion, 以下 AESD)、可逆性脳梁膨大部病変を有する軽症脳炎・脳症 (clinically mild encephalitis/ encephalopathy with a reversible splenial lesion, 以下 MERS) などに分けられる。このうちインフルエン

ザ脳症に関しては 1999 年以来、新興・再興感染症研究インフルエンザ脳症研究班 (森島班) が研究を進め、2009 年に改訂版インフルエンザ脳症ガイドラインを刊行した。しかし従来、HHV-6 など他のウイルス性急性脳症に関する研究は乏しい。またインフルエンザ脳症ガイドラインの治療方針は病型に関わらず画一的であり、軽症例で過剰な治療となりやすい反面、重症例における効果はしばしば不十分である。水口 (研究代表者) らは ANE の疾患概念を 1995 年に提唱・確立し、その後も AESD や近縁概念の分類・整理を進め、各々の病理・病態を解明してきた。その成果として近年、急性脳症の各病型についての研究を全国規模で展開する機運が高まり、急性脳症 (とくに ANE と AESD) の遺伝学的研究が、日本小児神経学会共同研究支援委員会に認定された多施設共同研究として 2009 年春にスタートした。2010 年にはこれが疫学・治療研究と結びつき、当研究班の活動が開始した。これは小児神経学の精鋭チームによる急性脳症に対する取り組みとして、他に類を見ないものであった。

B . 研究方法

研究班全体について

当研究班の 3 年間の研究は、発足時に描いた流れ図 (図 1, 22 頁) に沿って遂行された。

平成 22 年度には ANE、AESD、MERS の診断基準を作成し、これに基づいて全国アンケート調査を実施し、急性脳症全体および病型別の罹病率を把握した。また班員所属施設および協力施設の症例について臨床・検査・画像所見を集積し、データベース作成を開始した。

平成 23 年度はそのデータを解析し、重症度スコアを作成し、予後との相関を検討した。また ANE、AESD の発症に関与する複数

の遺伝要因解明のため検体を多数収集したので、候補遺伝子（イオンチャネル、アデノシン受容体など）の解析を続けた。なお腸管出血性大腸菌(EHEC)O-111 食中毒による急性脳症の多発という事態を受け、臨床情報・頭部画像所見の収集を開始した。

平成 24 年度は、前年度の結果に基づき、治療の共同研究を本格化した。共通プロトコル作成と、症例の登録システム整備に着手し、多施設共同研究を開始した。また急性脳症発症との関連が判明した遺伝子について、機能解析を進めた。EHEC 脳症の知見を分析・総括した。

当研究班は下記のような分担研究項目を設定し、班会議（東大）およびインターネットで緊密に連絡を取りつつ、研究を推進した。

各分担研究項目について

1. AESD の症例データベース、予後予測因子、早期診断スコア（高梨、後藤）

平成 22 年度に調査を開始し、平成 23 年度の解析で予後に関連する因子を抽出し、平成 24 年度にはこれら因子に適切な重み付けをして AESD 早期診断のためのスコアを作成した。検討した因子は病期(入院時、極期、退院時、フォローアップ期)ごとの身体・神経学的所見、検査所見（血液、髄液、脳波）、頭部画像所見（頭部 CT/ MRI、MRS、脳血流 SPECT）などである。

2. ANE の重症度スコア、治療効果（奥村、水口）

平成 22 年度に調査を開始し、予後に関連する因子を抽出し、tentative な ANE 重症度スコアを作成し、その有用性を平成 23 年度、別の症例シリーズを用いて検証した。基本的な流れは研究 1（AESD の研究）と同様であった。ただし ANE は AESD と比較して、データベースの構築は進んでいる反面、症例数が少なく、予後不良例が大多数という

問題を抱えていた。

3. 急性脳症と Dravet 症候群、SCN1A 遺伝子変異の研究（廣瀬、奥村、水口）

平成 23 年度に、急性脳症と SCN1A 遺伝子変異の関連性について研究した。SCN1A 遺伝子変異を有する症例における遺伝子型と表現型の関連は複雑であり、症例数をさらに増やして解明する必要があったため、平成 24 年度も解析を続けた。SCN2A 遺伝子変異による急性脳症の症例も見つかったので、解析を加えた。

4. 遺伝学的研究（水口、廣瀬、山形）

従来の研究結果から、急性脳症の多くの病型は多因子遺伝と推測された。平成 22～23 年度の研究では、主たる解析の対象を ANE、AESD の 2 疾患に絞らせた。平成 24 年度からは、対象を MERS、HSE 症候群、AERRPS を含む急性脳症一般に拡大し、遺伝学的に見た急性脳症の普遍性と個別性（症候群の間の共通点と相違点）についての検討を開始した。この変更については、研究開始前に東京大学医学部（研究代表者の所属機関）の倫理委員会および日本小児神経学会共同研究支援委員会の承認を得た。今後、罹病率の高い病型（AESD と MERS）についてはゲノムワイド関連解析、低い病型（ANE、AERRPS など）については候補遺伝子解析を行う予定であり、これに向け検体収集を続けた。

5. 治療の共同研究の準備（高梨、後藤（研究協力者））

H24 年度、AESD の治療法の前方視的共同研究に向けたプロトコル案作成と登録システム立ち上げに着手した。

6. 腸管出血性大腸菌(EHEC) O111 感染に併発する急性脳症の研究（水口、高梨、奥村、種市）

平成 23 年春に富山県を中心として多発した EHEC O111 感染に併発する急性脳症に関する臨床情報、頭部画像所見を解析した。

ほとんどの症例に見られた視床・大脳基底核の両側対称性病変の臨床的意義を解明し、治療プロトコール作成に資することを主眼に置いた。

7. その他の急性脳症の研究(水口、斎藤、廣瀬、山内)

AERRPS 研究班(佐久間班)と連携しつつ、AERRPS の遺伝的背景の解明に向け *SCN1A*・*SCN2A* 遺伝子解析を遂行した。

先天性副腎皮質過形成に併発する急性脳症やhemorrhagic shock and encephalopathy (HSE)症候群など、希少な症候群に関する臨床的研究を継続した。

(倫理面への配慮)

急性脳症の研究とくに遺伝子解析に関しては、東京大学大学院医学系研究科・医学部ヒトゲノム・遺伝子解析研究倫理委員会において平成20年7月29日、平成23年7月25日に承認を受けたうえで実施した。患者または保護者に対し、当該の検査の目的、不利益、危険性について十分に説明し同意を得られた場合についてのみ研究を進めた。

C. 研究結果

研究班全体について

本研究では、第一に AESD の早期診断 (FS との鑑別) 用スコア、ANE の予後予測を目的とした重症度スコアを作成した。AESD では早期診断にもとづいて脳低体温療法などの治療を早期に開始することが、予後の改善 (後遺症の軽減) に寄与すると期待されている。ANE においては従来の研究により、副腎皮質ステロイド治療の有効性が示されているが、治療成績はまだ不十分である。今後、AESD 早期診断スコアや ANE 重症度スコアは、治療法の客観的評価に際して活用されると期待され、その臨床的意義は大きい。

第二に AERRPS の病態と CAH 脳症の臨床像に関する新たな知見が追加された。と

くに AERRPS について *SCN2A* 変異の関与を新たに示し、その「てんかん性脳症」としての側面を遺伝学的に立証したことの学術的意義は大きい。

第三に遺伝子解析の成果として、イオンチャンネル (*SCN1A*、*SCN2A*) 遺伝子変異が急性脳症の複数の症候群 (AESD、AERRPS、分類不能例) に関与していることを解明できた。また *CPT-II*、*ADORA2A*、*IL1B*、*IL1RN* 遺伝子の多型や HLA 型がリスクファクターであることも判明した。複数の遺伝子の変化 (多型・変異) が複数の症候群と複雑に関連している実態を解明できた。これらの成果は多数の論文として国際学術雑誌で発表ないし刊行され、その学術的意義はきわめて大きい。

このうち *ADORA2A* 遺伝子多型については、機能解析を通じて遺伝子発現とサイクリック AMP (cAMP) 産生への影響を示すことに成功し、アデノシン・cAMP を介したシグナル経路の過剰な活性化が AESD の病態であることを立証した。この知見は、アデノシン・cAMP 経路をターゲットとした薬物による新たな治療法開発の可能性を切り開き、今後の研究の発展性という点からも意義が大きい。

第四に富山県下で多発した EHEC 脳症の臨床像、画像所見の特徴をまとめることができた。本症については頭部画像、炎症性サイトカインの関与、治療 (副腎皮質ステロイド、血液浄化) の効果などについて、貴重な知見を得て発表するとともに、現在編纂中の「腸管出血性大腸菌感染にともなう HUS 診療ガイドライン」にも反映させることができ、学術的にも臨床的にも有意義な研究となった。近年、EHEC 感染患者 (中でも HUS・脳症の合併例) の集団発生事例は日本のみならず欧米でも散発していることから、本研究成果は国際的・社会的にも注目されると予想される。

各分担研究項目について

ここには結果の要点のみを箇条書きで示す。詳細については H22～24 年度の分担研究報告書を参照されたい。

1. AESD の症例データベース、予後予測因子、早期診断スコア

- AESDとFSを鑑別する因子を抽出した。
- AESD早期診断スコアを作成した。
- AESDの発症早期の所見にもとづく予後の予測を可能とした。

2. ANE の重症度スコア、治療効果

- ANEの重症度スコアを作成した。
- スコアの妥当性を検証した（投稿中）。

3. 急性脳症と Dravet 症候群、SCN1A 遺伝子変異の研究

- Dravet症候群に合併する急性脳症を調査した。
- 急性脳症症例の3%にSCN1A遺伝子変異を見いだした。

4. 遺伝学的研究

- 急性脳症約150例（うちAESD100例、ANE25例、MERS10例、AERRPS14例）のゲノムDNA検体を収集・保存した。
- AESDとADORA2A遺伝子多型の関連を発見し、機能解析を加えてその病的意義を解明した。
- AESD、ANEに関しては他にも関連する遺伝子候補（サイトカイン関連）を複数、見いだした。

5. 治療の共同研究の準備

- AESD症例の登録システムの構築を開始した。
- 治療法の効果を解析する目的で前方視的研究をデザインした（現在、検討中）。

6. EHEC O111 感染に併発する急性脳症の研究

- 中枢神経症状を呈した21症例の臨

床・画像所見を収集、解析した（投稿中）。

7. その他の急性脳症の研究

- AERRPSの1例にSCN2A遺伝子変異を見いだした。

先天性副腎皮質過形成に併発する急性脳症の全国アンケート調査を実施した。

D . 考察

研究目的の達成度

AESD、ANE、MERSの診断基準の作成と確立、それを用いた疫学調査に関しては、目標を100%達成した。症候群ごとに罹患年齢、病原ウイルスとの関連性、予後に違いがあることを明確に示し論文発表することができた。

急性脳症の遺伝的研究に関しては、目標をほぼ達成できた。検体の収集に関しては症候群ごとに差があり、AESD、ANEに関しては順調であったがMERSは罹病率の高さに比し検体数が少なかった。MERSが軽症のため、医師・患者の関心が低いことが原因と推測される。今後も検体提供を促す広報活動を継続する。研究成果に関してはAESD、ANEを中心に目覚ましいものがあり、当初の期待以上の成果を得られたと考えている。

いっぽう急性脳症症例を登録する全国的なシステムは、後藤（研究協力者）らの努力により構想は固まりつつあるものの、システムの構築・稼働には至らなかった。その理由は(1)AESDの早期診断が依然として不可能なこと、(2)当研究班の規模が小さく、サステナビリティも乏しく、既存の地域別ネットワークに対する優越性が不明確。(3)資金（システムの構築・管理に充当できる研究費）の不足の3点である。後二者の問題を解消するため今後の研究では、感染症ないし難病の登録システムと連動した形でのシステム作りを模索すべきと考えられる。

臨床現場等への研究成果の活用

AESD、ANE、MERSの診断基準は既に臨床現場に普及し、広く活用されている。

急性脳症に関する疫学調査の成果は報告書、論文、インターネット等を通じて広く行きわたり、治療に変化をもたらしつつある。とくにAESDは致死率が低いが神経学的後遺症の多いこと(したがっててんかん治療やリハビリが重要なこと)、MERSは死亡・後遺症ともほとんどないこと(したがって急性期の積極的治療は不要なこと)が理解され、治療内容に変化をもたらした。

AESDやAERRPSの遺伝背景の研究を通じて、急性脳症とてんかんの異同、急性脳症と熱性けいれんとの異同が分子レベルで解明され始めた。これは近い将来、てんかん・熱性けいれんの研究、またはガイドラインの改訂(てんかん)ないし作成(熱性けいれん)に少なからぬ影響を及ぼすと予想される。

EHEC感染症に併発する急性脳症についての当研究班の成果は、厚生労働科学研究(新興・再興感染症研究)重症EHEC感染症研究班(大西班)が現在作成中のHUS診療ガイドラインに反映されつつある。

(行政施策への反映)

当研究班の平成 22 年度研究成果の一部は厚生労働省の「重篤副作用対応マニュアル・小児の急性脳症」(平成 23 年 3 月刊行)に反映された。

E . 結論

本研究の成果により、急性脳症の種々の症候群における臨床経過が明らかになり、経過や予後の見通しが良くなった。また発症の遺伝的背景や病態生理も解明された。これらの成果は近い将来、急性脳症の診療に関して、以下のような進歩をもたらすものと期待される。

1) 診断・治療が従来のような画一的なものでなくなり、病型・重症度に応じて個別化

されること。

2) 重症・難治性急性脳症の診療が確立・向上し、医療経済的にも効率化されること。

3) 急性期における患者・家族への説明やケア、回復期におけるリハビリテーションが、より良質のエビデンスに立脚したものとなること。

F . 研究発表

1. 論文発表

A. 原著

- 1) Trinh QD, Pham NT, Nguyen TA, Phan TG, Yan H, Hoang le P, Khamrin P, Maneekarn N, Li Y, Okitsu S, Mizuguchi M, Ushijima H. Sequence analysis of the VP7 gene of human rotaviruses G2 and G4 isolated in Japan, China, Thailand, and Vietnam during 2001-2003. J Med Virol. 2010; 82(5): 878-885.
- 2) Dey SK, Phathamavong O, Okitsu S, Mizuguchi M, Ohta Y, Ushijima H. Seasonal pattern and genotype distribution of norovirus infection in Japan. Pediatr Infect Dis J. 2010; 29(5): e32-34.
- 3) Thongprachum A, Chaimongkol N, Khamrin P, Pantip C, Mizuguchi M, Ushijima H, Maneekarn N. A Novel Multiplex RT-PCR for identification of VP6 subgroups of human and porcine rotaviruses. J Virol Methods 2010; 168(1/2): 191-196.
- 4) Kohno S, Kida H, Mizuguchi M, Shimada J; for the S-021812 Clinical Study Group. Efficacy and safety of intravenous peramivir for the treatment of seasonal influenza. Antimicrobial Agents and Chemotherapy 2010; 54(11):

- 4568-4574.
- 5) Thongprachum A, Khamrin P, Chaimongkol N, Malasao R, Okitsu S, Mizuguchi M, Maneekarn N, Ushijima H. Evaluation of an immunochromatography method for rapid detection of noroviruses in clinical specimens in Thailand. *J Med Virol* 2010; 82(12): 2106-2109
 - 6) Okumura A, Abe S, Hara S, Aoyagi Y, Shimizu T, Watanabe K. Transiently reduced water diffusion in the corpus callosum in infants with benign partial epilepsy in infancy. *Brain Dev* 2010; 32(7): 564–566.
 - 7) Okumura A, Komatsu M, Abe S, Kitamura T, Matsui K, Ikeno M, Shimizu T. Amplitude-integrated electroencephalography in patients with acute encephalopathy with refractory, repetitive partial seizures. *Brain Dev* 2011; 33(1): 77–82.
 - 8) Okumura A, Morita M, Ikeno M, Abe S, Shimizu T. Acute encephalopathy in a child with secondary carnitine deficiency due to pivalate-conjugated antibiotics. *Pediatr Infect Dis J* 2011; 30(1): 92.
 - 9) Sekigawa M, Okumura A, Niijima S, Hayashi M, Tanaka K, Shimizu T. Autoimmune focal encephalitis shows marked hypermetabolism on positron emission tomography. *J Pediatr* 2010; 156(1): 158-60.
 - 10) Komatsu M, Okumura A, Matsui K, Kitamura T, Sato T, Shimizu T, Watanabe K. Clustered subclinical seizures in a patient with acute encephalopathy with biphasic seizures and late reduced diffusion. *Brain Dev* 2010; 32(6): 472–476.
 - 11) Tanuma N, Miyata R, Kumada S, Kubota M, Takanashi JI, Okumura A, Hamano SI, Hayashi M. The axonal damage marker tau protein in the cerebrospinal fluid is increased in patients with acute encephalopathy with biphasic seizures and late reduced diffusion. *Brain Dev* 2010; 32(6): 435–439.
 - 12) Tadokoro R, Okumura A, Nakazawa T, Hara S, Yamakawa Y, Kamata A, Kinoshita K, Obinata K, Shimizu T. Acute encephalopathy with biphasic seizures and late reduced diffusion associated with hemophagocytic syndrome. *Brain Dev* 2010; 32(6): 477–481.
 - 13) Nakajima-Kawakami Y, Okumura A, Yamashita S, Mori M, Ishikawa A, Sameshima K, Shimizu T. A neonate with focal cerebritis caused by *Campylobacter fetus*. *J Pediatr Infect Dis*. 2010; 5(3): 289–292.
 - 14) Kobayashi K, Ouchida M, Okumura A, Maegaki Y, Nishiyama I, Matsui H, Ohtsuka Y, Ohmori I. Genetic seizure susceptibility underlying acute encephalopathies in childhood. *Epilepsy Res* 2010; 91(2-3): 143-152.
 - 15) Obinata K, Okumura A, Nakazawa T, Kamata A, Niizuma T, Kinoshita K, Shimizu T. Norovirus encephalopathy in a previously healthy child. *Pediatr Infect Dis J* 2010; 29(11): 1057-1059.
 - 16) Takanashi J. Wide range of CNS manifestations of rotavirus infection. *Brain Dev* 2010; 33: 9.
 - 17) Takanashi J, Imamura A, Hayakawa F, Terada H. Differences in the time

- course of splenial and white matter lesions in clinically mild encephalitis/encephalopathy with a reversible splenial lesion (MERS). *J Neurol Sci* 2010; 292: 24-27.
- 18) Imamura T, Takanashi J, Yasugi J, Terada H, Nishimura A. Sisters with clinically mild encephalopathy with a reversible splenial lesion (MERS)-like features; familial MERS? *J Neurol Sci* 2010; 290: 153-156.
- 19) Takanashi J, Miyamoto T, Ando N, Kubota T, Oka M, Kato Z, Hamano S, Hirabayashi S, Kikuchi M, Barkovich AJ. Clinical and radiological features of rotavirus cerebellitis. *AJNR Am J Neuroradiol* 2010; 31: 1591-1595.
- 20) Shi X, Huang MC, Ishii A, Yoshida S, Okada M, Morita K, Nagafuji H, Yasumoto S, Kaneko S, Kojima T, Hirose S. Mutational analysis of GABRG2 in a Japanese cohort with childhood epilepsies. *J Hum Genet* 2010;55(6):375-8.
- 21) Torisu H, Kira R, Ishizaki Y, Sanefuji M, Yamaguchi Y, Yasumoto S, Murakami Y, Shimono M, Nagamitsu S, Masuzaki M, Amamoto M, Kondo R, Uozumi T, Aibe M, Gondo K, Hanai T, Hirose S, Matsuishi T, Shirahata A, Mitsudome A, Hara T. Clinical study of childhood acute disseminated encephalomyelitis, multiple sclerosis, and acute transverse myelitis in Fukuoka Prefecture, Japan. *Brain Dev* 2010; 32(6): 454-462.
- 22) Chan-It W, Thongprachum A, Dey SK, Phan TG, Khamrin P, Okitsu S, Nishimura S, Kobayashi M, Kikuta H, Baba T, Yamamoto A, Sugita K, Hashira S, Tajima T, Ishida S, Mizuguchi M, Ushijima H. Detection and genetic characterization of rotavirus infections in non-hospitalized children with acute gastroenteritis in Japan, 2007-2009. *Infection and Genetic Evolution* 2011; 11(2): 415-422.
- 23) Dey SK, Phan TG, Mizuguchi M, Okitsu S, Ushijima H. Genetic diversity and emergence of norovirus GII/4-2006b in Japan during 2006-2007. *Clinical Laboratory* 2011; 57(3-4): 193-199.
- 24) Chan-It W, Thongprachum A, Okitsu S, Nishimura S, Kikuta H, Baba T, Yamamoto A, Sugita K, Hashira S, Tajima T, Mizuguchi M, Ushijima H. Detection and genetic characterization of norovirus infections in children with acute gastroenteritis in Japan, 2007-2009. *Clinical Laboratory* 2011; 57(3-4): 213-220.
- 25) Shinohara M, Saitoh M, Takanashi JI, Yamanouchi H, Kubota M, Goto T, Kikuchi M, Shiihara T, Yamanaka G, Mizuguchi M. Carnitine palmitoyl transferase II polymorphism is associated with multiple syndromes of acute encephalopathy with various infectious diseases. *Brain and Development* 2011; 33(6): 512-517.
- 26) Kohno S, Kida H, Mizuguchi M, Hirotsu N, Ishida T, Kadota J, Shimada J; S-021812 Clinical Study Group. Intravenous peramivir for treatment of influenza A and B infection in high-risk patients. *Antimicrobial Agents and Chemotherapy* 2011; 55(6): 2803-2812.
- 27) Shiota T, Lixin W, Takayama-Ito M,

- Iizuka I, Ogata M, Tsuji M, Nishimura H, Taniguchi S, Morikawa S, Kurane I, Mizuguchi M, Saijo M. Expression of herpes simplex virus type 1 recombinant thymidine kinase and its application to a rapid antiviral sensitivity assay. *Antiviral Research* 2011; 91(2): 142-149.
- 28) Kohno S, Yen MY, Cheong HJ, Hirotsu N, Ishida T, Kadota JI, Mizuguchi M, Kida H, Shimada J; for the S-021812 Clinical Study Group. Phase III randomized, double-blind study comparing single-dose intravenous peramivir with oral oseltamivir in patients with seasonal influenza virus infection. *Antimicrobial Agents and Chemotherapy* 2011; 55(11): 5267-5276.
- 29) Kumakura A, Iida C, Saito M, Mizuguchi M, Hata D. Pandemic influenza A-associated acute necrotizing encephalopathy without neurological sequelae. *Pediatric Neurology* 2011; 45 (5): 344-346.
- 30) Okumura A, Komatsu M, Abe S, Kitamura T, Matsui K, Ikeno M, Shimizu T. Amplitude-integrated electroencephalography in patients with acute encephalopathy with refractory, repetitive partial seizures. *Brain Dev* 2011; 33 (1): 77-82.
- 31) Okumura A, Morita M, Ikeno M, Abe S, Shimizu T. Acute encephalopathy in a child with secondary carnitine deficiency due to pivalate-conjugated antibiotics. *Pediatr Infect Dis J* 2011; 30 (1): 92.
- 32) Okumura A, Kitamura Y, Abe S, Ikeno M, Shimizu T. Transiently restricted diffusion in the corpus callosum in bacterial meningitis. *J Pediatr Infect Dis* 2011; 6 (4): 51-53.
- 33) Okumura A, Nakagawa S, Kawashima H, Muguruma T, Saito O, Fujimoto J, Toida C, Kuga S, Imamura T, Shimizu T, Kondo N, Morishima T. Deaths associated with pandemic (H1N1) 2009 among children, Japan, 2009-2010. *Emerg Infect Dis* 2011; 17 (11): 1993-2000.
- 34) Kubota T, Suzuki T, Kitase Y, Kidokoro H, Miyajima Y, Ogawa A, Natsume J, Okumura A. Chronological diffusion-weighted imaging changes and mutism in the course of rotavirus-associated acute cerebellitis/cerebellopathy concurrent with encephalitis/encephalopathy. *Brain Dev.* 2011; 33 (1): 21-27.
- 35) Abe S, Okumura A, Hamano S, Tanaka M, Shiihara T, Aizaki K, Tsuru T, Toribe Y, Arai H, Shimizu T. Early infantile manifestations of incontinentia pigmenti mimicking acute encephalopathy. *Brain Dev* 2011; 33 (1): 28-34.
- 36) Ikeno M, Okumura A, Ito Y, Abe S, Saito M, Shimizu T. Late-onset sensorineural hearing loss due to asymptomatic congenital cytomegalovirus infection retrospectively diagnosed by polymerase chain reaction using preserved umbilical cord. *Clin Pediatr (Phila)* 2011; 50 (7): 666-668.
- 37) Tsuji M, Mazaki E, Ogiwara I, Wada T, Iai M, Okumura A, Yamashita S, Yamakawa K, Osaka H. Acute encephalopathy in a patient with

- Dravet syndrome. *Neuropediatrics* 2011; 42 (2): 78-81.
- 38) Takanashi J. Wide range of CNS manifestations of rotavirus infection. *Brain Dev* 2011; 33: 9.
- 39) Takanashi J. Moyamoya disease in children. *Brain Dev* 2011; 33: 229-234.
- 40) Sakauchi M, Oguni H, Kato I, Osawa M, Hirose S, Kaneko S, Takahashi Y, Takayama R, Fujiwara T. Mortality in Dravet syndrome: search for risk factors in Japanese patients. *Epilepsia* 2011; 52 (Suppl 2): 50-4.
- 41) Wang W, Takashima S, Segawa Y, Itoh M, Shi X, Hwang SK, Nabeshima K, Takeshita M, Hirose S. The developmental changes of Na(v)1.1 and Na(v)1.2 expression in the human hippocampus and temporal lobe. *Brain Res* 2011(1) ; 61-70
- 42) Oguni H, Kato I, Osawa M, Hirose S, Kaneko S, Takahashi Y, Takayama R, Fujiwara T. Retrospective multiinstitutional study of the prevalence of early death in Dravet syndrome. *Epilepsia* 2011;52(6):1144-9.
- 43) 井上元子、山形崇倫、門田行史、英雅世、森雅人、福田冬季子、野崎靖之、長嶋雅子、水口雅、杉江秀夫、桃井真里子。急性脳症40例の臨床的検討。 *小児科臨床* 2011;64(10): 2215-2223.
- 44) Tien Y-Y, Ushijima H, Mizuguchi M, Liang S-Y, Chiou C-S. Use of multilocus variable-number tandem repeat analysis 1 in molecular subtyping of *Salmonella enterica* serovar Typhi isolates. *Journal of Medical Microbiology* 2012; 61(Pt2): 223-232.
- 45) Saitoh M, Shinohara M, Hoshino H, Kubota M, Amemiya K, Takanashi JI, Hwang SK, Hirose S, Mizuguchi M. Mutations of the *SCN1A* gene in acute encephalopathy. *Epilepsia*. 2012; 53(3): 558-564.
- 46) Tran DN, Pham NT, Tran TT, Khamrin P, Thongprachum A, Komase K, Hayakawa S, Mizuguchi M, Ushijima H. Phylogenetic analysis of rubella viruses in Vietnam during 2009-2010. *Journal of Medical Virology* 2012; 84(4): 705-710.
- 47) Hoshino A, Saitoh M, Oka A, Okumura A, Kubota M, Saito Y, Takanashi JI, Hirose S, Yamagata T, Yamanouchi H, Mizuguchi M. Epidemiology of acute encephalopathy in Japan, with emphasis on the association of viruses and syndromes. *Brain and Development* 2012; 34(5): 337-343.
- 48) Bergamino L, Capra V, Biancheri R, Rossi A, Tacchella A, Ambrosini L, Mizuguchi M, Saitoh M, Marazzi MG. Immunomodulatory therapy in recurrent acute necrotizing encephalopathy ANE1: Is it useful? *Brain and Development* 2012; 34(5): 384-391.
- 49) Abe Y, Hashimoto K, Iinuma K, Ohtsuka Y, Ichiyama T, Kusuhara K, Nomura K, Mizuguchi M, Aiba H, Suzuki Y, Mizusawa H, Hosoya M. Survey of subacute sclerosing panencephalitis in Japan. *Journal of Child Neurology* 2012; 27(12): 1529-1533
- 50) Chan-It W, Thongprachum A, Khamrin P, Kobayashi M, Okitsu S, Mizuguchi M, Ushijima H. Emergence

- of a new norovirus GII.6 variant in Japan, 2008-2009. *Journal of Medical Virology*. 2012; 84(7): 1089-1096.
- 51) Kobayashi K, Ohzono H, Shinohara M, Saitoh M, Ohmori I, Ohtsuka Y, Mizuguchi M. Acute encephalopathy with a novel point mutation in the *SCN2A* gene. *Epilepsy Research* 2012; 102(1-2): 109-112.
- 52) Thongprachum A, Khamrin P, Tran DN, Okitsu S, Mizuguchi M, Hayakawa S, Maneekarn N, Ushijima H. Evaluation and comparison of the efficiency of immunochromatography methods for norovirus detection. *Clinical Laboratory* 2012; 58(5-6): 489-493.
- 53) Okumura A, Tsuji T, Kubota T, Ando N, Kobayashi S, Kato T, Natsume J, Hayakawa F, Shimizu T. Acute encephalopathy with 2009 pandemic flu: Comparison with seasonal flu. *Brain Dev* 2012; 34: 13-19. PMID: 21282023
- 54) Okumura A, Uematsu M, Imataka G, Tanaka M, Okanishi T, Kubota T, Sudo A, Tohyama J, Tsuji M, Ohmori I, Naiki M, Hiraiwa-Sofue A, Sato H, Saitoh S, Shimizu T. Acute encephalopathy in children with Dravet syndrome. *Epilepsia*. 2012; 53: 79-86.
- 55) Okumura A, Nakagawa S, Kawashima H, Muguruma T, Saito O, Fujimoto JI, Toida C, Kuga S, Imamura T, Shimizu T, Kondo N, Morishima T. Unexpected cardiopulmonary arrest associated with influenza: our experience during the 2009 pandemic in Japan. *Influenza Other Resp Viruses*. 2012 Nov 5. doi: 10.1111/irv.12032.
- 56) Okumura A, Nakagawa S, Kawashima H, Morichi S, Muguruma T, Saito O, Fujimoto JI, Toida C, Kuga S, Imamura T, Shimizu T, Kondo N, Morishima T. Severe form of encephalopathy associated with 2009 pandemic influenza A (H1N1) in Japan. *J Clin Virol*. 2012 Oct 26. doi:pii: S1386-6532(12)00386-1. 10.1016/j.jcv.2012.10.007.
- 57) Miyata R, Tanuma N, Hayashi M, Imamura T, Takanashi J, Nagata R, Okumura A, Kashii H, Tomita S, Kumada S, Kubota M. Oxidative stress in patients with clinically mild encephalitis/encephalopathy with a reversible splenial lesion (MERS). *Brain Dev* 2012; 34: 124-127.
- 58) Oikawa N, Okumura A, Oyama S, Baba H, Shimizu T, Kato A. A 15-month-old boy with reduced consciousness and convulsion. *J Clin Virol* 2012; 53: 276– 279.
- 59) Hiraiwa-Sofue A, Ito Y, Mori H, Ichiyama T, Okumura A. Pertussis-associated encephalitis/encephalopathy with marked demyelination in an unimmunized child. *J Neurol Sci* 2012; 320: 145-148.
- 60) Hayashi N, Okumura A, Kubota T, Tsuji T, Kidokoro H, Fukasawa T, Hayakawa F, Ando N, Natsume J. Prognostic factors in acute encephalopathy with reduced subcortical diffusion. *Brain Dev* 2012; 34: 632-639.
- 61) Kato T, Okumura A, Hayakawa F, Tsuji T, Natsume J. Transient reduced diffusion in the cortex in a child with

- prolonged febrile seizures. *Brain Dev* 2012; 34: 773-775.
- 62) Takanashi J, Takahashi Y, Imamura A, Kodama K, Watanabe A, Tominaga K, Muramatsu K, Barkovich AJ. Late delirious behavior with 2009 H1N1 influenza: mild autoimmune-mediated encephalitis? *Pediatrics* 2012; 129: e1068-e1071.
- 63) Takanashi J, Shirai K, Sugawara Y, Okamoto Y, Obonai T, Terada H. Kawasaki disease complicated by mild encephalopathy with a reversible splenial lesion (MERS). *J Neurol Sci* 2012; 315: 167-169.
- 64) Mori H, Maeda M, Takanashi J, Kunimatsu A, Matsushima N, Suzuki H, Saito N, Ohtomo K. Reversible splenial lesion in the corpus callosum following rapid withdrawal of carbamazepine after neurosurgical decompression for trigeminal neuralgia. *J Clin Neurosci* 2012; 19: 1182-1184.
- 65) Kouga T, Iai M, Yamashita S, Aida N, Takanashi J, Osaka H. A case of 3 episodes of reversible splenial lesions. *Neuropediatrics* in press.
- 66) Takanashi J, Somazawa F, Maruyama K, Terada H, Xu D, A. Barkovich AJ. Metabolic changes in early childhood using LCModel with corrected water scaling method. *J Magn Reson Imaging* 2012; 35: 174-180.
- 67) Takanashi J, Somazawa F, Maruyama K, Terada H, Xu D, A. Barkovich AJ. Metabolic changes in early childhood using LCModel with corrected water scaling method. *J Magn Reson Imaging* 2012; 35: 174-180.
- 68) Ohmura K, Suzuki Y, Saito Y, Wada T, Goto M, Seto S. Sporadic hemiplegic migraine presenting as acute encephalopathy. *Brain Dev* 2012; 34(8): 691-695.
- 69) Shi X, Yasumoto S, Kurahashi K, Nakagawa E, Fukasawa T, Uchiya S, Hirose S. Clinical spectrum of SCN2A mutations. *Brain Dev* 2012; 34(7): 541-545.
- 70) Monden Y, Yamagata T, Kuroiwa Y, Takahashi T, Mori M, Fukuda T, Sugie H, Momoi MY. A case of ADEM with atypical MRI findings of a centrally-located long spinal cord lesion. *Brain Dev* 2012; 34(5): 380-383.
- 71) Thongprachum A, Chan-It W, Khamrin P, Okitsu S, Nishimura S, Kikuta H, Yamamoto A, Sugita K, Baba T, Mizuguchi M, Maneekarn N, Hayakawa S, Ushijima H. Reemergence of new variant G3 rotavirus in Japanese pediatric patients, 2009-2011. *Infection, Genetics and Evolution* 2013; 13(1): 168-174.
- 72) Kakiuchi S, Nonoyama S, Wakamatsu H, Kogawa K, Wang L, Kinoshita-Yamaguchi H, Takayama-Ito M, Lim CK, Inoue N, Mizuguchi M, Igarashi T, Saijo M. Neonatal herpes encephalitis caused by a virologically confirmed acyclovir-resistant herpes simplex virus 1 strain. *Journal of Clinical Microbiology* 2013; 51(1): 356-359.
- 73) Tran DN, Pham TM, Ha MT, Tran TT, Dang TK, Yoshida LM, Okitsu S, Hayakawa S, Mizuguchi M, Ushijima

- H. Molecular epidemiology and disease severity of human respiratory syncytial virus in Vietnam. PLoS One. 2013;8(1): e45436.
- 74) Sakai E, Yamanaka G, Kawashima H, Morishima Y, Ishida Y, Oana S, Miyajima T, Shinohara M, Saitoh M, Mizuguchi M. A case of recurrent acute encephalopathy with febrile convulsive status epilepticus with carnitine palmitoyltransferase II variation. Neuropediatrics. in press.
- 75) Shinohara M, Saitoh M, Nishizawa D, Ikeda K, Hirose S, Takanashi J, Takita J, Kikuchi K, Kubota M, Yamanaka G, Shiihara T, Kumakura A, Kikuchi M, Toyoshima M, Goto T, Yamanouchi H, Mizuguchi M. **ADORA2A polymorphism predisposes children to encephalopathy with febrile status epilepticus. Neurology in press.**
- イ. 総説
- 1) 水口雅. インフルエンザ脳症の診療ガイドライン改訂を踏まえて. 日本医事新報 2010; 4480: 73-77.
- 2) 水口雅. 小児の急性脳症 (Reye 症候群を含む) 金澤一郎, 永井良三 (編) 今日の診断指針第 6 版, 医学書院, 東京, 2010, pp. 1844-1846.
- 3) 水口雅. 急性脳症. 五十嵐隆 (編) 総合小児科診療のための小児科学レビュー 2010, 総合医学社, 東京, 2010, pp. 85-91.
- 4) 水口雅. インフルエンザ脳症の診断と治療. 小児内科 2010; 42(9): 1505-1508.
- 5) 水口雅. 急性脳症の治療. 日本小児科学会雑誌 2010; 114(9): 1381-1388.
- 6) 水口雅. 新型インフルエンザ脳症への対応. 日本医師会雑誌 2010; 139(10): 1487-1490.
- 7) 水口雅. 脳症の診断・治療. 菅谷憲夫 (編) インフルエンザ診療ガイド 2010-11, 日本医事出版社, 東京, 2010, pp. 52-57.
- 8) 水口雅. インフルエンザ脳症ガイドライン改訂版にもとづく治療. 日本薬剤師会雑誌 2010; 62(11): 1433-1437.
- 9) 高梨潤一. 頭部 MRI, MR spectroscopy. 小児内科 2010; 42: 1152-1160.
- 10) 高梨潤一. ヒトヘルペスウイルス 6 (HHV-6) の中枢神経合併症. ヘルペス感染症フォーラム 2010; 29-31.
- 11) 高梨潤一. 小児 HHV-6 の中枢神経合併症. HERPES MANAGEMENT 2010; 14: 6.
- 12) 高梨潤一. 小児急性脳炎脳症のトピックス; 可逆性脳梁膨大部病変を有する脳炎・脳症. NEUROINFECTION 神経感染症 2010; 15: 84-89.
- 13) 高梨潤一, 多田弘子. 小児急性脳症とニューロイメージング. メディカル・サイエンス・ダイジェスト MSD 2010; 36: 18-21. 水口雅. [急性脳炎・脳症] 急性脳炎・脳症の概念. 日本臨牀 2011; 69(3): 391-398.
- 14) 水口雅. [急性脳炎・脳症] 急性壊死性脳症. 日本臨牀 2011; 69(3): 465-470.
- 15) 水口雅. [急性脳症の診療・研究最前線] パンデミック(H1N1)2009によるインフルエンザ脳症. 脳と発達 2011; 43(2): 96-99.
- 16) 水口雅. [熱性けいれんと急性脳症の最新情報] 急性脳症とは何か. 小児科診療 2011; 74(6): 909-914.
- 17) 水口雅. 脳死の最近の話題. 脳と発達 2011; 43(3): 220-222.
- 18) 水口雅. [症状からアプローチするプライマリケア] 小児の意識障害. 日本医師会雑誌 2011; 140(2): S330-334.
- 19) 水口雅. [発達障害・自閉症の分子病態モ

- デル]ウイルス感染症と自閉症. 医学のあゆみ 2011; 239(6):693-697.
- 20) 市山高志、高梨潤一. 急性脳症の診療・研究最前線 序論. 脳と発達 2011; 43: 95.
- 21) 高梨潤一. 急性脳症の診療・研究最前線 . 小児急性脳症の臨床と画像. 脳と発達 2011; 43: 100-108.
- 22) 高梨潤一. 急性脳炎・脳症の検査・診断 . 画像脳波検査. 日本臨床 2011; 69: 490-498.
- 23) 高梨潤一. けいれん、意識障害 - その時どうする:急性壊死性脳症、出血性ショック脳症症候群. 小児内科 2011; 43: 501-505.
- 24) 高梨潤一. 可逆性脳梁膨大部病変を有する脳炎・脳症. 小児科診療 74: 973-980, 2011.
- 25) 水口雅. インフルエンザ脳症. 医学のあゆみ 2012; 241(1): 77-81.
- 26) 水口雅. [知っておきたい内科症候群]ライ症候群. 内科 2011; 109(6): 1447-1448.
- 27) 水口雅. [小児・思春期診療最新マニュアル]髄膜炎. 日本医師会雑誌 2012; 141(Suppl. 1): S226-227.
- 28) 水口雅. [小児・思春期診療最新マニュアル]急性脳炎・急性脳症. 日本医師会雑誌 2012; 141(Suppl. 1): S227-228.
- 29) 水口雅. [NMO spectrumとAQP4の病態意義]小児のADEM, MS, NMO. 神経内科 2012; 76(6): 559-563.
- 30) 水口雅. [神経疾患診療の進歩と話題]急性脳症の診断と治療. 小児内科2012; 44(9):1486-1489.
- 31) 水口雅. [けいれん重積型(二相性)急性脳症] 序: けいれん重積型(二相性)急性脳症のオーバービュー. 小児科臨床 2012; 65(9):1941-1945.
- 32) 水口雅. [知っておきたい小児科の知識—専門医の診方・治し方] 熱性けいれんと髄膜炎・脳炎・脳症. 耳鼻咽喉科・頭頸部外科 2012; 84(12):927-930.
- 33) 水口雅. [小児疾患の診断治療指針第4版] 進行性ミオクローヌステんかん. 小児内科 2012; 44(Suppl):S728-729.
- 34) 高梨潤一. けいれん重積型(二相性)急性脳症. 頭部MRI所見と病態. 小児科臨床 2012; 65: 1953-1958.
- 35) 山内秀雄. 結節性硬化症.小児科臨床 2012; 65(4):847-852
- 36) 山内秀雄、阿部裕一. 前頭葉を主として障害する乳幼児急性脳症 . 小児科臨床 2012;65(9):1977-1982
- 37) 山内秀雄、酒井哲郎、馬場和美、阿部裕一 . 小児の急性脳症 医薬品副作用学(第2版) 薬剤の安全使用アップデートI I I 副作用各論—重大な副作用—神経・筋骨格系 日本臨床 2012; 70(増刊6号)671-675.
- 38) 山内秀雄 . 酒井哲郎、阿部裕一 . 脳炎・脳症 . 子どもへの負担を少なくするための画像診断の進め方 . 小児科 2012;53(7):915-623.

ウ. 著書

- 1) 水口雅. 小児の意識障害. 日本医師会(編) 症状からアプローチするプライマリケア, 医歯薬出版, 東京, 2011, pp. S330-334.
- 2) 水口雅. [病態の原因と季節性・年齢別・年代推移] 急性脳炎・脳症. 五十嵐隆, 細矢光亮(編) 小児科臨床ピクシス25: 小児感染症—最新カレンダー&マップ, 中山書店, 東京, 2011, pp.40-45.
- 3) 水口雅. [神経筋疾患] 急性脳炎・急性脳症. 五十嵐隆(編) 小児科診療ガイドライン—最新の治療指針—第2版, 総合医学社, 東京, 2011, pp.232-235.
- 4) 水口雅. [小児救急と看護 観察点と情報

- 収集, 対応]急性脳症について教えてください。五十嵐隆(編)ナーシングケアQ&A 39これだけは知っておきたい小児ケア Q&A第2版。総合医学社, 東京, 2011, pp. 182-183
- 5) 水口雅. [臨床病型別急性脳症] 急性壊死性脳症. 五十嵐隆, 塩見正司(編)小児科臨床ピクシス28: 急性脳炎・急性脳症, 中山書店, 東京, 2011, pp.174-177.
- 6) 多田弘子, 高梨潤一. MERS. 五十嵐隆, 塩見正司(編) 急性脳炎・急性脳症. 小児科臨床ピクシス28, 中山書店, 東京, 2011, pp. 184-187.
- 7) 水口雅. 脳症の診断・治療. 菅谷憲夫(編)インフルエンザ診療ガイド2011-12、日本医事出版社, 東京, 2011, pp. 68-73.
- 8) 水口雅(監修): インフルエンザ脳症、亜急性硬化性全脳炎. 医療情報科学研究所(編): 病気がみえる. vol. 7 脳・神経、第1版、メディックメディア、東京、2011, pp. 366-369.
- 9) 山内秀雄、市山高志、大澤真木子、勝沼俊雄、高橋孝雄、新島新一、永井利三郎、水口雅、吉川秀人. 日本小児神経学会マニュアル作成委員会. 小児の急性脳症. 日本医薬情報センター発行 重篤副作用マニュアル第5集, 2011, pp.58-72. 大関武彦、古河漸、横田俊一郎、水口雅(総編集). 今日の小児治療指針、第15版. 医学書院、東京、2012
- 10) 水口雅(編). エキスパートに学ぶけいれん重積・意識障害 小児の救急、当直ですぐに役立つ症例とQ&A . 小児科学レクチャー2巻4号、総合医学社、東京、2012
- 11) 高梨潤一: 脳のMRS 小児脳、発達. 磁気共鳴スペクトルの医学応用 インナービジョン 成瀬昭二、梅田雅宏、原田雅史、田中忠蔵編 2012, pp. 199-207.
- 12) 高梨潤一: 脳炎、急性脳症、脊髄炎. 東京医学社「小児内科」「小児外科」編集委員会(共編)小児疾患の診断治療基準 第4版 東京医学社, 東京, 2012, pp. 696-699.
- 13) 高梨潤一. 脳浮腫と頭蓋内圧亢進. 小児科学レクチャー けいれん重積・意識障害, 総合医学社, 東京, 2012, pp. 741-747.
2. 学会発表
- 1) 水口雅: [急性脳症の診療・研究最前線] インフルエンザ脳症の最新情報. 第52回日本小児神経学会総会シンポジウム, 福岡, 2010年5月22日
- 2) 水口雅: [ペラミビル]成人における安全性. 第58回日本化学療法学会総会学術集会新薬シンポジウム, 長崎, 2010年6月3日
- 3) 水口雅: 急性脳症の病因・病態・治療. 第209回日本小児科学会宮城地方会, 仙台, 2010年6月26日
- 4) 水口雅: 急性脳症の治療. 第113回日本小児科学会学術集会、盛岡、2010年4月25日
- 5) 水口雅: [小児神経学会が支援する共同研究]急性脳症の分子遺伝学的病態解析. 第52回日本小児神経学会総会モーニング教育セミナー 福岡, 2010年5月22日
- 6) 齋藤真木子, 篠原麻由, 高橋寛, 山中岳, 雨宮馨, 久保田雅也, 水口雅: テオフィリン関連急性脳症におけるアデノシン受容体 A2a の SNP 解析. 第113回日本小児科学会学術集会, 盛岡, 2010年4月25日
- 7) 齋藤真木子, 高梨潤一, 山内秀雄, 久保田雅也, 後藤知英, 菊地正広, 椎原隆, 山中岳, 水口雅: 日本人急性脳症患者の遺伝的素因について-SNPによるCPTII遺伝子型解析-. 第52回日本小児神経学会総会 福岡, 2010年5月20日
- 8) 内野俊平, 水野葉子, 岩崎博之, 高橋寛,

- 齋藤真木子, 水口雅: 痙攣重積型急性脳症の臨床経過. 第52回日本小児神経学会総会 福岡, 2010年5月20日
- 9) 山口結, 石垣景子, 皆川公夫, 久保田雅也, 玉井浩, 平林伸一, 愛波秀男, 市山高志, 夏目淳, 浜野晋一郎, 水口雅, 岡明, 前垣義弘, 吉川秀人, 原寿郎: 我が国における小児急性散在性脳脊髄炎, 多発性硬化症の全国疫学調査-1次調査結果-. 第52回日本小児神経学会総会 福岡, 2010年5月20日
- 10) 鳥巢裕幸, 石垣景子, 皆川公夫, 久保田雅也, 玉井浩, 平林伸一, 愛波秀男, 市山高志, 夏目淳, 浜野晋一郎, 水口雅, 岡明, 前垣義弘, 吉川秀人, 原寿郎: 我が国における小児急性散在性脳脊髄炎, 多発性硬化症の全国疫学調査-臨床的特徴について-. 第52回日本小児神経学会総会 福岡, 2010年5月20日 中野英治, 内野俊平, 水野葉子, 高橋長久, 岩崎博之, 高橋寛, 水口雅, 五十嵐隆: 劇症型肺炎球菌性髄膜炎の1例. 第585回日本小児科学会東京都地方会講話会, 東京, 2010年9月10日
- 11) 奥村彰久 小児の急性脳症 最近の話題 .2009年度日本神経学会北海道地区生涯教育講演会、札幌、2010.3.7.
- 12) 奥村彰久 .急性脳炎・脳症の臨床症状と治療法 .第27回神経研都民講座、国分寺、2010.4.13.
- 13) 奥村彰久、清水俊明、辻健史、久保田哲夫、山下進太郎、新島新一、平岩朋子 . 新型インフルエンザ関連脳症の臨床像 . 第52回日本小児神経学会総会、福岡、2010.5.21.
- 14) Akihisa Okumura, Tetsuo Kubota, Hiroyuki Kidokoro, Takeshi Tsuji, Fumio Hayakawa, Koichi Maruyama, Motomasa Suzuki, Kazuya Itomi, Toshiaki Shimizu. Clinical features of acute encephalopathy in children with underlying disorders. 第52回日本小児神経学会総会、福岡、2010.5.21.
- 15) 奥村彰久 .シンポジウム: 急性脳症における脳波 .第52回日本小児神経学会総会、福岡、2010.5.22
- 16) 奥村彰久 . 小児の急性脳炎・脳症 Bright tree appearance を示す急性脳症の最近の知見から .第17回ヘルペス感染症フォーラム、札幌、2010.8.20.
- 17) 奥村彰久、植松貢、今高城治、田中学、岡西徹、久保田哲夫、須藤章、遠山潤、辻恵、大守伊織、内木美佐子、平岩文子、佐藤仁志、齋藤伸治 .Dravet 症候群における急性脳症 .第44回日本てんかん学会総会、岡山、2010.10.14.
- 18) 長岡慶、永井章、小穴慎二、阪井裕一、柏井洋文、星野英紀、久保田雅也、直井高歩 インフルエンザ感染後に遷延する幻覚妄想状態を呈した女児の1例 第113回 日本小児科学会学術集会 岩手 2010.4.24
- 19) Hitoshi Ideguchi, Yukiko Ihara, Yuko Tomonou, Takahito Inoue, Sawa Yasumoto, Shinichi Hirose. Clinical Analysis of patients suspected of having novel influenza A(H1N1) Encephalopathy. Taipei, 2010.4.15-18
- 20) 黒岩祐梨、山形崇倫、他: 脊髄灰白質の長大病変で発症した ADEM の一例。第53回日本小児神経学会関東地方会、東京、2010年9月11日
- 21) Mizuguchi M.: Acute encephalopathy: Pathogenesis and genetic background. Pediatric Academic Societies and Asian Society for Pediatric Research 2011 Joint Meeting, Denver, 2011年4月30日
- 22) 水口雅: [改正臓器移植法施行後の検証 (問題点と対策)]小児の脳死判定. 第25回日本小児救急医学会、東京、2011年6月11日

- 23) 水口雅：[脳死判定をめぐって]小児の脳死判定をめぐって。第41回日本臨床神経生理学会学術大会，静岡，2011年11月10日
- 24) 水口雅：急性脳症の病因と病態-最近の進歩-。第53回日本小児小児神経学会総会、横浜、2011年5月28日
- 25) 篠原麻由, Le Ngyen Bhit Tin, 齋藤真木子, 久保田雅也, 菊池健二郎, 山中岳, 後藤知英, 山内秀雄, 高梨潤一, 山形崇倫, 豊島光雄, 廣瀬伸一, 水口雅：日本人けいれん重積型急性脳症における遺伝的素因の検討。第53回日本小児神経学会総会，横浜，2011年5月27日
- 26) 高梨潤一, 浜野晋一郎, 後藤知英, 椎原隆, 柏木充, 児玉和彦, 河野剛, 藤井克則, 久保田雅也, 廣瀬伸一, 山形崇倫, 奥村彰久, 山内秀雄, 齋藤義朗, 水口雅：Acute encephalopathy with biphasic seizures and late reduced diffusion (AESD)早期診断に関する後方視的検討。第53回日本小児神経学会総会，横浜，2011年5月27日
- 27) 米衛ちひろ, 豊島光雄, 齋藤真木子, 水口雅：急性壊死性脳症と二相性けいれんと遅発性拡散能低下を呈する急性脳症を反復した女児例。第53回日本小児神経学会総会，横浜，2011年5月27日
- 28) 藤野美佳, 山中岳, 小穴信吾, 石田悠, 森島晴行, 河島尚志, 宮島佑, 星加明德, 齋藤真木子, 水口雅：けいれん重積型急性脳症5例の遺伝的素因について。第53回日本小児神経学会総会，横浜，2011年5月27日
- 29) 星野愛, 齋藤真木子, Le Ngyen Bhit Tin, 篠原麻由, 高梨潤一, 久保田雅也, 奥村彰久, 熊倉啓, 田中学, 豊島光雄, 安藤直樹, 遠藤雄策, 水口雅：急性壊死性脳症におけるCox遺伝子解析。乳児重症型先天性ミオパチーの臨床経過。第53回日本小児神経学会総会，横浜，2011年5月27日
- 30) 齋藤真木子, Le Ngyen Nhut Tin, 篠原麻由, 高梨潤一, 久保田雅也, 宮本晶恵, 水口雅：急性壊死性脳症におけるRANBP2遺伝子解析。第114回日本小児科学会学術集会，東京，2011年8月12日
- 31) 大内啓嗣, 内野俊平, 熊谷淳之, 高橋長久, 石井礼花, 岩崎博之, 三浦健一郎, 竹内正人, 磯島豪, 張田豊, 北中幸子, 水口雅, 五十嵐隆：サルモネラ脳症の1男児例。第16回日本神経感染症学会学術集会，東京，2011年11月5日
- 32) Akihisa Okumura. Acute encephalopathy in children. Lecture at National Taiwan University Hospital, Taipei, Taiwan, 2011.5.23.
- 33) 奥村彰久, 河島尚志, 清水俊明, 近藤直実, 新型インフルエンザ死亡例調査グループ . 2009 Pandemic Flu A (H1N1)による急性脳症死亡例の臨床像 . 第53回日本小児神経学会総会、横浜、2011.5.27.
- 34) 奥村彰久, 中川聡, 河島尚志, 六車崇, 齋藤修, 藤本潤一, 問田千晶, 久我修二, 今村壽宏, 清水俊明, 近藤直実, 森島恒雄 . 2009 Pandemic Flu A (H1N1)小児死亡例の実態調査 .第114回日本小児科学会学術集会、東京、2011.8.14.
- 35) Yasumoto S., Ihara Y., Fujita T., Tomonoh Y., Ninomiya S., Nakamura N., Ideguchi H., Inoue T., Takahashi Y., Hirose S. Steroid pulse therapy as an effective treatment for refractory epilepsy in children with glutamate receptor (GluR) antibodies. 29th International Epilepsy Congress 2011.8.28-9.1, Roma.
- 36) Sugawara T., Yoshida S., Wada K., Hirose S., Iwasa H., Kaneko S. The development of the DNA chip which

- aimed at the clinical application in epilepsy. 29th International Epilepsy Congress 2011.8.28-9.1, Roma.
- 37) Su-Kyeong Hwang Makita Y., Kurahashi H., Yong-Won Cho, Hirose S. Autosomal dominant nocturnal frontal lobe epilepsy: A genotypic comparative study of Japanese and Korean families carrying the CHRNA4 Ser284Leu mutation. Korean Epilepsy Society 2011.6.24 . 仁川
- 38) 井上元子、山形崇倫、門田行史、英雅世、森雅人、福田冬季子、野崎靖之、長嶋雅子、杉江秀夫、桃井眞里子：急性脳症40例の臨床的検討。第53回日本小児神経学会総会，2011年5月26日
- 39) 英雅世、山形崇倫、井上元子、門田行史、後藤珠子、桃井眞里子：インフルエンザ脳症43例のまとめ。第53回日本小児神経学会総会，2011年5月27日
- 40) 池田尚広、長嶋雅子、福田冬季子、森雅人、山形崇倫、桃井眞里子：けいれん重積型急性脳症を発症したアデノウイルス2型感染症の1例。第16回日本神経感染症学会学術総会，2011年11月4日
- 41) 山本啓之、奥村彰久、夏目淳、水口雅：急性壊死性脳症の重症度予測スコア。第115回日本小児科学会学術集会福岡2012年4月21日
- 42) 大内啓嗣、三浦健一郎、内野俊平、岩崎博之、竹内正人、磯島豪、張田豊、水口雅、五十嵐隆、武藤浩司：急性腎不全と後頭葉可逆性白質脳症（PRES）を合併したサルモネラ脳症の1例。第115回日本小児科学会学術集会，福岡2012年4月22日
- 43) 多田弘子、高梨潤一、山形崇倫、奥野英夫、久保田雅也、河野剛、椎原隆、浜野晋一郎、廣瀬伸一、水口雅。Acute encephalopathy with biphasic seizures and late reduced diffusion [AESD]における早期診断に関する後方視的検討。第54回日本小児神経学会総会，福岡，2012年5月17日
- 44) 阿部裕一、酒井哲郎、水口雅、山内秀雄。先天性副腎皮質過形成に合併する小児急性脳症の臨床的検討。第54回日本小児神経学会総会，福岡，2012年5月18日
- 45) 篠原麻由、齋藤真木子、山中岳、雨宮馨、久保田雅也、山形崇倫、菊池健二郎、川脇寿、亀井淳、赤坂真奈美、安西有紀、塩見正司、水口雅、山内秀雄。テオフィリン関連急性脳症における遺伝的素因。第54回日本小児神経学会総会，福岡，2012年5月18日
- 46) 中川裕康、八木信一、水口雅。深部灰白質の両側対称性病変を伴う腸管出血性大腸菌(EHEC)脳症。第54回日本小児神経学会総会，福岡，2012年5月17日
- 47) 星野愛、齋藤真木子、篠原麻由、長嶋雅子、吉田健司、加藤竹雄、豊島光雄、李守永、水口雅。急性壊死性脳症における遺伝的素因。第54回日本小児神経学会総会，福岡，2012年5月17日
- 48) 齋藤真木子、篠原麻由、星野英紀、久保田雅也、雨宮馨、高梨潤一、黄壽卿、廣瀬伸一、水口雅。急性脳症におけるSCN1A遺伝子解析。第54回日本小児神経学会総会，福岡，2012年5月17日
- 49) Yonee C, Toyoshima M, Maruyama S, Maegaki Y, Saito M, Mizuguchi M. A recurrent case of acute encephalopathy with biphasic seizures and late reduced diffusion after acute necrotizing encephalopathy. 12th International Child Neurology Congress and 11th Asia and Oceanian Congress of Child Neurology, Brisbane, 2012年5月28日
- 50) Mizuguchi M.: Acute encephalopathy: devastating complications of influenza and other viral infections. 12th

International Child Neurology
Congress and 11th Asia and Oceanian
Congress of Child Neurology, Brisbane,
2012年5月28日

51) 水口雅 : [小児の急性脳症]急性脳症 : 発症の遺伝的背景. 第17回日本神経感染症学会総会学術集会, 京都, 2012年10月19日

52) Mizuguchi M. : Influenza encephalopathy and related neuropsychiatric syndromes. 2nd ISIRV-Antiviral Group Conference,

Hanoi, 2012年10月30日

G . 知的所有権の取得状況

1. 特許取得

特願 2010-60019 : リーシークエンス DNA チップおよび最適抗てんかん薬決定方法 (廣瀬伸一)

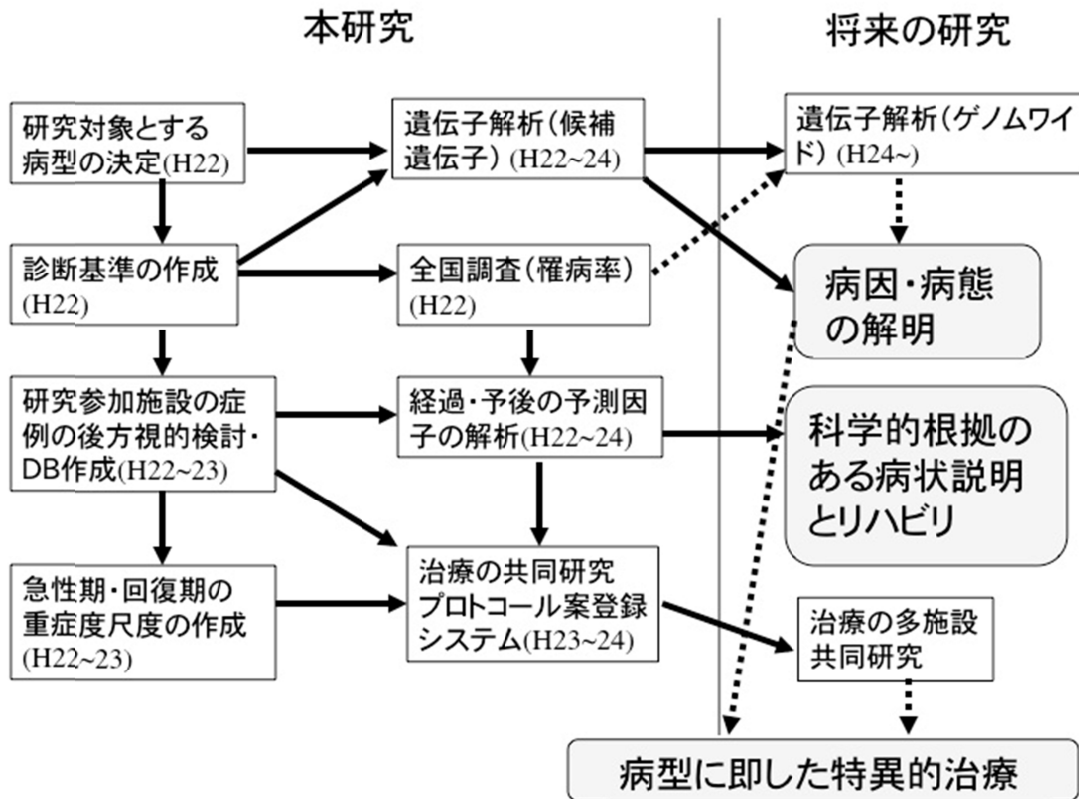
2. 実用新案登録

なし

3 . その他

なし

図1 研究の流れ



診断基準

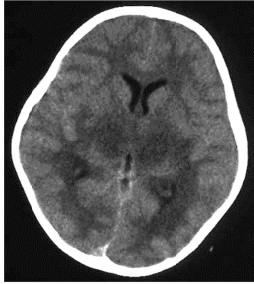
I. 急性壊死性脳症

Acute necrotizing encephalopathy (ANE)

発熱をともなうウイルス性疾患に続発した急性脳症：意識レベルの急速な低下、痙攣。

髄液：細胞増多なし、蛋白しばしば上昇。

頭部CT、MRIによる両側対称性、多発性脳病変の証明：両側視床病変。しばしば大脳側脳室周囲白質、内包、被殻、上部脳幹被蓋、小脳髄質にも病変あり。他の脳領域に病変なし。



CT

血清トランスアミナーゼの上昇（程度はさまざま）。血中アンモニアの上昇なし。

類似疾患の除外：

A．臨床的見地からの鑑別診断：重症の細菌・ウイルス感染症、劇症肝炎。中毒性ショック、溶血性尿毒症症候群などの毒素に起因する疾患。Reye症候群、hemorrhagic shock and encephalopathy症候群、熱中症。

B．放射線学的（病理学的）見地からの鑑別診断：Leigh脳症などのミトコンドリア異常症。グルタル酸血症、メチルマロン酸血症、乳児両側線条体壊死。Wernicke脳症、一酸化炭素中毒。急性散在性脳脊髄炎、急性出血性白質脳炎などの脳炎、脳血管炎。動脈性・静脈性の梗塞、低酸素症・頭部外傷の影響。

II. 遅発性拡散能低下を呈する急性脳症（けいれん重積型急性脳症、二相性脳症）

Acute encephalopathy with biphasic seizures and late reduced diffusion (AESD)

[臨床像]

発熱24時間以内にけいれん（多くはけいれん重積）で発症。

意識障害はいったん改善傾向。

4-6病日にけいれん（多くは部分発作の群発）の再発、意識障害の増悪。

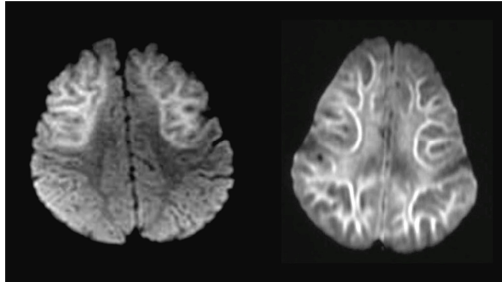
原因病原体としてインフルエンザウイルス、HHV-6,7 の頻度が高い。

軽度精神発達遅滞（発語の低下、自発性の低下）から重度の精神運動障害まで予後は様々。

[画像所見]

1, 2病日に施行された MRI は正常。

3-9病日に拡散強調画像で皮質下白質高信号を認める。T2強調画像、FLAIR画像ではU fiber に沿った高信号を認めうる。



MRI拡散強調画像

III. 可逆性脳梁膨大部病変を有する軽症脳炎・脳症

Clinically mild encephalitis/encephalopathy with a reversible splenial lesion (MERS)

[臨床像]

発熱後1週以内に異常言動・行動、意識障害、けいれんなどで発症する。

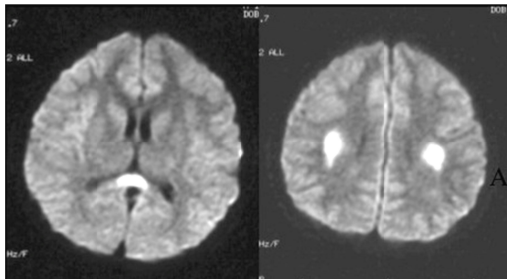
多くは神経症状発症後10日以内に後遺症なく回復する。

[画像所見]

急性期に脳梁膨大部に拡散強調画像で高信号を呈する。T1, T2信号異常は比較的軽度。

病変は脳梁全体、対称性白質に拡大しうる。

病変は1週間以内に消失し、信号異常、萎縮は残さない。



MRI 拡散強調画像

厚生労働科学研究費補助金（難治性疾患克服研究事業）
平成22年度研究報告
重症・難治性急性脳症の病因解明と診療確立に向けた研究

急性脳症の全国実態調査

研究代表者

水口 雅（東京大学大学院医学系研究科 発達医科学 教授）

研究分担者

岡 明（杏林大学医学部教授）

奥村彰久（順天堂大学医学部准教授）

久保田雅也（国立成育医療研究センター病院医長）

斎藤義朗（国立精神・神経医療研究センター病院医長）

高梨潤一（亀田総合病院部長）

廣瀬伸一（福岡大学医学部教授）

山形崇倫（自治医科大学医学部教授）

山内秀雄（埼玉医科大学医学部教授）

研究協力者

齋藤真木子（東京大学大学院医学系研究科助教）

星野英紀（国立成育医療研究センター病院医員）

高橋 寛（東京大学医学部附属病院助教）

目的

急性脳症の分類には先行感染の病原体による分類と、急性脳症の臨床・病理・画像所見による症候群分類とがある。

本研究は、日本全国における急性脳症の実態に関するアンケート調査を、症候群分類にもとづいて行い、症候群別の罹病率を推定するとともに、発症年齢の分布、病原体との関係、予後を症候群別に把握することを目的として行った。

方法

1. 急性脳症の代表的な症候群である下記について診断基準を作り、アンケート用紙に添付した。

- (1) 急性壊死性脳症 (ANE)
- (2) 遅発性拡散低下を呈する急性脳症 (AESD)
- (3) 可逆性脳梁膨大部病変をともなう軽症脳炎・脳症 (MERS)

2. 2010年6月、小児科入院病床を有する日本全国の小児科専門医研修病院 520 施設を対象として、簡易なアンケート調査を実施した。アンケート用紙は郵送し、返信は郵送または fax とした。調査項目は以下のとおりである。

- (1) 2007年4月以降の3年間に於いて診療した急性脳症の症例数。
- (2) 各症例の発症年月、年齢、性別、病型、病原ウイルス、予後

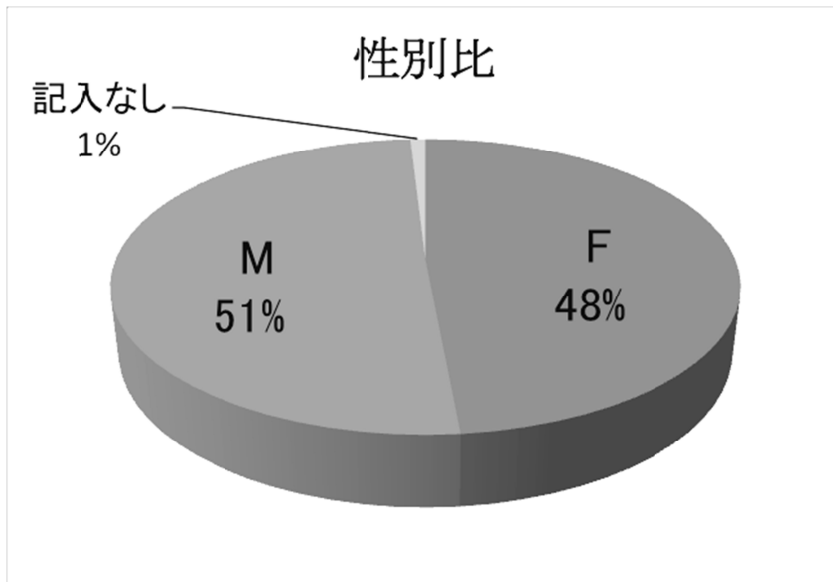
結果

1：急性脳症全体

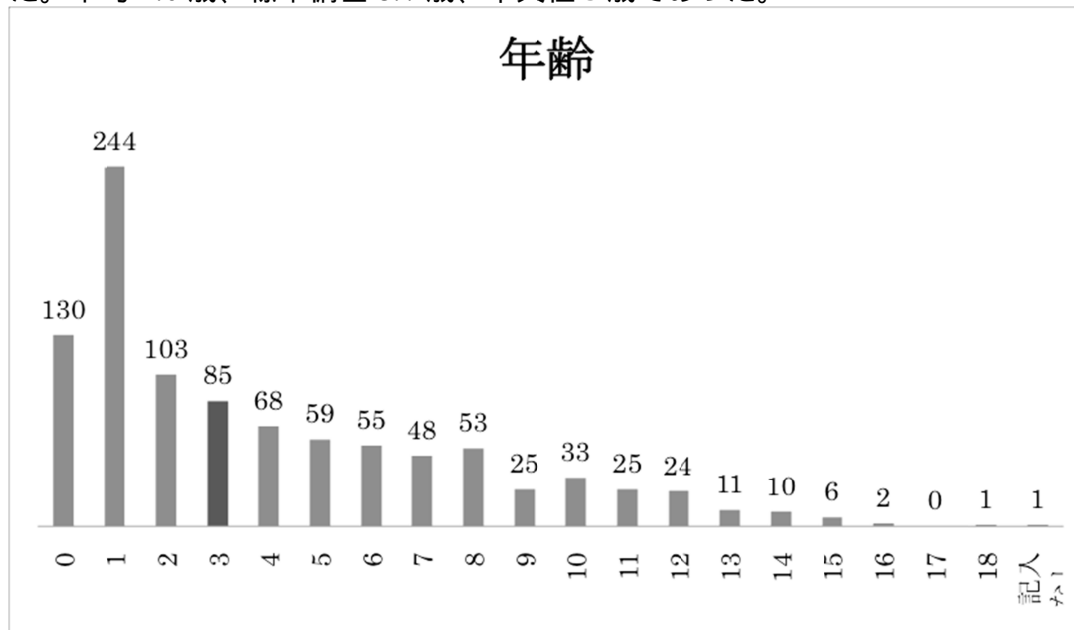
265 病院より回答があった。急性脳症でない症例（急性散在性脳脊髄炎など）を除外した後、集計された急性脳症の患者数は 983 人であった。

調査期間が 3 年間、アンケート回収率が約 50%であることを考慮し、日本国内における急性脳症の 1 年あたり症例数（罹病率）は 400 人から 700 人の範囲内と推定した。

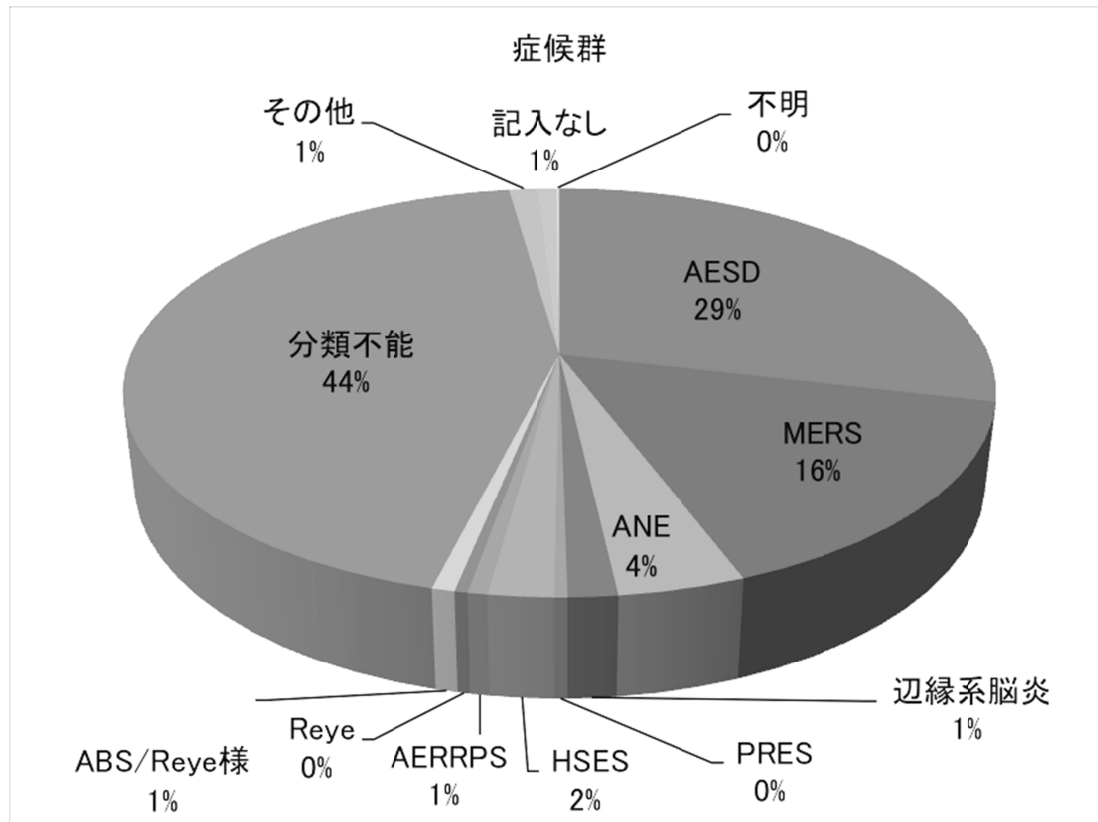
性別は男児 497 人（51%）、女児 477 人（49%）とほぼ同数であった。



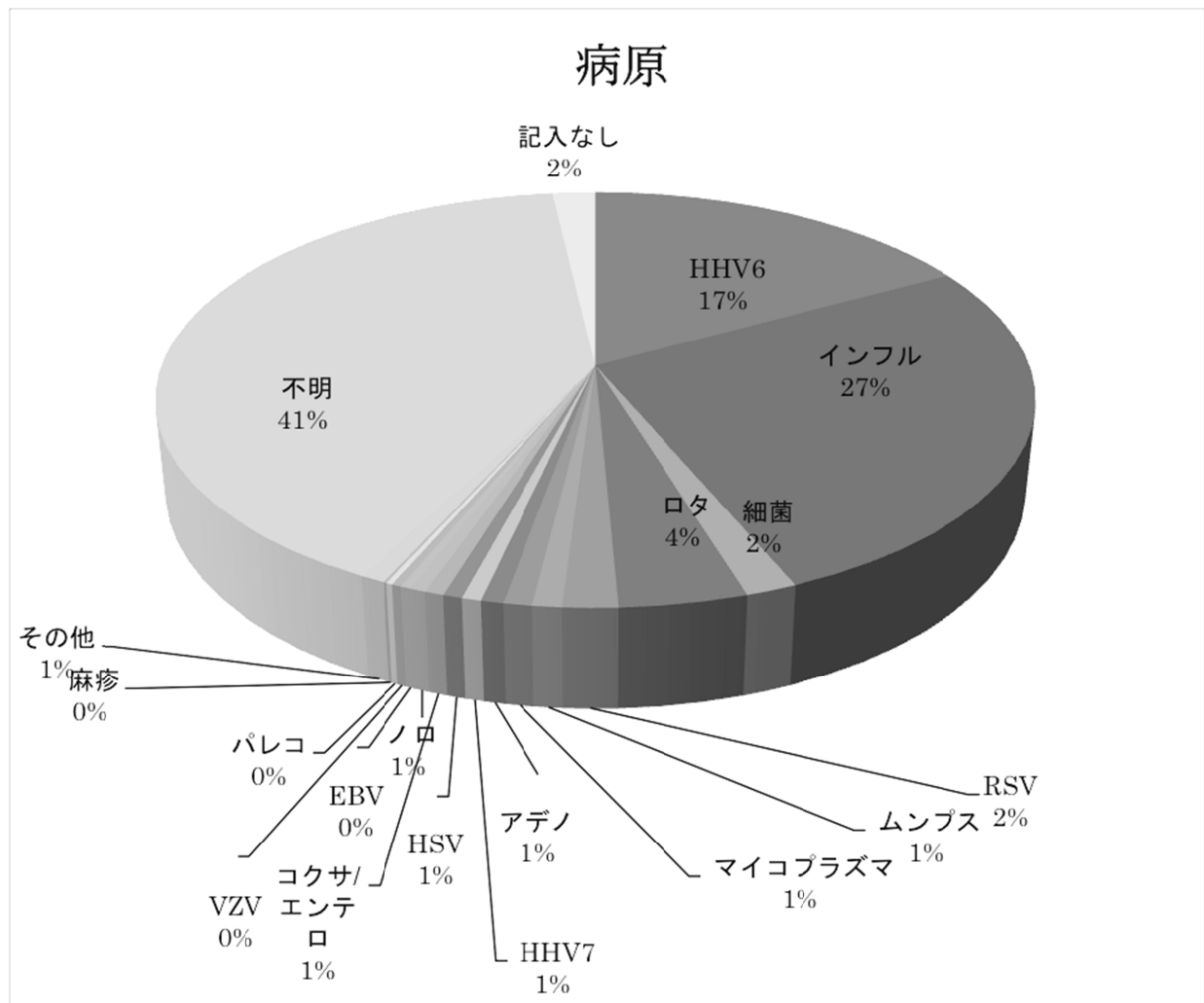
急性脳症の年齢分布は広く、思春期にまで及んだが、0～3歳の乳幼児に最も多かった。平均 4.0 歳、標準偏差 3.7 歳、中央値 3 歳であった。



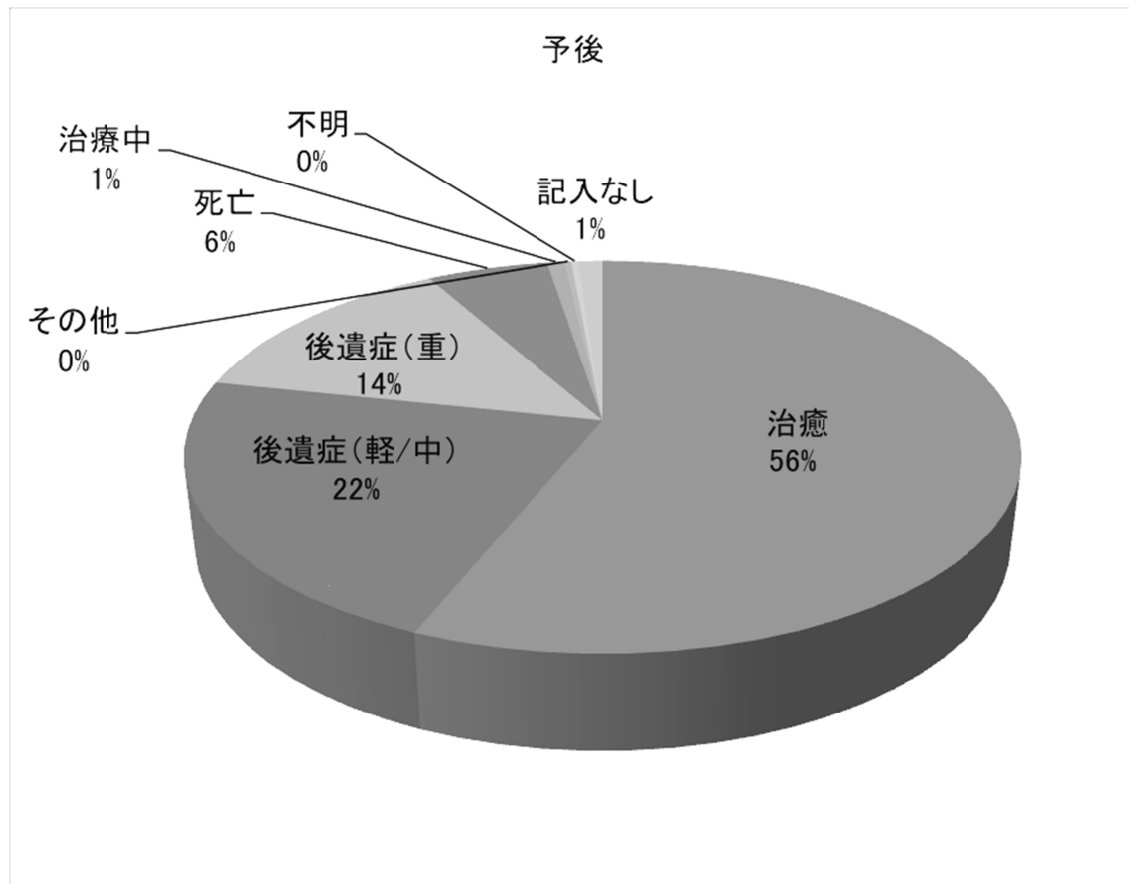
急性脳症の症候群別では、AESDが282人(29%)と最も多く、ついでMERS(153人、16%)、ANE(39人、4%)、hemorrhagic shock and encephalopathy 症候群(HSES)(20人、2%)の順であった。



急性脳症の先行感染の病原別では、インフルエンザが 263 人 (27%) と最も多く、ついで HHV-6 (168 人、17%)、ロタウイルス (40 人、4%)、RS ウイルス (17 人、2%)、ムンプス (9 人、1%) の順であった。腸管出血性大腸菌、サルモネラなどの細菌が 16 人 (2%)、マイコプラズマが 9 人 (1%) に見られた。また重複感染 (HHV-6 と RSV、ロタウイルスとキャンピロバクターなど) が 5 人に見られた。

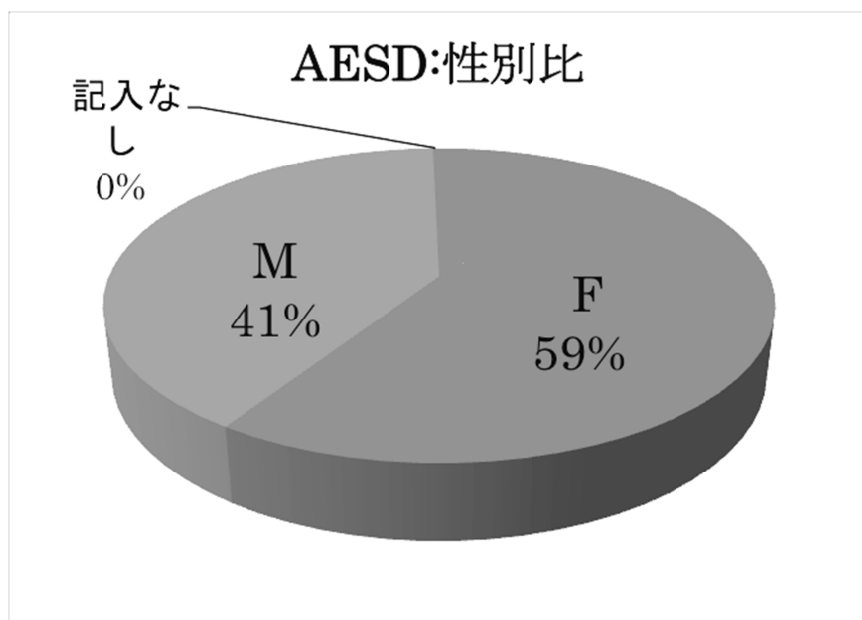


急性脳症の予後は、治癒が 552 人（56%）、後遺症（軽/中）が 218 人（22%）、後遺症（重）が 133 人（14%）、死亡が 55 人（6%）であった。

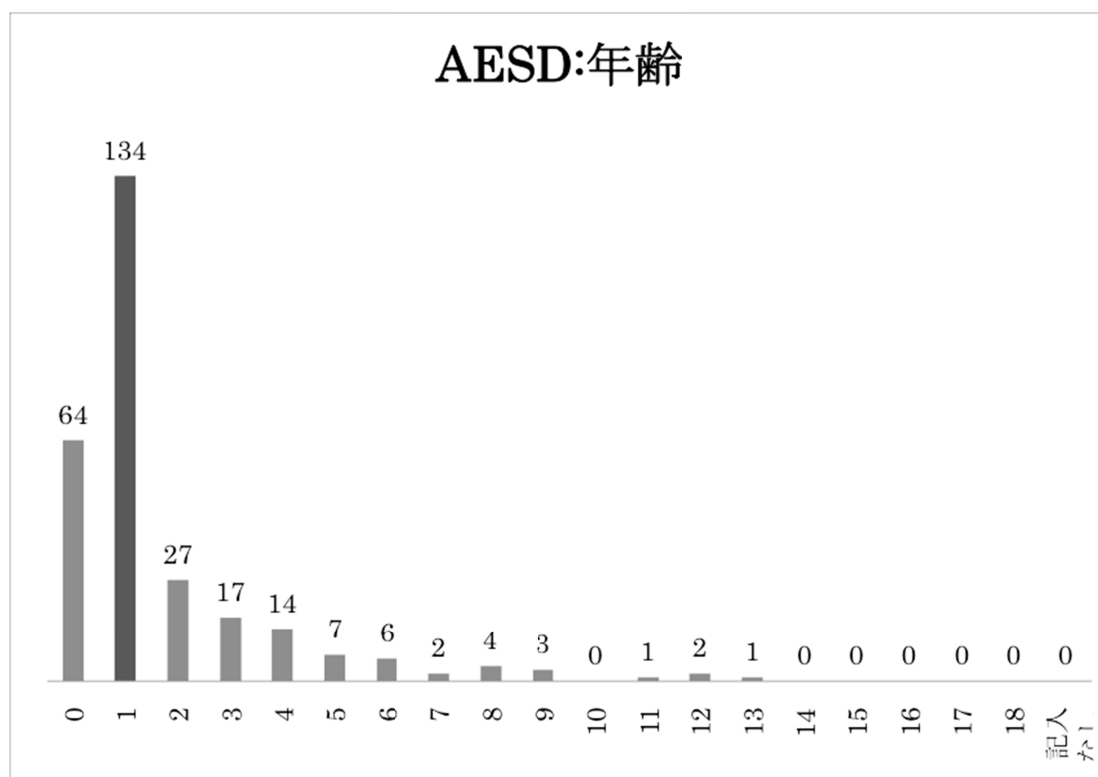


2 : AESD

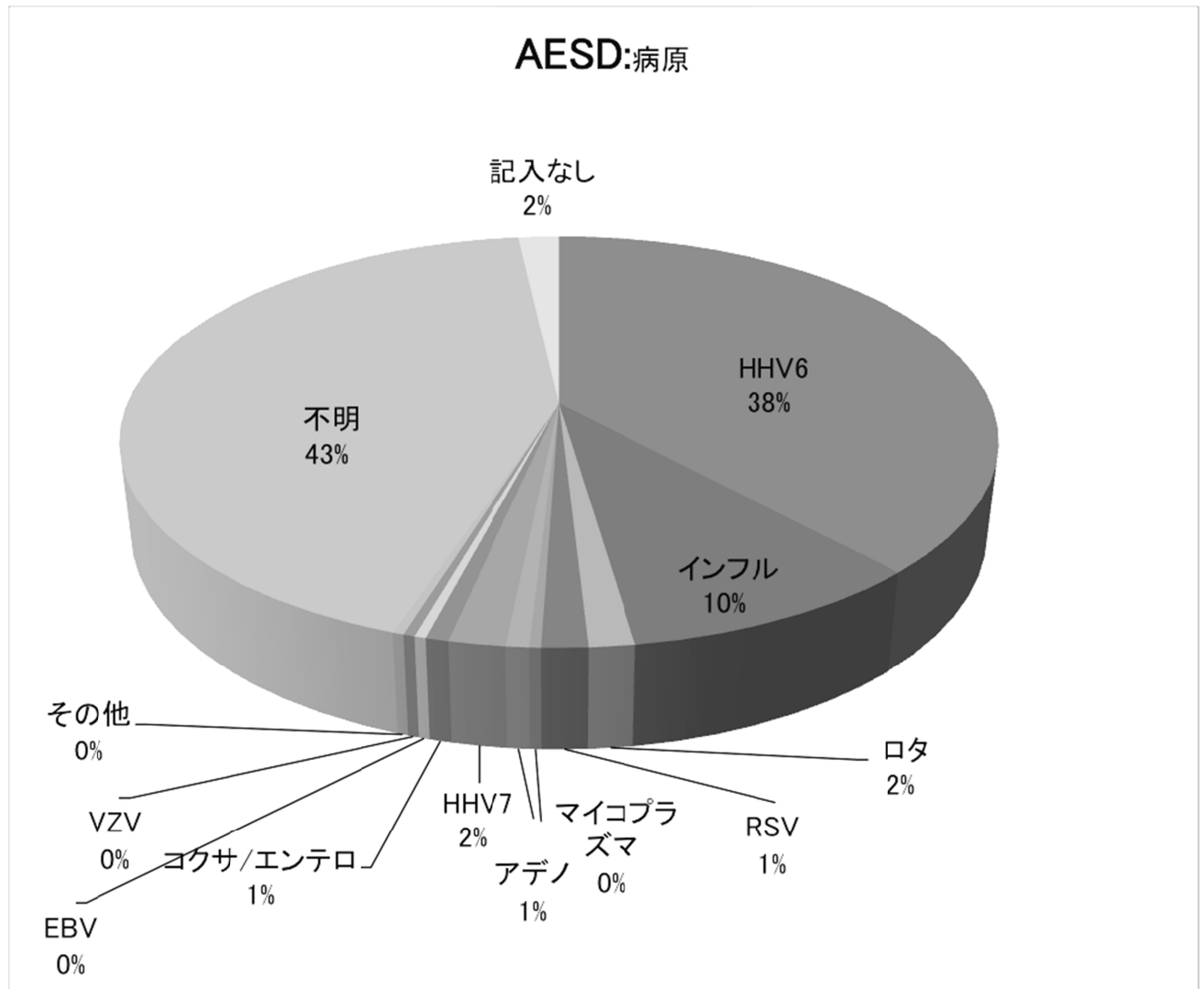
AESD は全病型の中で最も頻度が高かった（282人、29%）。性別は男児114人（41%）、女児167人（59%）であった。



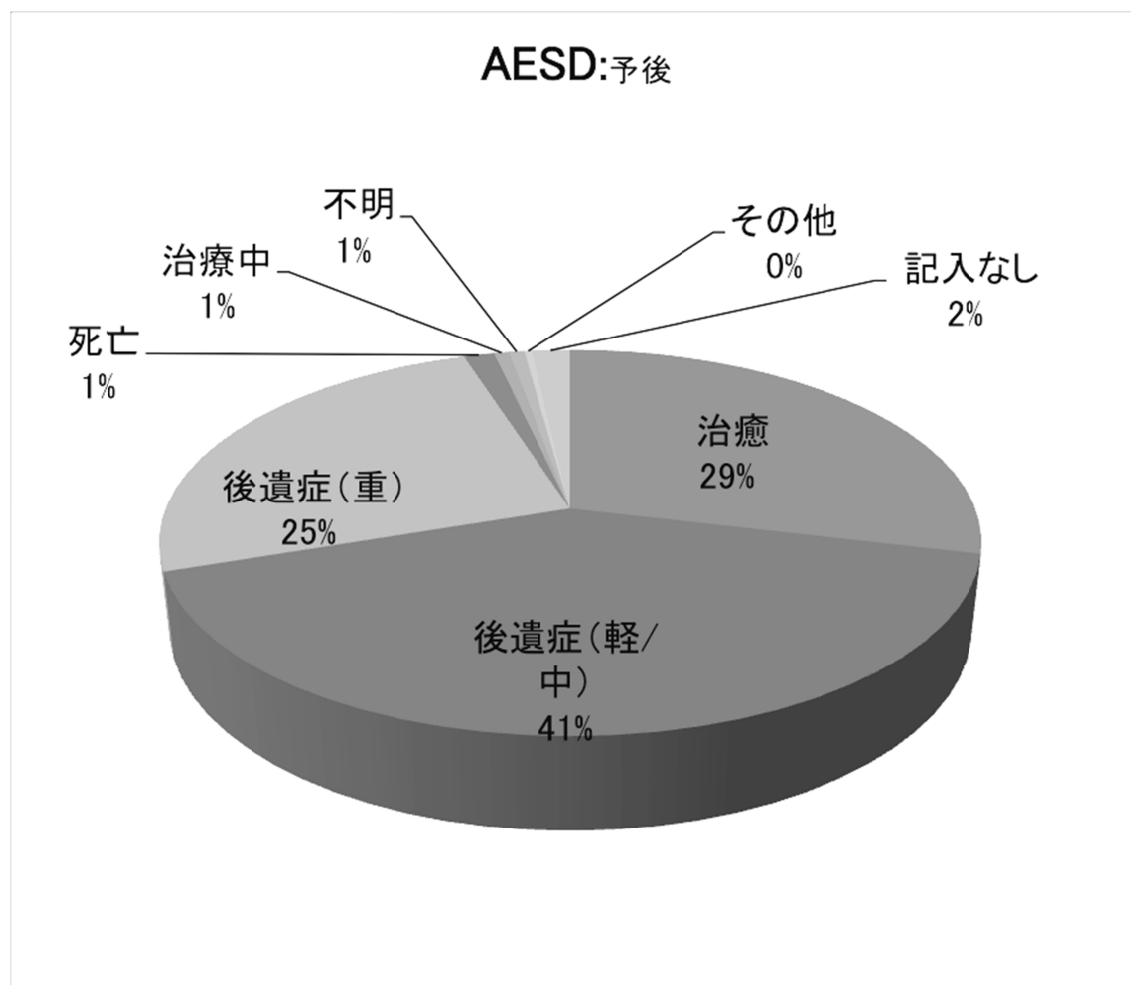
AESD の年齢分布は、乳幼児期に集中していた。平均 1.7 歳、標準偏差 2.1 歳、中央値 1 歳であった。



AESD の先行感染の病原別では、HHV-6 が 108 人（38%）と断然多く、ついでインフルエンザ（27 人、10%）、HHV-7（5 人、2%）、ロタウイルス（4 人、2%）、RSウイルス（4 人、2%）の順であった。細菌感染症はなかった。

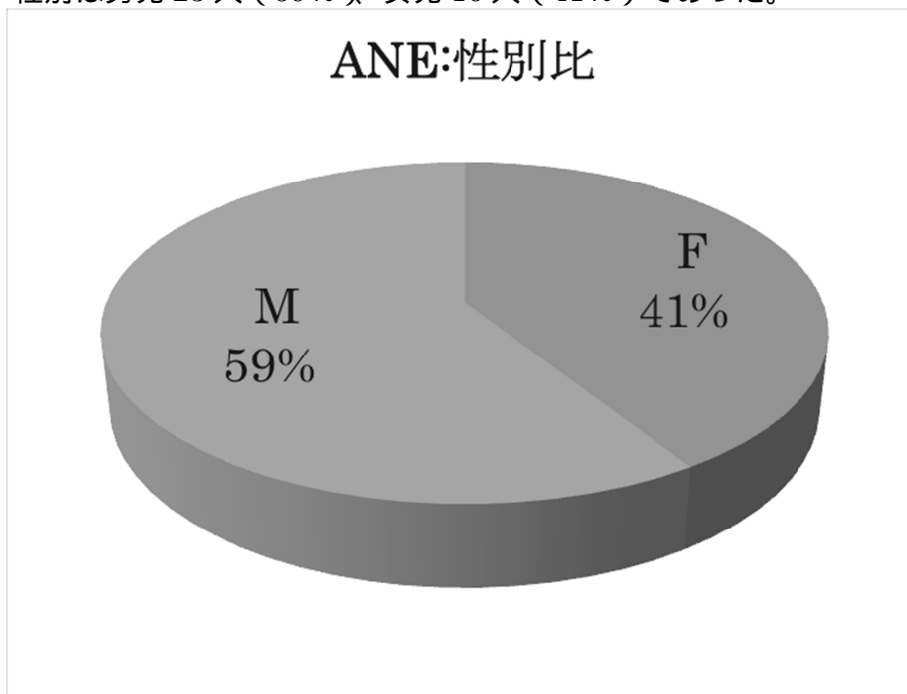


AESDの予後は、治癒が81人(29%)、後遺症(軽/中)が116人(41%)、後遺症(重)が71人(25%)、死亡が4人(1%)と、後遺症が多く死亡が少なかった。

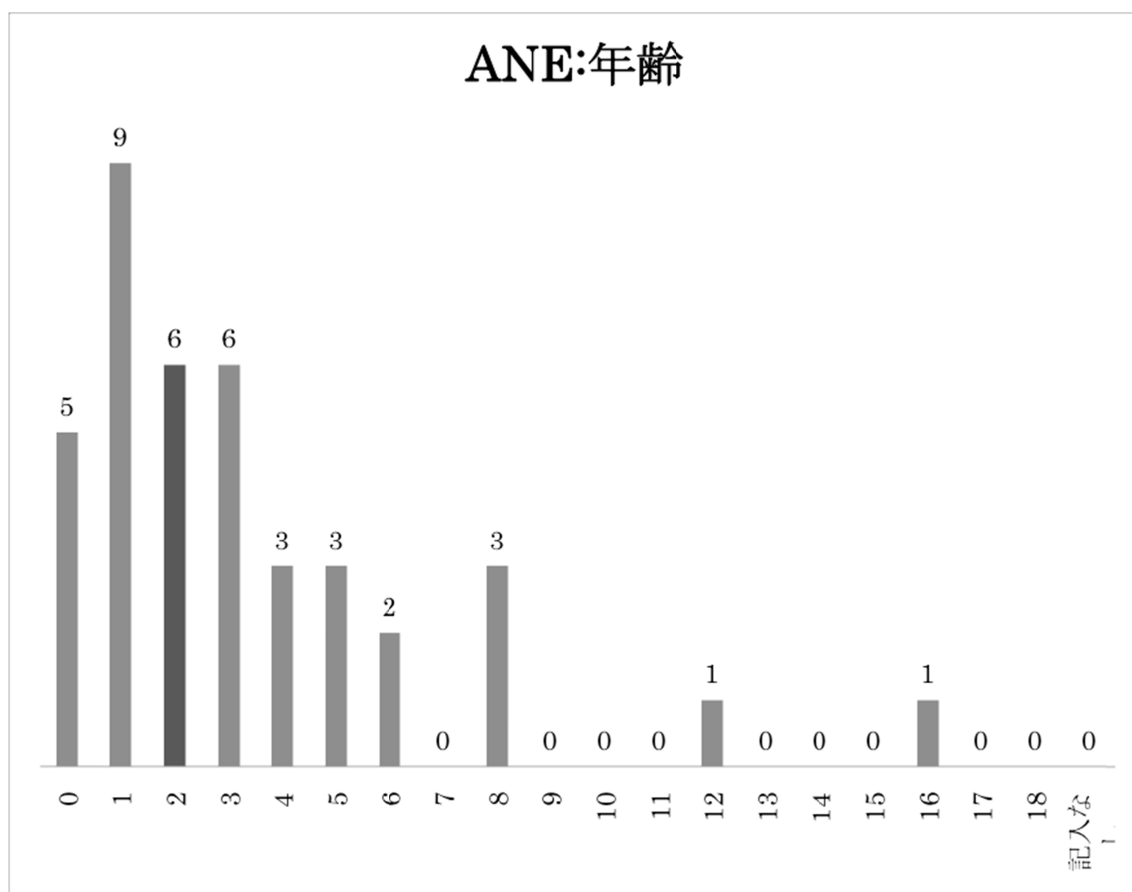


3 : ANE

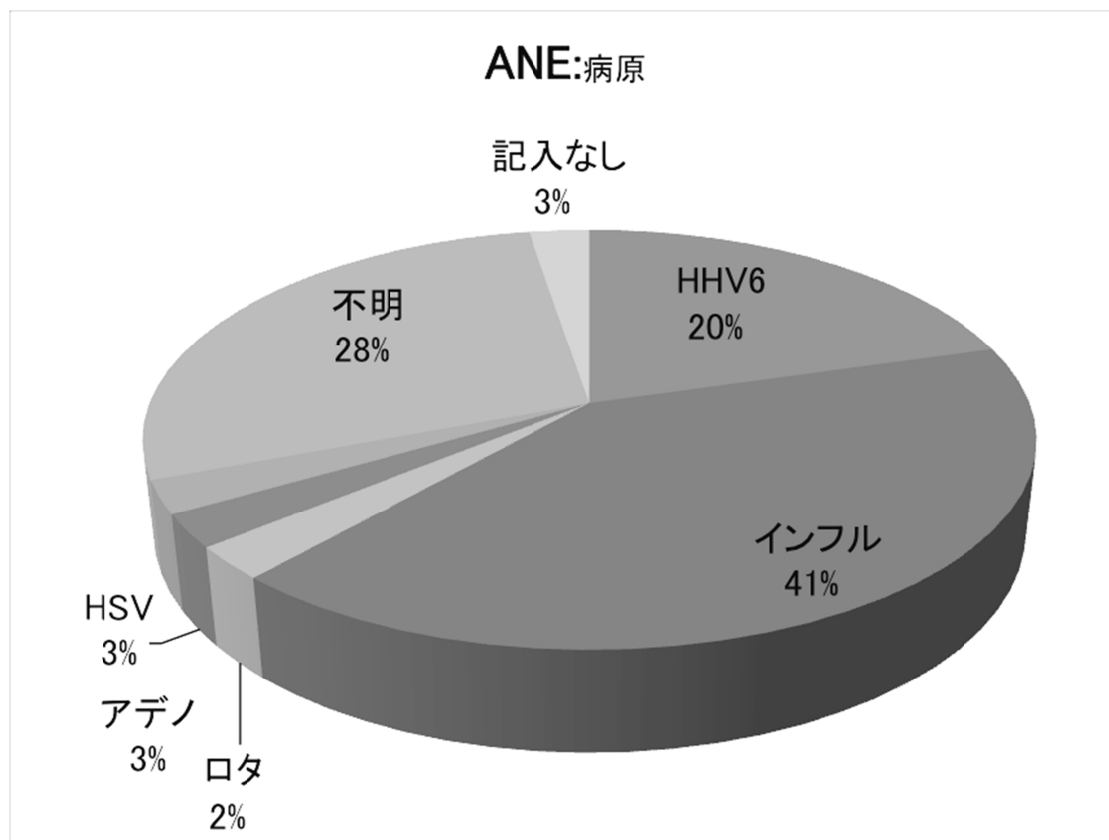
ANE は全病型の中で第3位の頻度であった（39人、4%）。性別は男児23人（59%）、女児16人（41%）であった。



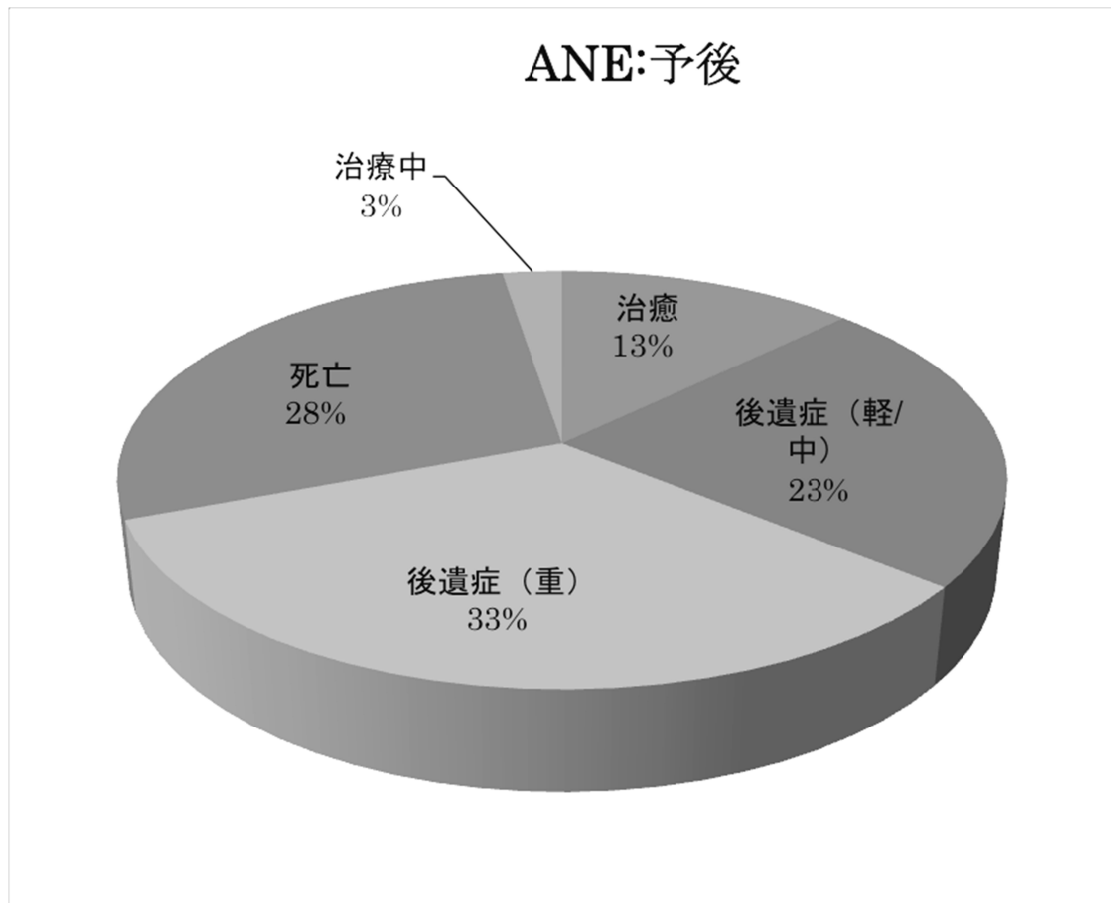
ANEの年齢分布は、乳幼児期に多いが、AESDより高年齢側にずれていた。平均3.3歳、標準偏差3.4歳、中央値2歳であった。



ANE の先行感染の病原別では、インフルエンザが 16 人（41%）と断然多く、HHV-6（8 人、20%）がこれに次いだ。細菌感染症はなかった。

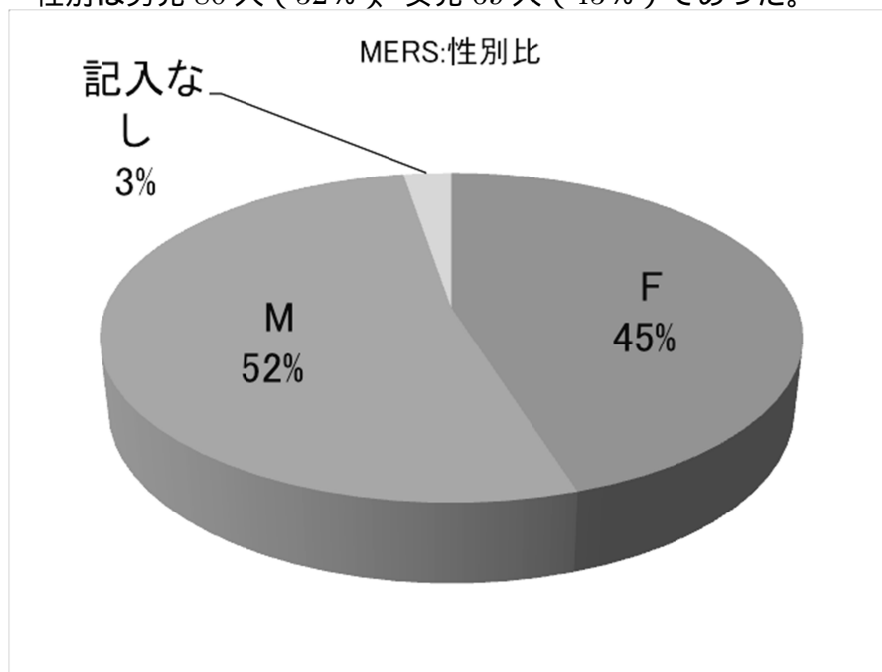


ANEの予後は、治癒が5人(13%)、後遺症(軽/中)が9人(23%)、後遺症(重)が13人(33%)、死亡が11人(28%)と、死亡と後遺症がともに多く、治癒は少なかった。

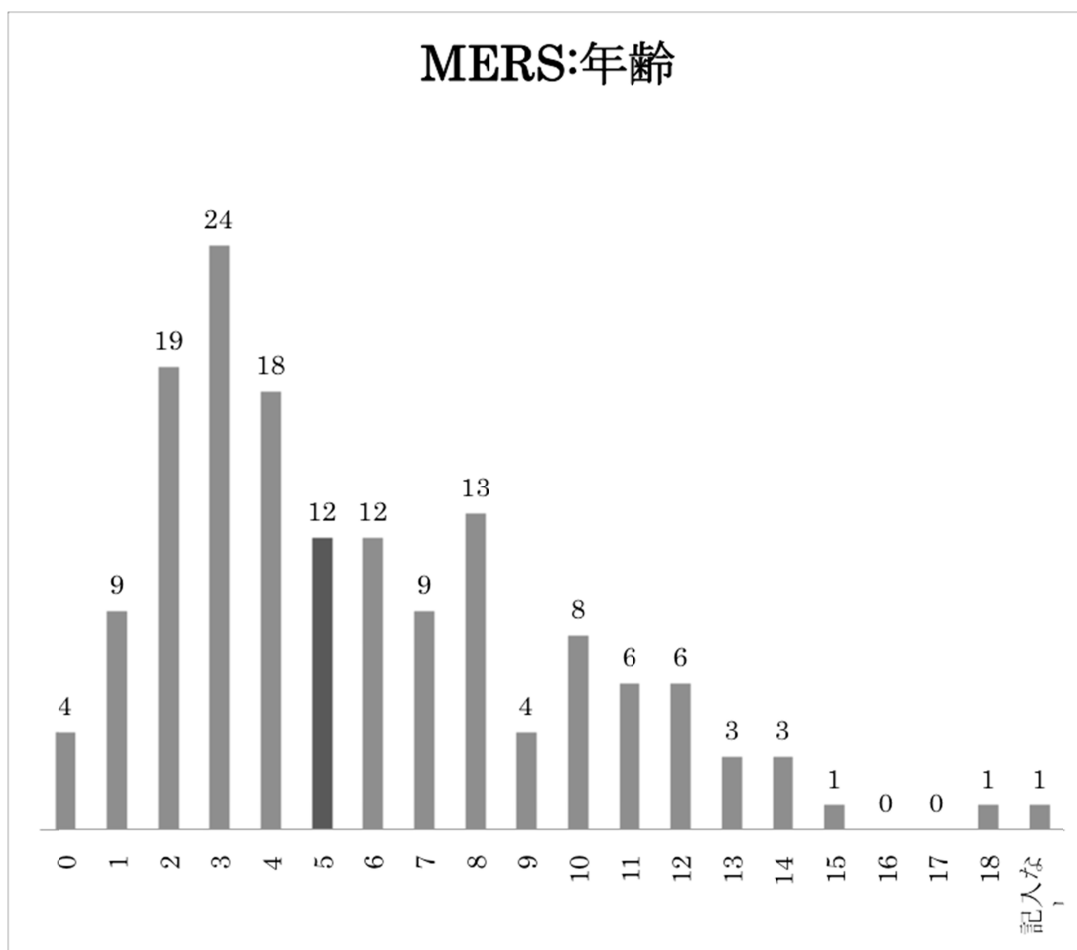


4 : MERS

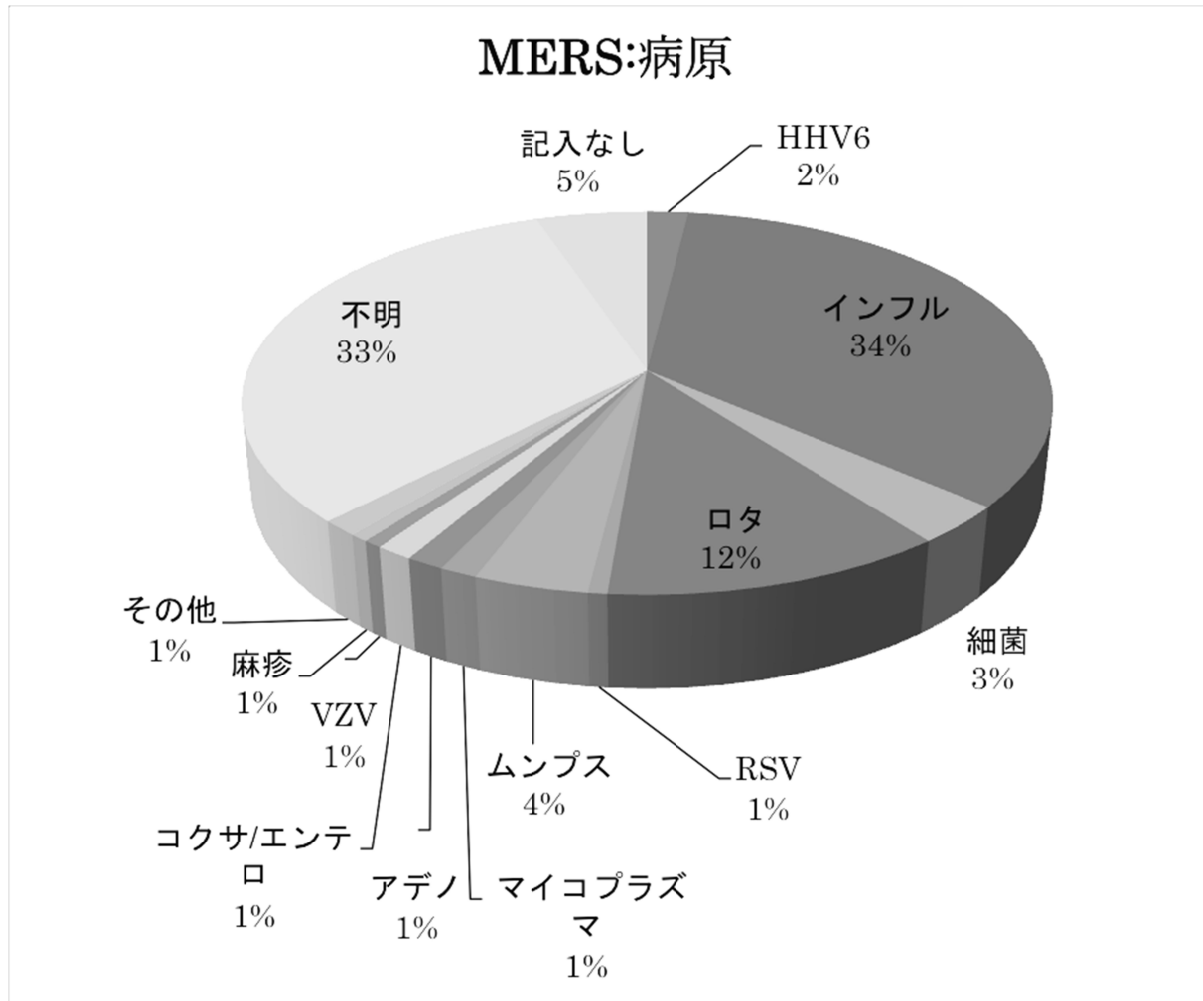
MERS は AESD について第 2 位の頻度であった (153 人、16%)。性別は男児 80 人 (52%)、女児 69 人 (45%) であった。



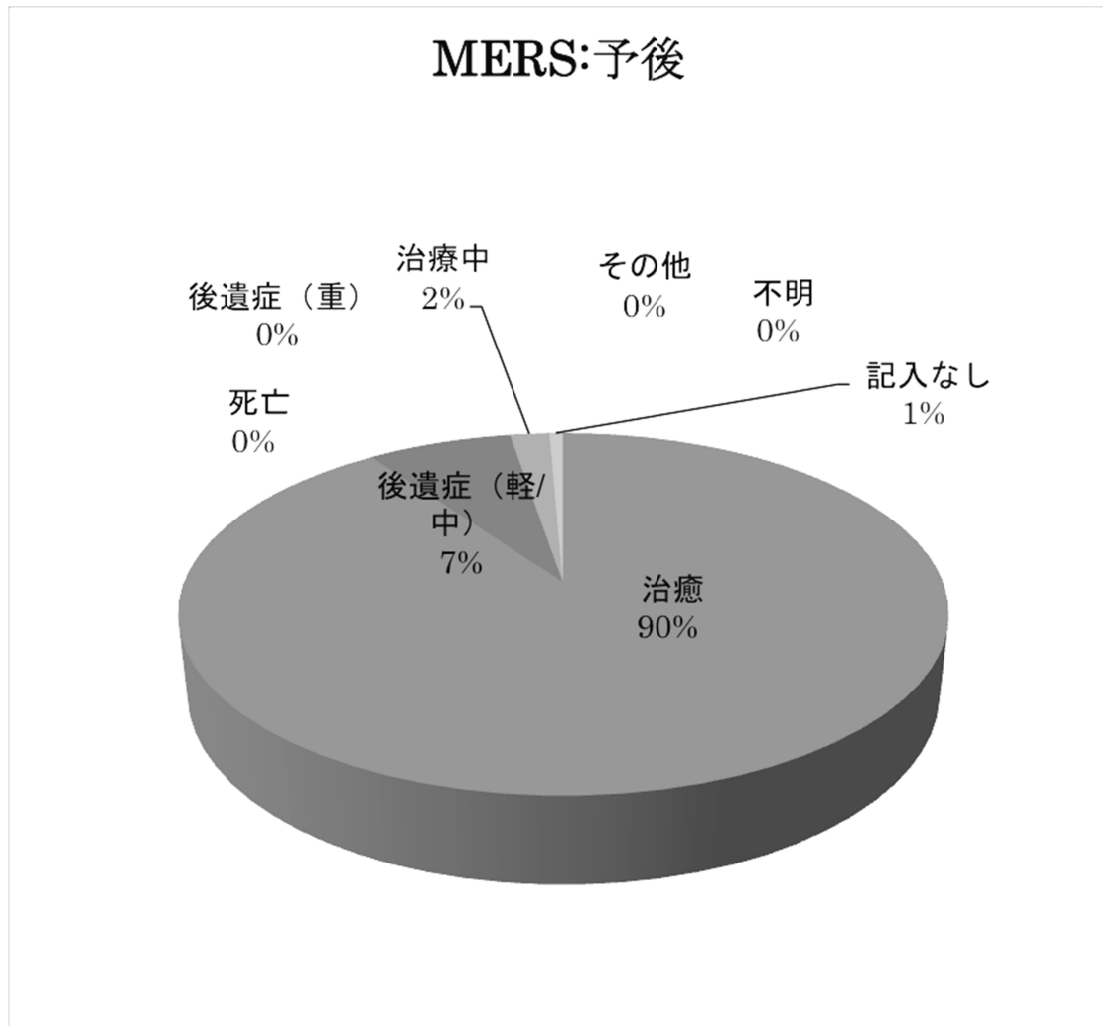
MERS の年齢分布は広く、学童期・思春期にも多く見られた。平均 5.6 歳、標準偏差 3.7 歳、中央値 5 歳と、AESD や ANE より高年齢であった。



MERS の先行感染の病原別では、インフルエンザが 53 人（34%）と最も多く、ロタウイルス（18 人、12%）、ムンプス（6 人、4%）がこれに次いだ。HHV-6（3 人、2%）は少なかった。細菌感染症が 5 例（3%）あった。

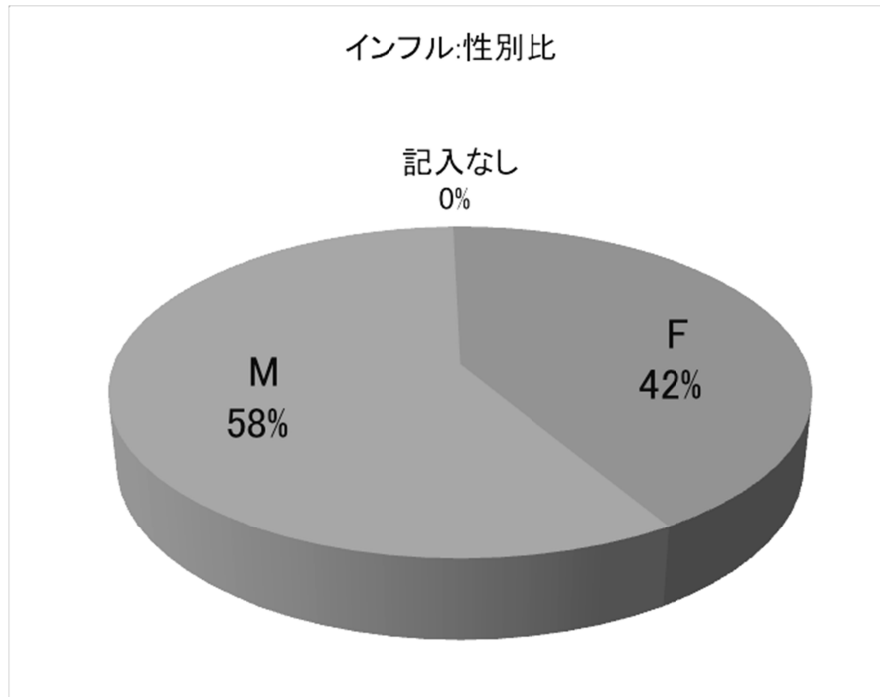


MERS の予後は、治癒が 138 人（90%）、後遺症（軽/中）が 11 人（7%）であり後遺症（重）と死亡はともに零、予後良好であった。

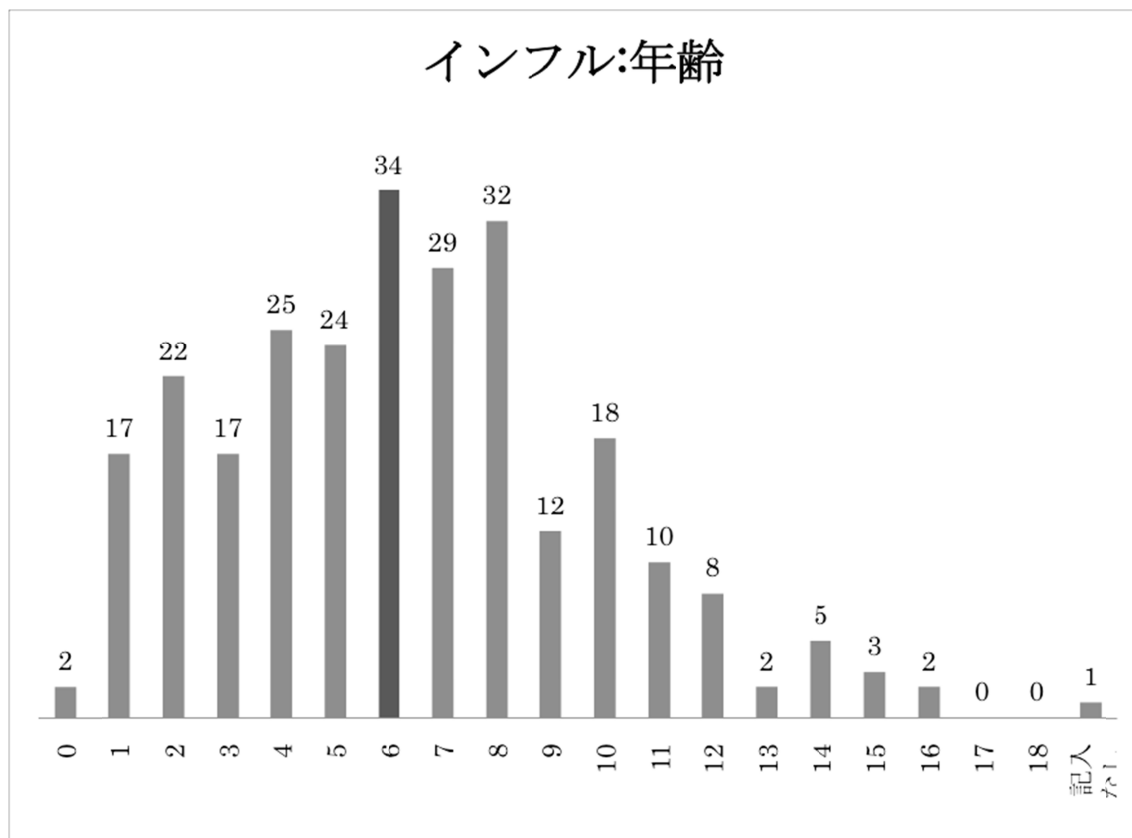


5：インフルエンザ脳症

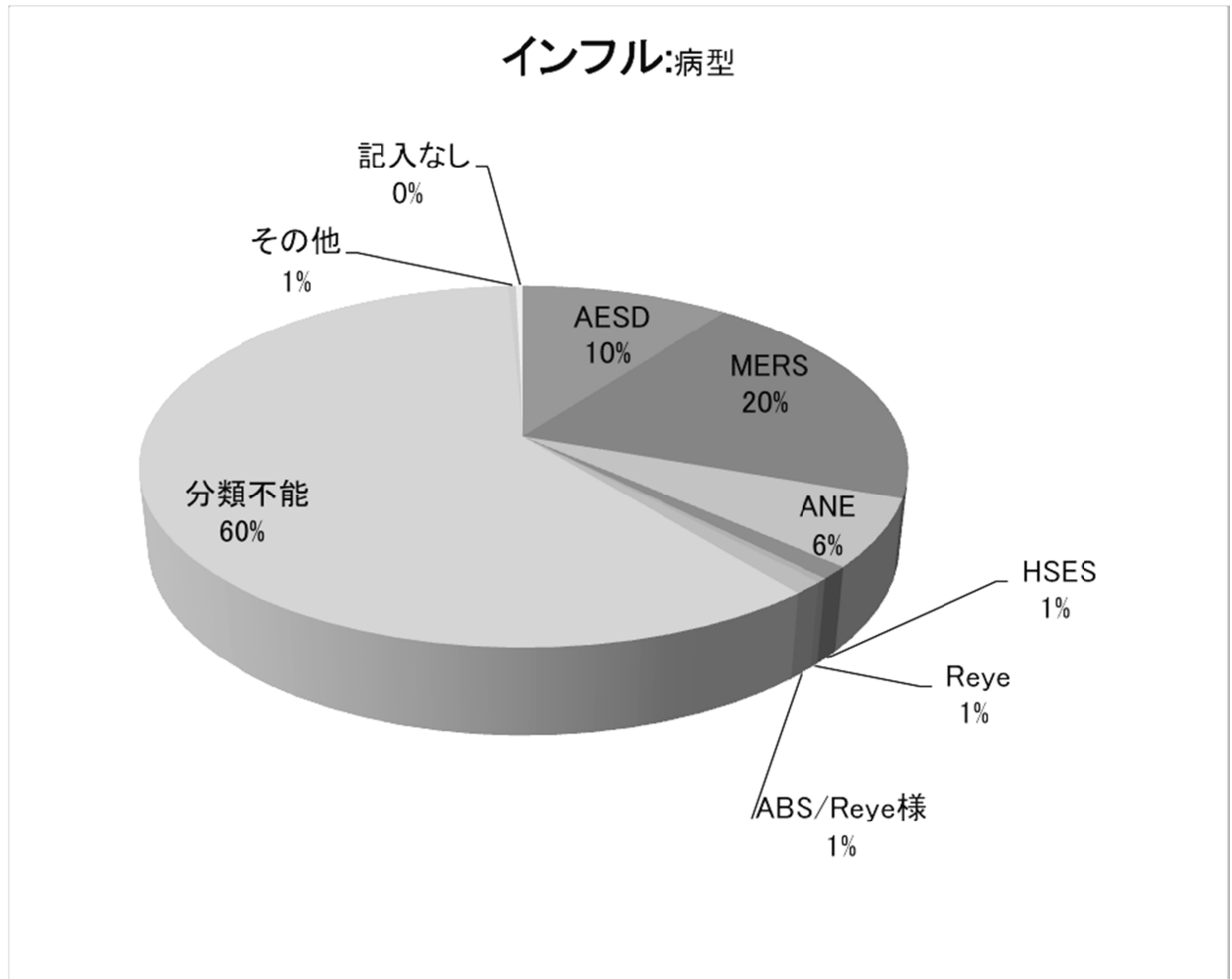
インフルエンザウイルスは全病原中で最も多かった（263人、17%）。性別は男児153人（58%）、女児109人（42%）であった。



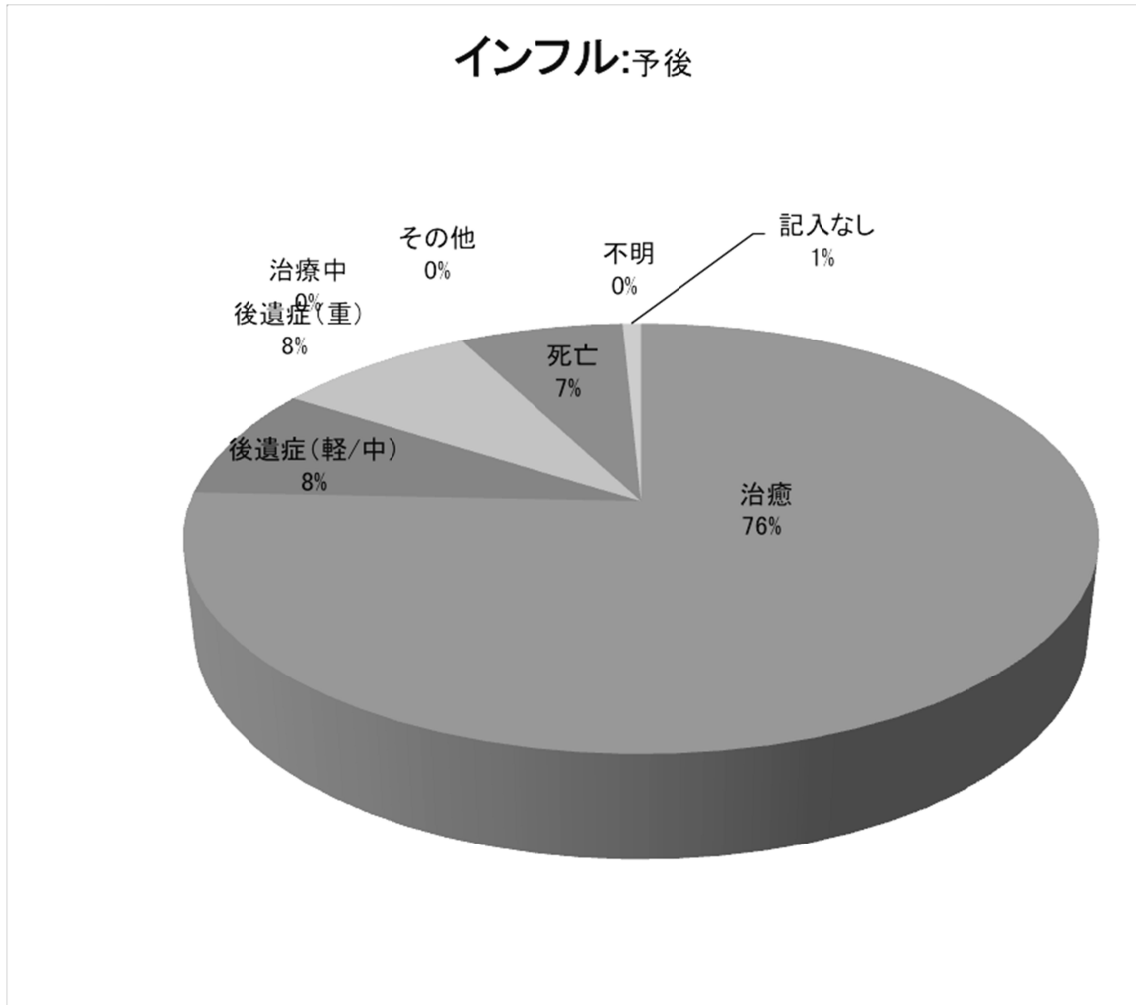
インフルエンザ脳症の年齢分布は広く、学童期・思春期にも多く見られた。平均6.3歳、標準偏差3.4歳、中央値6歳と、高年齢であった。



インフルエンザ脳症の病型別では MERS が 53 人(20%)と最も多く、AESD(27 人、10%)、ANE (16 人、 8%) がこれに次いだ。

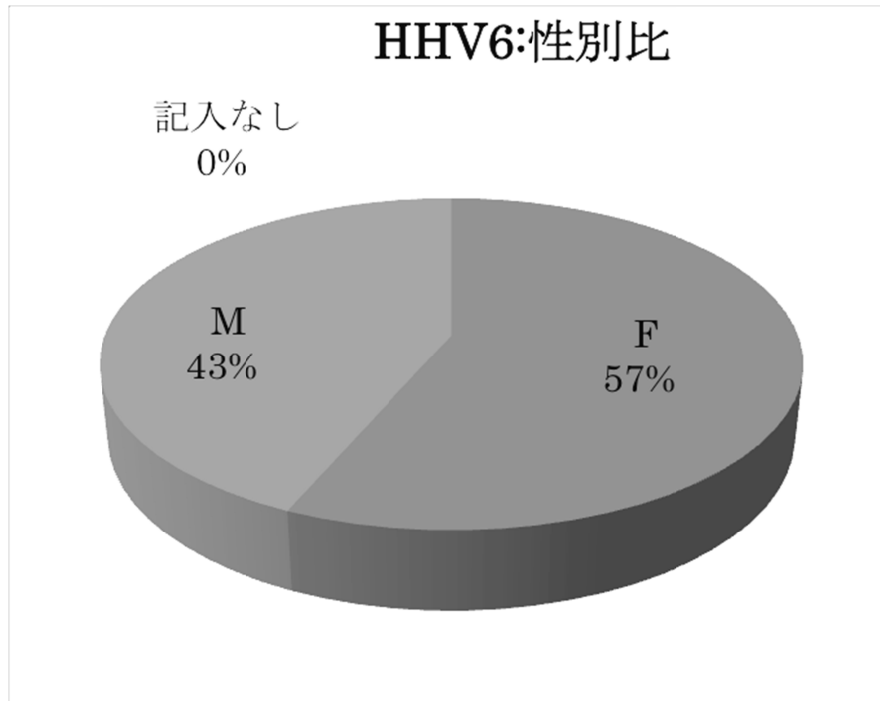


インフルエンザ脳症の予後は、治癒が 199 人(78%)、後遺症(軽 / 中)が 22 人(8%)、後遺症(重)が 22 人(8%)、死亡が 18 人(7%)と、急性脳症全般と同等か、それより良かった。

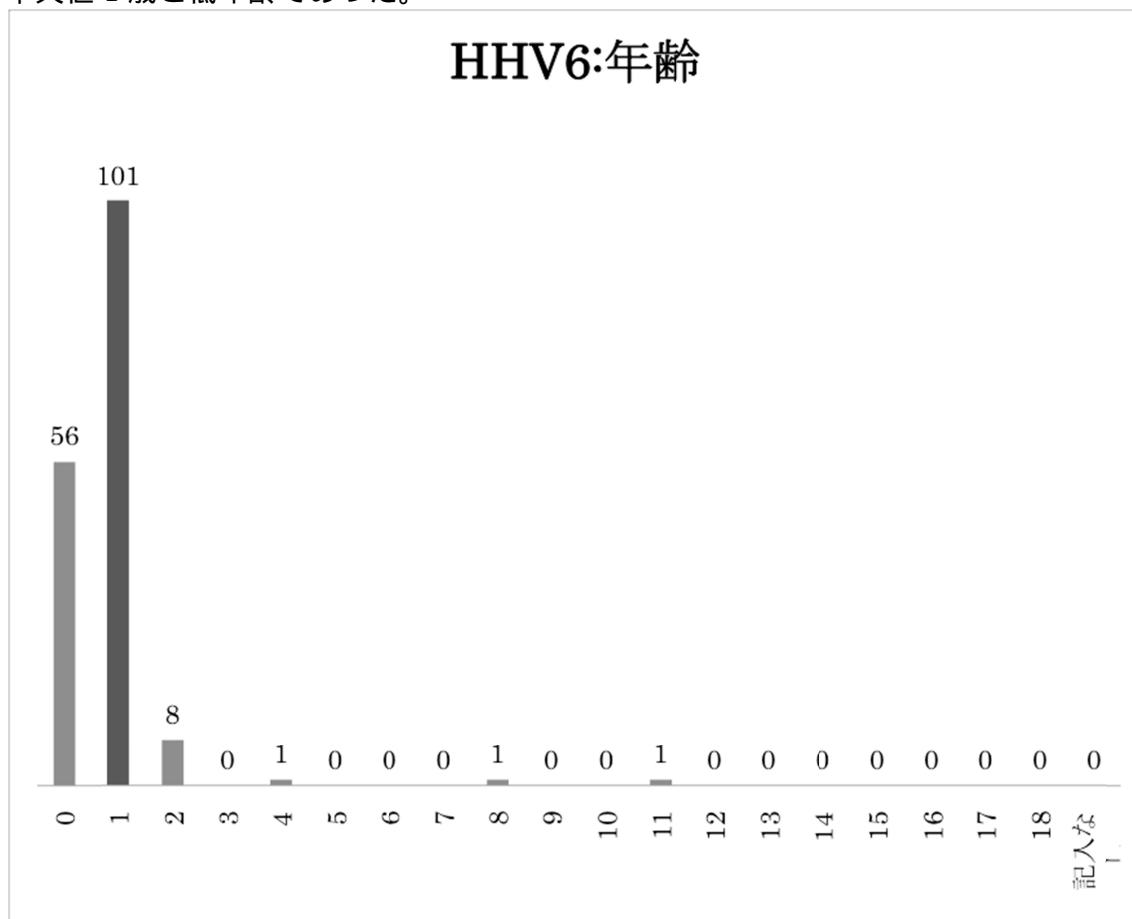


6 : HHV-6 脳症

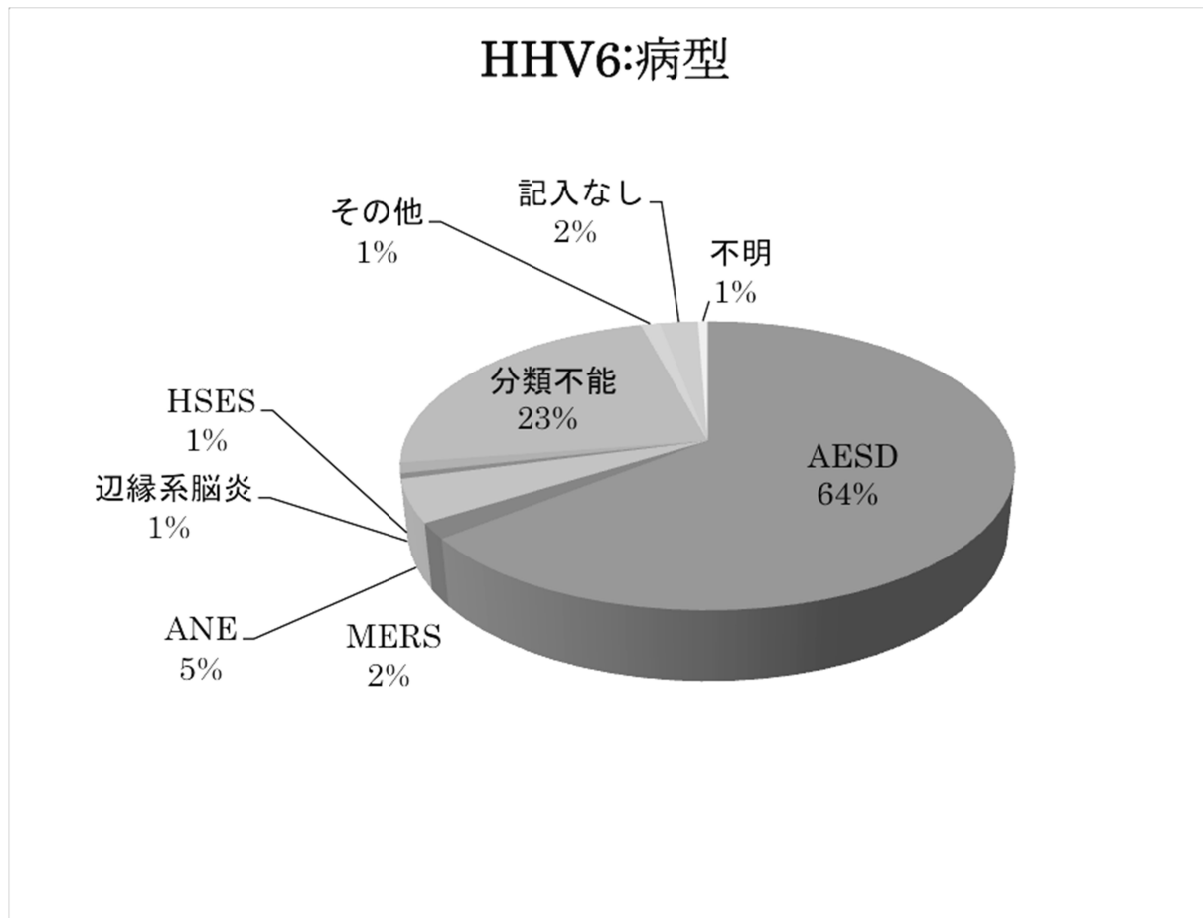
HHV-6 脳症は全病原中で 2 番目に多かった (168 人、27%)。性別は男児 73 人 (43%)、女児 95 人 (57%) であった。



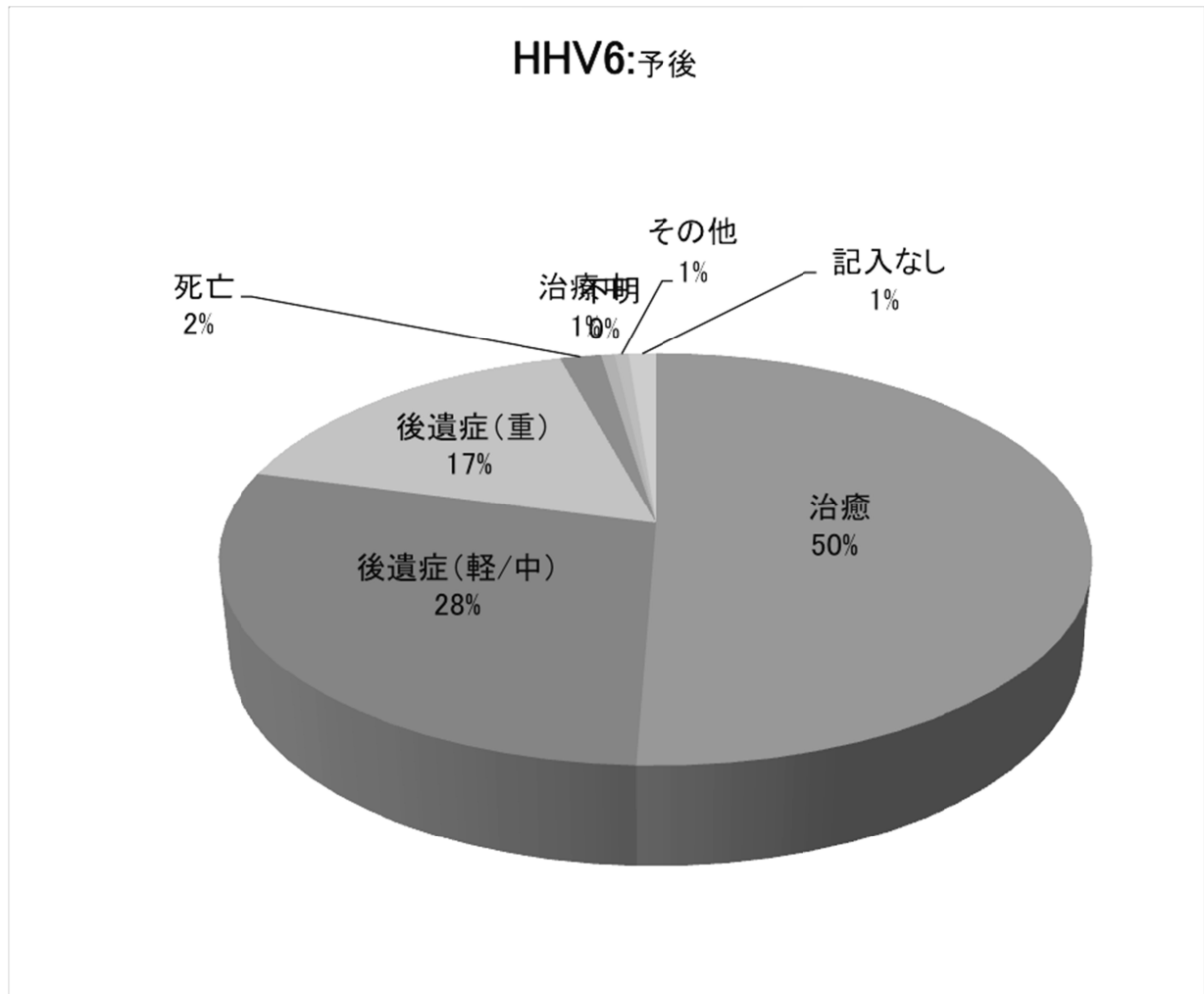
HHV-6 脳症の年齢分布は 0 歳と 1 歳に集中していた。平均 0.8 歳、標準偏差 1.1 歳、中央値 1 歳と低年齢であった。



HHV-6 脳症の病型別では AESD が 108 人(64%)と圧倒的に多く、ANE(8 人、5%)、MERS (3 人、2%) は少なかった。



HHV-6 脳症の予後は、治癒が 85 人 (64%)、後遺症 (軽/中) が 48 人 (28%)、後遺症 (重) が 28 人 (17%)、死亡が 3 人 (2%) と、死亡は少ないものの後遺症が多かった。



考察

本研究は急性脳症の実態に関する全国アンケート調査を行った。症候群別分類にもとづいたアンケートは、本調査が初めてである。

アンケート項目を極力絞った簡便なアンケートとし、回収率向上につとめたところ、50%の施設から回答が得られた。対象施設の多くが多忙を極める小児救急病院であったことを考慮すれば、悪くない回収率と思われた。回収率および回答の質（症候群診断が主治医に委ねられており、100%正しいとは思われない）を考慮すれば、アンケート調査にもとづく結論に限界があることは否めない。それでも今回の調査から、急性脳症の近年のおおまかな罹病率（年あたり 400～700 人）を推測することはできた。

症候群別の頻度は AESD、MERS、ANE の順であり、それぞれ 100～200 人、50～100 人、15～30 人と推測された。

年齢分布について、症候群別の違いが明らかに示され、ANE と AESD（中央値 1～2 歳）に比し MERS（同 5 歳）は高年齢だった。

病原体と症候群の相関について、新しく興味ある知見が得られた。すなわちインフルエンザは ANE および MERS との関連、HHV-6 は AESD との関連が強かった。また MERS の病原として細菌が 3%を占めることも特徴的であった。

予後は症候群ないし病原ウイルスにより著しく異なった。致死率は ANE で高く(28%)、AESD、MERS ないし HHV-6 脳症で低かった(0～2%)。後遺症は AESD と ANE で多く、MERS では稀であった。

結論

急性脳症の好発年齢や予後、病原体との関係は症候群間で著しく異なる。したがって近い将来、診療指針も症候群ごとに個別化されるべきである。

II. 研究成果の刊行に関する一覧表

研究成果の刊行に関する一覧表

書籍

著者氏名	論文タイトル名	書籍全体の編集者名	書籍名	出版社名	出版地	出版年	ページ
水口雅	小児の急性脳症 (Reye症候群を含む)	金澤一郎、 永井良三	今日の診断指 針第6版	医学書院	東京	2010	1844- 1846
水口雅	急性脳症	五十嵐隆	総合小児科診 療のための小 児科学レビュ ー2010	総合医学 社	東京	2010	85-91
水口雅	脳症の診断・治療	菅谷憲夫	インフルエン ザ診療ガイド 2010-11	日本医事 出版社	東京	2010	52-57
高梨潤一	¹ H-MRSの臨床応 用	大場洋	小児神経の画 像診断 - 脳脊 髄から頭頸 部・骨軟部ま で -	秀潤社	東京	2010	132- 145
水口雅	急性脳炎・脳症	五十嵐隆、 細矢光亮	小児科臨床ピ クシス25: 小 児感染症-最 新カレンダー アップデート	中山書店	東京	2011	40-45
水口雅	急性脳炎・急性脳 症	五十嵐隆	小児科診療ガ イドライン- 最新の治療指 針-第2版	総合医学 社	東京	2011	232-235
水口雅	急性壊死性脳症	五十嵐隆、 塩見正司	小児科臨床ピ クシス28: 急 性脳炎・急性 脳症	中山書店	東京	2011	174-177
山内秀雄、 市山高志、 大澤真木 子、勝沼俊 雄、高橋孝 雄、新島新 一、永井利 三郎、水口 雅、吉川香	小児の急性脳症	厚生労働省	重篤副作用疾 患別対応マニ ュアル 第5集	日本医薬 情報セン ター	東京	2011	57-72

水口雅	脳症の診断・治療	菅谷憲夫	インフルエンザ診療ガイド 2011-12	日本医事 出版	東京	2011	68-73
水口雅	急性脳症について 教えてください	五十嵐隆	ナーシングケ アQ&A 39こ れだけは知っ ておきたい小 児ケアQ&A第 3巻	総合医学 社	東京	2011	182-183
水口雅	小児の意識障害	日本医師会	症状からアプ ローチするプ ライマリケア	医歯薬出 版	東京	2011	S330-33 4
多田弘子, 高梨潤一	MERS	五十嵐隆、 塩見正司	小児科臨床ピ クシス28: 急 性脳炎・急性 脳症	日本医薬 情報セン ター	東京	2011	184-187
水口雅	急性脳炎・急性脳 症	五十嵐隆	小児・思春期 診療最新マニ ュアル	日本医師 会	東京	2012	S227-22 8

雑誌

発表者氏名	論文タイトル名	発表誌名	巻号	ページ	出版年
水口雅	インフルエンザ脳症の診 療-ガイドライン改訂を踏 まえて.	日本医事新報	4480	73-77	2010
水口雅	ンフルエンザ脳症の診断 と治療)	小児内科	42(9)	1505- 1508	2010
水口雅	急性脳症の治療	日本小児科学 会雑誌	114(9)	1381- 1388	2010
水口雅	新型インフルエンザ脳症 への対応	日本医師会雑 誌	139(10)	1487- 1490	2010
水口雅	インフルエンザ脳症ガイ ドライン改訂版にもとづ く治療	日本薬剤師会 雑誌	62(11)	1433- 1437	2010
Sekigawa M, Okumura A, Nijima S, Hayashi M, Tanaka K, Shimizu T.	Autoimmune focal encephalitis shows marked hypermetabolism on positron emission tomography.	J Pediatr	156(1)	158-160	2010

Komatsu M, Okumura A, Matsui K, Kitamura T, Sato T, Shimizu T, Watanabe K.	Clustered subclinical seizures in a patient with acute encephalopathy with biphasic seizures and late reduced diffusion.	Brain Dev	32(6)	472-476	2010
Tanuma N, Miyata R, Kumada S, Kubota M, Takanashi JI, Okumura A, Hamano SI, Hayashi M.	The axonal damage marker tau protein in the cerebrospinal fluid is increased in patients with acute encephalopathy with biphasic seizures and late reduced diffusion.	Brain Dev	32(6)	435-439	2010
Tadokoro R, Okumura A, Nakazawa T, Hara S, Yamakawa Y, Kamata A, Kinoshita K, Obinata K, Shimizu T.	Acute encephalopathy with biphasic seizures and late reduced diffusion associated with hemophagocytic syndrome.	Brain Dev	32(6)	477-481	2010
Kobayashi K, Ouchida M, Okumura A, Maegaki Y, Nishiyama I, Matsui H, Ohtsuka Y, Ohmori I.	Genetic seizure susceptibility underlying acute encephalopathies in childhood.	Epilepsy Res	91(2-3)	143-152	2010
Obinata K, Okumura A, Nakazawa T, Kamata A, Niizuma T, Kinoshita K, Shimizu T.	Norovirus encephalopathy in a previously healthy child.	Pediatr Infect Dis J	29(11)	1057-1059	2010
Kubota T, Suzuki T, Kitase Y, Kidokoro H, Miyajima Y, Ogawa A, Natsume J, Okumura A.	Chronological diffusion-weighted imaging changes and mutism in the course of rotavirus-associated acute cerebellitis/ cerebellopathy concurrent with encephalitis/ encephalopathy.	Brain Dev	33(1)	21-27	2010
Abe S, Okumura A, Hamano S, Tanaka M, Shiihara T, Aizaki K, Tsuru T, Toribe Y, Arai H, Shimizu T.	Early infantile manifestations of incontinentia pigmenti mimicking acute encephalopathy.	Brain Dev	33(1)	28-34	2010

榎本有希、六車崇、久保田雅也、中川聡	二相性の経過をたどる小児急性脳症の検討	日救急医学会誌	21	828-834	2010
Takanashi J, Imamura A, Hayakawa F, Terada H	Differences in the time course of splenial and white matter lesions in clinically mild encephalitis/encephalopathy with a reversible splenial lesion (MERS).	J Neurol Sci	292	24-27	2010
Imamura T, Takanashi J, Yasugi J, Terada H, Nishimura A.	Sisters with clinically mild encephalopathy with a reversible splenial lesion (MERS)-like features; familial MERS?	J Neurol Sci	290	153-156	2010
Takanashi J, Miyamoto T, Ando N, Kubota T, Oka M, Kato Z, Hamano S, Hirabayashi S, Kikuchi M, Barkovich AJ	Clinical and radiological features of rotavirus cerebellitis.	AJNR	31	1591-1595	2010
高梨潤一	頭部MRI, MR spectroscopy.	小児内科	42	1152-1160	2010
高梨潤一	ヒトヘルペスウイルス6 (HHV-6) の中枢神経合併症.	ヘルペス感染症フォーラム		29-31	2010
高梨潤一	小児HHV-6の中枢神経合併症.	Herpes Management	14	6	2010
高梨潤一	小児急性脳炎脳症のトピックス：可逆性脳梁膨大部病変を有する脳炎・脳症.	Neuroinfectio n	15	84-89	2010
高梨潤一、多田弘子.	小児急性脳症とニューロイメージング.	メディカル・サイエンス・ダイジェスト MSD	36	18-21	2010
廣瀬伸一、日暮憲道、石井敦士、倉橋宏和	てんかん遺伝子研究の最前線：チャネレプシー(Chasnelepsy)とは	日本発達障害学会誌	32(3)	246-257	2010
Okumura A, Komatsu M, Abe S, Kitamura T, Matsui K, Ikeno M, Shimizu T.	Amplitude-integrated electroencephalography in patients with acute encephalopathy with refractory, repetitive partial seizures.	Brain Dev	33(1)	77-82	2011

Okumura A, Morita M, Ikeno M, Abe S, Shimizu T.	Acute encephalopathy in a child with secondary carnitine deficiency due to pivalate-conjugated antibiotics.	Pediatr Infect Dis J	30(1)	92	2011
Kubota M, Chida J, Hoshino H, Kashii H, Ozawa H, Koide A, Hoshino A, Koyama A, Mizuno Y, Yamaguchi M, Yao D, Yao M, Kido H.	Thermolabile CPT II variants and low blood ATP levels are closely related to severity of acute encephalopathy in Japanese children.	Brain Dev	33	doi:10.1016/j.braindev.2010.12.012	2011
Shinohara M, Saitoh M, Takanashi JI, Yamanouchi H, Kubota M, Goto T, Kikuchi M, Shiihara T, Yamanaka G, Mizuguchi M.	Carnitine palmitoyl transferase II polymorphism is associated with multiple syndromes of acute encephalopathy with various infectious diseases.	Brain Dev	33(6)	512-517	2011
Kumakura A, Iida C, Saito M, Mizuguchi M, Hata D.	Pandemic influenza A-associated acute necrotizing encephalopathy without neurological sequelae.	Pediatr Neurol	45 (5)	344-346	2011
水口雅	急性脳炎・脳症の概念	日本臨牀	69(3)	391-398	2011
水口雅	急性壊死性脳症	日本臨牀	69(3)	465-470	2011
水口雅	パンデミック(H1N1)2009によるインフルエンザ脳	脳と発達	43(2)	96-99	2011
水口雅	急性脳症とは何か	小児科診療	74(6)	909-914	2011
Okumura A, Kitamura Y, Abe S, Ikeno M, Shimizu T.	Transiently restricted diffusion in the corpus callosum in bacterial meningitis.	J Pediatr Infect Dis	6 (4)	51-53	2011
Okumura A, Nakagawa S, Kawashima H, Muguruma T, Saito O, Fujimoto J, Toida C, Kuga S, Imamura T, Shimizu T, Kondo N, Morishima T.	Deaths associated with pandemic (H1N1) 2009 among children, Japan, 2009-2010.	Emerg Infect Dis	17 (11)	1993-2000	2011
Kubota T, Suzuki T, Kitase Y, Kidokoro H, Miyajima Y, Ogawa A, Natsume J, Okumura A.	Chronological diffusion-weighted imaging changes and mutism in the course of rotavirus-associated acute cerebellitis	Brain Dev	33 (1)	21-27	2011

Abe S, Okumura A, Hamano S, Tanaka M, Shiihara T, Aizaki K, Tsuru T, Toribe Y, Arai H, Shimizu T.	Early infantile manifestations of incontinentia pigmenti mimicking acute encephalopathy.	Brain Dev	33 (1)	28-34	2011
Tsuji M, Mazaki E, Ogiwara I, Wada T, Iai M, Okumura A, Yamashita S, Yamakawa K, Osaka H.	Acute encephalopathy in a patient with Dravet syndrome.	Neuropediatrics	42 (2)	78-81	2011
Takanashi J.	Wide range of CNS manifestations of rotavirus infection.	Brain Dev	33(1)	9	2011
市山高志、高梨潤一	急性脳症の診療・研究最前線 序論.	脳と発達	43(2)	95	2011
高梨潤一	急性脳症の診療・研究最前線 小児急性脳症の臨床と画像.	脳と発達	43(2)	100-108	2011
高梨潤一	急性脳炎・脳症の検査・診断 画像脳波検査.	日本臨床	69(3)	490-498	2011
高梨潤一	けいれん、意識障害 - その時どうする 急性壊死性脳症、出血性ショック脳症症候群	小児内科	43	501-505	2011
高梨潤一	可逆性脳梁膨大部病変を有する脳炎・脳症	小児科診療	74(6)	973-980	2011
井上元子, 山形崇倫, 門田行史, 英雅世, 森雅人, 福田冬季子, 野崎靖之, 長嶋雅子, 水口雅, 杉江秀夫, 桃井真里子	急性脳症40例の臨床的検討	小児科臨床	64(10)	2215-2223	2011
Saitoh M, Shinohara M, Hoshino H, Kubota M, Amemiya K, Takanashi JL, Hwang SK, Hirose S, Mizuguchi M.	Mutations of the <i>SCN1A</i> gene in acute encephalopathy.	Epilepsia	53(3)	558-564	2012
Hoshino A, Saitoh M, Oka A, Okumura A, Kubota M, Saito Y, Takanashi JI, Hirose S, Yamagata T, Yamanouchi H, Mizuguchi M.	Epidemiology of acute encephalopathy in Japan, with emphasis on the association of viruses and syndromes.	Brain Dev	34(5)	337-343	2012

Bergamino L, Capra V, Biancheri R, Rossi A, Tacchella A, Ambrosini L, Mizuguchi M, Saitoh M, Marazzi MG.	Immunomodulatory therapy in recurrent acute necrotizing encephalopathy ANE1: Is it useful?	Brain Dev	34(5)	384-391	2012
Kobayashi K, Ohzono H, Shinohara M, Saitoh M, Ohmori I, Ohtsuka Y, Mizuguchi M.	Acute encephalopathy with a novel point mutation in the <i>SCN2A</i> gene.	Epilepsy Res	102(1-2)	109-112	2012
水口雅	急性脳症の診断と治療	小児内科	44(9)	1486-1489	2012
水口雅	序：けいれん重積型（二相性）急性脳症のオーバービュー	小児科臨床	65(9)	1941-1945	2012
Okumura A, Tsuji T, Kubota T, Ando N, Kobayashi S, Kato T, Natsume J, Hayakawa F, Shimizu T.	Acute encephalopathy with 2009 pandemic flu: Comparison with seasonal flu.	Brain Dev	34 (1)	13-19	2012
Okumura A, Uematsu M, Imataka G, Tanaka M, Okanishi T, Kubota T, Sudo A, Tohyama J, Tsuji M, Ohmori I, Naiki M, Hiraiwa-Sofue A, Sato H, Saitoh S, Shimizu T.	Acute encephalopathy in children with Dravet syndrome.	Epilepsia	53 (1)	79-86	2012
Miyata R, Tanuma N, Hayashi M, Imamura T, Takanashi J, Nagata R, Okumura A, Kashii H, Tomita S, Kumada S, Kubota M.	Oxidative stress in patients with clinically mild encephalitis/encephalopathy with a reversible splenial lesion (MERS).	Brain Dev	34 (2)	124-127	2012
Oikawa N, Okumura A, Oyama S, Baba H, Shimizu T, Kato A.	A 15-month-old boy with reduced consciousness and convulsion.	J Clin Virol	53(4)	276-279	2012
Hiraiwa-Sofue A, Ito Y, Mori H, Ichiyama T, Okumura A.	Pertussis-associated encephalitis/encephalopathy with marked demyelination in an unimmunized child.	J Neurol Sci	320 (1-2)	145-148	2012

Hayashi N, Okumura A, Kubota T, Tsuji T, Kidokoro H, Fukasawa T, Hayakawa F, Ando N, Natsume J.	Prognostic factors in acute encephalopathy with reduced subcortical diffusion.	Brain Dev	34 (8)	632-639	2012
Kato T, Okumura A, Hayakawa F, Tsuji T, Natsume J.	Transient reduced diffusion in the cortex in a child with prolonged febrile seizures.	Brain Dev	34 (9)	773-775	2012
Kawashima H, Morichi S, Okumura A, Nakagawa S, Morishima T.	National survey of pandemic influenza A (H1N1) 2009-associated encephalopathy in Japanese children.	J Med Virol	84 (8)	1151-1156	2012
Kawashima H, Morichi S, Okumura A, Nakagawa S, Morishima T.	Treatment of pandemic influenza A (H1N1) 2009-associated encephalopathy in children.	Scand J Infect Dis	44 (12)	941-947	2012
Ohmura K, Suzuki Y, Saito Y, Wada T, Goto M, Seto S.	Sporadic hemiplegic migraine presenting as acute encephalopathy.	Brain Dev	34	691-695	2012
斎藤義朗	[けいれん重積・意識障害] 難治頻回部分発作重積性脳炎 (acute encephalitis with refractory, repetitive partial seizures: AERRPS)	小児科学レクチャー	2(4)	912-917	2012
Takanashi J, Shirai K, Sugawara Y, Okamoto Y, Obonai T, Terada H.	Kawasaki disease complicated by mild encephalopathy with a reversible splenial lesion (MERS).	J Neurol Sci	315	167-169	2012
Takanashi J, Takahashi Y, Imamura A, Kodama K, Watanabe A, Tominaga K, Muramatsu K, Barkovich AJ.	Late delirious behavior with 2009 H1N1 influenza; mild autoimmune-mediated encephalitis?	Pediatrics	129	e1068-e1071	2012
Mori H, Maeda M, Takanashi J, Kunimatsu A, Matsushima N, Suzuki H, Saito N, Ohtomo K.	Reversible splenial lesion in the corpus callosum following rapid withdrawal of carbamazepine after neurosurgical decompression for trigeminal neuralgia.	J Clin Neurosci	19	1182-1184	2012

Takanashi J, Somazawa F, Maruyama K, Terada H, Xu D, A. Barkovich AJ.	Metabolic changes in early childhood using LCMoel with corrected water scaling method.	J Magn Resonance Imag	35	174-180	2012
高梨潤一	[[けいれん重積・意識障害]脳浮腫と頭蓋内圧亢進	小児科学レクチャー	2(4)	741-747	2012
Wang J, Shi X, Kurahashi H, Hwang SK, Ishii A, Higurashi N, Kaneko S, Hirose S.	Prevalence of <i>SCN1A</i> mutations in children with suspected Dravet syndrome and intractable childhood epilepsy.	Epilepsy Res	102	195-200	2012
Shi X, Wang J, Kurahashi H, Ishii A, Higurashi N, Kaneko S, Hirose S.	On the likelihood of <i>SCN1A</i> microdeletions or duplications in Dravet syndrome with missense mutation.	Brain Dev	34(8)	617-619	2012
Ono S, Yoshiura K, Kinoshita A, Kikuchi T, Nakane Y, Kato N, Sadamatsu M, Konishi T, Nagamitsu S, Matsuura M, Yasuda A, Komine M, Kanai K, Inoue T, Osamura T, Saito K, Hirose S, Koide H, Tomita H, Ozawa H, Niikawa N, Kurotaki N.	Mutations in <i>PRRT2</i> responsible for paroxysmal kinesigenic dyskinesias also cause benign familial infantile convulsions.	J Human Genet	57(5)	338-341	2012
Shi X, Yasumoto S, Kurahashi K, Nakagawa E, Fukasawa T, Uchiya S, Hirose S.	Clinical spectrum of <i>SCN2A</i> mutations.	Brain Dev	34(7)	541-545	2012.
Lossin C, Shi X, Rogawski MA, Hirose S.	Compromised function in the Na(v)1.2 Dravet syndrome mutation R1312T.	Neurobiol Dis	47(3)	378-384	2012
Monden Y, Yamagata T, Kuroiwa Y, Takahashi T, Mori M, Fukuda T, Sugie H, Momoi MY.	A case of ADEM with atypical MRI findings of a centrally-located long spinal cord lesion.	Brain Dev	34	380-383	2012
山内秀雄, 阿部裕一	前頭葉を主として障害する乳幼児急性脳症	小児科臨床	65(9)	1977-1982	2012

山内秀雄, 酒井哲郎, 阿部裕一	子どもへの負担を少なくするための画像診断の進め方 .	小児科	53	915-923	2012
山内秀雄, 酒井哲郎, 馬場和美, 阿部裕一	小児の急性脳症	日本臨床	70	671-675	2012
山内秀雄	小児てんかん重積状態の診断と治療	小児科	53	1823-1830	2012
阿部裕一, 山内秀雄	先天性副腎皮質過形成に伴う脳症	小児科レクチャー	2(4)	918-924	2012
水口雅	序—急性脳炎・脳症研究の最近の進歩	小児内科	45(2)	172-175	2013
Saito T, Saito Y, Sugai K, Nakagawa E, Komaki H, Okazaki T, Ishido Y, Kaneko Y, Ohtsuki T, Sakuma H, Sasaki M.	Late-onset epilepsy in children with acute encephalopathy with prolonged febrile convulsions – a clinical and encephalographic study.	Brain Dev		in press	2013
Kouga T, Iai M, Yamashita S, Aida N, Takanashi J, Osaka H.	Oxidative stress in patients with clinically mild encephalitis/encephalopathy with a reversible splenial lesion (MERS).	Neuropediatrics		in press	2013
Ishii A, Saito Y, Mitsui J, Ishiura H, Yoshimura J, Arai H, Yamashita S, Kimura S, Oguni H, Morishita S, Tsuji S, Sasaki M, Hirose S.	Identification of <i>ATP1A3</i> mutations by exome sequencing as the cause of alternating hemiplegia of childhood in Japanese patients	PLoS One		in press	2013
Migita K, Yamada J, Nikaido Y, Shi X, Kaneko S, Hirose S, Ueno S.	Properties of a novel GABAA receptor $\gamma 2$ subunit mutation associated with seizures.	J Pharmacol Sci		in press	2013