

# 第3回 サリドマイド胎芽症研究会

## 歯科・口腔外科診療

国立国際医療研究センター病院  
歯科・口腔外科

丸岡 豊

Yutaka MARUOKA, DDS, PhD

# 歯科・口腔外科診療

## 1. 口腔の診療：

1) 歯

2) 歯列

3) 治療歯, 義歯, 歯科インプラントなど

4) 歯周組織

5) 舌, 口唇, 口腔粘膜

## 2. 顎(骨)の診療：

顎骨の形態, 顎関節, 顎運動など

# 当科で行われた検診

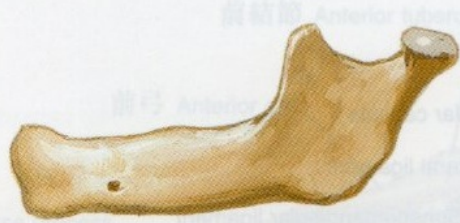	検診日	名前	性別	受診時年齢	障がい部位	歯科的 主訴	顎関節症状	備考
1	2016/10/21	A.N	F	54	上肢障害	顎がガクガクする	Y, 3a	両側TMD, 下顎頭に骨穿孔、 下顎隆起
2	2016/11/18	M.K	F	54	上肢障害	顎がガクガクする	Y, 3b	C2本,
3	2017/1/27	N.K	M	54	聴覚障害	開口障害	Y, 3b	両側TMD, 陳旧性CL
4	2017/1/27	K.K	M	54	上肢障害	顎がガクガクする	Y, 3a	左側TMD, 口蓋隆起
5	2017/1/27	H.O	M	54	上肢障害、ワレンベルク症 候群、嚙下障害	N	N	小顎症、歯に着色
6	2017/10/13	K.O	M	55	聴覚障害	開口障害	N	右側筋突起過長症
7	2017/10/13	K.K	M	55	N	右下の歯痛	N	TCH, 歯根破折、インプラント
8	2017/11/10	T.E	M	55	N	奥歯の痛み	N	歯周炎、智歯周囲炎、 オトガイ神経知覚鈍麻
9	2017/12/15	A.I	M	56	聴覚障害	N	N	上顎洞炎手術？
10	2017/12/15	S.Y	F	55	N	右顎がカクカクする	Y, 3a	右下顎頭低形成, 下顎偏位 カリエス、変形性斜頭
11	2018/1/5	T.S	M	55	上肢障害	N	N	歯周炎
12	2018/1/5	M.I	M	58	聴覚障害(重症)	歯科治療になかなか 行けない	N	開口障害、口裂狭小、う歯多数
13	2018/11/30	K.K	F	57	聴覚障害	かみ合わせがおかしい、 顎がおかしい	Y, 4	開口障害、口裂狭小、う歯多数、 歯周炎、右下顎頭変形、 下顎骨骨髄炎
14	2019/1/18	R.T	F	55	上肢障害	歯痛	Y	欠損歯列、顎関節可動制限

# 当初予想していた臨床症状

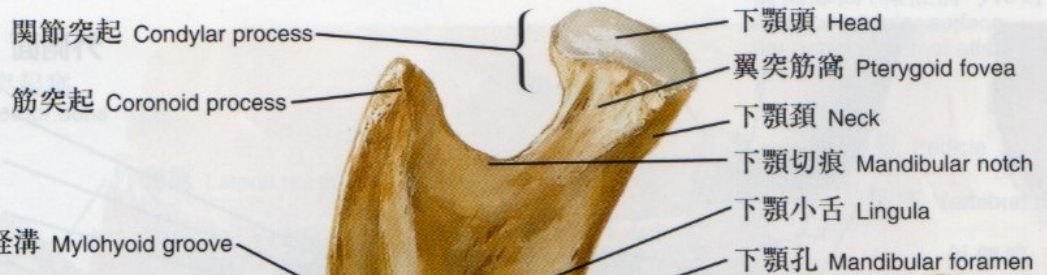1. う蝕(むし歯)が多い.
2. 歯に実質欠損がある.
3. 歯周炎に罹患している.
4. 残存歯が少ない.
5. 舌, 口唇などの口腔粘膜に炎症がある
6. 下顎骨の形態異常
7. 開口障害, 関節雑音など顎関節異常

# 当初予想していた臨床症状

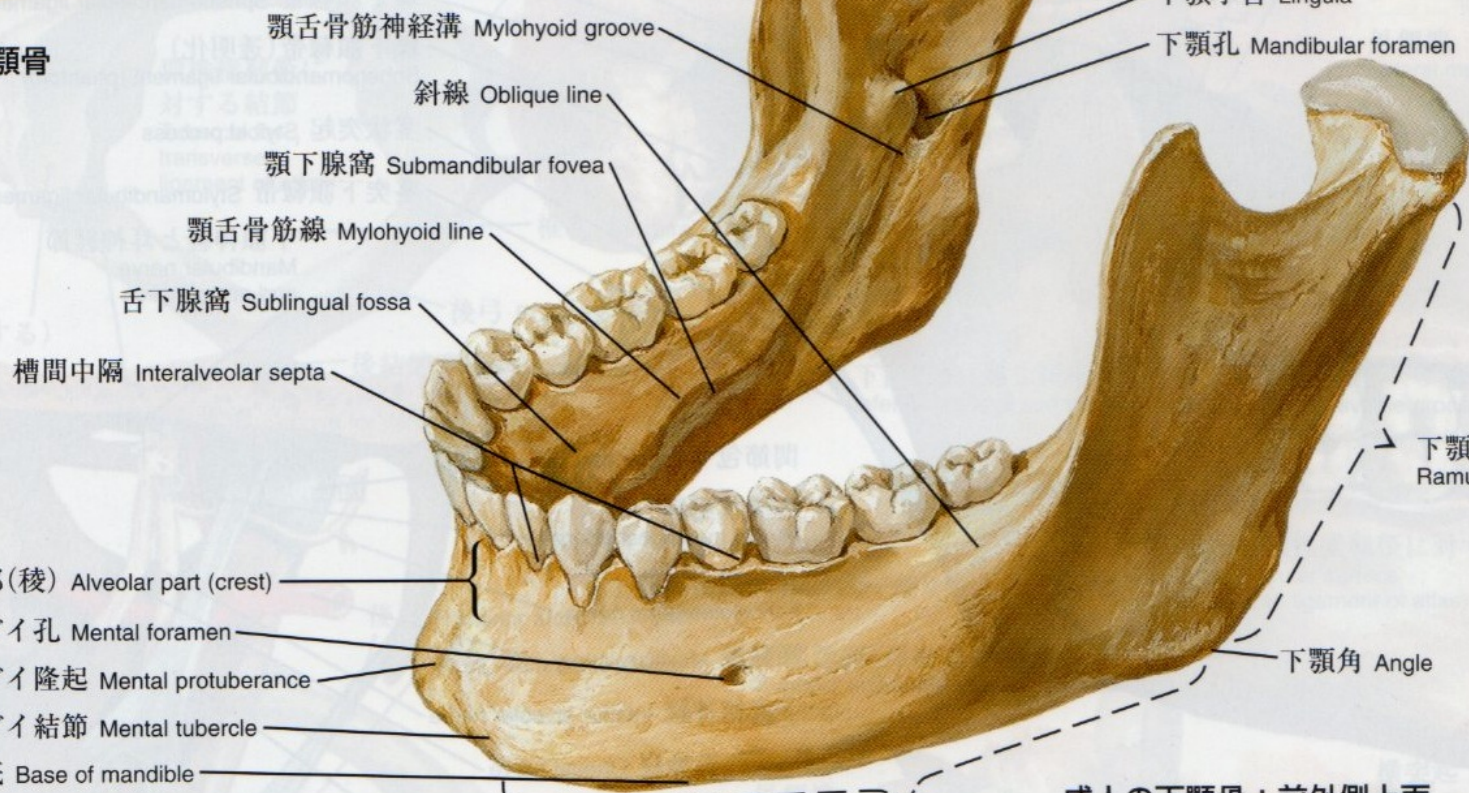1. う蝕(むし歯)が多い.
2. 歯に実質欠損がある.
3. 歯周炎に罹患している.
4. 残存歯が少ない.
5. 舌, 口唇などの口腔粘膜に炎症がある
6. 下顎骨の形態異常
7. 開口障害, 関節雑音など顎関節異常



幼児の下顎骨



- 関節突起 Condylar process
- 筋突起 Coronoid process
- 下顎頭 Head
- 翼突筋窩 Pterygoid fovea
- 下顎頸 Neck
- 下顎切痕 Mandibular notch
- 下顎小舌 Lingula
- 下顎孔 Mandibular foramen

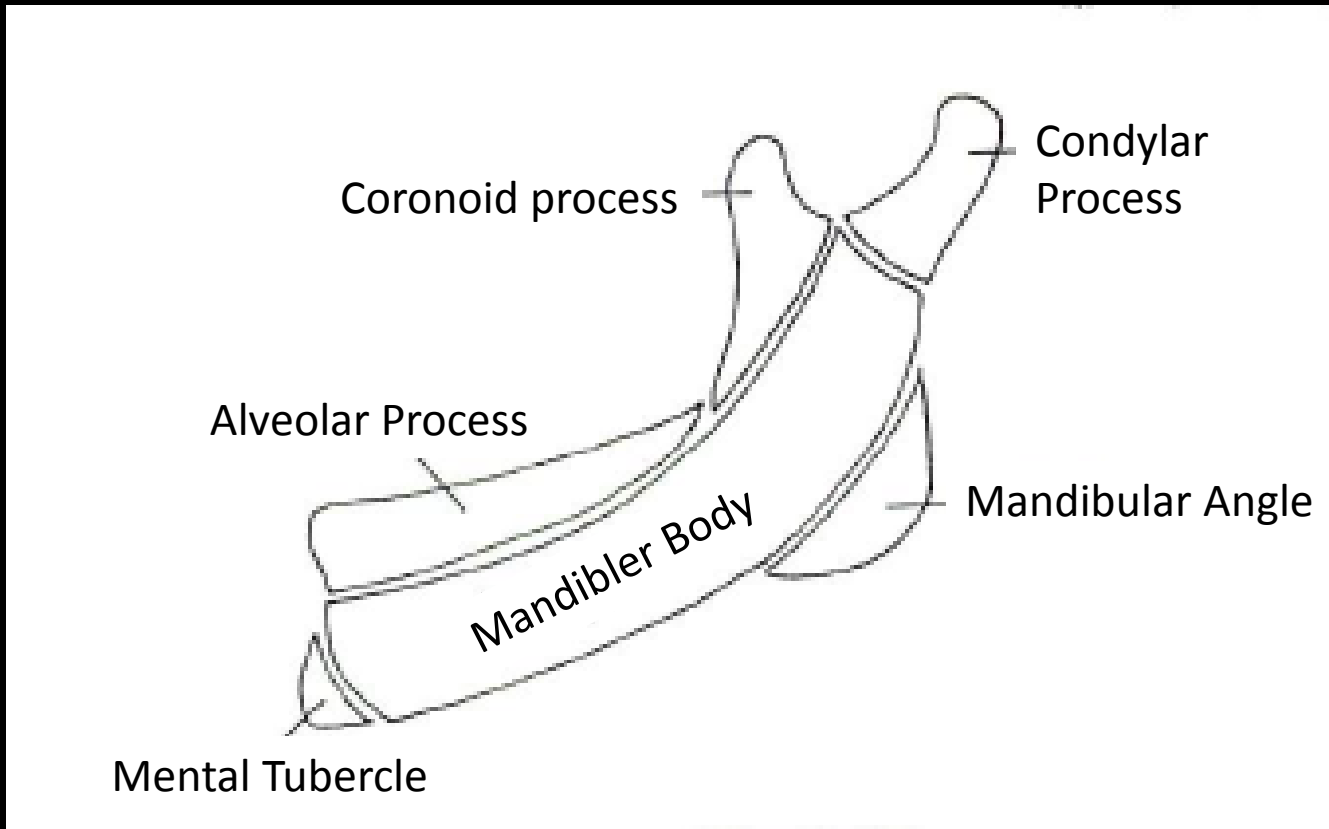


- 顎舌骨筋神経溝 Mylohyoid groove
- 斜線 Oblique line
- 顎下腺窩 Submandibular fovea
- 顎舌骨筋線 Mylohyoid line
- 舌下腺窩 Sublingual fossa
- 槽間中隔 Interalveolar septa
- 歯槽部(稜) Alveolar part (crest)
- オトガイ孔 Mental foramen
- オトガイ隆起 Mental protuberance
- オトガイ結節 Mental tubercle
- 下顎底 Base of mandible
- 下顎枝 Ramus
- 下顎角 Angle

成人の下顎骨：前外側上面

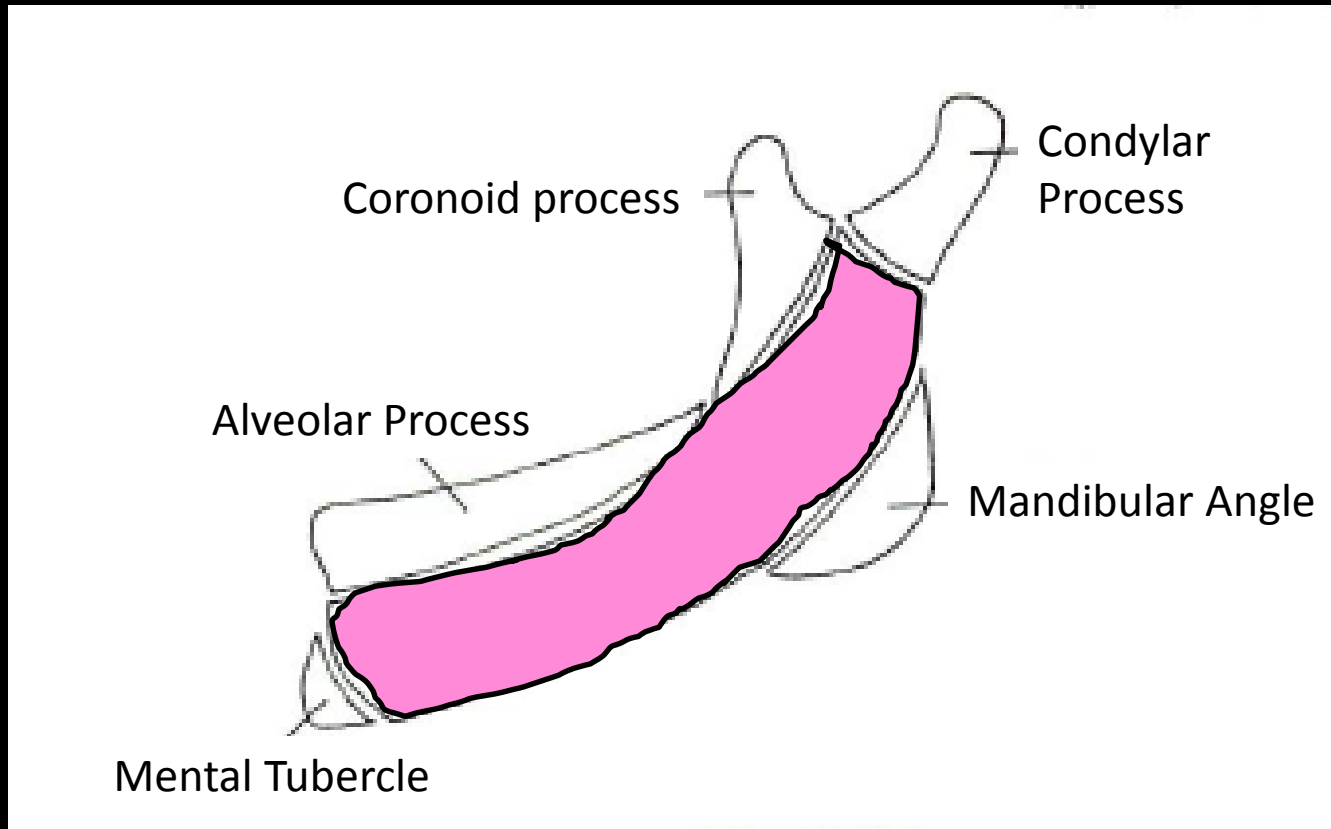
下顎体 Body

# 下顎骨の発生学的ユニット



(「頭蓋顔面の発生」(医歯薬出版から引用))

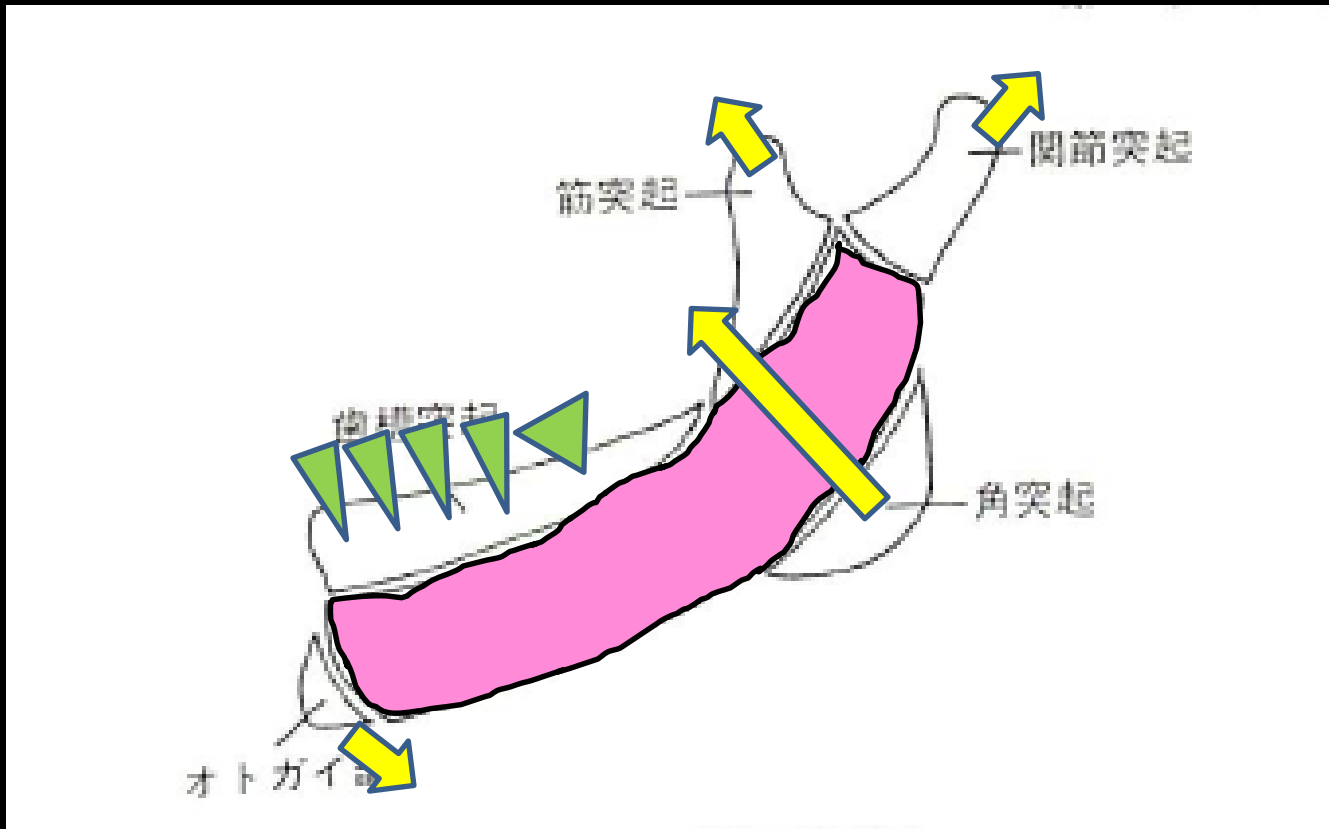
# 下顎骨の発生学的ユニット



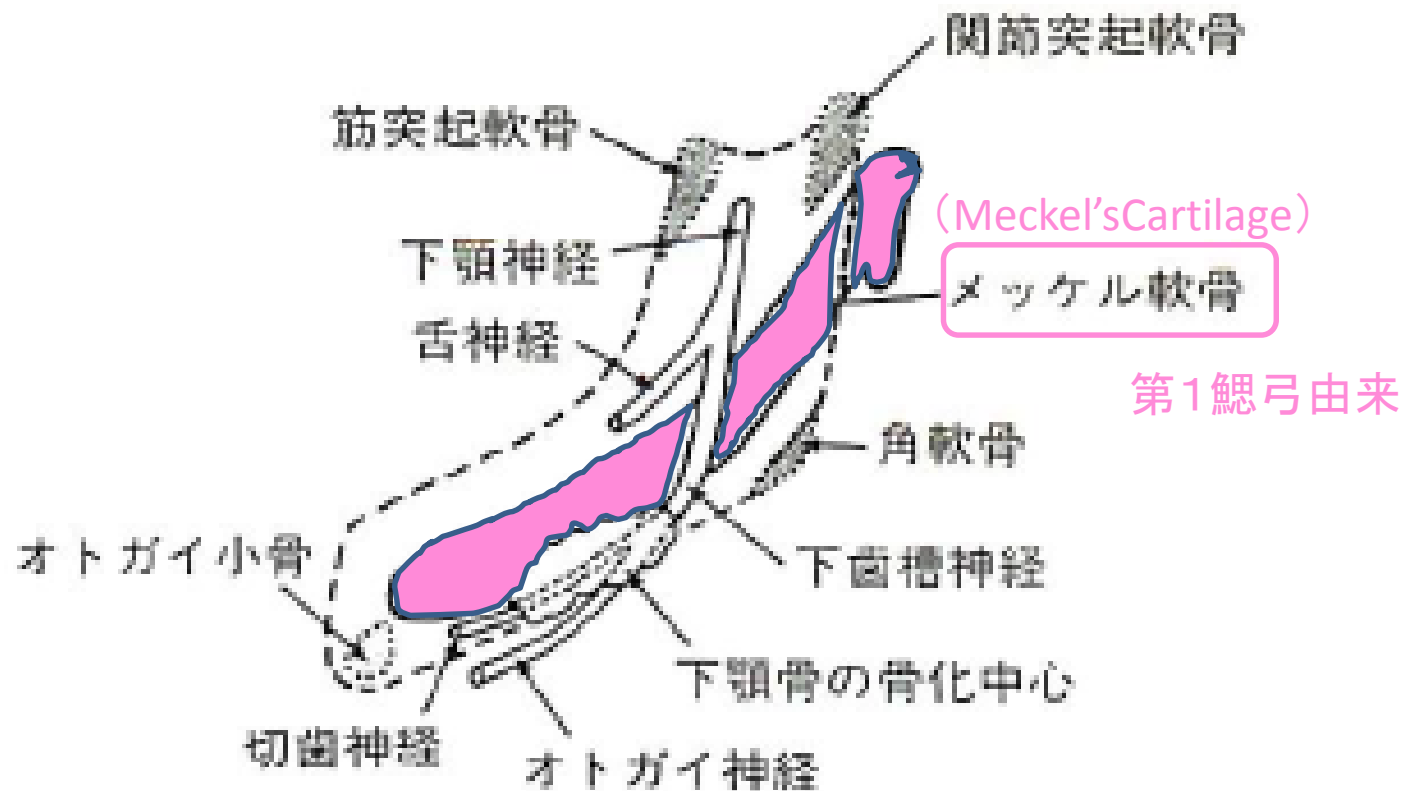
(「頭蓋顔面の発生」(医歯薬出版から引用))



# 下顎骨の発生学的ユニット



(「頭蓋顔面の発生」(医歯薬出版から引用))



(「頭蓋顔面の発生」(医歯薬出版から引用))

## 顎骨などの障害

- サリドマイド胎芽症では、顎骨の発育異常、高口蓋、口蓋裂、軟口蓋麻痺などがみられる。
- 軟口蓋の麻痺、またあまりケースとしては多くないが、口蓋裂などを合併しているケースでは構音障害がみられることがある。

# 結果

F : M = 5 : 9

	検診日	名前	性別	受診時年齢	障がい部位	歯科的 主訴	顎関節症状	備考
1	2016/10/21	A.N	F	54	上肢障害	顎がガクガクする	Y, 3a	両側TMD, 下顎頭に骨穿孔、 下顎隆起
2	2016/11/18	M.K	F	54	上肢障害	顎がガクガクする	Y, 3b	C2本,
3	2017/1/27	N.K	M	54	聴覚障害	開口障害	Y, 3b	両側TMD, 陳旧性CL
4	2017/1/27	K.K	M	54	上肢障害	顎がガクガクする	Y, 3a	左側TMD, 口蓋隆起
5	2017/1/27	H.O	M	54	上肢障害、ワレンベルク症 候群、嚥下障害	N	N	小顎症、歯に着色
6	2017/10/13	K.O	M	55	聴覚障害	開口障害	N	右側筋突起過長症
7	2017/10/13	K.K	M	55	N	右下の歯痛	N	TCH, 歯根破折、インプラント
8	2017/11/10	T.E	M	55	N	奥歯の痛み	N	歯周炎、智歯周囲炎、 オトガイ神経知覚鈍麻
9	2017/12/15	A.I	M	56	聴覚障害	N	N	上顎洞炎手術？
10	2017/12/15	S.Y	F	55	N	右顎がカクカクする	Y, 3a	右下顎頭低形成, 下顎偏位 カリエス、変形性斜頭
11	2018/1/5	T.S	M	55	上肢障害	N	N	歯周炎
12	2018/1/5	M.I	M	58	聴覚障害(重症)	歯科治療になかなか 行けない	N	開口障害、口裂狭小、う歯多数
13	2018/11/30	K.K	F	57	聴覚障害	かみ合わせがおかしい、 顎がおかしい	Y, 4	開口障害、口裂狭小、う歯多数、 歯周炎、右下顎頭変形、 下顎骨骨髓炎
14	2019/1/18	R.T	F	55	上肢障害	歯痛	Y	欠損歯列、顎関節可動制限

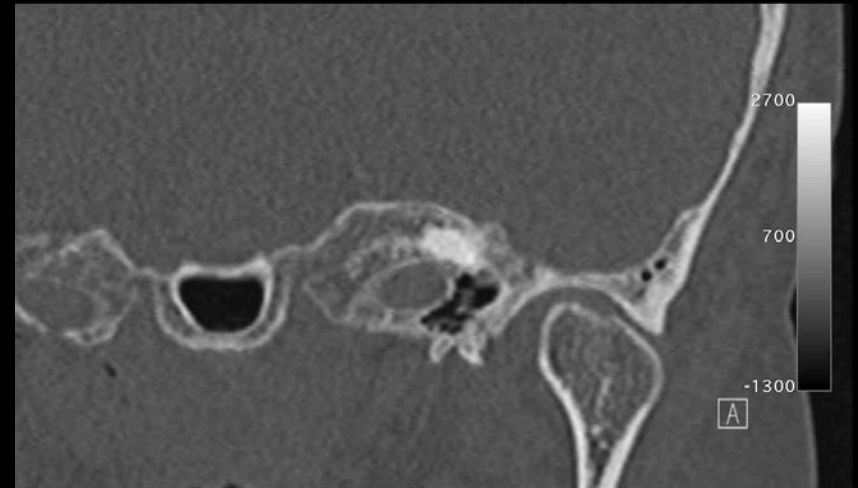
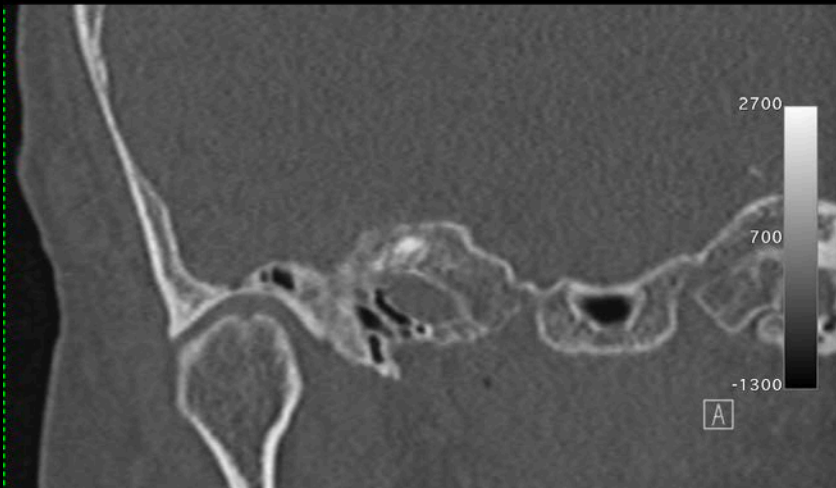
# 歯科的主訴

	検診日	名前	性別	受診時年齢	障がい部位	歯科的主訴	顎関節症状	備考
1	2016/10/21	A.N	F	54	上肢障害	顎がガクガクする	Y, 3a	両側TMD, 下顎頭に骨穿孔、 下顎隆起
2	2016/11/18	M.K	F	54	上肢障害	顎がガクガクする	Y, 3b	C2本,
3	2017/1/27	N.K	M	54	聴覚障害	開口障害	Y, 3b	両側TMD, 陳旧性CL
4	2017/1/27	K.K	M	54	上肢障害	顎がガクガクする	Y, 3a	左側TMD, 口蓋隆起
5	2017/1/27	H.O	M	54	上肢障害、ワレンベルク症候群、嚥下障害	N	N	小顎症、歯に着色
6	2017/10/13	K.O	M	55	聴覚障害	開口障害	N	右側筋突起過長症
7	2017/10/13	K.K	M	55	N	右下の歯痛	N	TCH, 歯根破折、インプラント
8	2017/11/10	T.E	M	55	N	奥歯の痛み	N	歯周炎、智歯周囲炎、 オトガイ神経知覚鈍麻
9	2017/12/15	A.I	M	56	聴覚障害	N	N	上顎洞炎手術？
10	2017/12/15	S.Y	F	55	N	右顎がカクカクする	Y, 3a	右下顎頭低形成, 下顎偏位 カリエス、変形性斜頭
11	2018/1/5	T.S	M	55	上肢障害	N	N	歯周炎
12	2018/1/5	M.I	M	58	聴覚障害(重症)	歯科治療になかなか行けない	N	開口障害、口裂狭小、う歯多数
13	2018/11/30	K.K	F	57	聴覚障害	かみ合わせがおかしい、顎がおかしい	Y, 4	開口障害、口裂狭小、う歯多数、歯周炎、右下顎頭変形、 下顎骨骨髓炎
14	2019/1/18	R.T	F	55	上肢障害	歯痛	Y	欠損歯列、顎関節可動制限

# 当科で行われた検診

	検診日	名前	性別	受診時年齢	障がい部位	歯科的 主訴	顎関節症状	備考
1	2016/10/21	A.N	F	54	上肢障害	顎がガクガクする	Y, 3a	両側TMD, 下顎頭に骨穿孔、 下顎隆起
2	2016/11/18	M.K	F	54	上肢障害	顎がガクガクする	Y, 3b	C2本,
3	2017/1/27	N.K	M	54	聴覚障害	開口障害	Y, 3b	両側TMD, 陳旧性CL
4	2017/1/27	K.K	M	54	上肢障害	顎がガクガクする	Y, 3a	左側TMD, 口蓋隆起
5	2017/1/27	H.O	M	54	上肢障害、ワレンベルク症 候群、嚥下障害	N	N	小顎症、歯に着色
6	2017/10/13	K.O	M	55	聴覚障害	開口障害	N	右側筋突起過長症
7	2017/10/13	K.K	M	55	N	右下の歯痛	N	TCH, 歯根破折、インプラント
8	2017/11/10	T.E	M	55	N	奥歯の痛み	N	歯周炎、智歯周囲炎、 オトガイ神経知覚鈍麻
9	2017/12/15	A.I	M	56	聴覚障害	N	N	上顎洞炎手術？
10	2017/12/15	S.Y	F	55	N	右顎がカクカクする	Y, 3a	右下顎頭低形成, 下顎偏位 カリエス、変形性斜頭
11	2018/1/5	T.S	M	55	上肢障害	N	N	歯周炎
12	2018/1/5	M.I	M	58	聴覚障害(重症)	歯科治療になかなか 行けない	N	開口障害、口裂狭小、う歯多数
13	2018/11/30	K.K	F	57	聴覚障害	かみ合わせがおかしい、 顎がおかしい	Y, 4	開口障害、口裂狭小、う歯多数、 歯周炎、右下顎頭変形、 下顎骨骨髄炎
14	2019/1/18	R.T	F	55	上肢障害	歯痛	Y	欠損歯列、顎関節可動制限

# Case 1: A.N. 54Y F

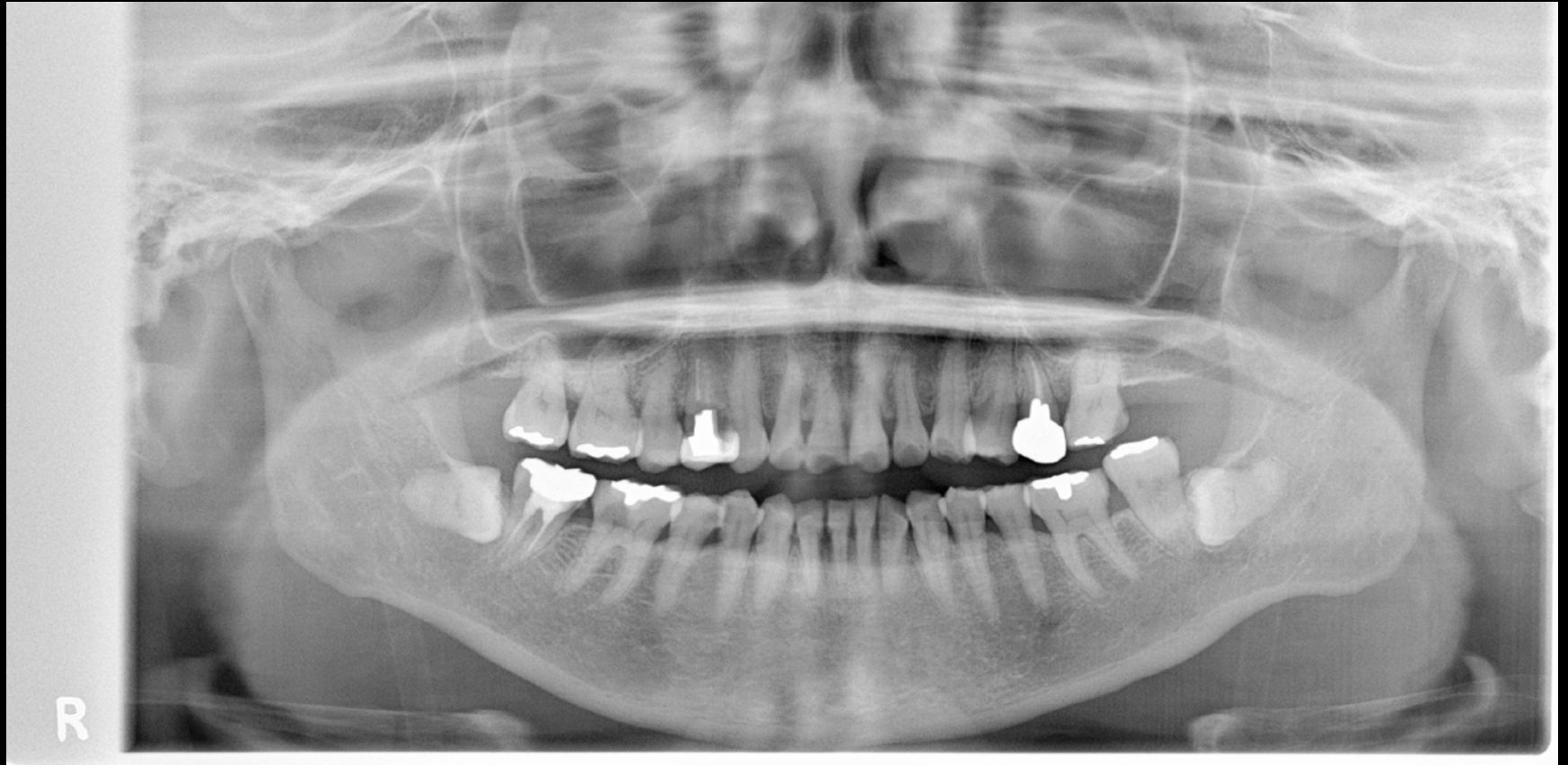



# 当科で行われた検診

	検診日	名前	性別	受診時年齢	障がい部位	歯科的 主訴	顎関節症状	備考
1	2016/10/21	A.N	F	54	上肢障害	顎がガクガクする	Y, 3a	両側TMD, 下顎頭に骨穿孔、 下顎隆起
2	2016/11/18	M.K	F	54	上肢障害	顎がガクガクする	Y, 3b	C2本,
3	2017/1/27	N.K	M	54	聴覚障害	開口障害	Y, 3b	両側TMD, 陳旧性CL
4	2017/1/27	K.K	M	54	上肢障害	顎がガクガクする	Y, 3a	左側TMD, 口蓋隆起
5	2017/1/27	H.O	M	54	上肢障害、ワレンベルク症 候群、嚙下障害	N	N	小顎症、歯に着色
6	2017/10/13	K.O	M	55	聴覚障害	開口障害	N	右側筋突起過長症
7	2017/10/13	K.K	M	55	N	右下の歯痛	N	TCH, 歯根破折、インプラント
8	2017/11/10	T.E	M	55	N	奥歯の痛み	N	歯周炎、智歯周囲炎、 オトガイ神経知覚鈍麻
9	2017/12/15	A.I	M	56	聴覚障害	N	N	上顎洞炎手術？
10	2017/12/15	S.Y	F	55	N	右顎がカクカクする	Y, 3a	右下顎頭低形成, 下顎偏位 カリエス、変形性斜頭
11	2018/1/5	T.S	M	55	上肢障害	N	N	歯周炎
12	2018/1/5	M.I	M	58	聴覚障害(重症)	歯科治療になかなか 行けない	N	開口障害、口裂狭小、う歯多数
13	2018/11/30	K.K	F	57	聴覚障害	かみ合わせがおかしい、 顎がおかしい	Y, 4	開口障害、口裂狭小、う歯多数、 歯周炎、右下顎頭変形、 下顎骨骨髄炎
14	2019/1/18	R.T	F	55	上肢障害	歯痛	Y	欠損歯列、顎関節可動制限

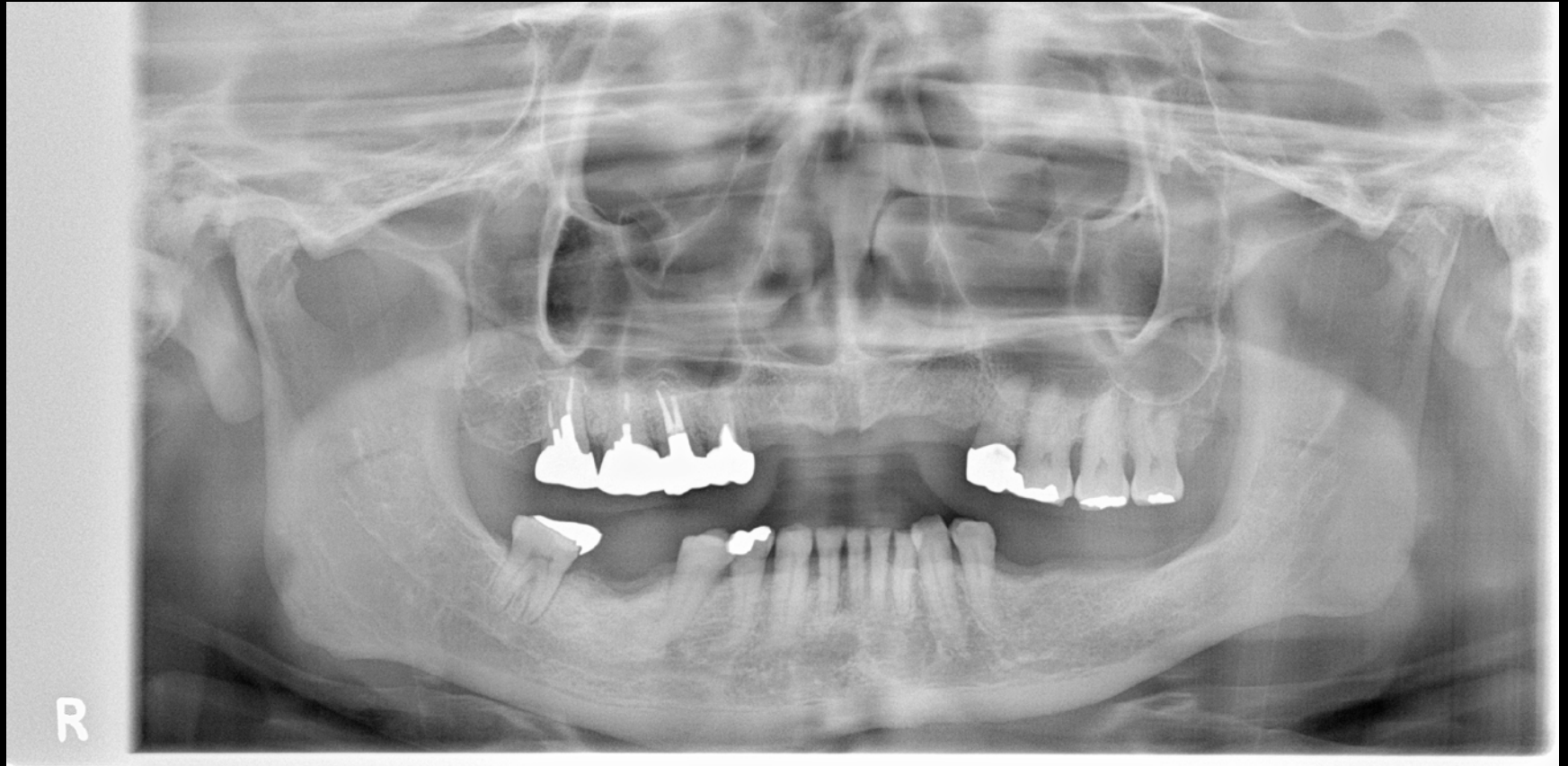# Case 2: M.K. 54Y M



# 当科で行われた検診

	検診日	名前	性別	受診時年齢	障がい部位	歯科的 主訴	顎関節症状	備考
1	2016/10/21	A.N	F	54	上肢障害	顎がガクガクする	Y, 3a	両側TMD, 下顎頭に骨穿孔、 下顎隆起
2	2016/11/18	M.K	F	54	上肢障害	顎がガクガクする	Y, 3b	C2本,
3	2017/1/27	N.K	M	54	聴覚障害	開口障害	Y, 3b	両側TMD, 陳旧性CL
4	2017/1/27	K.K	M	54	上肢障害	顎がガクガクする	Y, 3a	左側TMD, 口蓋隆起
5	2017/1/27	H.O	M	54	上肢障害、ワレンベルク症 候群、嚥下障害	N	N	小顎症、歯に着色
6	2017/10/13	K.O	M	55	聴覚障害	開口障害	N	右側筋突起過長症
7	2017/10/13	K.K	M	55	N	右下の歯痛	N	TCH, 歯根破折、インプラント
8	2017/11/10	T.E	M	55	N	奥歯の痛み	N	歯周炎、智歯周囲炎、 オトガイ神経知覚鈍麻
9	2017/12/15	A.I	M	56	聴覚障害	N	N	上顎洞炎手術？
10	2017/12/15	S.Y	F	55	N	右顎がカクカクする	Y, 3a	右下顎頭低形成, 下顎偏位 カリエス、変形性斜頭
11	2018/1/5	T.S	M	55	上肢障害	N	N	歯周炎
12	2018/1/5	M.I	M	58	聴覚障害(重症)	歯科治療になかなか 行けない	N	開口障害、口裂狭小、う歯多数
13	2018/11/30	K.K	F	57	聴覚障害	かみ合わせがおかしい、 顎がおかしい	Y, 4	開口障害、口裂狭小、う歯多数、 歯周炎、右下顎頭変形、 下顎骨骨髄炎
14	2019/1/18	R.T	F	55	上肢障害	歯痛	Y	欠損歯列、顎関節可動制限

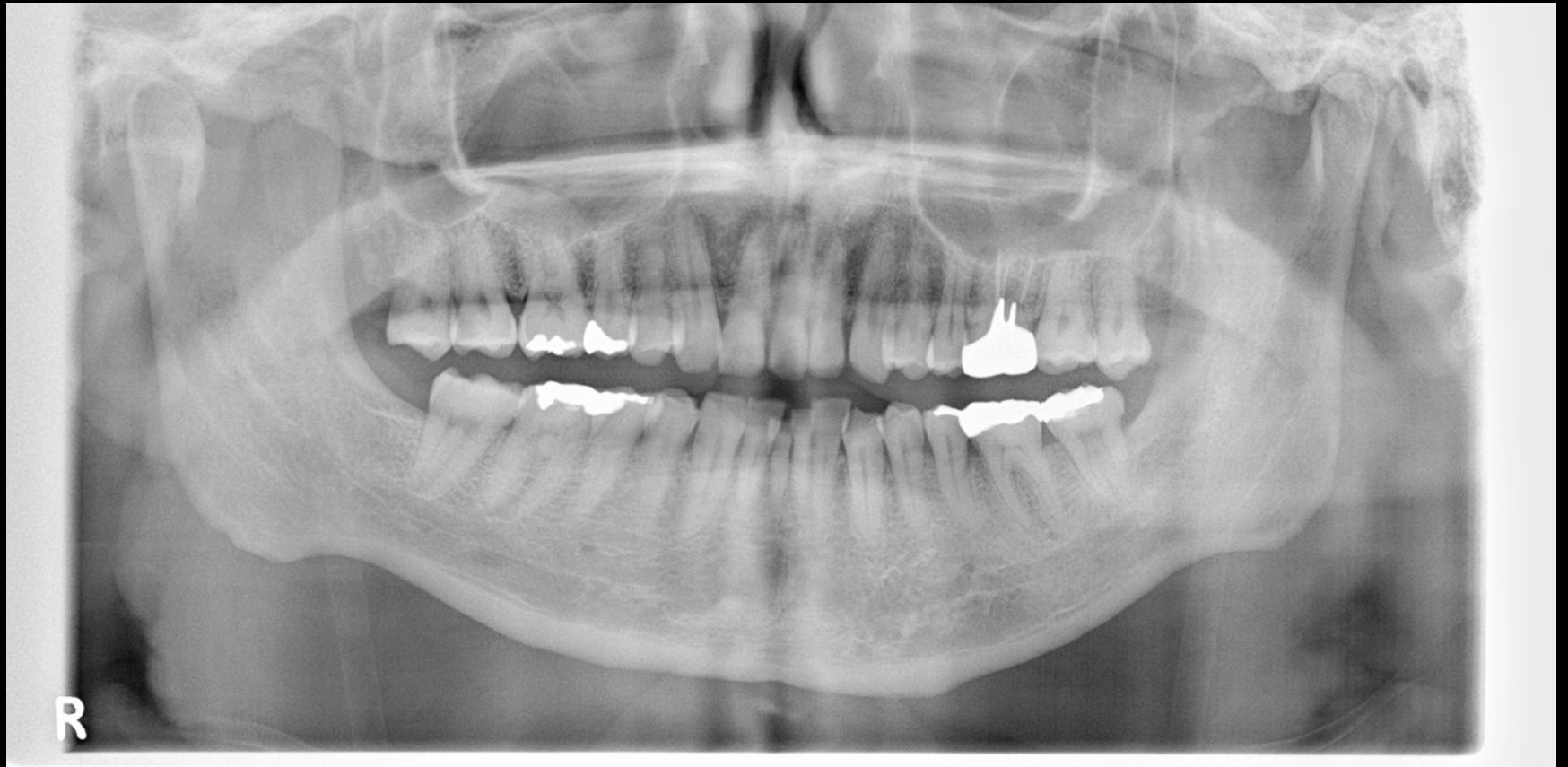# Case 3: N.K. 54Y M



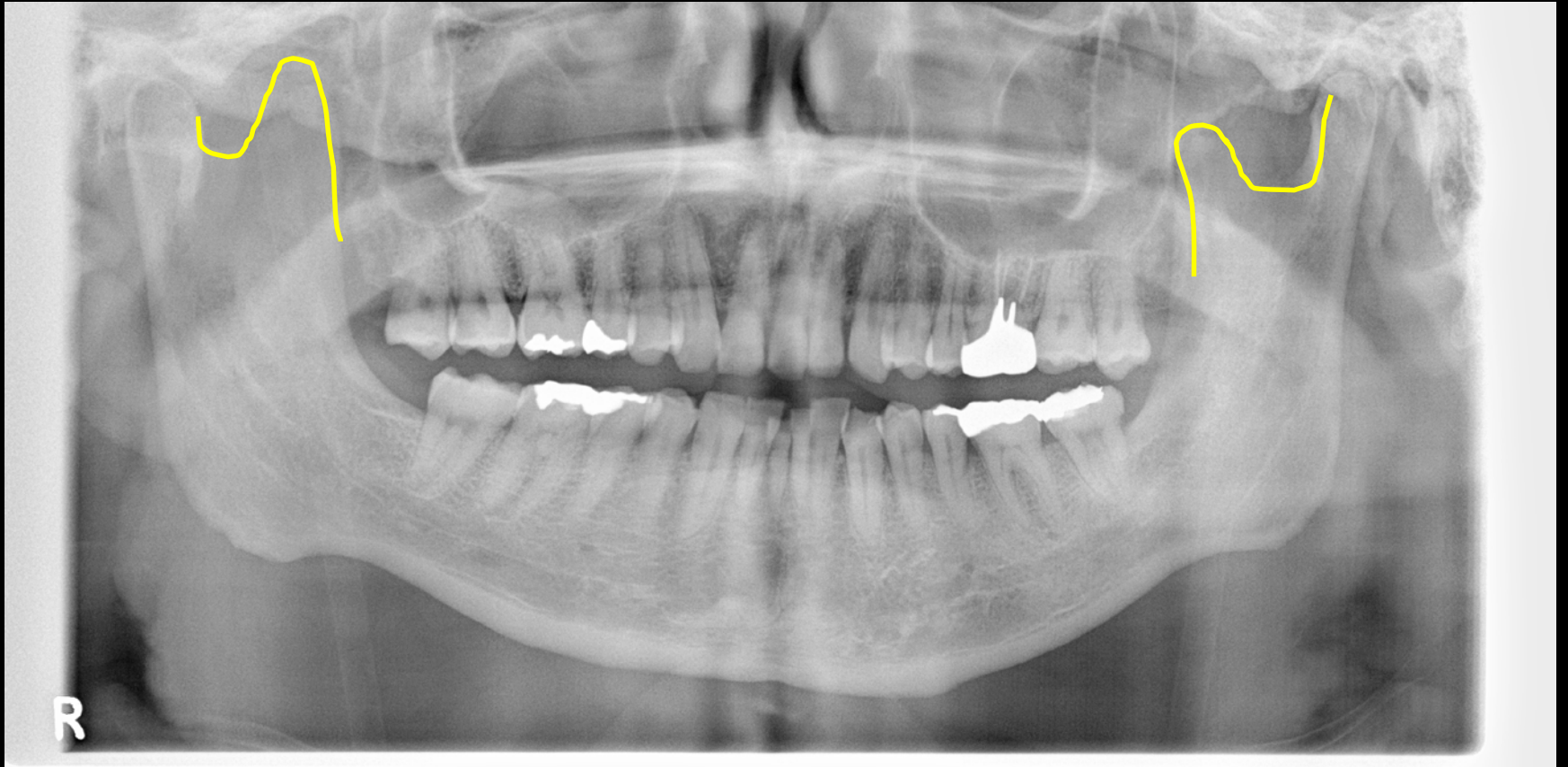# 当科で行われた検診

	検診日	名前	性別	受診時年齢	障がい部位	歯科的 主訴	顎関節症状	備考
1	2016/10/21	A.N	F	54	上肢障害	顎がガクガクする	Y, 3a	両側TMD, 下顎頭に骨穿孔、 下顎隆起
2	2016/11/18	M.K	F	54	上肢障害	顎がガクガクする	Y, 3b	C2本,
3	2017/1/27	N.K	M	54	聴覚障害	開口障害	Y, 3b	両側TMD, 陳旧性CL
4	2017/1/27	K.K	M	54	上肢障害	顎がガクガクする	Y, 3a	左側TMD, 口蓋隆起
5	2017/1/27	H.O	M	54	上肢障害、ワレンベルク症 候群、嚙下障害	N	N	小顎症、歯に着色
6	2017/10/13	K.O	M	55	聴覚障害	開口障害	N	右側筋突起過長症
7	2017/10/13	K.K	M	55	N	右下の歯痛	N	TCH, 歯根破折、インプラント
8	2017/11/10	T.E	M	55	N	奥歯の痛み	N	歯周炎、智歯周囲炎、 オトガイ神経知覚鈍麻
9	2017/12/15	A.I	M	56	聴覚障害	N	N	上顎洞炎手術？
10	2017/12/15	S.Y	F	55	N	右顎がカクカクする	Y, 3a	右下顎頭低形成, 下顎偏位 カリエス、変形性斜頭
11	2018/1/5	T.S	M	55	上肢障害	N	N	歯周炎
12	2018/1/5	M.I	M	58	聴覚障害(重症)	歯科治療になかなか 行けない	N	開口障害、口裂狭小、う歯多数
13	2018/11/30	K.K	F	57	聴覚障害	かみ合わせがおかしい、 顎がおかしい	Y, 4	開口障害、口裂狭小、う歯多数、 歯周炎、右下顎頭変形、 下顎骨骨髄炎
14	2019/1/18	R.T	F	55	上肢障害	歯痛	Y	欠損歯列、顎関節可動制限

# Case 6: K.O. 55Y M



# Case 6: K.O. 55Y M

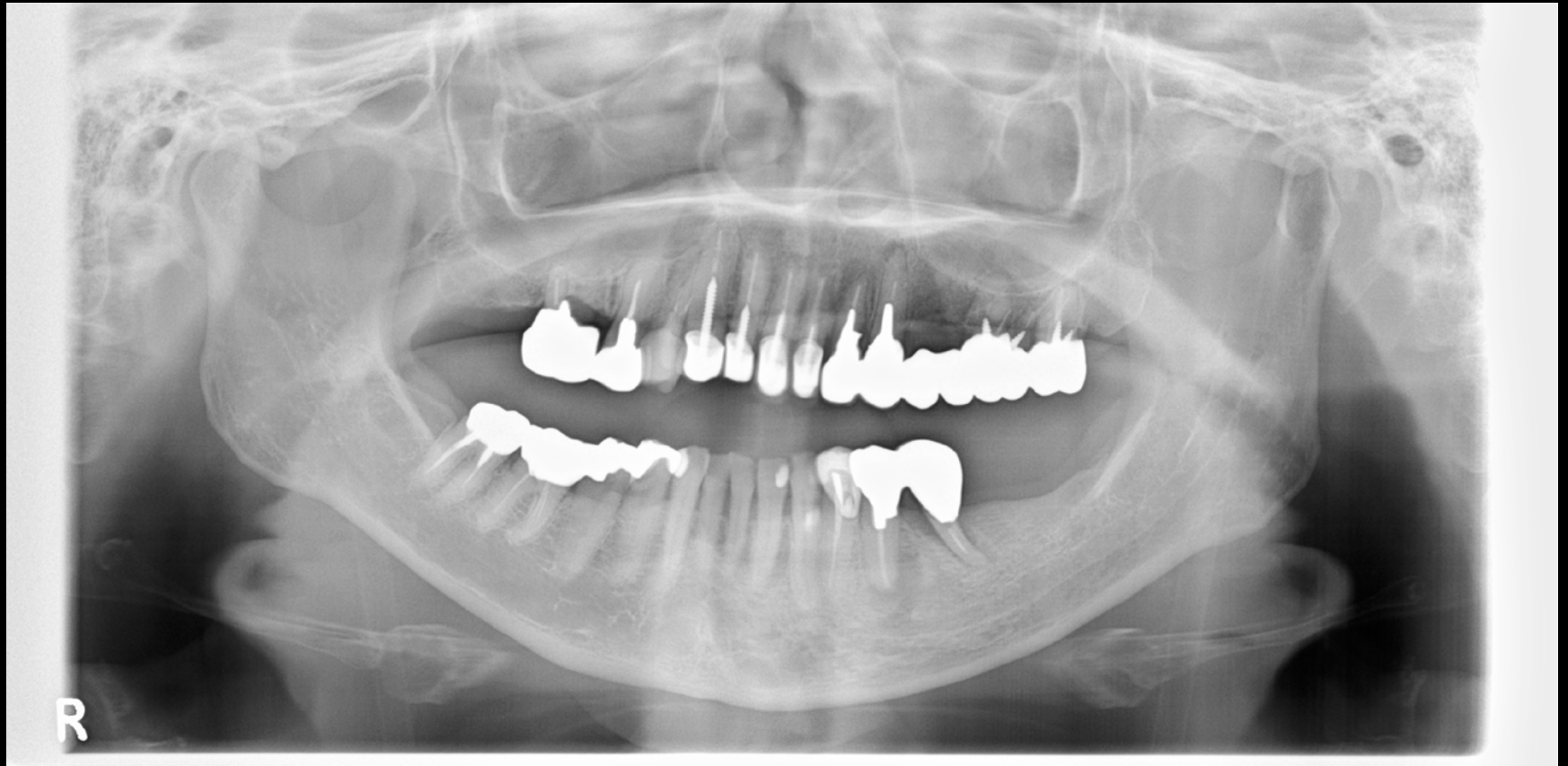


# 当科で行われた検診

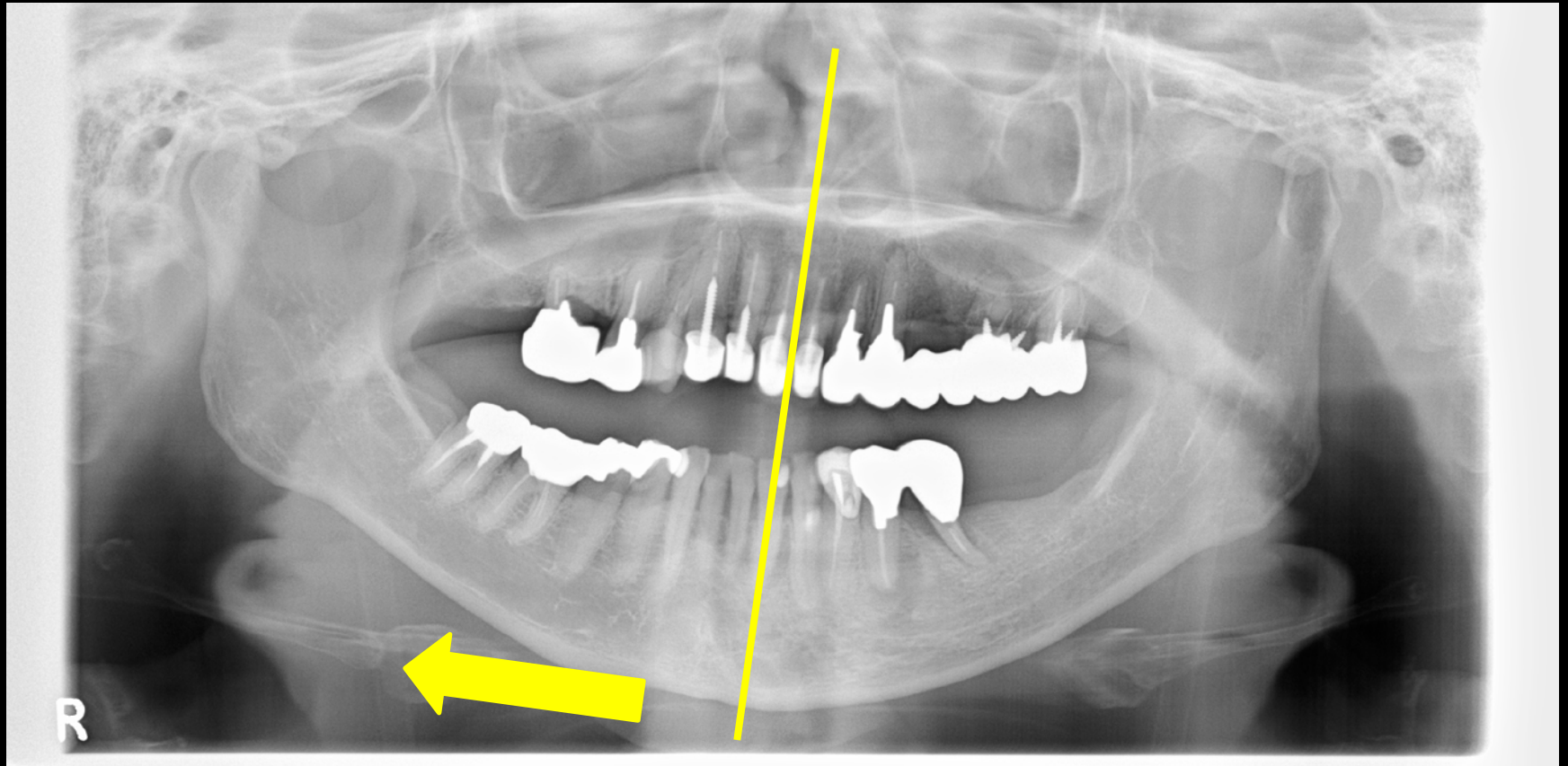
	検診日	名前	性別	受診時年齢	障がい部位	歯科的 主訴	顎関節症状	備考
1	2016/10/21	A.N	F	54	上肢障害	顎がガクガクする	Y, 3a	両側TMD, 下顎頭に骨穿孔、 下顎隆起
2	2016/11/18	M.K	F	54	上肢障害	顎がガクガクする	Y, 3b	C2本,
3	2017/1/27	N.K	M	54	聴覚障害	開口障害	Y, 3b	両側TMD, 陳旧性CL
4	2017/1/27	K.K	M	54	上肢障害	顎がガクガクする	Y, 3a	左側TMD, 口蓋隆起
5	2017/1/27	H.O	M	54	上肢障害、ワレンベルク症 候群、嚥下障害	N	N	小顎症、歯に着色
6	2017/10/13	K.O	M	55	聴覚障害	開口障害	N	右側筋突起過長症
7	2017/10/13	K.K	M	55	N	右下の歯痛	N	TCH, 歯根破折、インプラント
8	2017/11/10	T.E	M	55	N	奥歯の痛み	N	歯周炎、智歯周囲炎、 オトガイ神経知覚鈍麻
9	2017/12/15	A.I	M	56	聴覚障害	N	N	上顎洞炎手術？
10	2017/12/15	S.Y	F	55	N	右顎がカクカクする	Y, 3a	右下顎頭低形成, 下顎偏位 カリエス、変形性斜頭
11	2018/1/5	T.S	M	55	上肢障害	N	N	歯周炎
12	2018/1/5	M.I	M	58	聴覚障害(重症)	歯科治療になかなか 行けない	N	開口障害、口裂狭小、う歯多数
13	2018/11/30	K.K	F	57	聴覚障害	かみ合わせがおかしい、 顎がおかしい	Y, 4	開口障害、口裂狭小、う歯多数、 歯周炎、右下顎頭変形、 下顎骨骨髄炎
14	2019/1/18	R.T	F	55	上肢障害	歯痛	Y	欠損歯列、顎関節可動制限



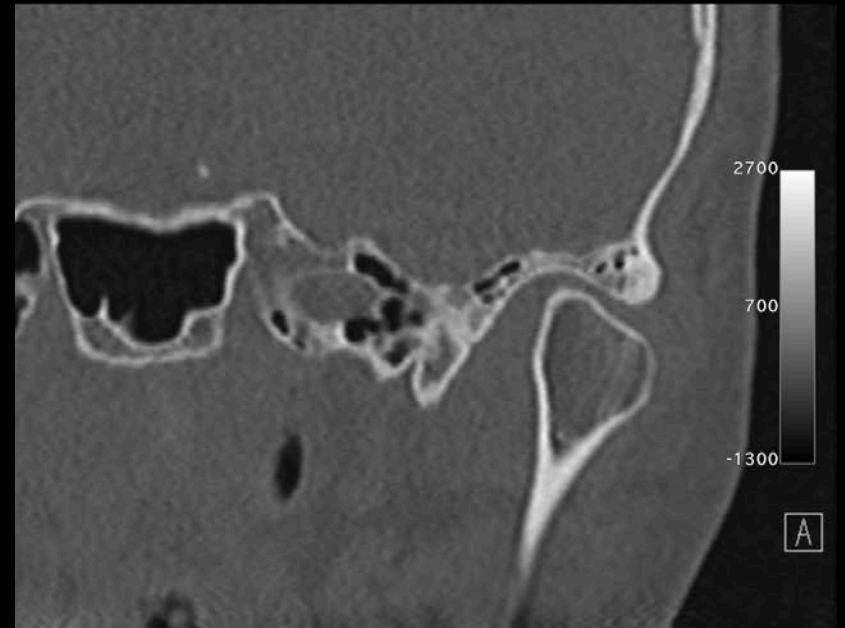
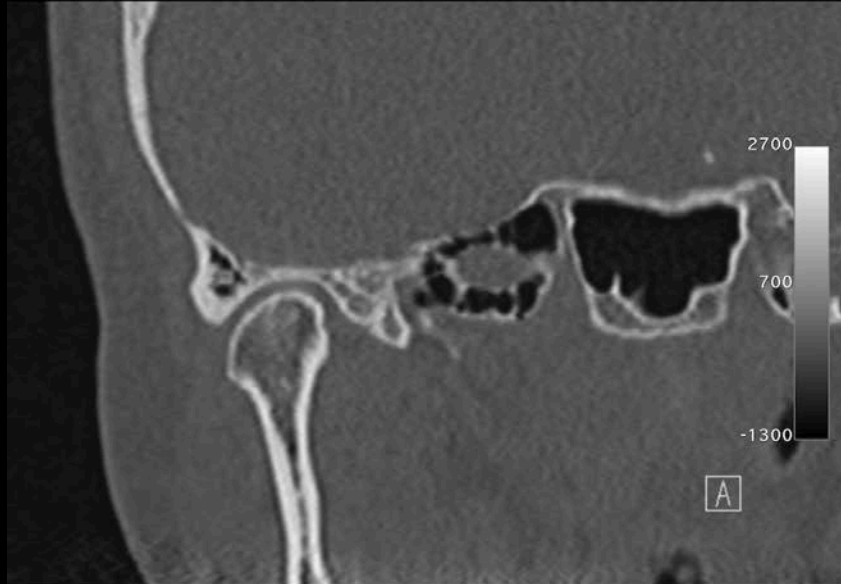# Case 10: S.Y. 55Y F



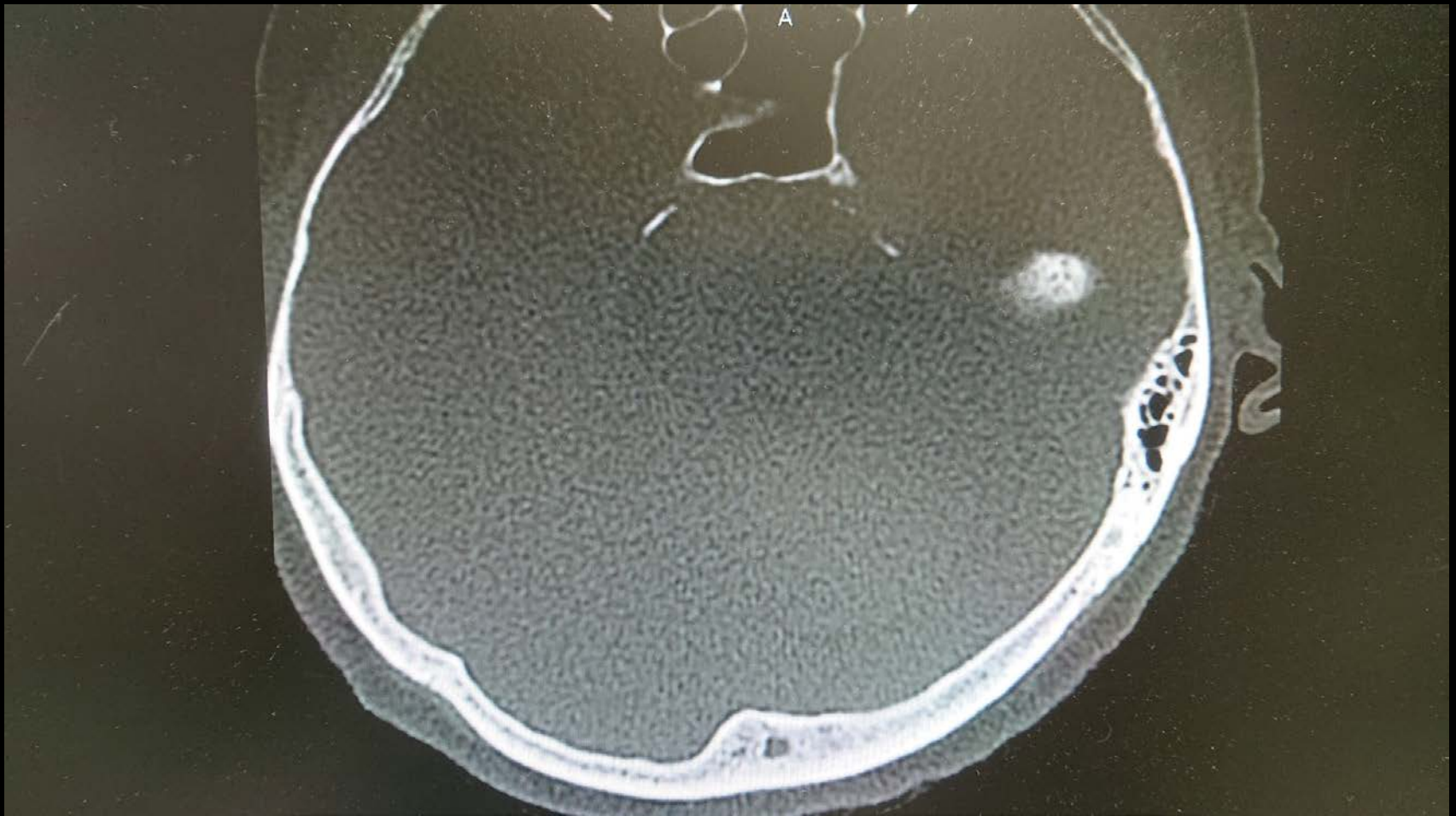
# Case 10: S.Y. 55Y F



# Case 10: S.Y. 55Y F



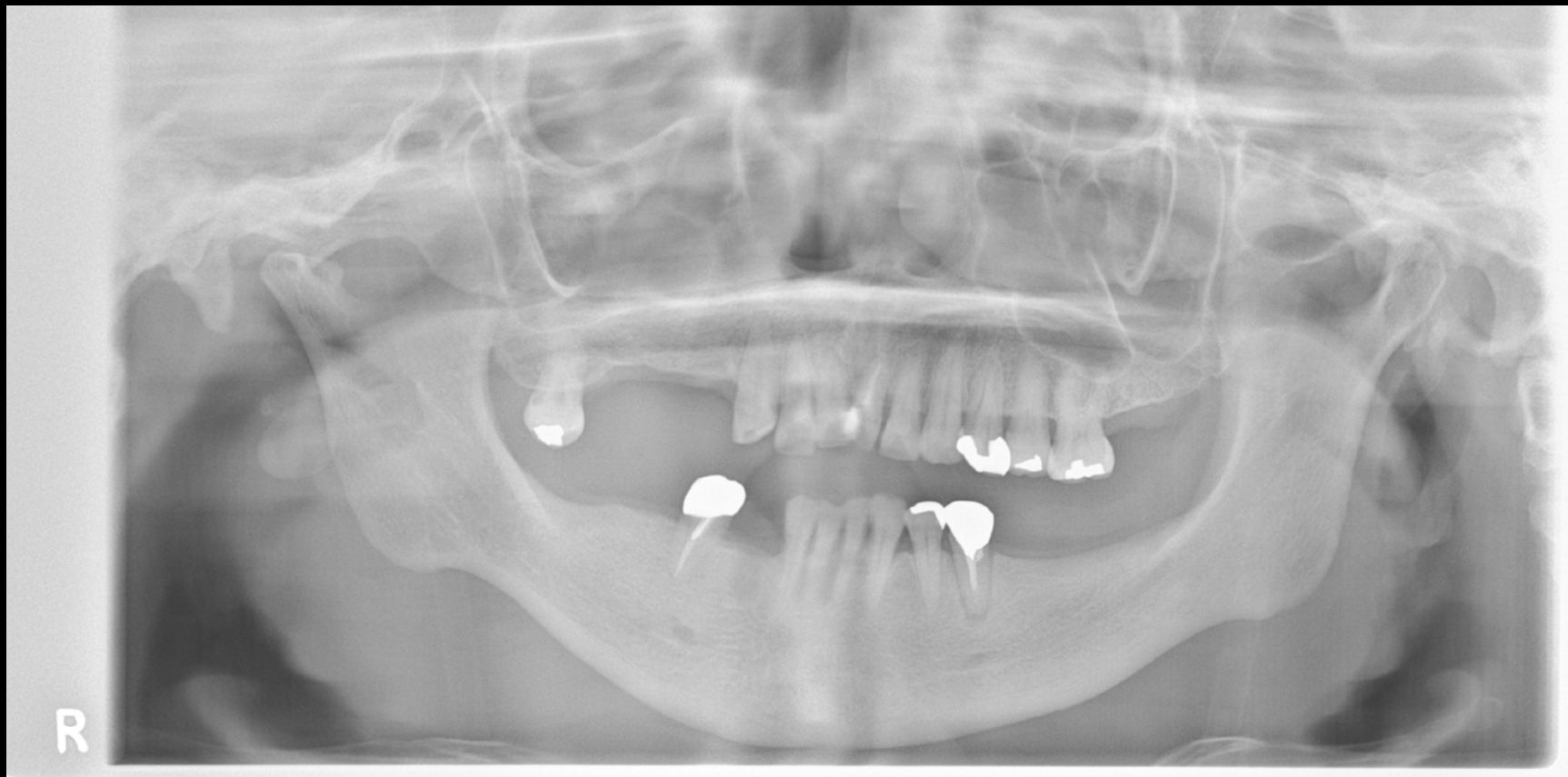# Case 10: S.Y. 55Y F



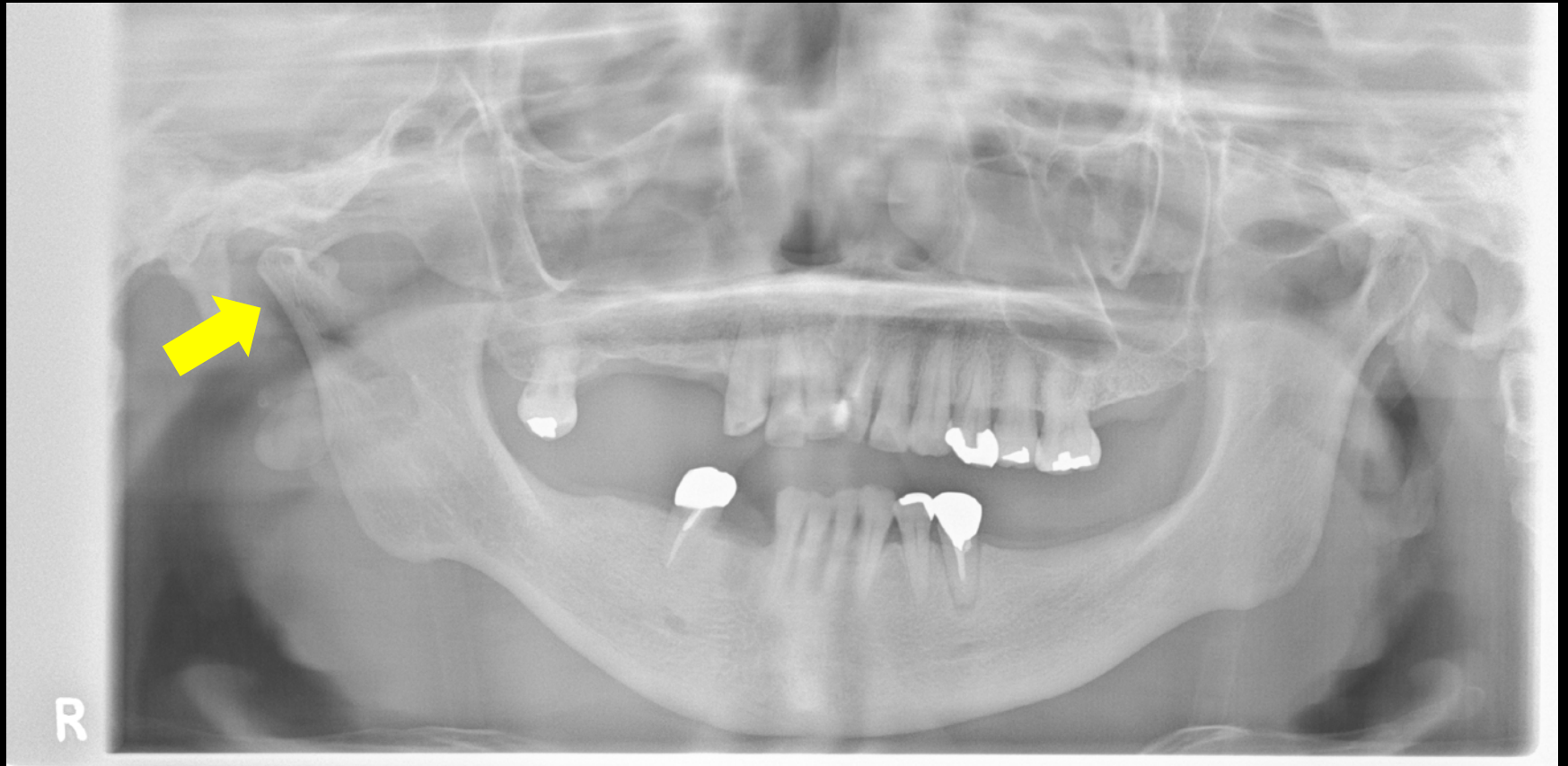# 当科で行われた検診

	検診日	名前	性別	受診時年齢	障がい部位	歯科的 主訴	顎関節症状	備考
1	2016/10/21	A.N	F	54	上肢障害	顎がガクガクする	Y, 3a	両側TMD, 下顎頭に骨穿孔、 下顎隆起
2	2016/11/18	M.K	F	54	上肢障害	顎がガクガクする	Y, 3b	C2本,
3	2017/1/27	N.K	M	54	聴覚障害	開口障害	Y, 3b	両側TMD, 陳旧性CL
4	2017/1/27	K.K	M	54	上肢障害	顎がガクガクする	Y, 3a	左側TMD, 口蓋隆起
5	2017/1/27	H.O	M	54	上肢障害、ワレンベルク症 候群、嚥下障害	N	N	小顎症、歯に着色
6	2017/10/13	K.O	M	55	聴覚障害	開口障害	N	右側筋突起過長症
7	2017/10/13	K.K	M	55	N	右下の歯痛	N	TCH, 歯根破折、インプラント
8	2017/11/10	T.E	M	55	N	奥歯の痛み	N	歯周炎、智歯周囲炎、 オトガイ神経知覚鈍麻
9	2017/12/15	A.I	M	56	聴覚障害	N	N	上顎洞炎手術？
10	2017/12/15	S.Y	F	55	N	右顎がカクカクする	Y, 3a	右下顎頭低形成, 下顎偏位 カリエス、変形性斜頭
11	2018/1/5	T.S	M	55	上肢障害	N	N	歯周炎
12	2018/1/5	M.I	M	58	聴覚障害(重症)	歯科治療になかなか 行けない	N	開口障害、口裂狭小、う歯多数
13	2018/11/30	K.K	F	57	聴覚障害	かみ合わせがおかしい、 顎がおかしい	Y, 4	開口障害、口裂狭小、う歯多数、 歯周炎、右下顎頭変形、 下顎骨骨髄炎
14	2019/1/18	R.T	F	55	上肢障害	歯痛	Y	欠損歯列、顎関節可動制限

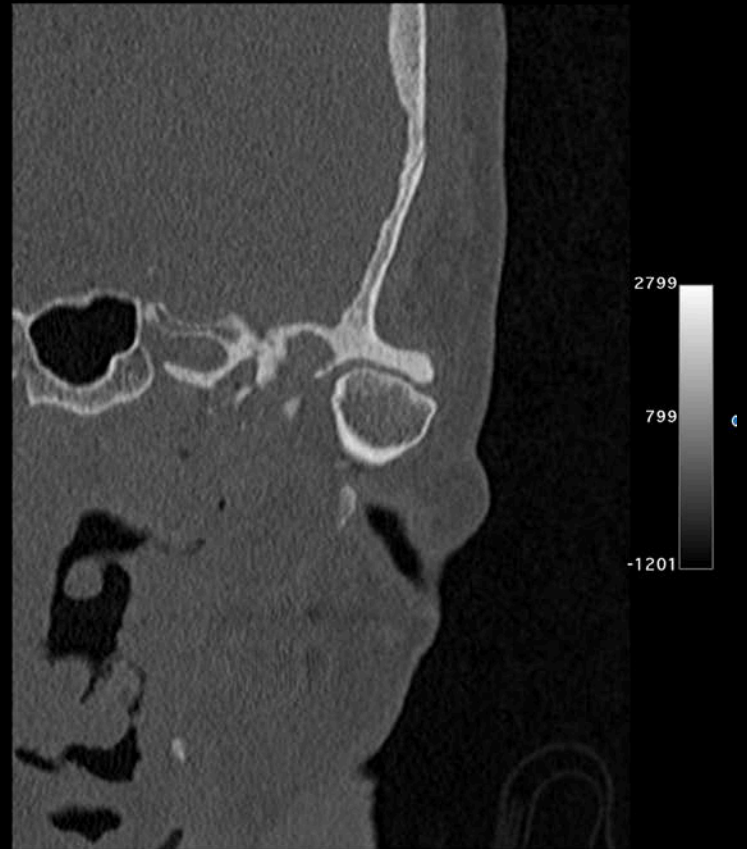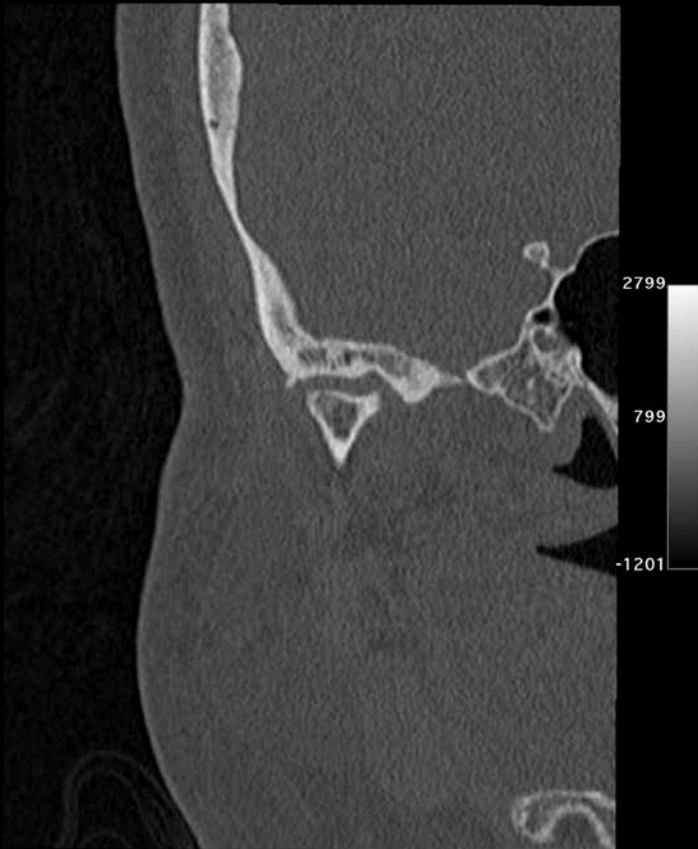# Case 13: K.K. 53Y F



# Case 13: K.K. 53Y F



# Case 13: K.K. 53Y F

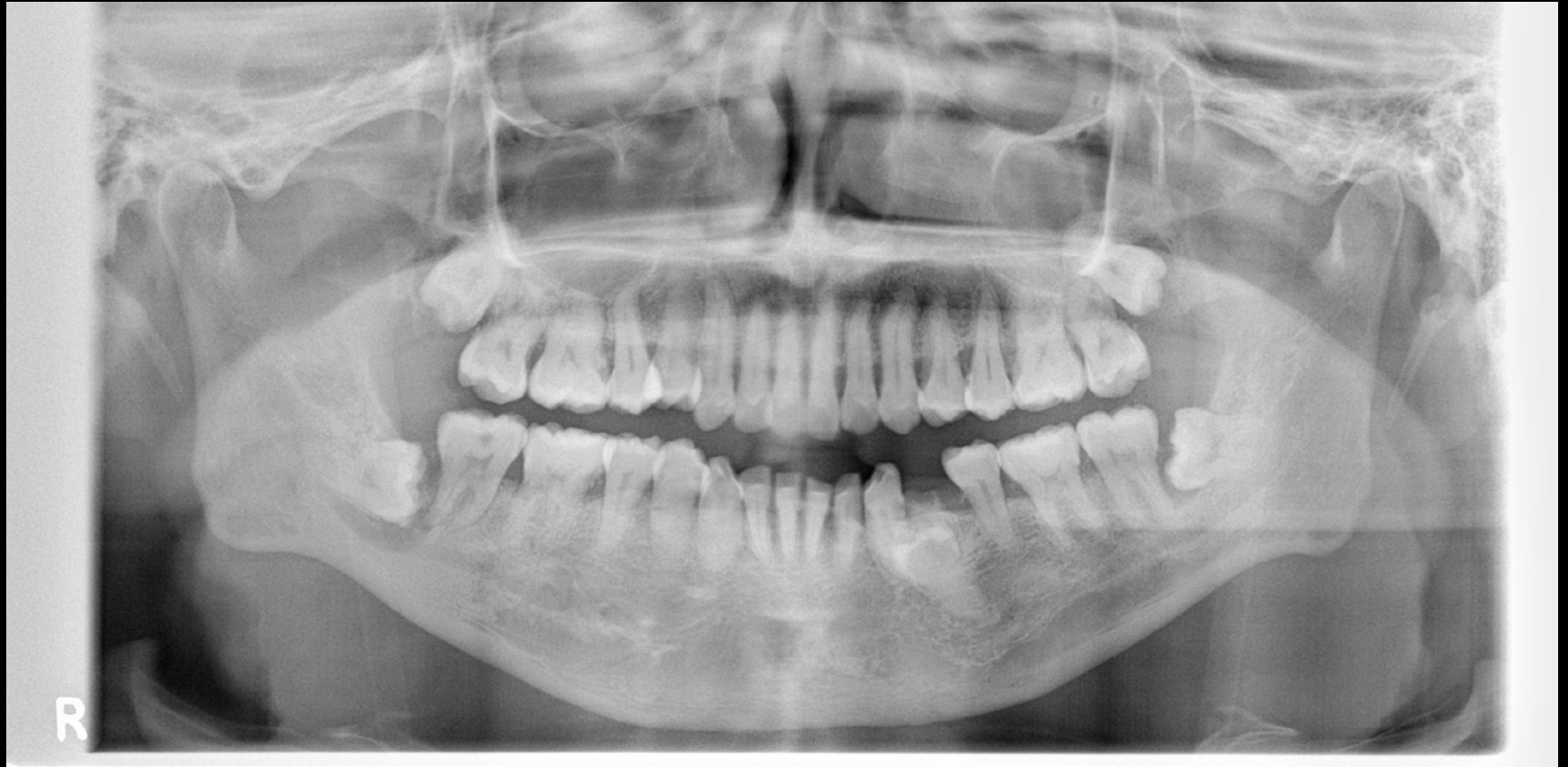



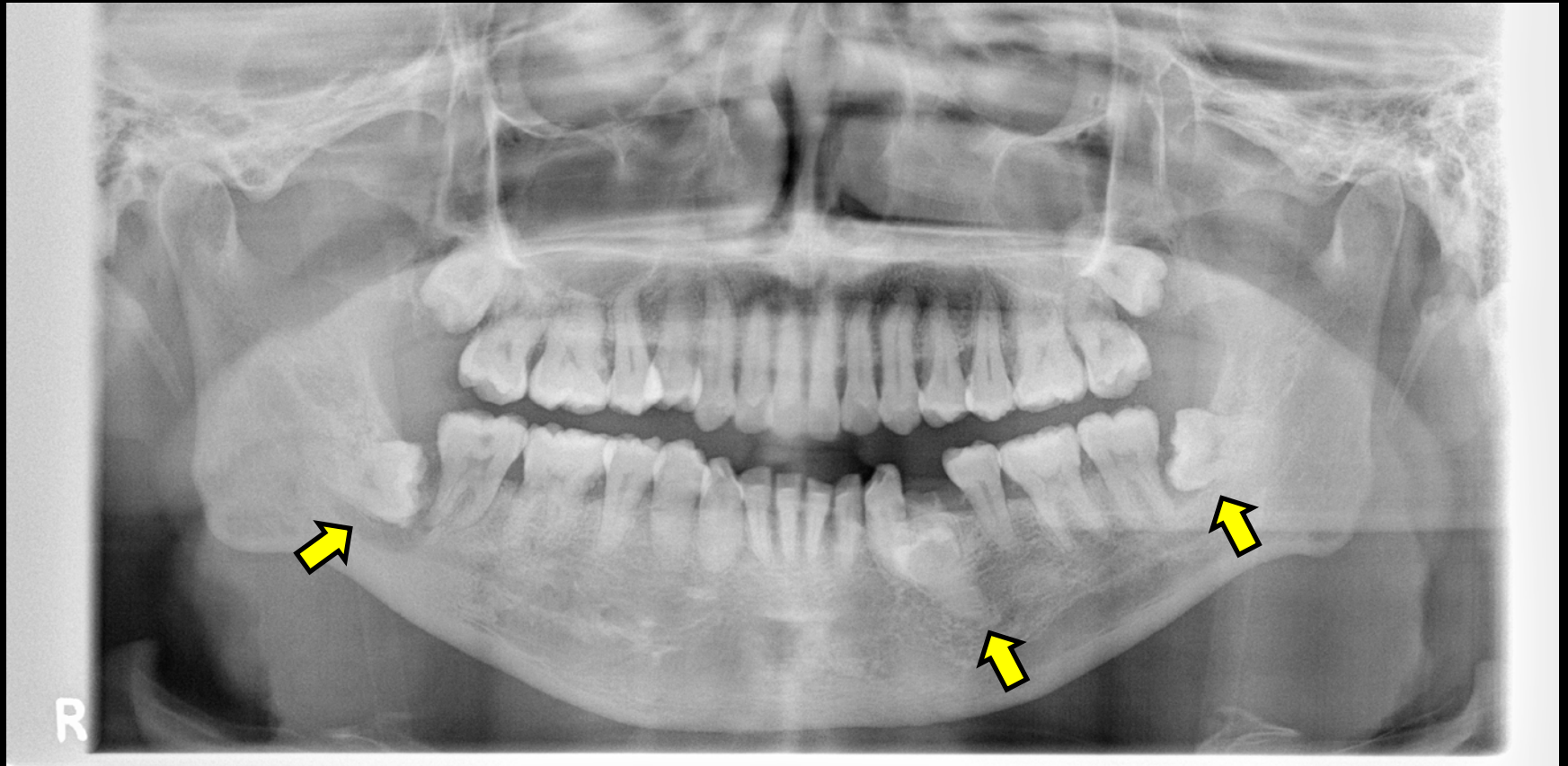
# 当科で行われた検診

	検診日	名前	性別	受診時年齢	障がい部位	歯科的 主訴	顎関節症状	備考
1	2016/10/21	A.N	F	54	上肢障害	顎がガクガクする	Y, 3a	両側TMD, 下顎頭に骨穿孔、 下顎隆起
2	2016/11/18	M.K	F	54	上肢障害	顎がガクガクする	Y, 3b	C2本,
3	2017/1/27	N.K	M	54	聴覚障害	開口障害	Y, 3b	両側TMD, 陳旧性CL
4	2017/1/27	K.K	M	54	上肢障害	顎がガクガクする	Y, 3a	左側TMD, 口蓋隆起
5	2017/1/27	H.O	M	54	上肢障害、ワレンベルク症 候群、嚥下障害	N	N	小顎症、歯に着色
6	2017/10/13	K.O	M	55	聴覚障害	開口障害	N	右側筋突起過長症
7	2017/10/13	K.K	M	55	N	右下の歯痛	N	TCH, 歯根破折、インプラント
8	2017/11/10	T.E	M	55	N	奥歯の痛み	N	歯周炎、智歯周囲炎、 オトガイ神経知覚鈍麻
9	2017/12/15	A.I	M	56	聴覚障害	N	N	上顎洞炎手術？
10	2017/12/15	S.Y	F	55	N	右顎がカクカクする	Y, 3a	右下顎頭低形成, 下顎偏位 カリエス、変形性斜頭
11	2018/1/5	T.S	M	55	上肢障害	N	N	歯周炎
12	2018/1/5	M.I	M	58	聴覚障害(重症)	歯科治療になかなか 行けない	N	開口障害、口裂狭小、う歯多数
13	2018/11/30	K.K	F	57	聴覚障害	かみ合わせがおかしい、 顎がおかしい	Y, 4	開口障害、口裂狭小、う歯多数、 歯周炎、右下顎頭変形、 下顎骨骨髓炎
14	2019/1/18	R.T	F	55	上肢障害	歯痛	Y	欠損歯列、顎関節可動制限

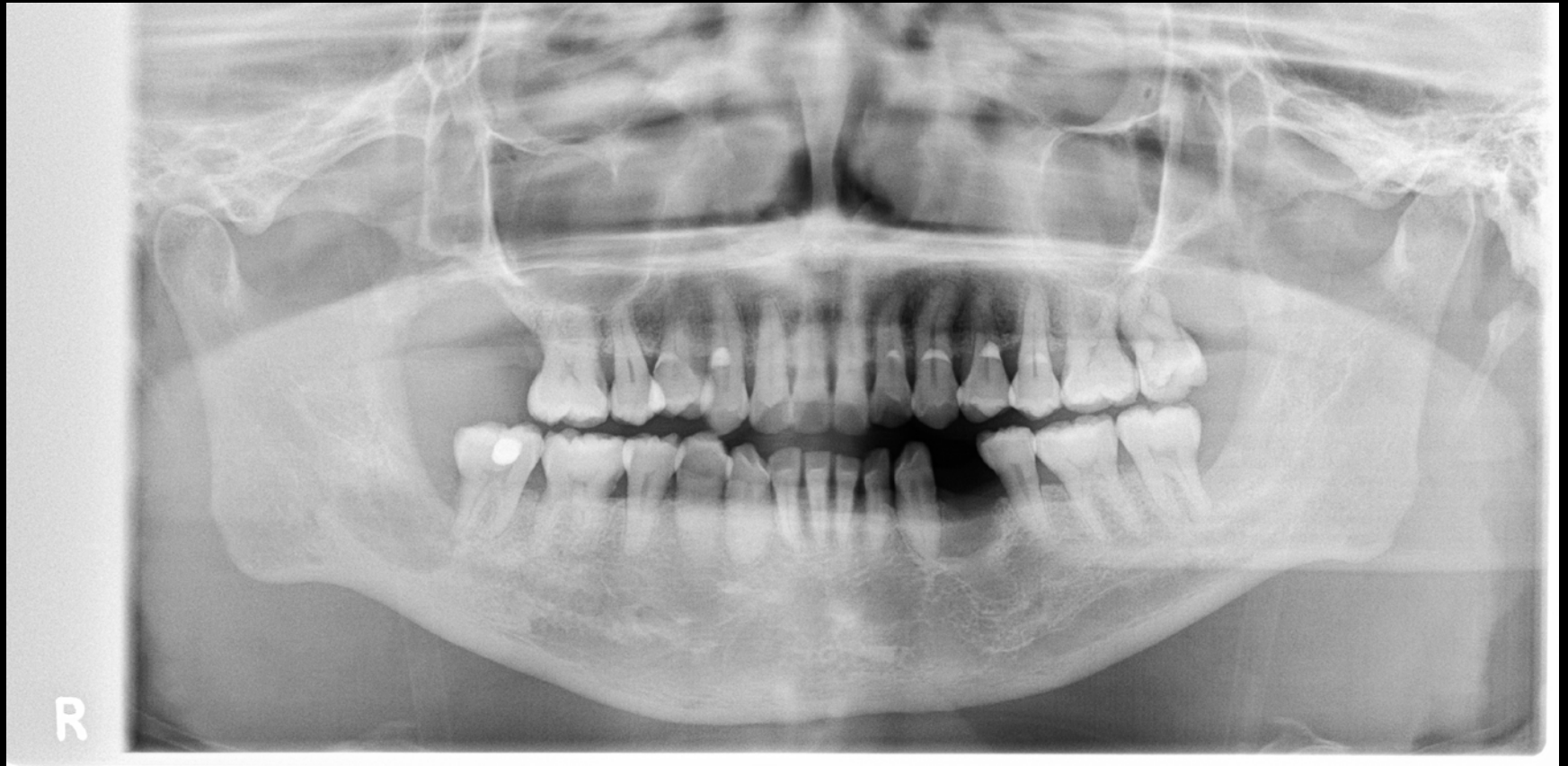# Case 8: T.E. 55Y M



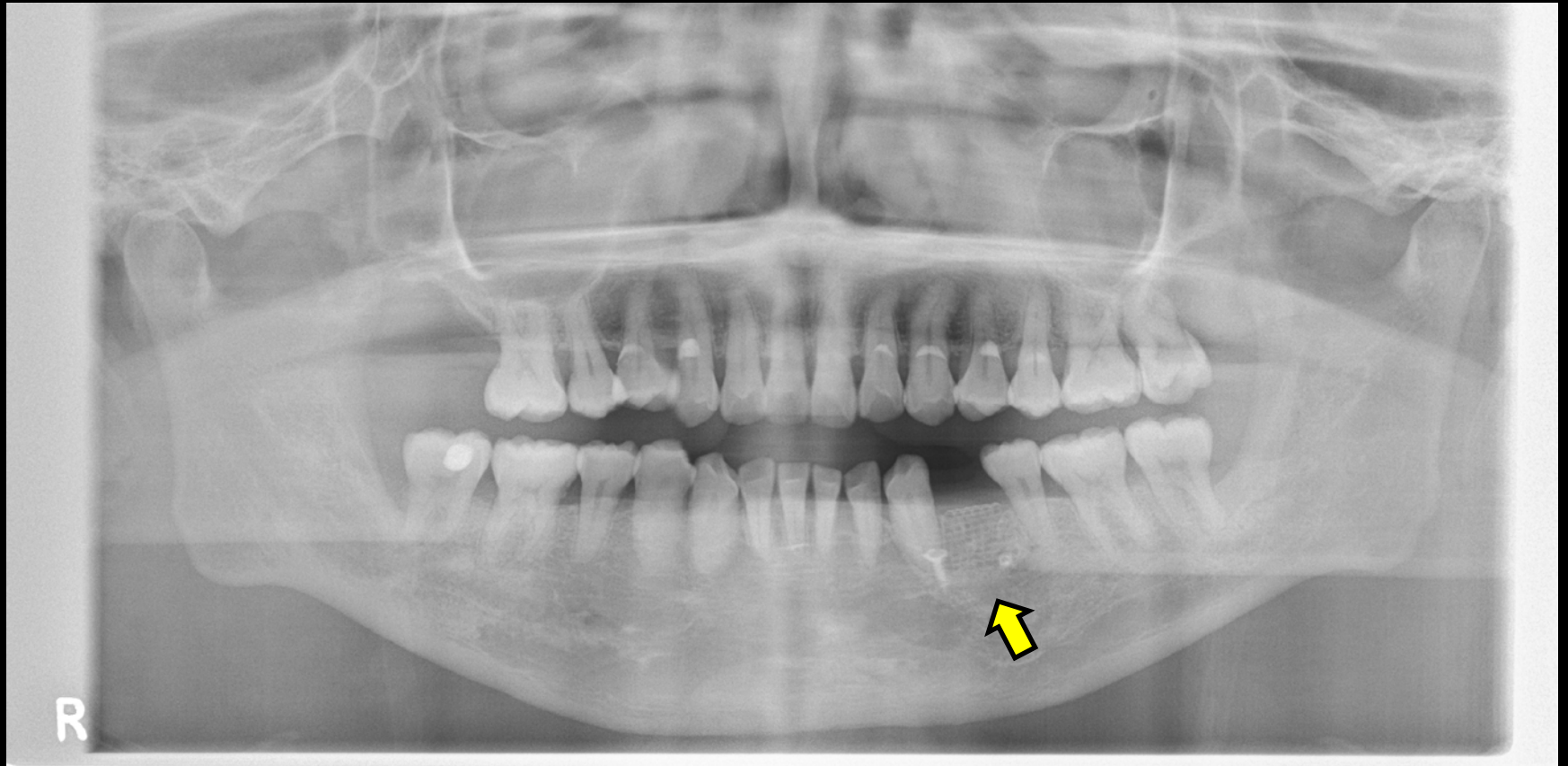
# Case 8: T.E. 55Y M



# Case 8: T.E. 55Y M



# Case 8: T.E. 55Y M



## 検診の結果, (根拠はないが) 漠然と感じたこと

1. う蝕(むし歯)が多い. → 必ずしもそうとは言えない
2. 歯に実質欠損がある. → 必ずしもそうとは言えない
3. 歯周炎に罹患している. → 必ずしもそうとは言えない
4. 残存歯が少ない. → 必ずしもそうとは言えない
5. 舌, 口唇などの口腔粘膜に炎症がある → そうではない
6. 下顎骨の形態異常 → ありそうである
7. 開口障害, 関節雑音など顎関節異常 → ありそうである