

寛骨臼側にも骨壊死を認めたステロイド関連特発性大腿骨頭壊死症の一例

山崎 和大、藤井 裕之、武藤 正記

(小郡第一総合病院 整形外科)

徳重 厚典、今釜 崇、中島 大介、坂井 孝司 (山口大学大学院医学系研究科 整形外科)

安藤 渉

(大阪大学大学院医学系研究科 運動器医工学治療学)

寛骨臼側にも骨壊死を認めたステロイド関連特発性大腿骨頭壊死症の一例を経験したので報告する。44 歳女性で急性リンパ性白血病に対しステロイド全身投与歴がある。約 2 年前より両股関節痛が出現し、単純 X 線像にて両側大腿骨頭に帯状硬化像を、また MRI T1 強調像で band 像を認め、右 type C2、stage 2、左 type C2、stage 3A と判定した。さらに MRI T1 強調像で両寛骨臼にも骨頭と同様の所見を認めた。左 THA を施行し、大腿骨頭及び寛骨臼の病理標本にて骨壊死所見を確認した。

1. 研究目的

特発性大腿骨頭壊死症(ONFH)において寛骨臼側にも骨壊死を認める症例は稀である。寛骨臼側にも骨壊死を認めた、ステロイド関連特発性大腿骨頭壊死症の一例を経験したので報告する。

2. 症例提示

症例は 44 歳女性。主訴は両股関節痛で、約 2 年前より誘因なく左優位に両股関節痛が出現し、徐々に増悪傾向のため近医整形外科より当科へ紹介となった。

既往に急性リンパ性白血病があり、ステロイド全身投与および骨髄移植を施行され、当科初診時は寛解状態であった。ステロイド全身投与歴としては、投与期間は約 5 ヶ月、PSL 換算で一日平均投与量 55.0mg、開始投与量 94.2mg、総投与量 8863mg であった。

初診時現症は、身長 156.5cm、体重 57.6kg、BMI 23.5m/s²。両股関節に歩行時痛、左股関節に安静時痛、夜間痛があり、歩行は跛行が著明で 1 本杖を使用し、階段昇降は疼痛のため不可能であった。可動域(右/左)は屈曲 130°/110°、外転 45°/30°、外旋 40°/10°、内旋 25°/10°と左股関節で軽度の制限を認め、左股関節で Patrick test、Trendelenburg sign が陽性であった。JOA score は右 79 点、左 38 点であった。

単純レントゲンでは右 Stage 2、左 Stage 3A、MRI では両側とも T1WI で骨頭に帯状低信号域を認め、両側とも Type C1 と判定した(図 1-3)。また両寛骨臼側にも骨頭側と同様に T1WI で高信号域を取り巻く低信号域を認めた(図 3)。両膝関節には MRI で明らかな異常信号域は認めなかった。

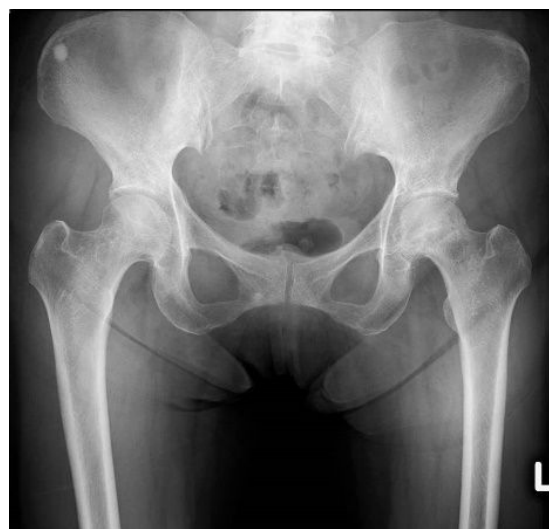

図 1. 股関節正面単純 X 線像

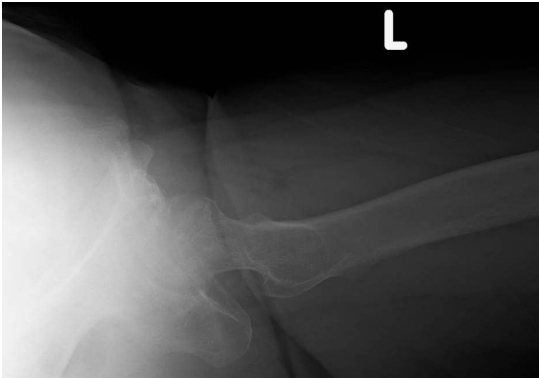
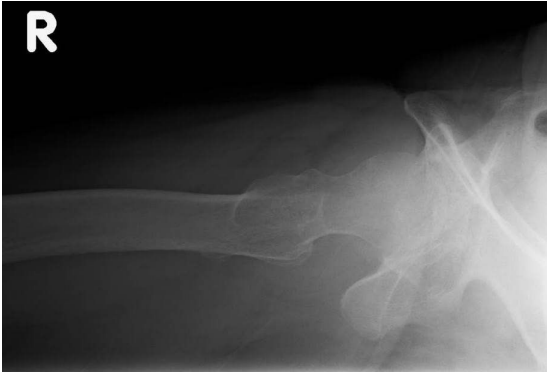
図 2. 両股関節単純 X 線ラウエンスタイン像

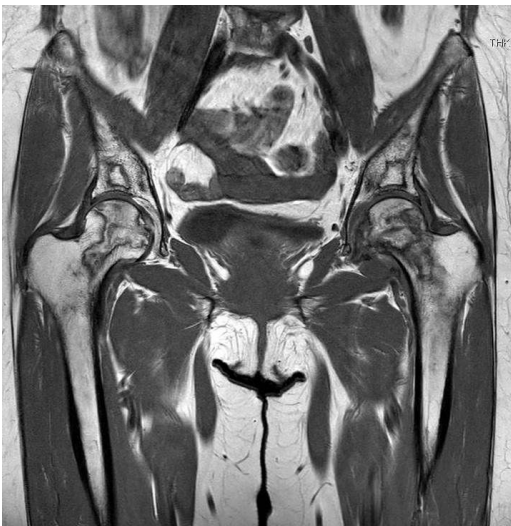

図 3. 股関節単純 MRI T1 強調像

3. 術中所見、臨床経過

保存治療でも疼痛の改善に乏しく、初診から9ヶ月後に後方アプローチで左 THA を施行した (Zimmer-Biomet 社、Osseo Ti cup + Taperloc stem)。寛骨臼側、大腿骨側ともにインプラントの固定性は良好であった。骨頭は荷重面の関節軟骨が剥離し、軟骨下骨は圧潰していた。寛骨臼側は荷重部の関節軟骨は変性していた。

術後 7 か月経過し、単純レントゲン上、明らかな

sinking や migration は認めていない。患側に疼痛なく、独歩も安定して可能であり、術後経過は良好である。

4. 病理所見

骨頭側は関節近傍および壊死域で、empty lacunae を呈する骨梁とその周囲に好酸球性の debris を認め、典型的な骨壊死所見を認め、修復域では empty lacunae を呈する骨梁の周囲に添加骨形成を認めた(図 4-5)。

寛骨臼側においても、empty lacunae を呈する壊死骨梁とそれを取り巻く添加骨形成を認め、その周囲には骨髓壊死を呈する壊死組織が存在しており、骨頭と同様に典型的な骨壊死所見を認めた(図 6)。

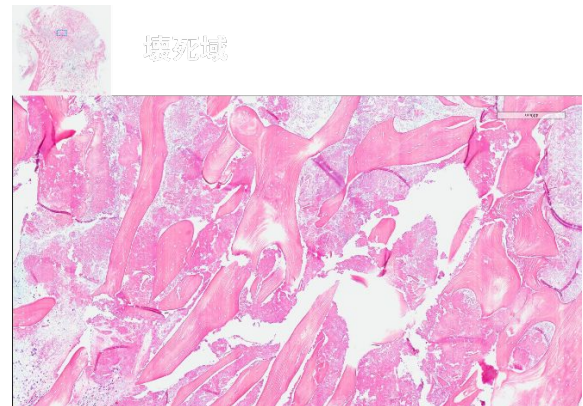

図 4. 大腿骨頭病理組織画像(壊死域)

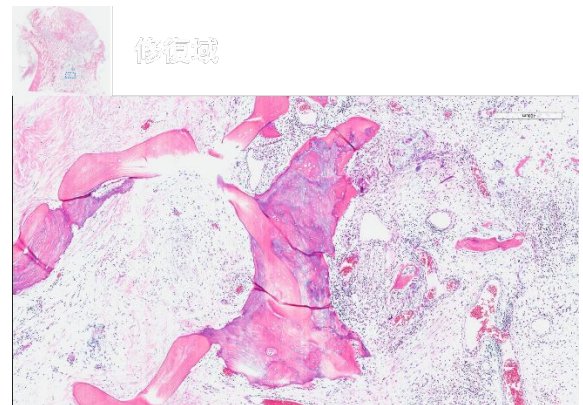


図 5. 大腿骨頭病理組織画像(修復域)

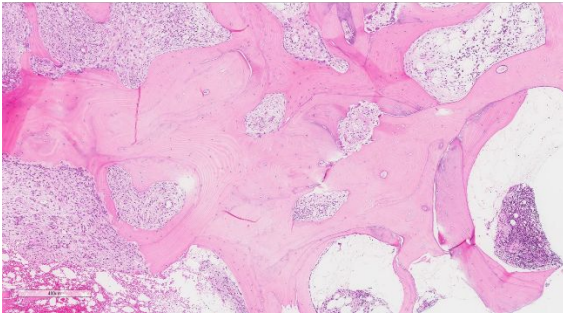


図 6. 寛骨臼病理組織画像

本症例では、厚労省特発性大腿骨頭壊死症調査研究班診断基準のうち、単純レントゲン所見の2項目およびMRI、病理所見の計4項目が該当し、大腿骨頭壊死と確定診断可能である。さらに寛骨臼側のみを対象とした場合においても、MRI および病理所見の2項目を満たし、寛骨臼の骨壊死とも診断可能と考えた。

また同診断基準には特発性大腿骨頭壊死症の除外診断も含まれており、その中に本症例と同様に寛骨臼側にもMRIで異常信号域を示す疾患として骨端異形成症が記載されている。実際に、骨端異形成症を特発性大腿骨頭壊死症と誤診したと思われる報告もあり、注意を要する疾患である¹⁾。しかし、本症例では病理所見で典型的な骨壊死を呈していること、MRIのT1強調画像で骨頭と同様に帯状低信号域を呈していることが特徴として挙げられる。

同様の報告は非常に少なく、渉猟し得た限りではFinkらの報告のみであった²⁾。Finkらは179名の非外傷性大腿骨頭壊死症患者の単純レントゲンおよびMRIを後ろ向きに調査し、17名22股で寛骨臼側にも信号変化を認めた。その内訳はステロイド性8名、アルコール性2名、狭義の特発性が7名であった。このうち、4名で病理学的にも骨壊死を確認したと報告している。

5. 結語

寛骨臼側にも骨壊死所見を認めたステロイド関連特発性大腿骨頭壊死の一例を報告した。稀ではあるが、寛骨臼側にも病理所見として骨壊死を呈する症例は存在すると考える。

6. 研究発表

1. 論文発表
なし
2. 学会発表
なし

7. 知的所有権の取得状況

1. 特許の取得
なし
2. 実用新案登録
なし
3. その他
なし

8. 参考文献

- 1) Liu YF, Chen WM, Lin YF, Yang RC, Lin MW, Li LH, Chang YH, Jou YS, Lin PY, Su JS, Huang SF, Hsiao KJ, Fann CS, Hwang HW, Chen YT, Tsai SF. Type II Collagen Gene Variants and Inherited Osteonecrosis of the Femoral Head. *The NEW ENGLAND JOURNAL of MEDICINE*. 2005; 352(22):2294-2301.
- 2) Fink B, Assheuer J, Enderle A, Schneider T, Rütther W. Avascular osteonecrosis of the acetabulum. *Skeletal Radiology*. 1997; 26: 509-16.