

# 特発性大腿骨頭壊死症における MRI axial 像所見の検討

池村 聡、本村 悟朗、福士 純一、濱井 敏、藤井 政徳、中島 康晴  
(九州大学大学院医学研究院 整形外科)

体軸に平行な MRI axial 像(以下 Axial)と頸部軸に平行な MRI axial 像(以下 Oblique axial)両方施行した、特発性大腿骨頭壊死症例 10 例 16 股における、後方壊死境界部の比較検討を行った。Axial での骨頭前後径に対する後方健全域は平均 51.1%、Oblique axial の平均は 36.2%であり有意差を認め(P=0.0008)、16 股中 15 股(94%)で Axial に比し Oblique axial で後方健全域は減少していた。また、Oblique axial の後方壊死境界部と近似する Axial のスライスを検討した結果、平均 8mm 近位のスライスが Oblique axial と近似していた。本研究結果から、骨切り術、特に大腿骨頭前方回転骨切り術を考慮した手術法決定の際には、Axial で後方健全域が広くても、Oblique axial での詳細な評価が必要であると考えられた。

## 1. 研究目的

特発性大腿骨頭壊死症の診断、壊死範囲同定には MRI が必須であり、両側同時に評価可能な coronal 像、axial 像が用いられることが多い。前後方向の壊死境界同定には axial 像が重要であるが、体軸を基準とした axial 像と頸部軸を基準とした axial 像では壊死境界に相違を認める。今回、両 axial 像で壊死境界の比較検討を行った。

## 2. 研究方法

2017 年 7 月～10 月までに体軸に平行な MRI axial 像(以下 Axial)と頸部軸に平行な MRI axial 像(以下 Oblique axial)両方施行した、特発性大腿骨頭壊死症例 10 例 16 股を対象とした。内訳は、男性 8 例 13 股、女性 2 例 3 股で、平均年齢 37 歳(21～54 歳)、ステロイド関連 5 例、アルコール関連 4 例、両方なしが 1 例であった。病期は、Stage 2: 3 股、3A: 10 股、3B: 3 股であり、病型は、Type B: 3 股、C1: 8 股、C2: 5 股であった。全例に X 線で帯状硬化像を認めた。

後方健全域測定(図 1)。Axial は骨頭中央もしくは上下 1 スライスの中で後方壊死部が最も広いスライスで評価、Oblique axial は頸部軸中央スライスで評価した。評価画像は T1: 5 股、脂肪抑制 T2: 2 股、造影 T1: 9 股であり、スライス厚は、3mm: 2 股、4mm: 10 股、5mm: 4 股であった。

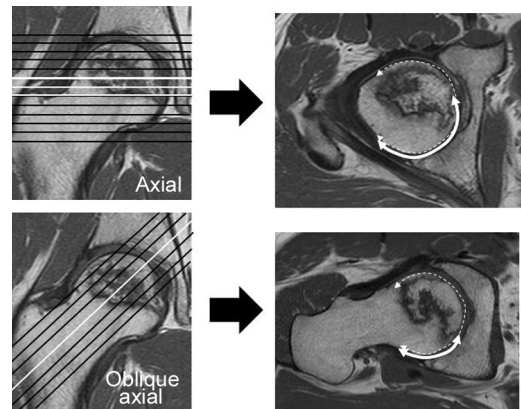


図 1. 後方健全域/骨頭前後径の比(%)で算出

## 3. 研究結果

後方健全域は、Axial 平均 51.1%(27.3～85.1%)、Oblique axial 平均 36.2%(22.1～79.2%)であり、16 股中 15 股(94%)で Axial に比し Oblique axial で後方健全域は減少していた(P = 0.0008, Wilcoxon signed-rank test)。

Oblique axial の後方壊死境界部と近似する Axial のスライスは、骨頭中央(or 上下 1 スライス)の 1 スライス上が 4 股、2 スライス上が 8 股、3 スライス上が 4 股であり、スライス厚を考慮すると、平均 8mm 近位のスライスが Oblique axial と近似していた。

#### 4. 考察

本研究では、Axial での後方健常域は、Oblique axial で有意に低下するという結果であった。この相違は、骨壊死が骨頭上方から前方にかけて好発する事に起因すると考えられた。Oblique axial は頸部軸を基準としたスライスであるため、上方の壊死部も描出されるが、Axial での骨頭中央付近のスライスでは上方部は描出されないため、後上方の壊死部が評価出来ていない可能性が示唆された。

本研究対象は、平均年齢 37 歳と比較的若年であり、紹介元初診時の Axial 所見では 16 股中 15 股 (94%) が後方健常域 1/3 以上の前方回転骨切り術の適応<sup>1)</sup>であり、骨切り術を考慮され紹介された可能性がある。しかし、当科で Oblique axial で再評価すると、適応症例は 16 股中 5 股 (31%) にまで減少していた。手術法決定の際には、Axial で後方健常域が広くても、Oblique axial で正確に評価する必要があり、また、Oblique axial 像の重要性が広く伝われば、複数回の MRI 撮影が不要となり、回転骨切りの適応のある症例では、手術までの時間短縮に繋がる可能性があると考えられた。

#### 5. 結論

Axial と Oblique axial における後方壊死境界部の比較検討を行った結果、Axial (骨頭中央もしくは上下 1 スライス) での後方健常域は平均 51.1%、Oblique axial (頸部軸中央) の平均は 36.2%と有意差を認め、16 股中 15 股 (94%) で Axial に比し Oblique axial で後方健常域は減少していた。

前方回転骨切り術を考慮する場合、Axial で後方健常域が広くても、Oblique axial 像で詳細に評価する必要がありと考えられた。

#### 6. 研究発表

##### 1. 論文発表

- 1) Ikemura S, et al. The depth of the low-intensity band on the T1-weighted MR image is useful for distinguishing subchondral insufficiency fracture from osteonecrosis of the collapsed femoral head. Arch Orthop Trauma Surg. 2018;138:1053-1058.
- 2) 池村聡、他. 特発性大腿骨頭壊死症における MRI axial 像所見の検討. Hip Joint 2019; 45:

528-530.

##### 2. 学会発表

- 1) Ikemura S, Yamamoto T, Motomura G, Utsunomiya T, Nakashima Y. The Utility of Contrast-enhanced MR Imaging for Precise Assessment of Necrotic Area in Patients with Osteonecrosis of the Femoral Head. 2017 Annual Meeting of the Orthopaedic Research Society (March 19-22, 2017, San Diego, CA, USA).
- 2) 池村聡、他: 特発性大腿骨頭壊死症における MRI axial 像所見の検討: 第 45 回日本股関節学会学術集会. 名古屋. 2018.10.26

#### 7. 知的所有権の取得状況

##### 1. 特許の取得

なし

##### 2. 実用新案登録

なし

##### 3. その他

なし

#### 8. 参考文献

- 1) Sugioka Y, Katsuki I, Hotokebuchi T. Transtrochanteric rotational osteotomy of the femoral head for the treatment of osteonecrosis. Follow-up statistics. Clin Orthop Relat Res. 1982;169:115-26.