

巨大リンパ管奇形(頸部顔面病変)

○ 概要

＜余白＞
 やや狭い
 上下:25.4mm 左右:19.05mm
 ＜フォントについて＞
 タイトル:MSP ゴシック 14pt
 本文:MSP ゴシック 10.5pt

1. 概要

巨大リンパ管奇形は先天性に発症する巨大腫瘍性のリンパ管形成異常である。リンパ管奇形(リンパ管腫)は大小のリンパ嚢胞を中心に構成される腫瘍性病変で、多くの場合病変の範囲拡大や離れた部位の新たな出現はない。血管病変を同時に有することもあり、診断・治療に注意を要する。生物学的には良性であるが、特に病変が大きく広範囲に広がるものは難治性で、機能面のみならず整容面からも患者のQOLは著しく制限される。全身どこにでも発生しうるが、特に頭頸部に多く、縦隔、腋窩、腹腔・後腹膜内、四肢、**体幹**に発生する。病変内のリンパ嚢胞の大きさや発生部位により主に外科的切除と硬化療法が選択されるが、完治はほぼ不可能で、出生直後から生涯にわたる長期療養を必要とする。

2. 原因

胎生期のリンパ管形成異常により生じた病変と考えられている。発生原因は明らかでない。

3. 症状

ほとんどの場合症状は出生時から出現する。頸部・舌・口腔病変で中下咽頭部での上気道狭窄、縦隔病変で気管の狭窄による呼吸困難の症状を呈し、多くにおいて気管切開を要する。舌・口腔・鼻腔・顔面病変では摂食・嚥下困難、上下顎骨肥大、骨格性閉口不全、閉塞性睡眠時無呼吸、構音機能障害を来す。眼窩・眼瞼病変では開瞼・閉瞼不全、眼球突出・眼位異常、視力低下を呈し、眼窩内出血・感染などにより失明に至ることもある。耳部病変では外耳道閉塞、中耳炎、内耳形成不全などにより聴力障害・平衡感覚障害などを来す。皮膚や粘膜にリンパ管病変が及ぶ場合は集簇性丘疹がカエルの卵状を呈し(いわゆる限局性リンパ管腫)、リンパ瘻・出血・感染を繰り返す。顔面巨大病変では腫瘍形成・変色・変形により高度の醜状を呈し、社会生活への適応を生涯にわたり制限される。腹部病変では、内出血・感染などに加えて、消化管閉塞症状、慢性腹痛、摂食・嚥下困難、貧血、乳び腹水、低タンパク、浮腫など、他部位の病変とは異なる症状も呈する。どの部位の病変においても、経過中に内部に感染や出血を起こし、急性の腫脹・炎症を繰り返す。

4. 治療法

呼吸困難、摂食障害、感染などの各症状に対しては状態に応じて対症的に治療する。リンパ管奇形(リンパ管腫)自体の治療の柱は外科的切除と硬化療法であり、多くの場合この組み合わせで行われる。硬化療法にはOK-432、ブレオマイシン、アルコール、高濃度糖水、フィブリン糊等が用いられる。一般的にリンパ嚢胞の小さいものは硬化療法が効きにくい。抗癌剤、インターフェロン療法、ステロイド療法などの報告があり、プロプラノロール、mTOR阻害剤、サリドマイド等が国外を中心として治療薬として検討されているが効果は証明されていない。巨大リンパ管奇形は、現時点でいずれの治療法を用いても完治は困難である。

5. 予後

巨大病変で広範囲かつ浸潤性の分布を示す場合、原疾患のみで死に至ることは稀であるが、治療には抵抗性で、部位毎に異なる持続的機能的障害(呼吸障害、摂食・嚥下障害、視力障害、聴覚障害、消化管通過障害、腹満、四肢の運動障害など)のみならず、内出血、**持続潰瘍、感染などを呈し、整容面(高度醜状)からも大きな**

障害を生じ、出生直後から生涯にわたり療養を要する。巨大病変では、有効な治療法がないため、症状は生涯にわたって継続する。

○ 要件の判定に必要な事項

1. 患者数
約 ~~600~~800 人
2. 発病の機構
不明(遺伝性はなく、リンパ管の発生異常と考えられている。)
3. 効果的な治療法
未確立
4. 長期の療養
必要(療養の多くの場合出生直後から長期に渡る。)
5. 診断基準
あり(研究班作成、学会承認の診断基準あり)
6. 重症度分類
 - ①～④のいずれかを満たすものを対象とする。
 - ① modified Rankin Scale (mRS)、食事・栄養、呼吸の評価スケールを用いて、いずれかが3以上。
 - ② 聴覚障害: 高度難聴以上。
 - ③ 視覚障害: 良好な方の眼の矯正視力が0.3未満。
 - ④ 以下の出血、感染に関するそれぞれの評価スケールを用いて、いずれかが3以上。

○ 情報提供元

平成26-28年度「難治性血管腫・血管奇形・リンパ管腫・リンパ管腫症および関連疾患についての調査研究」
研究代表者 聖マリアンナ医科大学放射線医学講座病院教授 三村秀文

平成21-23年度「日本におけるリンパ管腫患者(特に重症患者の長期経過)の実態調査及び治療指針の作成に関する研究」研究代表者、平成24-25年度「小児期からの消化器系希少難治性疾患群の包括的調査研究とシームレスなガイドライン作成」、平成26年度「小児期からの希少難治性消化管疾患の移行期を包含するガイドラインの確立に関する研究班」、平成26年度「小児呼吸器形成異常・低形成疾患に関する実態調査および診療ガイドライン作成に関する研究班」研究分担者 慶應義塾大学小児外科講師 藤野明浩

平成29年度 難治性疾患政策研究事業「難治性血管腫・血管奇形・リンパ管腫・リンパ管腫症および関連疾患についての調査研究班」研究代表者 福岡大学医学部 形成外科学・創傷再生学講座 教授 秋田定伯

平成29年度 難治性疾患政策研究事業「小児期から移行期・成人期を包括する希少難治性慢性消化器疾患の医療政策に関する研究」研究代表者 九州大学大学院医学研究院 小児外科 教授 田口智章

平成29年度 難治性疾患政策研究事業「先天性呼吸器・胸郭形成異常疾患に関する診療ガイドライン作成ならびに診療体制の構築・普及に関する研究」研究代表者 大阪母子医療センター 小児外科 主任部長 臼井規朗

<診断基準>

巨大リンパ管奇形の診断は、(I)脈管奇形診断基準に加えて、後述する(II)細分類診断基準にて巨大リンパ管奇形と診断されたものを対象とする。鑑別疾患は除外する。

(I)脈管奇形(血管奇形及びリンパ管奇形)診断基準

血管あるいはリンパ管の異常な拡張・吻合・集簇など、構造の異常から成る病変で、理学的所見、画像診断あるいは病理組織にてこれを認めるもの。

本疾患には静脈奇形(海綿状血管腫)、動静脈奇形、リンパ管奇形(リンパ管腫)、リンパ管腫症・ゴーハム病、毛細血管奇形(単純性血管腫・ポートワイン母斑)及び混合型脈管奇形(混合型血管奇形)が含まれる。

鑑別診断

1. 血管あるいはリンパ管を構成する細胞等に腫瘍性の増殖がある疾患

例)乳児血管腫(イチゴ状血管腫)、血管肉腫など

2. 明らかな後天性病変

例)一次性静脈瘤、二次性リンパ浮腫、外傷性・医原性動静脈瘻、動脈瘤など

(II)細分類

①巨大リンパ管奇形診断基準

生下時から存在し、以下の1、2、3、4の全ての所見を認める。ただし、5の(a)又は(b)又は(c)の補助所見を認めることがある。巨大の定義は患者の手掌大以上の大きさとする。手掌大とは、患者本人の指先から手関節までの手掌の面積をさす。

1. 理学的所見

圧迫により変形するが縮小しない腫瘍性病変を認める。

2. 画像所見

超音波検査、CT、MRI等で、病変内に大小様々な1つ以上の嚢胞様成分が集簇性もしくは散在性に存在する腫瘍性病変として認められる。嚢胞内部の血流は認めず、病変が患者の手掌大以上である。

3. 嚢胞内容液所見

リンパ(液)として矛盾がない。

4. 除外事項

奇形腫、静脈奇形(海綿状血管腫)、被角血管腫、他の水疱性・嚢胞性疾患(ガマ腫、正中頸嚢胞)等が否定されること。

単房性巨大嚢胞のみからなるものは対象から除外。

5. 補助所見

(a)理学的所見

・深部にあり外観上明らかでないことがある。

- ・皮膚や粘膜では丘疹・結節となり、集簇シカエルの卵状を呈することがあり、ダーモスコピーにより嚢胞性病変を認める。
- ・経過中病変の膨らみや硬度は増減することがある。
- ・感染や内出血により急激な腫脹や疼痛を来すことがある。
- ・病変内に毛細血管や静脈の異常拡張を認めることがある。

(b)病理学的所見

肉眼的には、水様ないし乳汁様内容液を有し、多嚢胞状又は海綿状断面を呈する病変。組織学的には、リンパ管内皮によって裏打ちされた大小さまざまな嚢胞状もしくは不規則に拡張したリンパ管組織よりなる。腫瘍性の増殖を示す細胞を認めない。

(c)嚢胞内容液所見

嚢胞内に血液を混じることがある。

特記事項

上記のリンパ管病変が明らかに多発もしくは浸潤拡大傾向を示す場合には、リンパ管腫症・ゴーハム病と診断する。

<重症度分類>

①～④のいずれかを満たすものを対象とする。

①modified Rankin Scale (mRS)、食事・栄養、呼吸のそれぞれの評価スケールを用いて、いずれかが3以上を対象とする。日本版modified Rankin Scale (mRS) 判定基準書

modified Rankin Scale

参考にすべき点

0	まったく症候がない	自覚症状及び他覚徴候がともにない状態である
1	症候はあっても明らかな障害はない: 日常の勤めや活動は行える	自覚症状及び他覚徴候はあるが、発症以前から行っていた仕事や活動に制限はない状態である
2	軽度の障害: 発症以前の活動が全て行えるわけではないが、自分の身の回りのことは介助なしに行える	発症以前から行っていた仕事や活動に制限はあるが、日常生活は自立している状態である
3	中等度の障害: 何らかの介助を必要とするが、歩行は介助なしに行える	買い物や公共交通機関を利用した外出などには介助を必要とするが、通常歩行、食事、身だしなみの維持、トイレなどには介助を必要としない状態である
4	中等度から重度の障害: 歩行や身体的要求には介助が必要である	通常歩行、食事、身だしなみの維持、トイレなどには介助を必要とするが、持続的な介護は必要としない状態である
5	重度の障害: 寝たきり、失禁状態、常に介護と見守りを必要とする	常に誰かの介助を必要とする状態である
6	死亡	

日本脳卒中学会版

食事・栄養 (N)

0. 症候なし。

1. 時にむせる、食事動作がぎこちないなどの症候があるが、社会生活・日常生活に支障ない。
2. 食物形態の工夫や、食事時の道具の工夫を必要とする。
3. 食事・栄養摂取に何らかの介助を要する。
4. 補助的な非経口的栄養摂取(経管栄養、中心静脈栄養など)を必要とする。
5. 全面的に非経口的栄養摂取に依存している。

呼吸 (R)

0. 症候なし。

1. 肺活量の低下などの所見はあるが、社会生活・日常生活に支障ない。
2. 呼吸障害のために軽度の息切れなどの症状がある。
3. 呼吸症状が睡眠の妨げになる、あるいは着替えなどの日常生活動作で息切れが生じる。
4. 喀痰の吸引あるいは間欠的な換気補助装置使用が必要。
5. 気管切開あるいは継続的な換気補助装置使用が必要。

②聴覚障害: 以下の3高度難聴以上

025dBHL 未満(正常)

125dBHL以上40dBHL未満(軽度難聴)

240dBHL以上70dBHL未満(中等度難聴)

370dBHL以上90dBHL未満(高度難聴)

490dBHL以上(重度難聴)

※500、1000、2000Hzの平均値で、聞こえが良い耳(良聴耳)の値で判断。

③視覚障害: 良好な方の眼の矯正視力が0.3未満。

④下の出血、感染に関するそれぞれの評価スケールを用いて、いずれかが3以上を対象とする。

出血

1. ときおり出血するが日常の務めや活動は行える。
2. しばしば出血するが、自分の身の周りのことは医療的処置なしに行える。
3. 出血の治療ため一年間に数回程度の医療的処置を必要とし、日常生活に制限を生じるが、治療によって出血予防・止血が得られるもの。
4. 致死的な出血のリスクをもつもの、又は、慢性出血性貧血のため月一回程度の輸血を定期的に必要とするもの。
5. 致死的な出血のリスクが非常に高いもの。

感染

1. ときおり感染を併発するが日常の務めや活動は行える。
2. しばしば感染を併発するが、自分の身の周りのことは医療的処置なしに行える。
3. 感染・蜂窩織炎の治療ため一年間に数回程度の医療的処置を必要とし、日常生活に制限を生じるが、治療によって感染症状の進行を抑制できるもの。
4. 敗血症などの致死的な感染を合併するリスクをもつもの。
5. 敗血症などの致死的な感染を合併するリスクが非常に高いもの。

※診断基準及び重症度分類の適応における留意事項

1. 病名診断に用いる臨床症状、検査所見等に関して、診断基準上に特段の規定がない場合には、いずれの時期のものを用いても差し支えない（ただし、当該疾病の経過を示す臨床症状等であって、確認可能なものに限る。）。
2. 治療開始後における重症度分類については、適切な医学的管理の下で治療が行われている状態であって、直近6か月間で最も悪い状態を医師が判断することとする。
3. なお、症状の程度が上記の重症度分類等で一定以上に該当しない者であるが、高額な医療を継続することが必要なものについては、医療費助成の対象とする。

小児慢性特定疾病

2015年1月リンパ管腫は「慢性呼吸器疾患の1つ」として
小児慢性特定疾病指定された

2017年7月 難病申請時期にあわせて
疾患分類の見直しの機会あり
7月～10月 事務局と協議
10月 秋田班班会議で協議・承認

	旧分類	新分類
大分類	慢性呼吸器疾患	脈管奇形
細分類	リンパ管腫/リンパ管腫症	・リンパ管腫 ・リンパ管腫症
疾病の状態の程度	治療が必要な場合	治療が必要な場合

2018年4月¹¹⁾、分類改訂

TOP > 対象疾病 > 疾患群別一覧 > 脈管系疾患の疾患一覧 > 6. リンパ管腫



対象疾病

→ 診断手引き、医療意見書等のダウンロード

→ 脈管系疾患の疾患一覧に戻る

→ 疾患群別一覧に戻る

脈管系疾患 > 大分類: 脈管奇形

6

リンパ管腫

りんぱかんしゅ
lymphangioma

告示

番号:6
疾病名:リンパ管腫

概念・定義

リンパ管腫は主に小児（多くは先天性）に発生する大小のリンパ嚢胞を主体とした腫瘍性病変であり、生物学的には良性である。全身どこにでも発生しうるが、特に頭頸部や縦隔、腋窩に好発する。多くの症例では硬化療法や外科的切除等による治療が可能であるが、重症例はしばしば治療困難であり、気道閉塞などの機能的な問題や整容的な問題を抱えている。血管病変を同時に有することもある。近年国際的に普及しつつあるISSVA（International Society of Studying Vascular Anomaly, 国際血管奇形研究学会）分類においては脈管の一つとしてリンパ管奇形に含められている。これを受けて最近ではリンパ管腫を「リンパ管奇形」ととが增多している。英語名はlymphangioma、cystic or common lymphatic malformation、cystic hygroma。リンパ管腫を病変の一部に含む、より複雑な症候群がいくつか知られており（Klippel-Trenaunav 症候群な



PAGE TOP



Indications for tracheostomy in children with head and neck lymphatic malformation: analysis of a nationwide survey in Japan

Shigeru Ueno¹ · Akihiro Fujino² · Yasuhide Morikawa³ · Tadashi Iwanaka⁴ · Yoshiaki Kinoshita⁵ · Michio Ozeki⁶ · Shunsuke Nosaka⁷ · Kentaro Matsuoka⁸ · Noriaki Usui⁹

Received: 1 May 2018 / Accepted: 30 November 2018 / Published online: 18 February 2019
© Springer Nature Singapore Pte Ltd. 2019

Abstract

Purpose Airway obstruction caused by lymphatic malformation (LM) in the head and neck may require a tracheostomy. We present the results of our analysis of a nationwide survey on the indications for tracheostomy in children with head and neck LM.

Methods We analyzed data in relation to tracheostomy based on a questionnaire about 518 children with head and neck LM without mediastinal involvement.

Results Tracheostomy was performed for 43 of the 518 children. Most (32/43) of these children were younger than 1 year of age and the tracheostomy was almost always performed for airway obstruction (40/43). The lesion was in contact with the airway in 32 (72%) of these children, but in only 58 (12%) of the 473 children who were managed without tracheostomy. When the maximum circumferential area of contact was compared, only 20 (27%) of 74 patients with maximum contact of less than a half-circle required tracheostomy, whereas 11 of 13 with maximum contact of more than a half-circle required tracheostomy ($P=0.0001$). Six patients without airway contact required tracheostomy because of acute swelling caused by hemorrhage, infection, or both.

Conclusions Children with head and neck LM required tracheostomy to relieve airway obstruction. Tracheostomy should be considered if the lesion is in contact with the airway and surrounds more than a half-circle, and when it causes acute swelling.

Keywords Lymphangioma · Lymphatic malformation · Neck · Tracheostomy · Management

✉ Shigeru Ueno
ps_uenos@is.icc.u-tokai.ac.jp

¹ Department of Pediatric Surgery, Tokai University School of Medicine, Shimokasuya 143, Isehara, Kanagawa, Japan

² Department of Pediatric Surgery, National Center for Child Health and Development, 2-10-1, Okura Setagaya-ku, Tokyo, Japan

³ Department of Pediatric Surgery, International University of Health and Welfare, Iguchi 537-3, Nasushiobara, Tochigi, Japan

⁴ Department of Pediatric Surgery, The University of Tokyo Faculty of Medicine, Hongo 7-3-1, Bunkyo-ku, Tokyo, Japan

⁵ Department of Pediatric Surgery, Niigata University School of Medicine, 757 Ichibancho, Asahimachi-dori, Chuo Ward, Niigata, Japan

⁶ Department of Pediatrics, Gifu University Hospital, 1-1, Yanagido, Gifu, Japan

⁷ Department of Radiology, National Center for Child Health and Development, 2-10-1, Okura Setagaya-ku, Tokyo, Japan

⁸ Department of Pathology, Dokkyo Medical University Koshigaya Hospital, 2-1-50, Minami-Koshigaya, Koshigaya, Saitama, Japan

⁹ Department of Pediatric Surgery, Osaka Women's and Children's Hospital, 840, Murodocho, Izumi, Osaka, Japan



Treatment of mediastinal lymphatic malformation in children: an analysis of a nationwide survey in Japan

Shigeru Ueno¹ · Akihiro Fujino² · Yasuhide Morikawa³ · Tadashi Iwanaka⁴ · Yoshiaki Kinoshita⁵ · Michio Ozeki⁶ · Shunsuke Nosaka⁷ · Kentaro Matsuoka⁸ · Noriaki Usui⁹

Received: 27 December 2017 / Accepted: 6 February 2018 / Published online: 26 February 2018
© Springer Nature Singapore Pte Ltd. 2018

Abstract

Purpose Clinical guidelines on lymphatic malformation (LM) influencing the airway have been crafted in the Research Project for Intractable Diseases. We herein report an analysis of a nationwide survey of mediastinal LM and the therapeutic recommendations.

Methods Eighty-seven registered cases with mediastinal involvement were analyzed with a review of the literature.

Results Mediastinal LM was located more often in the upper and anterior mediastinum and was found without any accompanying symptoms in 56/87 cases. Tracheostomy was required in 23/87 cases, mostly < 2 years of age (87%). All patients who needed tracheostomy had a lesion in contact with the airway, while only 55% of those without tracheostomy had contact. Tracheostomy tended to be placed more when the longer segment of the airway was in contact with the LM. Multimodal treatments were performed in 29 patients, but the lesions remained in most cases, and chylothorax, hemorrhaging, nerve palsy, and infections were noted as complications.

Conclusions In patients with mediastinal LM, tracheostomy may be necessary, especially when the lesion is extensive and contacts the airway. Extirpation of the mediastinal LM may be the only therapeutic option, but in cases with few or no symptoms, non-surgical treatment should be considered in light of potential postoperative complications.

Keywords Lymphatic malformation · Mediastinum · Child · Tracheostomy

Introduction

Lymphatic malformation (LM) is a rare congenital benign disease caused by hamartomatous development of the lymphatic vessels with unknown cause [1]. The latest

classification proposed by The International Society for the Study of Vascular Anomalies (ISSVA), categorized LM into common (cystic) LM, generalized lymphatic anomaly (GLA), LM in Gorham–Stout disease (GSD), and others. LM is further sub-classified into macrocystic, microcystic,

✉ Shigeru Ueno
ps_uenos@is.icc.u-tokai.ac.jp

¹ Department of Pediatric Surgery, Tokai University School of Medicine, 143, Shimokasuya, Isehara City, Kanagawa, Japan

² Department of Pediatric Surgery, National Center for Child Health and Development, 2-10-1, Okura, Setagaya-ku, Tokyo, Japan

³ Department of Pediatric Surgery, International University of Health and Welfare, 537-3, Iguchi, Nasushiobara City, Tochigi, Japan

⁴ Department of Pediatric Surgery, The University of Tokyo Faculty of Medicine, 7-3-1, Hongo, Bunkyo-ku, Tokyo, Japan

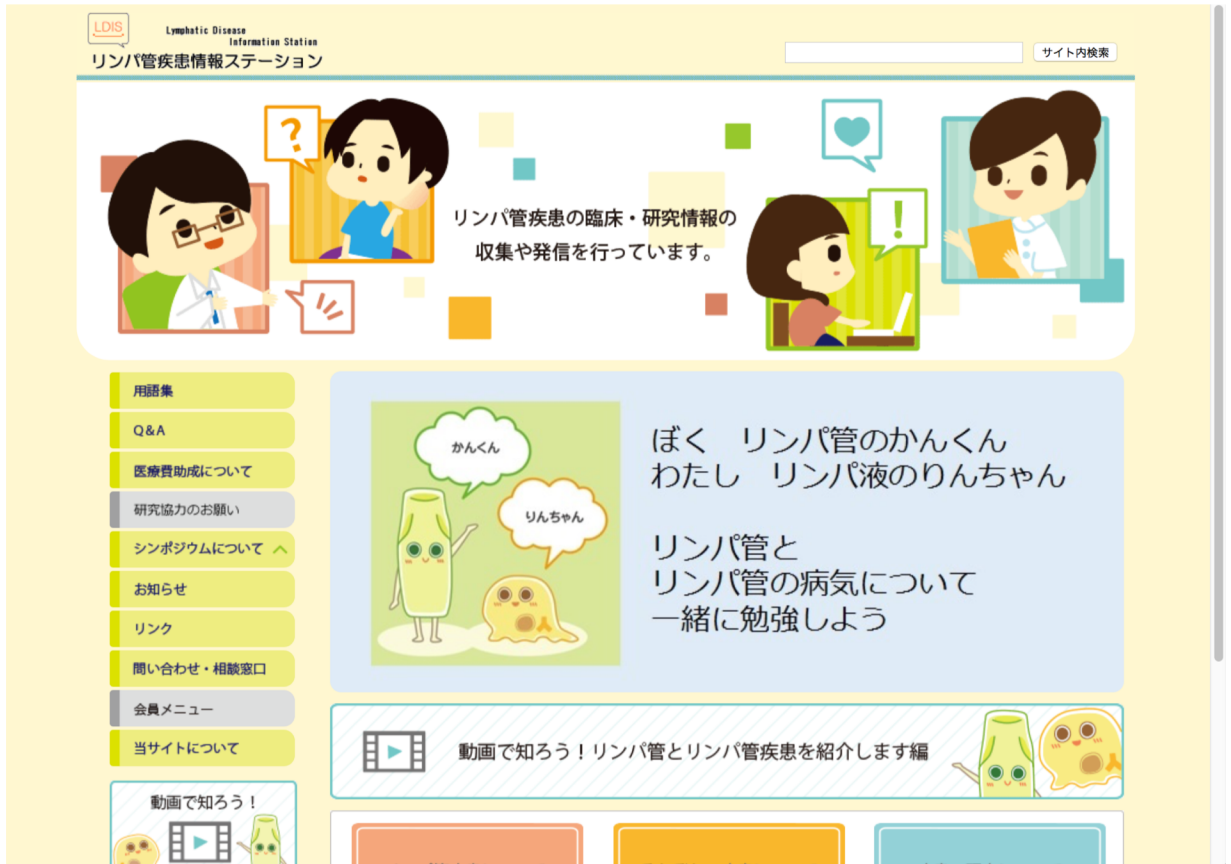⁵ Department of Pediatric Surgery, Kyushu University School of Medicine, 3-1-1, Maidashi, Higashi-ku, Fukuoka City, Japan

⁶ Department of Pediatrics, Gifu University Hospital, 1-1, Yanagido, Gifu City, Japan

⁷ Department of Radiology, National Center for Child Health and Development, 2-10-1, Okura, Setagaya-ku, Tokyo, Japan

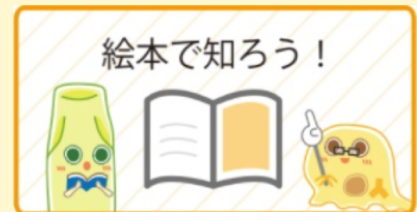⁸ Department of Pathology, Dokkyo Medical University Koshigaya Hospital, 2-1-50, Minami-Koshigaya, Koshigaya City, Saitama, Japan

⁹ Department of Pediatric Surgery, Osaka Women's and Children's Hospital, 840, Murodocho, Izumi City, Osaka, Japan



2018年3月リニューアルオープン！

- ・ 殺風景であったデザインのリニューアル
- ・ コンテンツの全面改訂
- ・ 一般の読者向け内容を大幅拡充
- ・ 動画による疾患・検査説明
- ・ ゆるキャラの登場



0222189

2018/12/15

0386560

2019/7/13

0424264

2019/12/15

第3回小児リンパ管疾患シンポジウム総括

～テーマ：もっと知ってほしい小児リンパ管疾患のこと～

目的：小児リンパ管疾患に関する研究状況を共有し、疾患克服に向けて、患者さん・ご家族、医療従事者、研究者による更なる連携の強化を目指す。

【主催】

小児リンパ管疾患研究班

- ・ AMED 難治性疾患実用化研究事業（小関班、藤野班）
- ・ 厚生労働科学研究費補助金難治性疾患等政策研究事業
（田口班、臼井班、秋田班）
- ・ 成育研究開発費（藤野班）

【会長】

上野 滋（東海大学医学部外科学系小児外科）

【企画責任者】

藤野明浩（国立成育医療研究センター小児外科）

【事務局】

国立成育医療研究センター内

電話：03-3416-0181（内線：4343、斉藤）

PHS：03-5494-7144（藤野）

E-mail：2018PLDS@gmail.com

担当

出家亨一（東京大学医学部小児外科）

藤野明浩（国立成育医療研究センター小児外科）

斉藤貴子（国立成育医療研究センター小児外科：実務）

小野塚祐佳子（リンパ管疾患情報ステーション編集部）

第3回小児リンパ管疾患シンポジウム 症例検討会

日時：2018年9月22日（土） 16:00 - 18:00
 会場：国立成育医療研究センター 研究所 2F セミナー室
 対象：医師・医療者・研究者（患者・家族は不可）
 出席者数：20名

【プログラム】

1. 開会の辞（藤野より）

<各疾患において確認事項>

- ①診断名
- ②検査
- ③治療
- ④予後予想
- ⑤発生学的な意義
- ⑥分子生物学的な視点から

2. 症例発表および討議

- ・リンパ管腫症難治例、ゴーハム病例 国立成育医療研究センター総合診療部 前川
- ・乳び胸のコントロールに難渋したリンパ管拡張症の1例 岐阜大学医学部 小関
- ・難治症例2例 新潟大学医学部 木下

3. 総合討論（問題点のまとめなど）

4. 閉会の辞

第3回小児リンパ管疾患シンポジウム

日時：2018年9月23日（日） 9:00-17:30
 会場：国立成育医療研究センター 1F 講堂
 午前の部 9:00 - 12:00
 対象：小児リンパ管疾患の臨床医及び基礎医学研究者（患者の参加も可）
 参加者数：75名
 午後の部 13:00 - 17:30
 対象：小児リンパ管疾患の医療従事者、患者及び家族
 参加者数：110名

☆ リンパ管疾患の基礎研究会 (9:00 - 12:00)

【プログラム】

- 9:00 開会の辞
- 9:05 基調講演：「リンパ管発生の基礎」
- 9:45 リンパ管疾患の分類・鑑別・問題点
- 10:25 リンパ管腫症・ゴーハム病における疾患遺伝子
- 10:30 ISSVA2018 報告
- 10:40 特別講演：「リンパの流れを変える、低侵襲外科治療」
- 11:10 討論
- 11:40 乳幼児肝血管腫ガイドライン
- 11:55 閉会の辞

☆ 公開シンポジウム (13:00 - 15:00)

【プログラム】

- 13:00 開会の辞
- 13:05 小児リンパ管疾患研究班とシンポジウム
- 13:10 リンパ管について～血管と比較しながら構造と機能を理解する～
- 13:35 疾患概要（リンパ管腫・リンパ管腫症・ゴーハム病・リンパ管拡張症・原発性リンパ浮腫等）
- 14:00 疾患研究の動向・各学会・ISSVA 報告
- 14:10 難治性リンパ管疾患に対するシロリムス療法の治験の進捗について
- 14:20 リンパ管疾患を対象とした医療費助成について
- 14:30 診療ガイドライン
- 14:40 リンパ管疾患情報ステーション HP 更新のご報告～今後の活用・展望含めて～
- 14:45 第2回小児リンパ管疾患シンポジウムアンケート結果
- 14:50 全体の質疑
- 15:00 閉会の辞
- 15:00-15:20 ————— 休憩 —————

☆ 交流会 (15:20 - 17:30)

疾患別に分れて、患者さん、患者さん家族、医師が車座になり懇談した。患者さん同士の貴重な交流の機会でもあり話が尽きない様子。予定時間を大幅に超過しての終了となった。

<その他の展示・イベント>

☆ポスター展示

「リンパ管腫症・ゴーハム病の最近の話題」 岐阜大学医学部 小関・安江
今後の展示に繋げるために、今後希望するポスター展示テーマ 6 項目について、シール投票を行った。
要望が多かったテーマは「新しい薬物療法の情報」「海外の新しい研究情報」であった。

☆川崎医療福祉大学との取り組みについての展示

必要な情報をわかりやすく発信し、患者さんと共有していくために、より効果的なビジュアル表現の実現に向け、2017 年度より川崎医療福祉大学医療福祉デザイン学科に協力依頼。同大学との取り組みについて下記の展示コーナーを設置した。

- ・リンパ管疾患情報ステーション HP の更新
- ・学生によるシンポジウムポスター作品（19 点）
- ・疾患をわかりやすく解説した絵本（3 種類）

☆患者さんご家族のための撮影会

普段、なかなか家族写真を撮る機会のない患者さんご家族のために、プロカメラマンによる撮影会を企画した。14 家族が撮影会に参加。

☆Web 配信

当日、参加ができなかった方やもう一度じっくりと講演内容を聴きたい方のために、希望者のみに後日 10/1～10/31 まで期間限定で、午後の部のみ Web 配信を行った。10 月 16 日現在 配信希望者 45 名。



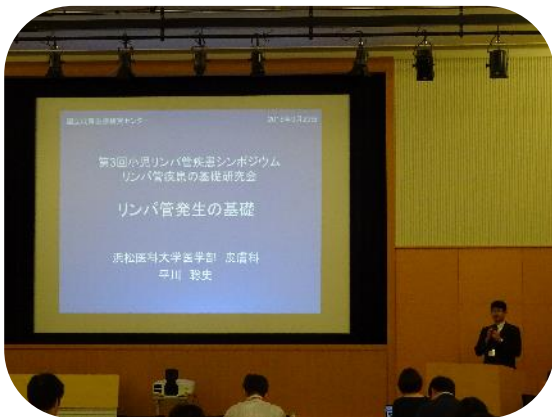国立成育医療研究センターにて開催いたしました。



約80席ほどお席を用意させていただきましたが



100人を超える方にお越しいただきました。



各講師による発表に加え、


活発な質疑応答も行われました。



午後の発表の後に行われた交流会では、疾患ごとに集まって、患者さんやご家族、医師とのカジュアルなコミュニケーションの場となりました。



会場外は、医師によるポスター展示、研究班がお取組を進めている川崎医療福祉大学の学生さんによるポスターや絵本の展示、プロの写真家による参加者ご家族様の撮影コーナー等、様々な企画によりにぎやかな雰囲気となりました。



今回初めて、お子様用のお部屋もご用意させていただきました。



第3回

小児リンパ管疾患シンポジウム

第3回 **小児リンパ管疾患シンポジウム**

もっと知って欲しい
小児リンパ管疾患のこと

日時: 2018年9月23日(日) 9:00-17:00

午前 医療従事者・研究者対象: 基礎研究・乳幼児肝血管腫治療指針説明会
午後 患者・家族・医療従事者対象: 診療と研究の現状

会場: **国立成育医療研究センター 1階 講堂** **入場無料**

参加申し込み: 小児リンパ管疾患シンポジウム事務局 (メールアドレス: 2018PLDS@gmail.com)

9月22日(土)16:00-18:00 同会場にて、小児リンパ管疾患症例検討会(医療者限定)を開催致します。症例の相談や報告等を募集します。参加ご希望の方は、シンポジウム事務局までご一報ください。

主催: 小児リンパ管疾患研究班 AMED 難治性疾患実用化研究事業(藤野班、小関班)、厚生労働科学研究費補助金難治性疾患等政策研究事業(田口班、白井班、秋田班) 成育医療研究開発費(藤野班)

デザイン: 川崎医療福祉大学 3年 岩城健太さん

出会いの場から
再会の場へ

2018年9月23日

2018年9月23日

第3回小児リンパ管疾患シンポジウムが国立成育医療研究センターにて開催されました。

2015年2月、2016年9月に続き、3回目の開催となりました。

「第3回」

第3回目のシンポジウムが開催されると聞き、率直に、「主催者にとっては、これまでになくハードルが高くなるのでは」と感じました。「第1回」には、初回の持つ華々しさがあり、「第2回」には、続いたことへの安堵感や感謝があります。しかし、継続することがある程度前提となった上で開かれる「第3回」はシンポジウムへの評価が厳しくなるのは必然ではないかと思いました。

「もっと知って欲しい 小児リンパ管疾患のこと」

このタイトルから、私は主催者の切実な想いを感じました。まるで第1回のようなこのタイトルを今回のテーマに据えた背景には、シンポジウムとしては3回目を迎えられたものの、急速に拡大していく疾患に関する情報をまだ十分に共有しきれていない現状を憂う医療従事者たちの想いがあるのではないかと想像したからです。

こういった思いもあり、過去2回と比べ、少し背筋が伸びる思いで、私は席につきました。

私の緊張感とは裏腹に、シンポジウム自体は非常にスムーズに進行し、さすが3回目と思わせる安定感がありました。司会進行、各発表、スタッフの動きはもちろんのこと、オーディエンスにもこなれ感が漂っており、とても落ち着いた空気の中、参加者は集中して講義に臨まれたのではないかと推察します。

開会の辞の中で、上野先生より研究基盤やシンポジウムの目的について話がありました。語り口がやわらかく、冗談を交えながら話して下さったため、難治の疾患をテーマにしているものの、リラックスした雰囲気の中、各発表に移行できたのではないのでしょうか。



■プログラム

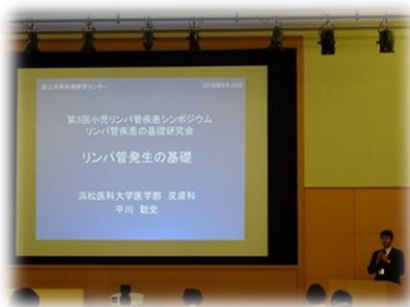午 前 の 部	開会の辞	上野 滋
	基調講演「リンパ管発生の基礎」	平川 聡史
	リンパ管疾患の分類・鑑別・問題点	小関 道夫 藤野 明浩 宮坂 実木子 松岡 健太郎
	リンパ管腫症・ゴーハム病における疾患遺伝子	青木 洋子
	ISSVA 2018報告	渡邊 彰二
	特別講演「リンパの流れを変える、低侵襲外科治療」	加藤 基
	討論	
	乳幼児肝血管腫ガイドライン	木下 義晶
	閉会の辞	上野 滋

午 後 の 部	開会の辞	上野 滋
	小児リンパ管疾患研究班とシンポジウム	藤野 明浩
	リンパ管について～血管と比較しながら構造と機能を理解する～	平島 正則
	疾患概要(リンパ管腫・リンパ管腫症・ゴーハム病・リンパ管拡張症・ 原発性リンパ浮腫)	木下 義晶
	疾患研究の動向・各学会・ISSVA報告	渡邊 彰二
	難治性リンパ管疾患に対するシロリムス療法の治験の進捗について	小関 道夫
	リンパ管疾患を対象とした医療費助成について	前川 貴伸
	診療ガイドライン	木下 義晶
	リンパ管疾患情報ステーションHP更新のご報告～今後の活用・展望も含めて～	出家 亨一
	第2回小児リンパ管疾患シンポジウムアンケート結果	出家 亨一
	全体の質疑	シンポジスト
	閉会の辞	上野 滋
	交流会	
	開会の辞	小関 道夫
	懇談会	
閉会の辞	藤野 明浩	

■リンパ管について

午前の部では、浜松大学の平川先生が、午後の部では神戸大学の平島先生が「リンパ管」に関して講演されました。

平川先生からは、血管内皮増殖因子(VEGF)について、又「リンパ管と血管に交通はあるのか」という命題について、発表がありました。VEGFは、正常なリンパ管や血管等の新生を促進するタンパク分子ですが、腫瘍の血管増生や転移を促すこともあり、特にがん治療においてターゲットとなっている分子です。昨今、VEGFに働きかける薬剤の研究も進んでおり、VEGFの更なる研究がリンパ管疾患の治療にもつながるものと期待します。



リンパ管と血管の交通に関しては、リンパ管腫の嚢胞内に赤血球が確認されていること、血管がリンパ管内へ穿通していくことがあり、それがリンパ管の奇形を生む要因の1つではないかということをも最新の顕微鏡技術によって得られた映像をもとに示されました。皮膚科医の平川先生ならではの視点があり、様々な診療科の先生方がこの疾患研究に取り組まれていることを改めて確認し、大きな意義を感じました。

平島先生は、リンパ管と血管を比較しながら、その構造や機能を解説されました。専門的な内容にもかかわらず、平易な言葉を交えながら詳細かつ丁寧に話していただき、参加者はさらに理解を深められたのではないかと思います。基礎研究をされている平島先生の日常の研究を垣間見ることができ、患者さんやご家族は心強く思われたのではないのでしょうか。また、最新の研究内容が紹介され、リンパ管が脂肪細胞の増殖を抑える働きを担っていること、アルツハイマー病の原因となるアミロイド β という物質の除去に関わっていることを知りました。患者さんが新しい研究を常にキャッチし続けることは難しい中で、発表されたばかりの最新の研究情報を共有していただき、先生の誠意を感じると共に、リンパ管そのものの研究が確実に進んでいることを実感できる時間となりました。

リンパ管と血管双方を理解する重要性を再認識するきっかけにもなりました。

■疾患概要について

疾患遺伝子、疾患の分類や定義、病理診断、画像診断に見られる病変の変化や特徴、治療等について、包括的な講義がありました。どの発表も共通して、会場のスライドにうつす画像と、資料として配られたハンドアウトに掲載された画像とに違いがありました。患者さんの個人情報を含むため資料としてお渡しできない画像も、理解を深めるためにスライドでは紹介されたものと思います。ぎりぎりまで可能な限り情報をシェアしたいという医師の思いが伝わりました。病変の写真や治療の過程を示した画像は、疾患を理解する上で、また自分の症状や治療と比較する上で有効なだけでなく、発表そのものが机上の空論に終始せず、今臨床現場で起こっていることをより現実味を持って訴えており、力強いプレゼンテーションだったと感じます。

■リンパの流れを変える低侵襲外科治療

形成外科医の加藤先生より、元来成人の二次性リンパ浮腫に対して行われてきたリンパ管静脈吻合術(LVA)について、手術画像を用いながら特別講演がありました。滞ったり、逆流したりしているリンパ液を静脈と直接つなげることで、正常な流れに戻すために行われている術式で、1~2cm程度の皮膚切開ですむこと、皮膚の浅い部分での手術になることにより、患者さんの負担が小さいのが特徴です。

リンパ液がリンパ管の外に漏れだしてしまうリンパ浮腫や乳糜胸腹水と違い、リンパ管腫はリンパ管内にリンパ液が溜まりますが、リンパ液が滞っている部分がリンパ管とつながっているのか、つながっていないのか等によって、リンパ管静脈吻合術の術方が変わることを映像とイラストを交えながらご説明くださいました。治療と直結する講義で、医療関係者にとっても患者さんにとっても今までになく興味深い内容であったと思います。

■シロリムス治験・診療ガイドライン

第2回シンポジウムで案内のあったシロリムス(ラパリムス錠)の治験が昨年9月に開始したこと、同じく第2回では作成中であることが案内されていた診療ガイドラインが完成したことが報告されました。前回は参加された方からは、進んでいることを実感できる報告に「素直に嬉しい」との声があがりました。治療や診察に課題が多い疾患だけに、前向きな情報が示されることは、皆さんの力になると感じました。



■ ISSVA (International Society for the Study of Vascular Anomalies) 報告

ISSVA active 会員の渡邊先生より2018年5月にアムステルダムで行われた国際学会に関する報告がありました。ISSVAは血管を含めた脈管疾患全てをターゲットとしていますが、最近は特にリンパ管の研究がトレンドになっていること、シロリムスのリンパ管疾患への効果についても多く取り上げられていたこと、同時に遺伝子の研究がEUで積極的に行われていること、また、EUは各国の距離が近く、人の移動が頻繁なため、別の国へ移動後も治療データをシェアできることが課題となっていること等の説明がありました。これまでISSVAは2年に1度の開催でしたが、基礎研究の進歩が著しいため、2021年からは毎年開催に変更になります。大きな変化だと感じます。

世界的にリンパ管疾患の遺伝子研究が急速に進んでいること、そのデータを多施設、多国間で共有する動きがあり、特にEUで進められていること、リンパ管に関しては先行して行われてきた癌の研究を先天的形態異常にあてはめる研究が行われていることもあわせて紹介されました。

■医療費助成制度・HP 更新案内・前回シンポジウムアンケート結果報告

各医薬品は適応できる「効能・効果」が決められており、それ以外の疾患に対しては、同じ薬でも保険適用外になる旨、シロリムスを例に説明がありました。また、小児慢性特定疾病に申請すれば、20歳までは医療費助成を受けることができ、病院側も小児の枠内で診療してくれるなどのメリットがある等、具体的な事例が示されました。

研究班が運営しているリンパ管疾患情報ステーション HP が内容・デザイン共に更新されたこと、運営と一緒に携わってくださる患者さんを募集していることについても案内がありました。この HP は、現状、小児リンパ管疾患研究班が直接情報発信している唯一のものなので、医療関係者・患者さん双方にとって更に有効なツールとなることを望みます。

第2回シンポジウムアンケートでいただいたご意見をもとに、第3回で改善した項目に関して報告がありました。回答が次につながっていることを参加者に知って欲しいと思うと同時に、今後このシンポジウムをよりアップデートしていくために、ぜひこの流れを途絶えさせず続けていただきたいと思います。

■講義全体を通じて

過去2回と比べ、様々な科の先生方が講師をされていたため、アプローチ視点が多様で、より包括的に疾患を捉えることができました。これまでになく充実した内容であったと思います。



午前・午後共に、全講義終了後にシンポジストが前に集まり、フロアからの質疑に回答する時間が設けられ、質問に対しての回答という一方向のやり取りではなく、双方向コミュニケーションが実現していたことが印象的でした。細かい話ですが、シンポジスト達が席に座ったため、両者の視線が揃い、それも会話を引き出す上で有効だったのではないかと思います。

患者さんやご家族からの質問は、発表内容に関するものが多かったように感じました。過去には診察内容や主治医との関係性への不安を訴える方も多くいらしたと記憶しています。シンポジウムが続くことにより患者さん同士の横のつながりや主治医ではない医師とのつながりができ、患者さんが以前より日常的に不安を解消できる場所を持っているのであれば嬉しいと思いました。

■交流会

例年にならい、机を全て片付けた後、疾患ごとに輪になって交流会がスタートしました。リンパ管腫のグループ、リンパ管腫症・ゴーハム病のグループと大きく2つに分かれ、それぞれの輪に医師が入りフリーディスカッション

ヨンする場となりました。

リンパ管腫のグループは人数が多く、子供も多く、全員に声が届いているのか最初は心配しましたが、丸くなって座ることで、参加者の距離が近づき、顔を見ることができたため、患者さんやご家族もリラックスしてお話に参加されたのではないかと感じました。大人の輪の真ん中で、子供どうしで一緒に遊んでいる姿がとても印象的でした。いささか無責任な物言いですが、この子供達をここにいる大人達で守っていきたいと思いました。交流会は医師が質問に答える形で進みましたが、患者さんは通常、主治医以外の方の見解を聞く場を持ちにくいので、貴重な時間だったのではないかと思います。



リンパ管腫症・ゴーハム病のグループは 20 人程の患者さんやご家族が集まりましたが、人数が比較的少なく、顔見知りの方同士も多くいらしたためか、最初からほぼ患者さん主導で交流会が進んでおり、1 回目からの変化を感じました。それぞれの疾患発症経緯、治療歴等を皆さんが丁寧に語られていて、同じ疾患でも全く違うこともあるし、似ているところもあるし、そういった1つ1つが、患者さんやご家族にとって大事な情報であることを改めて認識しました。海外での治療経験を持つ方もいらっしゃり、日本とは全く治療方針が違ったことを紹介してくださいました。

■新しい取組

> 症例検討会

シンポジウム前日に医療関係者のみを対象とした症例検討会が開催されました。疾患を専門的に研究している医療者と、専門ではないけれど臨床で患者さんと関わることの多い医療者とそれぞれ抱えている悩みは違うと思いますが、病態の理解や症例のシェアにとどまらず、多くのものを共有されたのではないかと思います。大きな一歩だと感じました。

> 講義内容の動画配信

午後の講義に限り、後日 web にて動画配信されることになりました。遠くにお住まいの方、入院中の方、なんとなく参加をためらわれている方、色々な方にとっての情報フォローになることを願います。

> お子様の部屋

前回参加者からいただいた要望をうけての実現となりました。会場脇に子供達が過ごせる部屋を用意できたため、親同士がそこで会話しているシーンも見られ、有効に活用されていたように思います。小さな前進かもしれませんが、主催者と参加者とのコミュニケーションがあつてこそその変化であり、そういった一歩一歩が両者の結びつきをより強固にしていくのではないかと思います。

> 名札シール

交流会で、より話しやすい空気をつくるべく、名前シールが導入されました。シールの使用は任意でしたが、たくさんの方が名前や疾患名をシールに記入してはってくださり、名前を呼びながらお話されていました。お互いの名前を呼び合うことで自然と距離が近づいたのではないかと思います。今後も続けて欲しい試みです。

> 患者さん・ご家族写真撮影

患者さんからのご提案によりプロ写真家による写真撮影コーナーが設けられました。撮影の順番を待っていたあるお母さまが「七五三で写真を撮ることができなかったから、嬉しいです」と話してくださいました。この一言を聞いただけで、私はシンポジウムに参加して良かったと思いました。治療や診察に、毎日本当にお忙しくお過ごしであろう皆さんが、少しでも肩の力を抜いていただける時間がそこにあったような気がします。このシンポジウムの持つ意義が、回を追うごとに広がっているように感じました。

> リンパ管疾患を紹介する絵本

疾患や検査を子供にもわかりやすく説明するツールとして、絵本が紹介されました。川崎医療福祉大学医療福祉デザイン学科との取組の中で作られたもので、診察待合室等での活用が期待されます。

会場外には同じく川崎医療福祉大学の学生によるシンポジウムポスター案が多く展示され、色が抑えられがちだった過去 2 回と比較し、賑やかな雰囲気となりました。



後記

皆さまの宝物は何ですか。

小学 2 年生の娘に急に「お母さんの宝物は何？」と聞かれました。

考えていたら、娘が、「私の宝物はこれだよ」と手術の傷あとを見せてくれました。

たしかに、私がそのように育てました。娘が幼稚園に入り、友達にそれは何？と聞かれることが多くなってきた頃から、よく言っていました。

「それは、あなたがとてもがんばった証で、がんばったあなたにしかないもので、大切な宝物だよ。お母さん、そのあとが大好きだよ」と。

でも、いざ娘から唐突に言われると、言葉を失いました。娘はまだ色々を理解せず言っていると思いますが、いつの日か、辛いことがあった時、自信を失った時に傷あとに勇気をもらえたらいいなと、親のエゴだと苦笑しつつもそう願います。

非常に勝手だけれど、言葉にしていくことで真実になることがあるように思います。暗示をかけるというほどの大きさなことではないけれど、上を向けない時、足が動かない時、勝手に自分が作った無理矢理のストーリーでなんとなく乗り切ることが私はあります。

皆さんのそんなストーリーを聞いてみたいと、このシンポジウムに来るといつも思います。なぜなら、交流会で患者さんやご家族が、それぞれの経験をととても丁寧に話しているシーンに出会うからです。その話を皆さんで大事に共有しているシーンを目にするからです。

「辛い」とか「苦しい」とか「何で」とか言い出したらきりがいいそんな気持ちをたくさん抱えていると思うのに、笑顔で「私の経験を他の方のお役にたてて欲しい」と話される方に何人もお会いしました。これよりも優しい言葉はこの世の中にはないと、私は本気で思います。

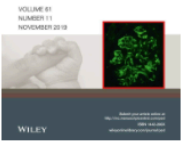色々な方の色々な言葉をたくさん心に刻んだシンポジウムでした。

第4回の開催を心より願っています。

(文章・ご協力)参加者 O.Y.

PEDIATRICS
INTERNATIONAL

Official Journal of the Japan Pediatric Society



Pediatrics International

Japanese Clinical Practice Guidelines for Vascular Anomalies 2017

DOI:10.1111/ped.14077

Publication status

Article accepted on 30 November, 2019

OnlineOpen

Your invoice is now available.

More Actions

[EMAIL HISTORY](#)[ORDER PROMOTIONAL SERVICE](#)

The Journal of Dermatology

Japanese Clinical Practice Guidelines for Vascular Anomalies 2017

DOI:10.1111/1346-8138.15189

Publication status

Proofs ready for review on 11 December, 2019

Your License

Your license was signed on 28 November, 2019.

[VIEW LICENSE](#)

OnlineOpen

Your invoice is now available.

The essence of Japanese Clinical Practice Guidelines for Vascular Anomalies 2017

Hidefumi Mimura¹, Sadanori Akita², Akihiro Fujino³, Masatoshi Jinnin⁴, Mine Ozaki⁵, Keigo Osuga⁶, Hiroki Nakaoka⁷, Eiichi Morii⁸, Akira Kuramochi⁹, Yoko Aoki¹⁰, Yasunori Arai¹, Noriko Aramaki¹¹, Masanori Inoue¹², Yuki Iwashina⁵, Tadashi Iwanaka¹³, Shigeru Ueno¹⁴, Akihiro Umezawa¹⁵, Michio Ozeki¹⁶, Junko Ochi¹⁷, Yoshiaki Kinoshita¹⁸, Masakazu Kurita¹⁹, Shien Seike²⁰, Nobuyuki Takakura²¹, Masataka Takahashi¹⁵, Takao Tachibana²², Kumiko Chuman²³, Shuji Nagata²⁴, Mitsunaga Narushima²⁵, Yasunari Niimi²⁶, Shunsuke Nosaka²⁷, Taiki Nozaki²⁸, Kazuki Hashimoto¹, Ayato Hayashi²⁹, Satoshi Hirakawa³⁰, Atsuko Fujikawa¹, Yumiko Hori⁸, Kentaro Matsuoka³¹, Hideki Mori⁷, Yuki Yamamoto⁴, Shunsuke Yuzuriha³², Naoaki Rikihisa³³, Shoji Watanabe³⁴, Shinichi Watanabe³⁵, Tatsuo Kuroda³⁶, Kosuke Ishikawa³⁷, and Satoru Sasaki³⁸.

1. Department of Radiology, St. Marianna University School of Medicine, Kanagawa, Japan
2. Department of Plastic Surgery, Wound Repair and Regeneration, Fukuoka University, School of Medicine, Fukuoka, Japan
3. Division of Surgery, National Center for Child Health and Development, Tokyo, Japan
4. Department of Dermatology, Wakayama Medical University, Wakayama, Japan
5. Department of Plastic and Reconstructive, Aesthetic Surgery, Kyorin University School of Medicine, Tokyo, Japan
6. Department of Diagnostic and Interventional Radiology, Osaka University Graduate

of sclerotherapy for facial microcystic LMs. As complications characteristic of sclerotherapy, serious impairment may be caused by leakage of the sclerosing agent (ethanol, in particular), and this point needs attention. Based on the above observations, it is difficult at present to evaluate indications for sclerotherapy against microcystic LMs by formulating criteria. Therefore, for the future, it is considered necessary to evaluate the usefulness of sclerotherapy addressed by this CQ by designs such as RCT.

CQ25: Is sclerotherapy effective for intra-abdominal LMs?

Recommendation:

Although there are many reports that sclerotherapy is useful, there is the risk of complications, and careful judgments about matters including the resectability of the lesion and selection of the sclerosing agent are necessary.

Strength of recommendation	2 (weak)
Evidence	D (very weak)

Comments

[Process of preparation of recommendation]

LMs are the most frequent lymphatic vessel disorders of the abdomen. Intra-abdominal lesions are estimated to account for 10-20% of all LMs, and the selection of treatment is difficult depending on the site of the lesion. While surgical resection is expected to be effective, less invasive treatments are considered desirable in view of stress to the patient and the possibility of severe complications such as lymphatic fluid leakage and bowel obstruction. Sclerotherapy, which is a major treatment for LMs, is

considered to be less invasive than surgery. Although positive therapeutic effects are expected, sclerotherapy is known to induce marked inflammation. And whether it can be performed safely without negative effects including complications and its long-term effects are major clinical concerns. In addition, what therapeutic effects are expected or what complications should be anticipated after sclerotherapy for the intra-abdominal lesion is also unclear. Therefore, the CQ, “Is sclerotherapy effective for intra-abdominal LMs?”, was formulated, and knowledge available at present was compiled.

<Literature search and screening>

As a result of literature search, 19 papers in Japanese and 38 papers in English (32 from PubMed, 6 from Cochrane) were subjected to primary screening. Of these papers, 2 in Japanese and 9 in English were subjected to secondary screening concerning this CQ. They included no papers with a high level of evidence, such as systematic reviews and RCTs, and all were case series or case reports. Consequently, the results and discussion in each case series were integrated in the evaluation of this CQ.

<Review of observational studies (case series)>

The literature concerning the effectiveness of sclerotherapy for intra-abdominal LMs was reviewed from the viewpoints of (1) therapeutic effects (decrease in lesion size, symptoms) and (2) complications.

The drugs used for sclerotherapy ranged widely from OK-432 to bleomycin, ethanol, doxycycline, STS (sodium tetradecyl sulfate), acetic acid, steroid/tetracycline, and 50% glucose solution. According to our review, there was no paper that evaluated the differences in effectiveness of sclerotherapy in the abdomen according to the drug

type or administration method or number of administrations of each drug.

Results of review

(1) Therapeutic effects

A. Regression rate of the lesion

Regression of lesions of intra-abdominal LMs by sclerotherapy was mentioned in 5 papers.^{287, 315-318} According to the report by Chaudry et al.,³¹⁵ the reduction rate was $\geq 90\%$ in 7 and $\geq 20\%$ in 1 of the 10 patients with LMs of the mesentery and retroperitoneum treated with doxycycline, and evaluation using imaging examination was not performed in 2 cases. The patient who showed a low regression rate had a mixed type of cystic and cavernous lymphangiomas, and the other patients had cystic lesions. Oliveira et al. reported that the lesion regressed by 70% in 1 of the 2 patients with cystic lymphangiomas treated with OK-432.³¹⁶ Won et al. reported 1 patient who showed complete disappearance of cystic retroperitoneal lesions after sclerotherapy using acetic acid.³¹⁷ Shiels et al. reported that cystic lesions responded to sclerotherapy using STS and ethanol in 2 patients, but there was no mention about the reduction rate.³¹⁸ However, according to Alqahtani et al., no effect was observed in 10 patients who underwent sclerotherapy using steroid/tetracycline or 50% glucose solution.²⁸⁷

B. Symptoms

There were 3 papers that referred to symptoms of patients treated by sclerotherapy for intra-abdominal LMs.^{315, 316}

According to Chaudry et al.,³¹⁵ of the 10 patients who underwent sclerotherapy, 3 had chronic abdominal pain, 3 had acute abdominal pain, 1 had fever/chill, 1 had

anemia, and 2 had palpable masses, but the symptoms were alleviated by treatment in all patients, and no recurrence was noted.

Oliveira et al. reported that sclerotherapy was performed in a patient with a palpable mass and in one with a palpable mass, abdominal compartment syndrome, and a poor general condition. While the condition was alleviated in the patient who only showed a palpable mass after 2 courses of OK-432 sclerotherapy, but the treatment was changed to surgery in the patient who had abdominal compartment syndrome because of enlargement of the mass due to intracystic hemorrhage.³¹⁶

(2) Complications

Three papers specifically mentioned complications of sclerotherapy for intra-abdominal LMs. There was no report of deaths due to treatment-related complications. Oliveira et al. treated 3 patients by sclerotherapy using OK-432 and reported that one of them developed subbowel obstruction after the treatment and another required emergency surgery due to exacerbation of abdominal compartment syndrome induced by intracystic hemorrhage.³¹⁶ Chaudry et al. reported that doxycycline used for sclerotherapy leaked into the retroperitoneal space in 1 of the 10 patients but that the lesion regressed without any particular problem.³¹⁵ Won et al. performed sclerotherapy using acetic acid in 1 patient with retroperitoneal cystic lymphangioma. Although pain and hematuria were observed, they concluded that the relationship of hematuria with the therapy was unclear, because it was observed during menstruation.³¹⁷

Limitations

Sclerotherapy was often performed before, after, or during surgical resection,

and papers that reported the results of sclerotherapy alone were few. There was no paper that directly compared observation without treatment, sclerotherapy, and surgical resection. Few papers analyzed intra-abdominal lesions alone, and many papers included lesions in other areas or evaluated lesions in different intra-abdominal regions including the mesentery, retroperitoneum, and viscera collectively.

Moreover, differences in properties of LMs, such as cystic, cavernous, and mixed types, their definitions, criteria for the selection of sclerotherapy (combination with surgery, types of sclerosing agents and methods of their use, number of administrations, etc.) varied among papers, and few papers evaluated these matters separately.

Such differences in the patient background and contents of treatment must be considered in evaluating the effectiveness of sclerotherapy. In evaluating this CQ, particularly, differences in morphology of LMs and sclerosing agents were excluded.

<Summary>

The CQ, “Is sclerotherapy effective for intra-abdominal LMs?” was evaluated from the viewpoints of therapeutic effect, symptoms/functions, and complications, but no paper with a high level of evidence was found. While sufficient regression of the lesion and alleviation of symptoms were achieved by sclerotherapy in some patients, the response rate varied among reports, and information was insufficient for general discussion of sclerotherapy. Concerning treatment-related complications, there have been reports of bowel obstruction associated with sclerotherapy, and attention to this condition as well as intracystic hemorrhage is considered necessary. However, there was no report of chylorrhea, which was reportedly caused by surgery.

Based on the above observations, it is presently difficult to determine indications for sclerotherapy in intra-abdominal LMs by setting up criteria, but as there was no literature that strongly denied intra-abdominal LMs as indications of sclerotherapy, this guideline proposes, “Although there are many reports that sclerotherapy is useful, there is the risk of complications, and careful judgments about matters including the resectability of the lesion and selection of the sclerosing agent are necessary.” For the future evaluation of this CQ, validation by a design with a high level of evidence, such as RCT, is considered necessary.

CQ26: Are patients with scarcely symptomatic intra-abdominal LMs recommended to be treated?

Recommendation:

Since there is risk of treatment-related complications, it is proposed to consider therapeutic intervention when the lesion tends to enlarge or has become symptomatic.

Strength of recommendation 2 (weak) Evidence D (very weak)

Comments

[Process of preparation of recommendation]

Intra-abdominal LMs occasionally present with severe symptoms such as abdominal pain, giant mass, and bowel obstruction but may also be asymptomatic and detected incidentally. Lesions may gradually enlarge and cause serious symptoms due to infection and intraluminal hemorrhage.

Under such circumstances, whether or not patients with nearly asymptomatic intra-abdominal LMs should be aggressively treated, when they should be optimally intervened during their long follow-up period, etc., are major problems that pose clinical dilemma. Therefore, the CQ, “Are patients with scarcely symptomatic intra-abdominal LMs recommended to be treated?”, was formulated, and knowledge available at present was summarized.

<Literature search and screening>

As a result of literature search, 206 papers in Japanese and 237 papers in English (230 from PubMed, 7 from Cochrane) were subjected to primary screening. Of these papers, 6 in Japanese and 9 in English were subjected to secondary screening concerning CQ 26. They included no study with a high level of evidence, such as a systematic review or RCT, and many of them were case series or case reports. Since 7 papers among them described asymptomatic LMs, their results and discussions were integrated to answer the CQ.

<Review of observational studies (case series)>

Seven papers among reviewed literature described about asymptomatic LMs.^{315, 316, 319-323} Fifteen cases reported in these papers were considered to have actually presented few symptom (including asymptomatic patients who were incidentally detected by imaging studies to have intra-abdominal masses at the sites as greater omentum, mesentery and retroperitoneum).

The literature was screened, and papers addressing issues concerning therapeutic intervention for scarcely symptomatic intra-abdominal LMs including

“What symptoms they may present with if they are left untreated?”, “By what studies and how often should they be examined?”, and “What other treatments are available and how serious are complications or risk of each treatment?” were reviewed.

Results of review

From the literature reviewed, symptoms of intra-abdominal LMs (abdominal pain, bowel obstruction, torsion, infection, hemorrhage, vomiting/sucking difficulty, frequent urination and abdominal mass³¹⁹⁻³²⁵) are considered to be dependent on factors such as site, size and age. It is desirable to determine risk factors by stratification of these factors in the future.^{319, 321, 324}

Reported complications in treated cases include recurrence that required re-treatment,³²⁰ bowel obstruction,^{316, 322, 323} chylous ascites,^{323, 325} embolism,³¹⁶ hemorrhage³¹⁶ and wound infection. Embolism of the inferior vena cava after surgery³¹⁶ and abdominal compartment syndrome after adhesion therapy³¹⁶ were reported as severe complications. It deserves special attention that, if surgical resection is selected for mesenteric LMs, the intestine may have to be resected with the lesion.³²⁵

While there have been reports that intra-abdominal LMs with few clinical symptoms regressed during follow-up,^{319, 321} they may become symptomatic later (as observed in many case reports). For that reason, the opinion that intervention should not be chosen during the follow-up until the lesion enlarges or new symptoms appear was frequently described.

Limitations

It should be noted that many asymptomatic cases can possibly be left

unreported and some asymptomatic lesions that are detected were treated. There is no study with a high level of evidence indicating explicit criteria concerning the age, site or situation about whether or not intervention should be made for asymptomatic intra-abdominal LMs.

<Summary>

The necessity of treatment of a patient with intra-abdominal LMs with few symptoms should be determined after evaluating the balance between the risk of treatment and non-treatment considering its site and size as well as patient age. However, since research on indications for treatments has been insufficient so far and serious complications after treatment have been reported, deliberate evaluation for each patient is mandatory. When observation is selected, periodic imaging studies are recommended to optimize therapeutic intervention by detecting enlargement of the lesion. And also if any symptom has developed during follow-up, intervention should be considered. For these reasons, the recommendation, “Since there is risk of treatment-related complications, it is proposed to consider therapeutic intervention when the lesion tends to enlarge or has become symptomatic.” was adopted.

CQ27: What are treatments effective for refractory chylous ascites?

Recommendation:

Conservative treatments, such as fasting, high-calorie infusion, and medium chain triglyceride (MCT), should be performed first, but, if they are ineffective, drug treatment, sclerotherapy, and surgery may also be considered.

Strength of recommendation	2 (weak)
Evidence	D (very weak)

Comments

[Process of preparation of recommendation]

Refractory chylous ascites causes loss of large amounts of protein and lymphocytes, decreases in the blood lipid levels, and abdominal pain, unpleasantness, and dyspnea due to abdominal distention and markedly reduces the patient quality of life (QOL). The cause of ascites often remains unknown. Treatment of chylous ascites may require drainage to avoid abdominal distention. It is a very important point for clinicians to make proper judgments by understanding treatments and their effects and demerits. Therefore, it is considered beneficial to collect information about chylous ascites over a long period and compile guidelines. For this purpose, the presently available knowledge was collected by formulating the CQ, “What are treatments effective for refractory chylous ascites?”

<Literature search and screening>

As a result of search, 161 papers in Japanese and 728 papers in English (564 from PubMed, 164 from Cochrane) were subjected to primary screening. Of these papers, 15 in Japanese and 12 in English were subjected to secondary screening for CQ 27. They included none with a high level of evidence, such as systematic reviews and RCTs, and consisted of 1 multicenter and 2 single-center case series and case reports. Consequently, we used the results and discussion of 27 papers judged for the preparation of the draft recommendation were integrated although evidence was

insufficient for the evaluation of this CQ.

<Review of observational studies (case series)>

As for causes of chylous ascites, congenital chylous ascites,³²⁶⁻³⁴¹ idiopathic chylous ascites,³²⁷ chylous ascites after laparotomy,³⁴²⁻³⁴⁵ protein-losing enteropathy,³⁴⁴ LMs,^{346, 347} lymphangiectasis,^{348, 349} lymphangiomatosis,^{350, 351} and lymphatic dysplasia³⁵² were reported. None of the papers evaluated treatments according to the cause.

When treatments are categorized, conservative treatments (fasting, high-calorie infusion, medium chain triglyceride (MCT)), drug treatments, sclerotherapy, and surgical treatment were performed.

Results of review

The results of review are presented below according to the treatment.

(1) Conservative treatments

Whether or not the amount of ascites changes by fasting should be checked first.

High-calorie infusion is often used with fasting, and since there was no report that ascites increased under the effect of high-calorie infusion according to our review, it is recommended for nutritional support during fasting. In the multicenter case series reported by Bellini et al., high-calorie infusion/total parenteral nutrition was performed in 15 patients without adverse effects.³²⁶

MCT was used before, after, and during treatment.^{326, 327, 329-334, 336, 338-340, 342, 344, 345, 347-351} In the multicenter case series by Bellini et al., MCT was reportedly performed

in 14 patients without adverse effects.³²⁶

(2) Drug treatments

In drug therapy for chylous ascites, primarily octreotide (a long-acting somatostatin analogue) was used, and no report that discussed the effectiveness of other drug therapies was found by the present literature search.

In the multicenter case series by Bellini et al., octreotide was administered to 6 of the 16 patients with chylous ascites for 8-38 days, and a decrease in chylous ascites was reported in all of them.³²⁶ In the single-center case series by Huang et al., 2 of the 4 patients with chylous ascites treated by high-calorie infusion and octreotide administration were reported to have shown a decrease in ascites within 10 days.³⁴³ However, there has been a report that no effect was observed despite the administration of octreotide for 3 weeks.³²⁹ Concerning the dose of octreotide, it was administered at 1 $\mu\text{g}/\text{kg}/\text{h}$,³²⁶ at 3 $\mu\text{g}/\text{kg}/\text{h}$,³³¹ began to be administered at 0.5 $\mu\text{g}/\text{kg}/\text{h}$ and increased to 10 $\mu\text{g}/\text{kg}/\text{h}$ by 1 $\mu\text{g}/\text{kg}/\text{h}$,³²⁸ administered by continuous intravenous infusion at 0.5-2.0 $\mu\text{g}/\text{kg}/\text{h}$,³³² and began to be administered by subcutaneous injection at 2.5 $\mu\text{g}/\text{kg}$ 2 times/day and increased every 2 days to 8 $\mu\text{g}/\text{kg}$ 2 times/day.³²⁹ Regarding the time of the beginning of administration, the administration was started as no improvement was observed in chylous ascites after conservative treatments for 2 weeks,^{329, 333} and as chylous ascites was alleviated by conservative treatments but was exacerbated again.³³² No adverse effects of octreotide administration were noted in the present review of the literature. Thus, no control study that evaluated the effect of octreotide on chylous ascites was found by the present literature search, and the level of evidence concerning the efficacy is low, but as there are case series and many case reports that chylous

ascites was reduced by octreotide administration, it appears reasonable to consider drug treatment using octreotide for chylous ascites that does not respond to conservative treatments.

(3) Sclerotherapy

Sclerotherapy was performed in 6 patients in 5 case reports.^{338, 346, 348, 350, 351}

The sclerosing agent was OK-432 in 5 of the 6 patients and was Beta-Isadona-solution in 1.³⁴⁸ OK-432 was locally injected into the lesion in 4,^{346, 350, 351} administered intraperitoneally in 1,³⁵¹ and administered via the drain in 2.^{346, 351} Concerning sclerotherapy, the number of reported cases that could be reviewed was limited, and further accumulation of cases is considered necessary to establish its usefulness.

(4) Abdominal drainage, abdominal puncture, and surgical treatment

Abdominal drainage and abdominal puncture are performed when organ compression symptoms (compartment syndrome and respiratory insufficiency) due to abdominal distention are present or possible or when the drain is inserted postoperatively. However, drainage itself cannot improve chylous ascites, and treatments, such as infusion, blood preparations, and blood transfusion, are necessary to supplement the ascites lost due to drainage.^{326, 329-332, 336-339, 342, 344-346, 348, 350, 351}

Surgical treatment is reported to be frequently performed after conservative or drug treatments. According to the single-center case series by Zeidan et al., surgical treatment was performed in patients who responded poorly to conservative treatments continued over a mean of 25.3 days.³⁴² In other reports, surgical treatment was performed after conservative treatments continued for 1-3 months^{327, 328} and in patients

with congenital chylous ascites 1-4 months after birth.^{329, 333, 349} Since it is often impossible to identify the leakage site of chylous ascites,³²⁹ attempts to identify the leakage site by orally administering a lipophilic dye (Sudan black, Sudan III) before operation.^{327, 328, 335, 342} When the leakage site can be identified, ligation, suturing, clipping, and cauterization have been performed.^{327, 333, 335, 342, 349} In addition to reports of the usefulness of techniques to stop leakage, such as applying or sprinkling fibrin glue at the leakage site of chylous ascites or over the surrounding retroperitoneum^{328, 330, 342, 349} and applying a patch of oxidized cellulose/resorbable local hemostatic agent,^{330, 342} there have also been reports of peritoneovenous shunting^{348, 352} and peritoneoamniotic shunting for fetal cases.³³⁷

There was no large clinical study in the past literature. Therefore, although the level of evidence is low, we consider that surgical treatment is recommendable for chylous ascites that does not respond to conservative or drug treatments, because it has been performed in case series and case reports for chylous ascites that did not respond to conservative or drug treatments continued over about 1 month. Although techniques to enhance the response rate of surgical treatment, such as identifying the leakage site by using a lipophilic dye and applying fibrin glue or a patch of oxidized cellulose/resorbable local hemostatic agent, have been attempted, there are only case series and case reports, and none of the papers retrieved by the present literature search evaluated their usefulness.

Limitations

There was no literature that defined refractory chylous ascites based on the duration of illness or treatment responses. Therefore, we extracted and summarized

factors that were considered to contribute to clinical refractoriness, such as the duration of illness and treatment responses, in each paper related to the treatment for chylous ascites. Also, as the cause of chylous ascites varies widely, the therapeutic effect is expected to differ depending on the cause, but no paper that could be reviewed evaluated treatments according to the cause. Therefore, in the present evaluation, the statements are limited to treatments and their effects regardless of the cause.

<Summary>

It was difficult to comprehensively discuss treatments, because its cause varied widely, and treatments for various causes were performed. Therefore, treatments were classified into conservative treatments (fasting, high-calorie infusion, MCT), drug treatments (octreotide), sclerotherapy, abdominal drainage, abdominal puncture, and surgical treatment, and the effects of each treatment were evaluated.

Treatments effective for refractory chylous ascites can be summarized as follows with the understanding that they may depend on the cause and that the level of evidence of the available reports concerning treatments and their effects is low. Conservative treatments, such as fasting, high-calorie infusion, and MCT, should be performed first because of the rareness of adverse effects. In patients who respond insufficiently to conservative treatments, drug treatments using octreotide can be considered as there have been case series and many case reports. Concerning sclerotherapy, the number of reported cases is small, and further large clinical studies will be needed to confirm its usefulness. Abdominal paracentesis and surgical treatments may be considered for chylous ascites that does not respond to conservative or drug treatments continued for about 1 month.

Thus, the draft recommendation is “Conservative treatments, such as fasting, high-calorie infusion, and MCT, should be performed first, and, if they are ineffective, drug treatments, sclerotherapy, and surgical treatments may be considered.” However, evaluation of this CQ by a design with a higher level of evidence, such as RCT, is considered necessary for the future.

CQ28: What kinds of complications are associated with treatments for intra-abdominal LMs?

Recommendation:

Complications associated with sclerotherapy for intra-abdominal LMs include bowel obstruction, hemorrhage, pain, hematuria and chylous ascites. Operative treatment of the disease can be associated with serious complications such as occlusion of the inferior vena cava and massive resection of the intestine as well as more common, wound infection, bowel obstruction, hemorrhage and chylous ascites.

Strength of recommendation	No recommendation
Evidence	D (very weak)

Comments

[Process of preparation of recommendation]

Patients with intra-abdominal LMs are treated with various modalities from non-operative therapy to surgical procedures. Treatment modality is selected depending on the patient’s state. Therefore, it is necessary for the clinician, patient, and family to share information concerning complications that may be associated with treatments for

smoothly implementing them. However, there are no resources that give a clear answer to this problem, and both clinicians and patients tend to be baffled. Therefore, the CQ “What kinds of complications are associated with treatments for intra-abdominal LMs?” was formulated, and information available at present was accumulated and integrated for the answer.

<Literature search and screening>

As a result of literature search, 203 papers in Japanese and 602 papers in English (593 from PubMed, 9 from Cochrane) were subjected to primary screening. Of these papers, 23 in Japanese and 27 in English were subjected to secondary screening concerning this CQ. They included no papers with a high level of evidence, such as systematic reviews or RCTs, and all of them were case series or case reports. To answer CQ 28, the results and discussion in each case series were integrated.

<Review of observational studies (case series)>

Complications in the CQ were evaluated by defining them as those encountered when patients with intra-abdominal LMs were treated, and reports on sclerotherapy and surgery were reviewed.

Results of review

(1) Complications associated with sclerotherapy

Sclerotherapy using OK-432 was reported to be associated with bowel obstruction and hemorrhage for mesenteric LMs,³¹⁶ and chylous ascites for retroperitoneal LM.³²⁵ Sclerotherapy using acetic acid was reported to be associated

with pain and hematuria in patients with retroperitoneal LMs.³¹⁷

(2) Complications associated with surgical procedures

Complete resection of both mesenteric and retroperitoneal LMs by laparotomy was reported to be associated with wound infection^{323, 353} and bowel obstruction^{322, 353, 354} as common complications. There were reports of serious complications such as occlusion of the inferior vena cava³¹⁶ and massive resection of the intestine necessitated due to diffuse infiltration of the LM tissue to the intestinal wall.³⁵⁵

In a report about complications associated with complete laparoscopic resection of intra-abdominal LMs by Tran et al., resection was attempted in 47 patients, and conversion to laparotomy was necessary in 3 (6.4%) due to tight adhesion in 2 and intraoperative hemorrhage in one.³⁵⁶

Partial resection by laparotomy was reported to be associated with persistent ascites over a long period which was refractory to the treatment.³⁵⁴

Limitations

Patients with intra-abdominal LMs are treated with various modalities including sclerotherapy and surgical procedures. Modalities were combined in many cases, and complications are often reported as those of entire treatment without more detail information about those associated with individual treatment.

<Summary>

For answering the CQ, “What kinds of complications are associated with treatments for intra-abdominal LMs?”, no literature with a high level of evidence was

found, but foreseeable complications could be listed from many case reports. Bowel obstruction, hemorrhage, pain, hematuria, and chylous ascites were reported as complications of sclerotherapy. Serious conditions, such as occlusion of the inferior vena cava and massive resection of the intestine, as well as common complications, such as wound infection, bowel obstruction, hemorrhage and chylous ascites were reported as complications after surgical procedures.

Although the incidence and difference of complications in respect of the site and histological type are not shown in the literature, each patient with intra-abdominal LMs should be treated with sufficient evaluation of the site, size and symptoms. In addition, treatment must be implemented with sufficient understanding of the possible complications.

Thus, we propose “Complications associated with sclerotherapy for intra-abdominal LMs include bowel obstruction, hemorrhage, pain, hematuria, and chylous ascites. Operative treatment of the disease can be associated with serious complications such as occlusion of the inferior vena cava and massive resection of the intestine as well as more common, wound infection, bowel obstruction, hemorrhage and chylous ascites.” as a recommendation draft.

CQ29: What are effective treatments for LMs causing airway stenosis in the mediastinum?

Recommendation:

Sclerotherapy is effective for macrocystic lesions, and surgical resection is effective for microcystic lesions. However, as the complication rate is relatively high, treatments should be selected according to the condition of each case.