

厚生労働科学研究費補助金（難治性疾患政策研究事業）

総合分担研究報告書

腹部リンパ管疾患

研究分担者	藤野 明浩	国立成育医療研究センター臓器・運動器病態外科部外科 診療部長
	木下 義晶	新潟大学医歯学系 准教授
	野坂 俊介	国立成育医療研究センター放射線診療部統括部長
	森川 康英	国際医療福祉大学病院小児外科 教授
研究協力者	小関 道夫	岐阜大学小児科 講師
	上野 滋	岡村一心堂病院 非常勤医師
	松岡 健太郎	東京都立小児総合医療センター検査科 部長
	出家 亨一	北里大学一般 小児・肝胆膵外科学 助教

【研究要旨】

【研究目的】

腹部リンパ管疾患分担班の目的は以下の点である。

1, 難病助成対象の拡大（リンパ管腫（リンパ管奇形）の対象部位を、縦隔病変を含む様に拡大修正）、2, 小児慢性特定疾病における対象拡大、3, 症例調査研究のまとめ、4, データベース利用（登録されたデータのオープン利用を目指した整備）、5, 難治性度基準の validation、6, 医療・社会への情報還元（HP充実化）、7, 第3回小児リンパ管疾患シンポジウム開催、8, シロリムス治験への協力（治験が開始となった。難治性リンパ管異常に対する治療にDBを利用して協力している）、9, AMED藤野班（小児リンパ管疾患研究）および他の厚労科研研究班との協力

【研究結果】

- 1, 2018年 11月に腹部を含むリンパ管腫難病認定対象の部位拡大の提言をおこなったが認定されなかった。元々指定されている巨大リンパ管奇形（頸部顔面病変）は独立した疾患とされている疾患定義が問題であるという矛盾が生じている。今後は独立した疾患として後腹膜・腸間膜病変リンパ管腫難治例の難病指定を目指すこととなった。
- 2, 2018年4月より、小児慢性特定疾病においては、新たに大分類に脈管奇形群が設けられ、リンパ管腫とリンパ管腫症は別疾患としてそれぞれそこに指定された。
- 3, 課題であった腹部病変に関する全国調査の結果の総括は作業中である。5月の日本小児外科学会学会にて報告すべく抄録を提出している。採否は現時点では未定。他にリンパ管腫（嚢胞性リンパ管奇形）の自然退縮の検討につき投稿準備中である。
- 4, 登録されたデータ、画像検査・病理ライブラリーのオープン利用を目指した整備が進行中だが、各データベース間の連携は年度内の完成は困難と思われる。

- 5, 全国調査から得られた難治性度スコアのvalidationは、あらたに上海第九人民病院の脈管奇形診療チームにおいて協力を得ることになった。未完成。
- 6, 殺風景であったデザインのリニューアル、コンテンツの全面改訂、一般の読者向け内容を大幅拡充、動画による疾患・検査説明、ゆるキャラの登場などの変更を経て、2018年3月にrenewal openした。現在は患者主体のサイトの作成を継続している。現在リンパ管腫・リンパ管等の検索で常に上位に上がるHPとして利用されている。
- 7, 2018年9月23日（日）に於国立成育医療研究センターにおいて第3回小児リンパ管疾患シンポジウムを開催した。2020年度の第4回開催に向けても準備を開始した。
- 8, 2017年10月に治験が開始となり、現在観察期間終了しデータ固定中本年度中に解析が進められる。難治性リンパ管異常に対する治療にDB利用において協力している。
- 9, 田口班で担当した4つのCQも掲載されている「血管腫・血管奇形・リンパ管奇形診療ガイドライン2017」の英文化が厚労科研秋田班との協力で完成し、J Dermatology, Pediatrics Internationalの2誌にacceptされた（2019年11月）。現在掲載準備中である。

【結論】

小児で大きな障害を生じうる腹部リンパ管疾患（リンパ管腫、リンパ管腫症・ゴーハム病、リンパ管拡張症等）についての多角的な研究が進められている。当初目的は順に達成され、3年間の研究期間内に多くが達成された。

しかしながら、難病相当とされても難病指定はされておらず、臨床的には難治性疾患として鑑別診断、重症症例の治療などには大きな課題は残されており、今後もさらなる研究の発展が期待される。

A. 研究目的

- 1, 難病助成対象の拡大（リンパ管腫（リンパ管奇形）の対象部位を、腹部病変を含む様に拡大修正）
- 2, 小児慢性特定疾病における対象拡大
- 3, 症例調査研究のまとめ
- 4, データベース利用（登録されたデータのオープン利用を目指した整備）
- 5, 難治性度基準のvalidation
- 6, 医療・社会への情報還元（HP充実化）、第3回小児リンパ管疾患シンポジウム開催
- 7, シロリムス治験への協力（治験が開始となった。難治性リンパ管異常に対する治療にDBを利用して協力している）

8, AMED藤野班（小児リンパ管疾患研究）及び他の厚労科研研究班との協力

当分担研究は、主に小児において重篤な消化器通過障害、感染症、貧血、低タンパク症等を生じることがある疾患である、腹部（腹腔内、後腹膜）に病変をもつリンパ管疾患のリンパ管腫（リンパ管奇形）、リンパ管腫症・ゴーハム病、そして乳び腹水を研究対象としている。これらはいずれも稀少疾患であり難治性である。

前研究班（田口班・臼井班・秋田班）にてこれらの疾患について現時点で得られる情報を集積し、診療ガイドラインを作成したが、ガイドラインを作成できなかった臨床課題が多数浮

上した。それに対する回答を求める目的にて全国症例調査が行われており、その解析結果が待たれた。

また指定難病・小児慢性特定疾病制度においては、当研究班における対象疾患への対象範囲の拡大が望ましいと考えられ、その提言のためのデータを作成することが重要な課題であった。

本研究の対象疾患は難病として世界各国で研究者が取り組んでいる結果として、最近急速に様々なことが明らかになりつつある。一方、一般に得られる情報源が少ないことが患者団体より訴えられており、対応として我々は疾患のウェブサイトを運営したり、シンポジウムを開催したりしてきた。これらは研究の進捗に従い、さらに押し進めることが望ましいと考えられ、恒常的に続けている。

また治療においては、新たな有効性が期待される薬の治験が始まり、当研究班で構築し維持しているデータベースをこれに生かすことを模索している。

先にも示したが、本研究の対象疾患であるリンパ管腫（リンパ管奇形）は先に顔面・頸部の巨大病変のみが独立した疾患として難病指定されているが、腹部やその他体表・軟部病変など全身に難治性病変として発生し、治療にまた日常生活に難渋している患者さんがいる。厚労科研臼井班では胸部・縦隔、秋田班では体表・軟部を対象としてそれぞれ研究を勧めているが、疾患の根本は共通であり、お互い情報交換をしてガイドラインの作成においては大いに協力している。また基礎研究を進めているAMED藤野班とも情報共有し、基礎研究との連携により対象疾患に対する治療戦略の向上を目指している。

B. 研究方法

1) 研究対象の拡大

これまで頸部・胸部リンパ管疾患の中で主に「リンパ管腫（リンパ管奇形）、Common or Cystic LM」と「リンパ管腫症・ゴーハム病、GLA, GSD」を研究対象としてきたが、現時点でこれらとの鑑別が非常に困難である「リンパ管拡張症、lymphaniectasia」（図1）を同時に対象とし、これらの鑑別診断が明確にできるようにしていくことを視野に入れる。また原発性リンパ浮腫は、主に四肢末梢の浮腫が中心となるが、様々な症候群の一つの症状として発現し、リンパ液の貯留により著明な腹水を生じ、生活への大きな影響を生じることもある。リンパ管疾患の括りで今後は情報を収集する。

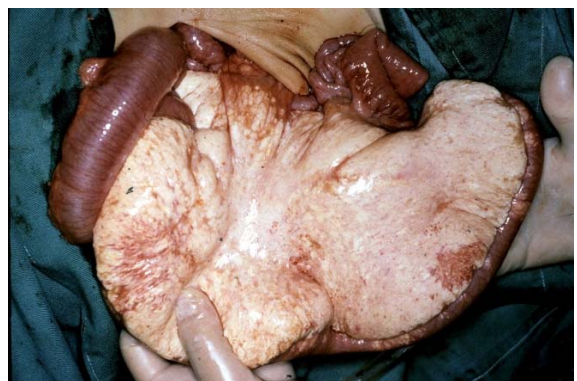


図1, 腸間膜リンパ管拡張症

(リンパ管腫症? リンパ管腫?)

2) 難病助成対象の拡大・小慢整理

当研究班を含めた研究班の提言を元に、2015年7月にリンパ管腫は条件付きで難病に指定された。しかしながら、巨大であること、頸部・顔面に限定されるといった認定基準は同じ疾患名の多くの重症患者との間に矛盾を生じることとなった。当研究班では、上記の認定基準を頸部から胸部・腹部へ拡大すべく、情報をまとめて提言していく。

また小児慢性特定疾病においては、現在リンパ管腫はリンパ管腫症と合わせて「リンパ管

腫/リンパ管腫症」として2015年1月に慢性呼吸器疾患の一つとして指定された。疾患の本態はリンパ管疾患であり、現在の分類はやや不自然である。またリンパ管腫とリンパ管腫症は近年違いが徐々に明確になりつつあり、別疾患として認定されることが望ましい。他の研究班と協力し、これを是正していきたい。

3) 症例調査研究のまとめ

前研究班にてガイドライン作成過程におけるCQ選定作業と平行して、調査研究にて回答を探すべき課題が明らかになり、2014年度内に決定された。

- 1 頸部・胸部リンパ管腫における気管切開の適応に関する検討
- 2 乳び胸水に対する外科的治療の現状
- 3 リンパ管腫症・ゴーハム病の実際（範囲は胸部を越えて構わない）
- 4 縦隔内リンパ管腫における治療の必要性

課題は以上の4点とし、それぞれの課題に対する回答を得るべく調査項目が選定されていたが、特にリンパ管腫に関する課題1、4につき調査が先行して準備され、2015年に「リンパ管腫全国調査2015」と称して日本小児外科学会関係施設に症例登録を依頼した。調査方法はWeb調査で、「リンパ管疾患情報ステーション内のセキュリティ管理の施された登録サイトより、2015年10月28日から2016年1月20の登録期間に1730症例が登録された。

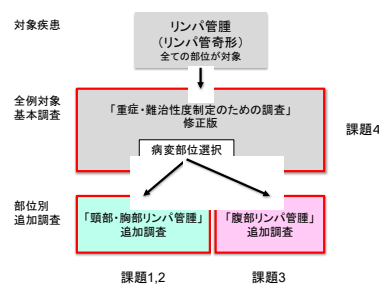
これらについては前研究班より引き続いて検討し、

- 1, 上記各課題に対する回答をまとめて論文文化すること
- 2, 難治性症例の実際を把握すること
- 3, それを踏まえて追加の難病指定への資料を作成すること

4, また治療の標準化の根拠を導くことを行っていく。

当研究については中心となる国立成育医療研究センター（承認番号：596）、慶應義塾大学医学部（承認番号：20120437）にて倫理審査を経て実施されている。

リンパ管腫調査2015の調査項目と対応する課題



4) 難治性度基準のValidation (リンパ管腫)

前研究班にて全国症例調査の結果より「リンパ管腫の難治性度スコア」を導出した。これに対しては別の症例グループにおいてvalidationを行った上で論文化することが目標とされているが、前研究班においては到達できなかった。本研究班の期間内に新規グループもしくは旧三村班の症例データベースを用いてvalidationを行い論文化する。

5) データベース利用

(オープン化、治験への利用整備)

リンパ管腫、リンパ管腫症・ゴーハム病の登録された症例データのオープン利用を目指して整備を行う。

6) 医療・社会への情報還元

(HP充実、シンポジウム開催)

リンパ管疾患の情報を集約した患者および医療者向けの「リンパ管疾患情報ステーション」は2009年に厚労科研研究班により作成され

て既に9年目を迎えているが、殺風景であったデザインのリニューアル、コンテンツの全面改訂、一般の読者向け内容を大幅拡充、動画による疾患・検査説明、ゆるキャラの登場などの変更を行う予定である。

また前研究班時に行われた第2回小児リンパ管疾患シンポジウムに引き続き、2018年度内に第3回シンポジウムを開き、研究者、医療者、患者間での情報交換、患者間の交流の機会を設ける。隔年で開催することを予定している。過去2回のアンケートより、出席者の希望する内容が集められており、十分検討の上企画・実施する。

7) シロリムス治験への協力

難病で現在時に致命的ともなるリンパ管疾患であるが、これに対して国内外でmTOR阻害剤であるシロリムス内服の内科的治療の有効例が多数報告されている。これを受けて当研究班メンバーの多くが関わって治験の準備が進められ、2016年より日本医療研究開発機構 臨床研究・治験推進研究事業「複雑型脈管異常に対するシロリムス療法確立のための研究」として、研究代表者小関道夫（岐阜大学医学部附属病院小児科）先生の主導で開始となり、2017年内に治験が開始する見込みであった。この難治性リンパ管異常に対する治療治験においては対照および候補者の選択に、既に構築しているリンパ管疾患患者のDBを利用するという形で協力する。

8) AMEDエビデンス創出研究及び他の厚労科研研究班との連携

AMEDの難治性疾患実用化研究事業 「難治性リンパ管疾患レジストリを活用したリンパ管疾患鑑別診断法の確立及び最適治療戦略の導出」研究班と連携を行う。リンパ管疾患の基礎

的研究（バイオマーカー探索）を主に行う研究班であり、DBの補強と国際協力・標準化を目指している。厚労科研研究班で行う研究の先の道を造ることとなる。情報共有を行っていく。

また、当研究班はリンパ管腫（リンパ管奇形）の腹部病変を研究対象としていたが、他の部位を担当する臼井班、秋田班と密接な連携を行っている。2017年にはガイドラインを出版し、その後もガイドライン更新や調査研究において協力していく。

（倫理面への配慮）

当研究については中心となる国立成育医療研究センター（承認番号：596）、慶應義塾大学医学部（承認番号：20120437）にて倫理審査を経て実施されている。

C. 研究結果

1) 研究対象の拡大

2017年7月に腹部を含むリンパ管腫難病認定対象の部位拡大の提言をおこなった。

2) 難病助成対象の拡大・小慢整理

2017年7月に難病見直しの機会があり、リンパ管腫（リンパ管奇形）については対象を頸部・顔面に限定せず、全身に広げるよう提言したが（資料A）、採用されなかった。そこで2018年11月に特に腹部病変の難病として矛盾ないと思われる症例の提示、および全国調査の結果を提示し、再度、部位を削除した診断基準での指定を提言した。しかしながら、今回の承認は見送られたことが報告された。理由としては先に難病指定された巨大リンパ管奇形（顔面・頸部）は独立した疾患ということであったため、とのことで疾患定義に関わるのが問題であった。すなわち対象範囲をただ拡大するということはできないということであった。従っ

て、今後は独立した疾患として巨大リンパ管奇形（腹部・後腹膜病変）などの形として提言するよう方向転換することになった。

小児慢性特定疾病については、2018年度に、他のリンパ管疾患の厚労科研研究班である田口班、秋田班とともに修正作業をおこなった。その結果、2018年4月より、リンパ管腫とリンパ管腫症/ゴーム病はいずれも新しい疾患群「脈管奇形」に、別疾患として再分類された。リンパ管腫は特に疾患部位を問わず、治療を要することが認定する疾病の状態の程度とされた。また申請時の調査票が一部修正された（資料B, C）

	旧分類	新分類
大分類	慢性呼吸器疾患	脈管奇形
細分類	リンパ管腫/リンパ管腫症	・リンパ管腫 ・リンパ管腫症
疾病の状態の程度	治療が必要な場合	治療が必要な場合

3) 症例調査研究のまとめ

課題である「腹腔・後腹膜腔内のリンパ管腫の感染時の治療の選択」について解析作業が行われており、まだ論文発表に至っていないが、2020年5月に行われる日本小児外科学会学術集会での発表、同時論文発表の準備を進めている。

本年度は同時に行われた調査研究において白井班の担当部位（胸部・縦隔リンパ管疾患）における4つの臨床課題のうち1つ（気切条件の検討）について、論文が公開された（資料D）。既に発行された縦隔論文（資料E）に加えて二つの課題につきまとめたこととなる。

4) 難治性度基準のValidation（リンパ管腫）

前研究班にて作成した難治性度・重症度基準についてのvalidationの段階である。旧三村班データベースを用いてのvalidation作業に加えて、新たに上海第九人民病院における

validationを進めることが決定した。2019年度中の論文化は達成されない見込みである。

5) データベース利用（オープン化、治験への利用整備）

データベースの整理、画像、病理写真の収集等が進められている。別の研究でリンパ管疾患病理ライブラリーと画像ライブラリーを作成中であり、総合的な症例データベースとして、認証の上アクセス許可を与えてリンパ管疾患情報ステーション内でオープン化するシステム構築中である。

研究期間内には達成されず、次の研究班の課題として残された。

6) 医療・社会への情報還元（HP充実、シンポジウム開催）

リンパ管疾患情報ステーションは医療者以外の意見を取り入れてデザインのリニューアル、コンテンツの全面改訂、一般の読者向け内容を大幅拡充、動画による疾患・検査説明、ゆるキャラの登場などの変更を経て、2018年2月28日にリニューアル公開された。<http://lymphangioma.net>。その後、本年度も改訂を行っているが、現在ホームページアクセス数は40万件を超え、「リンパ管腫」「リンパ管」等のkeywordによるgoogle検索で常に上位に上がるwebページとして広く一般に利用されている（資料F）。

新リンパ管疾患情報ステーションhome



また第3回小児リンパ管疾患シンポジウムが2018年9月23日（日）に国立成育医療研究センター講堂にて開催された。今回は、新たな試みとして、以前の2回のシンポジウム参加者へのアンケート結果で希望の多かった症例検討会を前日（9/22）夕方に開催し、専門医師による難治症例の検討が行われた。また、現在作成が進められている乳幼児肝血管腫診療ガイドラインにつき解説がおこなわれた（黒田・木下）。また遠方にて来場できなかった参加希望者や講演内容をもう一度確認したいという参加者のために、講演のWeb配信を後日に行った（資料G）。

7) シロリムス治験への協力

前述のシロリムス治験（AMED小関班）は2017年10月に開始となり、2018年7月に予定数の患者エントリーが終了し、2019年秋に観察期間が終了し、データ固定がなされ、解析開始となった。2019年度内に解析結果が出る予定である。

引き続き国内で新開発のシロリムス顆粒剤の治験が開始された（2019年12月）。両方の治験が終了してから、保険収載への動きが始まるため、まだ3年程度かかると予想される。

8) AMEDエビデンス創出研究（藤野班）との連携

2018年度にAMED研究において国際協力データベースの構築が検討されたが、欧州の最大研究グループとの協議では共通データベースの構築は困難であることが明らかになった。2019年度は上海にある中国の最大脈管奇形診療チームである上海第九人民医院と情報交換を行ったが、やはりデータベースの構築などは困難と判明した。その他の診療領域などでは協力していくことが話し合われた。

2017年に旧臼井班も協力して作成された「血管腫・血管奇形・リンパ管奇形診療ガイドライン2017」については英文化が厚労科研秋田班の元で完成し、J Dermatology, Pediatrics Internationalの2誌にacceptされた（2019年11月）（資料H）。現在掲載準備中である。田口班では4つのCQを担当した。

9) その他

その他に「リンパ管腫の自然退縮に関する検討」「外科的切除に関する検討」につき投稿準備中である。

D. 考察

当分担研究班は平成25年度以前のリンパ管腫、リンパ管腫症の実態調査研究を継承して結成された。8つの大きな研究を柱として、小児で腹部・消化管に大きな症状・障害を生じうるリンパ管疾患の情報を集積して総括する作業が継続されており、いくつかの成果を挙げている。

前研究班から引き続いての大きな臨床的課題であった「腹腔・後腹膜腔内のリンパ管腫の感染時の治療の選択」に関して調査結果をまとめる作業がまだ進行しており、2020年度になってからの学会・論文発表となる。期間内終了を達成出来なかった、少し遅れてしっかりとしたガイドラインに資するような成果となるであろう。

一方、一般への情報発信の一環として、HP「リンパ管疾患情報ステーション」を拡充し、また「第3回小児リンパ管疾患シンポジウム」を開催し情報発信をおこなった。いずれも患者・家族への情報提供と交流ということにおいて非常に有意義であることが医療者・患者双方において確かめられている。

今後も当初からの予定課題を達成していく

ことに加えて、さらに症例登録データの詳細な解析から診療指針の細かい提案ができると考えられるため進めていきたい。また国に難病としての提言を進めていきたい。引き続きこの研究は学問的・社会的に大きく貢献できると見込まれる。

E. 結論

小児で呼吸障害を生じうる頸部・胸部リンパ管疾患（リンパ管腫、リンパ管腫症・ゴーハム病、リンパ管拡張症等）についての多角的な研究が進められている。先行する研究を引き継いで進められ、3年間の研究期間に少し遅れて腹部リンパ管腫の治療・管理について臨床上重要な指標となると考えられるデータを公表することが出来る見込みである。

小児慢性特定疾病の疾患整理作業に貢献したが、指定難病としての部位基準見直しへの提言などには具体的なデータをさらに提示するなど今後も力を入れる必要がある。

臨床的には難治性疾患として鑑別診断などには課題は残されており、今後もさらなる研究の発展が期待される。

F. 研究発表

1. 論文発表

2017年度

- 1) 高橋正貴, 藤野明浩, 石濱秀雄, 出家亨一, 竹添豊志子, 渡邊稔彦, 小川雄大, 黒田達夫, 瀧本康史, 金森豊. 【こんなときどうする?(腹部編)】 広範囲な腸間膜リンパ管奇形. 小児外科49(3):299-301, 2017
- 2) 小川 雄大, 田原 和典, 金森 豊, 竹添豊志子, 大野 通暢, 渡邊 稔彦, 菱木 知郎, 藤野 明浩, 義岡 孝子. 【呼吸器症状により発症した巨大胸壁原発脂肪芽腫

の1例.】 日本小児外科学会雑誌 53: 1064-1067, 2017

- 3) 藤野 明浩. 【小児外科領域の先端的医療の展開(II):先端治療開発の方向性】 血管腫・血管奇形・リンパ管奇形に対する新規薬物療法. 小児外科4: 630-634, 2017
- 4) 藤野明浩【頸部腫瘍の診かた 先天性形成異常 リンパ管腫(リンパ管奇形)】 小児内科 50(2):222-224, 2018-2
- 5) 野坂俊介:小児科エコー活用術 胸水・腹水・後腹膜液体貯留. 小児科診療. 2017;80(11):1422-1428
- 6) Nozawa A, Ozeki M, Hori T, Kawamoto N, Hirayama M, Azuma E, Fukao T. A Heterozygous CFHR3-CFHR1 Gene Deletion in a Pediatric Patient With Transplant-associated Thrombotic Microangiopathy Who was Treated With Eculizumab. J Pediatr Hematol Oncol (2017) In press
- 7) Kadowaki S, Hori T, Matsumoto H, Kanda K, Ozeki M, Shirakami Y, Kawamoto N, Ohnishi H, Fukao T. Prepubertal onset of slipped capital femoral epiphysis associated with hypothyroidism: a case report and literature review. BMC Endocr Disord (2017) 18;17(1): 59-70
- 8) Kato H, Ozeki M, Fukao T, Matsuo M. MR imaging findings of vertebral involvement in Gorham-Stout disease, generalized lymphatic anomaly, and kaposiform lymphangiomatosis. Jpn J Radiol (2017) 35(10): 606-612
- 9) Matsuzawa-Kinomura Y, Ozeki M, Otsuka H, Orii K, Fukao T. Neonatal

- dysphonia caused by subglottic infantile hemangioma. *Pediatr Int* (2017) 59(8): 935-936.
- 10) Ozeki M, Nozawa A, Kanda K, Hori T, Nagano A, Shimada A, Miyazaki T, Fukao T. Everolimus for Treatment of Pseudomyogenic Hemangioendothelioma. *J Pediatr Hematol Oncol* (2017) 39(6): e328-e331
- 11) Yoshida N, Sakaguchi H, Muramatsu H, Okuno Y, Song C, Dovat S, Shimada A, Ozeki M, Ohnishi H, Teramoto T, Fukao T, Kondo N, Takahashi Y, Matsumoto K, Kato K, Kojima S. Germline IKAROS mutation associated with primary immunodeficiency that progressed to T-cell acute lymphoblastic leukemia. *Leukemia* (2017) 31(5): 1221-1223
- 12) Narumoto S, Sakamoto S, Uchida H, Sasaki K, Shigeta T, Fukuda A, Nosaka S, Irie R, Yoshioka T, Kasahara M. Necrotizing enterocolitis in the setting of milk allergy after pediatric living donor liver transplantation. *Pediatr Transplant* 2017;7:[Epub ahead of print]
- 13) Uchida H, Sakamoto S, Fukuda A, Sasaki K, Shigeta T, Nosaka S, Kubota M, Nakazawa A, Nakagawa S, Kasahara M: Sequential analysis of variable markers for predicting outcomes in pediatric patients with acute liver failure. *Hepatol Res.* 2017;47(12):1241-1251
- 14) Imai R, Miyazaki O, Horiuchi T, Asano K, Nishimura G, Sago H, Nosaka S: Ultra-Low-Dose Fetal CT With Model-Based Iterative Reconstruction: A Prospective Pilot Study. *AJR Am J Roentgenol.* 2017 ; 208(6):1365-1372
- 2018年度
- 1) 藤野 明浩：【新薬が変える子ども医療-薬物の使い分けと作用機序】 新しく開発された薬 血液疾患・腫瘍性疾患 リンパ管腫症、Gorham病、難治性血管奇形 シロリムス. 小児内科 2018 ; 50(10) : 1500-1503
- 2) 藤野 明浩：【小児救急最新の知識-小児外科と小児救急】 急速に進行する上気道閉塞. 小児外科 2018 ; 50(7) : 749-753
- 3) 小川 雄大, 藤野 明浩, 沓掛 真衣, 後藤 倫子, 朝長 高太郎, 大野 通暢, 田原 和典, 渡邊 稔彦, 菱木 知郎, 宮寄 治, 野坂 俊介, 金森 豊： 難治性リンパ管腫等に対するブレオマイシン/OK-432併用局注硬化療法の検討. 日本小児外科学会雑誌 2018; 54(3) : 700-700
- 4) 佐々木 優花, 上原 陽治, 岩崎 由佳, 長澤 純子, 生田 泰久, 甘利 昭一郎, 和田 友香, 丸山 秀彦, 塚本 桂子, 諫山 哲哉, 伊藤 裕司, 小川 雄大, 藤野 明浩： 多発奇形、リンパ管腫症を合併した9番染色体長腕遠位部部分モノソミーの1例. 日本小児科学会雑誌 2018 ; 122(2) : 455-455
- 5) 藤野 明浩：【頸部腫瘍の診かた】 先天性形成異常 リンパ管腫(リンパ管奇形). 小児内科 2018 ; 50(2) : 222-225
- 6) 後藤 倫子, 藤野 明浩, 沓掛 真衣, 小川 雄大, 朝長 高太郎, 大野 通暢, 渡邊 稔彦, 田原 和典, 菱木 知郎, 金森 豊：

- リンパ管疾患における越婢加朮湯の使用状況と効果の検討. 日本小児外科学会雑誌 2018 ; 54(1) : 195-195
- 7) 野坂俊介 : 【特集 小児救急最新の知識-小児外科と小児救急】 小児外科救急に役立つIVRの適応と現状. 2018 小児外科 ; 50 (7) : 685-690
- 8) 野坂 俊介 : 【救急放射線診断へのアプローチ】 腹部/急性腹症 診断の進め方腸重積症. 2018 臨床画像 ; 34巻10月増刊 : 170-171
- 9) 野坂俊介 : 【押さえておきたい臨床・画像分類】 腹部・骨盤 先天性門脈体循環短絡症. 2018 画像診断 ; 38巻11月増刊 : 170-173
- 10) 野坂俊介 : 【押さえておきたい臨床・画像分類】 腹部・骨盤 胆道閉鎖症. 2018 画像診断 ; 38巻11月増刊 : 182-185
- 11) Ueno S, Fujino A, Morikawa Y, Iwanaka T, Kinoshita Y, Ozeki M, Nosaka S, Matsuoka K, Usui N. Treatment of mediastinal lymphatic malformation in children: an analysis of a nationwide survey in Japan. SurgToday. 2018;48(7):716-725. doi:10.1007/s00595-018-1640-0
- 12) Muto M, Matsufuji H, Taguchi T, Tomomasa T, Nio M, Tamai H, Tamura M, Sago H, Toki A, Nosaka S, Kuroda T, Yoshida M, Nakajima A, Kobayashi H, Sou H, Masumoto K, Watanabe Y, Kanamori Y, Hamada Y, Yamataka A, Shimojima N, Kubota A, Ushijima K, Haruma K, Fukudo S, Araki Y, Kudo T, Obata S, Sumita W, Watanabe T, Fukahori S, Fujii Y, Yamada Y, Jimbo K, Kawai F, Fukuoka T, Onuma S, Morizane T, Ieiri S, Esumi G, Jimbo T, Yamasaki T : Japanese clinical practice guidelines for allied disorders of Hirschsprung's disease, 2017. Pediatr Int 2018, 60(5): 400-410
- 13) Shoji K, Kawai T, Onodera M, Tsutsumi Y, Nosaka S, Miyairi I. Multiple osteolytic lesions on the skull of a girl with Mendelian susceptibility to mycobacterial disease. Pediatr Int. 2018, 60(11): 1043-1044
- 14) Sakamoto S, Sasaki K, Kitajima T, Hirata Y, Narumoto S, Kazemi K, Fukuda A, Miyazaki O, Nosaka S, Kasahara M. A novel technique for collateral interruption to maximize portal venous flow in pediatric liver transplantation. Liver Transpl. 2018, 24(7): 969-973
- 15) Miyazaki O, Miyasaka M, Okamoto R, Tsutsumi Y, Nosaka S. Osteomyelitis of a sacral neurocentral synchondrosis: a case report of another metaphyseal equivalent. Skeletal Radiol. 2018 Dec 5. doi: 10.1007/s00256-018-3122-2. [Epub ahead of print] PubMed PMID: 30519964.
- 16) Kuwahara K, Hikosaka M, Kaneko T, Takamatsu A, Nakajima Y, Ogawa R, Miyazaki O, Nosaka S. Analysis of Cranial Morphology of Healthy Infants Using Homologous Modeling. J Craniofac Surg. 2018 Nov 12. doi: 10.1097/SCS.0000000000004893. [Epub ahead of print] PubMed PMID:

- 30439731.
- 17) Uchida H, Sakamoto S, Sasaki K, Takeda M, Hirata Y, Fukuda A, Hishiki T, Irie R, Nakazawa A, Miyazaki O, Nosaka S, Kasahara M. Surgical treatment strategy for advanced hepatoblastoma: Resection versus transplantation. *Pediatr Blood Cancer*. 2018 Dec; 65(12):e27383. doi: 10.1002/pbc.27383. Epub 2018 Aug 7. PubMed PMID: 30084209.
 - 18) Souzaki R, Kawakubo N, Miyoshi K, Obata S, Kinoshita Y, Takemoto J, Kohashi K, Oda Y, Taguchi T.
 - 19) The Utility of Muscle-Sparing Axillar Skin Crease Incision with Thoracoscopic Surgery in Children. *J Laparoendosc Adv Surg Tech A*. 28(11):1378-1382, 2018
 - 20) Kawakubo N, Harada Y, Ishii M, Souzaki R, Kinoshita Y, Tajiri T, Taguchi T, Yonemitsu Y. Natural antibody against neuroblastoma of TH-MYCN transgenic mice does not correlate with spontaneous regression. *Biochem Biophys Res Commun*. 503(3):1666-1673, 2018
 - 21) Ueno S, Fujino A, Morikawa Y, Iwanaka T, Kinoshita Y, Ozeki M, Nosaka S, Matsuoka K, Usui N. Indication for tracheostomy in children with head and neck lymphatic malformation - analysis of nationwide survey in Japan. *Surg Today*. In press
- 2019年度
- 1) 藤野 明浩 : 別冊日本臨牀 領域別症候群 シリーズ No.7 循環器症候群 (第3版) III-その他の循環器疾患を含めて- XI 心臓腫瘍 心嚢リンパ管腫 (嚢胞性リンパ管奇形) . 日本臨牀社 2019 ; 30 : 552-554
 - 2) 江口 麻優子, 野坂 俊介, 植松 悟子, 藤野 明浩, 金森 豊, 岡本 礼子, 窪田 満, 石黒 精: Cornelia de Lange症候群に併発した盲腸捻転:臨床および画像の検討. 日本小児放射線学会雑誌2019; 35(2): 107-115
 - 3) 藤野 明浩 : 頸部リンパ管腫 (嚢胞性リンパ管奇形) . 小児外科2019; 51(1): 80-85
 - 4) Ozeki M, Asada R, Saito AM, Hashimoto H, Fujimura T, Kuroda T, Ueno S, Watanabe S, Nosaka S, Miyasaka M, Umezawa A, Matsuoka K, Maekawa T, Yamada Y, Fujino A, Hirakawa S, Furukawa T, Tajiri T, Kinoshita Y, Souzaki R, Fukao T. : Efficacy and safety of sirolimus treatment for intractable lymphatic anomalies: A study protocol for an open-label, single-arm, multicenter, prospective study (SILA). *Regen Ther*. 2019. Jun; 84-91. doi: 10.1016/j.reth.2018.12.001. eCollection
 - 5) Ueno S, Fujino A, Morikawa Y, Iwanaka T, Kinoshita Y, Ozeki M, Nosaka S, Matsuoka K, Usui N. : Indication for tracheostomy in children with head and neck lymphatic malformation - analysis of nationwide survey in Japan. *Surg Today*. 2019. Feb; 410-419. doi: 10.1007/s00595-018-Goto K, Ozeki M, Yasue S, Endo S, Fukao T. A

- retrospective study of 2 and 3 mg/kg/day propranolol for infantile hemangioma. *Pediatric Int.* in press
- 6) Hori Y, Ozeki M, Matsuoka K, Hirose K, Matsui K, Kohara M, Toyosawa S, Fukao T, Morii E. Immunohistochemical Analysis of mTOR Pathway Expression in Lymphatic malformation and Related diseases. *Pathol Int.* in press
- 7) Tanahashi Y, Ozeki M, Kawada H, Goshima S, Fukao T, Matsuo M. Direct-Puncture Lymphatic Embolization in the Prone Position for Chylothorax Caused by Lymphatic Anomaly. *J Vascul Inter Radiol.* in press.
- 8) Ozeki M, Fukao T. Reply to: Comment on: Potential biomarkers of kaposiform lymphangiomatosis. *Pediatr Blood Cancer.* (2020) Jan 13:e28156.
- 9) Yokoyama M, Ozeki M, Nozawa A, Usui N, Fukao T. Low-dose sirolimus for a patient with blue rubber bleb nevus syndrome. *Pediatr Int.* 2019. Dec 27.
- 10) Nozawa A, Ozeki M, Yasue S, Endo S, Ohe N, Miyazaki T, Fukao T. Pro-inflammatory cytokine secretion in a patient with recurrent neuroblastoma related to the onset of malignancy-associated hemophagocytic lymphohistiocytosis. *J Pediatr Hematol Oncol.* 2019. Oct 22.
- 11) Nozawa A, Ozeki M, Yasue S, Endo S, Kawamoto N, Ohnishi H, Fumino S, Furukawa T, Tajiri T, Maekawa T, Fujino A, Souzaki R, Fukao T. Immunological effects of sirolimus in patients with vascular anomalies. *J Pediatr Hematol Oncol.* 2019. Nov 14.
- 12) Ozeki M, Aoki Y, Nozawa A, Yasue S, Endo S, Hori Y, Matsuoka K, Niihori T, Funayama R, Shirota M, Nakayama K, Fukao T. Detection of NRAS mutation in cell-free DNA biological fluids from patients with kaposiform lymphangiomatosis. *Orphanet J Rare Dis.* (2019) 11, 215.
- 13) Ueno S, Fujino A, Morikawa Y, Iwanaka T, Kinoshita Y, Ozeki M, Nosaka S, Matsuoka K, Usui N. Indication of tracheostomy for head and neck lymphatic malformation in children - analysis of nationwide survey in Japan. *Surg Today.* (2019) 49; 410-419.
- 14) Nozawa A, Ozeki M, Matsuoka M, Nakama M, Yasue S, Endo S, Kawamoto N, Ohnishi H, Fukao T. Perampanel Inhibits Neuroblastoma Cell Proliferation Through Downregulating Akt and ERK Pathways. *Anticancer Res.* (2019) 39, 3595-3599.
- 15) Ozeki M, Nozawa A, Yasue S, Endo S, Asada R, Hashimoto H, Fukao T. The impact of sirolimus therapy on lesion size, clinical symptoms, and quality of life of patients with lymphatic anomalies. *Orphanet J Rare Dis.* (2019) 14, 41.
- 16) Ozeki M, Fukao T: Generalized lymphatic anomaly and Gorham-Stout disease: overview and recent insights. *Advance Wound Care.* (2019) 8, 230-245.
- 17) Nozawa A, Ozeki M, Hori T, Kato H,

Ohe N, Fukao T. Fatal progression of Gorham-Stout disease with skull base osteomyelitis and lateral medullary syndrome. Internal Med. (2019) 58, 1929–1933.

2. 学会発表

2017年度

- 1) 藤野明浩、小川雄大、朝長高太郎、野村美緒子、竹添豊志子、大野通暢、渡邊稔彦、田原和典、菱木知郎、金森豊、杉林里佳、左合治彦：出生前診断されたリンパ管腫（リンパ管奇形）症例における発見時在胎週数と予後の検討. 第53回日本周産期・新生児医学会総会および学術集会, 横浜, 2017. 7. 16
- 2) 藤野明浩、小川雄大、朝長高太郎、田原和典、後藤倫子、沓掛真衣、大野通暢、渡辺稔彦、金森豊、菱木知郎. : 当院におけるリンパ管腫（リンパ管奇形）、Klippel-Trenaunay症候群の四肢皮下病変に対する減量手術の検討. 第28回日本小児外科QOL研究会, 静岡, 2017. 11. 4
- 3) 木下義晶、川久保尚徳、石井 生、宗崎良太、田口智章. : 当科におけるリンパ管腫（リンパ管奇形）に対する治療戦略. 第54回日本小児外科学会学術集会, 宮城, 2017. 5. 11
- 4) 宗崎良太、木下義晶、伊崎智子、松浦俊治、江角元史郎、宮田潤子、三好きな、小幡 聡、川久保尚徳、吉丸耕一朗、田口智章. : 当科における気管切開を行ったリンパ管腫（リンパ管奇形）の検討. 第31回日本小児救急医学会学術集会. 福岡, 2017. 6
- 5) 上野 滋、藤野明浩、木下義晶、岩中督、森川康英、小関道夫、野坂俊介、松

岡健太郎、臼井規朗：頭頸部リンパ管腫（リンパ管奇形）に対する気管切開の適応について. —全国調査2015の結果から— 第54回日本小児外科学会学術集会. 仙台. 2017. 5

- 6) 上野 滋、藤野明浩、木下義晶、岩中督、森川康英、小関道夫、野坂俊介、松岡健太郎、臼井規朗：縦隔病変を有するリンパ管腫（リンパ管奇形）に対する適切な治療について. —全国調査2015の結果から— 第54回日本小児外科学会学術集会. 仙台. 2017. 5
- 7) 藤野明浩、上野滋、岩中督、森川康英、木下義晶、小関道夫、松岡健太郎、野坂俊介、黒田達夫、三村秀文、臼井規朗、田口智章. : リンパ管腫（嚢胞性リンパ管奇形）の自然退縮に関する検討—厚労科研難治性疾患等政策研究事業による全国症例調査より— 第117回日本外科学会学術集会, 横浜. 2017. 4
- 8) 小川雄大、藤野明浩、野坂俊介、他：難治性リンパ管腫等に対するブレオマイシン/OK-432併用局注硬化療法の検討（中間報告）. 第54回日本小児外科学会学術集会. 仙台, 2017. 5
- 9) 小川雄大、藤野明浩、他：Klippel-Trenaunay Syndromeの臨床経験. 第14回日本血管腫・血管奇形学会学術集会, 福島, 2017. 7
- 10) 藤野明浩、他：リンパ管腫（リンパ管奇形）に対する外科的治療戦略. 第79回日本臨床外科学会総会, 2017. 11

2018年度

- 1) 小関 道夫、野澤 明史、安江 志保、堀友博、浅田 隆太、橋本 大哉、藤野 明浩. 難治性リンパ管疾患に対するシロリ

- ムス療法の有用性. 第121回日本小児科学会学術集会 (2018. 4. 21福岡)
- 2) 上野 滋, 藤野 明浩, 木下 義晶, 岩中 督, 森川 康英, 小関 道夫, 野坂 俊介, 松岡 健太郎, 臼井 規朗, 小児呼吸器形成異常・低形成疾患に関する実態調査および診療ガイドライン作成に関する研究班(臼井班) . 気道に接するリンパ管腫(リンパ管奇形)に対する気管切開の適応について 全国調査2015の結果から(第2報). 第55回日本小児外科学会学術集会 (2018. 5. 30 新潟)
 - 3) 小川 雄大, 藤野 明浩, 杓掛 真衣, 後藤 倫子, 朝長 高太郎, 大野 通暢, 田原 和典, 渡邊 稔彦, 菱木 知郎, 宮寄 治, 野坂 俊介, 金森 豊. 難治性リンパ管腫等に対するブレオマイシン/OK-432併用局注硬化療法の検討. 第55回日本小児外科学会学術集会 (2018. 5. 30 新潟)
 - 4) 藤野 明浩, 小関 道夫. リンパ管腫症・ゴーハム病について. 第117回日本皮膚科学会 (2018. 6. 2広島)
 - 5) 藤野明浩. 「画像検査で正診に至らなかった急性発症の小児腹腔鏡内リンパ管腫3例の検討. 第32回日本小児救急医学会学術集会 (2018. 6. 3筑波)
 - 6) 藤野明浩. 「リンパ管腫(リンパ管奇形)克服を目指した当院での取り組み. 第42回日本リンパ学会総会 (2018. 6. 22 弘前)
 - 7) 藤野明浩. 「嚢胞性リンパ管奇形の診断と治療」第10回血管腫血管奇形講習会 (2018. 7. 20 大阪)
 - 8) 後藤 倫子, 藤野 明浩, 杓掛 真衣, 小川 雄大, 朝長 高太郎, 大野 通暢, 渡邊 稔彦, 田原 和典, 菱木 知郎, 金森 豊. リンパ管疾患における越婢加朮湯の使用状況と効果の検討. 第22回日本小児外科漢方研究会(2018. 10. 26 川崎)
- 2019年度
- 1) 藤野 明浩, 小関 道夫, 松岡 健太郎, 野坂 俊介: リンパ管腫症およびゴーハム病の臨床, 病理, 画像診断. 第38回日本画像医学会, 東京, 2019. 3. 8
 - 2) 藤野 明浩: 小児期に発生する脈管異常症の臨床. 第108回日本病理学会学術集会コンパニオンミーティング, 東京, 2019. 5. 9
 - 3) 出家 亨一, 藤野 明浩, 小関 道夫, 木下 義晶, 黒田 達夫, 上野 滋: ホームページが患者家族と医療者をつなぐ リンパ管疾患情報ステーションの取り組み. 第56回日本小児外科学会学術集会, 久留米, 2019. 5. 26
 - 4) 藤野 明浩, 田原 和典, 山田 洋平, 森禎三郎, 杓掛 真衣, 藤田 拓郎, 三宅 和恵, 工藤 裕実, 金森 豊, 菱木 知郎, 金子 剛, 吉田 和恵, 守本 倫子, 関 敦仁, 伊藤 裕司, 佐合 治彦, 野坂 俊介, 義岡 孝子: リンパ管・血管疾患に対する当院の診療チームと治療戦略. 第117回東京小児外科研究会, 東京, 2019. 6. 4
 - 5) 藤野 明浩: リンパ管疾患: 診察と研究の現状. 2019年度第7回玉川医師会学術集会講演会, 東京, 2019. 7. 17
 - 6) 藤野 明浩. : 新生児の腫瘍・脈管奇形の治療戦略 リンパ管腫・リンパ管奇形の(診断と)治療 総論. 第55回日本周産期・新生児医学会学術集会, 松本, 2019. 7. 14
 - 7) 藤野 明浩, 杓掛 真衣, 朝長 高太郎, 山田 洋平, 田原 和典, 金森 豊, 菱木 知郎: 当院における新生児肝血管腫の検討.

- 第55回日本周産期・新生児医学会学術集会, 松本, 2019. 7. 13
- 8) 藤野 明浩: 嚢胞性リンパ管奇形に対する硬化療法. 第11回日本血管腫血管奇形講習会, 津, 2019. 7. 12
- 9) 藤野 明浩, 工藤 裕実, 三宅 和恵, 藤田 拓郎, 沓掛 真衣, 森 禎三郎, 山田 洋平, 田原 和典, 金森 豊, 菱木, 知郎: 当院におけるリンパ管腫 (リンパ管奇形)、Klippel-Trenaunay症候群の四肢・体幹皮下病変に対する減量手術の検討—続報2—. 第30回日本小児外科QOL研究会, 伊勢市, 2019. 11. 9
- 10) 木下義晶: 漢方薬による脈管奇形治療, 第62回日本形成外科学会総会・学術集会 (特別企画), 札幌, 2019. 6. 16
- 11) 木下義晶: 思い出に残るリンパ管奇形症例～自験例25年より～. 第16回日本血管腫血管奇形学会学術集会 (シンポジウム), 三重, 2019. 7. 12
- 12) 木下義晶: 新生児の固形腫瘍に対する治療戦略. 第55回日本周産期・新生児医学会 (シンポジウム), 2019/7/13-15, 松本
- 13) 木下義晶: 脈管奇形治療における漢方薬の役割. 新潟漢方医学研究会, 新潟. 2019. 9. 12
- 14) 木下義晶: リンパ管奇形に対する漢方治療に関する検討. 日本小児外科漢方研究会, 2019. 10. 17
- 15) 小関 道夫: 小児リンパ管腫症およびゴーハム病の臨床、病理、画像診断 リンパ管腫症・ゴーハム病の疾患概念・治療法. 第38回日本画像医学会学術集会, 東京, 2019. 3. 8
- 16) 小関 道夫: mTOR阻害薬による難治性リンパ管奇形の治療. 第62回日本形成外科学会総会, 札幌, 2019. 5. 17
- 17) 小関 道夫: 難治性脈管異常に対するシロリムス療法. 第118回日本皮膚科学会総会, 名古屋, 2019. 6. 7
- 18) 小関 道夫: リンパ管奇形・リンパ管腫症の診断と治療. 第11回血管腫血管奇形講習会, 津, 2019. 7. 13
- 19) 小関 道夫: 難治性胸水を伴ったリンパ管腫症に対する治療の経験. 第16回日本血管腫血管奇形学術集会, 津, 2019. 7. 13
- 20) 小関 道夫: 難治性脈管腫瘍・脈管奇形に対する最新の薬物療法. 第55回日本周産期・新生児医学会学術集会, 松本, 2019. 7. 14
- 21) 小関 道夫: 難治性脈管異常に対するシロリムス療法 医師主導治験を通じて. 第40回日本臨床薬理学会学術総会, 東京, 2019. 12. 5
- 22) 小関 道夫, 野澤明史, 安江志保, 遠渡沙緒理, 青木洋子, 深尾敏幸: Kaposiform lymphangiomatosisにおけるNRAS遺伝子変異解析. 第16回日本血管腫血管奇形学術集会, 津, 2019. 7. 13
- 23) 小関 道夫: 希少難治性脈管異常 (脈管系腫瘍・脈管奇形) 疾患レジストリについて, 市民公開講座 (厚生労働省血管腫・血管奇形研究班). 東京, 2019. 10. 6
- その他
HP: リンパ管疾患情報ステーション
<http://lymphangioma.net>
- G. 知的財産権の出願・登録状況
1. 特許取得 なし
 2. 実用新案登録 なし
 3. その他 なし

巨大リンパ管奇形(頸部顔面病変)

○ 概要

<余白>

やや狭い

上下:25.4mm 左右:19.05mm

<フォントについて>

タイトル:MSP ゴシック 14pt

本文:MSP ゴシック 10.5pt

1. 概要

巨大リンパ管奇形は先天性に発症する巨大腫瘍性のリンパ管形成異常である。リンパ管奇形(リンパ管腫)は大小のリンパ嚢胞を中心に構成される腫瘍性病変で、多くの場合病変の範囲拡大や離れた部位の新たな出現はない。血管病変を同時に有することもあり、診断・治療に注意を要する。生物学的には良性であるが、特に病変が大きく広範囲に広がるものは難治性で、機能面のみならず整容面からも患者のQOLは著しく制限される。全身どこにでも発生しうるが、特に頭頸部に多く、縦隔、腋窩、腹腔・後腹膜内、四肢、**体幹**に発生する。病変内のリンパ嚢胞の大きさや発生部位により主に外科的切除と硬化療法が選択されるが、完治はほぼ不可能で、出生直後から生涯にわたる長期療養を必要とする。

2. 原因

胎生期のリンパ管形成異常により生じた病変と考えられている。発生原因は明らかでない。

3. 症状

ほとんどの場合症状は出生時から出現する。頸部・舌・口腔病変で中下咽頭部での上気道狭窄、縦隔病変で気管の狭窄による呼吸困難の症状を呈し、多くにおいて気管切開を要する。舌・口腔・鼻腔・顔面病変では摂食・嚥下困難、上下顎骨肥大、骨格性閉口不全、閉塞性睡眠時無呼吸、構音機能障害を来す。眼窩・眼瞼病変では開瞼・閉瞼不全、眼球突出・眼位異常、視力低下を呈し、眼窩内出血・感染などにより失明に至ることもある。耳部病変では外耳道閉塞、中耳炎、内耳形成不全などにより聴力障害・平衡感覚障害などを来す。皮膚や粘膜にリンパ管病変が及ぶ場合は集簇性丘疹がカエルの卵状を呈し(いわゆる限局性リンパ管腫)、リンパ瘻・出血・感染を繰り返す。顔面巨大病変では腫瘍形成・変色・変形により高度の醜状を呈し、社会生活への適応を生涯にわたり制限される。腹部病変では、内出血・感染などに加えて、消化管閉塞症状、慢性腹痛、摂食・嚥下困難、貧血、乳び腹水、低タンパク、浮腫など、他部位の病変とは異なる症状も呈する。どの部位の病変においても、経過中に内部に感染や出血を起こし、急性の腫脹・炎症を繰り返す。

4. 治療法

呼吸困難、摂食障害、感染などの各症状に対しては状態に応じて対症的に治療する。リンパ管奇形(リンパ管腫)自体の治療の柱は外科的切除と硬化療法であり、多くの場合この組み合わせで行われる。硬化療法にはOK-432、ブレオマイシン、アルコール、高濃度糖水、フィブリン糊等が用いられる。一般的にリンパ嚢胞の小さいものは硬化療法が効きにくい。抗癌剤、インターフェロン療法、ステロイド療法などの報告があり、プロプラノロール、mTOR阻害剤、サリドマイド等が国外を中心として治療薬として検討されているが効果は証明されていない。巨大リンパ管奇形は、現時点でいずれの治療法を用いても完治は困難である。

5. 予後

巨大病変で広範囲かつ浸潤性の分布を示す場合、原疾患のみで死に至ることは稀であるが、治療には抵抗性で、部位毎に異なる持続的機能的障害(呼吸障害、摂食・嚥下障害、視力障害、聴覚障害、消化管通過障害、腹満、四肢の運動障害など)のみならず、内出血、**持続潰瘍、感染などを呈し**、整容面(高度醜状)からも大きな

障害を生じ、出生直後から生涯にわたり療養を要する。巨大病変では、有効な治療法がないため、症状は生涯にわたって継続する。

○ 要件の判定に必要な事項

1. 患者数
約 ~~600~~800 人
2. 発病の機構
不明(遺伝性はなく、リンパ管の発生異常と考えられている。)
3. 効果的な治療法
未確立
4. 長期の療養
必要(療養の多くの場合出生直後から長期に渡る。)
5. 診断基準
あり(研究班作成、学会承認の診断基準あり)
6. 重症度分類
 - ①～④のいずれかを満たすものを対象とする。
 - ① modified Rankin Scale (mRS)、食事・栄養、呼吸の評価スケールを用いて、いずれかが3以上。
 - ② 聴覚障害: 高度難聴以上。
 - ③ 視覚障害: 良好な方の眼の矯正視力が0.3未満。
 - ④ 以下の出血、感染に関するそれぞれの評価スケールを用いて、いずれかが3以上。

○ 情報提供元

平成26-28年度「難治性血管腫・血管奇形・リンパ管腫・リンパ管腫症および関連疾患についての調査研究」
研究代表者 聖マリアンナ医科大学放射線医学講座病院教授 三村秀文

平成21-23年度「日本におけるリンパ管腫患者(特に重症患者の長期経過)の実態調査及び治療指針の作成に関する研究」研究代表者、平成24-25年度「小児期からの消化器系希少難治性疾患群の包括的調査研究とシームレスなガイドライン作成」、平成26年度「小児期からの希少難治性消化管疾患の移行期を包含するガイドラインの確立に関する研究班」、平成26年度「小児呼吸器形成異常・低形成疾患に関する実態調査および診療ガイドライン作成に関する研究班」研究分担者 慶應義塾大学小児外科講師 藤野明浩

平成29年度 難治性疾患政策研究事業「難治性血管腫・血管奇形・リンパ管腫・リンパ管腫症および関連疾患についての調査研究班」研究代表者 福岡大学医学部 形成外科学・創傷再生学講座 教授 秋田定伯

平成29年度 難治性疾患政策研究事業「小児期から移行期・成人期を包括する希少難治性慢性消化器疾患の医療政策に関する研究」研究代表者 九州大学大学院医学研究院 小児外科 教授 田口智章

平成29年度 難治性疾患政策研究事業「先天性呼吸器・胸郭形成異常疾患に関する診療ガイドライン作成ならびに診療体制の構築・普及に関する研究」研究代表者 大阪母子医療センター 小児外科 主任部長 臼井規朗

<診断基準>

巨大リンパ管奇形の診断は、(I)脈管奇形診断基準に加えて、後述する(II)細分類診断基準にて巨大リンパ管奇形と診断されたものを対象とする。鑑別疾患は除外する。

(I)脈管奇形(血管奇形及びリンパ管奇形)診断基準

血管あるいはリンパ管の異常な拡張・吻合・集簇など、構造の異常から成る病変で、理学的所見、画像診断あるいは病理組織にてこれを認めるもの。

本疾患には静脈奇形(海綿状血管腫)、動静脈奇形、リンパ管奇形(リンパ管腫)、リンパ管腫症・ゴーハム病、毛細血管奇形(単純性血管腫・ポートワイン母斑)及び混合型脈管奇形(混合型血管奇形)が含まれる。

鑑別診断

1. 血管あるいはリンパ管を構成する細胞等に腫瘍性の増殖がある疾患

例)乳児血管腫(イチゴ状血管腫)、血管肉腫など

2. 明らかな後天性病変

例)一次性静脈瘤、二次性リンパ浮腫、外傷性・医原性動静脈瘻、動脈瘤など

(II)細分類

①巨大リンパ管奇形診断基準

生下時から存在し、以下の1、2、3、4の全ての所見を認める。ただし、5の(a)又は(b)又は(c)の補助所見を認めることがある。巨大の定義は患者の手掌大以上の大きさとする。手掌大とは、患者本人の指先から手関節までの手掌の面積をさす。

1. 理学的所見

圧迫により変形するが縮小しない腫瘍性病変を認める。

2. 画像所見

超音波検査、CT、MRI等で、病変内に大小様々な1つ以上の嚢胞様成分が集簇性もしくは散在性に存在する腫瘍性病変として認められる。嚢胞内部の血流は認めず、病変が患者の手掌大以上である。

3. 嚢胞内容液所見

リンパ(液)として矛盾がない。

4. 除外事項

奇形腫、静脈奇形(海綿状血管腫)、被角血管腫、他の水疱性・嚢胞性疾患(ガマ腫、正中頸嚢胞)等が否定されること。

単房性巨大嚢胞のみからなるものは対象から除外。

5. 補助所見

(a)理学的所見

・深部にあり外観上明らかでないことがある。

- ・皮膚や粘膜では丘疹・結節となり、集簇シカエルの卵状を呈することがあり、ダーモスコピーにより嚢胞性病変を認める。
- ・経過中病変の膨らみや硬度は増減することがある。
- ・感染や内出血により急激な腫脹や疼痛を来すことがある。
- ・病変内に毛細血管や静脈の異常拡張を認めることがある。

(b)病理学的所見

肉眼的には、水様ないし乳汁様内容液を有し、多嚢胞状又は海綿状剖面を呈する病変。組織学的には、リンパ管内皮によって裏打ちされた大小さまざまな嚢胞状もしくは不規則に拡張したリンパ管組織よりなる。腫瘍性の増殖を示す細胞を認めない。

(c)嚢胞内容液所見

嚢胞内に血液を混じることがある。

特記事項

上記のリンパ管病変が明らかに多発もしくは浸潤拡大傾向を示す場合には、リンパ管腫症・ゴーハム病と診断する。

<重症度分類>

①～④のいずれかを満たすものを対象とする。

①modified Rankin Scale (mRS)、食事・栄養、呼吸のそれぞれの評価スケールを用いて、いずれかが3以上を対象とする。日本版modified Rankin Scale (mRS) 判定基準書

modified Rankin Scale

参考にすべき点

0	まったく症候がない	自覚症状及び他覚徴候がともにない状態である
1	症候はあっても明らかな障害はない: 日常の勤めや活動は行える	自覚症状及び他覚徴候はあるが、発症以前から行っていた仕事や活動に制限はない状態である
2	軽度の障害: 発症以前の活動が全て行えるわけではないが、自分の身の回りのことは介助なしに行える	発症以前から行っていた仕事や活動に制限はあるが、日常生活は自立している状態である
3	中等度の障害: 何らかの介助を必要とするが、歩行は介助なしに行える	買い物や公共交通機関を利用した外出などには介助を必要とするが、通常歩行、食事、身だしなみの維持、トイレなどには介助を必要としない状態である
4	中等度から重度の障害: 歩行や身体的要求には介助が必要である	通常歩行、食事、身だしなみの維持、トイレなどには介助を必要とするが、持続的な介護は必要としない状態である
5	重度の障害: 寝たきり、失禁状態、常に介護と見守りを必要とする	常に誰かの介助を必要とする状態である
6	死亡	

日本脳卒中学会版

食事・栄養 (N)

0. 症候なし。

1. 時にむせる、食事動作がぎこちないなどの症候があるが、社会生活・日常生活に支障ない。
2. 食物形態の工夫や、食事時の道具の工夫を必要とする。
3. 食事・栄養摂取に何らかの介助を要する。
4. 補助的な非経口的栄養摂取(経管栄養、中心静脈栄養など)を必要とする。
5. 全面的に非経口的栄養摂取に依存している。

呼吸 (R)

0. 症候なし。

1. 肺活量の低下などの所見はあるが、社会生活・日常生活に支障ない。
2. 呼吸障害のために軽度の息切れなどの症状がある。
3. 呼吸症状が睡眠の妨げになる、あるいは着替えなどの日常生活動作で息切れが生じる。
4. 喀痰の吸引あるいは間欠的な換気補助装置使用が必要。
5. 気管切開あるいは継続的な換気補助装置使用が必要。

②聴覚障害: 以下の3高度難聴以上

025dBHL 未満(正常)

125dBHL以上40dBHL未満(軽度難聴)

240dBHL以上70dBHL未満(中等度難聴)

370dBHL以上90dBHL未満(高度難聴)

490dBHL以上(重度難聴)

※500、1000、2000Hzの平均値で、聞こえが良い耳(良聴耳)の値で判断。

③視覚障害: 良好な方の眼の矯正視力が0.3未満。

④下の出血、感染に関するそれぞれの評価スケールを用いて、いずれかが3以上を対象とする。

出血

1. ときおり出血するが日常の務めや活動は行える。
2. しばしば出血するが、自分の身の周りのことは医療的処置なしに行える。
3. 出血の治療ため一年間に数回程度の医療的処置を必要とし、日常生活に制限を生じるが、治療によって出血予防・止血が得られるもの。
4. 致死的な出血のリスクをもつもの、又は、慢性出血性貧血のため月一回程度の輸血を定期的に必要とするもの。
5. 致死的な出血のリスクが非常に高いもの。

感染

1. ときおり感染を併発するが日常の務めや活動は行える。
2. しばしば感染を併発するが、自分の身の周りのことは医療的処置なしに行える。
3. 感染・蜂窩織炎の治療ため一年間に数回程度の医療的処置を必要とし、日常生活に制限を生じるが、治療によって感染症状の進行を抑制できるもの。
4. 敗血症などの致死的な感染を合併するリスクをもつもの。
5. 敗血症などの致死的な感染を合併するリスクが非常に高いもの。

※診断基準及び重症度分類の適応における留意事項

1. 病名診断に用いる臨床症状、検査所見等に関して、診断基準上に特段の規定がない場合には、いずれの時期のものを用いても差し支えない（ただし、当該疾病の経過を示す臨床症状等であって、確認可能なものに限る。）。
2. 治療開始後における重症度分類については、適切な医学的管理の下で治療が行われている状態であって、直近6か月間で最も悪い状態を医師が判断することとする。
3. なお、症状の程度が上記の重症度分類等で一定以上に該当しない者であるが、高額な医療を継続することが必要なものについては、医療費助成の対象とする。

小児慢性特定疾病

2015年1月リンパ管腫は「慢性呼吸器疾患の1つ」として
小児慢性特定疾病指定された

2017年7月 難病申請時期にあわせて
疾患分類の見直しの機会あり
7月～10月 事務局と協議
10月 秋田班班会議で協議・承認

	旧分類	新分類
大分類	慢性呼吸器疾患	脈管奇形
細分類	リンパ管腫/リンパ管腫症	・リンパ管腫 ・リンパ管腫症
疾病の状態の程度	治療が必要な場合	治療が必要な場合

2018年4月、分類改訂



対象疾病

→ 診断手引き、医療意見書等のダウンロード

→ 脈管系疾患の疾患一覧に戻る

→ 疾患群別一覧に戻る

脈管系疾患 > 大分類: 脈管奇形

6

リンパ管腫

りんぱかんしゅ
lymphangioma

告示

番号:6
疾病名:リンパ管腫

概念・定義

リンパ管腫は主に小児（多くは先天性）に発生する大小のリンパ嚢胞を主体とした腫瘍性病変であり、生物学的には良性である。全身どこにでも発生しうるが、特に頭頸部や縦隔、腋窩に好発する。多くの症例では硬化療法や外科的切除等による治療が可能であるが、重症例はしばしば治療困難であり、気道閉塞などの機能的な問題や整容的な問題を抱えている。血管病変を同時に有することもある。近年国際的に普及しつつあるISSVA（International Society of Studying Vascular Anomaly, 国際血管奇形研究学会）分類においては脈管の一つとしてリンパ管奇形に含められている。これを受けて最近ではリンパ管腫を「リンパ管奇形」ととが aumentando。英語名はlymphangioma、cystic or common lymphatic malformation、cystic hygroma。リンパ管腫を病変の一部に含む、より複雑な症候群がいくつか知られており（Klippel-Trenaunav 症候群な



PAGE TOP



Indications for tracheostomy in children with head and neck lymphatic malformation: analysis of a nationwide survey in Japan

Shigeru Ueno¹ · Akihiro Fujino² · Yasuhide Morikawa³ · Tadashi Iwanaka⁴ · Yoshiaki Kinoshita⁵ · Michio Ozeki⁶ · Shunsuke Nosaka⁷ · Kentaro Matsuoka⁸ · Noriaki Usui⁹

Received: 1 May 2018 / Accepted: 30 November 2018 / Published online: 18 February 2019
 © Springer Nature Singapore Pte Ltd. 2019

Abstract

Purpose Airway obstruction caused by lymphatic malformation (LM) in the head and neck may require a tracheostomy. We present the results of our analysis of a nationwide survey on the indications for tracheostomy in children with head and neck LM.

Methods We analyzed data in relation to tracheostomy based on a questionnaire about 518 children with head and neck LM without mediastinal involvement.

Results Tracheostomy was performed for 43 of the 518 children. Most (32/43) of these children were younger than 1 year of age and the tracheostomy was almost always performed for airway obstruction (40/43). The lesion was in contact with the airway in 32 (72%) of these children, but in only 58 (12%) of the 473 children who were managed without tracheostomy. When the maximum circumferential area of contact was compared, only 20 (27%) of 74 patients with maximum contact of less than a half-circle required tracheostomy, whereas 11 of 13 with maximum contact of more than a half-circle required tracheostomy ($P=0.0001$). Six patients without airway contact required tracheostomy because of acute swelling caused by hemorrhage, infection, or both.

Conclusions Children with head and neck LM required tracheostomy to relieve airway obstruction. Tracheostomy should be considered if the lesion is in contact with the airway and surrounds more than a half-circle, and when it causes acute swelling.

Keywords Lymphangioma · Lymphatic malformation · Neck · Tracheostomy · Management

✉ Shigeru Ueno
 ps_uenos@is.icc.u-tokai.ac.jp

¹ Department of Pediatric Surgery, Tokai University School of Medicine, Shimokasuya 143, Isehara, Kanagawa, Japan

² Department of Pediatric Surgery, National Center for Child Health and Development, 2-10-1, Okura Setagaya-ku, Tokyo, Japan

³ Department of Pediatric Surgery, International University of Health and Welfare, Iguchi 537-3, Nasushiobara, Tochigi, Japan

⁴ Department of Pediatric Surgery, The University of Tokyo Faculty of Medicine, Hongo 7-3-1, Bunkyo-ku, Tokyo, Japan

⁵ Department of Pediatric Surgery, Niigata University School of Medicine, 757 Ichibancho, Asahimachi-dori, Chuo Ward, Niigata, Japan

⁶ Department of Pediatrics, Gifu University Hospital, 1-1, Yanagido, Gifu, Japan

⁷ Department of Radiology, National Center for Child Health and Development, 2-10-1, Okura Setagaya-ku, Tokyo, Japan

⁸ Department of Pathology, Dokkyo Medical University Koshigaya Hospital, 2-1-50, Minami-Koshigaya, Koshigaya, Saitama, Japan

⁹ Department of Pediatric Surgery, Osaka Women's and Children's Hospital, 840, Murodocho, Izumi, Osaka, Japan

Introduction

Lymphangioma or lymphatic malformation (LM) is a rare congenital benign disease caused by the hamartomatous development of the lymphatic vessels. It has been classified by The International Society for the Study of Vascular Anomalies (ISSVA) into common (cystic) LM, generalized lymphatic anomaly (GLA), LM in Gorham–Stout disease (GSD) and “others”. LM is further sub-classified into macrocystic, microcystic, and mixed types [1, 2]. The disease appears most commonly in the neck and axilla, sometimes extending into the mediastinum and potentially causing life-threatening symptom(s) from airway obstruction [3–5]. In the Research Project for Intractable Diseases, conducted by the Ministry of Health, Labor and Welfare in Japan, we attempted to draft clinical guidelines for LMs (common LM, GLA, GSD) affecting the airway and other anatomical sites in children. To propose appropriate management for the LM lesion, which is infrequent but presents in various clinical conditions, a nationwide survey to register pediatric cases of LM was carried out by our project team in 2015.

Airway obstruction caused by head and neck LM sometimes requires tracheostomy to maintain the airway integrity and relieve respiratory distress [4, 6]. To secure an airway in a newborn baby, even ex utero intrapartum treatment (EXIT) may be considered when a large head and neck LM is detected prenatally [7–9]. However, childhood tracheostomy has been shown to impair speech development, even after decannulation [10, 11]. Our project composed clinical questions regarding the consideration of tracheostomy for these children. We analyzed the clinical data accumulated by the survey to elucidate the factors that optimize its consideration for a child with a head and neck LM. Children with mediastinal involvement that could affect the airway were also accumulated and their management, including tracheostomy, was discussed in a twin article published recently [12].

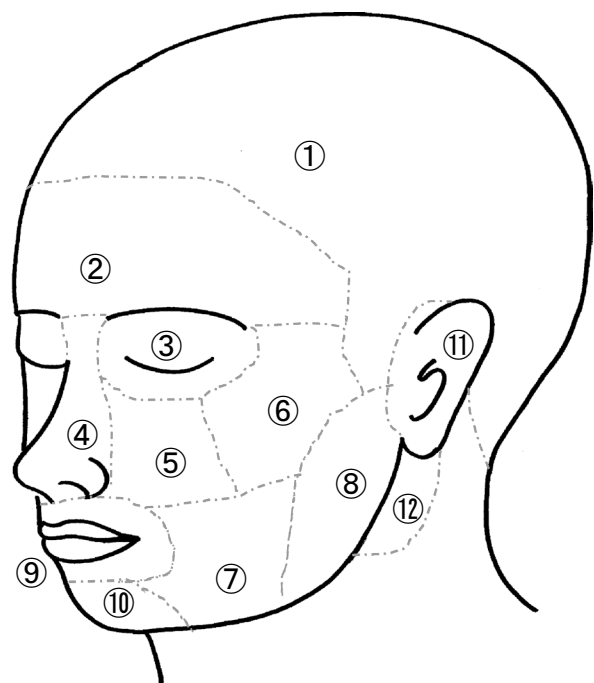
Methods

Questionnaire

The Research Project for Intractable Diseases conducted by the Ministry of Health, Labor and Welfare tried to establish practical guidelines for treating LM affecting the airway. A nationwide survey to register pediatric patients with LM was carried out by our project team in 2015. The survey was an extensive web-based questionnaire with 273 items on clinical features, including gender,

age at onset and diagnosis, perinatal history, symptoms, lesion size and site, radiographic and pathological findings, treatment, complications, clinical course, and outcome. Regarding the lesion site, when LM was located at a site affecting the airway, we asked about the exact anatomical site using figures to define the area (Figs. 1, 2, 3). We also asked about the range and circumference of contact with the airway at four different levels, from the upper pharynx to the intrathoracic trachea, based on radiological images (Fig. 4). Regarding treatment, we asked for extensive details about the tracheostomy indications, including why a tracheostomy was required, the presence or absence of airway obstruction when the tracheostomy was performed, and whether it was temporary with the age of decannulation.

The questionnaire was sent by e-mail to every institute with employed members of the Japanese Society of Pediatric Surgeons. The email requested that respondents access the webpage through the link: <http://www.lymphangioma.net/index.html>, which was designed to register both patient data and data from the treating surgeon. To avoid reporting



- | | |
|-------------------|------------------------|
| ① scalp area | ② frontal area |
| ③ orbit area | ④ nasal area |
| ⑤ suborbital area | ⑥ zygomatic area |
| ⑦ cheek area | ⑧ parotid area |
| ⑨ lip area | ⑩ mental area |
| ⑪ auricular area | ⑫ retromandibular area |

Fig. 1 Definition of anatomical sites in the head

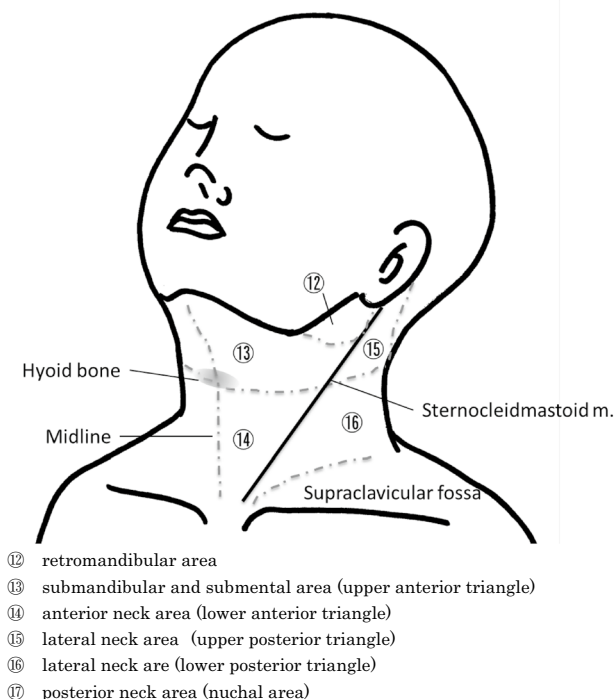


Fig. 2 Definition of anatomical sites in the neck

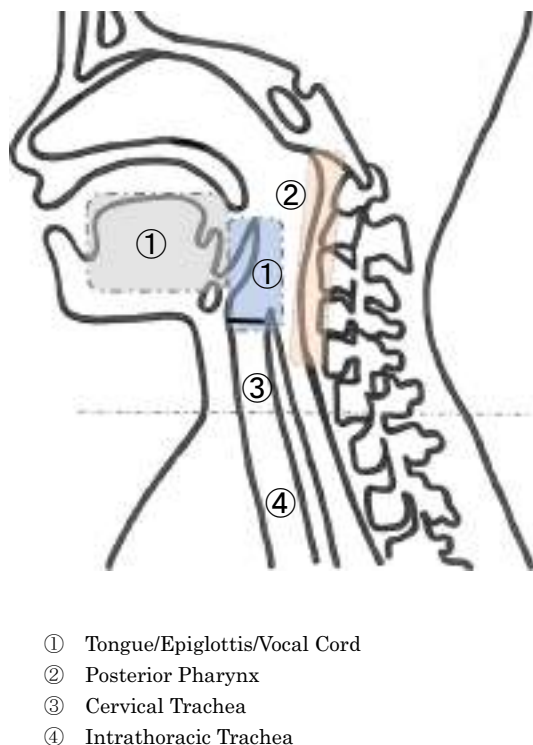
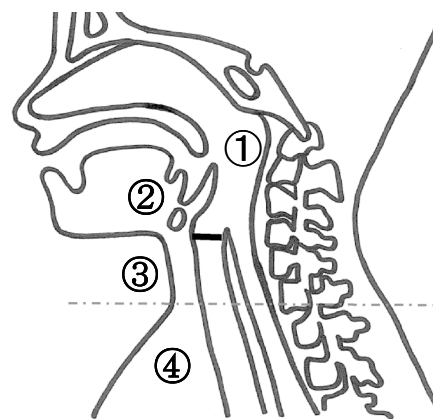


Fig. 3 Definition of anatomical sites in the airway



- ① Upper and middle pharynx (above the epiglottis)
- ② Larynx (above and below the vocal cord)
- ③ Cervical trachea
- ④ Intrathoracic trachea

Fig. 4 Definition of anatomical sites of airway contact

duplicate data, we identified overlapping patients by date of birth, sex, and an endemic number allocated to each patient.

Data analysis and ethical considerations

Statistical analysis was performed with Excel software ystat2002 (Saitama, Japan). Descriptive statistical methods (median and standard deviation) and the Yates chi-square test for two and multi-group comparisons were used for statistical analyses. A value of $P < 0.05$ was considered significant.

The survey involving human participants was conducted in compliance with the ethical standards of the institutional and/or national research guidelines, following the 1964 Declaration of Helsinki and its later amendments or comparable ethical standards. The Institutional Review Board of Keio University School of Medicine (20,120,437) and the ethics committee of the Japanese Society of Pediatric Surgeons approved this survey on October 10, 2015. Formal consent is not required for this type of study.

Results

Patients and general characteristics (Figs. 5, 6)

The web-based questionnaire accumulated data on 1718 children with LM, and 606 children with lesions capable of impacting the airway were registered. Among these, 518, with head and neck LM without mediastinal involvement were extracted and the clinical features of each case were

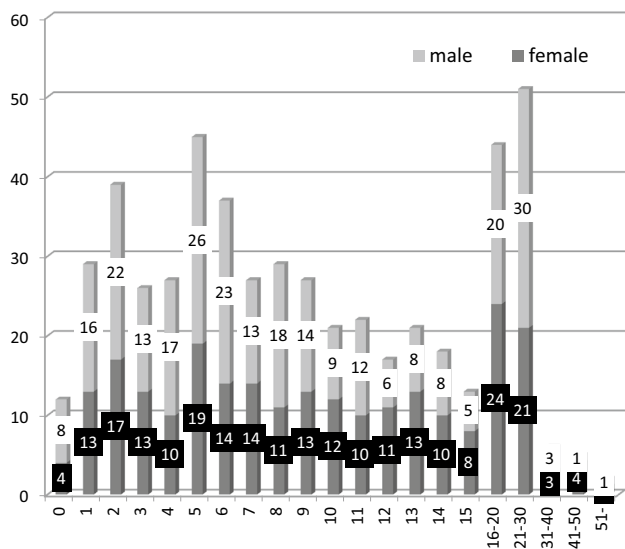


Fig. 5 Gender and age of children at the time of the survey

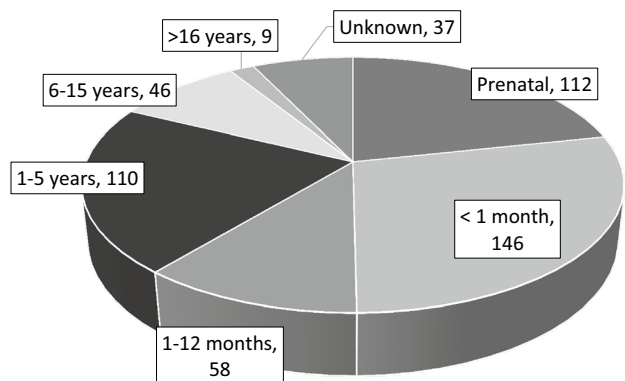


Fig. 6 Age at diagnosis

analyzed for 273 items. Eighty-seven patients with mediastinal involvement were registered, but their clinical features and management, including tracheostomy, were discussed and reported in the twin paper published previously [12]. The male-to-female ratio of children with head and neck LM was 273:245 and the number of patients in each age group, at the time of survey and at the time of diagnosis is shown in Figs. 5 and 6. The lesion was found prenatally in 112 patients (22%) and within the neonatal period in 146 (28%), accounting for 50% of the registered cases, without a significant gender difference (Figs. 5, 6).

Characteristics of head and neck LM (Figs. 7, 8, 9)

The head and neck LMs were located superficially in 482 of the 518 (93%) patients, but some were present in deep sites. The lesion was located either in the oral cavity, pharynx, or larynx in 99 patients (Fig. 7). Many lesions were apparent,

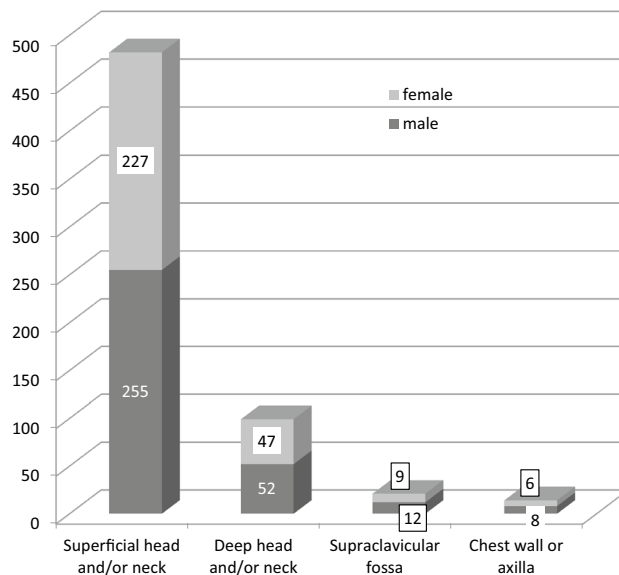


Fig. 7 Sites of the lesion and gender

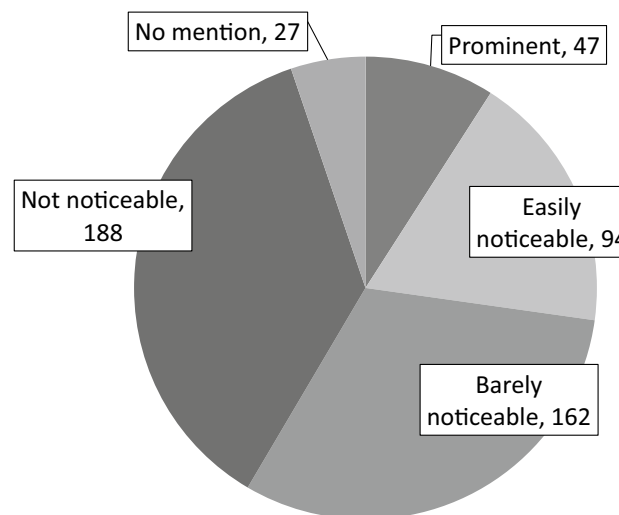


Fig. 8 Disfigurement by the lesion

but 97 and 47, respectively, were registered as “easily noticeable” or “prominent”, accounting for only 27%. The response was “not apparent” or “barely noticeable” for 188 and 162 patients, respectively (Fig. 8) Most lesions were diagnosed as macrocystic LM (cystic lymphangioma) (374/518; 72%), followed by mixed subtype LM (96/518; 19%), and microcystic LM (cavernous lymphangioma) (28/518; 5%). There were only three cases of GLA (Fig. 9).

Airway obstruction (Table 1)

Symptoms of airway obstruction were identified during the clinical course in 73 (14%) of the 518 patients. The survey

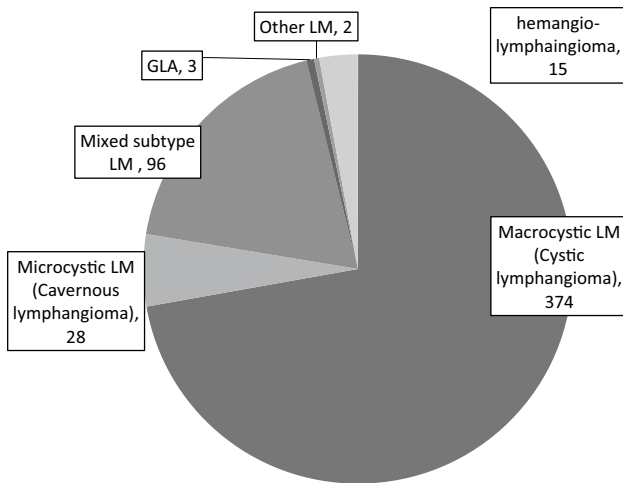


Fig. 9 Classification of the lesion

Table 1 Airway obstruction symptoms during the clinical course

Airway obstruction (+)	Complete obstruction at survey	4 (4*)
	Always stenotic at survey	11 (10*)
	Frequently stenotic at survey	6 (2*)
	Possible at survey	13 (7*)
	No obstruction at survey	39 (17*)
		73 (40*)
Airway obstruction (–)		443 (3*)
Unknown		2
Total		518 (43*)

*No. of patients who had tracheotomy done during the clinical course

reported vague obstruction symptoms in 34 (6.5%) of the 73 patients, including the answer “possible” in 13. The responses included “completely obstructed” for 4 patients, “always stenotic” for 11, and “frequently stenotic” for 6 (Table 1). Thus, 39 patients who had suffered symptoms were reported as having no symptoms at the time of the survey.

Tracheostomy

Age at tracheostomy and decannulation (Figs. 10, 11)

A tracheostomy was performed for 43 (8.3%) of the 518 patients when most (32/43; 74%) were younger than 1 year of age and it was temporary in 17 (40%) (Fig. 10). Decannulation usually took place between 1 and 15 years of age (13/17; 65%) (Fig. 11). When the tracheostomy was performed in patients younger than 1 year of age, decannulation was less likely than when it was performed in older children

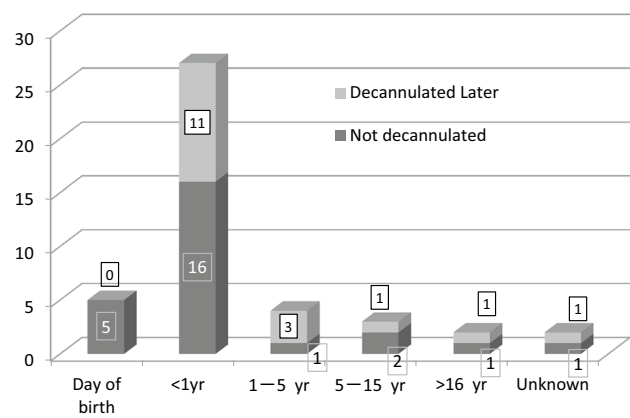


Fig. 10 Age at tracheostomy and decannulation

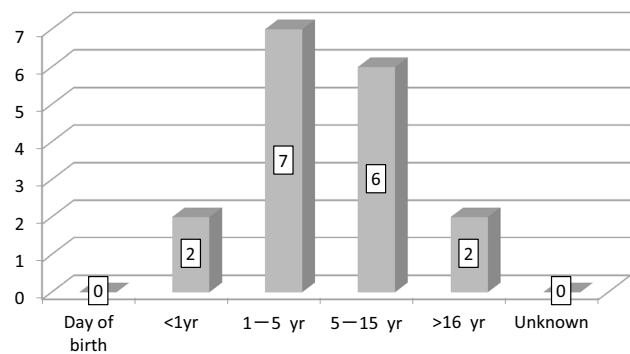


Fig. 11 Age at decannulation

Table 2 Airway obstruction and tracheostomy

	Airway obstruction (+)	Airway obstruction (–)	Unknown	Total
Tracheostomy (+)	40 (93%)*	3	0	43
Tracheostomy (–)	33 (7%)*	440	0	473
Not mentioned	0	0	2	2
Total	73	443	2	518

*Significant difference ($P=3.41E-54$)

(11/32; 34%) vs. 5/9; 56%), although the difference was not significant ($P=0.44$) (Fig. 10).

Airway obstruction and tracheostomy (Table 2)

Forty (93%) of the 43 patients required a tracheostomy to relieve airway obstruction, while only 3 underwent a tracheostomy without any obstruction symptoms, which is

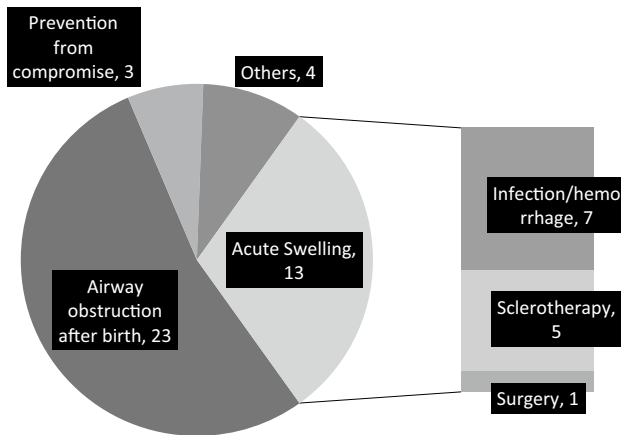


Fig. 12 Direct indications for tracheostomy

Table 3 Direct indications for tracheostomy and decannulation

Reason for tracheostomy	Decannulation (–)	Decannulation (+)	Total
Airway obstruction after birth	17	6	23
Acute swelling	6	7	13
Infection/hemorrhage	2	5	7
Sclerotherapy	3	2	5
Surgery	1	0	1
Prevention from compromise	1	2	3
Others	2	2	4
Total	26	17	43

significant ($P = 3.41E-54$). Notably, 33 of 73 patients who had experienced airway obstruction were managed without tracheostomy (Table 2).

Causes and decannulation (Fig. 12; Table 3)

Direct indications for tracheostomy included airway obstruction symptoms in 23 patients, acute swelling from infection and/or hemorrhage in 7, sclerotherapy in 5 and surgery in 1. In three patients, tracheostomy was performed to prevent respiratory compromise before therapy (Fig. 12). In 17 patients whose tracheostomy was closed, airway obstruction

after birth was the reason for tracheostomy in 6, acute swelling in 7, and as a preventive strategy in 2. There may be some differences between the reasons for temporary and non-temporary tracheostomy, but those were not significant (Table 3).

Tracheostomy and airway contact of the lesion

The questionnaire asked whether the lesion was in contact with the airway at six anatomical levels based on radiological images: the upper pharynx, middle pharynx (above the epiglottis), larynx above the vocal cord, larynx below the vocal cord, cervical trachea and intrathoracic trachea (Fig. 4). It also asked about the degree to which the lesion circumscribed the area of airway it was in contact with: less than a quarter, a quarter to half, half to three-quarters, three-quarters to total, and totally circumferential.

Significance of airway contact (Table 4)

The lesion was in contact with the airway in 32 (74%) of the 43 patients who required tracheostomy, but in only 58 (12%) of the 473 who were treated without tracheostomy. This demonstrates that patients with a lesion in contact with the airway are significantly more likely to need tracheostomy. However, the lesions in six patients who required a tracheostomy were described as “not having airway contact”. The reasons for tracheostomy in these patients were airway obstruction in four, (after birth in two and acute swelling caused by infection in two), as a preventative measure before treatment in one, and for long-term care in one (Table 4).

Anatomical site(s) of contact (Fig. 13)

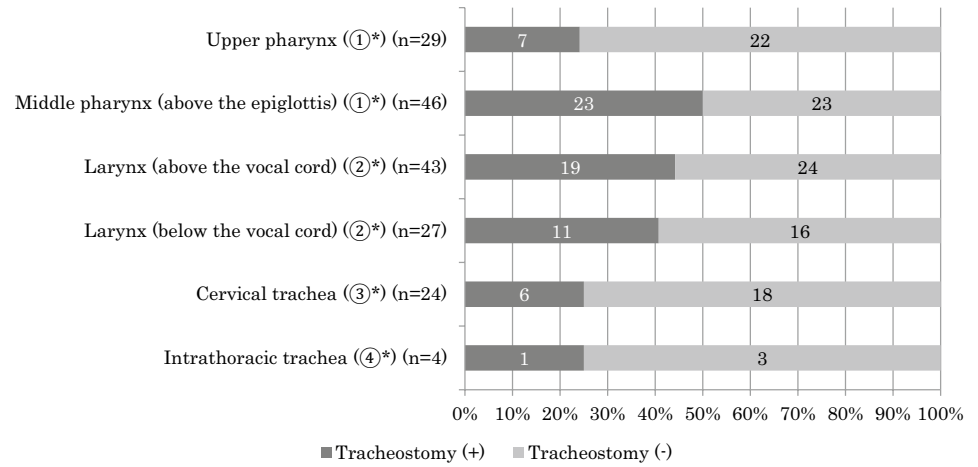
There were 90 patients with a lesion in contact with the airway. The six anatomical levels of contact mentioned above are also summarized in terms of tracheostomy requirement in Fig. 13. The major contact areas were the middle pharynx and larynx above the vocal cord. No specific contact area was significantly associated with the necessity of tracheostomy, although 40% of patients with a lesion in contact with the middle pharynx and larynx underwent tracheostomy (Fig. 13). When comparing the longitudinal extent of the

Table 4 Tracheostomy and airway contact

	Airway contact (+)	Airway contact (–)	Airway contact unknown	Total
Tracheostomy (+)	32 (74%)*	6(14%)	5	43
Tracheostomy (–)	58 (12%)*	398(84%)	17	473
Not mentioned	0	0	2	2
Total	90	404	24	518

*Significant difference ($P = 5.37E-28$)

Fig. 13 Tracheostomy and airway contact



①*—④* indicate the anatomical areas in Fig. 4

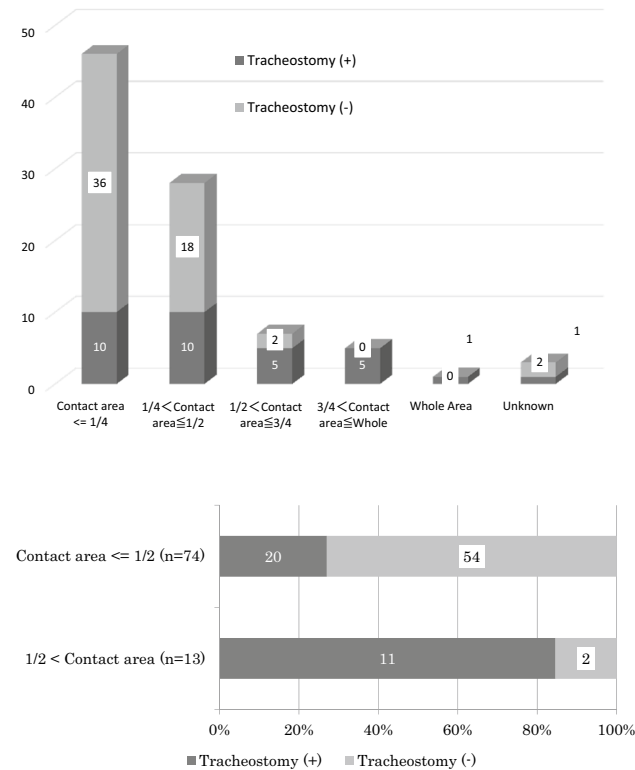
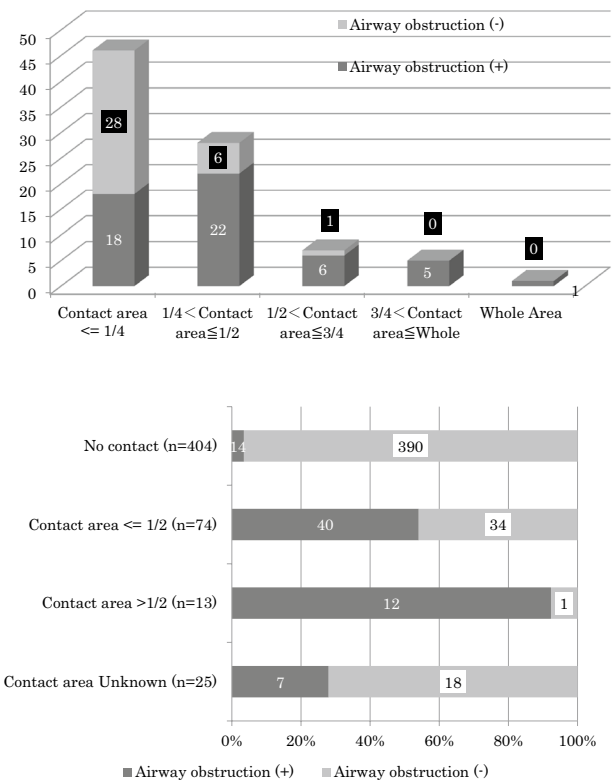


Fig. 14 1, 2 Tracheostomy and range of airway contact

airway contact of the lesion based on the need for tracheostomy, the longer the anatomical level involved, the higher the rate of tracheostomy requirement, although not to a significant degree (data not shown).

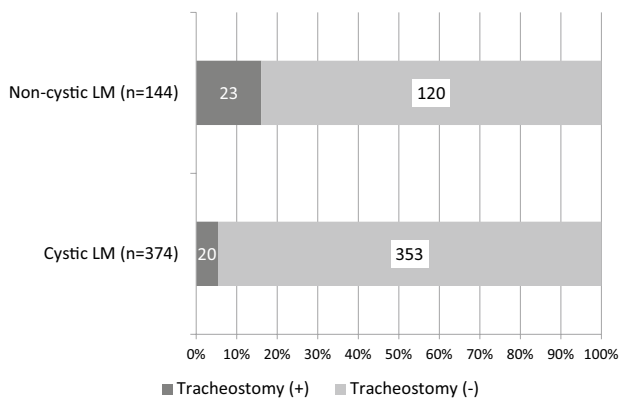


* indicates significant difference (P=0.012)

Fig. 15 1, 2 Airway obstruction and range of airway contact

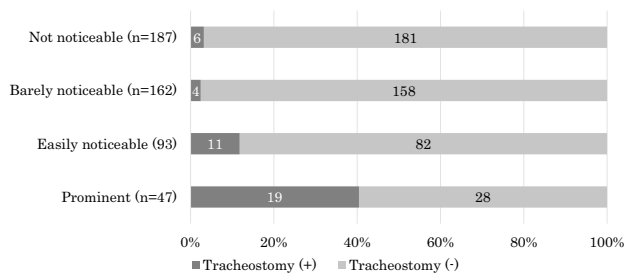
Circumferential area of contact (Figs. 14, 15)

On the other hand, when the circumferential area of contact of the lesion at each anatomical level was compared, a tracheostomy was required significantly more often if the lesion contacted the airway more circumferentially (P=0.0001). In fact, 11 of 13 patients with an LM lesion surrounding



* indicates significant difference ($P=8.01E-05$)
LM, lymphatic malformation

Fig. 16 Tracheostomy and lymphatic malformation pathology



* indicates significant difference ($P=9.85E-05$)

Fig. 17 Tracheostomy and disfigurement

more than half of a certain area of the airway underwent tracheostomy (Fig. 14-1, -2) (Table 5). Significantly more patients with a lesion in contact with the airway circumferentially suffered airway obstruction ($P=0.012$) (Fig. 15-1, -2) (Table 6).

Tracheostomy and other factors (Figs. 16, 17)

We also evaluated the association of tracheostomy with pathological classification as well as with disfigurement. Tracheostomy was associated significantly more with the pathology of non-cystic LM than cystic LM (Fig. 16). LM with more disfigurement was also significantly associated with tracheostomy (Fig. 17).

Discussion

The prevalence of LM is reportedly 1–3 per 10,000 live births. It is most commonly found in the head and neck and sometimes extends to the mediastinum [1]. In the most

recent large series of patients with LM from Norway, the head and neck was the most common site of presentation [13]. Our nationwide survey in Japan allowed us to accumulate 606 pediatric cases of head and neck LM, with or without mediastinal involvement. The 87 cases of LM with mediastinal involvement are discussed in another paper [12]. In the present study, we analyzed 518 pediatric patients with head and neck lesions, but without mediastinal LM, accounting for 30.2% (518/1718) of all LM cases registered in our survey, supporting the fact that head and neck is the most common site.

Superficial head and neck LM can be diagnosed in utero or soon after birth. Surveyed data showed that 258 of the 518 (50%) cases in Japan were diagnosed within the neonatal period, including 112 cases detected in utero (Fig. 6). Since the lesion is congenital, it should be apparent at birth, but the survey suggested that LM may be noticed later in life. Since the lesion was described as “not apparent” or “barely noticeable” in 350 (68%) of the 518 patients surveyed (Fig. 8), LM may grow during early life, or caregivers may notice a subtle change. In a recent series of 40 patients with cervicofacial LM reported by Cho et al. from Korea, 73% presented with symptoms before the age of 2 years [14].

Head and neck LM can be large enough to occupy the thoracic outlet and compress the airway and it may be susceptible to infection, which can cause a variety of respiratory symptoms triggered by airway obstruction. When a patient with LM suffers severe obstruction, airway management is crucial to relieve the symptom. Teresa et al. reviewed 141 patients with LM of the upper aerodigestive tract and reported that a high percentage had LM involvement of the oral cavity and oropharynx, but that there was no involvement of the glottis, subglottis, or trachea. They concluded that airway involvement of head and neck LM may occur at multiple sites above the glottis [5]. Berg et al. reviewed 16 patients with laryngeal LM and classified them by a 4-part staging system. They reported that patients with more advanced stage disease required a tracheostomy [15].

Pediatric patients with upper airway obstructions represented by subglottic stenosis and vocal cord palsy may require a tracheostomy, as may those with long-standing compromising respiratory symptoms. Cystic hygroma, or head and neck LM, are uncommon and require tracheostomy [4, 6]. However, the airway management of early infants with head and neck LM is critical for sustaining life, especially when the LM is diagnosed prenatally [16]. *Ex Utero* Intrapartum Therapy (EXIT) has been introduced for prenatally diagnosed LM that may cause airway obstruction soon after birth, and LM is an indication for EXIT [17–19]. Maintaining the airway during EXIT includes manual bagging and/or endotracheal intubation and a tracheostomy is the final option [18]. However, tracheostomy results in speechless life and undermines quality of life. It has been reported

that tracheostomy has wide-ranging effects on quality of life, including the speech and language development of both the patient and their caregivers [20]. Crucial factors are the age at tracheostomy and the time until decannulation. Achieving the earliest possible decannulation could improve the chance of normal speech and language development [10, 11].

Although head and neck LM can be life threatening by compromising the airway, considering that the lesion is generally benign and is sustained later in life, avoiding unnecessary tracheostomy and encouraging the psycho-social development of the patient by speech should be mandatory. For that purpose, there should be some valid indicator(s) for tracheostomy for the LM, but no such index has been published. Thus, the clinical features of patients with or without tracheostomy according to the survey were analyzed to elucidate the conditions that require tracheostomy.

Our survey revealed that most cases of head and neck LM did not require tracheostomy (43/518; 8.3%) (Table 2). Moreover, most tracheostomies were performed in patients younger than 1 year of age (32/43; 74%) because of airway obstruction, but it was closed in 40% of them (17/43), usually when the patient was over 1 year of age (15/17) (Table 3; Figs. 10, 11). Airway obstruction after birth was the leading indication for tracheostomy, which was often permanent for patients with symptoms (Fig. 12). Since it is indispensable to establish the indication for tracheostomy early in life to secure the airway, accumulated data were analyzed to elucidate the conditions associated with tracheostomy.

The questionnaire did not contain any word suggesting “near miss syndrome” or when airway obstruction developed, except soon after birth. However, answers about airway obstruction should reflect the episode of the syndrome. Almost all patients who required a tracheostomy had suffered airway obstruction but 33 of 73 patients who had experienced airway obstruction during their clinical course were managed without tracheostomy (Table 2).

Evaluation of the age distribution of tracheostomy and decannulation revealed that obstructive episodes were most likely to occur within a year of birth, with subsequent decannulation for selected patients (Figs. 10, 11). The reasons for temporary and non-temporary tracheostomy differ somewhat, although not significantly. Shrinkage of cystic LM after treatment allowed for decannulation in 7 of 13 patients who underwent tracheostomy for acute swelling caused by infection/hemorrhage or were treated by sclerotherapy

(Table 3). These data suggest that airway obstruction symptoms do not necessarily require tracheostomy if they are temporary or not severe. Ultimately, while every effort is made to avoid unnecessary tracheostomy, which can have negative influence on development, a tracheostomy must be performed in time before airway obstruction causes brain damage. The best timing to perform tracheostomy was not defined by this retrospective survey, but analyzing it would provide clues as to when to consider tracheostomy.

The lesion was in contact with the airway to some degree in 84% (32/43) of the patients with tracheostomy, but in only 12% (58/473) of those without tracheostomy (Table 4). Furthermore, the more the lesion surrounds the airway, the greater the chance that a tracheostomy will be needed, especially when more than half of an area is circumscribed (Table 5). Non-cystic LM and severe disfigurement by the lesion are significantly associated with tracheostomy. Moreover, airway contact, pathology, and disfigurement are all thought to be closely related to each other. The analysis in this paper is mono-variant and a multi-variant analysis should be considered to clarify whether each factor is independent.

To predict the need for tracheostomy for head and neck LM, it may be useful to monitor its contact with the airway radiologically using ultrasonography and/or magnetic resonant imaging (MRI). When the lesion is in contact circumferentially, even if there are no airway obstruction symptoms yet, the need for tracheostomy to prevent respiratory distress can be predicted before therapeutic intervention. If this was detected prenatally, it could suggest the need for EXIT to secure the airway and prevent compromised respiration after

Table 5 Tracheostomy and range of airway contact

Maximum circumferential area	Tracheostomy (+)	Tracheostomy (–)	Total
Contact area $\leq 1/2$	20 (27%)*	54 (93%)*	74
$1/2 <$ contact area	11 (85%)*	2 (3%)*	13
Total	32	58	90

*Significant difference ($P=0.0001$)

Table 6 Airway obstruction and range of airway contact

Maximum contact area	Airway obstruction (+)	Airway obstruction (–)	Airway obstruction unknown	Total
No contact	14	390	0	404
Contact area $\leq 1/2$	40 (54%)*	34 (46%)*	0	74
Contact area $> 1/2$	12 (92%)*	1 (8%)*	0	13
Contact area unknown	7	18	2	27
Total	73	443	2	518

*Significant difference ($P=0.012$)

birth. On the other hand, if there is minimal contact with the airway, we should avoid tracheostomy, which can impact development negatively. Even if the EXIT is considered, it would be more appropriate to try to secure the airway with a tracheal tube first. Further study is needed to clarify this.

Conclusions

Analysis of nationwide survey data on head and neck LM without mediastinal involvement in Japan confirmed that LM, which is congenital, can cause life-threatening airway obstruction symptoms in infancy. Tracheostomy was required when the lesion caused airway obstruction. To elucidate the conditions that would result in LM compromising the airway and necessitating tracheostomy, accumulated clinical features were analyzed. Tracheostomy should be considered when the lesion is in contact with the airway and surrounds more than a semicircle; however, if contact with the airway is minimal, we should avoid performing tracheostomy, which impacts negatively on development. Even if the EXIT is considered, it would be more appropriate to try to secure the airway with a tracheal tube first. Further study is indispensable to elucidate the indications.

Acknowledgements This study was supported by a grant for a Research Project for Intractable Diseases by the Ministry of Health, Labor and Welfare in Japan (Grant no. 26070201) received by N.U., and by the Practical Research Project for Rare/Intractable Disease from Japan Agency for Medical Research and Development, AMED, received by A.F.

Compliance with ethical standards

Conflict of interest We have no conflicts of interest to declare.

References

- Enzinger FM, Weiss SW. Tumors of lymph vessels. In: Enzinger FM, Weiss SW, editors. *Soft tissue tumors*. 3rd ed. St Louis: Mosby; 1995. pp. 679–700.
- ISSVA Classification of Vascular Anomalies (Approved at the 20th ISSVA Workshop, Melbourne. April 2014) ©2014 International Society for the Study of Vascular Anomalies. Available at “issva.org/classification” (2014). Accessed March 2017.
- Oosthuizen JC, Burns P, Russell JD. Lymphatic malformations: a proposed management algorithm. *Int J Pediatr Otorhinolaryngol*. 2010;74:398–403.
- Hadfield PJ, Lloyd-Faulconbridge RV, Almeyda J, Albert DM, Martin Bailey C. The changing indications for paediatric tracheostomy. *Int J Pediatr Otorhinolaryngol*. 2003;67:7–10.
- Teresa MO, Rickert SM, Diallo AM, Scheuermann-Poley C, Otokiti A, Hong M, et al. Lymphatic malformations of the airway. *Otolaryngol Head Neck Surg*. 2013;149:156–60.
- Corbett HJ, Mann KS, Mitra I, Jesudason EC, Losty PD, Clarke RW. Tracheostomy-A 10-year experience from a UK pediatric surgical center. *J Pediatr Surg*. 2007;42:1251–4.
- Chiu HH, Hsu WC, Shih JC, Tsao PN, Hsieh WS, Chou HC. The EXIT (Ex Utero Intrapartum Treatment) procedure. *J Formos Med Assoc*. 2008;107:745–8.
- Stefini S, Bazzana T, Smussi C, Piccioni M, Frusca T, Taddei F, et al. EXIT (Ex utero intrapartum treatment) in lymphatic malformations of the head and neck: discussion of three cases and proposal of an EXIT-TTP (Team Time Procedure) list. *Int J Pediatr Otorhinolaryngol*. 2012;76:20–7.
- Butler CR, Maughan EF, Pandya P, Hewitt R. Ex utero intrapartum treatment (EXIT) for upper airway obstruction. *Curr Opin Otolaryngol Head Neck Surg*. 2017;25:119–26.
- Jiang D, Morrison GA. The influence of long-term tracheostomy on speech and language development in children. *Int J Pediatr Otorhinolaryngol*. 2003;67:217–20.
- Hill BP, Singer LT. Speech and language development after infant tracheostomy. *J Speech Hear Disord*. 1990;55:15–20.
- Ueno S, Fujino A, Morikawa Y, Iwanaka T, Kinoshita Y, Ozeki M, Nosaka S, Matsuoka K, Usui N. Treatment of mediastinal lymphatic malformation in children: an analysis of a nationwide survey in Japan. *Surg Today*. 2018;48:716–25.
- Eliasson JJ, Weiss I, Høgevoid HE, Oliver N, Andersen R, Tryk K, et al. An 8-year population description from a national treatment centre on lymphatic malformations. *J Plast Surg Hand Surg*. 2017;51:280–5.
- Cho BC, Kim JB, Lee JW, Choi KY, Yang JD, Lee S, et al. Cervicofacial lymphatic malformations: a retrospective review of 40 cases. *Arch Plast Surg*. 2016;43:10–8.
- Berg EE, Sobol SE, Jacobs I. Laryngeal obstruction by cervical and endolaryngeal lymphatic malformations in children: proposed staging system and review of treatment. *Ann Otol, Rhinol Laryngol*. 2013;122:575–81.
- Perkins JA, Manning SC, Tempero RM, Cunningham MJ, Edmonds JL Jr, Hoffer FA, et al. Lymphatic malformations: review of current treatment. *Otolaryngol Head Neck Surg*. 2010;142:795–803.e1.
- Bouchard S, Johnson MP, Flake AW, et al. The EXIT procedure: experience and outcome in 31 cases. *J Pediatr Surg*. 2002;37:418–26.
- Lazar DA, Olutoye OO, Moise KJ Jr, et al. Ex-utero intrapartum treatment procedure for giant neck masses—fetal and maternal outcomes. *J Pediatr Surg*. 2011;46:817–22.
- Sheikh F, Akinkuotu A, Olutoye OO, Pimpalwar S, Cassidy CI, Fernandes CJ, Ruano R, Lee TC, Cass DL. Prenatally diagnosed neck masses: long-term outcomes and quality of life. *J Pediatr Surg*. 2015;50:1210–3.
- Hopkins C, Whetstone S, Foster T, Blaney S, Morrison G. The impact of paediatric tracheostomy on both patient and parent. *Int J Pediatr Otorhinolaryngol*. 2009;73:15–20.

Publisher's Note Springer Nature remains neutral with regard to jurisdictional claims in published maps and institutional affiliations.



Treatment of mediastinal lymphatic malformation in children: an analysis of a nationwide survey in Japan

Shigeru Ueno¹ · Akihiro Fujino² · Yasuhide Morikawa³ · Tadashi Iwanaka⁴ · Yoshiaki Kinoshita⁵ · Michio Ozeki⁶ · Shunsuke Nosaka⁷ · Kentaro Matsuoka⁸ · Noriaki Usui⁹

Received: 27 December 2017 / Accepted: 6 February 2018 / Published online: 26 February 2018
 © Springer Nature Singapore Pte Ltd. 2018

Abstract

Purpose Clinical guidelines on lymphatic malformation (LM) influencing the airway have been crafted in the Research Project for Intractable Diseases. We herein report an analysis of a nationwide survey of mediastinal LM and the therapeutic recommendations.

Methods Eighty-seven registered cases with mediastinal involvement were analyzed with a review of the literature.

Results Mediastinal LM was located more often in the upper and anterior mediastinum and was found without any accompanying symptoms in 56/87 cases. Tracheostomy was required in 23/87 cases, mostly < 2 years of age (87%). All patients who needed tracheostomy had a lesion in contact with the airway, while only 55% of those without tracheostomy had contact. Tracheostomy tended to be placed more when the longer segment of the airway was in contact with the LM. Multimodal treatments were performed in 29 patients, but the lesions remained in most cases, and chylothorax, hemorrhaging, nerve palsy, and infections were noted as complications.

Conclusions In patients with mediastinal LM, tracheostomy may be necessary, especially when the lesion is extensive and contacts the airway. Extirpation of the mediastinal LM may be the only therapeutic option, but in cases with few or no symptoms, non-surgical treatment should be considered in light of potential postoperative complications.

Keywords Lymphatic malformation · Mediastinum · Child · Tracheostomy

Introduction

Lymphatic malformation (LM) is a rare congenital benign disease caused by hamartomatous development of the lymphatic vessels with unknown cause [1]. The latest

classification proposed by The International Society for the Study of Vascular Anomalies (ISSVA), categorized LM into common (cystic) LM, generalized lymphatic anomaly (GLA), LM in Gorham–Stout disease (GSD), and others. LM is further sub-classified into macrocystic, microcystic,

✉ Shigeru Ueno
 ps_uenos@is.icc.u-tokai.ac.jp

¹ Department of Pediatric Surgery, Tokai University School of Medicine, 143, Shimokasuya, Isehara City, Kanagawa, Japan

² Department of Pediatric Surgery, National Center for Child Health and Development, 2-10-1, Okura, Setagaya-ku, Tokyo, Japan

³ Department of Pediatric Surgery, International University of Health and Welfare, 537-3, Iguchi, Nasushiobara City, Tochigi, Japan

⁴ Department of Pediatric Surgery, The University of Tokyo Faculty of Medicine, 7-3-1, Hongo, Bunkyo-ku, Tokyo, Japan

⁵ Department of Pediatric Surgery, Kyushu University School of Medicine, 3-1-1, Maidashi, Higashi-ku, Fukuoka City, Japan

⁶ Department of Pediatrics, Gifu University Hospital, 1-1, Yanagido, Gifu City, Japan

⁷ Department of Radiology, National Center for Child Health and Development, 2-10-1, Okura, Setagaya-ku, Tokyo, Japan

⁸ Department of Pathology, Dokkyo Medical University Koshigaya Hospital, 2-1-50, Minami-Koshigaya, Koshigaya City, Saitama, Japan

⁹ Department of Pediatric Surgery, Osaka Women's and Children's Hospital, 840, Murodocho, Izumi City, Osaka, Japan

and mixed type [2]. The disease appears most commonly in the neck and axilla, and about 10% of cases extend into the mediastinum, potentially causing life-threatening symptoms due to airway obstruction [3–5]. In the Research Project for Intractable Diseases conducted by the Ministry of Health, Labor and Welfare in Japan, we have attempted to draft clinical guidelines about LMs (common LM, GLA, and GSD) influencing the airway in children after establishing clinical questions (CQs) regarding mediastinal LM. Mediastinal lesions are most likely to be extended from the neck, but LM confined to the mediastinum can be found incidentally or with few symptoms. Airway obstruction caused by the lesion sometimes requires tracheostomy to relieve respiratory distress, whereas lesions with no or few symptoms can be managed by a more conservative strategy. Since LM confined to the mediastinum is a relatively rare condition and may be asymptomatic in some cases, it is difficult to propose appropriate practical guidelines for such lesions.

Thus, a nationwide survey to register pediatric cases with LM was carried out by the Project team in 2015 to elucidate the optimum treatment approach and to recommend practical guidelines. We also searched for reported pediatric cases with LM confined to the mediastinum and suggested appropriate therapeutic recommendations for mediastinal LM with or without head and neck lesions based on the clinical features accumulated using the nationwide survey and the literature.

Methods

Questionnaire

In the Research Project for Intractable Diseases conducted by the Ministry of Health, Labor and Welfare, we tried to establish practical guidelines for treating LM influencing the airway. A nationwide survey to register pediatric cases

with LM was carried out by the Project team in 2015. The survey was an extensive web-based questionnaire with 273 items on clinical features, such as the gender, age at the onset and diagnosis, perinatal history, symptoms, lesion size and site, radiographic and pathological findings, treatment, complications, clinical course, and outcome. Regarding the lesion site, when LM is present within the thoracic cavity, we asked about the exact anatomical site using a figure to define the area (Fig. 1). We also asked about the range and circumference of contact with the airway from the upper pharynx to the intrathoracic trachea, based on radiological images (Fig. 2). Regarding the treatment, we asked for extensive details of tracheostomy indications, including why a tracheostomy was required, the presence or absence of airway obstruction when the tracheostomy was placed, and whether or not it was temporary. Treatment modalities inquired about included surgery, sclerotherapy, and others, and the outcomes asked about included the mortality and any morbidities.

The questionnaire was advertised by e-mail to every institute employing members of the Japanese Society of Pediatric Surgeons and requested that respondents access the

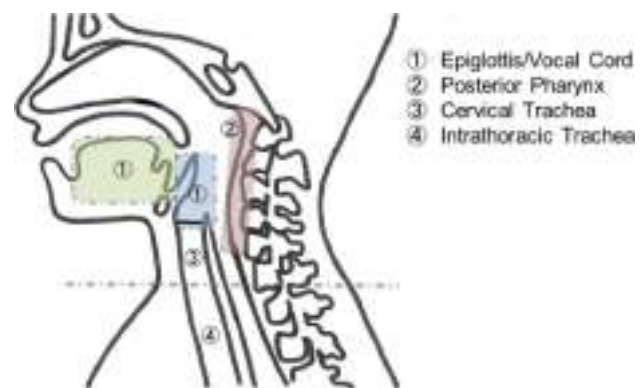
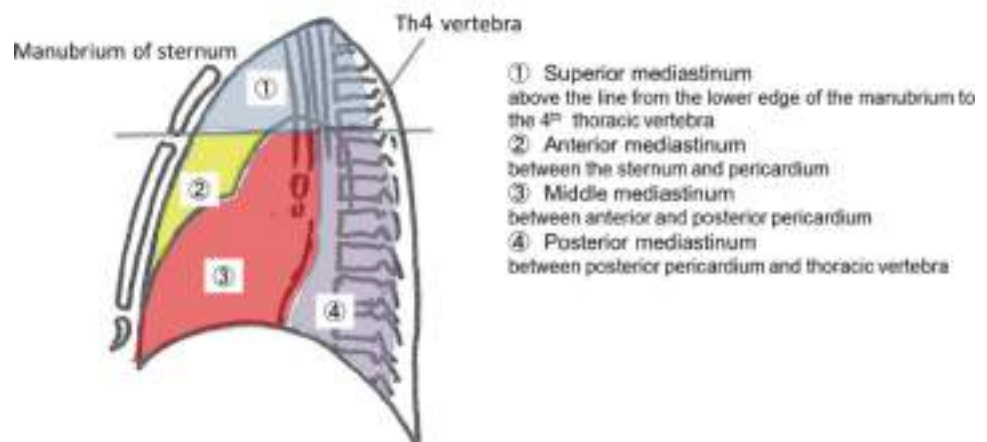


Fig. 2 Definition of the anatomical site of the airway

Fig. 1 Definition of the anatomical site of the mediastinum



webpage <http://www.lymphangioma.net/index.html>, which was designed to register both patient data and the responsible surgeon. To avoid reporting duplicate data, we identified overlapping patients by date of birth, sex, and an endemic number given to each patient.

Data collection and literature search

Collected data on patients with LM with mediastinal involvement were used to answer following clinical questions: CQ1—when is tracheostomy indicated? CQ2—what is the most appropriate therapy for incidentally found mediastinal LM, considering the post-therapeutic complications and outcome?

To answer these CQs, we sorted surveyed data for mediastinal LM with or without other site lesions and analyzed the data. We also searched for Japanese case reports using the “Igaku Chuo Zasshi” (Japan Medical Abstracts Society) search engine with the keywords “mediastinum”, “lymphangioma”, and “lymphatic malformation”. PubMed and Scopus were also searched for pediatric cases (≤ 15 years of age) with the same features. Cases with lymphangiomatosis, namely, GLA or LM in GSD, were excluded, and the patients with only mediastinal LM involvement were extracted from the literature search. We collected the patient profiles, including the age, symptoms, lesion site, treatment modality, and outcomes, including post-therapeutic complications, from the extracted articles to make a database. Based on the survey data and literature search, we attempted to answer the above CQs.

Data analyses and ethical considerations

Statistical analyses were performed with the Excel software program ystat2002 (Saitama, Japan). Descriptive statistical methods (median and standard deviation) and a chi-squared test or Fisher’s exact test for two-group comparisons were used for the statistical analyses. A value of $P < 0.05$ was considered statistically significant.

The survey involving human participants was in compliance with the ethical standards of the institutional and/or national research guidelines and with the 1964 Declaration of Helsinki and its later amendments or comparable ethical standards. The Institutional Review Board of Keio University School of Medicine (20120437) and ethics committee of the Japanese Society of Pediatric Surgeons approved this survey on October 10, 2015, and formal consent is not required for this type of study.

Table 1 Gender and age at the diagnosis

Age	Male	Female	Total
Prenatal	20	16	36
< 1 month	10	7	17
1–12 months	2	4	6
1–5 years	8	7	15
6–15 years	2	2	4
> 16 years	0	1	1
Unknown	1	7	8
Total	43	44	87

Table 2 Site of mediastinal lymphatic malformations

Superior	67
Anterior	30
Middle	15
Posterior	7
Bilateral lungs	2
Heart	1
Rt paravertebral	1

Results

Questionnaire results

Age at the diagnosis

The web-based questionnaire accumulated data on 1718 cases with LM, and a total of 606 cases with lesions capable of influencing the airway were registered by the questionnaire. Among them, 87 cases with mediastinal LM were extracted, and the clinical features of each case were analyzed for 273 items. The male-to-female ratio was 43:44, and the numbers of patients in each age group at the diagnosis are shown in Table 1. Mediastinal LM was most frequently found prenatally in registered cases (36/87; 41%). The mediastinum was the only site of LM in 20 patients, while 67 patients LMs at sites other than the mediastinum (data not shown).

Characteristics of the mediastinal LMs

Mediastinal LM was found most frequently in the upper mediastinum (67/87; 77%), followed by the anterior (30/87; 34%), middle (15/87; 17%), posterior (7/87; 8%), and other areas (Table 2). The lesion type was considered to be cystic in 56/87 cases (64%), cavernous in 7/87 (8%), mixed in 16/87 (18%), and unknown in 8. Under ISSVA classification, 51 were diagnosed as common (cystic) LM, 27 as mixed subtype, 8 as GLA, and 1 as GSD (Table 3).

Table 3 Classification of mediastinal lymphatic malformations

Pathological classification	
Cystic	56
Cavernous	7
Mixed	16
Unknown	8
ISSVA classification	
Common (Cystic) LM	51
Mixed subtype LM	27
GLA	8
GSD	1

LM lymphatic malformation, GLA generalized lymphatic anomaly, GSD Gorham–Stout disease

Table 4 Symptoms of mediastinal lymphatic malformations

None	56
Abnormal X-ray findings	31
Abnormal findings other than X-ray	25
Yes	31 (14)
Respiratory distress	15 (7)
Stridor	9 (3)
Dysphagia	3 (2)
Fluid	4 (3)
Edema/hydrops	2 (1)
Cough/sputum	2 (1)
Fever	2 (1)
Pain/compression	2 (0)
Others	4 (2)

(): Number of prenatally diagnosed cases

Symptoms and tracheostomy

The lesion was found without any accompanying symptoms in 56 cases (64%), while in 31 cases, the lesion was found based on symptoms such as respiratory distress (15), stridor (9), pleural fluid (4), dysphagia (3), edema/hydrops (2), cough/sputum (2), a fever (2), pain/compression (2), and other symptoms (4) (Table 4). Eleven patients were considered to have had symptoms due to airway obstruction.

A tracheostomy had been placed in 23 cases (20%) when most (20/23; 87%) were <2 years of age (Table 5). Nineteen patients required a tracheostomy after they had suffered from airway obstruction (83%), while 4 had had no obstructive symptoms. The reasons for tracheostomy placement in cases without any prior obstructive symptoms included acute swelling due to hemorrhaging and the prevention of respiratory compromise before therapy (Table 6). Eleven patients

Table 5 Age at tracheostomy

Tracheostomy placed	23
Day of birth	2
<1 year	11
1–2 years	7
5 years	1
7 years	1
Unknown	1
No tracheostomy	62
Not mentioned	2

Table 6 Causes of tracheostomy

Airway obstruction before tracheostomy	19
No obstruction before tracheostomy	4
Acute swelling due to bleeding	1
Prevention from compromise	2
Unknown	1

who had had a tracheostomy placed had it closed once they were older (at 2–11 years of age; data not shown).

Tracheostomy and the extent of the lesions

The questionnaire asked whether or not the lesion contacted the airway at seven anatomical levels based upon radiological images: the upper pharynx, middle pharynx (above the epiglottis), larynx above the vocal cord, larynx below the vocal cord, cervical trachea, and intrathoracic trachea (Fig. 2). It also included questions regarding the degree to which the lesion circumscribed the airway at each anatomical level it contacted: less than a quarter, a quarter to half, half to three quarters, three quarters to total, and totally circumferential.

The lesion contacted the airway in all patients (except for 3 without imaging studies) who required a tracheostomy, while contact was made in only about half of those who did not require a tracheostomy (34/64; 55%) (Table 7). On comparing the extent of airway contact of the lesion based on the presence of a tracheostomy, the longer the anatomical level involved, the higher the rate of tracheostomy requirement, although not to a statistically significant degree (Fig. 3).

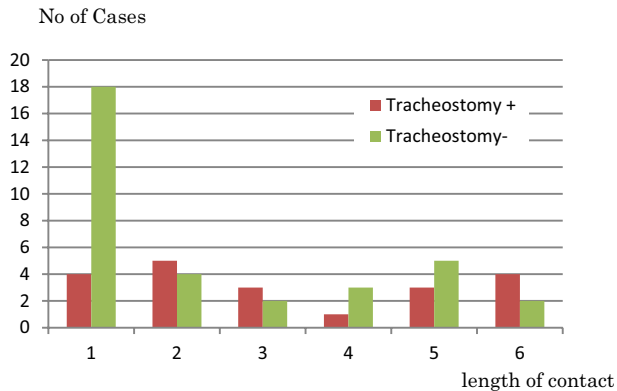
Treatment for mediastinal LM

In 29 cases, treatment for mediastinal LM was attempted by 39 procedures in total. The treatment modalities included total or partial excision, sclerotherapy, drainage, aspiration, and others. Those adopted in each age group are summarized in Table 8. Sclerotherapy was the most frequent procedure

Table 7 Tracheostomy and airway contact

Tracheostomy	Airway contact (+)	Airway contact (-)
Required (<i>n</i> = 20)	20	0
Not required (<i>n</i> = 64)	34	30

(*P* < 0.05; significant difference)

**Fig. 3** Tracheostomy and length of contact

adopted. Excisions were attempted in ten cases—via sternotomy in six, lateral thoracotomy in three, and endoscopy in one.

Among 56 cases found without any symptoms, 16 had been treated by the time of survey. When they were treated, 12 were described as asymptomatic at the time. For these 12 cases, 15 procedures were attempted, and the approaches adopted in each age group are summarized in Table 9.

Treatment outcomes and complications

After treatment, symptom relief was said to be obtained in 22/29 cases, unchanged in 5, and even exacerbated (or new symptoms appeared) in 2 cases (1 each with GLA and cystic LM). There were no residual lesions in 6/29 cases, but in 21 cases, the lesions remained despite therapy and even grew in 1 case with mixed type LM. Complete resection was achieved in only 1 out of 10 attempted excisions (Table 10).

The complications after treatment were described in 8 of the 29 treated cases and included chylothorax, hemorrhaging, nerve palsy (phrenic nerve, recurrent nerve and facial nerve), and infections. Among the 12 asymptomatic

Table 8 Treatment for mediastinal lymphatic malformation: age and modality

Age	Total excision	Partial excision	Sclerotherapy	Drainage	Aspiration	Others	Unknown	Number of cases
Prenatal	0	0	0	0	0	0	1	1
< 1 month	0	0	3	1	4	0	0	5
< 1 year	1 (s1)	2 (s1,t1)	4	2	1	1 (pleural adhesion)	0	8
1–5 years	2 (s1,t1)	2 (t1,e1)	4	3	0	1 (propranolol)	0	10
Adult	0	0	0	1	0	1 (propranolol)	0	2
NS	1 (s1)	2 (s1,t1)	1	0	1	0	0	3
Number of procedures	4 (s3,t1)	6 (s2,t3,e1)	12	7	6	3	1	29 cases 39 procedures

s via sternotomy, t via thoracotomy, e by endoscopy, NS not specified

Table 9 Treatment for asymptomatic mediastinal lymphatic malformation: age and modality

Age	Total excision	Partial excision	Sclerotherapy	Drainage	Aspiration	Others	Number of cases
< 1 month	0	0	1	0	2	0	2
< 1 year	0	0	1	0	0	0	1
1–5 years	2 (s2)	2 (s1,e1)	2	1	0	0	6
Adult	0	0	0	0	0	1 (propranolol)	1
NS	0	1 (t1)	1	0	1	0	2
Number of procedures	2 (s2)	3 (s1,t1,e1)	5	1	3	1	12 cases 15 procedures

s via sternotomy, t via thoracotomy, e by endoscopy, NS not specified

Table 10 Treatment outcomes

Symptoms	
Symptoms Relieved	22 (8)
Unchanged	5 (3)
Exacerbated or new symptoms	2 (1)
Residual disease	
None	6 (2)
Yes	21 (9)
Exacerbated	1
Unknown	1 (1)

(): Number of asymptomatic cases

Table 11 Post-therapeutic complications

Chylothorax	2
Hemorrhaging	2 (1)
Phrenic nerve palsy	1
Recurrent nerve + Facial nerve palsy	1 (1)
Infections (mediastinitis, SSI)	2

(): Number of asymptomatic cases

cases treated, 2 were complicated with hemorrhaging and nerve palsy (Table 11). There were no deaths related to therapy, although one patient died of GLA despite multimodal treatments.

Long-term effects

The questionnaire asked about the degree to which the patient's everyday life (at the time of the survey) was affected due to the lesion. Most of them (66/85; 76%), including 20 cases who had undergone treatment for mediastinal lesions, reported no inconvenience in their daily life. However, 9 out of 29 cases treated were said to have had their lives somewhat affected, including 3 who found their lives severely impaired. Of the 8 cases with complications after treatment, 2 with nerve palsy after excision reported having their lives impaired moderately (Table 12).

LMs confined to the mediastinum

Twenty registered patients with LM confined to the mediastinum were analyzed (Table 13). Seven cases were prenatally diagnosed, and 14 were asymptomatic when the lesion was found. Excision was attempted in two cases, but more conservative therapeutic modalities were selected for the other six cases. The LM lesion remained after treatment in five out of the eight cases treated (data not shown).

Table 12 Long-term sequelae (as effects on the everyday life)

Effect on the everyday life	Treatment (+)		Treatment (–)	Total
	Complication (+)	Complication (–)		
None	4 ^a	16	46	66
Mild	2 ^b	1	2	5
Moderate	2 ^c	1	6	9
Severe	1 ^d	2	2	5
Total	9	20	56	85

^aChylothorax, infection^bChylothorax, hemorrhaging^cNerve palsy^dHemorrhaging**Table 13** Cases with lymphatic malformation confined to the mediastinum

Age at the diagnosis	
Age	Number of cases
Prenatal	7 (6)
< 1 month	2 (1)
1–12 months	1 (0)
1–5 years	6 (4)
6–15 years	2 (2)
Unknown	2 (1)
Treatment	
Total excision (via sternotomy)	1
Partial excision (endoscopic)	1
Sclerotherapy	3
Drainage	3
Aspiration	2
Pleural adhesion	1

(): Number of asymptomatic cases

Literature search for LMs confined to mediastinum

As a result of the search, the first reported case was found in a German paper by Schmincke in 1920 [6], and 100 pediatric cases were ultimately collected. Many had been previously reviewed by Moore et al., Takamatsu et al., and Niho et al. [7–9].

The distribution of the age at the diagnosis and the symptoms are shown in Table 14. Thirty cases were diagnosed when they were < 12 months. The anterior and superior mediastinum were the most frequently occupied regions (77/100) (data not shown), and respiratory distress was the most frequent symptom at the onset, being noted in 32

Table 14 Reported cases with lymphatic malformation confined to the mediastinum

Age at the diagnosis	
Age	Number of cases
Prenatal	11 (5)
< 1 month	6 (0)
1–12 months	13 (1)
1–5 years	38 (9)
6–15 years	32 (15)
Total	100 (30)
Symptoms	
None	30
Yes	69
Respiratory distress	32
Fever	24
Pain/compression	16
Swelling/mass	14
Cough/sputum	11
Stridor	7
Fluid	6
Cyanosis	5
Hoarseness	3
Others	5
Not mentioned	1

(0): Number of asymptomatic cases

cases, followed by a fever in 24, pain in 16, and cough/sputum in 11. A variety of presentations were noted, including chest wall mass/swelling, stridor, fluid collection, cyanosis, neck/axillar swelling, hoarseness, and others. Of the 11 prenatally diagnosed cases, 2 presented with fetal hydrops [10, 11], and 4 were asymptomatic after birth [10–12]. Thirty cases were found incidentally. The number of asymptomatic cases increased with age: 6/30 (17%) among infants, including prenatally diagnosed ones, 9/39 (23%) among toddlers, and 15/32 (47%) among school-aged children.

Surgical excision was the initial treatment in 84 cases, and 3 underwent excision after sclerotherapy. Sclerotherapy in nine cases, prenatal aspiration in two [11, 12], and pleurodesis and octreotide in one each were attempted.

Three fatal cases were reported, including the first 1 described in 1920 [6] and 2 from Japan with short descriptions; 1 was a neonate who died after sclerotherapy [13] and the other was a 12-year-old boy who died after recurrence due to an overwhelming streptococcal infection [14].

Fourteen cases developed complications after treatment. Six suffered from phrenic nerve palsy (one also with recurrent nerve palsy), and chylothorax or pleural effusion occurred in six cases [7, 8, 11, 13, 15, 16]. Cases with

complications accounted for 5 of 27 (19%) neonates/infants, 6/39 (15%) toddlers, and 3/32 (9%) school-aged children.

Treatment for the 29 patients without any symptoms, including those prenatally detected, was surgical resection, except for 3 who received fetal intervention and/or sclerotherapy. Among them, phrenic nerve palsy and chylothorax occurred in two out of eight cases after surgery. Ono et al. described a case that was observed without any intervention after prenatal detection of the LM [17].

Discussion

The prevalence of LM is reportedly 1–3 in 10,000 live births, and it is common in the neck and axilla, with 10% of cases showing mediastinal extension [1]. Our nationwide survey in Japan and thorough document retrieval allowed us to accumulate reported pediatric cases of mediastinal LM with or without lesions at other sites. Cases with mediastinal LM comprised 87 of the 606 (14.3%) surveyed cases with head and neck lesion that might influence the airway. Patients with LM confined to the mediastinum have been reported to account for < 1% of cervical cases [3–5]. In this survey, there were 20/606 (3.0%) cases with LM confined to the mediastinum, accounting for 1.1% (20/1718) of all registered LM cases, which indicates that this is indeed a rare entity.

LMs are not exactly neoplasms, and they account for only a few cases among mediastinal masses (0.7%–4.5%) [18, 19]; indeed, only 10 LM cases were found among 150 (6.7%) mediastinal mass lesions based on a questionnaire administered by Yano et al. [20]. Regarding the number of cases in the total population, only 2 cases were identified after a health checkup by chest X-ray for 212,708 preschool children, indicating a prevalence of 0.9 per 100,000 [21].

The mediastinal LMs in the cases detected in the survey and literature search were mostly located in the anterior and/or superior mediastinum, regardless of the presence of LM at other sites. Mediastinal lesions tend to develop near the neck and face. Embryologically, the lymphatic network develops from or around the five sites of lymphatic anlage, including the jugular lymph sac in humans [22, 23]. LMs may also develop as a result of sequestration of portions of the primitive lymphatic anlage [23]. Given that LM most commonly develops in the facio-cervical region, with the anterior and/or superior mediastinum located near the jugular lymph sac, mediastinal lesions tend to develop in this portion of the thoracic cavity.

These lesions can occupy the thoracic cavity or outlet and compress the airway, and they are also susceptible to infection; as such, they can cause a variety of respiratory distress symptoms due to airway obstruction. Malfunction of the lymphatic drainage can result in pleural effusion/ascites

or hydrops fetalis [10, 11]. When cystic hemorrhaging or infection occurs, it causes swelling, chest pain, neck/axillar swelling, hoarseness, and even superior vena cava syndrome [24, 25].

Superficial LMs are easily noticed soon after birth, and LMs located at the mediastinum can be detected by further studies for head and neck LMs. Our survey data showed that LMs were most frequently found prenatally, suggesting that these lesions are easily detected by fetal ultrasonography in Japan. When LMs involve the mediastinum, some patients present with symptoms soon after birth, especially when the lesions also involve the head and neck region. Some reported cases had symptoms as early as the neonatal period, even when the lesion was confined to the mediastinum. Even in cases where the lesion cannot be seen from the outside, it can cause symptoms and respiratory failure in early infancy, which necessitates intensive care.

When a patient with LM suffers from airway obstruction, airway management, including the placement of a tracheostomy may be warranted for relief. In the surveyed patients who required a tracheostomy, it was typically placed at < 2 years of age. However, it should be noted that only 20 of the 87 cases required a tracheostomy, and 11 had their tracheostomy closed afterwards. Ex utero intrapartum therapy (EXIT) has been introduced in prenatally diagnosed patients with potential airway obstruction after birth, and LM is a disease indicated for EXIT; and a tracheostomy is, therefore, the final option for securing the airway during EXIT [26, 27].

Our survey and literature search revealed some cases detected incidentally, either pre- or postnatally. The number of reported asymptomatic cases increased with age, with the distribution showing that incidental discovery coincides with the timing of routine health checkups (either by ultrasonography or chest X-ray). Although many cases have been discovered by fetal ultrasonography, there have been reports of spontaneous regression of the cystic mass in the mediastinum [28]. There may, therefore, be some patients with mediastinal LM in whom the lesion remains part of their body, causing no impairment and remaining undetected.

We must consider the indications for tracheostomies in patients with LMs that can potentially cause airway obstruction. The results show that all surveyed patients who required a tracheostomy had lesions in contact with airway, and that the longer the extent of airway contact with the lesion, the more often a tracheostomy was required, albeit not to a statistically significant degree. This may suggest that EXIT is indicated for prenatally diagnosed patients with LMs that might compromise the respiration after birth based on the extent of contact. We may also be able to predict the need for tracheotomy to prevent respiratory distress before therapeutic intervention. Further studies will be required to resolve these questions.

The goal of LM treatment is the maintenance and recovery of the functional and aesthetic integrity. One currently available therapeutic modality other than surgical resection is sclerotherapy using agents such as OK-432, bleomycin, doxycycline, and ethanol [29]. The treatment modalities applied in the accumulated cases were varied, as shown in Tables 8 and 9. In cases of LM confined to the mediastinum, there is no cosmetic backwash. As such, the indications for its treatment are solely for symptom relief, when symptoms are present. If mediastinal LM causes severe symptoms and is invasive, complete resection to prevent recurrence may be performed to relieve the symptoms [7, 8, 11, 13, 15, 16].

In 29 registered cases, various treatments for mediastinal LM were attempted across 39 procedures in total, including 12 cases without any symptom at that time (Tables 4, 5). Excision was attempted in 10 out of 29 cases. In most of the reported cases, surgical resection was selected as the initial treatment. It is speculated that, since the introduction of sclerotherapy, surgical resection has been selected as the treatment modality less frequently.

While treatment can achieve symptom relief, the lesion remained even after attempted resection in most registered cases. Complications after treatment included chylothorax, hemorrhaging, nerve palsy, and infections, all of which were postoperative. Acute complications, such as chylothorax or infection, only affect patients temporarily, but it was suggested by the survey that complications such as nerve palsy might influence the long-term quality of life among patients. Whether or not these complications were truly responsible for patients' decreased quality of life was unclear, since we did not ask the reason for the inconvenience. However, our review on LM confined to the mediastinum showed that the younger the patient, the higher the morbidity rate. We should bear in mind that surgical resection can result in long-term complications along with surgical scarring.

In cases with no or few symptoms, non-surgical treatment should be sought, as the complication rate tends to be high otherwise. Regarding alternative options, lesions are known to become swollen after sclerotherapy, and the effect of such therapy on the airway is a concern. Side effects of the sclerosing agents bleomycin and doxocycline have been reported [29, 30]. There is an interesting case report in which Kampo medicine was effective in shrinking an intractable LM [31], but further evidence for its efficacy is necessary. Surgical resection should be attempted with well-informed consent, especially regarding postoperative sequelae, due to potential long-term complications.

We recommend that prenatally detected LMs be followed up after birth without treatment if they are asymptomatic. Surgical intervention should be avoided in pediatric cases with few or no symptoms suggested by imaging studies to be LMs.

In conclusion, our analysis of nationwide survey data of mediastinal LM with or without head and neck lesion in Japan and literature review of pediatric cases with LM confined to the mediastinum has shown that, while mediastinal LM is congenital in nature and can cause life-threatening symptoms in infancy along with associated head and neck LM, it may not provoke any symptoms into adulthood. A tracheostomy may be warranted to relieve airway obstruction due to LM, including an EXIT procedure for prenatally diagnosed patients. In children with severe symptoms, a tracheostomy might be required for symptom relief, and surgical resection may be the only therapeutic option. However, in cases with no or few symptoms, non-surgical treatment should be considered, as the likelihood of postoperative complications is relatively high. We also need to consider under what conditions LM may compromise the airway and whether or not a tracheostomy is truly required. Further studies will be needed to resolve these issues, and more analyses of the accumulated data of patients with LM that might influence the airway are in progress.

Acknowledgements This study was supported by a grant for the Research Project for Intractable Diseases conducted by Ministry of Health, Labor and Welfare in Japan (Grant No. 26070201, H27-013) received by N.U., and by the grant for Practical Research Project for Rare/Intractable Diseases Japan Agency conducted by Medical Research and Development (AMED) (Grant No. 26310401) received by A.F.

Compliance with ethical standards

Conflict of interest The authors declare that they have no conflict of interest.

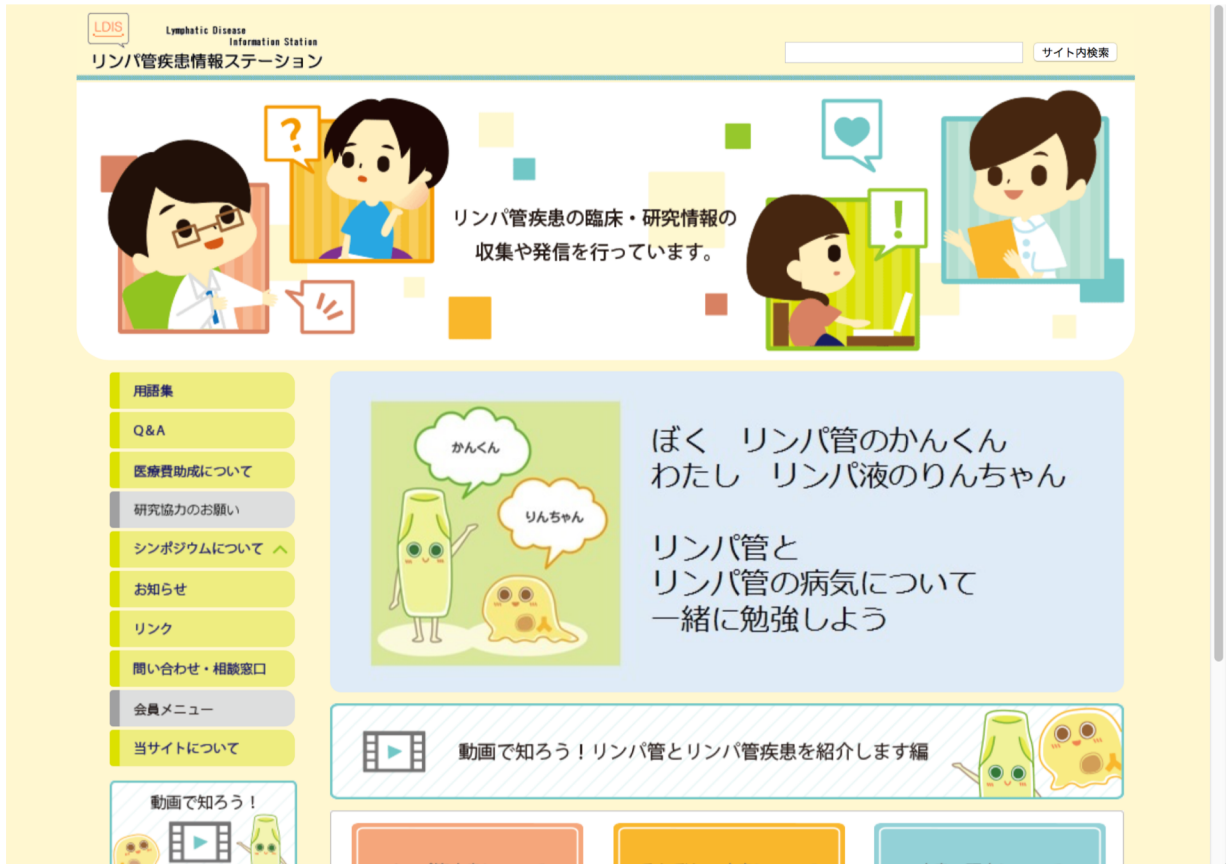References

- Enzinger FM, Weiss SW. Tumors of lymph vessels. In: Enzinger FM, Weiss SW, editors. *Soft tissue tumors*. 3rd ed. St Louis: Mosby; 1995. pp. 679–700.
- ISSVA Classification of Vascular Anomalies (Approved at the 20th ISSVA Workshop, Melbourne. April 2014) ©2014 International Society for the Study of Vascular Anomalies. <https://issva.org/classification>. Accessed Mar 2017.
- Marchevsky AM, Rausei-Mills V, Hui T. Giant cystic hygroma of the thymus in a child. *Pathology Case Reviews*. 2006;11:209–12.
- Faul JL, Berry GJ, Colby TV, Ruoss SJ, Walter MB, Rosen GD, et al. Thoracic lymphangiomas, lymphangiectasis, lymphangiomatosis, and lymphatic dysplasia syndrome. *Am J Respir Crit Care Med*. 2000;161:1037–46.
- Jeung MY, Gasser B, Gangi A, Bogorin A, Charneau D, Wihlm JM, et al. Imaging of cystic masses of the mediastinum. *Radiographics*. 2002;22:S79–93.
- Schmincke A. Angeborene, unter dem Bild einer Thymogeschwulst vorderen diffuse Lymphangiombildung des vorderen Mediastinum. *Z Kinderheilk*. 1920;26:331–35.
- Moore TC, Cobo JC. Massive symptomatic cystic hygroma confined to the thorax in early childhood. *J Thorac Cardiovasc Surg*. 1985;89:459–68.
- Takamatsu H, Noguchi H, Tahara H, Kajiya H, Akiyama H. Giant mediastinal lymphangioma in a neonate: report of a case. *Surg Today*. 1996;26:527–31.
- Niho S, Tsuya T, Ohune A, Sasaki R, Nishida T. A case of mediastinal cystic lymphangioma (in Japanese with English abstract). *Nihon Kyouburisho (Jap J Thorac Dis)*. 1995;54:601–7.
- Ito K, Adachi N, Sone S, Tsutsumi H, Yamazaki K, Hayakawa O, et al. A case of hydrops fetalis with lymphangioma of the mediastinum treated in ultrasound-guided bulla paracentesis (in Japanese). *Rinsho Shoni Igaku (Journal of Clinical Pediatrics Sapporo)*. 1997;45:87–91.
- Jung E, Won HS, Lee PR, Lee IS, Kim A, Nam JH. The progression of mediastinal lymphangioma in utero. *Ultrasound Obstet Gynecol*. 2000;16:663–66.
- Ballouhey Q, Galinier P, Abbo O, Andrieux G, Bauninc C, Sartord, et al. The surgical management and outcome of congenital mediastinal malformations. *Interactive Cardiovascular Thoracic Surgery*. 2012;14:754–59.
- Fujita Y, Sato R, Togashi K, Yazawa M. A case of mediastinal Cystic lymphangioma in childhood (in Japanese with English abstract). *Kyobu Geka*. 1994;47:322–24.
- Hori T, Yoshida M, Yokozawa M, Yokozawa M, Igarashi C, Fujita S, et al. A mediastinal lymphangioma extended by injury (in Japanese). *Rinsho Shoni Igaku (Journal of Clinical Pediatrics Sapporo)*. 1997;45:179–83.
- Sumner TE, Volberg FM, Kiser PE, Shaffner LD. Mediastinal cystic hygroma in children. *Pediatr Radiol*. 1981;11:160–62.
- Takasaki J, Kawase A, Ogawa Y, Yoshitake T. A case of newborn with lymphangioma of the mediastinum (in Japanese with English abstract). *Nihon Mijukujii Shinseijigakkai Zasshi (Jpn J Soc Premature and Newborn Medicine)*. 1996; 8:41–4.
- Ono K, Kikuchi A, Miyashita S, Iwasawa Y, Miyachi K, Sunagawa S, et al. Fetus with prenatally diagnosed posterior mediastinal lymphangioma: Characteristic ultrasound and magnetic resonance imaging findings. *Congenit Anom (Kyoto)*. 2007;47:158–60.
- Shenoy SS, Barua NR, Patel AR, Culver GJ, Jennings EC. Mediastinal lymphangioma. *J surg Oncol*. 1978;10:523–8.
- Gun F, Erginel B, Ünüvar A, Kebudi R, Salman T, Celik A. Mediastinal masses in children: experience with 120 cases. *Pediatr Hematol Oncol*. 2012;29:141–47.
- Yano H, Komura J. Mediastinal tumors and cysts in infants and children: A review of 150 cases in the Kyushu area. (in Japanese with English abstract). *Nihon Shonigeka gakkai zasshi (Jpn J Pediatr Surg)*. 1992;24:115–28.
- Ohnuma N, Takahashi H, Tanabe M, Yoshida H, Iwai J. Mediastinal abnormal shadow in chest X-ray film finding in medical checkup enrolling at a school (in Japanese with English abstract). *Nihon Shoni Hohshasengakkai Zasshi (Jpn J Society of Pediatric Radiology)*. 1993; 9:42–47.
- Ribatti D, Crivellato E. The embryonic origins of lymphatic vessels: An historical review. *Br J Haematol*. 2010;149:669–74.
- Wiegand S, Eivazi B, Barth PJ, von Rautenfeld DB, Folz BJ, Mandic R, et al. Pathogenesis of lymphangiomas. *Virchows Arch*. 2008;453:1–8.
- Okubo T, Okayasu T, Osaka Y, Kajitani M, Hasegawa N, Tanabe T. Surgical analysis for mediastinal lymphangioma—analysis of 7 cases—(in Japanese with English abstract). *Nihon Kyobugeka Gakkai zasshi (Jpn J Thorac Cardiovasc Surg)*. 1992; 40:583–86.
- Issa PY, Brihi ER, Janin Y, Slim MS. Superior vena cava syndrome in childhood: report of ten cases and review of the literature. *Pediatrics*. 1983;71:337–41.
- Bouchard S, Johnson MP, Flake AW, Howell LJ, Myers LB, Adzick NS, et al. The EXIT procedure: experience and outcome in 31 cases. *J Pediatr Surg*. 2002;37:418–26.
- Lazar DA, Olutoye OO, Moise KJ Jr, Ivey RT, Johnson A, Ayres N, et al. Ex-utero intrapartum treatment procedure for giant neck

- masses—fetal and maternal outcomes. *J Pediatr Surg.* 2011;46:817–22.
28. Swischuk LE, Hoeffel J-C, John SD. Primary intrathoracic lymphangioma masquerading as teratoma. *Pediatr Radiol.* 1996;26:827–29.
29. Burrows PE. Endovascular treatment of slow-flow vascular malformations. *Tech Vasc Interv Radiol.* 2013;16:12–21.
30. Wang KL, Chun RH, Kerschner JE, Sulman CG. Sympathetic neuropathy and dysphagia following doxycycline sclerotherapy. *Int J Pediatr Otorhinolaryngol.* 2013;77:1613–16.
31. Ogawa-Ochiai K, Sekiya N, Kasahara Y, Chino A, Ueda K, Kimata Y, et al. A case of mediastinal lymphangioma successfully treated with Kampo medicine. *J Altern Complement Med.* 2011;17:563–65.

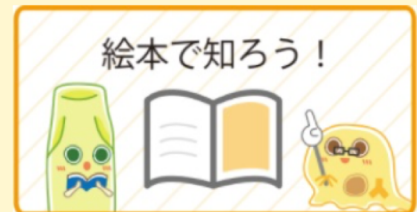新「リンパ管疾患情報ステーション」 home

<https://lymphangioma.net>



2018年3月リニューアルオープン！

- ・ 殺風景であったデザインのリニューアル
- ・ コンテンツの全面改訂
- ・ 一般の読者向け内容を大幅拡充
- ・ 動画による疾患・検査説明
- ・ ゆるキャラの登場



0222189

2018/12/15

0386560

2019/7/13

0424264

2019/12/15

第3回小児リンパ管疾患シンポジウム総括

～テーマ：もっと知ってほしい小児リンパ管疾患のこと～

目的：小児リンパ管疾患に関する研究状況を共有し、疾患克服に向けて、患者さん・ご家族、医療従事者、研究者による更なる連携の強化を目指す。

【主催】

小児リンパ管疾患研究班

- ・ AMED 難治性疾患実用化研究事業（小関班、藤野班）
- ・ 厚生労働科学研究費補助金難治性疾患等政策研究事業
（田口班、臼井班、秋田班）
- ・ 成育研究開発費（藤野班）

【会長】

上野 滋（東海大学医学部外科学系小児外科）

【企画責任者】

藤野明浩（国立成育医療研究センター小児外科）

【事務局】

国立成育医療研究センター内

電話：03-3416-0181（内線：4343、斉藤）

PHS：03-5494-7144（藤野）

E-mail：2018PLDS@gmail.com

担当

出家亨一（東京大学医学部小児外科）

藤野明浩（国立成育医療研究センター小児外科）

斉藤貴子（国立成育医療研究センター小児外科：実務）

小野塚祐佳子（リンパ管疾患情報ステーション編集部）

第3回小児リンパ管疾患シンポジウム 症例検討会

日時：2018年9月22日（土） 16:00 - 18:00

会場：国立成育医療研究センター 研究所 2F セミナー室

対象：医師・医療者・研究者（患者・家族は不可）

出席者数：20名

【プログラム】

1. 開会の辞（藤野より）

<各疾患において確認事項>

- ①診断名
- ②検査
- ③治療
- ④予後予想
- ⑤発生学的な意義
- ⑥分子生物学的な視点から

2. 症例発表および討議

- ・リンパ管腫症難治例、ゴーラム病例 国立成育医療研究センター総合診療部 前川
- ・乳び胸のコントロールに難渋したリンパ管拡張症の1例 岐阜大学医学部 小関
- ・難治症例2例 新潟大学医学部 木下

3. 総合討論（問題点のまとめなど）

4. 閉会の辞

第3回小児リンパ管疾患シンポジウム

日時：2018年9月23日（日） 9:00-17:30

会場：国立成育医療研究センター 1F 講堂

午前の部 9:00 - 12:00

対象：小児リンパ管疾患の臨床医及び基礎医学研究者（患者の参加も可）

参加者数：75名

午後の部 13:00 - 17:30

対象：小児リンパ管疾患の医療従事者、患者及び家族

参加者数：110名

☆ リンパ管疾患の基礎研究会 (9:00 - 12:00)

【プログラム】

- 9:00 開会の辞
- 9:05 基調講演：「リンパ管発生の基礎」
- 9:45 リンパ管疾患の分類・鑑別・問題点
- 10:25 リンパ管腫症・ゴーハム病における疾患遺伝子
- 10:30 ISSVA2018 報告
- 10:40 特別講演：「リンパの流れを変える、低侵襲外科治療」
- 11:10 討論
- 11:40 乳幼児肝血管腫ガイドライン
- 11:55 閉会の辞

☆ 公開シンポジウム (13:00 - 15:00)

【プログラム】

- 13:00 開会の辞
- 13:05 小児リンパ管疾患研究班とシンポジウム
- 13:10 リンパ管について～血管と比較しながら構造と機能を理解する～
- 13:35 疾患概要（リンパ管腫・リンパ管腫症・ゴーハム病・リンパ管拡張症・原発性リンパ浮腫等）
- 14:00 疾患研究の動向・各学会・ISSVA 報告
- 14:10 難治性リンパ管疾患に対するシロリムス療法の治験の進捗について
- 14:20 リンパ管疾患を対象とした医療費助成について
- 14:30 診療ガイドライン
- 14:40 リンパ管疾患情報ステーション HP 更新のご報告～今後の活用・展望含めて～
- 14:45 第2回小児リンパ管疾患シンポジウムアンケート結果
- 14:50 全体の質疑
- 15:00 閉会の辞
- 15:00-15:20 ————— 休憩 —————

☆ 交流会 (15:20 - 17:30)

疾患別に分れて、患者さん、患者さん家族、医師が車座になり懇談した。患者さん同士の貴重な交流の機会でもあり話が尽きない様子。予定時間を大幅に超過しての終了となった。

<その他の展示・イベント>

☆ポスター展示

「リンパ管腫症・ゴーハム病の最近の話題」 岐阜大学医学部 小関・安江
今後の展示に繋げるために、今後希望するポスター展示テーマ 6 項目について、シール投票を行った。
要望が多かったテーマは「新しい薬物療法の情報」「海外の新しい研究情報」であった。

☆川崎医療福祉大学との取り組みについての展示

必要な情報をわかりやすく発信し、患者さんと共有していくために、より効果的なビジュアル表現の実現に向け、2017 年度より川崎医療福祉大学医療福祉デザイン学科に協力依頼。同大学との取り組みについて下記の展示コーナーを設置した。

- ・リンパ管疾患情報ステーション HP の更新
- ・学生によるシンポジウムポスター作品（19 点）
- ・疾患をわかりやすく解説した絵本（3 種類）

☆患者さんご家族のための撮影会

普段、なかなか家族写真を撮る機会のない患者さんご家族のために、プロカメラマンによる撮影会を企画した。14 家族が撮影会に参加。

☆Web 配信

当日、参加ができなかった方やもう一度じっくりと講演内容を聴きたい方のために、希望者のみに後日 10/1～10/31 まで期間限定で、午後の部のみ Web 配信を行った。10 月 16 日現在 配信希望者 45 名。



国立成育医療研究センターにて開催いたしました。

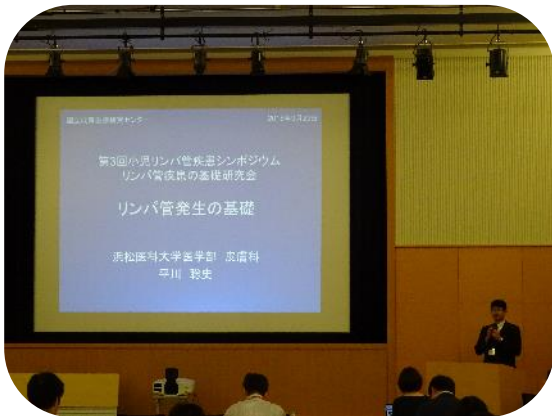

約80席ほどお席を用意させていただきましたが



100人を超える方にお越しいただきました。

会場の雰囲気



各講師による発表に加え、


活発な質疑応答も行われました。



午後の発表の後に行われた交流会では、疾患ごとに集まって、患者さんやご家族、医師とのカジュアルなコミュニケーションの場となりました。



会場外は、医師によるポスター展示、研究班がお取組を進めている川崎医療福祉大学の学生さんによるポスターや絵本の展示、プロの写真家による参加者ご家族様の撮影コーナー等、様々な企画によりにぎやかな雰囲気となりました。



今回初めて、お子様用のお部屋もご用意させていただきました。



第3回

小児リンパ管疾患シンポジウム

第3回 小児リンパ管疾患シンポジウム

もっと知って欲しい
小児リンパ管疾患のこと

日時: 2018年9月23日(日) 9:00-17:00

午前 医療従事者・研究者対象: 基礎研究・乳幼児肝血管腫治療指針説明会
午後 患者・家族・医療従事者対象: 診療と研究の現状

会場: **国立成育医療研究センター 1階 講堂** 入場無料

参加申し込み: 小児リンパ管疾患シンポジウム事務局 (メールアドレス: 2018PLDS@gmail.com)

9月22日(土)16:00-18:00 同会場にて、小児リンパ管疾患症例検討会(医療者限定)を開催致します。症例の相談や報告等を募集します。参加ご希望の方は、シンポジウム事務局までご一報ください。

主催: 小児リンパ管疾患研究班 AMED 難治性疾患実用化研究事業(藤野班、小関班)、厚生労働科学研究費補助金難治性疾患等政策研究事業(田口班、白井班、秋田班) 成育医療研究開発費(藤野班)

デザイン : 川崎医療福祉大学 3年 岩城健太さん

出会いの場から
再会の場へ

2018年9月23日

2018年9月23日

第3回小児リンパ管疾患シンポジウムが国立成育医療研究センターにて開催されました。

2015年2月、2016年9月に続き、3回目の開催となりました。

「第3回」

第3回目のシンポジウムが開催されると聞き、率直に、「主催者にとっては、これまでになくハードルが高くなるのでは」と感じました。「第1回」には、初回の持つ華々しさがあり、「第2回」には、続いたことへの安堵感や感謝があります。しかし、継続することがある程度前提となった上で開かれる「第3回」はシンポジウムへの評価が厳しくなるのは必然ではないかと思いました。

「もっと知って欲しい 小児リンパ管疾患のこと」

このタイトルから、私は主催者の切実な想いを感じました。まるで第1回のようなこのタイトルを今回のテーマに据えた背景には、シンポジウムとしては3回目を迎えられたものの、急速に拡大していく疾患に関する情報をまだ十分に共有しきれていない現状を憂う医療従事者たちの想いがあるのではないかと想像したからです。

こういった思いもあり、過去2回と比べ、少し背筋が伸びる思いで、私は席につきました。

私の緊張感とは裏腹に、シンポジウム自体は非常にスムーズに進行し、さすが3回目と思わせる安定感がありました。司会進行、各発表、スタッフの動きはもちろんのこと、オーディエンスにもこなれ感が漂っており、とても落ち着いた空気の中、参加者は集中して講義に臨まれたのではないかと推察します。

開会の辞の中で、上野先生より研究基盤やシンポジウムの目的について話がありました。語り口がやわらかく、冗談を交えながら話して下さったため、難治の疾患をテーマにしているものの、リラックスした雰囲気の中、各発表に移行できたのではないのでしょうか。



■プログラム

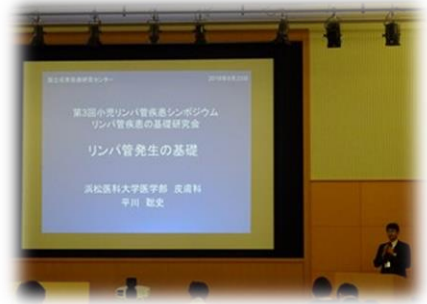午 前 の 部	開会の辞	上野 滋
	基調講演「リンパ管発生の基礎」	平川 聡史
	リンパ管疾患の分類・鑑別・問題点	小関 道夫 藤野 明浩 宮坂 実木子 松岡 健太郎
	リンパ管腫症・ゴーハム病における疾患遺伝子	青木 洋子
	ISSVA 2018報告	渡邊 彰二
	特別講演「リンパの流れを変える、低侵襲外科治療」	加藤 基
	討論	
	乳幼児肝血管腫ガイドライン	木下 義晶
	閉会の辞	上野 滋

午 後 の 部	開会の辞	上野 滋
	小児リンパ管疾患研究班とシンポジウム	藤野 明浩
	リンパ管について～血管と比較しながら構造と機能を理解する～	平島 正則
	疾患概要(リンパ管腫・リンパ管腫症・ゴーハム病・リンパ管拡張症・ 原発性リンパ浮腫)	木下 義晶
	疾患研究の動向・各学会・ISSVA報告	渡邊 彰二
	難治性リンパ管疾患に対するシロリムス療法の治験の進捗について	小関 道夫
	リンパ管疾患を対象とした医療費助成について	前川 貴伸
	診療ガイドライン	木下 義晶
	リンパ管疾患情報ステーションHP更新のご報告～今後の活用・展望も含めて～	出家 亨一
	第2回小児リンパ管疾患シンポジウムアンケート結果	出家 亨一
	全体の質疑	シンポジスト
	閉会の辞	上野 滋
	交流会	
	開会の辞	小関 道夫
	懇談会	
閉会の辞	藤野 明浩	

■リンパ管について

午前の部では、浜松大学の平川先生が、午後の部では神戸大学の平島先生が「リンパ管」に関して講演されました。

平川先生からは、血管内皮増殖因子(VEGF)について、又「リンパ管と血管に交通はあるのか」という命題について、発表がありました。VEGFは、正常なリンパ管や血管等の新生を促進するタンパク分子ですが、腫瘍の血管増生や転移を促すこともあり、特にがん治療においてターゲットとなっている分子です。昨今、VEGFに働きかける薬剤の研究も進んでおり、VEGFの更なる研究がリンパ管疾患の治療にもつながるものと期待します。



リンパ管と血管の交通に関しては、リンパ管腫の嚢胞内に赤血球が確認されていること、血管がリンパ管内へ穿通していくことがあり、それがリンパ管の奇形を生む要因の1つではないかということをも最新の顕微鏡技術によって得られた映像をもとに示されました。皮膚科医の平川先生ならではの視点があり、様々な診療科の先生方がこの疾患研究に取り組まれていることを改めて確認し、大きな意義を感じました。

平島先生は、リンパ管と血管を比較しながら、その構造や機能を解説されました。専門的な内容にもかかわらず、平易な言葉を交えながら詳細かつ丁寧に話していただき、参加者はさらに理解を深められたのではないかと思います。基礎研究をされている平島先生の日常の研究を垣間見ることができ、患者さんやご家族は心強く思われたのではないのでしょうか。また、最新の研究内容が紹介され、リンパ管が脂肪細胞の増殖を抑える働きを担っていること、アルツハイマー病の原因となるアミロイドβという物質の除去に関わっていることを知りました。患者さんが新しい研究を常にキャッチし続けることは難しい中で、発表されたばかりの最新の研究情報を共有していただき、先生の誠意を感じると共に、リンパ管そのものの研究が確実に進んでいることを実感できる時間となりました。

リンパ管と血管双方を理解する重要性を再認識するきっかけにもなりました。

■疾患概要について

疾患遺伝子、疾患の分類や定義、病理診断、画像診断に見られる病変の変化や特徴、治療等について、包括的な講義がありました。どの発表も共通して、会場のスライドにうつす画像と、資料として配られたハンドアウトに掲載された画像とに違いがありました。患者さんの個人情報を含むため資料としてお渡しできない画像も、理解を深めるためにスライドでは紹介されたものと思います。ぎりぎりまで可能な限り情報をシェアしたいという医師の思いが伝わりました。病変の写真や治療の過程を示した画像は、疾患を理解する上で、また自分の症状や治療と比較する上で有効なだけでなく、発表そのものが机上の空論に終始せず、今臨床現場で起こっていることをより現実味を持って訴えており、力強いプレゼンテーションだったと感じます。

■リンパの流れを変える低侵襲外科治療

形成外科医の加藤先生より、元来成人の二次性リンパ浮腫に対して行われてきたリンパ管静脈吻合術(LVA)について、手術画像を用いながら特別講演がありました。滞ったり、逆流したりしているリンパ液を静脈と直接つなげることで、正常な流れに戻すために行われている術式で、1～2cm 程度の皮膚切開ですむこと、皮膚の浅い部分での手術になることにより、患者さんの負担が小さいのが特徴です。

リンパ液がリンパ管の外に漏れだしてしまうリンパ浮腫や乳糜胸腹水と違い、リンパ管腫はリンパ管内にリンパ液が溜まりますが、リンパ液が滞っている部分がリンパ管とつながっているのか、つながっていないのか等によって、リンパ管静脈吻合術の術方が変わることを映像とイラストを交えながらご説明くださいました。治療と直結する講義で、医療関係者にとっても患者さんにとっても今までになく興味深い内容であったと思います。

■シロリムス治験・診療ガイドライン

第2回シンポジウムで案内のあったシロリムス(ラパリムス錠)の治験が昨年9月に開始したこと、同じく第2回では作成中であることが案内されていた診療ガイドラインが完成したことが報告されました。前回は参加された方からは、進んでいることを実感できる報告に「素直に嬉しい」との声があがりました。治療や診察に課題が多い疾患だけに、前向きな情報が示されることは、皆さんの力になると感じました。



■ ISSVA (International Society for the Study of Vascular Anomalies) 報告

ISSVA active 会員の渡邊先生より2018年5月にアムステルダムで行われた国際学会に関する報告がありました。ISSVAは血管を含めた脈管疾患全てをターゲットとしていますが、最近は特にリンパ管の研究がトレンドになっていること、シロリムスのリンパ管疾患への効果についても多く取り上げられていたこと、同時に遺伝子の研究がEUで積極的に行われていること、また、EUは各国の距離が近く、人の移動が頻繁なため、別の国へ移動後も治療データをシェアできることが課題となっていること等の説明がありました。これまでISSVAは2年に1度の開催でしたが、基礎研究の進歩が著しいため、2021年からは毎年開催に変更になります。大きな変化だと感じます。

世界的にリンパ管疾患の遺伝子研究が急速に進んでいること、そのデータを多施設、多国間で共有する動きがあり、特にEUで進められていること、リンパ管に関しては先行して行われてきた癌の研究を先天的形態異常にあてはめる研究が行われていることもあわせて紹介されました。

■医療費助成制度・HP 更新案内・前回シンポジウムアンケート結果報告

各医薬品は適応できる「効能・効果」が決められており、それ以外の疾患に対しては、同じ薬でも保険適用外になる旨、シロリムスを例に説明がありました。また、小児慢性特定疾病に申請すれば、20歳までは医療費助成を受けることができ、病院側も小児の枠内で診療してくれるなどのメリットがある等、具体的な事例が示されました。

研究班が運営しているリンパ管疾患情報ステーション HP が内容・デザイン共に更新されたこと、運営と一緒に携わってくださる患者さんを募集していることについても案内がありました。この HP は、現状、小児リンパ管疾患研究班が直接情報発信している唯一のものなので、医療関係者・患者さん双方にとって更に有効なツールとなることを望みます。

第2回シンポジウムアンケートでいただいたご意見をもとに、第3回で改善した項目に関して報告がありました。回答が次につながっていることを参加者に知って欲しいと思うと同時に、今後このシンポジウムをよりアップデートしていくために、ぜひこの流れを途絶えさせず続けていただきたいと思います。

■講義全体を通じて

過去2回と比べ、様々な科の先生方が講師をされていたため、アプローチ視点が多様で、より包括的に疾患を捉えることができました。これまでになく充実した内容であったと思います。



午前・午後共に、全講義終了後にシンポジストが前に集まり、フロアからの質疑に回答する時間が設けられ、質問に対しての回答という一方向のやり取りではなく、双方向コミュニケーションが実現していたことが印象的でした。細かい話ですが、シンポジスト達が席に座ったため、両者の視線が揃い、それも会話を引き出す上で有効だったのではないかと思います。

患者さんやご家族からの質問は、発表内容に関するものが多かったように感じました。過去は診察内容や主治医との関係性への不安を訴える方も多くいらしたと記憶しています。シンポジウムが続くことにより患者さん同士の横のつながりや主治医ではない医師とのつながりができ、患者さんが以前より日常的に不安を解消できる場所を持っているのであれば嬉しいと思いました。

■交流会

例年にならい、机を全て片付けた後、疾患ごとに輪になって交流会がスタートしました。リンパ管腫のグループ、リンパ管腫症・ゴーハム病のグループと大きく2つに分かれ、それぞれの輪に医師が入りフリーディスカッション

ヨンする場となりました。

リンパ管腫のグループは人数が多く、子供も多く、全員に声が届いているのか最初は心配しましたが、丸くなって座ることで、参加者の距離が近づき、顔を見ることができたため、患者さんやご家族もリラックスしてお話に参加されたのではないかと感じました。大人の輪の真ん中で、子供どうしで一緒に遊んでいる姿がとても印象的でした。いささか無責任な物言いですが、この子供達をここにいる大人達で守っていきたいと思いました。交流会は医師が質問に答える形で進みましたが、患者さんは通常、主治医以外の方の見解を聞く場を持ちにくいので、貴重な時間だったのではないかと思います。



リンパ管腫症・ゴーハム病のグループは 20 人程の患者さんやご家族が集まりましたが、人数が比較的少なく、顔見知りの方同士も多くいらしたためか、最初からほぼ患者さん主導で交流会が進んでおり、1 回目からの変化を感じました。それぞれの疾患発症経緯、治療歴等を皆さんが丁寧に語られていて、同じ疾患でも全く違うこともあるし、似ているところもあるし、そういった1つ1つが、患者さんやご家族にとって大事な情報であることを改めて認識しました。海外での治療経験を持つ方もいらっしゃり、日本とは全く治療方針が違ったことを紹介してくださいました。

■新しい取組

> 症例検討会

シンポジウム前日に医療関係者のみを対象とした症例検討会が開催されました。疾患を専門的に研究している医療者と、専門ではないけれど臨床で患者さんと関わることの多い医療者とそれぞれ抱えている悩みは違うと思いますが、病態の理解や症例のシェアにとどまらず、多くのものを共有されたのではないかと思います。大きな一歩だと感じました。

> 講義内容の動画配信

午後の講義に限り、後日 web にて動画配信されることになりました。遠くにお住まいの方、入院中の方、なんとなく参加をためらわれている方、色々な方にとっての情報フォローになることを願います。

> お子様の部屋

前回参加者からいただいた要望をうけての実現となりました。会場脇に子供達が過ごせる部屋を用意できたため、親同士がそこで会話しているシーンも見られ、有効に活用されていたように思います。小さな前進かもしれませんが、主催者と参加者とのコミュニケーションがあつてこそその変化であり、そういった一歩一歩が両者の結びつきをより強固にしていくのではないかと思います。

> 名札シール

交流会で、より話しやすい空気をつくるべく、名前シールが導入されました。シールの使用は任意でしたが、たくさんの方が名前や疾患名をシールに記入してはってくださり、名前を呼びながらお話されていました。お互いの名前を呼び合うことで自然と距離が近づいたのではないかと思います。今後も続けて欲しい試みです。

> 患者さん・ご家族写真撮影

患者さんからのご提案によりプロ写真家による写真撮影コーナーが設けられました。撮影の順番を待っていたあるお母さまが「七五三で写真を撮ることができなかったから、嬉しいです」と話してくださいました。この一言を聞いただけで、私はシンポジウムに参加して良かったと思いました。治療や診察に、毎日本当にお忙しくお過ごしであろう皆さんが、少しでも肩の力を抜いていただける時間がそこにあったような気がします。このシンポジウムの持つ意義が、回を追うごとに広がっているように感じました。

> リンパ管疾患を紹介する絵本

疾患や検査を子供にもわかりやすく説明するツールとして、絵本が紹介されました。川崎医療福祉大学医療福祉デザイン学科との取組の中で作られたもので、診察待合室等での活用が期待されます。

会場外には同じく川崎医療福祉大学の学生によるシンポジウムポスター案が多く展示され、色が抑えられがちだった過去 2 回と比較し、賑やかな雰囲気となりました。



後記

皆さまの宝物は何ですか。

小学 2 年生の娘に急に「お母さんの宝物は何？」と聞かれました。

考えていたら、娘が、「私の宝物はこれだよ」と手術の傷あとを見せてくれました。

たしかに、私がそのように育てました。娘が幼稚園に入り、友達にそれは何？と聞かれることが多くなってきた頃から、よく言っていました。

「それは、あなたがとてものがんばった証で、がんばったあなたにしかないもので、大切な宝物だよ。お母さん、そのあとが大好きだよ」と。

でも、いざ娘から唐突に言われると、言葉を失いました。娘はまだ色々を理解せず言っていると思いますが、いつの日か、辛いことがあった時、自信を失った時に傷あとに勇気をもらえたらいいなと、親のエゴだと苦笑しつつもそう願います。

非常に勝手だけれど、言葉にしていくことで真実になることがあるように思います。暗示をかけるというほどの大きさなことではないけれど、上を向けない時、足が動かない時、勝手に自分が作った無理矢理のストーリーでなんとなく乗り切ることが私はあります。

皆さんのそんなストーリーを聞いてみたいと、このシンポジウムに来るといつも思います。なぜなら、交流会で患者さんやご家族が、それぞれの経験をととても丁寧に話しているシーンに出会うからです。その話を皆さんで大事に共有しているシーンを目にするからです。

「辛い」とか「苦しい」とか「何で」とか言い出したらきりがいいそんな気持ちをたくさん抱えていると思うのに、笑顔で「私の経験を他の方のお役にたてて欲しい」と話される方に何人もお会いしました。これよりも優しい言葉はこの世の中にはないと、私は本気で思います。

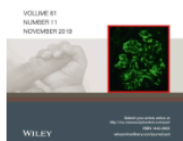色々な方の色々な言葉をたくさん心に刻んだシンポジウムでした。

第4回の開催を心より願っています。

(文章・ご協力)参加者 O.Y.

PEDIATRICS
INTERNATIONAL

Official Journal of the Japan Pediatric Society



Pediatrics International

Japanese Clinical Practice Guidelines for Vascular Anomalies 2017

DOI:10.1111/ped.14077

Publication status

Article accepted on 30 November, 2019

OnlineOpen

Your invoice is now available.

More Actions

[EMAIL HISTORY](#)[ORDER PROMOTIONAL SERVICE](#)

The Journal of Dermatology

Japanese Clinical Practice Guidelines for Vascular Anomalies 2017

DOI:10.1111/1346-8138.15189

Publication status

Proofs ready for review on 11 December, 2019

Your License

Your license was signed on 28 November, 2019.

[VIEW LICENSE](#)

OnlineOpen

Your invoice is now available.

The essence of Japanese Clinical Practice Guidelines for Vascular Anomalies 2017

Hidefumi Mimura¹, Sadanori Akita², Akihiro Fujino³, Masatoshi Jinnin⁴, Mine Ozaki⁵, Keigo Osuga⁶, Hiroki Nakaoka⁷, Eiichi Morii⁸, Akira Kuramochi⁹, Yoko Aoki¹⁰, Yasunori Arai¹, Noriko Aramaki¹¹, Masanori Inoue¹², Yuki Iwashina⁵, Tadashi Iwanaka¹³, Shigeru Ueno¹⁴, Akihiro Umezawa¹⁵, Michio Ozeki¹⁶, Junko Ochi¹⁷, Yoshiaki Kinoshita¹⁸, Masakazu Kurita¹⁹, Shien Seike²⁰, Nobuyuki Takakura²¹, Masataka Takahashi¹⁵, Takao Tachibana²², Kumiko Chuman²³, Shuji Nagata²⁴, Mitsunaga Narushima²⁵, Yasunari Niimi²⁶, Shunsuke Nosaka²⁷, Taiki Nozaki²⁸, Kazuki Hashimoto¹, Ayato Hayashi²⁹, Satoshi Hirakawa³⁰, Atsuko Fujikawa¹, Yumiko Hori⁸, Kentaro Matsuoka³¹, Hideki Mori⁷, Yuki Yamamoto⁴, Shunsuke Yuzuriha³², Naoaki Rikihisa³³, Shoji Watanabe³⁴, Shinichi Watanabe³⁵, Tatsuo Kuroda³⁶, Kosuke Ishikawa³⁷, and Satoru Sasaki³⁸.

1. Department of Radiology, St. Marianna University School of Medicine, Kanagawa, Japan
2. Department of Plastic Surgery, Wound Repair and Regeneration, Fukuoka University, School of Medicine, Fukuoka, Japan
3. Division of Surgery, National Center for Child Health and Development, Tokyo, Japan
4. Department of Dermatology, Wakayama Medical University, Wakayama, Japan
5. Department of Plastic and Reconstructive, Aesthetic Surgery, Kyorin University School of Medicine, Tokyo, Japan
6. Department of Diagnostic and Interventional Radiology, Osaka University Graduate

of sclerotherapy for facial microcystic LMs. As complications characteristic of sclerotherapy, serious impairment may be caused by leakage of the sclerosing agent (ethanol, in particular), and this point needs attention. Based on the above observations, it is difficult at present to evaluate indications for sclerotherapy against microcystic LMs by formulating criteria. Therefore, for the future, it is considered necessary to evaluate the usefulness of sclerotherapy addressed by this CQ by designs such as RCT.

CQ25: Is sclerotherapy effective for intra-abdominal LMs?

Recommendation:

Although there are many reports that sclerotherapy is useful, there is the risk of complications, and careful judgments about matters including the resectability of the lesion and selection of the sclerosing agent are necessary.

Strength of recommendation	2 (weak)
Evidence	D (very weak)

Comments

[Process of preparation of recommendation]

LMs are the most frequent lymphatic vessel disorders of the abdomen. Intra-abdominal lesions are estimated to account for 10-20% of all LMs, and the selection of treatment is difficult depending on the site of the lesion. While surgical resection is expected to be effective, less invasive treatments are considered desirable in view of stress to the patient and the possibility of severe complications such as lymphatic fluid leakage and bowel obstruction. Sclerotherapy, which is a major treatment for LMs, is

considered to be less invasive than surgery. Although positive therapeutic effects are expected, sclerotherapy is known to induce marked inflammation. And whether it can be performed safely without negative effects including complications and its long-term effects are major clinical concerns. In addition, what therapeutic effects are expected or what complications should be anticipated after sclerotherapy for the intra-abdominal lesion is also unclear. Therefore, the CQ, “Is sclerotherapy effective for intra-abdominal LMs?”, was formulated, and knowledge available at present was compiled.

<Literature search and screening>

As a result of literature search, 19 papers in Japanese and 38 papers in English (32 from PubMed, 6 from Cochrane) were subjected to primary screening. Of these papers, 2 in Japanese and 9 in English were subjected to secondary screening concerning this CQ. They included no papers with a high level of evidence, such as systematic reviews and RCTs, and all were case series or case reports. Consequently, the results and discussion in each case series were integrated in the evaluation of this CQ.

<Review of observational studies (case series)>

The literature concerning the effectiveness of sclerotherapy for intra-abdominal LMs was reviewed from the viewpoints of (1) therapeutic effects (decrease in lesion size, symptoms) and (2) complications.

The drugs used for sclerotherapy ranged widely from OK-432 to bleomycin, ethanol, doxycycline, STS (sodium tetradecyl sulfate), acetic acid, steroid/tetracycline, and 50% glucose solution. According to our review, there was no paper that evaluated the differences in effectiveness of sclerotherapy in the abdomen according to the drug

type or administration method or number of administrations of each drug.

Results of review

(1) Therapeutic effects

A. Regression rate of the lesion

Regression of lesions of intra-abdominal LMs by sclerotherapy was mentioned in 5 papers.^{287, 315-318} According to the report by Chaudry et al.,³¹⁵ the reduction rate was $\geq 90\%$ in 7 and $\geq 20\%$ in 1 of the 10 patients with LMs of the mesentery and retroperitoneum treated with doxycycline, and evaluation using imaging examination was not performed in 2 cases. The patient who showed a low regression rate had a mixed type of cystic and cavernous lymphangiomas, and the other patients had cystic lesions. Oliveira et al. reported that the lesion regressed by 70% in 1 of the 2 patients with cystic lymphangiomas treated with OK-432.³¹⁶ Won et al. reported 1 patient who showed complete disappearance of cystic retroperitoneal lesions after sclerotherapy using acetic acid.³¹⁷ Shiels et al. reported that cystic lesions responded to sclerotherapy using STS and ethanol in 2 patients, but there was no mention about the reduction rate.³¹⁸ However, according to Alqahtani et al., no effect was observed in 10 patients who underwent sclerotherapy using steroid/tetracycline or 50% glucose solution.²⁸⁷

B. Symptoms

There were 3 papers that referred to symptoms of patients treated by sclerotherapy for intra-abdominal LMs.^{315, 316}

According to Chaudry et al.,³¹⁵ of the 10 patients who underwent sclerotherapy, 3 had chronic abdominal pain, 3 had acute abdominal pain, 1 had fever/chill, 1 had

anemia, and 2 had palpable masses, but the symptoms were alleviated by treatment in all patients, and no recurrence was noted.

Oliveira et al. reported that sclerotherapy was performed in a patient with a palpable mass and in one with a palpable mass, abdominal compartment syndrome, and a poor general condition. While the condition was alleviated in the patient who only showed a palpable mass after 2 courses of OK-432 sclerotherapy, but the treatment was changed to surgery in the patient who had abdominal compartment syndrome because of enlargement of the mass due to intracystic hemorrhage.³¹⁶

(2) Complications

Three papers specifically mentioned complications of sclerotherapy for intra-abdominal LMs. There was no report of deaths due to treatment-related complications. Oliveira et al. treated 3 patients by sclerotherapy using OK-432 and reported that one of them developed subbowel obstruction after the treatment and another required emergency surgery due to exacerbation of abdominal compartment syndrome induced by intracystic hemorrhage.³¹⁶ Chaudry et al. reported that doxycycline used for sclerotherapy leaked into the retroperitoneal space in 1 of the 10 patients but that the lesion regressed without any particular problem.³¹⁵ Won et al. performed sclerotherapy using acetic acid in 1 patient with retroperitoneal cystic lymphangioma. Although pain and hematuria were observed, they concluded that the relationship of hematuria with the therapy was unclear, because it was observed during menstruation.³¹⁷

Limitations

Sclerotherapy was often performed before, after, or during surgical resection,

and papers that reported the results of sclerotherapy alone were few. There was no paper that directly compared observation without treatment, sclerotherapy, and surgical resection. Few papers analyzed intra-abdominal lesions alone, and many papers included lesions in other areas or evaluated lesions in different intra-abdominal regions including the mesentery, retroperitoneum, and viscera collectively.

Moreover, differences in properties of LMs, such as cystic, cavernous, and mixed types, their definitions, criteria for the selection of sclerotherapy (combination with surgery, types of sclerosing agents and methods of their use, number of administrations, etc.) varied among papers, and few papers evaluated these matters separately.

Such differences in the patient background and contents of treatment must be considered in evaluating the effectiveness of sclerotherapy. In evaluating this CQ, particularly, differences in morphology of LMs and sclerosing agents were excluded.

<Summary>

The CQ, “Is sclerotherapy effective for intra-abdominal LMs?” was evaluated from the viewpoints of therapeutic effect, symptoms/functions, and complications, but no paper with a high level of evidence was found. While sufficient regression of the lesion and alleviation of symptoms were achieved by sclerotherapy in some patients, the response rate varied among reports, and information was insufficient for general discussion of sclerotherapy. Concerning treatment-related complications, there have been reports of bowel obstruction associated with sclerotherapy, and attention to this condition as well as intracystic hemorrhage is considered necessary. However, there was no report of chylorrhea, which was reportedly caused by surgery.

Based on the above observations, it is presently difficult to determine indications for sclerotherapy in intra-abdominal LMs by setting up criteria, but as there was no literature that strongly denied intra-abdominal LMs as indications of sclerotherapy, this guideline proposes, “Although there are many reports that sclerotherapy is useful, there is the risk of complications, and careful judgments about matters including the resectability of the lesion and selection of the sclerosing agent are necessary.” For the future evaluation of this CQ, validation by a design with a high level of evidence, such as RCT, is considered necessary.

CQ26: Are patients with scarcely symptomatic intra-abdominal LMs recommended to be treated?

Recommendation:

Since there is risk of treatment-related complications, it is proposed to consider therapeutic intervention when the lesion tends to enlarge or has become symptomatic.

Strength of recommendation 2 (weak) Evidence D (very weak)

Comments

[Process of preparation of recommendation]

Intra-abdominal LMs occasionally present with severe symptoms such as abdominal pain, giant mass, and bowel obstruction but may also be asymptomatic and detected incidentally. Lesions may gradually enlarge and cause serious symptoms due to infection and intraluminal hemorrhage.

Under such circumstances, whether or not patients with nearly asymptomatic intra-abdominal LMs should be aggressively treated, when they should be optimally intervened during their long follow-up period, etc., are major problems that pose clinical dilemma. Therefore, the CQ, “Are patients with scarcely symptomatic intra-abdominal LMs recommended to be treated?”, was formulated, and knowledge available at present was summarized.

<Literature search and screening>

As a result of literature search, 206 papers in Japanese and 237 papers in English (230 from PubMed, 7 from Cochrane) were subjected to primary screening. Of these papers, 6 in Japanese and 9 in English were subjected to secondary screening concerning CQ 26. They included no study with a high level of evidence, such as a systematic review or RCT, and many of them were case series or case reports. Since 7 papers among them described asymptomatic LMs, their results and discussions were integrated to answer the CQ.

<Review of observational studies (case series)>

Seven papers among reviewed literature described about asymptomatic LMs.^{315, 316, 319-323} Fifteen cases reported in these papers were considered to have actually presented few symptom (including asymptomatic patients who were incidentally detected by imaging studies to have intra-abdominal masses at the sites as greater omentum, mesentery and retroperitoneum).

The literature was screened, and papers addressing issues concerning therapeutic intervention for scarcely symptomatic intra-abdominal LMs including

“What symptoms they may present with if they are left untreated?”, “By what studies and how often should they be examined?”, and “What other treatments are available and how serious are complications or risk of each treatment?” were reviewed.

Results of review

From the literature reviewed, symptoms of intra-abdominal LMs (abdominal pain, bowel obstruction, torsion, infection, hemorrhage, vomiting/sucking difficulty, frequent urination and abdominal mass³¹⁹⁻³²⁵) are considered to be dependent on factors such as site, size and age. It is desirable to determine risk factors by stratification of these factors in the future.^{319, 321, 324}

Reported complications in treated cases include recurrence that required re-treatment,³²⁰ bowel obstruction,^{316, 322, 323} chylous ascites,^{323, 325} embolism,³¹⁶ hemorrhage³¹⁶ and wound infection. Embolism of the inferior vena cava after surgery³¹⁶ and abdominal compartment syndrome after adhesion therapy³¹⁶ were reported as severe complications. It deserves special attention that, if surgical resection is selected for mesenteric LMs, the intestine may have to be resected with the lesion.³²⁵

While there have been reports that intra-abdominal LMs with few clinical symptoms regressed during follow-up,^{319, 321} they may become symptomatic later (as observed in many case reports). For that reason, the opinion that intervention should not be chosen during the follow-up until the lesion enlarges or new symptoms appear was frequently described.

Limitations

It should be noted that many asymptomatic cases can possibly be left

unreported and some asymptomatic lesions that are detected were treated. There is no study with a high level of evidence indicating explicit criteria concerning the age, site or situation about whether or not intervention should be made for asymptomatic intra-abdominal LMs.

<Summary>

The necessity of treatment of a patient with intra-abdominal LMs with few symptoms should be determined after evaluating the balance between the risk of treatment and non-treatment considering its site and size as well as patient age. However, since research on indications for treatments has been insufficient so far and serious complications after treatment have been reported, deliberate evaluation for each patient is mandatory. When observation is selected, periodic imaging studies are recommended to optimize therapeutic intervention by detecting enlargement of the lesion. And also if any symptom has developed during follow-up, intervention should be considered. For these reasons, the recommendation, “Since there is risk of treatment-related complications, it is proposed to consider therapeutic intervention when the lesion tends to enlarge or has become symptomatic.” was adopted.

CQ27: What are treatments effective for refractory chylous ascites?

Recommendation:

Conservative treatments, such as fasting, high-calorie infusion, and medium chain triglyceride (MCT), should be performed first, but, if they are ineffective, drug treatment, sclerotherapy, and surgery may also be considered.

Strength of recommendation	2 (weak)
Evidence	D (very weak)

Comments

[Process of preparation of recommendation]

Refractory chylous ascites causes loss of large amounts of protein and lymphocytes, decreases in the blood lipid levels, and abdominal pain, unpleasantness, and dyspnea due to abdominal distention and markedly reduces the patient quality of life (QOL). The cause of ascites often remains unknown. Treatment of chylous ascites may require drainage to avoid abdominal distention. It is a very important point for clinicians to make proper judgments by understanding treatments and their effects and demerits. Therefore, it is considered beneficial to collect information about chylous ascites over a long period and compile guidelines. For this purpose, the presently available knowledge was collected by formulating the CQ, “What are treatments effective for refractory chylous ascites?”

<Literature search and screening>

As a result of search, 161 papers in Japanese and 728 papers in English (564 from PubMed, 164 from Cochrane) were subjected to primary screening. Of these papers, 15 in Japanese and 12 in English were subjected to secondary screening for CQ 27. They included none with a high level of evidence, such as systematic reviews and RCTs, and consisted of 1 multicenter and 2 single-center case series and case reports. Consequently, we used the results and discussion of 27 papers judged for the preparation of the draft recommendation were integrated although evidence was

insufficient for the evaluation of this CQ.

<Review of observational studies (case series)>

As for causes of chylous ascites, congenital chylous ascites,³²⁶⁻³⁴¹ idiopathic chylous ascites,³²⁷ chylous ascites after laparotomy,³⁴²⁻³⁴⁵ protein-losing enteropathy,³⁴⁴ LMs,^{346, 347} lymphangiectasis,^{348, 349} lymphangiomatosis,^{350, 351} and lymphatic dysplasia³⁵² were reported. None of the papers evaluated treatments according to the cause.

When treatments are categorized, conservative treatments (fasting, high-calorie infusion, medium chain triglyceride (MCT)), drug treatments, sclerotherapy, and surgical treatment were performed.

Results of review

The results of review are presented below according to the treatment.

(1) Conservative treatments

Whether or not the amount of ascites changes by fasting should be checked first.

High-calorie infusion is often used with fasting, and since there was no report that ascites increased under the effect of high-calorie infusion according to our review, it is recommended for nutritional support during fasting. In the multicenter case series reported by Bellini et al., high-calorie infusion/total parenteral nutrition was performed in 15 patients without adverse effects.³²⁶

MCT was used before, after, and during treatment.^{326, 327, 329-334, 336, 338-340, 342, 344, 345, 347-351} In the multicenter case series by Bellini et al., MCT was reportedly performed

in 14 patients without adverse effects.³²⁶

(2) Drug treatments

In drug therapy for chylous ascites, primarily octreotide (a long-acting somatostatin analogue) was used, and no report that discussed the effectiveness of other drug therapies was found by the present literature search.

In the multicenter case series by Bellini et al., octreotide was administered to 6 of the 16 patients with chylous ascites for 8-38 days, and a decrease in chylous ascites was reported in all of them.³²⁶ In the single-center case series by Huang et al., 2 of the 4 patients with chylous ascites treated by high-calorie infusion and octreotide administration were reported to have shown a decrease in ascites within 10 days.³⁴³ However, there has been a report that no effect was observed despite the administration of octreotide for 3 weeks.³²⁹ Concerning the dose of octreotide, it was administered at 1 $\mu\text{g}/\text{kg}/\text{h}$,³²⁶ at 3 $\mu\text{g}/\text{kg}/\text{h}$,³³¹ began to be administered at 0.5 $\mu\text{g}/\text{kg}/\text{h}$ and increased to 10 $\mu\text{g}/\text{kg}/\text{h}$ by 1 $\mu\text{g}/\text{kg}/\text{h}$,³²⁸ administered by continuous intravenous infusion at 0.5-2.0 $\mu\text{g}/\text{kg}/\text{h}$,³³² and began to be administered by subcutaneous injection at 2.5 $\mu\text{g}/\text{kg}$ 2 times/day and increased every 2 days to 8 $\mu\text{g}/\text{kg}$ 2 times/day.³²⁹ Regarding the time of the beginning of administration, the administration was started as no improvement was observed in chylous ascites after conservative treatments for 2 weeks,^{329, 333} and as chylous ascites was alleviated by conservative treatments but was exacerbated again.³³² No adverse effects of octreotide administration were noted in the present review of the literature. Thus, no control study that evaluated the effect of octreotide on chylous ascites was found by the present literature search, and the level of evidence concerning the efficacy is low, but as there are case series and many case reports that chylous

ascites was reduced by octreotide administration, it appears reasonable to consider drug treatment using octreotide for chylous ascites that does not respond to conservative treatments.

(3) Sclerotherapy

Sclerotherapy was performed in 6 patients in 5 case reports.^{338, 346, 348, 350, 351}

The sclerosing agent was OK-432 in 5 of the 6 patients and was Beta-Isadona-solution in 1.³⁴⁸ OK-432 was locally injected into the lesion in 4,^{346, 350, 351} administered intraperitoneally in 1,³⁵¹ and administered via the drain in 2.^{346, 351} Concerning sclerotherapy, the number of reported cases that could be reviewed was limited, and further accumulation of cases is considered necessary to establish its usefulness.

(4) Abdominal drainage, abdominal puncture, and surgical treatment

Abdominal drainage and abdominal puncture are performed when organ compression symptoms (compartment syndrome and respiratory insufficiency) due to abdominal distention are present or possible or when the drain is inserted postoperatively. However, drainage itself cannot improve chylous ascites, and treatments, such as infusion, blood preparations, and blood transfusion, are necessary to supplement the ascites lost due to drainage.^{326, 329-332, 336-339, 342, 344-346, 348, 350, 351}

Surgical treatment is reported to be frequently performed after conservative or drug treatments. According to the single-center case series by Zeidan et al., surgical treatment was performed in patients who responded poorly to conservative treatments continued over a mean of 25.3 days.³⁴² In other reports, surgical treatment was performed after conservative treatments continued for 1-3 months^{327, 328} and in patients

with congenital chylous ascites 1-4 months after birth.^{329, 333, 349} Since it is often impossible to identify the leakage site of chylous ascites,³²⁹ attempts to identify the leakage site by orally administering a lipophilic dye (Sudan black, Sudan III) before operation.^{327, 328, 335, 342} When the leakage site can be identified, ligation, suturing, clipping, and cauterization have been performed.^{327, 333, 335, 342, 349} In addition to reports of the usefulness of techniques to stop leakage, such as applying or sprinkling fibrin glue at the leakage site of chylous ascites or over the surrounding retroperitoneum^{328, 330, 342, 349} and applying a patch of oxidized cellulose/resorbable local hemostatic agent,^{330, 342} there have also been reports of peritoneovenous shunting^{348, 352} and peritoneoamniotic shunting for fetal cases.³³⁷

There was no large clinical study in the past literature. Therefore, although the level of evidence is low, we consider that surgical treatment is recommendable for chylous ascites that does not respond to conservative or drug treatments, because it has been performed in case series and case reports for chylous ascites that did not respond to conservative or drug treatments continued over about 1 month. Although techniques to enhance the response rate of surgical treatment, such as identifying the leakage site by using a lipophilic dye and applying fibrin glue or a patch of oxidized cellulose/resorbable local hemostatic agent, have been attempted, there are only case series and case reports, and none of the papers retrieved by the present literature search evaluated their usefulness.

Limitations

There was no literature that defined refractory chylous ascites based on the duration of illness or treatment responses. Therefore, we extracted and summarized

factors that were considered to contribute to clinical refractoriness, such as the duration of illness and treatment responses, in each paper related to the treatment for chylous ascites. Also, as the cause of chylous ascites varies widely, the therapeutic effect is expected to differ depending on the cause, but no paper that could be reviewed evaluated treatments according to the cause. Therefore, in the present evaluation, the statements are limited to treatments and their effects regardless of the cause.

<Summary>

It was difficult to comprehensively discuss treatments, because its cause varied widely, and treatments for various causes were performed. Therefore, treatments were classified into conservative treatments (fasting, high-calorie infusion, MCT), drug treatments (octreotide), sclerotherapy, abdominal drainage, abdominal puncture, and surgical treatment, and the effects of each treatment were evaluated.

Treatments effective for refractory chylous ascites can be summarized as follows with the understanding that they may depend on the cause and that the level of evidence of the available reports concerning treatments and their effects is low. Conservative treatments, such as fasting, high-calorie infusion, and MCT, should be performed first because of the rareness of adverse effects. In patients who respond insufficiently to conservative treatments, drug treatments using octreotide can be considered as there have been case series and many case reports. Concerning sclerotherapy, the number of reported cases is small, and further large clinical studies will be needed to confirm its usefulness. Abdominal paracentesis and surgical treatments may be considered for chylous ascites that does not respond to conservative or drug treatments continued for about 1 month.

Thus, the draft recommendation is “Conservative treatments, such as fasting, high-calorie infusion, and MCT, should be performed first, and, if they are ineffective, drug treatments, sclerotherapy, and surgical treatments may be considered.” However, evaluation of this CQ by a design with a higher level of evidence, such as RCT, is considered necessary for the future.

CQ28: What kinds of complications are associated with treatments for intra-abdominal LMs?

Recommendation:

Complications associated with sclerotherapy for intra-abdominal LMs include bowel obstruction, hemorrhage, pain, hematuria and chylous ascites. Operative treatment of the disease can be associated with serious complications such as occlusion of the inferior vena cava and massive resection of the intestine as well as more common, wound infection, bowel obstruction, hemorrhage and chylous ascites.

Strength of recommendation	No recommendation
Evidence	D (very weak)

Comments

[Process of preparation of recommendation]

Patients with intra-abdominal LMs are treated with various modalities from non-operative therapy to surgical procedures. Treatment modality is selected depending on the patient’s state. Therefore, it is necessary for the clinician, patient, and family to share information concerning complications that may be associated with treatments for

smoothly implementing them. However, there are no resources that give a clear answer to this problem, and both clinicians and patients tend to be baffled. Therefore, the CQ “What kinds of complications are associated with treatments for intra-abdominal LMs?” was formulated, and information available at present was accumulated and integrated for the answer.

<Literature search and screening>

As a result of literature search, 203 papers in Japanese and 602 papers in English (593 from PubMed, 9 from Cochrane) were subjected to primary screening. Of these papers, 23 in Japanese and 27 in English were subjected to secondary screening concerning this CQ. They included no papers with a high level of evidence, such as systematic reviews or RCTs, and all of them were case series or case reports. To answer CQ 28, the results and discussion in each case series were integrated.

<Review of observational studies (case series)>

Complications in the CQ were evaluated by defining them as those encountered when patients with intra-abdominal LMs were treated, and reports on sclerotherapy and surgery were reviewed.

Results of review

(1) Complications associated with sclerotherapy

Sclerotherapy using OK-432 was reported to be associated with bowel obstruction and hemorrhage for mesenteric LMs,³¹⁶ and chylous ascites for retroperitoneal LM.³²⁵ Sclerotherapy using acetic acid was reported to be associated

with pain and hematuria in patients with retroperitoneal LMs.³¹⁷

(2) Complications associated with surgical procedures

Complete resection of both mesenteric and retroperitoneal LMs by laparotomy was reported to be associated with wound infection^{323, 353} and bowel obstruction^{322, 353, 354} as common complications. There were reports of serious complications such as occlusion of the inferior vena cava³¹⁶ and massive resection of the intestine necessitated due to diffuse infiltration of the LM tissue to the intestinal wall.³⁵⁵

In a report about complications associated with complete laparoscopic resection of intra-abdominal LMs by Tran et al., resection was attempted in 47 patients, and conversion to laparotomy was necessary in 3 (6.4%) due to tight adhesion in 2 and intraoperative hemorrhage in one.³⁵⁶

Partial resection by laparotomy was reported to be associated with persistent ascites over a long period which was refractory to the treatment.³⁵⁴

Limitations

Patients with intra-abdominal LMs are treated with various modalities including sclerotherapy and surgical procedures. Modalities were combined in many cases, and complications are often reported as those of entire treatment without more detail information about those associated with individual treatment.

<Summary>

For answering the CQ, “What kinds of complications are associated with treatments for intra-abdominal LMs?”, no literature with a high level of evidence was

found, but foreseeable complications could be listed from many case reports. Bowel obstruction, hemorrhage, pain, hematuria, and chylous ascites were reported as complications of sclerotherapy. Serious conditions, such as occlusion of the inferior vena cava and massive resection of the intestine, as well as common complications, such as wound infection, bowel obstruction, hemorrhage and chylous ascites were reported as complications after surgical procedures.

Although the incidence and difference of complications in respect of the site and histological type are not shown in the literature, each patient with intra-abdominal LMs should be treated with sufficient evaluation of the site, size and symptoms. In addition, treatment must be implemented with sufficient understanding of the possible complications.

Thus, we propose “Complications associated with sclerotherapy for intra-abdominal LMs include bowel obstruction, hemorrhage, pain, hematuria, and chylous ascites. Operative treatment of the disease can be associated with serious complications such as occlusion of the inferior vena cava and massive resection of the intestine as well as more common, wound infection, bowel obstruction, hemorrhage and chylous ascites.” as a recommendation draft.

CQ29: What are effective treatments for LMs causing airway stenosis in the mediastinum?

Recommendation:

Sclerotherapy is effective for macrocystic lesions, and surgical resection is effective for microcystic lesions. However, as the complication rate is relatively high, treatments should be selected according to the condition of each case.