

（7）「じん肺標準エックス線写真集」電子媒体版の改訂に関して

研究分担者 林 秀行¹、大塚 義紀²、岸本 卓巳³、荒川 浩明⁴、加藤 勝也⁵、高橋 雅士⁶、
野間 恵之⁷、芦澤 和人¹⁰

研究協力者 新田 哲久⁸、西本 優子⁹

- 所属 1 地域医療機能推進機構 諫早総合病院 放射線科 診療部長
- 所属 2 労働者健康安全機構 北海道中央労災病院 呼吸器内科 副院長
- 所属 3 労働者健康安全機構 岡山労災病院 アスベスト疾患ブロックセンター センター長
- 所属 4 獨協医科大学 放射線医学講座 講師
- 所属 5 川崎医科大学 放射線医学（画像診断2） 教授
- 所属 6 医療法人友仁会 友仁山崎病院 放射線科 院長
- 所属 7 天理よろづ相談所病院 放射線部診断部門 部長
- 所属 8 滋賀医科大学 放射線医学講座 准教授
- 所属 9 天理よろづ相談所病院 放射線部診断部門 医員
- 所属 10 長崎大学大学院 医歯薬学総合研究科 臨床腫瘍学 教授

研究要旨 本研究は胸部CTによるじん肺診断の基準を確立することを目的とする。じん肺の画像診断は、現在専ら胸部単純X線写真が用いられているが、過去の報告や昨年までの本研究班での研究にて、これに胸部CT検査を加えることで的確な診断に寄与する可能性が示唆された。過去の村田班の研究により、「じん肺標準エックス線写真集」電子媒体版が作成され、じん肺審査の場面でも用いられているが、一部に変更、追加の必要も挙げられており、これらの症例の候補について検討した。

A. 背景

現在じん肺健康診断は、粉じん作業についての職歴調査のほか、胸部単純X線撮影や胸部に関する臨床検査、肺機能検査等の方法を用い、診断基準に則って行われている。一方で、一般診療における胸部画像検査では、胸部単純X線撮影に加えて、胸部CT検査が診断において広く行われており、じん肺健康診断における、胸部CT撮影の活用促進を求める意見がある。

じん肺管理区分の決定における胸部X線写真での区分判定において、「じん肺標準エッ

クス線フィルム」（昭和53年）に、新たに「じん肺標準エックス線写真集」（平成23年）フィルム版および電子媒体版が加わったが、標準X線写真の症例の偏りや、添付されているCT画像と標準X線写真の病型の整合性などの問題点も指摘されている。

B. 問題点の把握

本芦澤班の研究において、地方じん肺診査医アンケートにより、実際の診査医からの意見を収集した（詳細は高橋らの報告を参照）。それを踏まえ、本研究班の班会議にて「じん

肺標準エックス線写真集」電子媒体版の改善点、追加すべき症例を検討した（詳細は西本らの報告を参照）。

C. 目的

これまでの本研究で明らかとなった点を踏まえ、芦澤班、新芦澤班で前向きに収集した症例から症例を抜粋、研究分担者の施設からの典型症例を追加し、「じん肺標準エックス線写真集」電子媒体版を改定すること。

D. 対象と方法

芦澤班で岡山労災病院から前向きに収集した98例の症例と、新芦澤班で北海道中央労災病院から収集した62例の症例から事務局にて、候補となる症例13例を抽出。これに、芦澤班で収集した溶接工肺症例11例、研究分担者の施設（天理よろづ相談所病院、獨協医科大学、岡山労災病院、および関連病院）から、計42例の症例を追加し、研究分担者・協力者計10名の合議で症例を選択することとした。

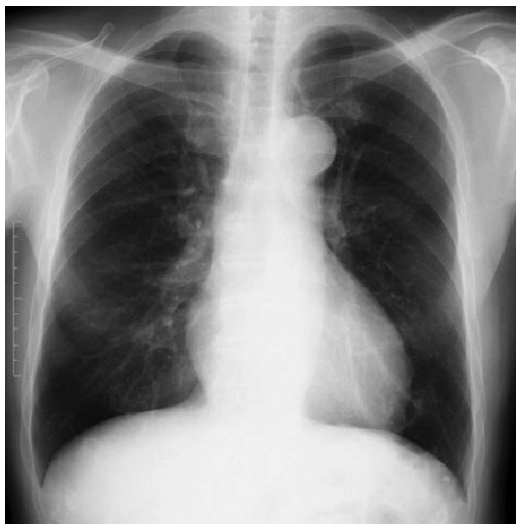E. 結果

表1に示すように「じん肺標準エックス線写真集」電子媒体版に症例として変更あるいは追加する症例として現時点で20例の候補が抽出された。今後、班会議にて更に議論を重ね、「じん肺標準エックス線写真集」電子媒体版を改定する予定である。

F. 候補症例

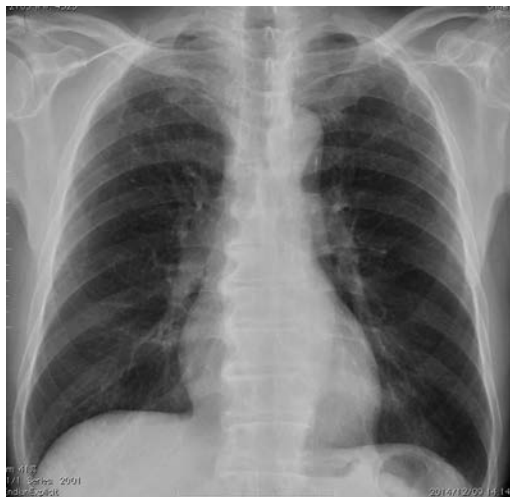・ 0/0候補症例

胸部単純X線写真

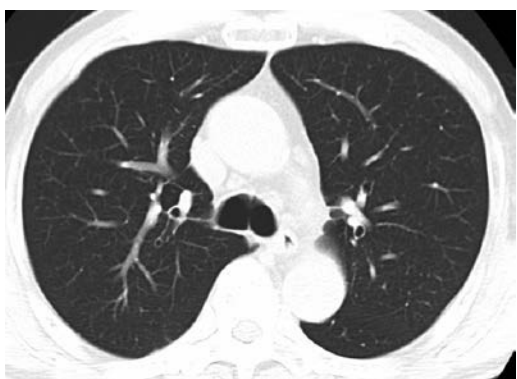

・ 1型候補症例

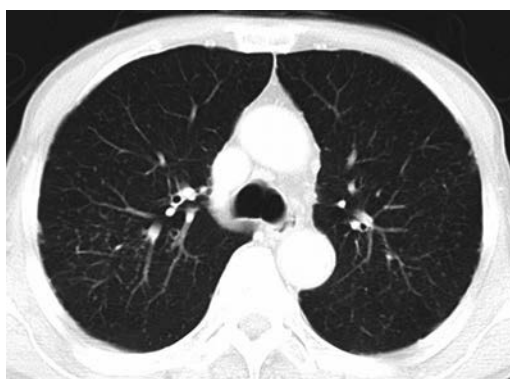胸部単純X線写真



胸部CT



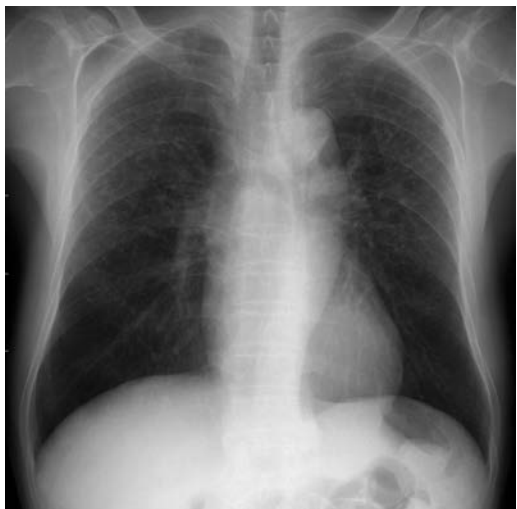胸部CT



・ 0/1症例は現在の標準フィルムを採用

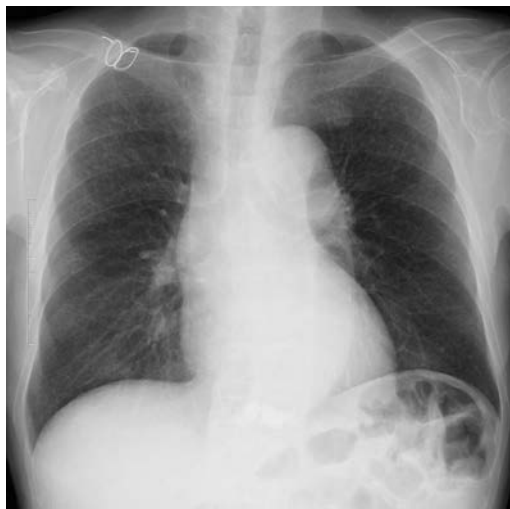・ 2型候補症例-1

胸部単純X線写真

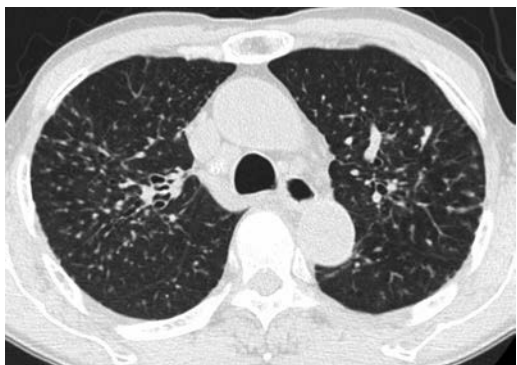

・ 2型候補症例-2

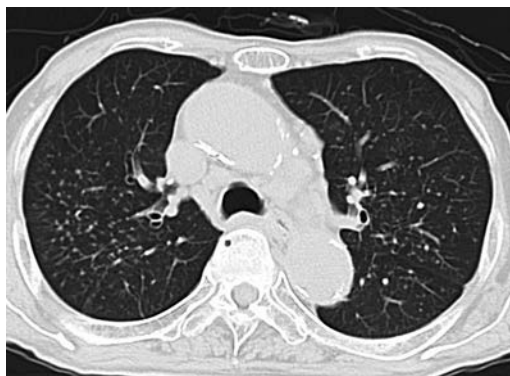
胸部単純X線写真



胸部CT

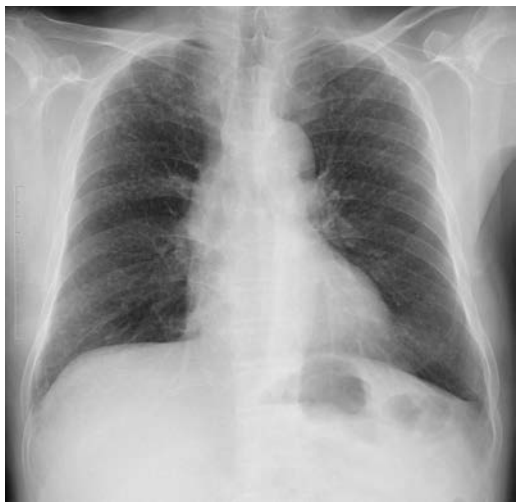

胸部CT



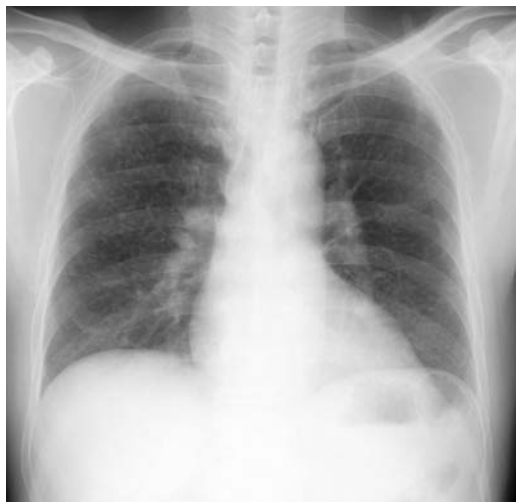・ 2型候補症例-3

胸部単純X線写真

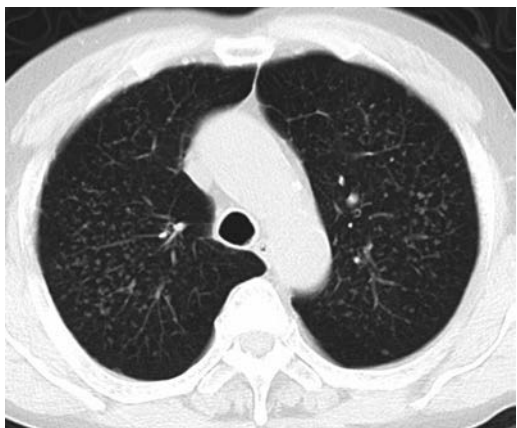

・ 2型候補症例-4

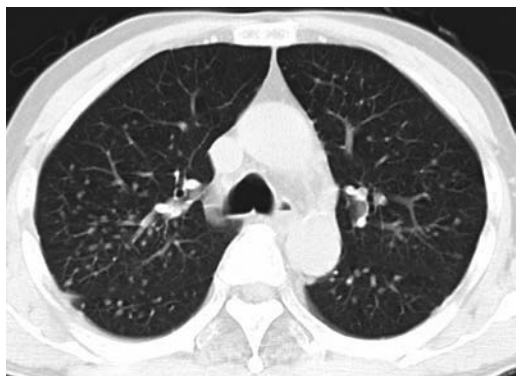
胸部単純X線写真



胸部CT

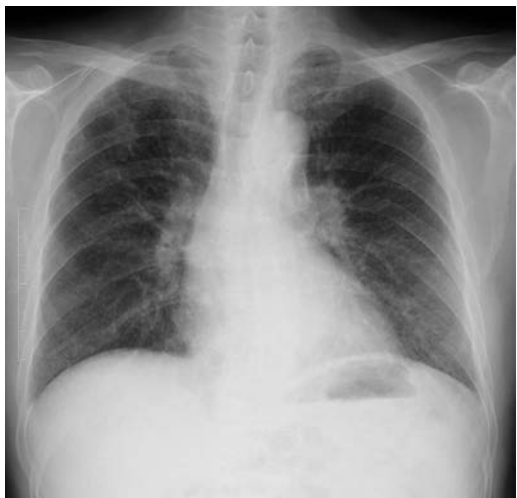

胸部CT



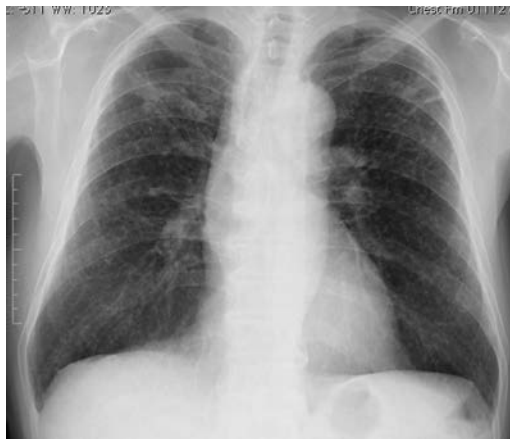・ 4A候補症例-1

胸部単純X線写真

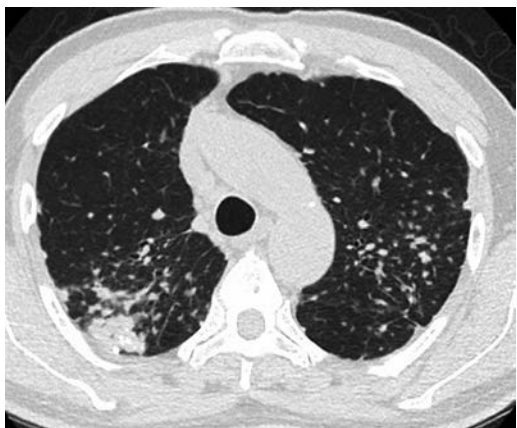

・ 4A候補症例-2

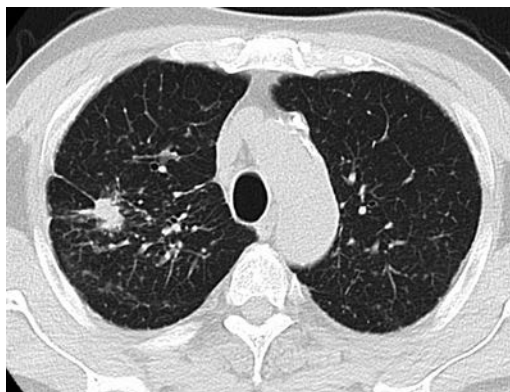胸部単純X線写真



胸部CT

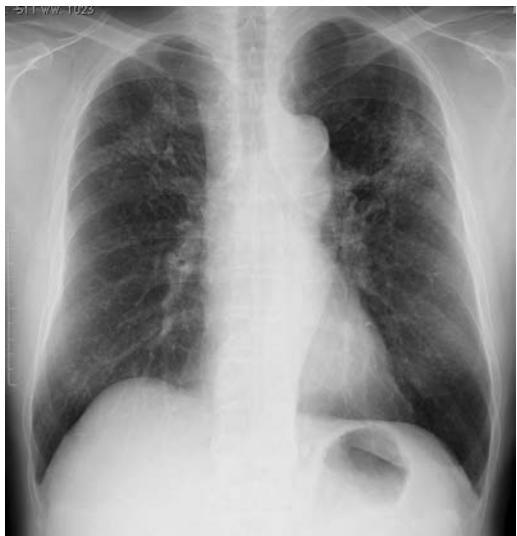


胸部CT



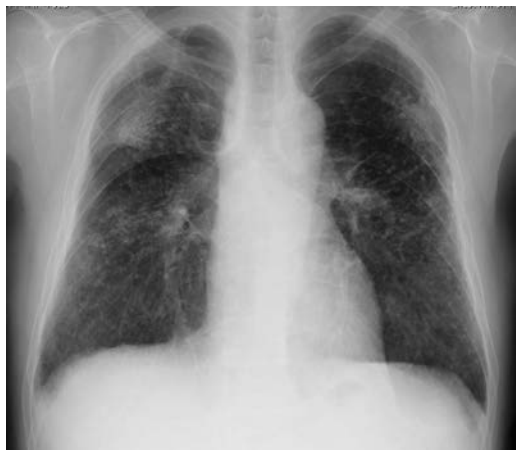・ 4 B候補症例-1

胸部単純X線写真

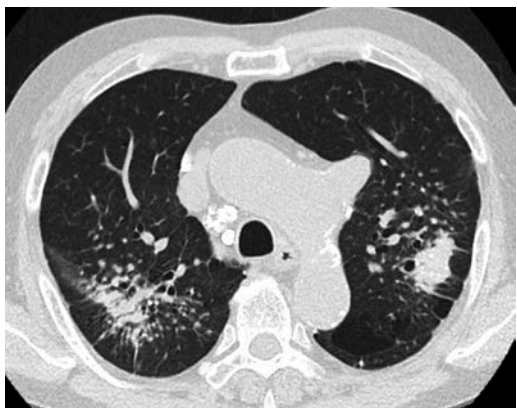

・ 4 B候補症例-2

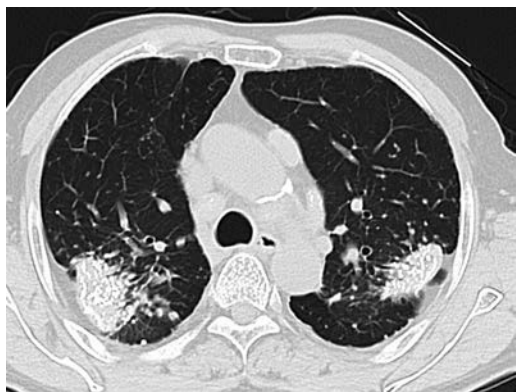胸部単純X線写真



胸部CT

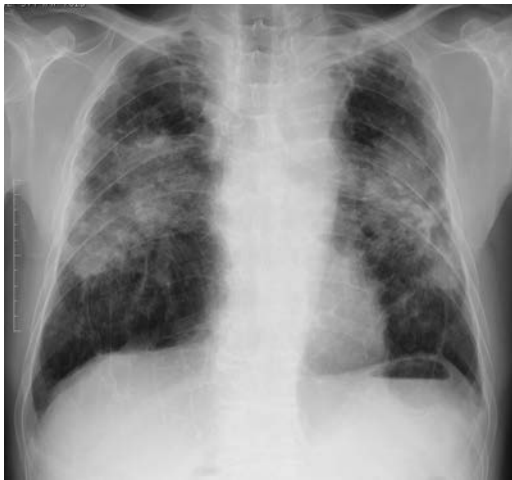

胸部CT

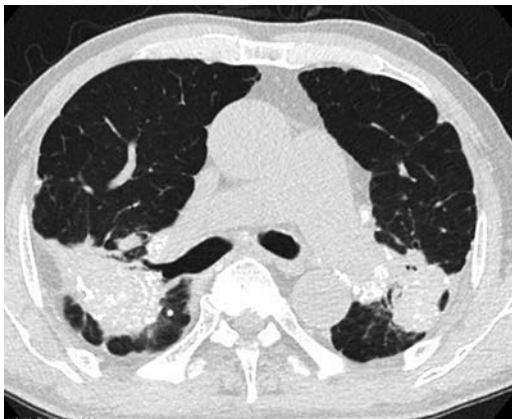

・ 4C候補症例

胸部単純X線写真

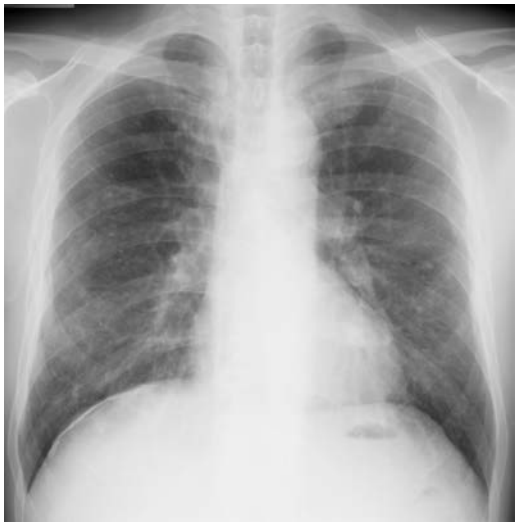

胸部CT



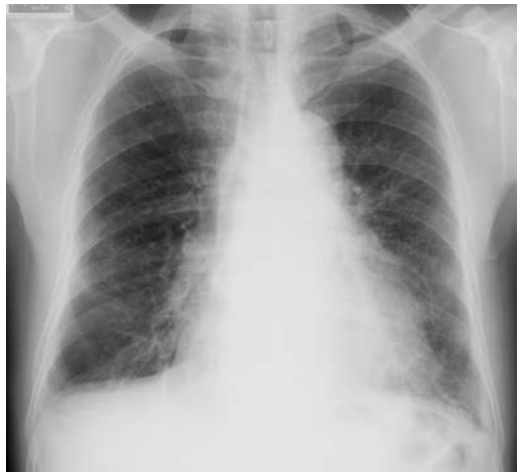・不整形0/1候補症例

胸部単純X線写真

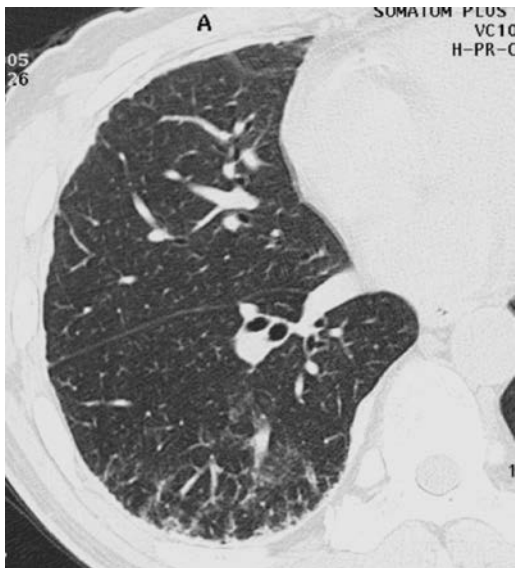

・不整形1型候補症例-1

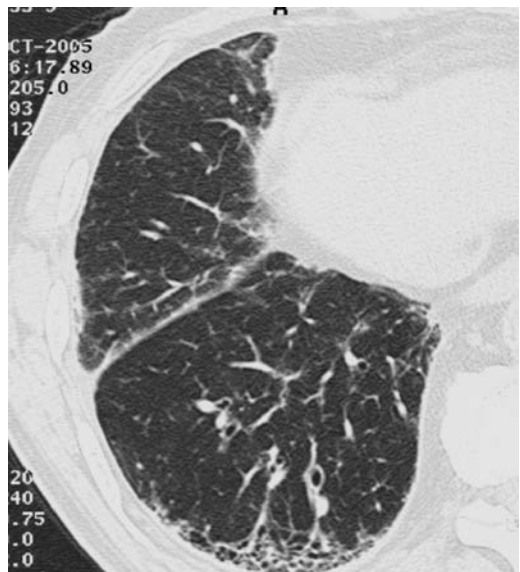胸部単純X線写真



胸部CT

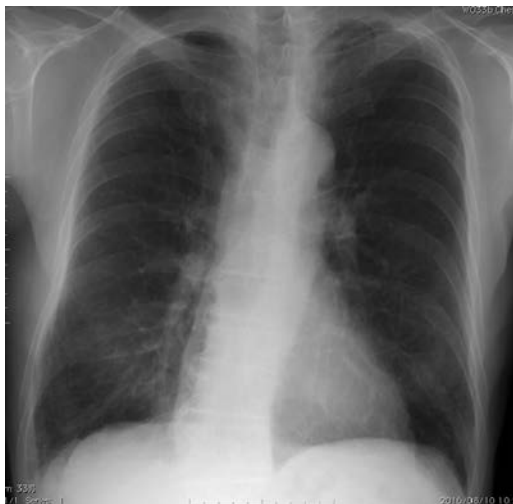

胸部CT



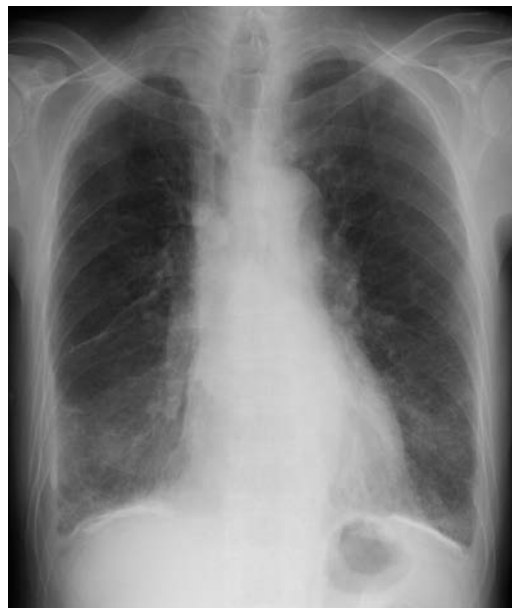・不整形 1 型候補症例-2

胸部単純X線写真

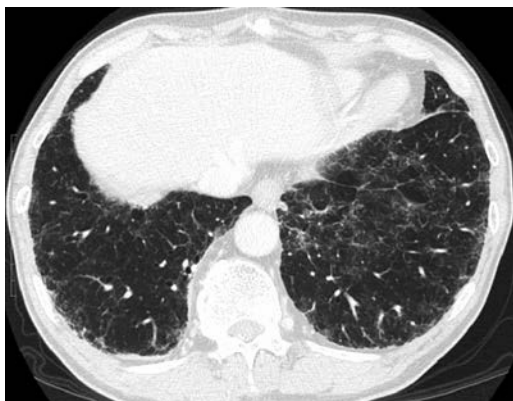

・不整形 2 型候補症例-1

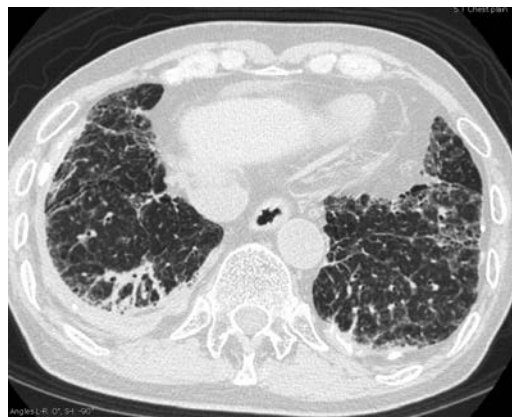胸部単純X線写真



胸部CT

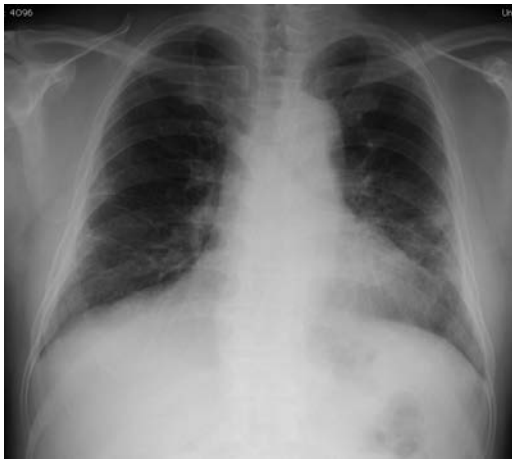

胸部CT



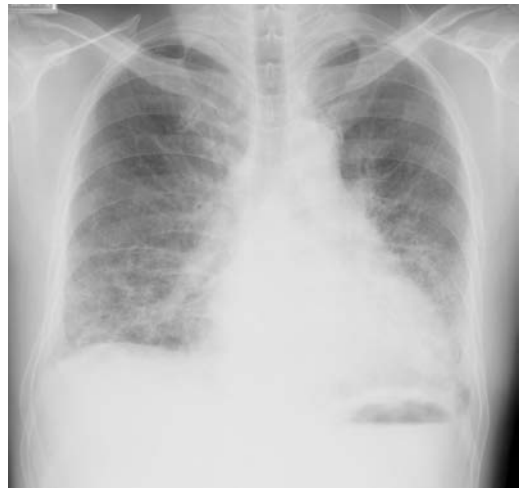・不整形 2 型候補症例-2

胸部単純X線写真

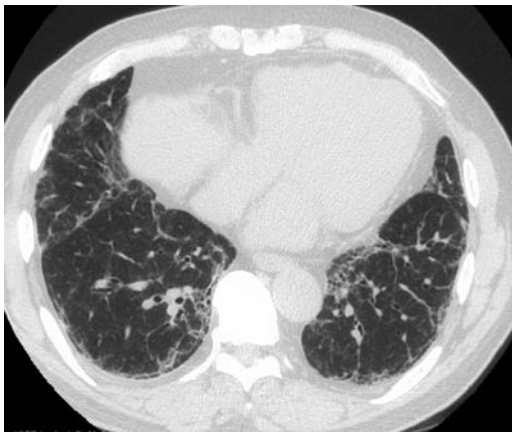

・不整形 3 型候補症例

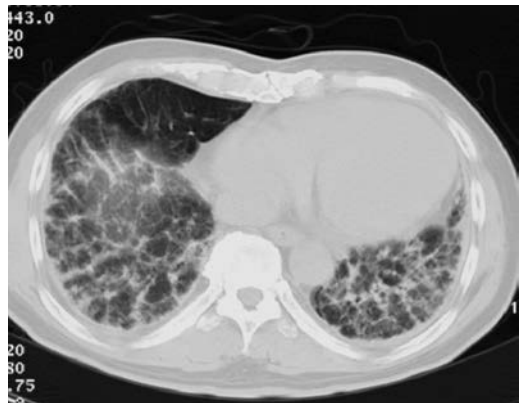
胸部単純X線写真



胸部CT

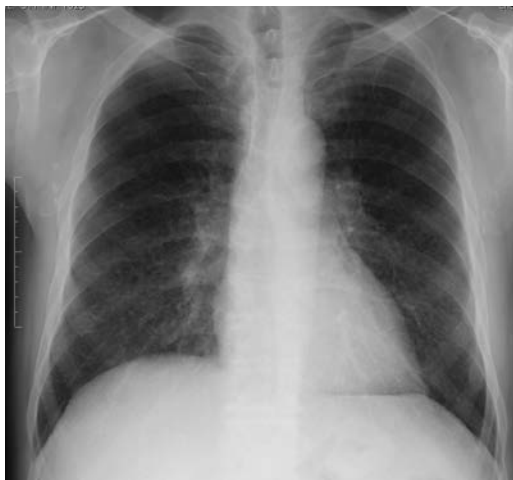

胸部CT



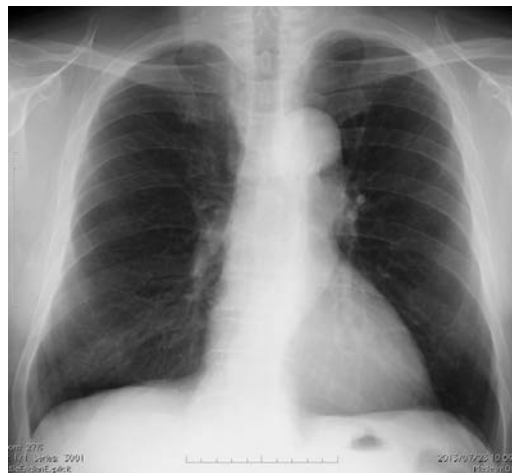・溶接工肺候補症例-1

胸部単純X線写真

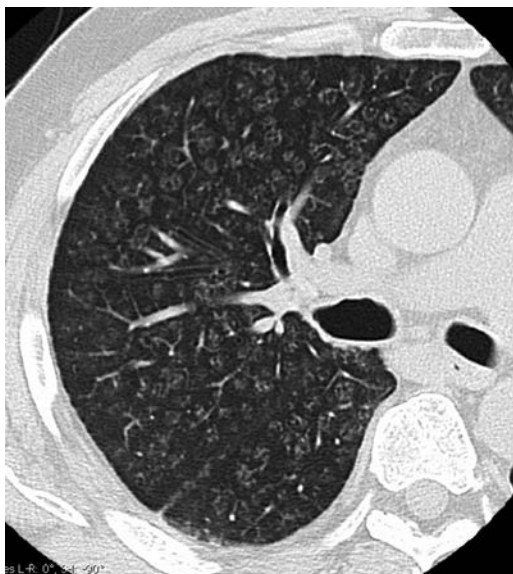


・溶接工肺候補症例-2

胸部単純X線写真



胸部CT



胸部CT

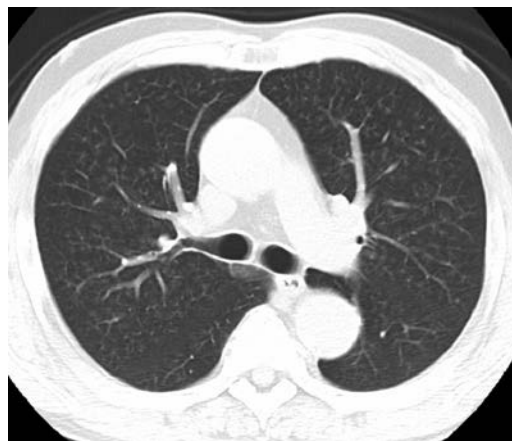

表1 標準画像のデジタル版 候補症例の抽出

