

## EOB-MRI による C 型肝炎患者の長期経過観察

研究協力者 熊田 卓 大垣市民病院 消化器内科 副院長

### 研究要旨

大垣市民病院では 2008 年 9 月から 2017 年の 2 月までに EOB-MRI を 2425 例に撮像した。これらの患者のうち、EOB-MRI の初回撮像時に肝細胞癌（HCC）が認められず定期的な経過観察がなされた 629 例を対象とした。DAAs 治療を行った 423 例（DAA 群）と行わなかった 206 例（非 DAA 群）を、年齢、性、遺伝子型、AFP、ALBI grade、FIB-4 index、非濃染結節の有無の 7 因子で propensity score matching を用いて背景因子を合わせ、各群 165 例を選択した。非濃染結節の出現は 5 年で 17.2% に認められ、Cox の比例ハザードモデルを用いて多変量解析を行うと、FIB-4 index 3.25 未満に対して、3.25 以上はハザード比（HR）16.33（95%信頼区間[95%CI]2.149-124.0）が選択された。DAA 群、非 DAA 群で差はなかった。一方、非濃染結節の多血化は 5 年で 61.5% と極めて高率で、同様に多変量解析を行うと、ALBI grade 1 に対して 2、3 は HR 3.230（95%CI 1.406-7.420）が選択された。DAA 群、非 DAA 群でも同様に差はなかった。以上から抗ウイルス療法前後の EOB-MRI の撮像により非濃染結節を有する群は HCC の超高危険群と考えられより慎重な経過観察を必要とすると考えられる。また、3 年の期間の経過観察では DAAs 治療の関与は認められていない。UMIN000017020（2015/04/15）に登録。

### 共同研究者

豊田秀徳 大垣市民病院消化器内科 医長  
多田俊史 大垣市民病院消化器内科 医長  
高口浩一 香川県立中央病院肝臓内科 部長

### A. 研究目的

我が国において 2008 年から MRI の肝細胞特異性 Gd 造影剤（Gd-EOB-DTPA、以下 EOB）の使用が可能となった。EOB は静脈内に投与された後アニオントランスポーターを介して正常肝細胞に取り込まれ、肝細胞造影相では高信号を呈する。多くの腫瘍では取り込みがなく相対的に低信号を示す。特に肝細胞癌（HCC）では進行 HCC はもちろん、乏血性である異型結節、早期 HCC では低信号を示し、動脈血流の評価と合わせて多段階発癌の観察が容易となる。われわれは発売当初からその特性に注目し、肝細胞造影相の非濃染結節が高率に多血化することから、その有用性を発表してきた（Kumada T, et al. AJR, 2011）。

一方、Direct acting antivirals（DAAs）の出現により、C 型肝炎ウイルス（HCV）は副作用も少なくほぼ全例でウイルスの駆除（SVR）が可能となった。インターフェロン（IFN）をベースとした治療では SVR

が得られると肝発癌は抑制されることは知られているが、DAAs 用いた IFN フリー治療の肝発癌に関する効果は明らかになっていない。

前年度からわれわれは、IFN フリー治療前後に EOB-MRI を撮像し非濃染結節の存在頻度、出現率、多血化率について検討してきた。今回さらに、経過観察期間を増やし、非 DAA 例も対象として propensity score matching を用いて背景因子を合わせて非濃染結節の出現率、多血化率の比較を行った。

### B. 研究方法

肝細胞癌（HCC）非既往例での DAAs 治療法前後の非濃染結節・多血化率の検討—非 DAAs 例との比較—

2008 年 9 月から 2017 年 2 月の間に EOB-MRI を 2425 例に撮像した。これらの患者の内、①MRI の同意の得られた患者、②ペースメーカー、人工弁などの金属の留置されていない患者、③初回 EOB-MRI 時に HCC 既往の無い患者、④EOB-MRI を 2 回以上撮像した患者、⑤HCV 抗体陽性かつ HCVRNA 陽性の患者、⑥他の肝疾患を合併しない患者の 7 点を満たす 629 例を対象とした。DAAs 治療を行った 423 例（DAA 群）と行わなかった 206 例（非 DAA 群）を、年齢、性、遺伝子型、AFP、ALBI grade、FIB-4 index、非濃染結

節の有無の7因子で propensity score matching を用いて背景因子を合わせたところ、各群 165 例が線話された。

なお、肝細胞相で低信号を示し、動脈優位相で結節の濃染を認めない結節を「非濃染結節」と定義し、その時点では治療介入は行わず結節の濃染を認めた時点で癌化(脱分化)したと判断し、治療介入を行った。

なお、この研究は院内治験審査委員会の承認を得て UMIN000017020 (2015/04/15) に登録してある。

### C. 研究結果

#### ①DAA群と非DAA群の背景胃因子

表1にDAA群165例と非DAA群165例の背景因子を比較した。年齢、性、遺伝子型、ALBI grade、FIB-4 index、非濃染結節の有無の有意差は認められない。経過観察期間は非DAA群で長期であった。

表1 DAA群と非DAA群の患者背景

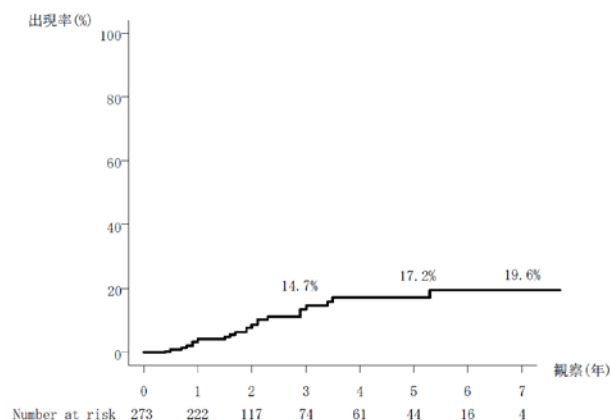
\*:4分位数

	非DAA群 n=165	DAA群 n=165	p-value
Age	70 [64, 75]*	70 [64, 75]*	0.674
Sex (%)	F 76 (46.1)	76 (46.1)	1.000
IFN治療の既往 (%)	無効 89 (53.9)	89 (53.9)	0.859
	再燃 26 (39.4)	25 (41.0)	
	再燃 40 (60.6)	36 (59.0)	
遺伝子型 (%)	1 124 (75.2)	127 (77.0)	0.797
	2 41 (24.8)	38 (23.0)	
TL1	AAとAT/TT 130/33	126/39	0.506
IL28B	TTとTG/GG 107/56	113/52	0.639
PLPLA3	CCとCG/GG 51/112	62/103	0.247
ALT	40 [26, 68]*	38 [25, 59]*	0.232
AST	48 [32, 69]*	42 [33, 63]	0.406
IBIL	0.7 [0.6, 0.9]*	0.7 [0.5, 0.9]*	0.018
ALB	4.1 [3.8, 4.3]*	4.3 [3.9, 4.5]*	0.029
PIIIP	13.9 [10.4, 18.5]*	14.5 [10.7, 18.5]*	0.706
CE	0.70 [0.58, 0.84]*	0.68 [0.59, 0.88]*	0.032
eGFR	75.3 [63.3, 84.3]*	75.8 [61.6, 89.7]*	0.989
ALBI grade (%)	1 114 (69.1)	123 (74.5)	0.572
	2 48 (29.1)	40 (24.2)	
	3 3 (1.8)	2 (1.2)	
FIB-4 index (%)	<1.45 8 (4.8)	10 (6.1)	0.539
	1.45-3.25 57 (34.5)	65 (39.4)	
	>3.25 100 (60.6)	90 (54.5)	
経過観察(年)	5.6 [3.1, 6.9]*	1.5 [1.0, 2.0]*	<0.001
非濃染結節の存在割合 (%)	29 (17.6)	28 (17.0)	0.884

#### ②非濃染結節の出現

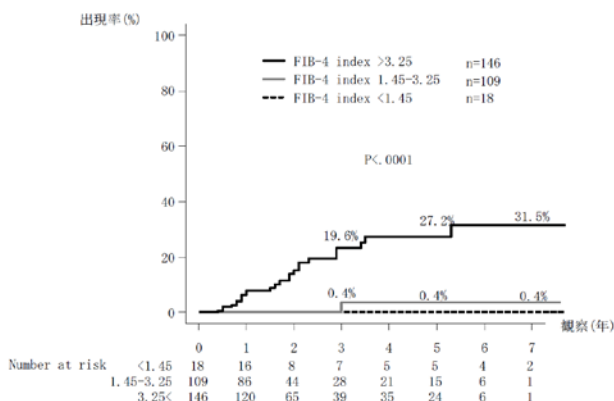
経過観察前に非濃染結節を認めなかった症例がDAA群137例、非DAA群136例に認められた。これらを合わせた273例での非濃染結節の出現率は、3年14.7%、5年17.2%、7年19.6%であった(図1)。

図1 非濃染結節の出現 (n=273)



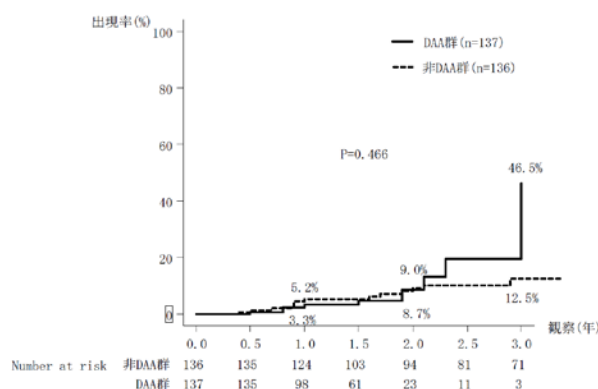
一方、非濃染結節の出現に關与する因子を年齢、性、遺伝子型、DAAの有無、AFP、ALBI grade、FIB-4 indexを投入して多変量解析で解析すると、唯一、FIB-4 index3.25未満に対して、3.25以上はハザード比(HR) 16.33 (95%信頼区間[95%CI]2.149-124.0) が選択され、高度線維化例での出現が高率であった。図2にFIB-4 index別の非濃染結節の出現率を示した。明らかに線維化高度進行例での出現率が高い。

図2 FIB-4 index別の非濃染結節の出現



DAA群と非DAA群での非濃染結節の出現率は3年の時点では差を認めていない。

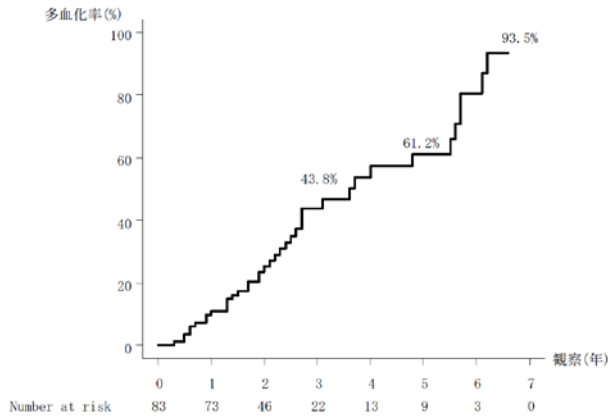
図3 DAAの有無による非濃染結節の出現



#### ③非濃染結節の多血化

非濃染結節は83例に認めた。DAA群は37例(中途出現9例)、非DAA群は46例(中途出現17例)であった。83例全体の多血化率を見ると、3年で43.8%、5年で61.5%、7年で93.5%と極めて高率であった(図4)。

図4 非濃染結節の多血化 (n=83)



多血化に関する因子を年齢、性、遺伝子型、DAAsの有無、AFP、ALBI grade、FIB-4 index、非濃染結節のサイズ、個数の9因子を投入して多変量解析で解析すると、唯一、ALBI grade1に対して2、3はHR3.230 (95%CI1.406-7.420) と有意に多血化が高率であった。図5にALBI grade別の非濃染結節の多血化率を示す。

図5 ALBI grade別の非濃染結節の多血化率

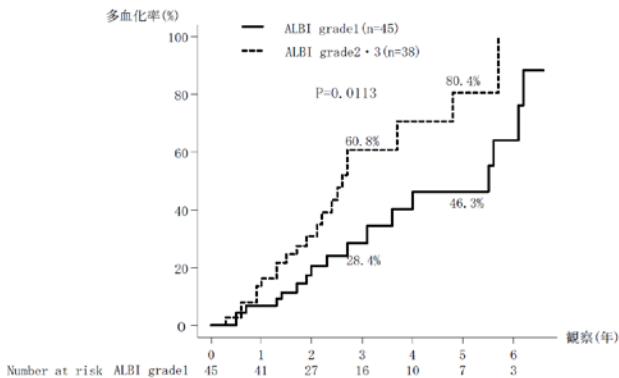
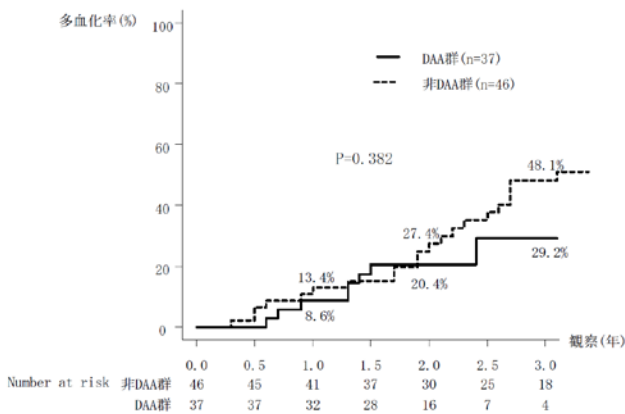


図6 DAAsの有無による非濃染結節の多血化



一方、DAA群と非DAA群での非濃染結節の多血化は3年の時点では差を認めていない。

## D. 結論

EOB-MRI を用いて C 型肝炎キャリアの DAA 群と非 DAA 群の背景因子を合わせ、非濃染結節の出現率 (= 早期肝細胞癌)、非濃染結節の多血化率 (= 進行肝細胞癌) を比較した。

- ① 非濃染結節の出現は高度線維化に依存しており、DAAs 治療の有無は関与しなかった。DAA 治療でウイルスフリーとなったとしても線維化の退縮には比較的時間がかかると考えるため、DAA の効果は 3 年の時点では認められなかったと推定され、今後さらなる経過観察が必要である。
- ② 非濃染結節の多血化も唯一、ALBI grade(肝機能) に依存しており、DAAs 治療の有無は関与しなかった。DAA 治療でウイルスフリーとなれば肝機能が比較的早期に改善するため、その効果は線維化と異なり早期に認められると推定される。実際に、図 6 では、3 年の時点で DAA 群と非 DAA 群では差が出現しているようにも取れ、今後の経過観察が興味深い。

以上から抗ウイルス療法前後の EOB-MRI の撮像により非濃染結節を有する群は HCC の超高危険群と考えられより慎重な経過観察を必要とすると考えられる。また、3 年の期間の経過観察では DAAs 治療による非濃染結節の出現、非濃染結節の多血化に対する関与は認められていない。

## E. 健康危険情報

特記すべきことなし。

## G. 研究発表

### 1. 論文発表

1. Tada T, Kumada T, Toyoda H, Tsuji K, Hiraoka A, Tanaka J. Impact of FIB-4index on hepatocellular carcinoma incidence during nucleos(t)ide analogue therapy in patients with chronic hepatitis B: An analysis using time-dependent receiver operating characteristic. J Gastroenterol Hepatol. 2017 Feb; 32(2):451-458.
2. Tada T, Kumada T, Toyoda H, Kiriyaama S, Tanikawa M, Hisanaga Y, Kanamori A, Kitabatake S, Yama T, Tanaka J. Viral eradication reduces all-cause mortality, including non-liver-related disease, in patients with progressive hepatitis C virus-related fibrosis. J Gastroenterol Hepatol. 2017 Mar; 32(3):687-694
3. Toyoda H, Tada T, Tachi Y, Hirai T, Yasuda S, Honda T, Hayashi K, Ishigami M, Goto H, Kumada

- T. Liver fibrosis indices for identifying patients at low risk of developing hepatocellular carcinoma after eradication of HCV. *Antivir Ther.* 2017; 22(3):185-193i
4. Rho JH, Ladd JJ, Li CI, Potter JD, Zhang Y, Shelley D, Shibata D, Coppola D, Yamada H, Toyoda H, Tada T, [Kumada T](#), Brenner DE, Hanash SM, Lampe PD. Protein and glycomic plasma markers for early detection of adenoma and colon cancer. *Gut.* 2016 Nov 7. pii: gutjnl-2016-312794. doi: 10.1136/gutjnl-2016-312794. [Epub ahead of print] PubMed PMID: 27821646; PubMed Central PMCID: PMC5420499.
  5. Tada T, [Kumada T](#), Toyoda H, Kiriya S, Tanikawa M, Hisanaga Y, Kanamori A, Kitabatake S, Yama T, [Tanaka J](#). Post-treatment levels of  $\alpha$ -fetoprotein predict long-term hepatocellular carcinoma development after sustained virological response in patients with hepatitis C. *Hepatology Res.* 2017 Sep;47(10):1021-1031.
  6. Toyoda H, [Kumada T](#), Tada T, Shimada N, Takaguchi K, Senoh T, Tsuji K, Tachi Y, Hiraoka A, Ishikawa T, Shima T, Okanoue T. Efficacy and tolerability of an IFN-free regimen with DCV/ASV for elderly patients infected with HCV genotype 1B. *J Hepatol.* 2017 Mar;66(3):521-527
  7. Toyoda H, Tada T, Takaguchi K, Senoh T, Shimada N, Hiraoka A, Michitaka K, Ishikawa T, [Kumada T](#). Differences in background characteristics of patients with chronic hepatitis C who achieved sustained virologic response with interferon-free versus interferon-based therapy and the risk of developing hepatocellular carcinoma after eradication of hepatitis C virus in Japan. *J Viral Hepatol.* 2017 Jun; 24(6):472-476
  8. Honda T, Ishigami M, Ishizu Y, Kuzuya T, Hayashi K, Ishikawa T, Murakami Y, Iwadate M, Umeyama H, Toyoda H, [Kumada T](#), Katano Y, Goto H, Hirooka Y. Core I97L mutation in conjunction with P79Q is associated with persistent low HBV DNA and HBs antigen clearance in patients with chronic hepatitis B. *Clin Microbiol Infect.* 2017 Jun; 23(6):407.e1-407.e7. doi: 10.1016/j.cmi.2016.12.014. Epub 2016 Dec 18. PubMed PMID: 27998820
  9. Johnson P, Berhane S, Kagebayashi C, Satomura S, Teng M, Fox R, Yeo W, Mo F, Lai P, Chan SL, Tada T, Toyoda H, [Kumada T](#). Impact of disease stage and aetiology on survival in hepatocellular carcinoma: implications for surveillance. *Br J Cancer.* 2017 Feb 14; 116(4):441-447
  10. Inoue T, Hmwe SS, Shimada N, Kato K, Ide T, Torimura T, [Kumada T](#), Toyoda H, Tsubota A, Takaguchi K, Wakita T, Tanaka Y. Clinical Significance of Two Real-Time PCR Assays for Chronic Hepatitis C Patients Receiving Protease Inhibitor-Based Therapy. *PLoS One.* 2017 Jan 24; 12(1):e0170667. doi:10.1371/journal.pone.0170667. eCollection 2017. PubMed PMID: 28118381; PubMed Central PMCID: PMC5261727
  11. Waked I, Berhane S, Toyoda H, Chan SL, Stern N, Palmer D, Tada T, Yeo W, MoF, Bettinger D, Kirstein MM, Iñarrairaegui M, Gomaa A, Vogel A, Meyer T, Sangro B, Lai P, [Kumada T](#), Johnson PJ. Transarterial chemo-embolisation of hepatocellular carcinoma: impact of liver function and vascular invasion. *Br J Cancer.* 2017 Feb 14; 116(4):448-454
  12. Matsuura K, Sawai H, Ikeo K, Ogawa S, Iio E, Isogawa M, Shimada N, Komori A, Toyoda H, [Kumada T](#), Namisaki T, Yoshiji H, Sakamoto N, Nakagawa M, Asahina Y, Kurosaki M, Izumi N, Enomoto N, Kusakabe A, Kajiwarra E, Itoh Y, Ide T, Tamori A, Matsubara M, Kawada N, Shirabe K, Tomita E, Honda M, Kaneko S, Nishina S, Suetsugu A, Hiasa Y, Watanabe H, Genda T, Sakaida I, Nishiguchi S, Takaguchi K, Tanaka E, Sugihara J, Shimada M, Kondo Y, Kawai Y, Kojima K, Nagasaki M, Tokunaga K, Tanaka Y; Japanese Genome-Wide Association Study Group for Viral Hepatitis. Genome-Wide Association Study Identifies TLL1 Variant Associated With Development of Hepatocellular Carcinoma After Eradication of Hepatitis C Virus Infection. *Gastroenterology.* 2017 May; 152(6):1383-1394
  13. Toyoda H, [Kumada T](#), Tada T, Mizuno K, Kobayashi N, Inukai Y, Takeda A, Sone Y. Discrepant imaging findings of portal vein thrombosis with dynamic computed tomography and computed tomography during arterial portography in hepatocellular carcinoma: possible cause leading to inappropriate treatment selection. *Clin J Gastroenterol.* 2017 Apr; 10(2):163-167
  14. Toyoda H, Tada T, Johnson PJ, Izumi N, Kadoya M, Kaneko S, Kokudo N, Ku Y, Kubo S, [Kumada T](#), Matsuyama Y, Nakashima O, Sakamoto M, Takayama T, Kudo M; Liver Cancer Study Group of Japan. Validation of serological models for staging and prognostication of HCC in patients from a Japanese nationwide survey. *J Gastroenterol.* 2017 Feb 21. doi: 10.1007/s00535-017-1321-6
  15. Tada T, [Kumada T](#), Toyoda H, Mizuno K, Sone Y, Kataoka S, Hashinokuchi S. Improvement of liver stiffness in patients with hepatitis C virus infection who received direct-acting antiviral therapy and achieved sustained virological response. *J Gastroenterol Hepatol.* 2017 Dec; 32(12):1982-1988
  16. Tada T, [Kumada T](#), Toyoda H. Reply to: "HBV markers for HCC prediction: Three heads are better than two?" *J Hepatol.* 2017 Jul; 67(1):204-205
  17. Tada T, [Kumada T](#), Toyoda H, Tsuji K, Hiraoka A, Itobayashi E, Nouse K, Kariyama K, Ishikawa T, Hirooka M, Hiasa Y. Role of hepatic resection in

- patients with intermediate-stage hepatocellular carcinoma: A multicenter study from Japan. *Cancer Sci.* 2017 Jul; 108(7):1414-1420
18. Hiraoka A, Kumada T, Michitaka K, Toyoda H, Tada T, Takaguchi K, Tsuji K, Itobayashi E, Takizawa D, Hirooka M, Koizumi Y, Ochi H, Joko K, Kisaka Y, Shimizu Y, Tajiri K, Tani J, Taniguchi T, Toshimori A, Fujioka S; Real-Life Practice Experts For Hepatocellular Carcinoma (HCC) (RELPEC) Study Group and The HCC 48Group (HCC experts from 48 clinics). Clinical features of hemodialysis patients treated for hepatocellular carcinoma: Comparison between resection and radiofrequency ablation. *Mol Clin Oncol.* 2017 Apr; 6(4):455-461.
  19. Matsushima-Nishiwaki R, Toyoda H, Takamatsu R, Yasuda E, Okuda S, Maeda A, Kaneoka Y, Yoshimi N, Kumada T, Kozawa O. Heat shock protein 22 (HSPB8) reduces the migration of hepatocellular carcinoma cells through the suppression of the phosphoinositide 3-kinase (PI3K)/AKT pathway. *Biochim Biophys Acta.* 2017Jun; 1863(6):1629-1639.
  20. Dengler M, Staufer K, Huber H, Stauber R, Bantel H, Weiss KH, Starlinger P, Pock H, Klöters-Plachky P, Gotthardt DN, Rauch P, Lackner C, Stift J, Brostjan C, Gruenberger T, Kumada T, Toyoda H, Tada T, Weiss TS, Trauner M, Mikulits W. Soluble Axl is an accurate biomarker of cirrhosis and hepatocellular carcinoma development: results from a large scale multicenter analysis. *Oncotarget.* 2017Jul 11; 8(28):46234-46248.
  21. Suda G, Furusyo N, Toyoda H, Kawakami Y, Ikeda H, Suzuki M, Arataki K, Mori N, Tsuji K, Katamura Y, Takaguchi K, Ishikawa T, Tsuji K, Shimada N, Hiraoka A, Yamsaki S, Nakai M, Sho T, Morikawa K, Ogawa K, Kudo M, Nagasaka A, Furuya K, Yamamoto Y, Kato K, Ueno Y, Iio E, Tanaka Y, Kurosaki M, Kumada T, Chayama K, Sakamoto N. Daclatasvir and asunaprevir in hemodialysis patients with hepatitis C virus infection: a nationwide retrospective study in Japan. *J Gastroenterol.* 2018Jan; 53(1):119-128.
  22. Toyoda H, Kumada T, Tada T. Hepatitis B Core-Related Antigen: A Possible Indicator for the Termination of Prophylactic Nucleos(t)ide Analogue Therapy in Patients After Immunosuppressive Therapy. *Am J Gastroenterol.* 2017Jun; 112(6):969-970.
  23. Hiraoka A, Kumada T, Kudo M, Hirooka M, Tsuji K, Itobayashi E, Kariyama K, Ishikawa T, Tajiri K, Ochi H, Tada T, Toyoda H, Nouse K, Joko K, Kawasaki H, Hiasa Y, Michitaka K; Real-Life Practice Experts for HCC (RELPEC) Study Group and HCC 48 Group (hepatocellular carcinoma experts from 48 clinics). Albumin-Bilirubin (ALBI) Grade as Part of the Evidence-Based Clinical Practice Guideline for HCC of the Japan Society of Hepatology: A Comparison with the Liver Damage and Child-Pugh Classifications. *Liver Cancer.* 2017 Jun; 6(3):204-215.
  24. Toyoda H, Hiraoka A, Tada T, Michitaka K, Takaguchi K, Tsuji K, Itobayashi E, Takizawa D, Hirooka M, Koizumi Y, Ochi H, Joko K, Kisaka Y, Shimizu Y, Tajiri K, Tani J, Taniguchi T, Toshimori A, Fujioka S, Kumada T. Characteristics and Prognosis of Hepatocellular Carcinoma in Japanese Patients Undergoing Dialysis. *Ther Apher Dial.* 2017 Oct; 21(5):465-472
  25. Tada T, Kumada T, Toyoda H, Kobayashi N, Akita T, Tanaka J. Hepatitis B virus core-related antigen levels predict progression to liver cirrhosis in hepatitis B carriers. *J Gastroenterol Hepatol.* 2017 Sep 15. doi: 10.1111/jgh.13989
  26. Toyoda H, Kumada T, Tada T, Yama T, Mizuno K, Sone Y, Maeda A, Kaneoka Y, Akita T, Tanaka J. Differences in the impact of prognostic factors for hepatocellular carcinoma over time. *Cancer Sci.* 2017 Dec; 108(12):2438-2444.
  27. Kobayashi N, Kumada T, Toyoda H, Tada T, Ito T, Kage M, Okanoue T, Kudo M. Ability of Cytokeratin-18 Fragments and FIB-4 Index to Diagnose Overall and Mild Fibrosis Nonalcoholic Steatohepatitis in Japanese Nonalcoholic Fatty Liver Disease Patients. *Dig Dis.* 2017; 35(6):521-530
  28. Hiraoka A, Kumada T, Kudo M, Hirooka M, Koizumi Y, Hiasa Y, Tajiri K, Toyoda H, Tada T, Ochi H, Joko K, Shimada N, Deguchi A, Ishikawa T, Imai M, Tsuji K, Michitaka K; Real-life Practice Experts for HCC (RELPEC) Study Group and HCC 48Group (hepatocellular carcinoma experts from 48 clinics). Hepatic Function during Repeated TACE Procedures and Prognosis after Introducing Sorafenib in Patients with Unresectable Hepatocellular Carcinoma: Multicenter Analysis. *Dig Dis.* 2017; 35(6):602-610.
  29. Toyoda H, Kumada T, Tada T, Mizuno K. Imaging basis of AFP and WFA(+)M2BP as indicators of the risk of HCC after SVR. *J Hepatol.* 2017 Oct 25. pii: S0168-8278(17)32386-3. doi: 10.1016/j.jhep.2017.08.040
  30. Toyoda H, Kumada T, Tada T, Yama T, Mizuno K. Significance of Day-1 Viral Response of Hepatitis C Virus in Patients with Chronic Hepatitis C Receiving Direct-acting Antiviral Therapy. *J Gastroenterol Hepatol.* 2017 Nov 22. doi:10.1111/jgh.14053.
  31. Shinkai N, Nojima M, Iio E, Matsunami K, Toyoda H, Murakami S, Inoue T, Ogawa S, Kumada T, Tanaka Y. High levels of serum Mac-2-binding protein glycosylation isomer (M2BPGi) predict the development of hepatocellular carcinoma in hepatitis B patients treated with nucleot(s)ide analogues. *J Gastroenterol.* 2017 Dec 29. doi: 10.1007/s00535-017-1424-0.

32. Tada T, Kumada T, Toyoda H, Saibara T, Ono M, Kage M. New scoring system combining the FIB-4 index and cytokeratin-18 fragments for predicting steatohepatitis and liver fibrosis in patients with nonalcoholic fatty liver disease. *Biomarkers*. 2018 Jan 19:1-7. doi: 10.1080/1354750X.2018.1425915.
33. Arai T, Atsukawa M, Tsubota A, Ikegami T, Shimada N, Kato K, Abe H, Okubo T, Itokawa N, Kondo C, Mikami S, Asano T, Chuganji Y, Matsuzaki Y, Toyoda H, Kumada T, Iio E, Tanaka Y, Iwakiri K. Efficacy and safety of ombitasvir/paritaprevir/ritonavir combination therapy for genotype 1b chronic hepatitis C patients complicated with chronic kidney disease. *Hepatol Res*. 2018 Jan 9. doi: 10.1111/hepr.13058.