

高用量ステロイド療法後に

大腿骨頭骨端線の周囲にバンド像を認めた1例

山本浩基、齊藤正純、上島圭一郎、後藤 毅、石田雅史、林 成樹、池上 徹、久保俊一
(京都府立医科大学大学院医学系研究科 運動器機能再生外科学)

15歳男児、急性リンパ性白血病(ALL)に対して高用量ステロイド療法を受けた。ステロイド投与開始8か月後に両大腿骨頭の骨端線の遠位にMR T1強調画像でバンド像に囲まれた領域を認めた。さらに4か月後に右股関節痛を自覚した。MR T1強調画像で右大腿骨頭の軟骨下骨に近位凸の低信号像が出現し、骨端線より遠位に骨髄浮腫を認めた。大腿骨頭の血管系の変化を生じる年齢であるため、非典型的な所見を呈したと考えた。

1. 目的

大腿骨頭の骨端線が残存した小児において、骨端線の遠位に骨壊死を示唆する所見を認めることはまれである。今回、急性リンパ性白血病(ALL)に対して高用量ステロイド療法を受けたのちに、MR T1強調画像で両大腿骨頭骨端線の遠位にバンド像を認めた症例を報告する。

2. 症例

15歳男児、既往歴にALLがあり、当院小児科で8か月間の高用量ステロイド療法(1か月間の休薬期間を含む)を受けた。ステロイドの最大用量はプレドニゾン 88mg/日であった。ステロイド投与開始6か月後の両股関節MR画像では、両大腿骨頭に異常所見は認めなかった。8か月後の単純X線像では両大腿骨頭骨端線の遠位に帯状硬化像を認め(図1)、MR T1強調画像で、両大腿骨頭骨端線の遠位にバンド像を認めた(図2 左:T1強調画像、右:STIR)。1年後、右股関節部痛を自覚した。単純X線像では、帯状硬化像は明瞭化し右大腿骨頭荷重部の圧潰を認めた(図3)。1年2か月後のMR T1強調画像で右大腿骨頭の軟骨下骨に近位凸の低信号域が出現し、STIRで右大腿骨頭骨端線より遠位に骨髄浮腫を認め、右股関節液貯留を認めた(図4 左:T1強調画像、右:STIR)。1年4か月後の造影MRIで、右大腿骨頭骨端線近位と遠位のT1低信号域で囲まれた部分は

造影効果がなかったが、右大腿骨頭軟骨下骨に高信号域を認めた(図5 左:T1強調画像、右:STIR)。

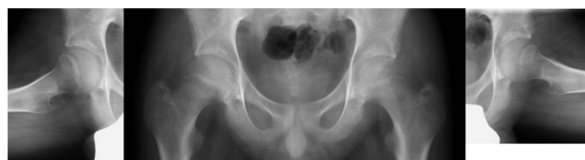


図1. ステロイド投与開始8か月後の股関節単純X線像。両大腿骨頭骨端線の遠位に帯状硬化像を認める。

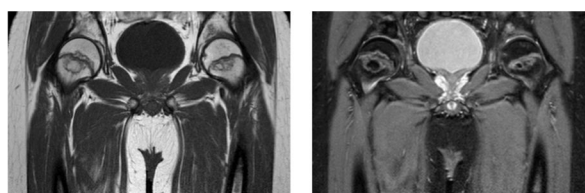


図2. 投与開始8か月後の股関節MR画像。両大腿骨頭骨端線の遠位にT1低信号、STIR高信号のバンド像を認める。

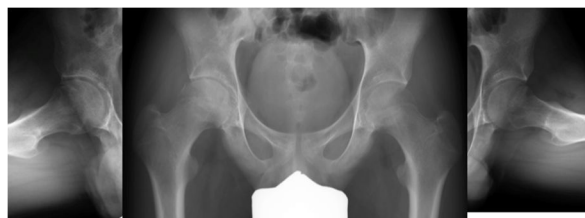

図3. ステロイド投与開始1年後の股関節単純X線像。

右大腿骨頭荷重部の圧潰を認める。

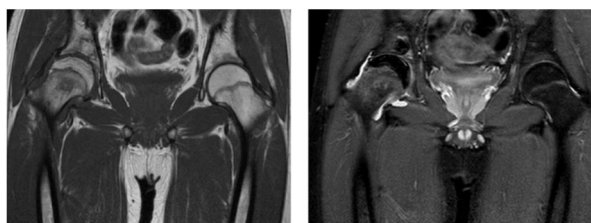

図 4 ステロイド投与開始 1 年 2 か月後の股関節 MR 画像。T1 強調画像で右大腿骨頭の軟骨下骨に近位凸の低信号域が出現し、STIR で右大腿骨頭骨端線の遠位に骨髄浮腫を認める。

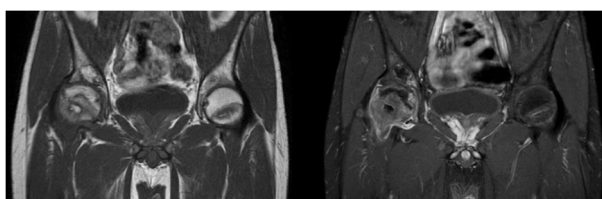


図 5. ステロイド投与開始 1 年 4 か月後の股関節造影 MRI. 右大腿骨頭骨端線の近位と遠位の T1 低信号域で囲まれた部分は造影効果を認めない。

3. 考察

ALL の過去の疫学調査において、ステロイド療法後の骨壊死発生率は上昇傾向であり、骨壊死の発生率は約 7.7%と報告されている。部位別の発生率は股関節 33%、膝関節 37%である。年齢別の発生率は 10 歳未満で 1.0%、10-15 歳で 9.9%、16-20 歳で 20.0%とされている¹⁾。

過去の報告では、ALL に対するステロイド投与後に大腿骨頭骨端線の近位にバンド像を呈することが多いとされている。しかし、本症例では骨端線遠位にバンド像を呈した。大腿骨頭の栄養血管について、9 歳頃から大腿骨頭靭帯動脈の血流が増加し、骨頭は外側骨端動脈と大腿骨頭靭帯動脈の二つの血管に依存するとされている。そのため小児での特発性大腿骨頭壊死症の発生は少ないと考えられる。一方、成人では、大腿骨頭靭帯動脈は栄養範囲が少なくなり、大腿骨頭の血流は主に内側大腿回旋動脈に依存している^{2) 3)}。本症例は 15 歳と血管系の変化を生じる年齢であり、骨端線近傍のバンド像という非典型的な所見を呈したと考えた。

本症例では高用量ステロイド療法開始 1 年 2 か月後の単純 X 線像で右大腿骨頭の帯状硬化像が明瞭化

し、荷重部の圧潰を認めた。単純 MR 画像では大腿骨頭軟骨下骨に近位凸の T1 低信号像を認めた。造影 MR 画像では右大腿骨頭骨端線近位と遠位の T1 低信号域で囲まれた部分は造影効果がなかったが、右大腿骨頭軟骨下骨に高信号域を認めた。以上の所見から、本症例では右大腿骨頭は骨端線近位から遠位を含めた広範囲の骨壊死となっている可能性、または骨端線遠位の限局的な骨壊死に加えて大腿骨頭軟骨下脆弱性骨折を生じている可能性を考えた。本症例は小児科での化学療法を継続されており、慎重に経過観察中である。骨端線閉鎖後の MR 画像の所見から壊死範囲の同定を行いたいと考えている。

4. 結論

ALL に対する高用量ステロイド療法後に MR 画像で両大腿骨頭骨端線の周囲にバンド像を呈した 15 歳男児の症例を経験した。骨端線の残存した小児において、大腿骨頭壊死症を示唆する所見を認めることはまれである。大腿骨頭の栄養血管の変化を生じる年齢であるため非典型的な所見を呈した可能性がある。

5. 研究発表

1. 論文発表
なし
2. 学会発表
なし

6. 知的所有権の取得状況

1. 特許の取得
なし
2. 実用新案登録
なし
3. その他
なし

7. 参考文献

- 1) Mattano LA Jr, Devidas M, Nachman JB, Sather HN, Hunger SP, Steinherz PG, Gaynon PS, Seibel NL; Children's Oncology Group. Effect of alternate-week versus continuous dexamethasone scheduling on the risk of

osteonecrosis in paediatric patients with acute lymphoblastic leukaemia: results from the CCG-1961 randomised cohort trial. *Lancet Oncol.* 2012 Sep;13(9):906-15.

- 2) Trueta J. The normal vascular anatomy of the human femoral head during growth. *J Bone Joint Surg Br* 1957;39-B(2):358-94.
- 3) Ogden JA. Changing patterns of proximal femoral vascularity. *J Bone Joint Surg Am* 1974;56(5):941-50.