

本邦での特発性大腿骨頭壊死症の手術における傾向

～特発性大腿骨頭壊死研究班による定点モニタリング調査～

金子慎哉、関 泰輔、竹上靖彦 (名古屋大学大学院医学系研究科 整形外科学)
伊藤一弥、福島若葉 (大阪市立大学大学院医学研究科 都市医学講座・公衆衛生学)
坂井孝司 (山大学大学院医学系研究科 整形外科学)
菅野伸彦 (大阪大学大学院医学系研究科 運動器医工学治療学)

特発性大腿骨頭壊死症(ONFH)の研究班(研究班)による定点モニタリングシステムを用いたデータを用いて骨切り手術と人工股関節全置換術(THA)に関するONFHの手術数、病型分類、病期分類の経年的推移を明らかにした。経年的にONFHに対する骨切り手術は減少し、THAは増加している。また骨切り手術はType C2に施行される割合が減少し、THAはStage 3Aで施行される割合が増加し、Stage 4で減少している。

1. 研究目的

ONFHは自然経過ではしばしば関節症に進展し、疼痛やADL低下から手術療法を選択する¹⁾。手術療法は関節温存の骨切り手術、人工股関節置換術などがある。しかしその適応については様々な報告^{2)~5)}があり、いまだ議論がある。今までに長期的にONFHの手術に関してその傾向を詳細に調査した報告は少ない。そこで、ONFHにおける手術療法に関する経時的な変化を調査し、明らかにすることで現在の治療の傾向を把握することができると考えた。本研究の目的は、大腿骨頭壊死研究班(以下研究班)の定点モニタリングデータを用いて本邦におけるONFHに対する手術の傾向を調査することである。

2. 研究方法

研究班は1997年6月に研究班は複数の病院を起点とした定点モニタリングシステムを開始した。モニタリングシステムは進行中である。定点モニタリングデータから新診断基準策定⁶⁾後の2003年1月から満1年分のデータのある2017年12月までに手術が施行された患者を抽出した。患者3857人(4055股)が抽出された。データ欠損(57股)、抜釘術(158股)、ペルテス病を除外するために15歳以下(5股)を除外した⁷⁾。結果、3835股が対象となった。この期間の参加施設

は36施設であった

骨切り手術、THAにおいて手術数、病型分類、病期分類を検討した。2003年から2017年を5年ごとの3期に分けて経時的な変化を評価した。

3. 研究結果

2003年から2007年を1期(early)、2008年から2012年を2期(middle)、2013年から2017年を3期(late)とした。

ONFHに対する手術内訳では骨切り手術は1期/2期/3期において全手術中の割合が31.1%/22.0%/14.2%と徐々に減少を認めた。一方THAは43.5%/59.4%/74.1%と徐々に増加を認めた(図1)。

骨切り手術について1施設当たりの年間手術数は骨切り手術の報告があった施設のみを対象として各5年間の骨切り手術の総数をのべ施設数で除した。5.2(股/年)/5.1(股/年)/3.0(股/年)と1期から3期と減少を認めた(図2)。骨切り手術を施行した症例の術前の病型分類(Type)別ではType C1は37.6%/42.9%/62.1%と増加を認め、Type C2は60.0%/52.8%/33.9%と減少を認めた(図3)。同様に骨切り手術を施行した症例の術前の病期分類(Stage)別ではStage 3Aは51.2%/49.8%/53.4%であった。Stage

3B は 24.4%/32.6%/26.2%であった。Stage 4 は 2.4%/6.8%/3.1%であった。いずれも経年的変化は認めなかった(図 3)。

THA について 1 施設当たりの年間手術数は 5.6%/9.5%/9.3%と増加を認めた(図 4)。THA を施行した症例の術前の病型分類(Type)別では Type C1 は 15.4%/16.0%/23.0%であった。Type C2 は 84.0%/81.7%/76.1%であった。いずれも経年的変化は認めなかった(図 5)。同様に THA を施行した症例の術前の病気分類(Stage)別では Stage 3A は 14.2%/18.0%/23.7%と増加を認め、Stage 3B は 30.9%/27.3%/33.0%であった。Stage 4 は 49.1%/48.9%/39.9%と減少を認めた(図 5)。

4. 考察

本研究の結果では ONFH に対する全手術中の骨切り手術の割合は経時的に減少し、THA は増加している。Johnson らは米国において 1992 年から 2008 年までの調査で ONFH に対する全手術に対する割合では THA が 75%から 88%に増加し、関節温存手術は 25%から 12%に減少していると報告している⁸⁾。このことに関連して骨切り手術と THA の術前の病型分類や病期分類の傾向を考える。

骨切り手術は Type C1 に施行される例は増加し、C2 に施行される例は減少している。Zhao らは大腿骨転子間弯曲内反骨切り術では術前の壊死範囲が広いほど術後成績は劣ると報告している⁹⁾。また森田らは大腿骨頭回転骨切り術において Type B,C1 と比較し C2 は術後に THA となるリスクが高いと報告している¹⁰⁾。壊死範囲が広いほど術後成績が良くないことが知られるようになったため、骨切り手術の適応が小さくなった可能性がある。

THA は Stage 3A に施行される例が増加し、Stage 4 に施行する例が減少している。Johanson らは大腿骨頭壊死症に対する THA は以前と比較して成績は改善していると報告している¹¹⁾。このことから THA の予後は改善した結果、病期が進む前に THA を施行する傾向があるのかもしれない。以前は Stage 4 まで待ってから THA を行っていたような症例でも Stage 3A の時点でも THA を行うようになったと予想される。

5. 結論

研究班の定点モニタリングデータを用いて経年的な

変化を調査した結果、ONFH に対する骨切り手術は減少し、THA は増加している。また骨切り手術は Type C2 に施行される割合が減少している。THA は Stage 3A で施行される割合が増加し、Stage 4 で減少している。

6. 研究発表

1. 論文発表
なし
2. 学会発表
なし

7. 知的所有権の取得状況

1. 特許の取得
なし
2. 実用新案登録
なし
3. その他
なし

8. 参考文献

- 1) Mont MA, Zywiell MG, Marker DR, McGrath MS, Delanois RE. The natural history of untreated asymptomatic osteonecrosis of the femoral head: a systematic literature review. *J Bone Joint Surg Am.* 2010; 92: 2165-70.
- 2) Zhao G, et al. Radiological outcome analysis of transtrochanteric curved varus osteotomy for osteonecrosis of the femoral head at a mean follow-up of 12.4 years. *J Bone Joint Surg Br.* 2010; 92B: 781-86.
- 3) Miyanishi K, et al. Prediction of the outcome of transtrochanteric rotational osteotomy for osteonecrosis based on the postoperative intact ratio. *J Bone Joint Surg Br.* 2000;82B:512-16.
- 4) Okura et al. What factors predict the failure of curved intertrochanteric varus osteotomy for the osteonecrosis of the femoral head? *Arch Orthop Trauma Surg.* 2016;136:1647-55.
- 5) Sugioka Y, Hotokebuchi T, Tsutsui :

Transtrochanteric anterior rotational osteotomy for idiopathic and steroid-induced necrosis of the femoral head. Indications and long-term results. transtrochanteric posterior rotational osteotomy for osteonecrosis. Clin Orthop Relat Res. 1992; 277: 111-20

- 6) Sugano N, Atsumi T, Ohzono K, Kubo T, Hotokebuchi T, Takaoka K. The 2001 revised criteria for diagnosis, classification, and staging of idiopathic osteonecrosis of the femoral head. J Orthop Sci. 2002;7: 601-5.
- 7) Takahashi S, Fukushima W, Yamamoto T, Iwamoto Y, Kubo T, Sugano N, Hirota Y. Temporal trends in characteristics of newly diagnosed nontraumatic osteonecrosis of the femoral head from 1997 to 2011: a hospital-based sentinel monitoring system in Japan. J Epidemiol. 2015;25:437-44.
- 8) Johnson AJ, Mont MA, Tsao AK, Jones LC. Treatment of femoral head osteonecrosis in the United States: 16-year analysis of the Nationwide Inpatient Sample. Clin Orthop Relat Res. 2014;472:617-23.
- 9) Zhao G, Yamamoto T, Motomura G et al : Radiological outcome analyses of transtrochanteric posterior rotational osteotomy for osteonecrosis of the femoral head at a mean follow-up of 11 years. J Orthop Sci. 2013;18:277-83.
- 10) Morita D, Hasegawa Y, Okura T, Osawa Y, Ishiguro N. Long-term outcomes of transtrochanteric rotational osteotomy for non-traumatic osteonecrosis of the femoral head. Bone Joint J. 2017 Feb; 99-B(2):175-183.
- 11) Johannson HR, Zywił MG, Marker DR, Jones LC, McGrath MS, Mont MA: Osteonecrosis is not a predictor of poor outcomes in primary total hip arthroplasty: a systematic literature review. Int Orthop. 2010;35

図 1. ONFH に対する手術内訳

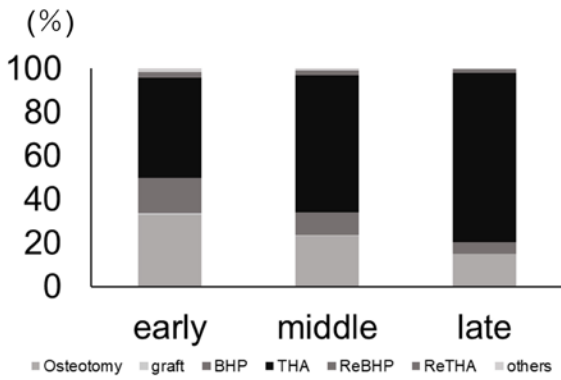


図 4. 1 施設当たりの年間 THA 手術数

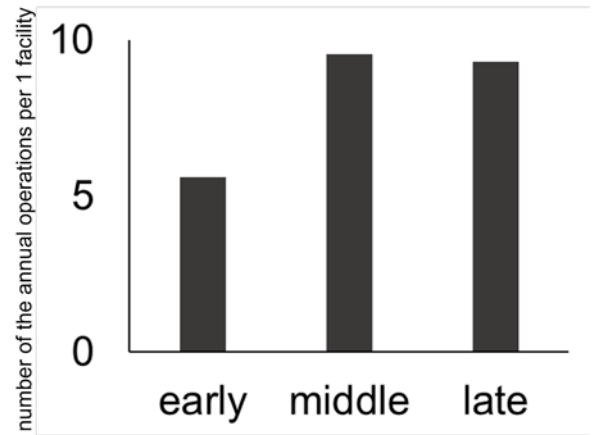


図 2. 1 施設当たりの年間骨切り手術数

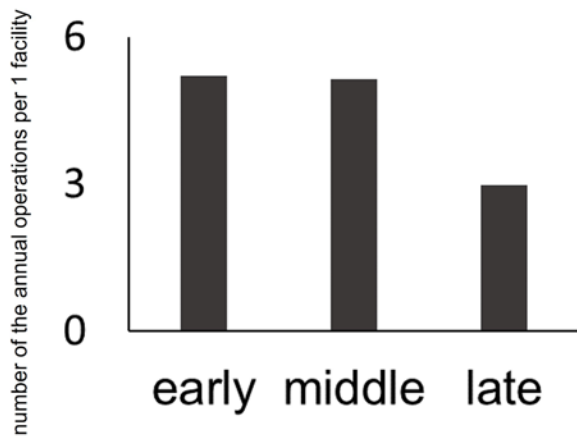


図 5. THA の Type、Stage別の推移

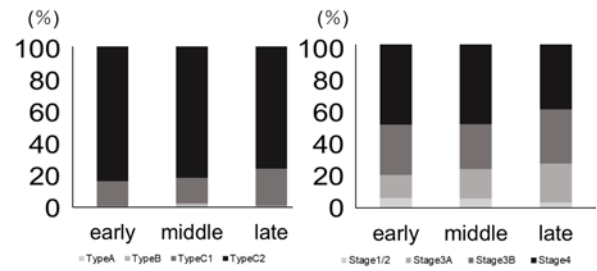


図 3. 骨切り手術の Type、Stage別の推移

