硬化性萎縮性苔癬の診断基準・重症度分類と治療法の後ろ向き調査研究

研究分担者　藤本　学　大阪大学大学院医学系研究科情報統合医学皮膚科学 教授
研究分担者　浅野善英　東京大学医学部附属病院皮膚科 准教授
研究分担者　石川　治　群馬大学大学院医学系研究科皮膚科学　教授
研究分担者　神人正寿　和歌山県立医科大学医学部皮膚科学 教授
研究分担者　竹原和彦　金沢大学医薬保健研究域医学系皮膚分子病態学 教授
研究分担者　長谷川稔　福井大学医学部感覚運動医学講座皮膚科学 教授
研究分担者　牧野貴充　熊本大学医学部附属病院皮膚科・形成再建科　講師
研究分担者　山本俊幸　福島県立医科大学医学部皮膚科　教授
協力者　佐藤伸一　東京大学医学部附属病院皮膚科 教授
協力者　沖山奈緒子　筑波大学医学医療系皮膚科 講師
研究代表者　尹　浩信　熊本大学大学院生命科学研究部皮膚病態治療再建学分野 教授

研究要旨

硬化性萎縮性苔癬は女性の外陰部に好発する炎症性皮膚疾患で、経過とともに皮膚硬化を来す。2016 年に日本皮膚科学会より診断基準・重症度分類・診療ガイドラインが発行されたため、その有用性を検討するため、硬化性萎縮性苔癬本診断基準を満たす単施設の 14 例（17 病変）を後向き解析した。病理学的診断基準では、特徴的所見が 6 つ挙げられているが、表皮萎縮は 6 病変（35%）と、他の所見と比べて検出率が低かった。手術を要した症例が 5 例あり、そのうち皮膚硬化による機能障害解除を目的としたものが 2 例、有棘細胞癌切除を目的としたものが 3 例であった。重症度分類にて 2 点以上を呈する重症例は、機能障害解除手術を受けた 2 例のみであった。治療は mild クラスのステロイド外用剤かタクロリムス軟膏が使われており、全身的治療が施行されていた例はなかった。

A. 研究目的

硬化性萎縮性苔癬（硬化性苔癬）は女性の外陰部に好発する炎症性皮膚疾患で、そう痒や疼痛を伴う境界明瞭な白色局面であり、経過とともに皮膚硬化を来す。2016 年に日本皮膚科学会より診断基準・重症度分類・診療ガイドライン（長谷川稔ら、硬化性萎縮性苔癬　診断基準・重症度分類・診療ガイドライン、日皮会誌：126（12）, 2251-2257, 2016）が発行されたため、その有用性を検討することを本研究の目的とした。

B．研究方法

2010 年 1 月～2018 年 12 月の期間中に筑波大学附属病院皮膚科に受診し、病理学的検査の上で硬化性萎縮性苔癬と診断された 14 例（1 例は 3 か所の病変があり、総計 16 病変）を、後ろ向きに解析した。

上述のガイドラインの診断基準より、白色硬化性局面の病理組織学的所見として、下記の有無について解析した。

・過角化
・表皮の萎縮
・液状変性
・真皮内の浮腫
・リンパ球浸潤
・膠原線維の硝子様均質化（透明帯）

また、重症度分類として、下記項目の点数を合計して2点以上は重症と判定した。

・病変による機能障害あり 2 点
・皮疹が多発するもの 1 点
・皮疹が拡大するもの 1 点

また、外科的治療を要した症例の有無を検索した。

（倫理面への配慮）

本研究は、筑波大学附属病院臨床研究倫理審査委員会にて承認を受けている。

C．研究結果

症例は 14 例で、男女比は 2：12、発症年齢は 22～87 歳（平均 58.1±20.3 歳）で、65 歳以上の高齢者が 6 例（43%）を占めた。1 例は多発病変を呈しており、総計 17 病変を解析した（表 1）。

11 病変（65%）が外陰部であり、9 病変が女性で、大陰唇内側を中心に、肛囲にまで及んだ 3 病変を含む。男性の 2 症例は、陰茎皮膚の病変を呈し、1 例では口唇や両腋窩にも多発病変を呈していた（図 1）。

全例で、診断基準の臨床所見である、境界明瞭な萎縮を伴う白色硬化性局面を呈していたが、萎縮が明らかではない症例も多かった。このことを反映し、診断基準の病理学的所見である表皮萎縮は 6 病変（35%）にしか認められず、一方、過角化は 14 病変（82%）、液状変性は 11 病変（65%）、真皮内浮腫は 14 病変（82%）、リンパ球浸潤は 17 病変（100%）、膠原線維の硝子様均質化は 15 病変（88%）と高頻度に認められた（図 2）。

治療は、外陰部の病変であることから、9 症例で mild クラスのステロイド軟膏が選択されており、3 例ではタクロリムス軟膏も併用されていた。1 例は strong クラスのステロイド軟膏が選択されており、1 例は保湿剤のみで対処されていた。光線療法や全身的治療を施行されていた症例はなかった。

手術を施行した症例は 5 例あり、機能障害解除目的の単純切除術は男性の 2 例のみであった（表 1）。この 2 例は、重症度分類で重症と判断された 2 例であり、他に重症と判断された症例はなかった。

一報、有棘細胞癌を合併したのは高齢者の 3 例であり、切除術が施行されていた（表 1）。高齢症例に限れば、半数の例で悪性腫瘍の合併が臨床的問題となっていた。なお、1 例は有棘細胞癌再発を繰り返し、3 回の手術が施行されている。

D. 考　察

硬化性萎縮性苔癬は、ガイドラインにも、必ずしも萎縮性ではなく、硬化性苔癬との病名が採用されつつあることに言及されている。本診断基準のうち、病理学的所見においては、挙げられた所見をすべて満たさない症例も存在し、特に表皮萎縮に関しては半数以下の病変でしか確認できなかった。本診断基準の臨床所見でも、萎縮性であると限定的に記載されていることと併せ、診断の偽陰性を生み出す懸念がある。

重症度分類で重症とされる例は、本解析では男性の陰茎病変に限られており、機能障害解除目的の手術を施行した例とも一致していた。一方、高齢者では有棘細胞癌の合併のために手術を要する症例を多く認めているにも関わらず、悪性腫瘍合併は重症度分類には反映されていない。

本研究は、単施設の解析であり、手術を要する症例の紹介が多いというバイアスがある点に留意が必要である。

E. 結　論

ガイドライン中にも言及されているように、本病名から「萎縮性」を省くことには妥当性があると考えられる。病理学的所見においては、挙げられた所見のすべてを満たすことは求められていないが、一方でリンパ球浸潤など非特異的所見も含まれており、所見の重みづけの検討が望まれる。

また、特に高齢者の症例では、有棘細胞癌の合併が問題となっており、重症度分類への組み入れが考慮されるとともに、そのリスク因子の解析が今後の課題と考えられる。

G. 研究発表

1. 論文発表

① Okiyama N, Asano Y, Hamaguchi Y, Jinnin M, Motegi S, Koizumi H, Hasegawa M, Ishikawa O, Sato S, Takehara K, Yamamoto T, Fujimoto M, Ihn H. Impact of a new simplified disability scoring system for adult patients with localized scleroderma. **J Dermatol.** 2018;45(4):431-435.

② Jinnin M, Yamamoto T, Asano Y, Ishikawa O, Sato S, Takehara K, Hasegawa M, Fujimoto M, Ihn H. Guideline for diagnostic criteria, severity classification and treatment of eosinophilic fasciitis. **J Dermatol.** 2018;32(6):e233-e234.

③ Hasegawa M, Ishikawa O, Asano Y, Sato S, Jinnin M, Takehara K, Fujimoto M, Yamamoto T, Ihn H. Executive Committee of Guideline. Diagnostic criteria, severity classification and guideline of lichen sclerosus et atrophicus. **J Dermatol.** 2018;45(8):891-897.

2. 学会発表

なし

H. 知的財産権の出願・登録状況

（予定を含む）

1.　特許取得　なし

2.　実用新案登録　なし

3.　その他　なし

図 1

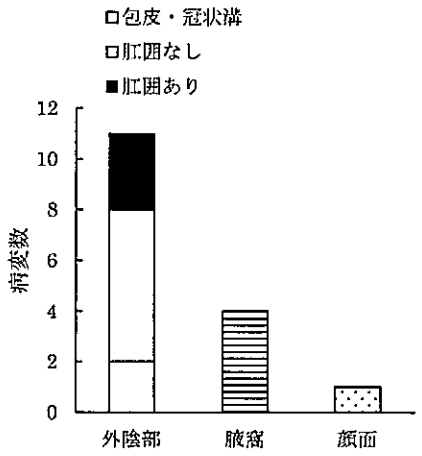

図 1：病変の部位別統計

外陰部病変は、男性例の包皮・冠状溝の病変と、女性例の外陰部に留まる病変、肛囲に及ぶ病変を含む。腋窩病変は、1 症例で 2 病変呈したものを含み、2 症例 3 病変である。

図 2

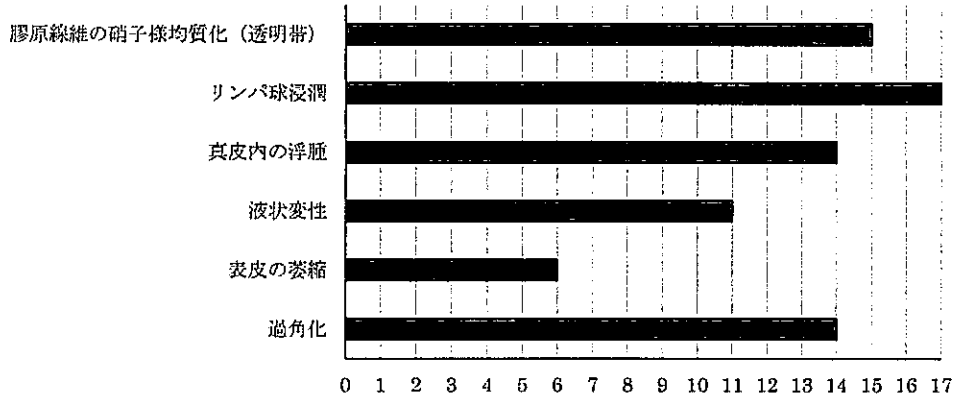

図 2：病理学的所見の統計

診断基準の病理学的所見として挙げられているものにつき、その有無をグラフに示す。有所見率 5 割以下の所見は、表皮の萎縮のみである。