

図 1

術前に 18F-DOPA PET 検査にて限局性病変と診断された先天性高インスリン血症 12 例の術前診断、手術術式、術後病理診断の結果
 1 例のみ術前診断で頭部病変と診断されたが、術中に体部まで病変が広がっていることが判明し、術後病理診断で頭・体部病変と診断された症例があったが、他の 11 例は術前診断と術後病理診断は病変の広がりが一貫していた。

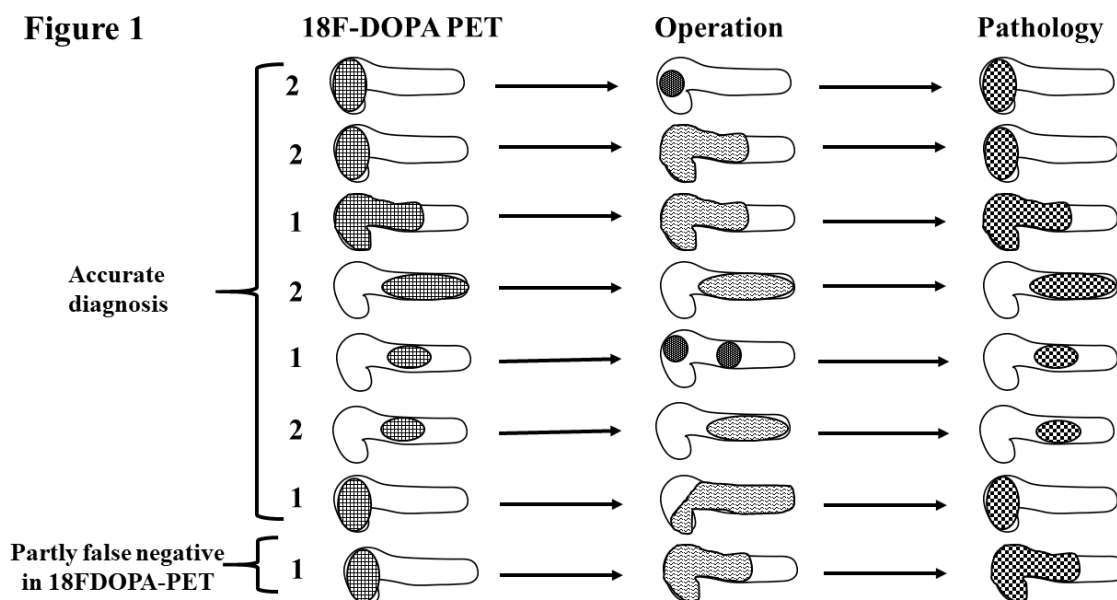


表1 手術治療を受けた14例の患児の臨床情報と病理診断

患児	性別	父方遺伝子変異	PET診断	ASVS *	手術時年齢	手術術式	術中超音波検査	肉眼所見の有効性 **	術中迅速診断の有効性 **	病理診断
1	M	<i>P-ABCC8</i>	H	-	6Mo.	H,B	+	effective	effective	H
2	M	<i>P-ABCC8</i>	B,T	+	11Mo.	B,T	-	effective	effective	B,T
3	M	<i>P-KCNJ11</i>	B	-	7Mo.	B,T	+	effective	effective	B
4	F	<i>P-ABCC8</i>	B	-	10Mo.	B,T	-	effective	effective	B
5	F	none	H	-	10Mo.	H,B	+	effective	effective	H,B
6	M	<i>P-KCNJ11</i>	B,T	-	4Mo.	B,T	+	effective	effective	B,T
7	F	<i>P-ABCC8</i>	H	+	19Mo.	Enucleation(H)	-	effective	effective	H
8	M	<i>P-ABCC8</i>	diffuse	+	23Mo.	T	-	not effective	effective	T
9	M	<i>P-ABCC8</i>	B	+	2Mo.	Enucleation(H,B)	-	effective	effective	B
10	F	<i>P-ABCC8</i>	Not detected	+	8Mo.	Enucleation(H)	-	effective	effective	H
11	M	<i>P-ABCC8</i>	H	-	6Mo.	H,B	+	effective	effective	H
12	M	<i>P-ABCC8</i>	H,B	-	6Mo.	H,B	-	not effective	effective	H,B
13	M	<i>P-KCNJ11</i>	H	-	3Mo.	H,B,T(85% resection)	+	effective	effective	H
14	M	<i>P-ABCC8</i>	H	-	7Mo.	Enucleation(H)	+	not effective	effective	H

*:arterial stimulation venous sampling test,** effective means "effective to detect the focal lesion"

H: head and/or uncus, B: body, T: tail, of pancreas

(文献1より改変引用)