

厚生労働科学研究費補助金（難治性疾患等政策研究事業(難治性疾患政策研究事業)）  
平成 29 年度総括研究報告書

難治性血管腫・血管奇形・リンパ管腫・リンパ管腫症および関連疾患についての調査研究

研究代表者： 秋田定伯（福岡大学医学部形成外科・創傷再生学講座 教授）

**研究要旨：**本研究は血管腫・血管奇形・リンパ管腫・リンパ管腫症およびその関連疾患を対象とする。これらの疾患には長期にわたり患者のQOLを深刻に損なう多くの難治性の病態が含まれる。これまでに平成21-23年度難治性血管腫・血管奇形研究班（佐々木班）、平成24-25年度同研究班（三村班）、平成21-23年リンパ管腫研究班（藤野班）、平成24-25年度リンパ管腫症研究班（小関班）、平成24-25年度小児期からの消化器系希少難治性疾患研究班（田口班）の分担研究である腹部リンパ管腫研究、肝血管腫・血管奇形研究を進展させ、相互に協力して疾患概念の形成と啓発、普及、患者に貢献することを目的とする。

脈管奇形（血管性及びリンパ管性）のうち、対象疾患が 静脈奇形、動静脈奇形、混合型脈管奇形（混合型血管奇形）、リンパ管奇形（リンパ管腫）、リンパ管腫症・ゴーハム病から、それぞれ 巨大静脈奇形（頸部口腔咽頭びまん性病変）、巨大動静脈奇形（頸部顔面又は四肢病変）、クリッペル・トレノネー・ウェーバー症候群、巨大リンパ管奇形（頸部顔面病変）、リンパ管腫症/ゴーハム病に変更となった。これらは指定難病に認定された。

診断基準、重症度分類は、乳幼児管巨大血管腫及び指定難病としては一部のリンパ管腫症・ゴーハム病以外は学会未承認であり、これらの承認を得ていく。

診療ガイドラインでは、佐々木班・三村班はISSVA分類を進展し血管腫、血管奇形・リンパ管奇形・混合型奇形の調査研究後、血管腫・血管奇形・リンパ管奇形診療ガイドライン策定・重症度分類・診断基準作成、疫学調査を行ってきた。三村班成果として、平成28年12月に改訂版完成し、日本形成外科学会・日本IVR学会、日本皮膚科学会・小児外科学会等の年度内に承認を受ける。

先天性リンパ管疾患には、同一異称や、混同病態の疾患があり、診断・治療も困難となっておりISSVA分類による脈管疾患のリンパ管奇形分類との整合性と小児慢性特定疾病と指定難病との整合性を図る必要もある。平成28年度までの藤野分担班ではリンパ管腫の全国調査が行われ、診断基準（案）、重症・難治性診断基準（案）が作成された。小関分担班ではリンパ管腫症の全国調査が行われた。リンパ管腫及びリンパ管腫症は異なる病態を示すものの病理学的には鑑別出来ず、確定診断が困難な状態であったが、先の調査研究により全国調査がなされそれぞれの診断基準（案）が作成されるに到っている。

今後関連各学会、患者団体の意見を統合して提言し、広く医学会・社会の認知を得ることを目的とする。本年度は、現行の小児慢性特定疾病と指定難病の取り扱う疾病の整理と移行期（トランジショナル）医療への提案を脈管奇形について助言する。

研究の実施経過：血管腫・血管奇形・リンパ管奇形診療ガイドライン 2017 の完成と普及・啓発のための研究班ホームページの充実、横断的班員（分担研究者および研究協力者）構成、小児慢性特定疾病に新規疾病群として、脈管系疾患群および脈管奇形（青色ゴムまり様母班症候群、巨大静脈奇形、巨大動静脈奇形、クリッペル・トレノネー・ウェーバー症候群、原発性リンパ浮腫、リンパ管腫、リンパ管腫症）の創設に向けて提言した。また指定難病（リンパ管腫症・ゴーハム病（指定難病告示番号 277）、巨大リンパ管奇形（頸部顔面病変（指定難病告示番号 278）、巨大静脈奇形（頸部航空咽頭びまん性病変）（指定難病告示番号 279）、巨大動静脈奇形（頸部顔面又は四肢病変）（指定難病告示番号 280）、クリッペル・トレノネー・ウェーバー症候群（指定難病告示番号 281）、乳幼児肝巨大血管腫（指定難病告示番号 295）については、診断基準、重症度分類、診療ガイドライン、レジストリ登録 等 疾患、項目毎作成し、患者会との交流（平成 29 年 7 月 14 日 第 14 回日本血管腫・血管奇形学会 シンポジウム）および一般市民向け公開講座（平成 30 年 3 月 3 日）などで普及・啓発実施している。小児慢性特定疾病についての啓発および医療補助申請案内ポスターを日本形成外科学会、日本 IVR 学会、日本血管腫・血管奇形学会の所属施設に配布した。

## A．研究目的

血管腫、血管奇形、リンパ管奇形、リンパ管腫症の普及啓発、診断基準の普及、重症度分類を周知し、診

療ガイドラインの周知や、関連学術団体との交流、普及啓発を行い、更に当該患者会や社会一般市民向けに本分野の疾病概念の周知と医療補助、診療体制に繋がるレジストリ構築へ協力することを目的とする。

## B. 研究方法

1. 診療ガイドラインの学会など専門科間での周知  
平成 29 年 3 月完成の血管腫・血管奇形。リンパ管奇形診療ガイドラインのパブリックコメント収集と学会での承認

2. 移行期（トランジショナル）医療としての小児慢性特定疾病への脈管奇形疾患群の策定提言

脈管奇形（血管奇形、リンパ管奇形）は平成 25 年三村班での全国調査でいずれの疾病も 10 歳台までの小児期に発症、治療開始となっており、現行の指定難病に繋がる疾患群の対応と早期の医療補助などの仕組みの提言を行政指導と助言のもと提言する

3. 普及啓発のための患者会との連携、市民公開講座開催

平成 29 年 7 月第 14 回日本血管腫・血管奇形学会 福島県 郡山市 での患者会参加型シンポジウム開催と平成 30 年 3 月 2 日福岡市での市民公開講座開催により患者会連携および社会啓発普及を計ろうとした。

### （倫理面への配慮）

福岡大学【医に関する倫理委員会】で審査、平成 29 年 11 月 1 日承認されている（整理番号 2016M096）

## C. 研究結果

1. 診療ガイドラインの周知 学会承認

平成 29 年 12 月までに、血管腫・血管奇形・リンパ管奇形診療ガイドラインの学会承認を日本形成外科学会、日本皮膚科学会、日本医放射線学会、日本小児科学会、日本 IVR 学会、日本病理学会、日本小児外科学会から得ており、ガイドラインに対するパブリックコメントも収集終了した。

2. 小児慢性特定疾病の拡充に伴い脈管系疾患群の創設への助言と指定難病との連動

脈管奇形（青色ゴムまり様母班症候群、巨大静脈奇形、巨大動脈奇形、クリッペル・トレノネー・ウェーバー症候群、原発性リンパ浮腫、リンパ管腫、リンパ管腫症）の創設となり、また指定難病（リンパ管腫症・ゴーハム病（指定難病告示番号 277）、巨大リンパ管奇形（頸部顔面病変（指定難病告示番号 278）、巨大静脈奇形（頸部航空咽頭びまん性病変）（指定難病告示番号 279）、巨大動脈奇形（頸部顔面又は四肢病変）（指定難病告示番号 280）、クリッペル・トレノネー・ウェーバー症候群（指定難病告示番号 281）は、診断基準、重症度分類。診療ガイドライン、レジストリ登録 等 疾患、項目毎に再検討した。小児慢性特定疾病は指定難病に比較して、部位限定が少なく、よ

り救済的な観点からの医療補助となった。

尚 本ポスターは日本形成外科学会認定施設、日本 IVR 学会認定施設、日本血管腫・血管奇形学会会員に承認のもと配布された。

御担当の先生・保護者の皆さまへ

小児慢性特定疾病医療費助成制度の対象となる疾病は平成30年4月1日から**756疾病**に拡大しています

脈管系疾患が新たに小児慢性特定疾病の対象となりました

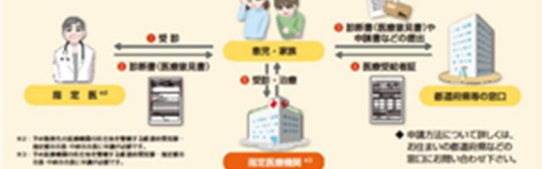### 脈管系疾患群

- 青色ゴムまり様母班症候群
- 巨大静脈奇形
- 巨大動脈奇形
- クリッペル・トレノネー・ウェーバー症候群
- 原発性リンパ浮腫
- リンパ管腫<sup>※1</sup>
- リンパ管腫症<sup>※2</sup>

○医療費助成の認定を受けると、医療費助成の他に、日常生活用具給付事業や小児慢性特定疾病児童等自立支援事業の対象となります。

### 申請の流れと必要書類

<小児慢性特定疾病医療費申請の流れ>



医療費助成の申請に必要な書類（1～5）	
1 診断書（医療費発生）	3 公的医療保険の被保険者証のコピー
2 申請書（小児慢性特定疾病医療費支給認定用）	4 市町村民税の課税状況の確認書類
	5 世帯全員の住民票の写し

詳しくは「小児慢性特定疾病情報センター」のホームページをご覧ください。  
<https://www.shouman.jp/>

作成：平成29年度 厚生労働科学研究費補助金（難治性疾患等政策研究事業（難治性疾患政策研究事業））「難治性血管腫・血管奇形・リンパ管腫・リンパ管腫症および関連疾患についての調査研究」班

3. 患者会との連携、市民公開講座

平成 29 年 7 月 14 日 - 15 日 福島県 郡山市での第 14 回日本血管腫・血管奇形学会内で シンポジウム「患者 first に向けての取り組み」が開催され、研究班との連携に取り組んだ。

第14回 日本血管腫血管奇形学会 2017年7月14日～15日 ホテル華の湯（磐梯熱海温泉、郡山市）

時刻	内容
17:00～18:30	シンポジウム「患者 first に向けての取り組み」 題目：患者 first ～小児慢性特定疾病～（田中シロリ、ラン（田中静香） 司会：田中シロリ、ラン（田中静香）
18:30～19:00	シンポジウム「患者 first に向けての取り組み」 SY-1 患者会の発展について 田中静香（田中静香、田中静香の事務所）
	SY-2 患者・家族のより良い連携を目指して 田中静香（田中静香の事務所）
	SY-3 患者 first ～患者会から見た視点～ 田中静香（田中静香の事務所）
	SY-4 医療に携わる専門職と患者の連携について 田中静香（田中静香の事務所）
	SY-5 患者会と医療機関との連携 田中静香（田中静香の事務所）

平成 30 年 3 月 3 日 福岡市にて、市民公開講座難治性血管腫・血管奇形・リンパ管腫・リンパ管腫症および関連疾患についての調査研究～血管腫・血管奇形・脈管奇形を正しく知っていただくために～を研究班代表、分担班員の講演と質疑応答で開催し、血管腫・血管奇形の患者会、混合型脈管奇形の会、血管奇形ネットワークの 3 団体の代表者の参加を含め 80 名超の聴衆と班会議の普及啓発の姿

平成29年度 厚生労働科学研究費補助金 難治性疾患等政策研究事業  
(難治性疾患政策研究事業)

市民公開講座

難治性血管腫・血管奇形・リンパ管腫・リンパ管腫症  
および関連疾患についての調査研究  
～血管腫・血管奇形・脈管奇形を正しく知って頂くために～

血管奇形、血管腫、脈管奇形とは

診療ガイドラインについて

難治性血管腫、血管奇形、脈管奇形の治療方法

新しい政策(小児慢性特定疾病、指定難病)について

厚生労働科学研究費 報告・討議  
難病二法の改正と今後の施策に繋ぐ難病研究について  
講師: 牧野公彦 (参議院議員)

JR博多シティ会議室9階

福岡大学医学部 形成外科・創傷再生学講座  
TEL:092-866-8290  
〒814-0100 福岡市博多区七尾1-1-1 osenrakita@gmail.com 先着80名様 受講料無料

勢を共有した。

## D. 考察

診療ガイドラインの作成と普及により、疾患概要がつかみにくく、横断的専門分野にわたる脈管奇形(血管奇形、リンパ管奇形、リンパ管腫症、混合型)の基礎的教育、普及啓発の基盤は整いつつあるが、未だに診療体制としては、地域偏在や、情報の偏重などがあるため、難病医療支援ネットワークへの積極的参加の必要がある。また、臨床属性データを含む情報統合基盤(難病プラットフォーム)への参加により、難病のナショナルデータベース構築に発展知る可能性があるため、特に当研究班担当の脈管奇形疾患の中で重症度の高いものから、低いものまでの網羅的な情報基盤としても期待が持てる。

小児慢性特定疾病から指定難病への継ぎ目のない医療補助体制が整ったので、今後は主に治療側の各種専門家へ積極的に精度の普及と啓発を進めていく必要がある。本年度は日本形成外科学会、日本IVR学会、日本血管腫・血管奇形学会にポスター配布して周知を計った。

市民公開講座は継続的に行うと、患者さんおよび社会で問題となっている事項が明確化するため、本年度以降も継続予定である。

## E. 結論

脈管奇形(血管奇形、リンパ管奇形、混合型 など)の診療ガイドラインの普及啓発と、診療体制の整備への提言、移行期医療を含めた小児期、早期からの治療体制の確立など今後の課題となるが、患者会、社会での問題点を研究班での検討提案事項としていく事も重要と思われた。研究班ホームページは情報発信とともに、双方向の媒体プラットフォームとして進化させていく予定である。

## F. 健康危険情報

該当なし

## G. 研究発表

### 1. 論文発表

- Hayashida K, Yoshida S, Yoshimoto H, Fujioka M, Saijo H, Migita K, Kumaya M, Akita S. Adipose-derive stem cells and vascularized lymph node transfers sucessfully treat mouse hindlimb seceondary lymphedema by early reconnection of the lymphatic system and lymphangiogenesis. *Plast Reconstr Sur.* 139:639-651, March 2017
- Akita S, Hayashida K, Yoshimoto H, Fujioka M, Senju C, Morooka S, Nishimura G, Mukae N, Kobayashi K, Anraku K, Murakami R, Hirano A, Oishi M, Ikenoya S, Amano N, Nakagawa H; Nagasaki University plastic surgeons group. Novel Application of Cultured Epithelial Autografts (CEA) with Expanded Mesh Skin Grafting Over an Artificial Dermis or Dermal Wound Bed Preparation. *Int J Mol Sci.* 2017 Dec 25;19(1). pii: E57. doi: 10.3390/ijms19010057.
- Doi R, Tsuchiya T, Mitsutake N, Nishimura S, Matsuu-Matsuyama M, Nakazawa Y, Ogi T, Akita S, Yukawa H, Baba Y, Yamasaki N, Matsumoto K, Miyazaki T, Kamohara R, Hatachi G, Sengyoku H, Watanabe H, Obata T, Niklason LE, Nagayasu T. Transplantation of bioengineered rat lungs recellularized with endothelial and adipose-derived stromal cells. *Sci Rep.* 2017 Aug 16;7(1):8447. doi: 10.1038/s41598-017-09115-2.
- Akita S. Adipose-Derived Stem Cells and Vascularized Lymph Node Transfers Successfully Treat Mouse Hindlimb Secondary Lymphedema by Early Reconnection of the Lymphatic System and Lymphangiogenesis. *Plast Reconstr Surg.* 2017 Jul 15. doi: 10.1097/PRS.0000000000003795
- Jimi S, Miyazaki M, Takata T, Ohjimi H, Akita S, Hara S. Increased drug resistance of meticillin-resistant *Staphylococcus aureus* biofilms formed on a mouse dermal chip model. *J Med Microbiol.* 2017 Apr;66(4):542-550. doi: 10.1099/jmm.0.000461.
- Akita S, Hayashida K, Takaki S, Kawakami Y, Oyama T, Ohjimi H. The neck burn scar contracture: a concept of effective treatment. *Burns Trauma.* 2017 Jul 13;5:22. doi: 10.1186/s41038-017-0086-8.
- Hayashida K, Fujioka M, Morooka S, Saijo H, Akita S. Surgical treatment algorithm for post-burn contractures. *Burns Trauma.* 2017 Mar 14;5:9. doi: 10.1186/s41038-017-0074-z. eCollection 2017
- 秋田定伯(分担)創傷治癒、TEXT 形成外科, 南山堂, pp.30-39, 2017年 3月
- 秋田定伯(分担)創傷の定義ならびに急性創傷と慢性創傷の違い, 南江堂, pp.2-8, 2017年
- Saijo H, Kilpadi DV, Akita, S. Evaluation of

the use of recombinant human basic fibroblast growth factor in combination with negative pressure wound therapy with instillation and dwell time in porcine full-thickness wound model. *Wound Repair Regen*, 2017 Nov;25(6):972-975. doi: 10.1111/wrr.12609. Epub 2018 Feb 8.

11. Wang JY, Ighani A, Ayala AP, Akita S, Lara-Corrales I, Alavi A. Medical, Surgical, and Wound Care Management of Ulcerated Infantile Hemangiomas: A Systematic Review. *J Cutan Med Surg*. 2018 Apr 1;1203475418770570. doi: 10.1177/1203475418770570

## 2. 学会発表

1. Akita S. Novel application of Cultured Epithelia Autografts (CEA) with expanded mesh skin grafting over artificial dermis wound bed preparation. Asian Pacific Burn Conference, Invited Lecture, Taipei, Taiwan. 4/1-4/3, 2017
2. Kenji Hayashida, Shuhei Yoshida, Hiroshi Yoshimoto, Kiyoshi Migita, Masaki Fujioka, Hiroto Saijo, Misato Kumaya, Sadanori Akita. Adipose-derived Stem Cells and Vascularized Lymph Node Transfer Successfully Treat Mouse Hindlimb Secondary Lymphedema by Early Reconnections of Lymphatic Systems and Lymphangiogenesis. Wound Healing Society meeting, Oral Presentation, San Diego, California, USA. 4/5-4/9, 2017
3. 秋田定伯、林田健志、大慈弥裕之、高木誠司、大山拓人、川上善久、淵上淳太、森田 愛. 種々の血管奇形における「良い」「悪い」部分切除の条件. 第60回日形会総会、シンポジウム講演、大阪 4/12-4/14, 2017
4. 秋田定伯. 乳児血管腫と血管奇形について. 福大小児科 Clinical Conference、福大病院. 4/17, 2017
5. 秋田定伯. 【キズを早く、きれいに、手頃に なおす】【慢性創傷における無添加石けんの有用性】. シャボン玉石けん 第15回感染症センター講演、小倉. 4/28, 2017
6. Akita S. How to get along with Radiation, Who brings about benefit and disaster in wound healing. Thailand burn and wound meeting, Invited lecture, Bangkok, Thailand. 4/30-5/2, 2017
7. Akita S. Successful Treatment by Adipose-Derived Stem Cells in Secondary Lymphedema and Radiation Wounds. Vietnam Wound Meeting, Invited Lecture, Ho Chi Minh City, Vietnam. 5/19-5/21, 2017
8. 秋田定伯. 「下肢末梢動脈疾患重症化予防から1年-地域連携の重要性-」遠隔医療への行政の取り組み. 第9回日本下肢救済足病学会、パネルディスカ

ッション、福岡国際会議場. 5/25-5/27, 2017

9. 大山拓人、森田愛、淵上淳太、川上善久、高木誠司、大慈弥裕之、秋田定伯. 下肢救済・足病と再生医療 ヒト羊膜同種移植片(EpiFlx, AmnioFlx)を用いた下肢再生治療第9回日本下肢救済足病学会、シンポジウム、福岡国際会議場. 5/25-5/27, 2017
10. Akita S. Successful Treatment by Adipose-Derived Stem Cells in Secondary Lymphedema by lymphangiogenesis and lymphatic re-connection. The third international symposium on vascular tissue engineering, Oral Presentation., Columbus, Ohio, USA. 6/4-6/7, 2017
11. Akita S. How to get along with Radiation, Who brings about benefit and disaster in wound healing. Rutgers University, Medical Rounds, Newark, New Jersey, USA. 6/8-6/10, 2017
12. 秋田定伯、熊川みどり. 輸血液の需要と献血教育に関する研究 厚生労働科学研究費 献血推進 白阪班第1回班会議、発表、東京. 6/14, 2017
13. 大山拓人、森田愛、淵上淳太、川上善久、高木誠司、大慈弥裕之、秋田定伯. ヒト羊膜同種移植片を用いた糖尿病足潰瘍における創治癒効果の研究 第9回日本創傷外科学会 岐阜. 7/6-7/7, 2017
14. 入江 陽香、波多江 顕子、森田 愛、淵上 淳太、大山 拓人、川上 善久、高木 誠司、大慈弥 裕之、秋田 定伯. 薬事承認された プロラノール (ヘマンジオプロラノール (ヘマンジオ®シロップ)でのシロップ)でのシロップ)での乳児血管腫の治療経験. 第14回日本血管腫血管奇形学会、発表、福島. 7/13-7/15, 2017
15. 木村悠里、大慈弥裕之、高木誠司、大山拓人、川上善久、淵上淳太、森田愛、秋田定. 踵骨AVMおよび足関節LVM合併例の治療経験. 第14回日本血管腫血管奇形学会、発表、福島. 7/13-7/15, 2017
16. Akita S. How to manage and effectively treat pediatric burn wounds ISPeW, International Society of Pediatric Wounds, 5th meeting, Lecture, London, UK. 7/16-7/20, 2017
17. 秋田定伯、森田隼人. 壊死組織を伴う組織の血行再建術後、または感染を伴う創における創傷管理、洗浄を含む治癒促進法の検討. 厚労科学研究費 糖尿病性足病変 大浦班第1回班会議、東京. 7/30, 2017
18. 大山拓人、高木誠司、大慈弥裕之、秋田定伯. 当科において認知症のある足病患者の経緯 第1回JTCCシンポジウム『遠隔医療 診療報酬提言』発表、東京. 8/24
19. 秋田定伯. 乳児血管腫の ブロッカー内服治療の適応と難治性血管奇形の診断と治療最前線 乳児血管腫カンファランス、基調講演、福岡. 8/31, 2017
20. 秋田定伯. 難治”乳児血管腫・血管奇形の診断と治療. 大分 乳児血管腫 血管奇形研究会、講演、大分市. 9/5, 2017
21. Akita S. How to deal with radiation in wound healing. Beijing Diabetic Foot Wound Meeting,



Invited Lecture, Beijing, China. 9/8-9/10, 2017

22. Akita S. Logical treatment to lymphedema-related wounds. Malaysian Wound Care meeting, Keynote Lecture, Kuala Lumpur, Malaysia. 9/28-10/1, 2017

23. Akita S. Holistic approach to the diabetic ischemia-neuropathic wounds. Malaysian Wound Care meeting, Invited Lecture, Kuala Lumpur, Malaysia. 9/28-10/1, 2017

24. Akita S. How to make friends with radiation. Chinese Trauma meeting Invited Lecture, Hangzhou, China. 10/12-10/14, 2017

25. Akita S. How to make deal with radiation. Medical Rounds, lecture, Daegu Catholic University, Daegu, Korea. 10/15-10/17, 2017

26. Akita S. Limb Ischemia and Novel Therapy. Shanghai wound and scar meeting, Plenary Lecture Shanghai, China. 11/2-11/5, 2017

27. Saijo H, Akita S. Combined treatment with NPWTi-d and rh-bFGF accelerates granulation tissue formation and vascularization in porcine full-thickness wound model. Shanghai wound and scar meeting, Oral Presentation, Shanghai, China. 11/2-11/5, 2017

28. 大山拓人、森田愛、淵上淳太、川上善久、高木誠司、大慈弥裕之、秋田定伯. 糖尿病性難治性潰瘍における創傷治癒効果の研究-ヒト羊膜同種移植片 (EpiFix) の使用経験- 第 47 回日本創傷治癒学会/第 12 回癒痕ケロイド学会、シンポジウム、京都. 11/26-11/28, 2017

29. 秋田定伯、熊川みどり. 輸血液の需要と献血教育に関する研究. 厚生労働科学研究費 献血推進

白阪班第 1 回班会議、発表、東京. 2/2, 2018

30. 秋田定伯. 難治性血管腫・血管奇形・リンパ管腫・リンパ管腫症および関連疾患についての調査研究～血管腫・血管奇形・脈管奇形を正しく知って頂くために～ 新しい政策(小児慢性特定疾病、指定難病)について 厚生科学研究費 難治性血管腫・血管奇形 秋田班 市民公開講座、福岡. 3/3, 2018

#### H . 知的財産権の出願・取得状況 (予定を含む)

該当なし

## 資料集

### 資料1 リンパ管腫症・ゴーム病 (指定難病告知番号 277)

- A 診断基準
- B 重症度分類
- C 診療ガイドライン
- D その他(レジストリ、患者会との交流記録)

### 資料2 巨大リンパ管奇形(頸部顔面病変)(指定難病告知番号 278)

- A 診断基準
- B 重症度分類
- C 診療ガイドライン
- D その他

### 資料3 巨大静脈奇形(頸部口腔咽頭びまん性病変)(指定難病告知番号 279)

- A 診断基準
- B 重症度分類
- C 診療ガイドライン
- D その他

### 資料4 巨大動静脈奇形(頸部顔面又は四肢病変)(指定難病告知番号 280)

- A 診断基準
- B 重症度分類
- C 診療ガイドライン
- D その他

### 資料5 クリッペル・トレノネー・ウェーバー症候群(指定難病告知番号 281)

- A 診断基準
- B 重症度分類
- C 診療ガイドライン
- D その他

### 資料6 乳幼児肝巨大血管腫(指定難病告知番号 295)

- A 診断基準

- B 重症度分類
- C 診療ガイドライン
- D その他

#### **資料7 青色ゴムまり様母斑症候群**

- A 診断基準
- B 重症度分類
- C 診療ガイドライン
- D その他

#### **資料8 原発性リンパ浮腫**

- A 診断基準
- B 重症度分類
- C 診療ガイドライン
- D その他

#### **資料 9 小児慢性特定疾病医療費助成制度案内ポスター**

#### **資料10 市民公開講座案内ポスター**

## 資料1 - A リンパ管腫症・ゴーハム病 診断基準

<リンパ管腫症・ゴーハム病診断基準>

リンパ管腫症・ゴーハム病の診断は、(I)脈管奇形診断基準に加えて、後述する(II)細分類診断基準を追加して行う。鑑別疾患は除外する。

(I)脈管奇形(血管奇形及びリンパ管奇形)診断基準

軟部・体表などの血管あるいはリンパ管の異常な拡張・吻合・集簇など、構造の異常から成る病変で、理学的所見、画像診断あるいは病理組織にてこれを認めるもの。

本疾患には静脈奇形(海綿状血管腫)、動静脈奇形、リンパ管奇形(リンパ管腫)、リンパ管腫症・ゴーハム病、毛細血管奇形(単純性血管腫・ポートワイン母斑)及び混合型脈管奇形(混合型血管奇形)が含まれる。

鑑別診断

1. 血管あるいはリンパ管を構成する細胞等に腫瘍性の増殖がある疾患

例) 乳児血管腫(イチゴ状血管腫)、血管肉腫など

2. 明らかな後天性病変

例) 静脈瘤、リンパ浮腫、外傷性・医原性動静脈瘻、動脈瘤など

(II)細分類リンパ管腫症/ゴーハム病診断基準

下記(1)のa)~c)のうち一つ以上の主要所見を満たし、(2)の病理所見を認めた場合に診断とする。病理検査が困難な症例は、a)~c)のうち一つ以上の主要所見を満たし、臨床的に除外疾患を全て否定できる場合に限り、診断可能とする。

(1)主要所見

a)骨皮質もしくは髄質が局在性もしくは散在性に溶解(全身骨に起こりうる)。

b)肺、縦隔、心臓など胸腔内臓器にびまん性にリンパ管腫様病変、又はリンパ液貯留。

c)肝臓、脾臓など腹腔内臓器にびまん性にリンパ管腫様病変、又は腹腔内にリンパ液貯留。

(2)病理学的所見

組織学的には、リンパ管内皮によって裏打ちされた不規則に拡張したリンパ管組織よりなり、一部に紡錘形細胞の集簇を認めることがある。腫瘍性の増殖は認めない。

特記事項

・除外疾患:リンパ脈管筋腫症などの他のリンパ管疾患や悪性新生物による溶骨性疾患、遺伝性先端骨溶解症、特発性多中心性溶骨性腎症、遺伝性溶骨症候群などの先天性骨溶解疾患(皮膚、皮下軟部組織、脾臓単独のリンパ管腫症は、医療費助成の対象としない。 )。

・リンパ管奇形(リンパ管腫)が明らかに多発もしくは浸潤拡大傾向を示す場合には、リンパ管腫症と診断する。

## 資料1 - B リンパ管腫症・ゴーハム病 重症度分類

<重症度分類>



## リンパ管腫症・ゴーハム病の重症度分類

modified Rankin Scale (mRS)、食事・栄養、呼吸のそれぞれの評価スケールを用いて、いずれかが3以上を対象とする。日本版modified Rankin Scale (mRS) 判定基準書

modified Rankin Scale

参考にすべき点

0	まったく症候がない	自覚症状及び他覚徴候がとにもない状態である
1	症候はあっても明らかな障害はない: 日常の勤めや活動は行える	自覚症状及び他覚徴候はあるが、発症以前から行っていた仕事や活動に制限はない状態である
2	軽度の障害: 発症以前の活動が全て行えるわけではないが、自分の身の回りのことは介助なしに行える	発症以前から行っていた仕事や活動に制限はあるが、日常生活は自立している状態である
3	中等度の障害: 何らかの介助を必要とするが、歩行は介助なしに行える	買い物や公共交通機関を利用した外出などには介助を必要とするが、通常歩行、食事、身だしなみの維持、トイレなどには介助を必要としない状態である
4	中等度から重度の障害: 歩行や身体的要求には介助が必要である	通常歩行、食事、身だしなみの維持、トイレなどには介助を必要とするが、持続的な介護は必要としない状態である
5	重度の障害: 寝たきり、失禁状態、常に介護と見守りを必要とする	常に誰かの介助を必要とする状態である
6	死亡	

## 日本脳卒中学会版

### 食事・栄養 (N)

0. 症候なし。

1. 時にむせる、食事動作がぎこちないなどの症候があるが、社会生活・日常生活に支障ない。
2. 食物形態の工夫や、食事時の道具の工夫を必要とする。
3. 食事・栄養摂取に何らかの介助を要する。
4. 補助的な非経口的栄養摂取（経管栄養、中心静脈栄養など）を必要とする。
5. 全面的に非経口的栄養摂取に依存している。

### 呼吸 (R)

0. 症候なし。

1. 肺活量の低下などの所見はあるが、社会生活・日常生活に支障ない。
2. 呼吸障害のために軽度の息切れなどの症状がある。
3. 呼吸症状が睡眠の妨げになる、あるいは着替えなどの日常生活動作で息切れが生じる。
4. 喀痰の吸引あるいは間欠的な換気補助装置使用が必要。
5. 気管切開あるいは継続的な換気補助装置使用が必要。

## 資料1 - C リンパ管腫症・ゴーハム病 診療ガイドライン

関連CQのみを下記に記す。総説、作成方法、チーム構成は website 参照 <http://www.marianna-u.ac.jp/va/files/vascular%20anomalies%20practice%20guideline%202017.pdf#view=FitV>

CQ 2 7 .( 田口班 T3) 難治性乳び腹水に対して有効な治療は何か？

CQ 3 2 .( 臼井班 U4) 新生児期の乳び胸水に対して積極的な外科的介入は有効か？

CQ 3 3 .( 臼井班 U5) 難治性の乳び胸水や心嚢液貯留, 呼吸障害を呈するリンパ管腫症やゴーラム病に対して有効な治療法は何か？

## CQ 2 7 : 難治性乳び腹水に対して有効な治療は何か？

### 推奨文：

絶食、高カロリー輸液、MCT ( Medium Chain Triglyceride ) などの保存的治療を行い、効果がない場合には内科的治療、硬化療法、外科的治療なども考慮される。

推奨の強さ                      2 ( 弱い): 行うことを弱く推奨する。

エビデンス                      D ( 非常に弱い)

### 解説

#### 【推奨作成の経過】

難治性の乳び腹水は、腹水からの大量のタンパク質やリンパ球喪失、血中脂肪濃度の低下、腹部膨満による腹痛、不快感、呼吸困難を来し、患者の QOL を著しく低下させる。腹水の原因は多岐にわたり、明らかになることもあるが、不明の場合も多い。治療にあたっては、腹部膨満を避けるために持続ドレナージもしくは定期的な穿刺排液を必要とする場合があり、しばしば難渋する。治療法とその効果、デメリットを把握してよりよい判断をすることは臨床医にとって非常に大きな課題であり、乳び腹水の長期にわたる問題についても情報を集め、これをまとめたガイドラインが存在することは有益であると考えられる。そのため「難治性乳び腹水に対して有効な治療は何か？」という CQ を挙げ、現時点での知見をまとめた。

#### < 文献検索とスクリーニング >

検索の結果、邦文 161 篇、欧文 728 篇 ( Pubmed 564 篇、Cochrane 164 篇 ) の文献が一次スクリーニングの対象となった。このうち邦文 15 篇、欧文 12 篇が本 CQ に対する二次スクリーニングの対象文献となった。その中に Systematic review、Randomized controlled study などのエビデンスレベルの高いものはなく、症例集積が多施設 1 篇、単施設 2 篇、あとは症例報告であった。結果として、本 CQ の検討においては、エビデンスには乏しいが、推奨案作成に有用と判断された文献 27 篇の結果、考察を統合した。

#### < 観察研究 ( 症例集積 ) の評価 >

乳び腹水の原因としては、先天性<sup>1-16)</sup>、特発性<sup>2)</sup>、開腹術後<sup>17-20)</sup>、蛋白漏出性腸症<sup>19)</sup>、リンパ管奇形<sup>21, 22)</sup>、リンパ管拡張症<sup>23, 24)</sup>、リンパ管腫症<sup>25, 26)</sup>、Lymphatic dysplasia<sup>27)</sup>、が報告されていた。原因別に治療法を検討している論文は認めなかった。

治療法をカテゴリーに分けると保存的治療（絶食、高カロリー輸液、Medium Chain Triglyceride [以下 MCT]）、内科的治療、硬化療法、外科的治療が行われていた。

## 検討結果

以下では、治療法別に述べる。

### 保存的治療

絶食で腹水量が変化するかどうかまず第一に確認すべきである。

高カロリー輸液は絶食と共に用いられていることが多く、高カロリー輸液の影響で腹水が増量したとの報告は今回の文献検索の範囲では認めなかったため、絶食時の栄養サポートとして併用することが望まれる。Bellini C による多施設の症例集積では、高カロリー輸液・完全静脈栄養を 15 例に施行しており副作用は認めなかったと報告している<sup>1)</sup>。

MCT に関しては、治療前・治療中・治療後いずれの時期でも使用されている<sup>1, 2, 4-9, 11, 13-15, 17, 19, 20, 22-26)</sup>。Bellini C による多施設の症例集積では MCT を 14 例に施行しており副作用は認めなかったと報告している<sup>1)</sup>。

### 内科的治療

乳び腹水に対する薬物療法としてはオクトレオチド（持続性ソマトスタチンアナログ製剤）が主に用いられており、他の薬物療法の有効性を述べた論文は今回の文献検索の範囲では認めなかった。

Bellini C による多施設の症例集積では、オクトレオチドを 8 日～38 日の間、乳び腹水症例 16 例のうち 6 例に使用し、全例に乳び腹水の減少を認めたと報告している<sup>1)</sup>。Huang Q による単施設の症例集積では、高カロリー輸液とオクトレオチドで治療した乳び腹水 4 例中 2 例が 10 日以内に腹水の減少を認めたと報告している<sup>18)</sup>。一方、3 週間投与するが効果を認めなかった報告もある<sup>4)</sup>。オクトレオチドの投与用量については、 $1 \mu\text{g}/\text{kg}/\text{h}$ <sup>1)</sup>、 $3 \mu\text{g}/\text{kg}/\text{h}$ <sup>6)</sup>、 $0.5/\text{kg}/\text{h}/\text{h}$  で開始し  $1 \mu\text{g}/\text{kg}/\text{h}$  ずつ  $10 \mu\text{g}/\text{kg}/\text{h}$  まで増量<sup>3)</sup>、 $0.5\sim 2.0 \mu\text{g}/\text{kg}/\text{hr}$  持続静脈注射<sup>7)</sup>、 $2.5 \mu\text{g}/\text{kg}$  皮下注を 2 回/日で開始し、2 日毎に  $8 \mu\text{g}/\text{kg}$  を 2 回/日まで増量<sup>4)</sup> という方法が報告されていた。開始時期については、保存的治療 2 週間で乳び腹水が改善しないため投与開始<sup>4, 8)</sup>、保存的治療で乳び腹水が軽快後に再増悪したため投与開始<sup>7)</sup>との報告を認めた。オクトレオチド投与による副作用は、今回の文献検索の範囲では認めなかった。これらより、オクトレオチドによる乳び腹水の奏効を診た control study は、今回の文献検索の範囲では認めず、効果に関するエビデンスレベルは低い、乳び腹水が減少したと

という症例集積や多くの症例報告が存在する事から、保存的治療が奏功しない乳び腹水はオクトレオチドによる内科的治療を検討しても良いと考える。

### 硬化療法

硬化療法は5篇の症例報告で6例に行われていた<sup>13, 21, 23, 25, 26</sup>)。硬化剤は、6例中5例はOK-432で、1例<sup>23)</sup>のみBeta-Isadona-solutionであった。OK-432を病変に局注したものが4例<sup>21, 25, 26</sup>)、腹腔内投与が1例<sup>26)</sup>、ドレーン経由での投与が2例<sup>21, 26)</sup>あった。硬化療法に関しては、今回の文献検索の範囲では症例報告数も少ないため、その有用性を示すには今後の症例集積が必要と考える。

### 腹腔ドレナージ、腹腔穿刺、外科的治療

腹腔ドレナージや腹腔穿刺は、腹部膨満での臓器圧迫症状(コンパートメント症候群や呼吸不全)を来しているときや来す可能性があるとき、あるいは術後でドレーンが挿入されている時に行われているが、それ自体で乳び腹水が改善することはなく、ドレナージで喪失した腹水を補充するための輸液・血液製剤・輸血等が必要である<sup>1, 4-7, 11-14, 17, 19-21, 23, 25, 26</sup>)。

外科的治療は、保存的治療や内科的治療の後に施行されている報告が多い。Zeidan Sによる単施設の症例集積では、平均25.3日の保存的加療で改善を認めず外科的治療を施行したと報告している<sup>17)</sup>。他には1~3ヶ月の保存的加療後<sup>2, 3)</sup>、先天性乳び腹水症例で生後1ヶ月から4ヶ月後<sup>4, 8, 24)</sup>に外科的治療が施行されていた。乳び腹水の漏出部位を同定できない事もあるため<sup>4)</sup>、乳び腹水漏出部位の同定のために親油性染料(Sudan black, Sudan III)を術前経口投与し漏出部位を同定する試みが行われている<sup>2, 3, 10, 17)</sup>。漏出部位を同定できたものは結紮、縫合、クリップ、焼灼を行っている<sup>2, 8, 10, 17, 24)</sup>。乳び腹水漏出部位や周囲の後腹膜に、フィブリン糊を塗布・散布<sup>3, 5, 17, 24)</sup>する、あるいは酸化セルロース・可吸収性局所止血剤を貼付<sup>5, 17)</sup>する事で漏出を止める手技の有用性が報告されている他、腹腔 静脈シャント<sup>23, 27)</sup>や胎児症例での腹腔 羊水腔シャント<sup>12)</sup>の報告もある。

これらよりcontrol studyは今回の文献検索の範囲では認めなかったため、エビデンスレベルは低いですが、症例集積や症例報告から外科的治療は約1ヶ月程度以上の保存的治療・内科的治療に非奏効の乳び腹水に施行されているため、保存的治療・内科的治療に非奏効の乳び腹水には外科的治療を考慮してよいと考える。親油性染料を用いた漏出部位の同定、フィブリン糊や酸化セルロース・可吸収性局所止血剤の使用といった手技により外科的治療の奏効率を高めるための工夫が行われているが、症例集積と症例報告のみで、その有用性を検討した報告は今回の文献検索の範囲では認めなかった。

### 制限事項

難治性の乳び腹水に関する定義に関して病悩期間や治療反応性などを基に定めている文献はなかった。そのため乳び腹水の治療に関する文献それぞれにおいて病悩期間や治療反応性など臨床的に難治と考えられる事項を抽出しまとめることとした。また乳び腹水の原因が多岐にわたるため、治療効果は原因によっても異なるものと予測されるが、検索範囲においては原因により治療法を検討している論文はなかった。したがって、今回の検討においては原因には関係なく治療法やその効果について述べるにとどまった。

#### <まとめ>

「難治性乳び腹水に対して有効な治療は何か？」というCQを考察するにあたり、原因が多岐にわたり、それぞれの原因に対する治療もおこなわれているために、一括して治療法を述べることは困難であった。そのため、治療法を保存的治療（絶食、高カロリー輸液、MCT）、内科的治療（オクトレオチド）、硬化療法、腹腔ドレナージ、腹腔穿刺、外科治療などの項目にわけ、それぞれの効果について検討した。

難治性乳び腹水に対して有効な治療は、原因に依存する可能性がある点、また報告された治療法における効果に関するエビデンスは低いという点をふまえた上で以下の様にまとめられる。副作用が少ないという点から保存的治療としての絶食、高カロリー輸液、MCTはまず行うべき治療である。保存的治療により効果が不十分な症例については症例集積や多くの症例報告が存在する事からオクトレオチドを用いた内科的治療を考慮してよい。硬化療法については報告数が少ないため、その有用性を示すには今後の症例集積が必要である。腹腔ドレナージ、腹腔穿刺、外科治療などについては約1ヶ月程度以上の保存的治療・内科的治療に非奏効の乳び腹水に対しては考慮してよい。

そのため、「絶食、高カロリー輸液、MCTなどの保存的治療を行い、効果がない場合には内科的治療、硬化療法、外科的治療なども考慮される。」を推奨案とした。しかし、本CQの検討には今後RCTなどエビデンスレベルの高いデザインでの検証が必要と思われる。

#### 文献検索式

検索DB：医中誌 Web

検索日：2015年2月24日

検索式1：

(乳び腹水/TH or 乳び腹/TA or 乳糜腹/TA) and (治療/TH or SH=治療の利用,治療,薬物療法,外科的療法,食事療法,放射線療法) and DT=1980:2014 and LA=日本語,英語 and PT=会議録除く and CK=ヒト

検索式2：

(骨溶解-本態性/TH or ゴーハム/TA or Gorham/TA or リンパ管腫/TH or リンパ管腫/TA or リンパ管奇形/TA or (リンパ管形成/TH and リンパ系異常/TH) or リンパ管症/AL or "lymphatic malformation"/TA) and (乳び腹/AL or 乳糜腹/TA or 腹水/AL) and (治療/TH or SH=治療の利用,治療,薬物療法,外科的療法,食事療法,放射線療法) and DT=1980:2014 and LA=日本語,英語 and PT=会議録除く and CK=ヒト

検索DB：PubMed

検索日：2015年2月24日

検索式1：

("chylous ascites"[TW] OR chyloperitoneum[TIAB] OR "chylous peritonitis"[TIAB] OR "chyliform ascites"[TIAB]) AND ("therapy"[SH] OR "therapeutic use"[SH] OR "Treatment Outcome"[MH]) AND "Humans"[MH] AND "1980"[PDAT] : "2014"[PDAT] AND (English[LA] OR Japanese[LA])

検索式 2 :

(lymphangioma[TW] OR "lymphatic malformations"[TIAB] OR "Lymphatic Vessels/abnormalities"[MH] OR "Osteolysis, Essential"[MH] OR gorham[TIAB]) AND ("chylous ascites"[TW] OR chyloperitoneum[TIAB] OR "chylous peritonitis"[TIAB] OR "chyliform ascites"[TIAB] OR "ascitic fluid"[TW]) AND "Humans"[MH] AND "1980"[PDAT] : "2014"[PDAT] AND (English[LA] OR Japanese[LA])

検索 DB : Cochrane Library

検索日 : 2015 年 2 月 24 日

検索式 :

#1 "ascitic fluid":ti,ab,kw or "chylous ascites":ti,ab,kw or "chyloperitoneum":ti,ab,kw or "chylous peritonitis":ti,ab,kw (Word variations have been searched)

#2 "lymphangioma":ti,ab,kw or "lymphatic malformations":ti,ab,kw or "osteolysis":ti,ab,kw or "gorham":ti,ab,kw or "lymphatic vessel" (Word variations have been searched)

#3 #1 and #2 Publication Year from 1980 to 2014, in Cochrane Reviews (Reviews and Protocols) and Trials (Word variations have been searched)

#4 #1 Publication Year from 1980 to 2014, in Cochrane Reviews (Reviews and Protocols) and Trials (Word variations have been searched)

### 文献

- 1) Bellini C, Ergaz Z, Radicioni M, Forner-Cordero I, Witte M, Perotti G, et al. Congenital fetal and neonatal visceral chylous effusions: neonatal chylothorax and chylous ascites revisited. A multicenter retrospective study. *Lymphology*. 2012;45:91-102.
- 2) 松尾 吉庸, 岡田 正. 乳糜胸・腹水及び関連疾患の病態と治療の工夫 乳糜胸・腹水における Sudan Black の有用性. *小児外科*. 2001;33:186-90.
- 3) Spagnol L, Conforti A, Valfre L, Morini F, Bagolan P. Preoperative administration of Sudan III and successful treatment of persistent chylous ascites in a neonate. *J Pediatr Surg*. 2011;46(5):994-997.
- 4) 城 一也, 監物 久夫, 毛利 健, 五藤 周, 大川 治夫. 乳糜胸・腹水及び関連疾患の病態と治療の工夫 特発性乳糜腹水. *小児外科*. 2001;33(2):134-140.
- 5) Moreira Dde A, Santos MM, Tannuri AC, Tannuri U. Congenital chylous ascites: a report of a case treated with hemostatic cellulose and fibrin glue. *J Pediatr Surg*. 2013;48(2):e17-19.
- 6) Olivieri C, Nanni L, Masini L, Pintus C. Successful management of congenital chylous ascites with early octreotide and total parenteral nutrition in a newborn. *BMJ Case Rep*. 2012.
- 7) Huang Y, Zhuang S, Li Y, Liu M, Chen H, Du M. Successful management of congenital chylous ascites in a premature infant using somatostatin analogue. *Indian journal of pediatrics*. 2011;78(3):345-347.
- 8) Melo-Filho A A, Souza I J, Leite C A, Leite R D, Colares J H, Correia J M. Refractory congenital chylous ascites. *Indian J pediatr*. 2010;77(11):1335-1337.
- 9) Karagol B S, Zenciroglu A, Gokce S, Kundak A A, Ipek M S. Therapeutic management of neonatal chylous ascites: report of a case and review of the literature. *Acta Paediatr*. 2010;99(9):1307-1310.
- 10) Kuroiwa M, Toki F, Suzuki M, Suzuki N. Successful laparoscopic ligation of the lymphatic trunk for refractory chylous ascites. *J Pediatr Surg*. 2007;42(5):e15-18.
- 11) Antao B, Croaker D, Squire R. Successful management of congenital chyloperitoneum with fibrin glue. *J Pediatr Surg*. 2003;38(11):e7-8.
- 12) 中川 潤子, 中林 稔, 菊地 真紀子, 佐藤 千歳, 木戸 道子, 笠井 靖代, et al. 胎内治療により改善をみた胎児乳び腹水症の 1 例. *日本産科婦人科学会東京地方部会会誌*. 2002;51(4):399-403.
- 13) 脇坂 宗親, 北川 博昭, 佐藤 百合子, 中田 幸之介. 乳糜胸・腹水及び関連疾患の病態と治療の工夫 開腹術・OK-432 注入で治癒した先天性乳糜腹水. *小児外科*. 2001;33(2):196-200.
- 14) 佐藤 英章, 岡松 孝男, 八塚 正四, 五味 明, 鈴木 淳一, 鈴木 孝明, et al. 乳糜胸・腹水及び関連疾患の病態と治療の工夫 単開腹により治癒した乳糜腹水. *小児外科*. 2001;33(2):191-195.



- 15) 高橋 篤, 鈴木 則夫, 桑野 博行. 乳糜胸・腹水及び関連疾患の病態と治療の工夫 新生児乳糜腹水. 小児外科. 2001;33(2):144-147.
- 16) 小室 広昭. あなたならどうする、こんな時プロに訊く術中の機転 乳糜胸・乳糜腹水に対する内視鏡手術 漏出部位がわからなかったらどうする. 小児外科. 2010;42(8):805-808.
- 17) Zeidan S, Delarue A, Rome A, Roquelaure B. Fibrin glue application in the management of refractory chylous ascites in children. J Pediatr Gastroenterol Nutr. 2008;46(4):478-481.
- 18) Huang Q, Jiang Z W, Jiang J, Li N, Li J S. Chylous ascites: treated with total parenteral nutrition and somatostatin. World J Gastroenterol. 2004;10(17):2588-2591.
- 19) 根本 貴史, 土屋 博之, 長島 金二. 乳糜胸・腹水及び関連疾患の病態と治療の工夫 乳糜胸・腹水の臨床的ならびに実験的検討. 小児外科. 2001;33(2):119-122.
- 20) 大津 一弘, 上田 祐華, 栗原 将, 河島 菜澄. こんなときどうすればよいの(その2) 難治性乳び腹水. 小児外科. 2011;43(7):747-750.
- 21) Ono S, Iwai N, Chiba F, Furukawa T, Fumino S. OK-432 therapy for chylous pleural effusion or ascites associated with lymphatic malformations. J Pediatr Surg. 2010;45(9):e7-10.
- 22) 田中 水緒, 横森 欣司, 上井 義之. 乳糜胸・腹水及び関連疾患の病態と治療の工夫 後腹膜リンパ管腫にみられた乳糜腹水. 小児外科. 2001;33(2):163-167.
- 23) Siebert S, Helbling C, Wolff M, Franz A, Muller A, Kau N, et al. Peritoneovenous shunting as palliative treatment in an infant with chylous ascites due to generalised congenital lymphangiectasia. Klin Padiatr. 2010;222(5):317-318.
- 24) Densupsoontorn N, Jirapinyo P, Aanpreung P, Laohapensang M, Parichatikanond P. Congenital chylous ascites: the roles of fibrin glue and CD31. Acta Paediatr. 2009;98(11):1847-1849.
- 25) Guvenc B H, Ekingen G, Tuzlaci A, Senel U. Diffuse neonatal abdominal lymphangiomas: management by limited surgical excision and sclerotherapy. Pediatr Surg Int. 2005;21(7):595-598.
- 26) 小寺 厚志, 鎌形 正一郎, 広部 誠一, 下野 隆一, 淵本 康史, 佐久間 恒, et al. 乳糜胸・腹水及び関連疾患の病態と治療の工夫 乳糜胸・腹水を伴った Diffuse lymphangiomas の 1 例. 小児外科. 2001;33(2):128-133.
- 27) 堀澤 稔, 西本 和生, 小倉 行雄, 田井中 貴久, 松永 和哉, 新実 紀二. 乳糜胸・腹水及び関連疾患の病態と治療の工夫 乳糜胸・腹水及び陰嚢乳糜漏を呈した Generalized lymphatic dysplasia の 1 例. 小児外科. 2001;33:180-185.

## CQ 3 2 : 新生児期の乳び胸水に対して積極的な外科介入は有効か？

### 推奨文：

保存的療法が無効な乳び胸水に対して胸膜癒着療法、胸管結紮、胸腔腹腔シャントなどの外科的介入は有効なことがある。

**推奨の強さ**

**2 (弱い):** 行うことを弱く推奨する。

**エビデンス**

**D (非常に弱い)**

### 解説

#### 【推奨作成の経過】

新生児期に認められる原発性の乳び胸水は難治性であることが多く、救命できないことも少なくない。胸水貯留による呼吸不全に対しては胸腔ドレナージが行われるが、その後乳び

胸水の軽快まで新生児科医を中心として栄養療法、ステロイド、オクトレオチド療法などの保存的療法が行われる。

しかしこれらの治療で軽快しない難治例に対しては胸管結紮、胸膜癒着術等の物理的な外科的介入が行われることもあるが、その効果については十分なコンセンサスが得られてはいない。どのタイミングで外科的介入を行うべきか、またこの病態に対して積極的な外科的介入は有効なのかどうかなどについて検討するため、「新生児期の乳び胸水に対して積極的な外科介入は有効か？」という CQ を挙げ、現時点での知見をまとめた。

#### <文献検索とスクリーニング>

検索の結果、邦文 98 篇、欧文 264 篇（PubMed\_262 篇、Cochrane\_2 篇）の文献が一次スクリーニングの対象となった。このうち 8 篇の邦文、9 篇の欧文が本 CQ に対する二次スクリーニングの対象文献となった。その中に外科的治療を検討項目としたシステマティックレビュー、ランダム化比較試験などのエビデンスレベルの高いものはなく、すべての論文が症例集積あるいは症例報告であった。結果として、本 CQ の検討においては、エビデンスには乏しいが、推奨案を作成するのに有用と判断されたそれぞれの症例集積における結果、考察を統合した。

#### <観察研究（症例集積）の評価>

新生児期の乳び胸水に対する外科治療の有効性に対する文献の評価は、治療効果 response、合併症 complication を視点として行った。

#### 検討結果

##### 治療効果 response

新生児期の乳び胸に対する外科治療は、MCT（Middle Chain Triglyceride）ミルクでの栄養療法や完全静脈栄養、オクトレオチド投与などの内科的治療に加え、胸腔ドレナージを施行しても治療効果が不十分である症例において施行されている。

今回の文献検索において挙げられた外科的介入方法は、OK-432 投与、フィブリン胸腔内注入、ポピドンヨード投与による胸膜癒着療法などのほかに胸管結紮、胸腔腹腔シャントなどがあり、胎児期から指摘されているものでは胸腔羊水腔シャントを施行された症例も認められた。また、開胸による胸管結紮に加え、胸腔鏡下での胸管結紮、フィブリン胸腔内塗布などの低侵襲治療を施行された症例が報告されている。

外科治療にすすむ前段階に行われた治療、期間は一定ではない。また、外科手術後に発生した乳び胸水と先天的な乳び胸症例があり、有効性を判定する上で、多様な背景を持つことを考慮する必要がある。

外科治療を受けた症例で、乳び胸水の消失、呼吸器症状の改善、人工呼吸器からの離脱が可能となった症例が報告されている<sup>1,2)</sup>。また、再発、再燃を認めていないこともポイントと考えられた<sup>1-4)</sup>。胸部外科手術後の乳び胸水はドレナージのみで改善したとの報告を認めた。Cleveland K ら<sup>5)</sup>は Total Parenteral Nutrition (完全静脈栄養：以下 TPN)、オクトレオチド、利尿剤投与などの保存的療法を最大とし、反応不良例の内、保存加療を続けた群 5 例では死亡率 80%、手術加療を追加した 4 例は死亡率 0%と、死亡率の減少に手術加療が寄与していると述べている。Buttiker ら<sup>6)</sup>が示した小児乳び胸治療のガイドラインでは TPN などの保存療法は 3 週間程度続ける価値はあるが、それ以上は栄養障害や易感染、肝障害などのリスクもあり続けるべきでないとしているが、加地ら<sup>7)</sup>は外科的治療の有効性及び成功率が不明であるだけに、保存療法の治療期間を明確に設けることは困難と述べている。

#### 合併症 complication

硬化剤による合併症として、OK-432 投与による発熱、炎症反応上昇のほか、肺膿瘍、肋間神経損傷によると思われる一過性的上腹部弛緩、突出を認めた症例の報告があった。また、胸腔腹腔シャント術を行った症例において腹腔側からの乳びの漏出を認めているが、致命的合併症などの報告はなかった。

#### 制限事項

報告されているほとんどの症例で保存的加療での治療効果が得られない場合に外科治療が行われていた。したがって、本 CQ における検討結果は保存的加療が行われた状態での外科的治療の有効性を検討したデータであることが前提である。

#### <まとめ>

新生児期の乳び胸水に対する積極的な外科介入の有効性に関して、治療効果、合併症という視点から文献の検討を行ったが、エビデンスレベルの高い客観的な研究はみられなかった。報告されているほとんどの症例で保存的加療での治療効果が得られない場合に外科治療が行われていた。したがって、外科治療と他の治療法との比較は困難であり、外科治療前の保存的加療の期間についても十分検討されたとはいえない。しかしながら 3 週間を保存的治療の 1 つの区切りとしてそれ以降の外科的介入を提案している文献があった。

以上より、新生児期における乳び胸水に対する外科的介入は、有効である場合もあるが、現時点では他の治療法で改善しない際に検討されるべき治療法という位置づけとし、「保存

的療法が無効な乳び胸水に対して胸膜癒着療法、胸管結紮、胸腔腹腔シャントなどの外科的介入は有効なことがある。」を推奨案とした。

#### 文献検索式

検索 DB : 医中誌 Web

検索日 : 2015 年 2 月 24 日

検索式 :

(乳び胸/TH or 乳糜胸/TA) and (CK=新生児 or 新生児/AL) and (DT=1980:2014) and PT=会議録除く and CK=ヒト

検索 DB : PubMed

検索日 : 2015 年 2 月 24 日

検索式 :

("chylous pleural effusion"[TIAB] OR "chylothorax"[TW]) AND surgery[TW] AND (Infant[MH] OR infant[TIAB] OR infantile[TIAB] OR neonatal[TW]) AND "Humans"[MH] AND "1980"[PDAT] : "2014"[PDAT] AND (English[LA] OR Japanese[LA])

検索 DB : Cochrane Library

検索日 : 2015 年 2 月 24 日

検索式 :

#1 "chylous pleural effusion":ti,ab,kw or "chylothorax":ti,ab,kw (Word variations have been searched)  
#2 "infant":ti,ab,kw or "infants":ti,ab,kw or "infantile":ti,ab,kw (Word variations have been searched)  
#3 #1 and #2 Publication Year from 1980 to 2014, in Cochrane Reviews (Reviews and Protocols) and Trials (Word variations have been searched)

#### 文献

- 1) 鈕持 孝博, 武田 義隆, 中村 久里子, 立石 格. OK-432 による早期の胸膜癒着療法が奏効した先天性乳び胸の 1 例. 日本周産期・新生児医学会雑誌. 2013;48(4):945-950.
- 2) 谷 岳人, 奥山 宏臣, 窪田 昭男, 川原 央好. 低出生体重児の先天性乳糜胸に対して胸腔鏡下胸管結紮術を施行した 1 例. 日本小児外科学会雑誌. 2011;47(5):844-847.
- 3) Miura K, Yoshizawa K, Tamaki M, Okumura K, Okada M. [Congenital chylothorax treated with video-assisted thoracic surgery.] Kyobu Geka. 2008;61(13):1149-1151.
- 4) 雨海 照祥, 中村 博史, 金子 道夫, 杉浦 正俊, 濱田 洋実. 乳糜胸・腹水及び関連疾患の病態と治療の工夫 新生児乳糜胸に対する胸腔-腹腔シャントの意義と問題点. 小児外科. 2001;33(2): 201-207.
- 5) Cleveland K, Zook D, Harvey K, Woods RK. Massive chylothorax in small babies. J Pediatr Surg. 2009;44(3):546-550.
- 6) Buttiker V, Fanconi S, Burger R. Chylothorax in Children: Guidelines for Diagnosis and Management. Chest. 1999;116(3):682-687.
- 7) 加地真理子, 坂内優子, 吉井啓介, 関亜希子, 谷諭美, 岸崇之, 世川修, 大澤眞木子. 内科的治療が奏功せず外科的治療を必要とした生後 2 ヶ月の乳糜胸の 1 例. 東京女子医科大学雑誌 2013, 83(臨増):366-370

### CQ 3 3 : 難治性の乳び胸水や心嚢液貯留, 呼吸障害を呈するリンパ管腫症やゴーハム病に対して有効な治療法は何か?

#### 推奨文 :

外科的治療の他、硬化療法、放射線治療、栄養療法、薬物療法などの治療がなされているが、現時点で単独でエビデンスレベルの高い有効な治療法は存在しない。個々の症状に応じて合併症、副作用を考慮して選択するべきである。

**推奨の強さ**                    2 (弱い): 行うことを弱く推奨する。

**エビデンス**                    D (非常に弱い)

#### 解説

##### 【推奨作成の経過】

全身に多彩な症状を起こす難治性疾患であり診断も難しいリンパ管腫症・ゴーハム病は、胸部に病変が存在する場合に特に致死率が高いことが平成 25 年度までに行われた厚労科研研究班調査（小関班）にて明らかとなった。

多彩な胸部病変のうち治療を要する病態である乳び胸水・心嚢液はしばしば難治性であり、時に致死的となる。稀少疾患であるため極めて情報が少ない中で、慢性症例の外来での管理、重症例に対する集中治療が行われているが、世界的に症例報告が蓄積されつつある。

現時点では、この難治性疾患に対する根治的治療法は知られていないが、臨床的重要な課題である有効な治療法は何であるのかについて知見をまとめるため、「難治性の乳び胸水や心嚢液貯留，呼吸障害を呈するリンパ管腫症やゴーハム病に対して有効な治療法は何か？」という CQ を挙げた。

##### <文献検索とスクリーニング>

検索の結果、邦文 208 篇、欧文 617 篇（PubMed 598 篇、Cochrane 19 篇）の文献が一次スクリーニングの対象となった。このうち 2 編の邦文、25 編の欧文が本 CQ に対する二次スクリーニングの対象文献となった。その中にシステマティックレビュー、ランダム化比較試験などのエビデンスレベルの高いものはなく、すべての論文が 1～2 例の症例報告であった。したがって本 CQ の検討は、エビデンスは乏しいが、推奨案を作成するのに有用と判断された症例集積の結果や考察を統合して行った。

##### <観察研究（症例集積）の評価>

難治性のリンパ管腫症・ゴーハム病に対する各治療法について、生命予後、画像所見の改善の有無、症状の改善の有無、気道狭窄の改善の有無、病変の増大、縮小、治療による合併症の有無、再発、再燃、を有効性の指標として評価した。

##### 対象症例について

乳び胸水、心嚢液貯留の原因は、主に縦隔や胸膜などに浸潤したリンパ管組織病変からのリンパ漏であり、肋骨や脊椎骨の骨溶解病変からのリンパ漏も見られた。呼吸障害の原因は、胸水、乳び胸水、心嚢液貯留や縦隔、肺への直接浸潤であった。

## 検討結果

乳び胸水に対する外科的治療としては、胸腔穿刺、胸腔ドレナージ、胸管結紮術、胸膜剥皮術などが行われており、局所病変に対しては外科的切除が行われていた。ほとんどの症例で胸腔穿刺、胸腔ドレナージが行われていたが、乳び漏出の改善はなかった。合併症として、循環血液量減少性ショックになり、輸血、カテコラミンの投与を要したり、喪失したアルブミン、免疫グロブリン、凝固因子の補充を必要とした症例があった<sup>1-3)</sup>。胸管結紮術症例<sup>3-14)</sup>で乳び胸水改善例はあったが、いずれも他の外科的治療や放射線治療と組み合わせて行われていた<sup>6, 8, 14)</sup>。また呼吸障害が改善したものが1例あった<sup>12)</sup>。胸管結紮術の合併症として、脾腫とリンパ漏出症<sup>11)</sup>、左胸水貯留<sup>3, 11)</sup>があった。胸膜剥皮術<sup>1, 2, 7, 9-11, 14, 15)</sup>により乳び胸水が著明に改善した症例<sup>1, 11, 14)</sup>も他の外科的治療や硬化療法と組み合わせて行われ、合併症の記載はなかった。脾摘を含めた局所病変の外科的切除症例<sup>2, 3, 6, 11, 14, 16-18)</sup>中、乳び胸水が著明に改善したものは認めたが<sup>2, 6, 11, 14)</sup>、ほとんどは他の外科的治療と組み合わせて行われていた。合併症として出血があった<sup>16)</sup>。その他、胸腔腹腔シャント術<sup>9)</sup>や肺移植<sup>19)</sup>が行われており、肺移植の症例は呼吸障害の改善を認めた。

心嚢液貯留に対する外科的治療は、心嚢穿刺が行われており<sup>2, 20-22)</sup>、心嚢穿刺で心嚢液貯留のコントロールがつかない場合は、心膜開窓術<sup>2, 22)</sup>が行われていた。合併症の記載はなかった。

硬化療法としてOK-432、タルク、ミノサイクリンを用いた胸膜癒着術が行われていた<sup>1, 3-5, 10, 14, 17, 22-24)</sup>。単独著効例、胸膜剥皮術などの外科的治療や局所放射線治療を併用による改善例いずれも報告があった。硬化療法の合併症の記載はなかった。

乳び胸水や局所病変に対し、局所（腫瘍部位、胸管領域など）および胸部への放射線治療も報告があり<sup>5, 6, 8-10, 16-18, 21, 22, 24-26)</sup>、乳び胸水の著効例、呼吸症状の改善例を認めたが、その他の治療併用症例もあった。合併症として、放射線肺臓炎の報告があった<sup>22)</sup>。

栄養療法としては、絶食、高カロリー輸液や中鎖脂肪酸食（Medium Chain Triglyceride :MCT）が単独もしくは併用されていたが、乳び胸水の改善例はほとんどなかった<sup>1, 2, 4-6, 9, 11, 14, 27)</sup>。

乳び胸水に対する薬物療法としてはインターフェロン、プロプラノロール、抗癌剤（ビンクリスチンなど）、ビスフォスフォネート、オクトレオチド、ステロイド、シロリムス、低分子ヘパリンなどが用いられていた。インターフェロン $\alpha$ を使用した文献が最も多く<sup>1-4, 6, 7, 9, 21, 27)</sup>、乳び胸が著明に改善した報告は5例あった。そのなかでプロプラノロールと組み合わせて使用したものが1例<sup>1)</sup>、低分子ヘパリンや局所放射線治療（15Gy）と組み合わせ



て使用したものが1例<sup>6)</sup>あった。インターフェロン $\alpha$ による薬物療法の合併症として、発熱や嘔気と頭痛<sup>27)</sup>、血小板減少と肝障害<sup>3)</sup>があった。ステロイド<sup>1, 5, 9, 21)</sup>やオクトレオチド<sup>1, 3, 4, 6, 9, 11)</sup>の単独使用で乳び胸水が改善したという報告はなかった。他の薬物療法はそれぞれ数例ずつの報告で、乳び胸水が改善していなかった。シロリムスによりリンパ管腫症の縦隔浸潤が縮小し呼吸障害が改善した報告が1例あり<sup>20)</sup>、合併症として高血圧が認められた。心嚢液貯留に対する薬物療法としては保存的治療として利尿剤が用いられていた<sup>6)</sup>。

#### 制限事項

各治療の有効性を認めた症例も報告されているが、各治療法は併用されることも多く、現時点では各治療法の単独での有効性の評価は困難であった。

#### <まとめ>

難治性の乳び胸水や心嚢液貯留、呼吸障害を呈するリンパ管腫症やゴーハム病に対し、症例報告を中心とした文献より有効な治療法を検討した。外科的治療を始め、硬化療法、放射線治療、栄養療法、薬物療法などの治療がなされているが、対象が稀少疾患であり症状の多様性もあるため、症例数の十分な、エビデンスレベルの高い研究が存在しなかった。各治療の有効性を認めた症例も報告されているが、各治療法は併用されることも多く、現時点では各治療法の有効性の評価は困難であった。シロリムス(mTOR阻害剤のひとつ)はこの疾患に対する治療薬として期待されており、近年国内外で臨床試験が行われている。

実際の臨床現場では、本疾患は種々の薬物療法の適応症として保険収載されておらず、他の治療法の治療効果も不確定であるため、上述の治療法の推奨はできないが、「個々の症状に応じて合併症、副作用を考慮して選択すべきである。」と提案した。症例に応じて侵襲度、合併症、副作用等を考慮し、適切と判断された治療法を選択し対処していかねばならない。

#### 文献検索式

検索DB：医中誌 Web

検索日：2015年2月24日

検索式：

(リンパ管腫症/TA or リンパ管症/TA or 骨溶解-本態性/TH or ゴーハム/TA or 骨溶解/TA) and (乳び胸/AL or 乳糜胸/TA or 心膜液貯留/TH or 心のう液貯留/TA or 心嚢液貯留/TA or 液体貯留/TA or 心嚢浸出液/TA or 心嚢水腫/TA or 心膜水腫/TA or 乳び心膜/TA or 乳糜心膜/TA or 気道疾患/TH or 呼吸/TA or 換気/TA) and DT=1980:2014 and LA=日本語,英語 and PT=会議録除く and CK=ヒト

検索DB：PubMed

検索日：2015年2月24日

検索式：

(lymphangioma[TW] OR "lymphatic malformations"[TIAB] OR "Lymphatic Vessels/abnormalities"[MH] OR "Osteolysis, Essential"[MH] OR gorham[TIAB]) AND ("Respiratory Tract Diseases"[MH] OR hydropericardium[TIAB] OR chylopericardium[TIAB] OR chylothorax[TW] OR "Respiration Disorders"[MH] OR respiratory[TW]) AND "Humans"[MH] AND "1980"[PDAT] : "2014"[PDAT] AND (English[LA] OR Japanese[LA])

検索 DB : Cochrane Library

検索日 : 2015 年 2 月 24 日

検索式 :

#1 "chylous pleural effusion":ti,ab,kw or "chylothorax":ti,ab,kw or "hydropericardium":ti,ab,kw or "chylopericardium":ti,ab,kw (Word variations have been searched)

#2 "respiration":ti,ab,kw or "respiratory":ti,ab,kw (Word variations have been searched)

#3 #1 or #2

#4 "lymphangioma":ti,ab,kw or "lymphatic malformations":ti,ab,kw or "osteolysis":ti,ab,kw or "gorham":ti,ab,kw or "lymphatic vessel":ti,ab,kw (Word variations have been searched)

#5 #1 and #3 Publication Year from 1980 to 2014, in Cochrane Reviews (Reviews and Protocols) and Trials

## 文献

- 1) 芳賀 大樹, 問田 千晶, 六車 崇, 藤野 明浩. 集中治療管理を要した縦隔リンパ管腫症の2例. 日本小児科学会雑誌. 2013;117(9):1483-1488.
- 2) Chen YL, Lee CC, Yeh ML, Lee JS, Sung TC. Generalized lymphangiomatosis presenting as cardiomegaly. J Formos Med Assoc. 2007;106(3 Suppl):S10-4.
- 3) Pflieger A, Schwinger W, Maier A, Tauss J, Popper HH, Zach MS. Gorham-Stout syndrome in a male adolescent-case report and review of the literature. J Pediatr Hematol Oncol. 2006;28(4):231-233.
- 4) Noda M, Endo C, Hoshikawa Y, Ishibashi N, Suzuki T, Okada Y, et al. Successful management of intractable chylothorax in Gorham-Stout disease by awake thoracoscopic surgery. Gen Thorac Cardiovasc Surg. 2013;61(6):356-358.
- 5) Fukahori S, Tsuru T, Asagiri K, Nakamizo H, Asakawa T, Tanaka H, et al. Thoracic Lymphangiomatosis with Massive Chylothorax After a Tumor Biopsy and with Disseminated Intravenous Coagulation: Lymphoscintigraphy, an Alternative Minimally Invasive Imaging Technique: Report of a Case. Surgery Today. 2011;41(7):978-982.
- 6) Brodzki N, Lansberg JK, Dictor M, Gyllstedt E, Ewers SB, Larsson MK, et al. A novel treatment approach for paediatric Gorham-Stout syndrome with chylothorax. Acta Paediatr. 2011;100(11):1448-1453.
- 7) Deveci M, Inan N, Corapcioglu F, Ekingen G. Gorham-Stout syndrome with chylothorax in a six-year-old boy. Indian J Pediatr. 2011;78(6):737-739.
- 8) Seok YK, Cho S, Lee E. Early surgical management of chylothorax complicated by Gorham's disease. Thorac Cardiovasc Surg. 2010;58(8):492-493.
- 9) Kose M, Pekcan S, Dogru D, Akyuz C, Ozcelik U, Ozsurekci Y, et al. Gorham-Stout Syndrome with chylothorax: successful remission by interferon alpha-2b. Pediatr Pulmonol. 2009;44(6):613-615.
- 10) Boyle MJ, Alison P, Taylor G, Lightbourne BA. A case of Gorham's disease complicated by bilateral chylothorax. Heart Lung Circ. 2008;17(1):64-66.
- 11) Burgess S, Harris M, Dakin C, Borzi P, Ryan C, Cooper S. Successful management of lymphangiomatosis and chylothorax in a 7-month-old infant. J Paediatr Child Health. 2006;42(9):560-562.
- 12) Underwood J, Buckley J, Manning J. Gorham disease: an intraoperative case study. AANA J. 2006;74(1):45-48.
- 13) Fujii K, Kanno R, Suzuki H, Nakamura N, Gotoh M. Chylothorax associated with massive osteolysis (Gorham's syndrome). Ann Thorac Surg. 2002;73(6):1956-1957.
- 14) Chavanis N, Chaffanjon P, Frey G, Vottero G, Brichon PY. Chylothorax complicating Gorham's disease. Ann Thorac Surg. 2001;72(3):937-939.
- 15) Konez O, Vyas PK, Goyal M. Disseminated lymphangiomatosis presenting with massive chylothorax. Pediatr Radiol. 2000;30(1):35-37.
- 16) 森田 圭一, 福本 弘二, 光永 真貴, 矢本 真也, 納所 洋, 三宅 啓, et al. 呼吸困難および出血症状を来した治療に難渋した胸部リンパ管腫症の1例. 日本小児血液・がん学会雑誌. 2013;50(4):644-649.
- 17) Kitami A, Suzuki T, Suzuki S, Usuda R, Kamio Y, Kadokura M. Gorham's Disease Complicated by Chyloma of the Chest Wall. Jan J Thorac Cardiovasc Surg. 2006;54(7):311-313.

- 18) Lee S, Finn L, Sze RW, Perkins JA, Sie KC. Gorham Stout syndrome (disappearing bone disease): two additional case reports and a review of the literature. Arch Otolaryngol Head Neck Surg. 2003;129(12):1340-1343.
- 19) Reinglas J, Ramphal R, Bromwich M. The successful management of diffuse lymphangiomatosis using sirolimus: a case report. Laryngoscope. 2011;121(9):1851-1854.
- 20) Tamay Z, Saribeyoglu E, Ones U, Anak S, Guler N, Bilgic B, et al. Diffuse thoracic lymphangiomatosis with disseminated intravascular coagulation in a child. J Pediatr Hematol Oncol. 2005;27(12):685-687.
- 21) Duffy BM, Manon R, Patel RR, Welsh JS. A case of Gorham's disease with chylothorax treated curatively with radiation therapy. Clin Med Res. 2005;3(2):83-86.
- 22) Kinnier CV, Eu JP, Davis RD, Howell DN, Sheets J, Palmer SM. Successful bilateral lung transplantation for lymphangiomatosis. Am J Transplant. 2008;8(9):1946-1950.
- 23) Huang SY, Lee YM, Tzeng ST, Su CP, Huang SF, Wu YK, et al. Gorham syndrome with postoperative respiratory failure and requiring prolonged mechanical ventilation. Respir Care. 2013;58(11):e144-8.
- 24) Lee WS, Kim SH, Kim I, Kim HK, Lee KS, Lee SY, et al. Chylothorax in Gorham's disease. J Korean Med Sci. 2002;17(6):826-829.
- 25) Fontanesi J. Radiation therapy in the treatment of Gorham disease. J Pediatr Hematol Oncol. 2003;25(10):816-817.
- 26) Yoo SY, Goo JM, Im JG. Mediastinal lymphangioma and chylothorax: thoracic involvement of Gorham's disease. Korean J Radiol. 2002;3(2):130-132.
- 27) Timke C, Krause MF, Oppermann HC, Leuschner I, Claviez A. Interferon alpha 2b treatment in an eleven-year-old boy with disseminated lymphangiomatosis. Pediatr Blood Cancer. 2007;48(1):108-111.

## 資料1 - D リンパ管腫症・ゴーハム病 その他(レジストリ、患者会との交流記録)

### 難病プラットフォーム

<http://www.raddarj.org>

HOME > レジストリ組 難治性血管腫・血管奇形・リンパ管腫・リンパ管腫症  
研究一覧 > および関連疾患についての調査研究

難治性血管腫・血管奇形・リンパ管腫・リンパ管腫症および関連疾患についての調査研究

### 厚生労働省の「難治性疾患政策研究事業」

難治性疾患政策研究事業は、難病の診療体制の構築、疫学研究、普及啓発、診断基準、診断ガイドラインの作成、小児成人期移行医療などを推進し、関連研究やデータベースなどとの連携を図っています。

項目	内容
事業名	難治性疾患政策研究事業
課題名	難治性血管腫・血管奇形・リンパ管腫・リンパ管腫症および関連疾患についての調査研究
研究代表者名	秋田定伯
研究代表者機関名	福岡大学医学部形成外科・創傷再生学講座
対象疾患	血管腫,血管奇形
レジストリ名	全国疫学調査
レジストリの目的	患者数や患者分布の把握
レジストリの概要	当時、2009年1月～2011年12月までの間に85施設で診療を行った血管腫・血管奇形患者3681例中の難病候補者で医療受給を新たに受ける患者
調査項目	性別, 生年月日, 住所, 現在通院している医療機関の情報, 出身地, 居住歴, 合併症, 病歴, 治療歴, 重症度, 経過, 機能予後, 生命予後

研究課題名	研究代表者名	レジストリ名	対象疾患
難治性血管腫・血管奇形・リンパ管腫・リンパ管腫症および関連疾患についての調査研究	秋田定伯	全国疫学調査	血管腫, 血管奇形

第14回 日本血管腫血管奇形学会 2017年7月14日-15日 ホテル華の湯(磐梯熱海温泉、郡山市)

日程表		
時間	17日(7月14日)	18日(7月15日)
8:30	開会式	開会式
9:00	第1セッション 講演1: 巨大リンパ管奇形(頸部顔面病変)の診断と治療 講演2: 巨大リンパ管奇形(頸部顔面病変)の診断と治療 講演3: 巨大リンパ管奇形(頸部顔面病変)の診断と治療	第2セッション 講演4: 巨大リンパ管奇形(頸部顔面病変)の診断と治療 講演5: 巨大リンパ管奇形(頸部顔面病変)の診断と治療 講演6: 巨大リンパ管奇形(頸部顔面病変)の診断と治療
12:50	第3セッション 講演7: 巨大リンパ管奇形(頸部顔面病変)の診断と治療 講演8: 巨大リンパ管奇形(頸部顔面病変)の診断と治療 講演9: 巨大リンパ管奇形(頸部顔面病変)の診断と治療	第4セッション 講演10: 巨大リンパ管奇形(頸部顔面病変)の診断と治療 講演11: 巨大リンパ管奇形(頸部顔面病変)の診断と治療 講演12: 巨大リンパ管奇形(頸部顔面病変)の診断と治療
17:05-18:50	シンポジウム「患者 first に向けての取り組み」 題目: 高木 信介 (今給黎総合病院・皮膚科) / 山田 由美 (仙台医療センター 形成外科)	
19:00	懇親会	懇親会
20:00	閉会式	閉会式

- SY-1 患者会の活動について  
河部 善徳 (血管腫・血管奇形の患者会)
- SY-2 患者・家族のより良い未来を目指して  
山田 由美 (混合型血管奇形の会)
- SY-3 患者 first ~交流会から見えてきたもの~  
山田 由美 (血管奇形ネットワーク)
- SY-4 皮膚科における血管腫血管奇形の診断について  
長塚 通子 (和洋百年記念病院皮膚科・美容皮膚科)
- SY-5 慶応義塾大学における血管腫血管奇形外来  
井上 政明 (慶応義塾大学 放射線診断科)

資料2 - A 巨大リンパ管奇形(頸部顔面病変)診断基準

< 診断基準 >

巨大リンパ管奇形(頸部顔面病変)の診断は、(I)脈管奇形診断基準に加えて、後述する(II)細分類診断基準にて巨大リンパ管奇形(頸部顔面病変)と診断されたものを対象とする。鑑別疾患は除外する。

(I) 脈管奇形(血管奇形及びリンパ管奇形)診断基準

軟部・体表などの血管あるいはリンパ管の異常な拡張・吻合・集簇など、構造の異常から成る病変で、理学的所見、画像診断あるいは病理組織にてこれを認めるもの。

本疾患には静脈奇形(海綿状血管腫)、動静脈奇形、リンパ管奇形(リンパ管腫)、リンパ管腫症・ゴーラム病、毛細血管奇形(単純性血管腫・ポートワイン母斑)及び混合型脈管奇形(混合型血管奇形)が含まれる。

鑑別診断

1. 血管あるいはリンパ管を構成する細胞等に腫瘍性の増殖がある疾患

例) 乳児血管腫(イチゴ状血管腫)、血管肉腫など

2. 明らかな後天性病変

例) 一次性静脈瘤、二次性リンパ浮腫、外傷性・医原性動静脈瘻、動脈瘤など

(II) 細分類

巨大リンパ管奇形(頸部顔面病変)診断基準

生下時から存在し、以下の1、2、3、4の全ての所見を認める。ただし、5の(a)又は(b)又は(c)の補助所見を認めることがある。巨大の定義は患者の手掌大以上の大きさとする。手掌大とは、患者本人の指先から手関節までの手掌の面積をさす。

1. 理学的所見

頸部顔面に圧迫により変形するが縮小しない腫瘍性病変を認める。

2. 画像所見

超音波検査、CT、MRI等で、病変内に大小様々な1つ以上の嚢胞様成分が集簇性もしくは散在性に存在する腫瘍性病変として認められる。嚢胞内部の血流は認めず、頸部顔面の病変が患者の手掌大以上である。

3. 嚢胞内容液所見

リンパ(液)として矛盾がない。

#### 4. 除外事項

奇形腫、静脈奇形(海綿状血管腫)、被角血管腫、他の水疱性・嚢胞性疾患(ガマ腫、正中頸嚢胞)等が否定されること。

単房性巨大嚢胞のみからなるものは対象から除外。

#### 5. 補助所見

##### (a) 理学的所見

・深部にあり外観上明らかでないことがある。

・皮膚や粘膜では丘疹・結節となり、集簇しカエルの卵状を呈することがあり、ダーモスコピーにより嚢胞性病変を認める。

・経過中病変の膨らみや硬度は増減することがある。

・感染や内出血により急激な腫脹や疼痛を来すことがある。

・病変内に毛細血管や静脈の異常拡張を認めることがある。

(b)病理学的所見

肉眼的には、水様ないし乳汁様内容液を有し、多嚢胞状又は海綿状断面を呈する病変。組織学的には、リンパ管内皮によって裏打ちされた大小さまざまな嚢胞状もしくは不規則に拡張したリンパ管組織よりなる。腫瘍性の増殖を示す細胞を認めない。

(c)嚢胞内容液所見

嚢胞内に血液を混じることがある。

特記事項

上記のリンパ管病変が明らかに多発もしくは浸潤拡大傾向を示す場合には、リンパ管腫症・ゴーハム病と診断する。

## 資料2 B 巨大リンパ管奇形（頸部顔面病変）重症度分類



< 重症度分類 >

～ のいずれかを満たすものを対象とする。

modified Rankin Scale (mRS)、食事・栄養、呼吸のそれぞれの評価スケールを用いて、いずれかが3以上を対象とする。日本版modified Rankin Scale (mRS) 判定基準書

modified Rankin Scale

参考にすべき点

0	まったく症候がない	自覚症状及び他覚徴候がともにない状態である
1	症候はあっても明らかな障害はない： 日常の勤めや活動は行える	自覚症状及び他覚徴候はあるが、発症以前から行っていた仕事や活動に制限はない状態である
2	軽度の障害： 発症以前の活動が全て行えるわけではないが、自分の身の回りのことは介助なしに行える	発症以前から行っていた仕事や活動に制限はあるが、日常生活は自立している状態である
3	中等度の障害： 何らかの介助を必要とするが、歩行は介助なしに行える	買い物や公共交通機関を利用した外出などには介助を必要とするが、通常歩行、食事、身だしなみの維持、トイレなどには介助を必要としない状態である
4	中等度から重度の障害： 歩行や身体的要求には介助が必要である	通常歩行、食事、身だしなみの維持、トイレなどには介助を必要とするが、持続的な介護は必要としない状態である
5	重度の障害： 寝たきり、失禁状態、常に介護と見守りを必要とする	常に誰かの介助を必要とする状態である
6	死亡	

日本脳卒中学会版

食事・栄養 (N)

0. 症候なし。

1. 時にむせる、食事動作がぎこちないなどの症候があるが、社会生活・日常生活に支障ない。
2. 食物形態の工夫や、食事時の道具の工夫を必要とする。
3. 食事・栄養摂取に何らかの介助を要する。
4. 補助的な非経口的栄養摂取(経管栄養、中心静脈栄養など)を必要とする。
5. 全面的に非経口的栄養摂取に依存している。

## 呼吸 (R)

0. 症候なし。
1. 肺活量の低下などの所見はあるが、社会生活・日常生活に支障ない。
2. 呼吸障害のために軽度の息切れなどの症状がある。
3. 呼吸症状が睡眠の妨げになる、あるいは着替えなどの日常生活動作で息切れが生じる。
4. 喀痰の吸引あるいは間欠的な換気補助装置使用が必要。
5. 気管切開あるいは継続的な換気補助装置使用が必要。

聴覚障害: 以下の3高度難聴以上

025dBHL 未満(正常)

125dBHL以上40dBHL未満(軽度難聴)

240dBHL以上70dBHL未満(中等度難聴)

370dBHL以上90dBHL未満(高度難聴)

490dBHL以上(重度難聴)

500、1000、2000Hzの平均値で、聞こえが良い耳(良聴耳)の値で判断。

視覚障害: 良好な方の眼の矯正視力が0.3未満。

下の出血、感染に関するそれぞれの評価スケールを用いて、いずれかが3以上を対象とする。

## 出血

1. ときおり出血するが日常の務めや活動は行える。
2. しばしば出血するが、自分の身の周りのことは医療的処置なしに行える。
3. 出血の治療ため一年間に数回程度の医療的処置を必要とし、日常生活に制限を生じるが、治療によって出血予防・止血が得られるもの。
4. 致死的な出血のリスクをもつもの、又は、慢性出血性貧血のため月一回程度の輸血を定期的に必要とするもの。
5. 致死的な出血のリスクが非常に高いもの。

## 感染

1. ときおり感染を併発するが日常の務めや活動は行える。
2. しばしば感染を併発するが、自分の身の周りのことは医療的処置なしに行える。
3. 感染・蜂窩織炎の治療ため一年間に数回程度の医療的処置を必要とし、日常生活に制限を生じるが、治療によって感染症状の進行を抑制できるもの。
4. 敗血症などの致死的な感染を合併するリスクをもつもの。
5. 敗血症などの致死的な感染を合併するリスクが非常に高いもの。

## 資料2 C 巨大リンパ管奇形(頸部顔面病変)診療ガイドライン

関連CQのみを下記に記す。総説、作成方法、チーム構成は website 参照 <http://www.marianna-u.ac.jp/va/files/vascular%20anomalies%20practice%20guideline%202017.pdf#view=FitV>

CQ 2 2 .(新規 CQN 3) 軟部・体表リンパ管奇形(リンパ管腫)に対する切除術は有効か?

CQ 2 3 .(新規 CQN 4) 軟部・体表リンパ管奇形(リンパ管腫)に対する適切な手術時期はいつか?

CQ 2 4 .(旧 CQ 1 9改訂) 顔面ミクロシスティックリンパ管奇形(海綿状リンパ管腫)に対する硬化療法は有効か?

- CQ 2 5 .( 田口班 T1) 腹部リンパ管腫に硬化療法は有用か？  
 CQ 2 6 .( 田口班 T2) 臨床症状の乏しい腹部リンパ管腫は治療すべきか？  
 CQ 2 7 .( 田口班 T3) 難治性乳び腹水に対して有効な治療は何か？  
 CQ 2 8 .( 田口班 T4) 腹部リンパ管腫治療における合併症はどのようなものか？  
 CQ 2 9 .( 臼井班 U1) 縦隔内で気道狭窄を生じているリンパ管奇形(リンパ管腫)に対して効果的な治療は何か？どのような治療を行うか？  
 CQ 3 0 .( 臼井班 U2) 頸部の気道周囲に分布するリンパ管奇形(リンパ管腫)に対して、乳児期から硬化療法を行うべきか？  
 CQ 3 1 .( 臼井班 U3) 舌のリンパ管奇形(リンパ管腫)に対して外科的切除は有効か？

<b>CQ 2 2 : 軟部・体表のリンパ管奇形(リンパ管腫)に対する切除術は有効か？</b>	
<b>推奨文：</b> 有効な治療法のひとつであるが、整容性、生命予後、機能的予後、切除可能性、再発・合併症発生の可能性を総合的に検討して選択すべきである。	
<b>推奨の強さ</b>	2 (弱い): 行うことを弱く推奨する
<b>エビデンス</b>	D (非常に弱い)

#### 解説

##### 【推奨作成の経過】

外科的切除はリンパ管奇形(リンパ管腫)に対して行われる主要な治療法のひとつである。全摘除により根治しうるが、悪性病変ではないため必ずしも全摘除は目的とされず、多くの場合その目的は、整容、機能、症状の改善である。特に体表・軟部など浅層の病変に対しては整容性の問題が大きいと考えられる。しかし、切除術に伴う合併症として、出血、感染、醜形、神経麻痺などが生じることが知られてきた。

切除術が有効であるといえるのか否かは、切除術によるプラス面と合併症などマイナス面とのバランスが重視される。整容性が重視される軟部・体表のリンパ管奇形(リンパ管腫)に対し、いかなる場合に切除術が選択され得るのか、選択すべき基準は存在するのか、また状況に応じて合併症発生や治癒率、再発率などに差があり、異なる条件で適応を考えるべきであるのか、などについては不明である。そのため、「軟部・体表のリンパ管奇形(リンパ管腫)に対する切除術は有効か？」というCQを挙げ、現時点での知見をまとめた。

##### <文献検索とスクリーニング>

検索の結果、邦文 105 編、欧文 348 編の文献が一次スクリーニングの対象となった。このうち 5 編の邦文、42 編の欧文が本 CQ に対する二次スクリーニングの対象文献となった。その中にシステマティックレビュー、ランダム化比較試験などのエビデンスレベルの高いも

のではなく、すべての論文が症例集積あるいは症例報告であった。結果として、本 CQ の検討においては、それぞれの症例集積における結果、考察を統合した。

#### < 観察研究（症例集積）の評価 >

リンパ管奇形（リンパ管腫）に対する切除術の有効性に関する評価は、生命予後への有効性（死亡率）mortality、病変の切除率 resectability、切除による機能的予後 function、再発率 recurrence、合併症 complication の5つの視点に基づいて行った。

#### ☆検討結果

一般的に切除率は高く、病変の90%以上の切除が概ね60%以上の場合に可能であるとされる<sup>1-3)</sup>。病変の頻度の高い頭頸部においても同様である<sup>1)</sup>。しかし組織型が、嚢胞状、混合型、海綿型と移行するにつれ切除される病変の割合は下がる<sup>1)</sup>。多くのリンパ管奇形（リンパ管腫）は皮膚、皮下脂肪織に浸潤性に分布し、また筋・血管・神経等を取り巻くように分布を示すため、病変の切除は様々な程度に正常組織の切除を伴う。頭頸部の領域で複雑な分布をする病変では切除後の合併症は比較的多くなる。神経麻痺、血腫、局所の壊死、敗血症、醜形、唾液瘻、嚔声、気道閉塞、不正咬合など重大な合併症が報告されており<sup>1, 2, 4-12)</sup>、特に耳下腺領域で浸潤性のものは切除により顔面神経麻痺を来しやすい<sup>4)</sup>。部位における合併症発生率は片側より両側、舌骨の下側より上側、また両側、舌骨上下と広がるほど高くなる<sup>8, 11)</sup>。頸部病変の重症例について術後死亡の可能性もあるが、外科的切除の影響の程度は明らかでない<sup>2, 3, 13)</sup>。また術後の再発は、病変の分布による切除の可否と関連が強く、範囲が広く、また浸潤性が強く切除しにくい場合に、再発につながるとされていた<sup>11)</sup>。

#### ☆制限事項

文献により切除の適応基準が一定でなく、切除の有効性の評価においては対象の背景に違いがあることは考慮しなければならない。硬化療法とのコンビネーションによる治療をされている報告が非常に多かったが、切除術を選択されているのは切除術の方が硬化療法に優先されて良い結果を得られると予想される場合であると考えられるが、その基準は明らかでない。従って症例ごとの事情という大きなバイアスが必ず存在し、一律に切除術が有効であるということとはできないことは明らかであった。

#### < まとめ >

軟部・体表のリンパ管奇形（リンパ管腫）に対する切除術の有効性を検討したが、エビデンスの高い論文は皆無であった。大きな理由の1つとして、性状（嚢胞状か海綿状か）、病変範囲、他の治療歴などの多様性が挙げられる。これらにより極めて多岐に渡る条件の症例が

存在し一概に論ずることが困難であるためと考えられる。一方、性状（嚢胞状か海綿状か）、原発部位、他の治療との関係などの条件がしぼられると、機能的予後や再発率、合併症の内容や発生率に一定の傾向が認められた。

外科的切除による病変の切除率は概ね高いことが示唆されたが、切除の選択基準が明確ではなかった。すなわち、臨床的判断により切除が有効である見込みの高い症例に切除術が適応される傾向があったことが推察される。また切除による合併症は後遺症として残る重大なものもあり、切除術の選択においては十分考慮されねばならない。病変の条件により切除術のリスクは異なることが示唆されており、広範囲に病変が占拠するもの、気道閉塞などの症状があるものは機能的予後が悪く、切除後の再発率、合併症の発現率も高い。

以上より、現時点では、科学的根拠は乏しいが、「有効であることが多いが、整容性、生命予後、機能的予後、切除可能性、再発や合併症発生の可能性を考慮して手術適応を決定する必要がある。」を提案することとした。病変の完全切除が可能である場合は切除術が優先して行われることもあるが、個々の症例の様々な条件に応じ硬化療法を中心とした他の治療法も吟味した上で、他の治療法が無効の場合や、明らかに外科的切除に優位性を認める場合に切除が選択されるべきである。

#### 文献検索式

検索 DB：医中誌 Web

検索日：2014 年 9 月 1 日

検索式：

((リンパ管腫/TH or リンパ管腫/TA or リンパ管奇形/TA or (リンパ管形成/TH and リンパ系異常/TH) or "lymphatic malformation"/TA) and (切除/AL or 摘出/AL or SH=外科的療法) and LA=日本語,英語 and PT=会議録除く and PT=症例報告除く and CK=ヒト and DT=1980:2014)

検索 DB：PubMed

検索日：2014 年 9 月 1 日

検索式：

("lymphangioma"[MH] OR "lymphatic malformations"[TIAB] OR "Lymphatic Vessels/abnormalities"[MH]) AND (resection[TIAB] OR excision[TIAB] OR "surgery"[SH]) AND ("Treatment Outcome"[MH] OR "Cohort Studies"[MH] OR "Clinical Trial"[PT] OR "Meta-Analysis"[PT] OR systematic[sb]) AND "humans"[MH] AND (English[LA] OR Japanese[LA]) AND (1980[PDAT] : 2014[PDAT])

検索 DB：Cochrane Library

検索日：2015 年 1 月 29 日

検索式：

#1 "lymphangioma":ti,ab,kw or "lymphatic malformation":ti,ab,kw or "lymphatic malformations":ti,ab,kw (Word variations have been searched)

#2 MeSH descriptor: [Lymphatic Vessels] explode all trees

#3 embolization\* or \*ectomy or "resection" or "excision" or "surgery" (Word variations have been searched)

#4 (#1 or #2) and #3 Publication Year from 1980 to 2014, in Cochrane Reviews (Reviews and Protocols) and Trials (Word variations have been searched)

#### 文献

- 1) Bajaj Y, Hewitt R, Ifeicho S, Hartley BE. Surgical excision as primary treatment modality for extensive cervicofacial lymphatic malformations in children. *Int J Pediatr Otorhinolaryngol.* 2011;75:673-677.
- 2) Orvidas LJ, Kasperbauer JL. Pediatric lymphangiomas of the head and neck. *The Annals of otology, rhinology, and laryngology.* 2000;109:411-421.
- 3) Alqahtani A, Nguyen LT, Flageole H, Shaw K, Laberge JM. 25 years' experience with lymphangiomas in children. *J Pediatr Surg.* 1999;34:1164-1168.

- 4) Wiegand S, Zimmermann AP, Eivazi B, Sesterhenn AM, Werner JA. Lymphatic malformations involving the parotid gland. *Eur J Pediatr Surg.* 2011;21:242-245.
- 5) Chen WL, Zhang B, Wang JG, Ye HS, Zhang DM, Huang ZQ. Surgical excision of cervicofacial giant macrocystic lymphatic malformations in infants and children. *Int J Pediatr Otorhinolaryngol.* 2009;73:833-837.
- 6) Lei ZM, Huang XX, Sun ZJ, Zhang WF, Zhao YF. Surgery of lymphatic malformations in oral and cervicofacial regions in children. *Oral surgery, oral medicine, oral pathology, oral radiology, and endodontics.* 2007;104:338-344.
- 7) Okazaki T, Iwatani S, Yanai T, Kobayashi H, Kato Y, Marusasa T, et al. Treatment of lymphangioma in children: our experience of 128 cases. *J Pediatr Surg.* 2007;42:386-389.
- 8) Hamoir M, Plouin-Gaudon I, Rombaux P, Francois G, Cornu AS, Desuter G, et al. Lymphatic malformations of the head and neck: a retrospective review and a support for staging. *Head & neck.* 2001;23:326-337.
- 9) Fageeh N, Manoukian J, Tewfik T, Schloss M, Williams HB, Gaskin D. Management of head and neck lymphatic malformations in children. *The Journal of otolaryngology.* 1997;26:253-258.
- 10) Padwa BL, Hayward PG, Ferraro NF, Mulliken JB. Cervicofacial lymphatic malformation: clinical course, surgical intervention, and pathogenesis of skeletal hypertrophy. *Plast Reconstr Surg.* 1995;95:951-960.
- 11) de Serres LM, Sie KC, Richardson MA. Lymphatic malformations of the head and neck. A proposal for staging. *Arch Otolaryngol Head Neck Surg.* 1995;121:577-582.
- 12) Riechelmann H, Muehlfay G, Keck T, Mattfeldt T, Rettinger G. Total, subtotal, and partial surgical removal of cervicofacial lymphangiomas. *Arch Otolaryngol Head Neck Surg.* 1999;125:643-648.
- 13) Greinwald J Jr, Cohen AP, Hemanackah S, Azizkhan RG. Massive lymphatic malformations of the head, neck, and chest. *Journal of otolaryngology - head & neck surgery.* 2008;37:169-173.

<b>CQ 2 3 : 軟部・体表のリンパ管奇形(リンパ管腫)に対する適切な手術時期はいつか?</b>	
<b>推奨文:</b> 適切な手術時期は推奨できず、個々の症例の状況に応じた判断が必要である。	
<b>推奨の強さ</b>	<b>2 (弱い):</b> 行うことを弱く推奨する
<b>エビデンス</b>	<b>D (非常に弱い)</b>

#### 解説

##### 【推奨作成の経過】

軟部・体表のリンパ管奇形(リンパ管腫)は悪性病変ではない。気道狭窄などの生命の危険を伴う症状にて緊急性を要する場合もあるが、一般的には診断後すぐに治療を開始する必要はないと考えられている。自然経過、特に乳児期の経過は個人差が大きく、自然縮小傾向を示す場合もあるが急速な腫脹により種々の機能的問題を生ずる場合もある。一方、この疾患には機能的な問題の他に整容性という特有の重大な問題があり、社会的生活のためにはできれば早期に治療効果を得る事が望まれる。このような状況から、治療、特に外科的切除を行う適切な時期を選択することは大きな課題となっている。

外科的切除時期の選択には、切除の適応となる条件の他に、最良の結果を得るための条件が考慮されねばならず、切除時期によるメリットとデメリットのバランスを十分考える必要がある。そのため、本 CQ では特に、「軟部・体表の病変に対して適切な手術時期はいつか?」について現時点での知見をまとめることを試みた。

##### <文献検索とスクリーニング>

検索の結果、邦文 67 編、欧文 231 編の文献が一次スクリーニングの対象となった。このうち 5 編の邦文、42 編の欧文が本 CQ に対する二次スクリーニングの対象文献となった。その中にシステマティックレビュー、ランダム化比較試験などのエビデンスレベルの高いものはなく、すべての論文が症例集積あるいは症例報告であった。結果として、本 CQ の検討においては、それぞれの症例集積における結果、考察を統合した。

##### <観察研究(症例集積)の評価>

CQ における「適切な手術時期」=「良い結果を得られる手術時期」とし、切除が有効で、合併症等の問題が少なく、全体として「最も良い結果」を得られる手術時期を検討すること想定した。手術の有効性に加えて手術時期を加えた条件を選ぶこととなるが、客観的な

判断が難しい検討であると考えられた。しかしながら、有効性を検討した前 CQ での検討文献より、手術時年齢や時期を検討した情報を得られる可能性があると考えられたため、手術時年齢を検討している論文が検索された。

## 検討結果

二次スクリーニングにおいて文献は詳細に検討されたが適切な手術時期という観点で分析を行っている論文は皆無であった。手術時年齢の情報はあがるが、その適切性の検討はなされていない。手術時期について述べている論文について以下に示す。

手術のタイミング（年齢）に関してはサイズが小さい、呼吸障害などの急を要す症例でなければ、自然退縮を期待、あるいは手術時の周囲構造物の認識が容易、出血のコントロールが容易、術後管理が簡便などの理由で手術は 3 歳まで待った方がよいとしている<sup>1)</sup>。また、手術の至適時期について言及していないが、頭頸部の病変や巨大な病変に対して新生児期の管理の優先順位は気道確保と適切な栄養管理、幼児期には出血や感染のコントロール、構音障害や歯科的な問題に対する対策、学童期における骨格、整容性の問題など、年齢に応じて変化していく問題を考慮したうえでの手術時期の決定が必要であるとする文献もあった<sup>2)</sup>。

一方、診断後、時期を考慮せずに積極的に切除を薦める意見や根拠を示す文献は見られなかった。

## <まとめ>

「軟部・体表のリンパ管奇形（リンパ管腫）に対する適切な手術時期はいつか？」という CQ を考察するにあたり、文献検索を行った結果、切除時期に関する記載はあるものの、その妥当性に関して客観的に検討している論文は認められなかった。従って文献からは現時点で適切な手術時期の示唆はえられなかったが、切除の決定は慎重に行われるべきであるという見解が散見された。

前 CQ と同様に、軟部・体表のリンパ管奇形（リンパ管腫）といっても個々の症例で背景が異なり、切除術の有効性の一律な評価が困難である。また、臨床の現場では医学的な理由以外に就学など社会的な理由も切除時期の決定に大きく寄与していると考えられる。客観的なデータを得るためには RCT などの結果を踏まえる必要があるが、上記の条件の RCT を組むことも現実的には非常に困難である。

当 CQ は臨床医にとってまた患者及び家族にとって非常に重要な問題点であるが、過去に最適な手術時期が客観的に検討されたことはなく、現時点では、拙速に手術に踏み込むことを避けるべきであり、「適切な手術時期は一概には決められず、個々の症例の状況に応じた判断が必要である」と提案することとした。



検索日：2014年9月23日

検索式：

(リンパ管腫/TH or リンパ管腫/TA or リンパ管奇形/TA or (リンパ管形成/TH and リンパ系異常/TH) or "lymphatic malformation"/TA) and (切除/AL or 摘出/AL or SH=治療,外科的療法,薬物療法,放射線療法) and (開始/TA or 時期/TA or 治療成績/TH or 年齢因子/TH or 縦断研究/TH or 成績/TA or 評価/TA) and LA=日本語,英語 and PT=会議録除く and CK=ヒト and DT=1980:2014

検索DB：PubMed

検索日：2014年9月1日

検索式：

"lymphangioma"[MH] OR "lymphatic malformations"[TIAB] OR "Lymphatic Vessels/abnormalities"[MAJR] AND (resection[TIAB] OR excision[TIAB] OR "surgery"[SH]) AND ("Outcome Assessment (Health Care)"[MH] OR "Time factors"[MH] OR "Age Factors"[MH]) AND "humans"[MH] AND (English[LA] OR Japanese[LA]) AND (1980[PDAT] : 2014[PDAT])

検索DB：Cochrane Library

検索日：2015年1月29日

検索式：

#1 "lymphangioma":ti,ab,kw or "lymphatic malformations":ti,ab,kw (Word variations have been searched)  
#2 resection or excision or surgery (Word variations have been searched)  
#3 "age" or "time" (Word variations have been searched)  
#4 #1 and #2 and #3 Publication Year from 1980 to 2014, in Cochrane Reviews (Reviews and Protocols) and Trials (Word variations have been searched)

#### 文献

- 1) Fageeh N, Manoukian J, Tewfik T, Schloss M, Williams HB, Gaskin. Management of head and neck lymphatic malformations in children. J Otolaryngol. 1997;26:253-8.
- 2) Padwa BL, Hayward PG, Ferraro NF, Mulliken. Cervicofacial lymphatic malformation: clinical course, surgical intervention, and pathogenesis of skeletal hypertrophy. Plast Reconstr Surg. 1995;95: 951-60.

### CQ 2 4：顔面ミクロシスティックリンパ管奇形（リンパ管腫）に対する硬化療法は有効か？

#### 推奨文：

硬化療法に使用されている薬剤は多岐に渡り、異なる薬剤の比較、投与方法や投与回数についてコンセンサスは形成されていないが、種々の症状や機能的な面、整容性について改善を認める。その一方で機能損傷などの合併症も報告されている。

#### 推奨の強さ

2（弱い）： 行うことを弱く推奨する。

#### エビデンス

D（非常に弱い）

#### 解説

##### 【推奨作成の経過】

##### 【文献検索とスクリーニング】

本CQに対して邦文35篇、欧文92篇（PubMed60篇、Cochrane32篇）の文献が検索され、これらに対して一次スクリーニングを行い、6篇の邦文、18篇の欧文が本CQに対する二次スクリーニングの対象文献となった。その内訳はランダム化比較試験を3篇認めたものの、残りの多くの論文は症例集

積あるいは症例報告であった。したがって、本 CQ に対する推奨案の検討においてはこれらランダム化比較試験およびそれぞれの症例集積における結果、考察を統合した。エビデンスには乏しいが、推奨案を作成するのに有用と判断された文献をレビューデータとして記載した。

#### 【症例集積の評価】

文献スクリーニングにより、顔面マイクロシスティックリンパ管奇形（リンパ管腫）に対する硬化療法の有効性に対する評価は、以下のような視点で行われていることが判明した。

治療効果 response

- A. 病変の縮小率 size
- B. 症状 symptom
- C. 機能的 function
- D. 整容性 cosmetics

合併症 complication

これらの視点で硬化療法の有効性に関する記述内容をまとめた。

ただし、顔面かつ（マイクロシスティック）のリンパ管奇形（リンパ管腫）のみに限って分析している論文は少なく、多くは顔面だけでなく頸部や他の領域を含んで検討されているか、嚢胞型や混合型といった性状の異なるリンパ管奇形（リンパ管腫）を含めて報告していた。また、この点に加えて、海綿状の定義や硬化療法の治療基準（使用方法や投与回数など）などは文献によって一定であるとは言い難く、硬化療法の有効性を評価する上でこれら対象の背景に違いがあることは考慮しなければならない。

今回の文献検索で用いられた硬化剤は、OK-432、プレオマイシン、エタノール、ドキシサイクリン、STS (Sodium Tetradecyl Sulfate) など多岐に渡るが、顔面のマイクロシスティックタイプの病変に対して薬剤の種類による有効性の違いや各薬剤の投与方法や投与回数などを検証した論文は今回検索した限りでは認めなかったため、本 CQ を考察するに辺りこれら検討事項については除外した。

治療効果 response

- A. 病変の縮小率 size

病変の縮小率に言及した文献では、Excellent もしくは Complete (90%以上の縮小)、good もしくは substantial (50%以上、90%未満の縮小)、fair もしくは intermediate (20%以上、50%未満の縮小)、poor もしくは none (20%未満の縮小) の4段階に分類評価しているものが多く見られた。

顔面の症例のみを集めた報告はなかったものの、Yang Y ら<sup>1)</sup>は頭頸部 30 例中 19 例(63%)で 90%以上、10 例で(33%)50%以上の縮小が硬化療法により得られたとしている。また、Alomari AI ら<sup>2)</sup>は

頭頸部 21 例中 18 例(85.7%)、Chaudry G ら<sup>3)</sup>は混合型も含んではいるが 31 例中 30 例で 50%以上の縮小が可能であったとしている。

一方で、Smith MC ら<sup>4)</sup>は一部縦隔病変を含むものの硬化療法を行った 17 例中、奏功(Complete or substantial)したのは 0 例であったとしている。Giguere CM ら<sup>5)</sup>も頭頸部 5 例全例で治療効果がなかった(poor)としている。これらの文献は硬化療法の治療時期を検討したランダム化比較試験であったが、治療時期によらずマイクロシスティックでは効果がない、という結果であった。

顔面マイクロシスティックリンパ管奇形(リンパ管腫)における硬化療法と切除術とを比較した論文はなかった。

## B. 症状 symptom

本項目に関して客観的なデータによって評価された文献はなく、症状そのものに言及したものはほとんどなかった。Chaudry G ら<sup>3)</sup>は、疼痛を訴えていた患者の 75%がブレオマイシンによる硬化療法後に症状が消失したという報告や、出血や呼吸障害などの症状がある症例に対して、硬化療法により改善したとする症例報告が散見されている程度である<sup>6, 7)</sup>。

## C. 機能的 function

Ravindranathan H ら<sup>8)</sup>は顔面から舌、咽頭にわたる広範囲なマイクロシスティック病変 3 例に対して硬化療法を行い、治療前に認めていた気道狭窄による呼吸障害や嚥下障害の改善が得られたとした。Poonyathalang A ら<sup>9)</sup>は、球後出血による視野欠損、視力低下を主訴とした眼窩病変に対して STS (Sodium Tetradecyl Sulfate) を投与したところ、その症状の改善が得られたと報告しているが、症状の項目と同様適切な文献はわずかであった。

## D. 整容性 cosmetic

整容性に対する評価においても客観的評価をすることは困難である。Poonyathalang A ら<sup>9)</sup>は、眼球突出を主訴とした眼窩病変に STS (Sodium Tetradecyl Sulfate) を投与した 3 例に対して、治療前後で突出の程度を測定したところ改善が得られたと報告している。他に患者家族の満足度という主観的評価によって報告したのものがある。Chaudry G ら<sup>3)</sup>は頭頸部症例全例(マイクロシスティック 9 例、混合型 22 例)で、病変のサイズや外形の改善が得られたという患者や家族からの反応があったとしている。また、Alomari AI ら<sup>2)</sup>は嚢胞型を一部含むが頭頸部のマイクロシスティックリンパ管奇形(リンパ管腫) 32 例に対して硬化療法を行ったところ、26 例(81.3%)で治療前より改善したという患者家族からの評価があったと報告している。

## 合併症 complication

病変の性状が不明である文献もあるが顔面領域の合併症として、多くの文献で発熱、局所の腫脹や

疼痛、嚢胞内出血、感染といった硬化療法にみられる一過性の合併症が報告されている<sup>1,3,9-14)</sup>ほか、口腔粘膜や舌の潰瘍、顔面神経麻痺、唾液漏、気道閉塞による呼吸不全といった治療の影響によると思われる合併症も散見されている<sup>5,8,9)</sup>。また、眼窩部のリンパ管奇形(リンパ管腫)の硬化療法後に、腫瘤増大による眼窩内圧の上昇、眼球突出、眼窩内出血、角膜障害、外眼筋麻痺を起こしたという報告がある<sup>9,15,16)</sup>。また、顔面ミクロシスティックリンパ管奇形(リンパ管腫)における合併症の発生率を示す文献は認められなかった。

硬化剤による合併症として、エタノール漏出による皮膚潰瘍や壊死、神経損傷、無水エタノール注入中の低血圧、ドキシサイクリンによる表皮剥離といった合併症が報告されている<sup>2,17)</sup>。一方で、OK-432による重篤な合併症の報告は認めなかった。ブレオマイシンの合併症として一般に肺線維症が知られているが、Chaudry Gら<sup>3)</sup>やYang Yら<sup>1)</sup>は硬化療法に使用する程度の容量であれば呼吸機能障害が生じないとしている。

## 【まとめ】

「顔面ミクロシスティックリンパ管奇形(リンパ管腫)に対する硬化療法は有効か?」というCQを考察するにあたり、硬化療法を行うことによる、治療効果 response、症状、機能的予後、整容性の改善 symptom, function, cosmetics、合併症 complication という視点から分析を行ったが、エビデンスの高い論文はほとんど見つからなかった。硬化療法による病変の縮小の程度は文献によって大きな幅があったが、一貫して嚢胞性病変と異なり縮小効果は小さいとされていた。症状や機能的予後、整容性などにおいて、いくつか言及した論文があったものの、顔面ミクロシスティックリンパ管奇形(リンパ管腫)に対する硬化療法の一般論を述べるのには不十分であった。硬化療法特有の合併症として、硬化剤(特にエタノール)の漏出により重篤な障害をきたす可能性があり、この点には留意する必要がある。以上を踏まえると顔面におけるミクロシスティックリンパ管奇形(リンパ管腫)に対する硬化療法の適応について、現段階では基準を設けて治療適応を決定することは困難である。そのため、本CQの硬化療法の有用性の検討には今後ランダム化比較試験などのデザインでの検証が必要と思われた。

## 文献検索式

検索DB: 医中誌 Web

検索日: 2015年8月12日

検索式:

(リンパ管腫/TH or 海綿状リンパ管腫/AL or (リンパ管/AL and (ミクロシスティック/TA or マイクロシスティック/TA or 小嚢胞/TA or microcystic/TA))) and (顔面/TH or 顔/TA or 頬/TA or 口唇/TA or 鼻/TA or 額/TA or 耳/TA or 眼瞼/TA or 眼窩/TA or 顎/TA) and (硬化療法/TH or 硬化剤/TH or Picibanil/TH or OK-432/TA or Ethanol/TH or エタノール/TA or Polidocanol/TH or ポリドカノール/TA or "Sodium Tetradecyl Sulfate"/TH or STS/TA or Bleomycin/TH or ブレオマイシン/TA) and PT=会議録除く and DT=1980:2014

検索DB: PubMed

検索日: 2015年8月12日

検索式:

("Lymphatic Abnormalities"[MH] OR "lymphangioma"[MH] OR "Lymphatic Vessels/abnormalities"[MH]) AND (microcystic[TIAB] OR "face"[MH] OR facial[TIAB] OR cheek[TIAB] OR chin[TIAB] OR eye[TIAB] OR mouth[TIAB] OR lip[TIAB] OR nose[TIAB] OR nasal[TIAB] OR Jaw[MH]) AND ("Sclerotherapy"[MH OR "Sclerosing Solutions"[PA] OR "Picibanil"[MH] OR "OK-432"[TIAB] OR "Ethanol"[MH]) AND (Japanese[LA] OR English[LA]) AND ("1980/01/01"[PDAT] : "2014/09/30"[PDAT])

検索 DB : Cochrane Library

検索日 : 2015 年 8 月 13 日

検索式 :

#1 “Lymphatic Abnormalities”:ti,ab,kw or “Lymphatic Abnormality”:ti,ab,kw or lymphangioma:ti,ab,kw (Word variations have been searched)

#2 “microcystic” or “face” or “facial” or “cheek” or “jaw” (Word variations have been searched)

#3 “chin” or “eye” or “mouth” or “lip” or “nose” (Word variations have been searched)

#4 #1 and (#2 or #3) Publication Year from 1980 to 2014, in Cochrane Reviews (Reviews and Protocols) and Trials

#### 文献

- 1) Yang Y, Sun M, Ma Q, Cheng X, Ao J, Tian L, et al. Bleomycin A5 sclerotherapy for cervicofacial lymphatic malformations. *J Vasc Surg.* 2011;26(4):262-5.
- 2) Alomari AI, Karian VE, Lord DJ, Padua HM, Burrows. Percutaneous Sclerotherapy for Lymphatic Malformations: A Retrospective Analysis of Patient-evaluated Improvement. *J Vasc Interv Radiol.* 2006;17:1639-1648.
- 3) Chaudry G, Guevara CJ, Rialon KL, Kerr C, Mulliken JB, Greene AK, et al. Safety and efficacy of bleomycin sclerotherapy for microcystic lymphatic malformation. *Cardiovasc Intervent Radiol.* 2014;37(6):1476-81.
- 4) Smith MC, Zimmerman MB, Burke DK, Bauman NM, Sato Y, Smith RJ. Efficacy and safety of OK-432 immunotherapy of lymphatic malformations. *Laryngoscope.* 2009;119(1):107-15.
- 5) Giguere CM, Bauman NM, Sato Y, Burke DK, Greinwald JH, Pransky S, et al. Treatment of lymphangiomas with OK-432 (Picibanil) sclerotherapy: a prospective multi-institutional trial. *Archives of otolaryngology--head & neck surgery.* 2002;128(10):1137-44
- 6) Udagawa A, Yoshimoto S, Matumoto F, Ishii K, Nakajima Y, Hasegawa M, Suzuki H, Ichinose M. A Case of Facial Cavernous Lymphangioma: Observation from Infancy to Adulthood(顔面海綿状リンパ管腫の1例 幼年期から成人期までの観察). *日本頭蓋顎顔面外科学会誌.* 2005;21(4):302-9.
- 7) 長尾 宗朝, 佐々木 了, 古川 洋志, 内山 英祐, 山本 有平. 頬・口腔・頸部巨大リンパ管奇形の治療経験. *日本形成外科学会誌.* 2007;27(11):779-82.
- 8) Ravindranathan H, Gillis J, Lord. Intensive care experience with sclerotherapy for cervicofacial lymphatic malformations. *Pediatr Crit Care Med.* 2008;9(3):304-9.
- 9) Poonyathalang A, Preechawat P, Jiarakongmun P, Pongpech S. Sclerosing therapy for Orbital Lymphangioma Using Sodium Tetradecyl Sulfate(テトラデシル硫酸ナトリウムを用いた眼窩リンパ管腫の硬化療法). *Japanese Journal of Ophthalmology.* 2008;52(4): 298-304.
- 10) Emran MA, Dubois J, Laberge L, Al-Jazaeri A, Butter A, Yazbeck. Alcoholic solution of zein (Ethibloc) sclerotherapy for treatment of lymphangiomas in children. *J Pediatr Surg.* 2006;41(5):975-9.
- 11) Yi Bai, Jun Jia, Xing-Xing Huang, Mohd Jamal Alsharif, Ji-Hong Zhao, Yi-Fang Zhao. Sclerotherapy of Microcystic Lymphatic Malformations in Oral and Facial Regions. *J Oral Maxillofac Surg.* 2009;67:251-6.
- 12) Shiels WE 2nd, Kang DR, Murakami JW, Hogan MJ, Wiet. Percutaneous treatment of lymphatic malformations. *Otolaryngol Head Neck Surg.* 2009;141(2):219-24.
- 13) Nehra D, Jacobson L, Barnes P, Mallory B, Albanese CT, Sylvester. Doxycycline sclerotherapy as primary treatment of head and neck lymphatic malformations in children. *J Pediatr Surg.* 2008;43(3):451-60.
- 14) 阿曾沼 克弘, 猪股 裕紀洋. 小児リンパ管腫に対する最近の治療戦略 第34回九州小児外科研究会アンケート調査による217例の検討. *日本小児外科学会雑誌.* 2006;42(2):215-21.
- 15) Schwarcz RM, Ben Simon GJ, Cook T, Goldberg. Sclerosing therapy as first line treatment for low flow vascular lesions of the orbit. *Am J Ophthalmol.* 2006;141(2):333-9.
- 16) 尾山 徳秀, 江口 功一, 張 大行, 阿部 春樹. さまざまな眼窩リンパ管腫の治療 眼窩減圧術を施行した症例と OK-432 硬化療法を施行した症例. *日本眼科学会雑誌.* 2009;113(7):732-40.
- 17) Cahill AM, Nijs E, Ballah D, Rabinowitz D, Thompson L, Rintoul N, et al. Percutaneous sclerotherapy in neonatal and infant head and neck lymphatic malformations: a single center experience. *J Pediatr Surg.* 2011;46(11):2083-95.

## CQ 25： 腹部リンパ管奇形（リンパ管腫）に硬化療法は有効か？

### 推奨文：

有用であるという報告も多数あるが、治療による合併症のリスクがあり、外科的切除の可否や硬化剤の選択を含め、慎重な判断が求められる。

**推奨の強さ** 2（弱い）： 行うことを弱く推奨する

**エビデンス** D（非常に弱い）

### 解説

#### 【推奨作成の経過】

腹部のリンパ管疾患で最も多いのが腹部リンパ管奇形（リンパ管腫）である。リンパ管奇形（リンパ管腫）全体の中で腹部病変の占める割合は10%～20%であると推定されているが、病変の部位により治療法の選択には難渋する。外科的切除は治療効果を期待できる治療であるが、患者への負担、リンパ瘻、腸閉塞など重大な合併症の発生する可能性などを鑑みるとより低侵襲の治療が望まれる。リンパ管奇形（リンパ管腫）に対する主要な治療法の一つである硬化療法は手術に比較して侵襲度が低いと考えられ、プラスの面である治療効果に期待できるものの、強い炎症を惹起することも知られており、マイナスの面である合併症を起こさずに安全に行えるかどうか、長期的な効果がどうか等は臨床的には大きな問題である。また、腹部という部位に対してはどのような治療効果が期待できるのか、どのような合併症を考慮すべきかについても不明である。そのため「腹部リンパ管奇形（リンパ管腫）に硬化療法は有効か？」というCQを挙げ、現時点での知見をまとめた。

#### <文献検索とスクリーニング>

検索の結果、邦文19編、欧文38編（PubMed 32篇、Cochrane 6篇）の文献が一次スクリーニングの対象となった。このうち2編の邦文、9編の欧文が本CQに対する二次スクリーニングの対象文献となった。その中にシステマティックレビュー、ランダム化比較試験などのエビデンスレベルの高いものはなく、すべての論文が症例集積あるいは症例報告であった。結果として、本CQの検討においては、それぞれの症例集積における結果、考察を統合した。

#### <観察研究（症例集積）の評価>

腹部リンパ管奇形（リンパ管腫）に対する硬化療法の有効性に対する文献の評価は、治療効果（病変の縮小率、症状）、合併症の視点にて行った。

硬化療法で用いられた薬剤は、OK-432、ブレオマイシン、エタノール、ドキシサイクリン、STS（Sodium Tetradecyl Sulfate）、酢酸、ステロイド/テトラサイクリン、50%ブドウ糖液と多岐に渡っ

ていた。腹部の硬化療法において薬剤の種類による有効性の違いや各薬剤の投与方法や投与回数などを検証した論文は今回検索した限りでは認めなかった。

## 検討結果

### 治療効果

#### A.病変の縮小率

腹部リンパ管奇形（リンパ管腫）の硬化療法による病変の縮小に言及した文献は 5 篇<sup>1-5)</sup>であった。Chaudry らの報告<sup>1)</sup>ではドキシサイクリンで治療した腸間膜および後腹膜症例 10 例中 7 例で 90%以上、1 例で 20%以上の縮小が得られた。2 例は画像による評価がなされなかった。縮小率が小さかった 1 例は嚢胞状と海綿状の混合型でそれ以外は嚢胞状リンパ管腫であった。Oliveira ら<sup>2)</sup>は OK-432 で治療した嚢胞状 2 例中 1 例が 70%縮小したと報告している。Won ら<sup>3)</sup>は酢酸で治療した後腹膜の嚢胞状 1 例が完全消失したと報告した。Shiels ら<sup>4)</sup>は STS とエタノールで治療した嚢胞状 2 例に奏効したと報告しているが、縮小率の記載はなかった。一方 Alqahtani ら<sup>5)</sup>によるとステロイド・テトラサイクリンまたは 50%ブドウ糖液で治療した 10 例はいずれも効果が認められなかったと報告している。

#### B.症状

腹部リンパ管奇形（リンパ管腫）で硬化療法を受けた症例の症状に言及した文献は 2 篇<sup>1, 2)</sup>であった。

Chaudry ら<sup>1)</sup>は硬化療法を受けた 10 例中 3 例が慢性腹痛、3 例が急性腹痛、1 例が発熱・悪寒、1 例が貧血、2 例が腫瘤触知を認めていたが、治療の結果いずれの症例も症状は軽快、再燃はなかったとしている。

Oliveira ら<sup>2)</sup>は腫瘤触知の 1 例、腫瘤触知と腹部コンパートメント症候群・全身状態不良を認める 1 例に硬化療法を施行したと報告した。腫瘤触知のみの 1 例は 2 回の OK432 による硬化療法で軽快したが、腹部コンパートメント症候群をきたしていた 1 例は嚢胞内出血による腫瘤増大のため手術治療に移行した。

#### 合併症

腹部リンパ管奇形（リンパ管腫）に対する硬化療法の合併症として、具体的な言及があった文献は 3 篇であった。治療による合併症で死亡した報告はなかった。Oliveira ら<sup>2)</sup>は OK-432 による硬化療法 3 件のうち、治療後サブイレウスを来した症例が 1 例、嚢胞内出血から腹部コンパートメント症候群の悪化を来し緊急手術を要した症例が 1 例あったと報告されている。Chaudry ら<sup>1)</sup>はドキシサイクリンによる硬化療法 10 例中 1 例で薬剤が後腹膜腔へ漏出したが、特に問題はおこらず病変も軽快したと報告している。Won ら<sup>3)</sup>は後腹膜嚢胞状リンパ管腫 1 例に対し酢酸による硬化療法を行い疼痛と血尿をきたしたが、血尿は月経と同一期のため関係性不明と結論づけている。

#### 制限事項

硬化療法が切除術の前後や術中に行われていることが多く、単独での治療成績を報告した文献は少なかった他、無治療経過観察、硬化療法、切除術を直接比較した文献はなかった。

腹部のみに限って分析している論文は少なく、多くは他の領域を含んでいたり、腸間膜や後腹膜、臓器など腹部の異なる部位が合わせて検討されていたりした。

また嚢胞状や海綿状、混合型といったリンパ管奇形の性状の違いやその定義、治療基準(手術の併用、硬化療法の薬剤の種類や使用方法、投与回数など)なども文献によってばらつきがあり、それぞれを区別して検討した文献は少なかった。

硬化療法の有効性を評価する上ではこのような患者背景や治療の内容に違いがあることは考慮しなければならない。本 CQ を考察するにあたり、特にリンパ管奇形の形状の違い、硬化療法の薬剤の違いについては除外した。

#### <まとめ>

「腹部リンパ管奇形(リンパ管腫)に対する硬化療法は有効か?」という CQ を考察するにあたり、硬化療法を行うことによる、治療効果、症状・機能性、合併症という視点から分析を行ったが、エビデンスレベルの高い論文は見つからなかった。硬化療法によって病変の縮小や症状の改善は十分に得られる症例もあるが、報告によって奏効率は一定せず、硬化療法の一般論を述べるのには不十分であった。治療の合併症は硬化療法においても腸閉塞の報告があり、嚢胞内出血とあわせて注意が必要と考えられる。一方手術では報告のあった乳び漏は硬化療法では報告がなかった。

以上を踏まえると腹部リンパ管奇形(リンパ管腫)に対する硬化療法の適応について、現段階では基準を設けて治療適応を決定することは困難であるが、治療適応を強く否定するものはなかったことから、「有用であるという報告も多数あるが、治療による合併症のリスクがあり、外科的切除の可否や硬化剤の選択を含め、慎重な判断が求められる」と提案することとした。本 CQ の検討には今後 RCT などエビデンスレベルの高いデザインでの検証が必要と思われた。

#### 文献検索式

検索 DB : 医中誌 Web

検索日 : 2015 年 2 月 24 日

検索式 :

(リンパ管腫/TH or リンパ管腫/TA or リンパ管奇形/TA or (リンパ管形成/TH and リンパ系異常/TH) or "lymphatic malformation"/TA) and (腹部/TH or 腹部/TA or 腹部腫瘍/TH or 腹腔/TA or 腹膜/TA) and (硬化療法/TH or 硬化療法/TA or 硬化剤/TH or 硬化剤/AL or Picibanil/TH or Picibanil/TH or ピシバニール/TA or ピシバニル/TA or OK-432/TA or OK432/TA or Bleomycin/TH or プレオマイシン/TA or Doxycycline/TH or 注入/TA) and DT=1980:2014 and LA=日本語,英語 and PT=会議録除く and CK=ヒト

検索 DB : PubMed

検索日 : 2015 年 2 月 24 日

検索式 :

(lymphangioma[TW] OR "lymphatic malformations"[TIAB] OR "Lymphatic Vessels/abnormalities"[MH]) AND ("Abdomen"[MH] OR abdomen[TIAB] OR intraperitoneal[TIAB] OR abdominal[TW] OR peritoneum[TW] OR peritoneal[TIAB] OR retroperitoneal[TW] OR retroperitoneum[TIAB] OR "Abdominal Neoplasms"[MH]) AND (sclerotherapy[TW] OR "Sclerosing Solutions"[PA] OR sclerosing[TIAB] OR picibanil[TW] OR "OK-432"[TIAB] OR bleomycin[TW] OR injection[TIAB]) AND "humans"[MH] AND (English[LA] OR Japanese[LA]) AND 1980[PDAT] : 2014[PDAT]

検索 DB : Cochrane Library

検索日 : 2015 年 2 月 24 日

検索式 :

#1 "lymphangioma":ti,ab,kw or "lymphatic malformations":ti,ab,kw or "lymphatic abnormalities":ti,ab,kw (Word variations have been searched)



#2 "sclerotherapy":ti,ab,kw or "sclerosing":ti,ab,kw or "picibanil":ti,ab,kw or "OK-432":ti,ab,kw or "bleomycin":ti,ab,kw  
(Word variations have been searched)

#3 "abdomen":ti,ab,kw or "intraperitoneal":ti,ab,kw or "abdominal":ti,ab,kw or "retroperitoneal":ti,ab,kw or  
"retroperitoneum":ti,ab,kw (Word variations have been searched)

#4 #1 and #2 and #3

#5 #1 and #2 Publication Year from 1980 to 2014, in Cochrane Reviews (Reviews and Protocols) and Trials (Word variations  
have been searched)

#### 文献

- 1) Chaudry G, Burrows PE, Padua HM, Dillon BJ, Fishman SJ, Alomari. Sclerotherapy of abdominal lymphatic malformations with doxycycline. *J Vasc Interv Radiol.* 2011;22:1431-1435.
- 2) Oliveira C, Sacher P, Meuli. Management of prenatally diagnosed abdominal lymphatic malformations. *Eur J Pediatr Surg.* 2010;20: 302-306.
- 3) Won JH, Kim BM, Kim CH, Park SW, Kim. Percutaneous sclerotherapy of lymphangiomas with acetic acid. *J Vasc Interv Radiol.* 2004;15:595-600.
- 4) Shiels WE 2nd, Kenney BD, Caniano DA, Besner. Definitive percutaneous treatment of lymphatic malformations of the trunk and extremities. *J Pediatr Surg.* 2008;43:136-140.
- 5) Alqahtani A, Nguyen LT, Flageole H, Shaw K, Laberge. 25 years' experience with lymphangiomas in children. *J Pediatr Surg.* 1999;34:1164-1168.

## CQ 26 : 臨床症状の乏しい腹部リンパ管奇形(リンパ管腫)は治療すべきか?

### 推奨文:

治療による合併症のリスクがあるため、増大傾向がある場合や症状が出現した場合に治療介入を考慮することを提案する。

推奨の強さ                      2 (弱い): 行うことを弱く推奨する。

エビデンス                      D (非常に弱い)

### 解説

#### 【推奨作成の経過】

腹部リンパ管奇形(リンパ管腫)は腹痛・巨大腫瘍・イレウス症状などの強い症状にて発症する場合もあるが、無症状で偶然発見される場合もある。病変は徐々に増大することもあり、感染や内出血などにより重篤な症状を起こすこともある。

このような中で、症状の乏しい腹部リンパ管奇形(リンパ管腫)に対して積極的に治療を行うべきかどうか、長期間のフォローアップの中ではどの時期が治療に最適なのか、などは臨床上迷うことのある大きな問題である。そのため、「臨床症状の乏しい腹部リンパ管奇形(リンパ管腫)は治療すべきか?」というCQを挙げ、現時点での知見をまとめた。

#### <文献検索とスクリーニング>

検索の結果、邦文 206 篇、欧文 237 篇 (PubMed 230 篇、Cochrane 7 篇) の文献が一次スクリーニングの対象となった。このうち邦文 6 篇、欧文 9 篇が本 CQ に対する二次スクリーニングの対象文献となった。その中に Systematic review、Randomized controlled study などのエビデンスレベルの高いものはなく、多くの論文が症例集積あるいは症例報告であった。そのうち本 CQ の対象である無症状のリンパ管奇形(リンパ管腫)について記述のある 7 篇につき結果、考察を統合した。

#### <観察研究(症例集積)の評価>

対象となった文献のうち無症状のリンパ管奇形(リンパ管腫)について述べられている文献は 7 篇<sup>1-7)</sup>であった。このうち、実際に症状が乏しかったと考えられる症例数は 15 例(無症状。画像検査で偶発的に発見され、大網、腸間膜、後腹膜などに存在し腹部腫瘍のみを主訴である症例を含む)であった。

文献スクリーニングにより、症状の乏しい腹部リンパ管奇形(リンパ管腫)に対する治療介入の選択は、放置した場合にどのような症状を呈する可能性があるのか? どの手段で、どのくらいの頻度で検査をすべきか? 逆に治療した場合、その治療法の選択や各治療法に伴う合併症やリスクはどの程度なのか? 等が検討項目であり、これらにつき文献を評価した。

## 検討結果

対象となった文献より、腹部リンパ管奇形（リンパ管腫）の症状（腹痛、腸閉塞、捻転、感染、出血、嘔吐・哺乳障害、頻尿、腹部腫瘤<sup>3-12)</sup>）は発生部位、大きさ、年齢などの因子に依存すると考えられ、将来的には、これらを層別化してリスク因子を決定することが望まれる<sup>3, 5, 11)</sup>。

一方で、治療が施行されているケースにおける合併症 complication に関しては再発・再治療を容れた症例<sup>4)</sup>、腸閉塞<sup>2, 6, 7)</sup>、乳び腹水<sup>7, 12)</sup>、塞栓症<sup>2)</sup>、出血<sup>2)</sup>、創感染等が報告されている。重篤な合併症としては外科的手術後の下大静脈塞栓<sup>2)</sup>と癒着療法後の腹部コンパートメント症状<sup>2)</sup>の報告があった。特記事項として、腸間膜リンパ管奇形（リンパ管腫）に対する外科的切除を選択した場合、腸管合併切除を余儀なくされることもある<sup>12)</sup>。

臨床症状の乏しい腹部リンパ管奇形（リンパ管腫）は、経過観察で退縮したとされる報告<sup>3, 5)</sup>もある一方で、後に症状をきたす腹部リンパ管奇形（リンパ管腫）も少なからず存在する（他の多くの症例報告より）ことから経過観察中に増大あるいは症状を新たに引き起こした場合には治療介入すべきであるという意見が多くみられた。

## 制限事項

無症状の症例の多くが報告されていない可能性が有るという事実に留意すべきであり、また発見の時点で、無症状でも治療を施されているケースもあり、無症状の腹部リンパ管奇形（リンパ管腫）を年齢別に、どの部位で、どのような状況になったら治療介入すべきかどうかの明確な基準に対してエビデンスの高いスタディは存在しないのが現状である。

## <まとめ>

臨床症状の乏しい腹部リンパ管奇形（リンパ管腫）に対する治療の必要性は、部位、サイズ、年齢に応じて治療しなかった場合のリスクと治療をした場合のリスクや合併症とのバランスから決定すべきであると考えられるが、現段階では治療の適応基準を決定する十分な研究はなされておらず、治療後の重大な合併症が報告されていることから、個々の症例で慎重な検討が必要である。しかし、経過観察を選択した場合には、定期的に画像診断を行い、経過観察中に増大傾向あるいは何らかの症状が出現した際には治療介入を考慮すべきであろう。そのため、「治療による合併症のリスクがあるため、増大傾向がある場合や症状が出現した場合に治療介入を考慮することを提案する」とした。

## 文献検索式

検索 DB：医中誌 Web

検索日：2015年2月24日

検索式 1：

(リンパ管腫/TH or リンパ管腫/TA or リンパ管奇形/TA or (リンパ管形成/TH and リンパ系異常/TH) or "lymphatic malformation"/TA) and (腹部/TH or 腹部/TA or 腹部腫瘍/TH or 腹腔/TA or 腹膜/TA) and (診断/MTH or 無症候性疾患/TH or 無症候/TA or 無症状/TA) and DT=1980:2014 and LA=日本語,英語 and PT=会議録除く and CK=ヒト

検索式 2：

(リンパ管腫/TH or リンパ管腫/TA or リンパ管奇形/TA or (リンパ管形成/TH and リンパ系異常/TH) or "lymphatic malformation"/TA) and (腹部/TH or 腹部/TA or 腹部腫瘍/TH or 腹腔/TA or 腹膜/TA) and (硬化療法/TH or 硬化療法/TA or

硬化剤/TH or 硬化剤/AL or 注入/TA or SH=治療の利用,治療,薬物療法,外科的療法,食事療法,放射線療法) and DT=1980:2014 and LA=日本語,英語 and PT=会議録除く and CK=ヒト

検索 DB : PubMed

検索日 : 2015 年 2 月 24 日

検索式 1 :

(lymphangioma[TW] OR "lymphatic malformations"[TIAB] OR "Lymphatic Vessels/abnormalities"[MH]) AND ("Abdomen"[MH] OR abdomen[TIAB] OR intraperitoneal[TIAB] OR abdominal[TW] OR peritoneum[TW] OR peritoneal[TIAB] OR retroperitoneal[TW] OR retroperitoneum[TIAB] OR "Abdominal Neoplasms"[MH]) AND ("Diagnosis"[MAJR] OR "Asymptomatic Diseases"[MH] OR asymptomatic[TIAB] OR silent[TIAB] OR subclinical[TIAB] OR symptomless[TIAB] OR "Treatment Outcome"[MH]) AND "humans"[MH] AND (English[LA] OR Japanese[LA]) AND 1980[PDAT] : 2014[PDAT]

検索式 2 :

(lymphangioma[TW] OR "lymphatic malformations"[TIAB] OR "Lymphatic Vessels/abnormalities"[MH]) AND ("Abdomen"[MH] OR abdomen[TIAB] OR intraperitoneal[TIAB] OR abdominal[TW] OR peritoneum[TW] OR peritoneal[TIAB] OR retroperitoneal[TW] OR retroperitoneum[TIAB] OR "Abdominal Neoplasms"[MH]) AND ("therapy"[SH] OR sclerotherapy[TW] OR "Sclerosing Solutions"[PA] OR sclerosing[TIAB] OR injection[TIAB] OR "therapeutic use"[SH] OR "Treatment Outcome"[MH]) AND "humans"[MH] AND (English[LA] OR Japanese[LA]) AND 1980[PDAT] : 2014[PDAT]

検索 DB : Cochrane Library

検索日 : 2015 年 2 月 24 日

検索式 :

#1 "lymphangioma":ti,ab,kw or "lymphatic malformations":ti,ab,kw or "lymphatic abnormalities":ti,ab,kw (Word variations have been searched)

#2 "diagnosis":ti,ab,kw or "asymptomatic":ti,ab,kw or "silent":ti,ab,kw or "subclinical":ti,ab,kw or "symptomless":ti,ab,kw (Word variations have been searched)

#3 "abdomen":ti,ab,kw or "intraperitoneal":ti,ab,kw or "abdominal":ti,ab,kw or "retroperitoneal":ti,ab,kw or "retroperitoneum":ti,ab,kw (Word variations have been searched)

#4 #1 and #2 and #3

#5 #1 and #2 Publication Year from 1980 to 2014, in Cochrane Reviews (Reviews and Protocols) and Trials (Word variations have been searched)

## 文献

- 1) Chaudry G, Burrows PE, Padua HM, Dillon BJ, Fishman SJ, Alomari AI. Sclerotherapy of abdominal lymphatic malformations with doxycycline. J Vasc Interv Radiol. 2011;22(10):1431-1435.
- 2) Oliveira C, Sacher P, Meuli M. Management of prenatally diagnosed abdominal lymphatic malformations. Eur J Pediatr Surg. 2010;20(5):302-306.
- 3) 阿曾沼 克弘, 猪股 裕紀洋. 小児リンパ管腫に対する最近の治療戦略 第 34 回九州小児外科研究会アンケート調査による 217 例の検討. 日本小児外科学会雑誌. 2006;42(2):215-221.
- 4) 比企 さおり, 山高 篤行, 小林 弘幸, 岡田 安弘, 宮野 武. 小児リンパ管腫 105 例の臨床的検討 発生部位・病型別治療評価. 順天堂医学. 2003;48(4):476-483.
- 5) Chiappinelli A, Forgues D, Galifer RB. Congenital abdominal cystic lymphangiomas: what is the correct management? J Matern Fetal Neonatal Med. 2012;25(7):915-919.
- 6) 村岡 暁憲, 鈴木 夏生, 丹羽 由紀子, 小松 義直, 田上 鑣一郎. 検診にて指摘された無症状巨大後腹膜リンパ管腫の 1 例. 日本臨床外科学会雑誌. 2009;70(3):899-905.
- 7) 川口 清, 浦山 雅弘, 藤本 博人. 腹腔鏡下に完全切除し得た成人後腹膜リンパ管腫の 1 例. 日本内視鏡外科学会雑誌. 2008;13(4):435-440.
- 8) 大矢知 昇, 岩下 公江, 久保 雅子. 腸間膜リンパ管腫の診断と治療 胎児診断例と年長児診断例の検討. 日本小児外科学会雑誌. 2008;44(1):33-37.
- 9) 田島 正晃, 上村 哲郎, 當寺ヶ盛 学, 猪股 雅史, 白石 憲男, 北野 正剛. 大網原発巨大リンパ管腫の 1 成人例. 日本臨床外科学会雑誌. 2005;66(11):2828-2831.

- 10) 鈴木 英之, 古川 清憲, 高崎 秀明, 野村 務, 進士 誠一, 田尻 孝. 腹腔鏡下に切除した腸間膜嚢胞性リンパ管腫の1例. 日本内視鏡外科学会雑誌. 2005;10(2):225-228.
- 11) Losanoff JE, Kjossev KT. Mesenteric cystic lymphangioma: unusual cause of intra-abdominal catastrophe in an adult. *Int J Clin Pract.* 2005;59(8):986-987.
- 12) 内山 昌則, 村田 大樹, 大滝 雅博. 急性腹症で発症し十二指腸壁に炎症性浸潤をきたしていた後腹膜リンパ管腫の1例 小児腹部リンパ管奇形(リンパ管腫)報告例の検討. 日本小児外科学会雑誌. 2007;43(7):938-944.
- 13) Mendez-Gallart R, Bautista A, Estevez E, Rodriguez-Barca P. Abdominal cystic lymphangiomas in pediatrics: surgical approach and outcomes. *Acta Chir Belg.* 2011;111(6):374-377.
- 14) 池田 太郎, 浅井 陽, 南郷 容子, 星野 真由美, 大橋 研介, 井上 幹也, et al. 小児腹部リンパ管奇形(リンパ管腫)の検討. 日本小児外科学会雑誌. 2008;44(7):959-964.
- 15) Heether J, Whalen T, Doolin E. Follow-up of complex unresectable lymphangiomas. *Am Surg.* 1994;60(11):840-841.

## CQ 2 7 : 難治性乳び腹水に対して有効な治療は何か？

### 推奨文：

絶食、高カロリー輸液、MCT ( Medium Chain Triglyceride ) などの保存的治療を行い、効果がない場合には内科的治療、硬化療法、外科的治療なども考慮される。

**推奨の強さ**                      2 ( 弱い ): 行うことを弱く推奨する。

**エビデンス**                      D ( 非常に弱い )

### 解説

#### 【推奨作成の経過】

難治性の乳び腹水は、腹水からの大量のタンパク質やリンパ球喪失、血中脂肪濃度の低下、腹部膨満による腹痛、不快感、呼吸困難を来し、患者の QOL を著しく低下させる。腹水の原因は多岐にわたり、明らかになることもあるが、不明の場合も多い。治療にあたっては、腹部膨満を避けるために持続ドレナージもしくは定期的な穿刺排液を必要とする場合があり、しばしば難渋する。治療法とその効果、デメリットを把握してよりよい判断をすることは臨床医にとって非常に大きな課題であり、乳び腹水の長期にわたる問題についても情報を集め、これをまとめたガイドラインが存在することは有益であると考えられる。そのため「難治性乳び腹水に対して有効な治療は何か？」という CQ を挙げ、現時点での知見をまとめた。

#### < 文献検索とスクリーニング >

検索の結果、邦文 161 篇、欧文 728 篇 ( Pubmed 564 篇、Cochrane 164 篇 ) の文献が一次スクリーニングの対象となった。このうち邦文 15 篇、欧文 12 篇が本 CQ に対する二次スクリーニングの対象文献となった。その中に Systematic review、Randomized controlled study などのエビデンスレベルの高いものはなく、症例集積が多施設 1 篇、単施設 2 篇、あとは症例報告であった。結果として、本 CQ の検討においては、エビデンスには乏しいが、推奨案作成に有用と判断された文献 27 篇の結果、考察を統合した。

#### < 観察研究 ( 症例集積 ) の評価 >

乳び腹水の原因としては、先天性<sup>1-16)</sup>、特発性<sup>2)</sup>、開腹術後<sup>17-20)</sup>、蛋白漏出性腸症<sup>19)</sup>、リンパ管奇形<sup>21, 22)</sup>、リンパ管拡張症<sup>23, 24)</sup>、リンパ管腫症<sup>25, 26)</sup>、Lymphatic dysplasia<sup>27)</sup>、が報告されていた。原因別に治療法を検討している論文は認めなかった。

治療法をカテゴリーに分けると保存的治療 ( 絶食、高カロリー輸液、Medium Chain Triglyceride [ 以下 MCT ] )、内科的治療、硬化療法、外科的治療が行われていた。

### 検討結果

以下では、治療法別に述べる。

#### 保存的治療

絶食で腹水量が変化するかどうかもまず第一に確認するべきである。

高カロリー輸液は絶食と共に用いられていることが多く、高カロリー輸液の影響で腹水が増量したとの報告は今回の文献検索の範囲では認めなかったため、絶食時の栄養サポートとして併用することが望まれる。Bellini C による多施設の症例集積では、高カロリー輸液・完全静脈栄養を 15 例に施行しており副作用は認めなかったと報告している<sup>1)</sup>。

MCT に関しては、治療前・治療中・治療後いずれの時期でも使用されている<sup>1, 2, 4-9, 11, 13-15, 17, 19, 20, 22-26)</sup>。Bellini C による多施設の症例集積では MCT を 14 例に施行しており副作用は認めなかったと報告している<sup>1)</sup>。

#### 内科的治療

乳び腹水に対する薬物療法としてはオクトレオチド（持続性ソマトスタチンアナログ製剤）が主に用いられており、他の薬物療法の有効性を述べた論文は今回の文献検索の範囲では認めなかった。

Bellini C による多施設の症例集積では、オクトレオチドを 8 日～38 日の間、乳び腹水症例 16 例のうち 6 例に使用し、全例に乳び腹水の減少を認めたと報告している<sup>1)</sup>。Huang Q による単施設の症例集積では、高カロリー輸液とオクトレオチドで治療した乳び腹水 4 例中 2 例が 10 日以内に腹水の減少を認めたと報告している<sup>18)</sup>。一方、3 週間投与するが効果を認めなかった報告もある<sup>4)</sup>。オクトレオチドの投与用量については、 $1\ \mu\text{g}/\text{kg}/\text{h}$ <sup>1)</sup>、 $3\ \mu\text{g}/\text{kg}/\text{h}$ <sup>6)</sup>、 $0.5/\text{kg}/\text{h}/\text{h}$  で開始し  $1\ \mu\text{g}/\text{kg}/\text{h}$  ずつ  $10\ \mu\text{g}/\text{kg}/\text{h}$  まで増量<sup>3)</sup>、 $0.5\sim 2.0\ \mu\text{g}/\text{kg}/\text{hr}$  持続静脈注射<sup>7)</sup>、 $2.5\ \mu\text{g}/\text{kg}$  皮下注を 2 回/日で開始し、2 日毎に  $8\ \mu\text{g}/\text{kg}$  を 2 回/日まで増量<sup>4)</sup> という方法が報告されていた。開始時期については、保存的治療 2 週間で乳び腹水が改善しないため投与開始<sup>4, 8)</sup>、保存的治療で乳び腹水が軽快後に再増悪したため投与開始<sup>7)</sup> との報告を認めた。オクトレオチド投与による副作用は、今回の文献検索の範囲では認めなかった。これらより、オクトレオチドによる乳び腹水の奏効を診た control study は、今回の文献検索の範囲では認めず、効果に関するエビデンスレベルは低い、乳び腹水が減少したという症例集積や多くの症例報告が存在する事から、保存的治療が奏功しない乳び腹水はオクトレオチドによる内科的治療を検討しても良いと考える。

#### 硬化療法

硬化療法は 5 篇の症例報告で 6 例に行われていた<sup>13, 21, 23, 25, 26)</sup>。硬化剤は、6 例中 5 例は OK-432 で、1 例<sup>23)</sup>のみ Beta-Isadona-solution であった。OK-432 を病変に局注したものが 4 例<sup>21, 25, 26)</sup>、腹腔内投与が 1 例<sup>26)</sup>、ドレーン経由での投与が 2 例<sup>21, 26)</sup>あった。硬化療法に関しては、今回の文献検索の範囲では症例報告数も少ないため、その有用性を示すには今後の症例集積が必要と考える。

#### 腹腔ドレナージ、腹腔穿刺、外科的治療

腹腔ドレナージや腹腔穿刺は、腹部膨満での臓器圧迫症状（コンパートメント症候群や呼吸不全）を来しているときや来す可能性があるとき、あるいは術後でドレーンが挿入されている時に行われているが、それ自体で乳び腹水が改善することはなく、ドレナージで喪失した腹水を補充するための輸液・血液製剤・輸血等が必要である<sup>1, 4-7, 11-14, 17, 19-21, 23, 25, 26</sup>。

外科的治療は、保存的治療や内科的治療の後に施行されている報告が多い。Zeidan Sによる単施設の症例集積では、平均 25.3 日の保存的加療で改善を認めず外科的治療を施行したと報告している<sup>17</sup>。他には 1~3 ヶ月の保存的加療後<sup>2, 3</sup>、先天性乳び腹水症例で生後 1 ヶ月から 4 ヶ月後<sup>4, 8, 24</sup>に外科的治療が施行されていた。乳び腹水の漏出部位を同定できない事もあるため<sup>4</sup>、乳び腹水漏出部位の同定のために親油性染料（Sudan black, Sudan III）を術前経口投与し漏出部位を同定する試みが行われている<sup>2, 3, 10, 17</sup>。漏出部位を同定できたものは結紮、縫合、クリップ、焼灼を行っている<sup>2, 8, 10, 17, 24</sup>。乳び腹水漏出部位や周囲の後腹膜に、フィブリン糊を塗布・散布<sup>3, 5, 17, 24</sup>する、あるいは酸化セルロース・可吸収性局所止血剤を貼付<sup>5, 17</sup>する事で漏出を止める手技の有用性が報告されている他、腹腔 静脈シャント<sup>23, 27</sup>や胎児症例での腹腔 羊水腔シャント<sup>12</sup>の報告もある。

これらより control study は今回の文献検索の範囲では認めなかったため、エビデンスレベルは低いですが、症例集積や症例報告から外科的治療は約 1 ヶ月程度以上の保存的治療・内科的治療に非奏効の乳び腹水に施行されているため、保存的治療・内科的治療に非奏効の乳び腹水には外科的治療を考慮してよいと考える。親油性染料を用いた漏出部位の同定、フィブリン糊や酸化セルロース・可吸収性局所止血剤の使用といった手技により外科的治療の奏効率を高めるための工夫が行われているが、症例集積と症例報告のみで、その有用性を検討した報告は今回の文献検索の範囲では認めなかった。

#### 制限事項

難治性の乳び腹水に関する定義に関して病悩期間や治療反応性などを基に定めている文献はなかった。そのため乳び腹水の治療に関する文献それぞれにおいて病悩期間や治療反応性など臨床的に難治と考えられる事項を抽出しまとめることとした。また乳び腹水の原因が多岐にわたるため、治療効果は原因によっても異なるものと予測されるが、検索範囲においては原因により治療法を検討している論文はなかった。したがって、今回の検討においては原因には関係なく治療法やその効果について述べるにとどまった。

#### <まとめ>

「難治性乳び腹水に対して有効な治療は何か？」という CQ を考察するにあたり、原因が多岐にわたり、それぞれの原因に対する治療もおこなわれているために、一括して治療法を述べることは困難であった。そのため、治療法を保存的治療（絶食、高カロリー輸液、MCT）、内科的治療（オクトレオチド）、硬化療法、腹腔ドレナージ、腹腔穿刺、外科治療などの項目にわけ、それぞれの効果について検討した。



難治性乳び腹水に対して有効な治療は、原因に依存する可能性がある点、また報告された治療法における効果に関するエビデンスは低いという点をふまえた上で以下の様にまとめられる。副作用が少ないという点から保存的治療としての絶食、高カロリー輸液、MCT はまず行うべき治療である。保存的治療により効果が不十分な症例については症例集積や多くの症例報告が存在する事からオクトレオチドを用いた内科的治療を考慮してよい。硬化療法については報告数が少ないため、その有用性を示すには今後の症例集積が必要である。腹腔ドレナージ、腹腔穿刺、外科治療などについては約 1 ヶ月程度以上の保存的治療・内科的治療に非奏効の乳び腹水に対しては考慮してよい。

そのため、「絶食、高カロリー輸液、MCT などの保存的治療を行い、効果がない場合には内科的治療、硬化療法、外科的治療なども考慮される。」を推奨案とした。しかし、本 CQ の検討には今後 RCT などエビデンスレベルの高いデザインでの検証が必要と思われる。

#### 文献検索式

検索 DB : 医中誌 Web

検索日 : 2015 年 2 月 24 日

検索式 1 :

(乳び腹水/TH or 乳び腹/TA or 乳糜腹/TA) and (治療/TH or SH=治療の利用,治療,薬物療法,外科的療法,食事療法,放射線療法) and DT=1980:2014 and LA=日本語,英語 and PT=会議録除く and CK=ヒト

検索式 2 :

(骨溶解-本態性/TH or ゴーハム/TA or Gorham/TA or リンパ管腫/TH or リンパ管腫/TA or リンパ管奇形/TA or (リンパ管形成/TH and リンパ系異常/TH) or リンパ管症/AL or "lymphatic malformation"/TA) and (乳び腹/AL or 乳糜腹/TA or 腹水/AL) and (治療/TH or SH=治療の利用,治療,薬物療法,外科的療法,食事療法,放射線療法) and DT=1980:2014 and LA=日本語,英語 and PT=会議録除く and CK=ヒト

検索 DB : PubMed

検索日 : 2015 年 2 月 24 日

検索式 1 :

("chylous ascites"[TW] OR chyloperitoneum[TIAB] OR "chylous peritonitis"[TIAB] OR "chyliform ascites"[TIAB]) AND ("therapy"[SH] OR "therapeutic use"[SH] OR "Treatment Outcome"[MH]) AND "Humans"[MH] AND "1980"[PDAT] : "2014"[PDAT] AND (English[LA] OR Japanese[LA])

検索式 2 :

(lymphangioma[TW] OR "lymphatic malformations"[TIAB] OR "Lymphatic Vessels/abnormalities"[MH] OR "Osteolysis, Essential"[MH] OR gorham[TIAB]) AND ("chylous ascites"[TW] OR chyloperitoneum[TIAB] OR "chylous peritonitis"[TIAB] OR "chyliform ascites"[TIAB] OR "ascitic fluid"[TW]) AND "Humans"[MH] AND "1980"[PDAT] : "2014"[PDAT] AND (English[LA] OR Japanese[LA])

検索 DB : Cochrane Library

検索日 : 2015 年 2 月 24 日

検索式 :

#1 "ascitic fluid":ti,ab,kw or "chylous ascites":ti,ab,kw or "chyloperitoneum":ti,ab,kw or "chylous peritonitis":ti,ab,kw (Word variations have been searched)

#2 "lymphangioma":ti,ab,kw or "lymphatic malformations":ti,ab,kw or "osteolysis":ti,ab,kw or "gorham":ti,ab,kw or "lymphatic vessel" (Word variations have been searched)

#3 #1 and #2 Publication Year from 1980 to 2014, in Cochrane Reviews (Reviews and Protocols) and Trials (Word variations have been searched)

#4 #1 Publication Year from 1980 to 2014, in Cochrane Reviews (Reviews and Protocols) and Trials (Word variations have been searched)

#### 文献

- 1) Bellini C, Ergaz Z, Radicioni M, Forner-Cordero I, Witte M, Perotti G, et al. Congenital fetal and neonatal visceral chylous effusions: neonatal chylothorax and chylous ascites revisited. A multicenter retrospective study. *Lymphology*. 2012;45:91-102.
- 2) 松尾 吉庸, 岡田 正. 乳糜胸・腹水及び関連疾患の病態と治療の工夫 乳糜胸・腹水における Sudan Black の有用性. *小児外科*. 2001;33:186-90.
- 3) Spagnol L, Conforti A, Valfre L, Morini F, Bagolan P. Preoperative administration of Sudan III and successful treatment of persistent chylous ascites in a neonate. *J Pediatr Surg*. 2011;46(5):994-997.

- 4) 城 一也, 監物 久夫, 毛利 健, 五藤 周, 大川 治夫. 乳糜胸・腹水及び関連疾患の病態と治療の工夫 特発性乳糜腹水. 小児外科. 2001;33(2):134-140.
- 5) Moreira Dde A, Santos MM, Tannuri AC, Tannuri U. Congenital chylous ascites: a report of a case treated with hemostatic cellulose and fibrin glue. J Pediatr Surg. 2013;48(2):e17-19.
- 6) Olivieri C, Nanni L, Masini L, Pintus C. Successful management of congenital chylous ascites with early octreotide and total parenteral nutrition in a newborn. BMJ Case Rep. 2012.
- 7) Huang Y, Zhuang S, Li Y, Liu M, Chen H, Du M. Successful management of congenital chylous ascites in a premature infant using somatostatin analogue. Indian journal of pediatrics. 2011;78(3):345-347.
- 8) Melo-Filho A A, Souza I J, Leite C A, Leite R D, Colares J H, Correia J M. Refractory congenital chylous ascites. Indian J pediatr. 2010;77(11):1335-1337.
- 9) Karagol B S, Zenciroglu A, Gokce S, Kundak A A, Ipek M S. Therapeutic management of neonatal chylous ascites: report of a case and review of the literature. Acta Paediatr. 2010;99(9):1307-1310.
- 10) Kuroiwa M, Toki F, Suzuki M, Suzuki N. Successful laparoscopic ligation of the lymphatic trunk for refractory chylous ascites. J Pediatr Surg. 2007;42(5):e15-18.
- 11) Antao B, Croaker D, Squire R. Successful management of congenital chyloperitoneum with fibrin glue. J Pediatr Surg. 2003;38(11):e7-8.
- 12) 中川 潤子, 中林 稔, 菊地 真紀子, 佐藤 千歳, 木戸 道子, 笠井 靖代, et al. 胎内治療により改善をみた胎児乳び腹水症の1例. 日本産科婦人科学会東京地方部会会誌. 2002;51(4):399-403.
- 13) 脇坂 宗親, 北川 博昭, 佐藤 百合子, 中田 幸之介. 乳糜胸・腹水及び関連疾患の病態と治療の工夫 開腹術・OK-432 注入で治癒した先天性乳糜腹水. 小児外科. 2001;33(2):196-200.
- 14) 佐藤 英章, 岡松 孝男, 八塚 正四, 五味 明, 鈴木 淳一, 鈴木 孝明, et al. 乳糜胸・腹水及び関連疾患の病態と治療の工夫 単開腹により治癒した乳糜腹水. 小児外科. 2001;33(2):191-195.
- 15) 高橋 篤, 鈴木 則夫, 桑野 博行. 乳糜胸・腹水及び関連疾患の病態と治療の工夫 新生児乳糜腹水. 小児外科. 2001;33(2):144-147.
- 16) 小室 広昭. あなたならどうする、こんな時プロに訊く術中の機転 乳糜胸・乳糜腹水に対する内視鏡手術 漏出部位がわからなかったらどうする. 小児外科. 2010;42(8):805-808.
- 17) Zeidan S, Delarue A, Rome A, Roquelaure B. Fibrin glue application in the management of refractory chylous ascites in children. J Pediatr Gastroenterol Nutr. 2008;46(4):478-481.
- 18) Huang Q, Jiang Z W, Jiang J, Li N, Li J S. Chylous ascites: treated with total parenteral nutrition and somatostatin. World J Gastroenterol. 2004;10(17):2588-2591.
- 19) 根本 貴史, 土屋 博之, 長島 金二. 乳糜胸・腹水及び関連疾患の病態と治療の工夫 乳糜胸・腹水の臨床的ならびに実験的検討. 小児外科. 2001;33(2):119-122.
- 20) 大津 一弘, 上田 祐華, 栗原 将, 河島 菜澄. こんなときどうすればよいの(その2) 難治性乳び腹水. 小児外科. 2011;43(7):747-750.
- 21) Ono S, Iwai N, Chiba F, Furukawa T, Fumino S. OK-432 therapy for chylous pleural effusion or ascites associated with lymphatic malformations. J Pediatr Surg. 2010;45(9):e7-10.
- 22) 田中 水緒, 横森 欣司, 上井 義之. 乳糜胸・腹水及び関連疾患の病態と治療の工夫 後腹膜リンパ管腫にみられた乳糜腹水. 小児外科. 2001;33(2):163-167.
- 23) Siebert S, Helbling C, Wolff M, Franz A, Muller A, Kau N, et al. Peritoneovenous shunting as palliative treatment in an infant with chylous ascites due to generalised congenital lymphangiectasia. Klin Padiatr. 2010;222(5):317-318.
- 24) Densupsoontorn N, Jirapinyo P, Aanpreung P, Laohapensang M, Parichatikanond P. Congenital chylous ascites: the roles of fibrin glue and CD31. Acta Paediatr. 2009;98(11):1847-1849.
- 25) Guvenc B H, Ekingen G, Tuzlaci A, Senel U. Diffuse neonatal abdominal lymphangiomatosis: management by limited surgical excision and sclerotherapy. Pediatr Surg Int. 2005;21(7):595-598.
- 26) 小寺 厚志, 鎌形 正一郎, 広部 誠一, 下野 隆一, 淵本 康史, 佐久間 恒, et al. 乳糜胸・腹水及び関連疾患の病態と治療の工夫 乳糜胸・腹水を伴った Diffuse lymphangiomatosis の1例. 小児外科. 2001;33(2):128-133.
- 27) 堀澤 稔, 西本 和生, 小倉 行雄, 田井中 貴久, 松永 和哉, 新実 紀二. 乳糜胸・腹水及び関連疾患の病態と治療の工夫 乳糜胸・腹水及び陰囊乳糜漏を呈した Generalized lymphatic dysplasia の1例. 小児外科. 2001;33:180-185.

## CQ 2 8 : 腹部リンパ管奇形 (リンパ管腫) における治療の合併症はどのようなものか?

### 推奨文:

腹部リンパ管奇形 (リンパ管腫) の治療により発生する合併症には、硬化療法では腸閉塞、出血、疼痛、血尿、乳び漏出、外科療法では創部感染、腸閉塞、出血、乳び漏出などの他、下大静脈閉塞、大量腸切除など重篤な合併症がある。

**推奨の強さ**      推奨なし。

**エビデンス**      D (非常に弱い)

### 解説

#### 【推奨作成の経過】

腹部リンパ管奇形 (リンパ管腫) の治療法には内科的治療から外科的治療まで様々なものがある。治療法の選択は症例の状況によって異なる。従って治療によって生じうる合併症について臨床医、患者、家族が情報を共有していることは治療を円滑に進めるうえで必要である。しかしながらこれに明確に答える良質の資料は存在せず、臨床医も患者も判断に迷うことが多いと考えられる。このため、「腹部リンパ管奇形 (リンパ管腫) の治療における合併症はどのようなものか?」という CQ を挙げ、現時点で得られる情報を統合して提示することとした。

#### <文献検索とスクリーニング>

検索の結果、邦文 203 篇、欧文 602 篇 (PubMed 593 篇、Cochrane 9 篇) の文献が一次スクリーニングの対象となった。このうち 23 篇の邦文、27 篇の欧文の欧文が本 CQ に対する二次スクリーニングの対象文献となった。その中に Systematic review、Randomized controlled study などのエビデンスレベルの高いものはなく、すべての論文が症例集積あるいは症例報告であった。本 CQ の検討においては、それぞれの症例集積における結果、考察を統合した。

#### <観察研究 (症例集積) の評価>

本 CQ における合併症とは、腹部リンパ管奇形 (リンパ管腫) の治療により発生した合併症を指すものとして検討し、硬化療法、外科療法での報告を評価した。

### 検討結果

#### 硬化療法における合併症

硬化療法の報告は OK-432 を用いた硬化療法では、腸間膜リンパ管奇形 (リンパ管腫) において、腸閉塞や出血が認められ<sup>1)</sup>、後腹膜リンパ管奇形 (リンパ管腫) では乳び漏出の報告が認められた<sup>2)</sup>。酢

酸を用いた硬化療法では、後腹膜リンパ管奇形（リンパ管腫）の例で治療後の疼痛や血尿が認められた<sup>3)</sup>。

### 手術療法における合併症

手術療法での報告は、開腹手術による完全切除術の場合、腸間膜、後腹膜ともに術創部感染<sup>4,5)</sup>、腸閉塞<sup>5-7)</sup>といった一般的な合併症と報告されていた。重篤な合併症では下大静脈閉塞<sup>1)</sup>や、腸管壁へのリンパ管奇形（リンパ管腫）腫組織の迷入から大量腸管切除を余儀なくされた重症例も報告されていた<sup>8)</sup>。腹腔鏡を用いた完全切除術合併症の報告では Tran らは腹部リンパ管奇形（リンパ管腫）における腹腔鏡下切除術を 47 例に施行した報告を行っていたが、開腹移行例は 3 例(6.4%)であり、2 例は強固な癒着のためであったが、残る 1 例は術中出血による開腹移行であった<sup>9)</sup>。

開腹手術による部分切除の場合には乳び漏出が長期におよびその治療に苦慮した報告が認められた<sup>7)</sup>。

### 制限事項

腹部リンパ管奇形（リンパ管腫）の治療法としては硬化療法、外科療法などが挙げられるが、いろいろな治療法の組み合わせで行われている場合も多く、合併症についても治療全般における合併症として報告されている場合が多く、単独の治療における合併症としての詳細な情報は少ない。

### <まとめ>

「腹部リンパ管奇形（リンパ管腫）における治療の合併症はどのようなものか？」という CQ を考察するにあたり、エビデンスレベルの高い論文は見つからなかったが、多くの症例報告より、予見できる合併症のリストアップはなされていた。硬化療法の合併症として腸閉塞、出血、疼痛、血尿、乳び漏出が認められた。また外科療法の合併症として創部感染、腸閉塞、出血、乳び漏出など一般的な合併症の他、下大静脈閉塞、大量腸切除など重篤な合併症も認められた。

文献的には合併症の発生率や部位、組織型による違いなどは示されていないが、個々の腹部リンパ管奇形（リンパ管腫）症例において、部位や大きさ、そのときの症状などを十分検討した上で治療に当たるべきである。その上で、治療においては治療による合併症の可能性を十分理解して進めていかなばならない。

以上より「腹部リンパ管奇形（リンパ管腫）の治療により発生する合併症には、硬化療法では腸閉塞、出血、疼痛、血尿、乳び漏出、外科療法では創部感染、腸閉塞、出血、乳び漏出などの他、下大静脈閉塞、大量腸切除など重篤な合併症がある。」を推奨案として提案する。

### 文献検索式

検索 DB：医中誌 Web

検索日：2015 年 2 月 24 日

検索式 1：

(リンパ管腫/TH or リンパ管腫/TA or リンパ管奇形/TA or (リンパ管形成/TH and リンパ系異常/TH) or "lymphatic malformation"/TA) and (腹部/TH or 腹部/TA or 腹部腫瘍/TH or 腹腔/TA or 腹膜/TA) and (合併症/TH or 合併/TH or 併発/TA or SH=合併症 or 徴候と症状/TH or 術後合併症/TH) and DT=1980:2014 and LA=日本語,英語 and PT=会議録除く and CK=ヒト

検索式 2 :

(リンパ管腫/TH or リンパ管腫/TA or リンパ管奇形/TA or (リンパ管形成/TH and リンパ系異常/TH) or "lymphatic malformation"/TA) and (腹部/TH or 腹部/TA or 腹部腫瘍/TH or 腹腔/TA or 腹膜/TA) and (硬化療法/TH or 硬化療法/TA or 硬化剤/TH or 硬化剤/AL or 注入/TA or SH=治療の利用,治療,薬物療法,外科的療法,食事療法,放射線療法) and DT=1980:2014 and LA=日本語,英語 and PT=会議録除く and CK=ヒト

検索 DB : PubMed

検索日 : 2015 年 2 月 24 日

検索式 1 :

(lymphangioma[TW] OR "lymphatic malformations"[TIAB] OR "Lymphatic Vessels/abnormalities"[MH]) AND ("Abdomen"[MH] OR abdomen[TIAB] OR intraperitoneal[TIAB] OR abdominal[TW] OR peritoneum[TW] OR peritoneal[TIAB] OR retroperitoneal[TW] OR retroperitoneum[TIAB] OR "Abdominal Neoplasms"[MH]) AND ("complications"[SH] OR complications[TW] OR complicated[TIAB] OR "Treatment Outcome"[MH]) AND "humans"[MH] AND (English[LA] OR Japanese[LA]) AND 1980[PDAT] : 2014[PDAT]

検索式 2 :

(lymphangioma[TW] OR "lymphatic malformations"[TIAB] OR "Lymphatic Vessels/abnormalities"[MH]) AND ("Abdomen"[MH] OR abdomen[TIAB] OR intraperitoneal[TIAB] OR abdominal[TW] OR peritoneum[TW] OR peritoneal[TIAB] OR retroperitoneal[TW] OR retroperitoneum[TIAB] OR "Abdominal Neoplasms"[MH]) AND ("therapy"[SH] OR sclerotherapy[TW] OR "Sclerosing Solutions"[PA] OR sclerosing[TIAB] OR injection[TIAB] OR "therapeutic use"[SH] OR "Treatment Outcome"[MH]) AND "humans"[MH] AND (English[LA] OR Japanese[LA]) AND 1980[PDAT] : 2014[PDAT]

検索 DB : Cochrane Library

検索日 : 2015 年 2 月 24 日

検索式 :

#1 "lymphangioma":ti,ab,kw or "lymphatic malformations":ti,ab,kw or "lymphatic abnormalities":ti,ab,kw (Word variations have been searched)

#2 "complications":ti,ab,kw or "complication":ti,ab,kw or "complicated":ti,ab,kw (Word variations have been searched)

#3 "abdomen":ti,ab,kw or "intraperitoneal":ti,ab,kw or "abdominal":ti,ab,kw or "retroperitoneal":ti,ab,kw or "retroperitoneum":ti,ab,kw (Word variations have been searched)

#4 #1 and #2 Publication Year from 1980 to 2014, in Cochrane Reviews (Reviews and Protocols) and Trials (Word variations have been searched)

## 文献

- 1) Oliveira C, Sacher P, Meuli Management of prenatally diagnosed abdominal lymphatic malformations. Eur J Pediatr Surg. 2010;20(5):302-306.
- 2) 内山 昌則, 村田 大樹, 大滝 雅博. 急性腹症で発症し十二指腸壁に炎症性浸潤をきたしていた後腹膜リンパ管腫の1例 小児腹部リンパ管腫報告例の検討. 日本小児外科学会雑誌. 2007;43(7):938-944.
- 3) Won JH, Kim BM, Kim CH, Park SW, Kim. Percutaneous sclerotherapy of lymphangiomas with acetic acid. J Vasc Interv Radiol 2004;15(6):595-600.
- 4) 池田 太郎, 浅井 陽, 南郷 容子, 星野 真由美, 大橋 研介, 井上 幹也, et al. 小児腹部リンパ管腫の検討. 日本小児外科学会雑誌. 2008;44(7):959-964.
- 5) Katz MS, Finck CM, Schwartz MZ, Moront ML, Prasad R, Timmapuri SJ, et al. Vacuum-assisted closure in the treatment of extensive lymphangiomas in children. J Pediatr Surg. 2012;47(2):367-370.
- 6) Mendez-Gallart R, Bautista A, Estevez E, Rodriguez-Barca P. Abdominal cystic lymphangiomas in pediatrics: surgical approach and outcomes. Acta Chir Belg. 2011;111(6):374-377.
- 7) 杉藤 公信, 池田 太郎, 萩原 紀嗣, 後藤 博志, 遠藤 和伸, 田中 正純, et al. 炎症を伴った巨大腸間膜嚢腫の1例. 小児外科. 2001;33(9):1017-1020.
- 8) Chang TS, Ricketts R, Abramowsky CR, Cotter BD, Steelman CK, Husain A, et al. Mesenteric cystic masses: a series of 21 pediatric cases and review of the literature. Fetal Pediatr Pathol. 2011;30(1):44-47.
- 9) Tran NS, Nguyen TL. Laparoscopic management of abdominal lymphatic cyst in children. J Laparoendosc Adv Surg Tech A. 2012;22(5):505-507.

## CQ 29：縦隔内で気道狭窄を生じているリンパ管奇形(リンパ管腫)に対して効果的な治療法は何か？

### 推奨文：

マクロシスティックタイプでは硬化療法、ミクロシスティックタイプでは外科的切除が有効であるが合併症率が比較的高いため、個々の状況により治療法を選択すべきである。

**推奨の強さ**                      2 (弱い): 行うことを弱く推奨する。

**エビデンス**                      D (非常に弱い)

### 解説

#### 【推奨作成の経過】

リンパ管奇形(リンパ管腫)の中でも気道狭窄を生じる部位にあるものは、生命に危険を及ぼすものである。縦隔内にて物理的に気管や気管支を圧迫し気道狭窄をきたしたり、縦隔病変が大きく張り出して胸郭内を占めるため胸腔が狭くなるなどして、呼吸障害を生ずる。

このような場合には積極的かつ有効な治療が必要であるが、病変と周囲の心大血管や横隔神経、胸管などの重要臓器との関係から慎重に治療法が選択されねばならない。しかしながら、臨床の場においては判断に難渋することが多い。

そのため、「縦隔内で気道狭窄を生じているリンパ管奇形(リンパ管腫)に対して効果的な治療法は何か？」というCQを挙げ、外科的切除、硬化療法等の治療につき、合併症のリスクや予後等について現時点での知見をまとめた。

#### <文献検索とスクリーニング>

検索の結果、邦文 134 篇、欧文 227 篇 (PubMed 226 篇、Cochrane 1 篇) の文献が一次スクリーニングの対象となった。このうち 5 篇の邦文、16 篇の欧文の欧文が本 CQ に対する二次スクリーニングの対象文献となった。その中にシステマティックレビュー、ランダム化比較試験などのエビデンスレベルの高いものはなく、すべての論文が症例集積あるいは症例報告であり、それぞれの症例集積における結果、考察を統合した。

#### <観察研究(症例集積)の評価>

文献スクリーニングにより、縦隔内のリンパ管奇形(リンパ管腫)に対する治療は以下の手段が認められた。

外科的切除、穿刺ドレナージ、硬化療法(OK432、プレオマイシン、エチブロック、無水エタノール)、内科的治療(漢方薬の越婢加朮湯、黄耆建中湯)、無治療。これらのうちで比較的多数の症例に

ついて検討されているのは外科的切除と OK-432 による硬化療法であり、他のものは 1 例報告など非常に症例数が限られていた。

### 検討結果

Simone ら<sup>1)</sup>は頭頸部のリンパ管奇形（リンパ管腫）症例 97 例のうち、縦隔病変を含む 12 例症例のうちで 6 例に外科処置が必要であったが、6 例のうち 4 例に手術による合併症を生じ、うち 3 例に長期的な神経障害を認めたとしている。また、全体のうちで 15%に気管切開管理が必要であったとしている。92%の症例で完全寛解またはほぼ完全な寛解を認めたと、縦隔病変の外科治療は高頻度に合併症を引き起こすことを理由として、気道狭窄を生じている、または生じるリスクがある場合のみに適応とすべきであると論じている。

Park ら<sup>2)</sup>は 12 例の縦隔のリンパ管奇形（リンパ管腫）に対し外科的切除をしたと報告している。うちの 7 例は呼吸困難を認めていて 3 例は無症状であったが、症状および病変の増大傾向から手術適応と判断した。4 名の患者（33%）で初回手術後平均 3.6 年で計 5 回の再発を認めたと、全例再切除で寛解を得たとしている。周術期死亡例は認めず、過去の症例を合わせた計 25 例の検討では手術による Over-all survival は検討期間 11.5 年で健常者の生存率と差は見られないとしている。

Smith ら<sup>3)</sup>は縦隔の 16 例に対して OK-432 による局所注入を行い、13 例（81%）で 60%以上の縮小効果を得られたと報告している。一方で組織型による治療反応性についても述べており、マクロシスティックタイプでは有効例（完全またはほぼ完全寛解）が 94%、混合型では 63%、ミクロシスティックタイプでは 0%であったと報告しており、マクロシスティックな病変に対しては OK-432 による治療が良い適応となるとしている。気道狭窄という観点ではないが、過去の文献の検討と合わせて OK-432 による治療は外科的切除よりも有効性が高く、また重大な合併症も少ないと論じている。

### 制限事項

気道狭窄を期待している縦隔病変に対して有効な治療効果を直接的に分析している論文はなく、縦隔病変に対して有効な治療効果を示した症例を報告しているものが多くを占めていたため、報告の中で本 CQ に相当する事項を抽出するにとどまった。

### <まとめ>

縦隔内で気道狭窄を生じているリンパ管奇形（リンパ管腫）に対する効果的な治療について、エビデンスレベルの高い文献は存在しなかった。手術や硬化療法について少数ながら症例報告でその効果について言及しているものが散見されたが、その有効性や安全性について客観的、具体的な数値を提示することは困難であった。しかし、その中では、マクロシスティックな病変に対しては OK-432 局注への治療反応性が良いこと、外科的切除による合併症が比較的起こりやすいことは注目すべきである。

以上より、「マクロシスティックな病変に対しては OK-432 局注などの硬化療法を考慮し、硬化療法が技術的に困難な病変やミクロシスティックな病変に対しては合併症に留意しながら外科的切除術を検討する、また、その治療の前後では呼吸障害の出現に留意して気道確保（気管内挿管や気管切開）の適

応を常に検討することが必要である。」というのが提示できる治療法と考えられる。このため、現時点では、「マクロシスティックタイプでは硬化療法、ミクロシスティックタイプでは外科的切除が有効であるが合併症率が比較的高いため、個々の状況により治療法を選択すべきである。」と提案することとした。

#### 文献検索式

検索 DB : 医中誌 Web

検索日 : 2015 年 2 月 24 日

検索式 :

(リンパ管腫/TH or リンパ管腫/TA or リンパ管奇形/TA or (リンパ管形成/TH and リンパ系異常/TH) or "lymphatic malformation"/TA) and 縦隔/AL and (気道疾患/TH or 呼吸/TA or 気管/TA or 気道/TA) and DT=1980:2014 and LA=日本語, 英語 and PT=会議録除く and CK=ヒト

検索 DB : PubMed

検索日 : 2015 年 2 月 24 日

検索式 :

(lymphangioma[TW] OR "lymphatic malformations"[TIAB] OR "Lymphatic Vessels/abnormalities"[MH]) AND (mediastinum[TW] OR mediastinal[TW]) AND ("Respiratory Tract Diseases"[MH] OR airway[TW] OR respiratory[TW] OR Respiration[TW] OR breath[TW]) AND "Humans"[MH] AND "1980"[PDAT] : "2014"[PDAT] AND (English[LA] OR Japanese[LA])

検索 DB : Cochrane Library

検索日 : 2015 年 2 月 24 日

検索式 :

#1 "lymphangioma":ti,ab,kw or "lymphatic malformations":ti,ab,kw or "lymphatic abnormalities":ti,ab,kw (Word variations have been searched)

#2 "mediastinum":ti,ab,kw or "mediastinal":ti,ab,kw (Word variations have been searched)

#3 "respiration":ti,ab,kw or "airway" or "respiration" or "breath" (Word variations have been searched)

#4 #1 and #2

#5 #1 and #3 Publication Year from 1980 to 2014, in Cochrane Reviews (Reviews and Protocols) and Trials (Word variations have been searched)

#### 文献

- 1) Boardman SJ, Cochrane LA, Roebuck D, Elliott MJ. Hartley Multimodality treatment of pediatric lymphatic malformations of the head and neck using surgery and sclerotherapy. Arch Otolaryngol Head Neck Surg. 2010;136(3):270-276.
- 2) Park JG, Aubry MC, Godfrey JA, Midthun DE. Mediastinal lymphangioma: Mayo Clinic experience of 25 cases. Mayo Clin Proc. 2006;81(9):1197-1203.
- 3) Smith MC, Zimmerman MB, Burke DK, Bauman NM, Sato Y, Smith RJ. Efficacy and safety of OK-432 immunotherapy of lymphatic malformations. Laryngoscope. 2009;119(1):107-115.



## CQ30：頸部の気道周囲に分布するリンパ管奇形（リンパ管腫）に対して、乳児期から硬化療法を行うべきか？

### 推奨文：

気道周囲のリンパ管奇形（リンパ管腫）では、乳児期から呼吸障害をきたすリスクがあるが硬化療法による気道狭窄が増悪しやすい。特に気道狭窄リスクが高いと判断されるときや症状が出現したときは、気道確保を含めた十分な準備のうえで硬化療法を行うことを提案する。

**推奨の強さ**

**2（弱い）**: 行うことを弱く推奨する。

**エビデンス**

**D（非常に弱い）**

### 解説

#### 【推奨作成の経過】

頸部リンパ管奇形(リンパ管腫)は露出部にあることより整容性の問題が大きい、重症例では特に気道狭窄の問題が重要となる。

主要な治療法の一つである硬化療法は嚢胞状の症例に対しては概ね有効であるが、治療後には患部の腫脹が見込まれるため、新生児期には気道狭窄症状出現や増悪が懸念される。上気道は新生児期から成長するに従い、脆弱性は改善し物理的に広くなるため気道狭窄症状を起こしにくくなる傾向を認めるため、乳児期に気道狭窄症状を呈さない症例に対してどのように治療を進めるかについては、判断に苦慮することがある。

そのため「頸部の気道周囲に分布するリンパ管奇形（リンパ管腫）に対して、乳児期から硬化療法を行うべきか？」というCQを挙げ検討することとした。

#### <文献検索とスクリーニング>

検索の結果、邦文 86 篇、欧文 135 篇（PubMed 130 篇、Cochrane 5 篇）の文献が一次スクリーニングの対象となった。このうち 6 篇の邦文、20 篇の欧文が本 CQ に対する二次スクリーニングの対象文献となった。その内訳は Systematic Review（SR）を 1 篇、Randomized controlled study（RCT）を 1 篇、Prospective Study（PS）を 2 篇、後ろ向きコホート研究を 1 篇認めたものの、残りの多くの論文は症例集積あるいは症例報告であった。したがって、本 CQ に対する推奨案の検討においてはこれら SR、RCT、PS、後ろ向きコホート研究の文献を中心に、その他の症例集積における結果、考察を統合した。

#### <観察研究（症例集積）の評価>

新生児期の乳び胸水に対する外科治療の有効性に対する文献の評価は、治療効果 response（生命予後 < 生存率 survival rate もしくは死亡率 mortality >、病変の縮小率 size、症状 symptom、整容性 cosmetics）、合併症 complication を視点として行った。

今回の文献検索で用いられた硬化剤は、OK-432、プレオマイシン、エタノール、ドキシサイクリン、STS（Sodium Tetradecyl Sulfate）、フィブリン糊など多岐に渡るが、頸部気道周囲の病変に対して薬剤の種類による有効性の違いや各薬剤の投与方法や投与回数などを検証した論文は今回検索した限りでは認めなかったため、本 CQ を考察するにあたりこれら検討事項については除外した。

## 検討結果

### 治療効果 response

#### A. 生命予後（生存率 survival rate もしくは死亡率 mortality）

Adams らの SR では 277 例の検討で死亡率は 4.7%であった<sup>1)</sup>。本 SR の検討対象は頭頸部のリンパ管奇形(リンパ管腫)であり、気道周囲病変のみが検討されたものではなく、また、治療方法が硬化療法に限局していないため、本 CQ の回答としての適合性は不完全である。しかし全例が 1 歳未満で死亡しており、気道閉塞、声帯麻痺による誤嚥等、気道の機能障害による死亡と判断されるものが 8 例、侵襲的治療合併症による死亡と判断されるものが少なくとも 1 例含まれていることから、この疾患の乳児期のリスクを示すデータといえる。

#### B. 病変の縮小率 size

病変の縮小率に言及した文献では、Excellent もしくは Complete（90%以上の縮小）、good もしくは substantial（50%以上、90%未満の縮小）、fair もしくは intermediate（20%以上、50%未満の縮小）、poor もしくは none（20%未満の縮小）の 4 段階に分類評価しているものが多く見られた。

Ravindranathan H ら<sup>2)</sup>によると頸部～顔面のリンパ管奇形(リンパ管腫)5 例（生後 4 ヶ月～19 ヶ月）全例に対して OK-432（2 例では fibrovenin 添加）による硬化療法を施行し、good:1 例（20%）（嚢胞状）、partial :1 例（20%）（海綿状）、poor:3 例（60%）（海綿状 2 例（気管切開へ）、嚢胞状 1 例（外科的切除で good へ））と報告している。ただし、Good、partial、poor の評価基準についての記載はない。

Leung M ら<sup>3)</sup>の頭頸部のリンパ管奇形(リンパ管腫)8 例に関する報告では、いずれにも硬化療法（ドキシサイクリン）を施行し、全例で 50%以上の縮小を認め、2 例では完全消褪している。ただし、年齢は生後 2 ヶ月～11 歳と幅があり、リンパ管奇形(リンパ管腫)の病型は不明である。

小河ら<sup>4)</sup>は、頸部リンパ管奇形(リンパ管腫)に対して OK-432 硬化療法を施行した 9 例を報告しているが、うち 8 例（88.9%）は病変がほぼ消失し著効、1 例も 50%以上縮小の有効と評価されている。著効の 8 例中 1 例は混合型、7 例は嚢胞状、有効の 1 例は混合型であった（年齢は幼児 5 例、学童 2 例、成人 2 例）。

Cahill AM ら<sup>5)</sup>は頭頸部のリンパ管奇形(リンパ管腫)17例(嚢胞状10例、混合型7例(うち3例で気管切開))でドキシサイクリン硬化療法を施行し、縮小率>90%が7例(41.2%)(嚢胞状6例、混合型1例)、縮小率75~89%が4例(23.5%)(嚢胞状2例、混合型2例)、縮小率51~74%が4例(23.5%)(嚢胞状1例、混合型3例)、縮小率25~50%が2例(11.8%)(混合型2例)であった。

Nahra D ら<sup>6)</sup>は頭頸部のリンパ管奇形(リンパ管腫)11例(嚢胞状7例、混合型4例。2生日~生後21ヶ月)に対して、ドキシサイクリンによる硬化療法(うち3例は後に外科的切除併用)を施行し、嚢胞状7例全例で excellent:5例(全体の45.5%)、satisfactory:2例(全体の18.2%)。混合型4例は poor:4例(全体の36.4%)(混合型全例)と報告している。特に混合型4例中3例は出生後早期に気管内挿管を要し、挿管下に硬化療法を施行されているが、いずれも効果は poor であり、1例は外科的切除の追加、別の1例は外科的切除を検討中である。

### C. 症状 symptom

Ravindranathan H<sup>2)</sup>らによると頸部~顔面のリンパ管奇形(リンパ管腫)5例(生後4ヶ月~19ヶ月)全例に対して OK-432(2例では fibro vein 添加)による硬化療法を施行しているが、治療前に気道狭窄症状を来した症例は4例(80%)である。その症状は嚥下障害2例(20%)、呼吸障害(クループ様呼吸障害含む)4例(80%)で(重複あり)ある。4例中2例(40%)(嚢胞状1例、海綿状1例)は硬化療法で症状が改善したが、残る2例(40%)(いずれも海綿状)は改善がなく、気管切開を要した。

Leung M ら<sup>3)</sup>の頭頸部のリンパ管奇形(リンパ管腫)8例、静脈奇形5例(生後2ヶ月~11歳)に関する報告では、治療前の症状として、腫瘍や腫脹(10例(77%))、出血後疼痛(2例(15%))、皮膚の変色(青)(1例(8%))、上気道閉塞症状(6例(46%))、摂食障害(1例(8%))を認めしたが、いずれにも硬化療法(リンパ管奇形(リンパ管腫)にはドキシサイクリン、静脈奇形には STS foam)を施行して改善している。

有本ら<sup>7)</sup>は、生後3ヶ月時初診の嚢胞状の頸部リンパ管奇形(リンパ管腫)症例で、生後10ヶ月時に上気道炎を契機に頸部リンパ管奇形(リンパ管腫)が増大して呼吸障害を来し、内容液吸引・ステロイド投与後、治療前はエコーにより、腫瘍による左声帯固定が確認されていたが、治療後に声門部の間隙と腫瘍の縮小が確認され、喘鳴と呼吸状態が改善したと報告している。症状消失2ヶ月後に硬化療法を施行されているため、症状改善に直接有効であったのは硬化療法ではなく、内容液吸引・ステロイド投与である。

Kitagawa H ら<sup>8)</sup>は出生前診断の頸部巨大リンパ管奇形(リンパ管腫)の症例に対して、EXIT(ex utero intrapartum treatment: 子宮外胎盤循環下胎児治療)下で嚢胞内容液を吸引後に気管内挿管を行い、後に硬化療法を施行するも効果がなく、気管切開に至った症例を報告している。

Nahra D ら<sup>6)</sup>は頭頸部のリンパ管奇形(リンパ管腫)11例(嚢胞状7例、嚢胞+海綿状の混合型4例。2生日~生後21ヶ月)のうち混合型4例中3例で出生後早期に呼吸障害を来し、気管挿管管理を行ったが、ドキシサイクリンによる硬化療法を(1~3回(中央値1.6回))施行して、全例抜管したと報告している。

## D. 整容性 cosmetic

整容性に対する評価を詳細に報告している文献はなかった。硬化療法による嚢胞状病変縮小後の余剰皮膚に対して外科的治療を行ったという記載が散見される程度であった。

### 合併症 complication

気道周辺領域の治療に伴う合併症として、多くの文献で発熱<sup>4, 9-18)</sup>、局所の腫脹<sup>9-11, 14, 15, 17, 18)</sup>や疼痛<sup>4, 9, 14, 17-20)</sup>、嚢胞内出血<sup>9, 11, 15, 19)</sup>、感染<sup>1, 9-11, 13, 19-21)</sup>、といった硬化療法にみられる一過性の合併症が報告されているほか、気道狭窄・閉塞による呼吸障害<sup>2, 4, 9-13)</sup>、神経麻痺<sup>1, 9, 10, 13, 19)</sup>といった、頭頸部病変に対する治療の影響によると思われる合併症も散見されている。

Adams MT ら<sup>1)</sup>の頭頸部リンパ管奇形(リンパ管腫)に関するシステマティックレビューによると、頭頸部リンパ管奇形(リンパ管腫)に対する硬化療法による神経損傷合併率は1例/123例中(0.8%)、術後感染合併率も1例/123例中(0.8%)であった。手術による神経損傷合併率は12例/118例中(10.2%)、術後感染合併率は7例/118例中(5.9%)であったことから、硬化療法が手術治療に比較して合併症発症率が低いと判断できる。

小河ら<sup>4)</sup>は1歳5ヶ月の頸部嚢胞状リンパ管奇形(リンパ管腫)に対するOK-432硬化療法にて気道浮腫を来し、治療後3日間の気管挿管を要した症例を報告しており、低年齢(特に2歳未満)での気道周辺への硬化療法は注意を要すると述べている。

工藤ら<sup>16)</sup>も生後11ヶ月と1歳11ヶ月の2症例でOK-432硬化療法後の腫脹による気道狭窄が懸念されたため、あらかじめ挿管管理下にて処置を施行している。留守ら<sup>22)</sup>も小河ら<sup>4)</sup>の報告同様に2歳未満では治療後の気道狭窄・閉塞に注意を要するとしている。

一方、無治療で経過観察された頸部リンパ管奇形(リンパ管腫)が麻疹や上気道感染を契機に急速増大した症例2例を工藤ら<sup>16)</sup>が報告している。また、有本ら<sup>7)</sup>も、生後3ヶ月時初診の嚢胞状の頸部リンパ管奇形(リンパ管腫)症例で、生後10ヶ月時に上気道炎を契機に頸部リンパ管奇形(リンパ管腫)が増大して呼吸障害を来して挿管管理の必要性が懸念された症例を報告している。

硬化剤による合併症として、Cahill AM ら<sup>5)</sup>はドキシサイクリン、STS、無水エタノールによる治療を行い、ドキシサイクリン投与後の溶血性貧血2例、低血糖+代謝性アシドーシスの新生児3例、無水エタノール注入中の低血圧、ドキシサイクリン漏出による表皮剥離等の早期合併症に加え、ホルネル徴候、一過性左口唇減弱、右顔面神経麻痺、一過性左横隔膜神経麻痺の晩期合併症を経験したと報告している。エタノール局注による治療で永続的な声帯麻痺<sup>23)</sup>、OK-432による重篤な合併症の報告として肺塞栓による死亡例<sup>24)</sup>、ブレオマイシン治療後に肺合併症による死亡例<sup>25, 26)</sup>、ブレオマイシンによる白血球減少<sup>15)</sup>の報告がある。

### 制限事項

頸部の気道周囲に分布するリンパ管奇形(リンパ管腫)のみに限って分析している論文はわずかであり、多くは頸部だけでなく頭部から顔面や全身の他の領域を含んで検討されているか、嚢胞状や混合型といった性状の異なるリンパ管奇形(リンパ管腫)を含めて報告していた。また、この点に加えて、海

綿状の定義や硬化療法の治療基準（使用方法や投与回数など）などは文献によって一定であるとは言い難く、硬化療法の有効性を評価する上でこれら対象の背景に違いがあることは考慮しなければならない。

#### <まとめ>

「頸部の気道周囲に分布するリンパ管奇形（リンパ管腫）に対して、乳児期から硬化療法を行うべきか？」というCQを考察するにあたり、硬化療法を行うことによる治療効果 response（生命予後（生存率 survival rate もしくは死亡率 mortality）、病変の縮小率 size、症状 symptom、整容性 cosmetics）、合併症 complication という視点から分析を行った。乳児期の気道周囲のリンパ管奇形（リンパ管腫）による呼吸障害等のリスクを述べた文献も散見され、リスクが高い場合や症状が出現した場合には乳児期においても治療介入は必要である。その手段として硬化療法と外科的切除による治療があるが、外科的切除は硬化療法より大きな合併症を起こすリスクが高いことから低侵襲な硬化療法からの介入が推奨される。硬化療法の治療効果として、病変の縮小率、症状・機能改善効果は高く非常に有効であると判断される。ただし、病型により、その有効性に多少の差があり、海綿状や混合型の場合には嚢胞状と比較して、有効性が劣る。また、気道周囲の病変に対する硬化療法では病変の反応性腫大による気道狭窄症状増悪のリスクがある。以上より推奨を「気道周囲のリンパ管奇形(リンパ管腫)では、乳児期から呼吸障害をきたすリスクがあるが硬化療法による気道狭窄が増悪しやすい。特に気道狭窄リスクが高いと判断されるときや症状が出現したときは、気道確保を含めた十分な準備のうえで硬化療法を行うことを提案する。」とする。

#### 文献検索式

検索 DB：医中誌 Web

検索日：2015年2月24日

検索式：

(リンパ管腫/TH or リンパ管腫/TA or リンパ管奇形/TA or (リンパ管形成/TH and リンパ系異常/TH) or "lymphatic malformation"/TA) and (頭頸部腫瘍/TH or 頸部/AL) and (硬化療法/TH or 硬化療法/TA or 硬化剤/TH or 硬化剤/AL or Picibanil/TH or Picibanil/TH or ピシバニール/TA or ピシバニル/TA or OK-432/TA or OK432/TA or Bleomycin/TH or プレオマイシン/TA or Doxycycline/TH or 注入/TA) and DT=1980:2014 and LA=日本語,英語 and PT=会議録除く and CK=ヒト

検索 DB：PubMed

検索日：2015年2月24日

検索式：

(lymphangioma[TW] OR "lymphatic malformations"[TIAB] OR "Lymphatic Vessels/abnormalities"[MH]) AND (neck[TW] OR "Neck Injuries"[MH]) AND (sclerotherapy[TW] OR "Sclerosing Solutions"[PA] OR sclerosing[TIAB] OR picibanil[TW] OR "OK-432"[TIAB] OR bleomycin[TW] OR injection[TIAB]) AND "humans"[MH] AND (English[LA] OR Japanese[LA]) AND 1980[PDAT] : 2014[PDAT]

検索 DB：Cochrane Library

検索日：2015年2月24日

検索式：

#1 "lymphangioma":ti,ab,kw or "lymphatic malformations":ti,ab,kw or "lymphatic abnormalities":ti,ab,kw (Word variations have been searched)  
#2 "neck":ti,ab,kw or "cervical":ti,ab,kw (Word variations have been searched)  
#3 "infant":ti,ab,kw or "infants":ti,ab,kw or "infantile":ti,ab,kw (Word variations have been searched)  
#4 #1 and #2 and #3 Publication Year from 1980 to 2014, in Cochrane Reviews (Reviews and Protocols) and Trials (Word variations have been searched)  
#5 #1 and #2 Publication Year from 1980 to 2014, in Cochrane Reviews (Reviews and Protocols) and Trials (Word variations have been searched)

## 文献

- 1) Adams MT, Saltzman B, Perkins JA. Head and neck lymphatic malformation treatment: a systematic review. *Otolaryngol Head Neck Surg.* 2012;147(4):627-639.
- 2) Ravindranathan H, Gillis J, Lord DJ. Intensive care experience with sclerotherapy for cervicofacial lymphatic malformations. *Pediatr Crit Care Med.* 2008;9(3):304-309.
- 3) Leung M, Leung L, Fung D, Poon WL, Liu C, Chung K, et al. Management of the low-flow head and neck vascular malformations in children: the sclerotherapy protocol. *Eur J Pediatr Surg.* 2014;24(1):97-101.
- 4) 小河 孝夫, 柴山 将之, 清水 猛史. 頸部リンパ管腫症例の臨床的検討 OK-432 局注療法を中心として. *耳鼻咽喉科臨床.* 2010;103(3):249-255.
- 5) Cahill AM, Nijs E, Ballah D, Rabinowitz D, Thompson L, Rintoul N, et al. Percutaneous sclerotherapy in neonatal and infant head and neck lymphatic malformations: a single center experience. *J Pediatr Surg.* 2011;46(11):2083-2095.
- 6) Nehra D, Jacobson L, Barnes P, Mallory B, Albanese CT, Sylvester KG. Doxycycline sclerotherapy as primary treatment of head and neck lymphatic malformations in children. *J Pediatr Surg.* 2008;43(3):451-460.
- 7) 有本 友季子, 工藤 典代, 鈴木 晴彦. 呼吸困難を呈し声帯麻痺が疑われる乳児に対する超音波検査の有用性. *小児耳鼻咽喉科.* 2005;6(2):37-42.
- 8) Kitagawa H, Kawase H, Wakisaka M, Satou Y, Satou H, Furuta S, et al. Six cases of children with a benign cervical tumor who required tracheostomy. *Pediatr Surg Int.* 2004;20(1):51-54.
- 9) 阿曾沼 克弘, 猪股 裕紀洋. 小児リンパ管腫に対する最近の治療戦略 第 34 回九州小児外科研究会アンケート調査による 217 例の検討. *日本小児外科学会雑誌.* 2006;42(2):215-221.
- 10) 比企 さおり, 山高 篤行, 小林 弘幸, 岡田 安弘, 宮野 武. 小児リンパ管腫 105 例の臨床的検討 発生部位・病型別治療評価. *順天堂医学.* 2003;48(4):476-483.
- 11) Giguere CM, Bauman NM, Sato Y, Burke DK, Greinwald JH, Pransky S, et al. Treatment of lymphangiomas with OK-432 (Picibanil) sclerotherapy: a prospective multi-institutional trial. *Arch Otolaryngol Head Neck Surg.* 2002;128(10):1137-1144.
- 12) Desir A, Ghaye B, Duysinx B, Dondelinger FE. Percutaneous sclerotherapy of a giant mediastinal lymphangioma. *Eur Respir J.* 2008;32(3):804-806.
- 13) Okazaki T, Iwatani S, Yanai T, Kobayashi H, Kato Y, Marusasa T, et al. Treatment of lymphangioma in children: our experience of 128 cases. *J Pediatr Surg.* 2007;42(2):386-389.
- 14) Kim DW. OK-432 sclerotherapy of lymphatic malformation in the head and neck: factors related to outcome. *Pediatr Radiol.* 2014;44(7):857-862.
- 15) Niramis R, Watanatittan S, Rattanasuwan T. Treatment of cystic hygroma by intralesional bleomycin injection: experience in 70 patients. *Eur J Pediatr Surg.* 2010;20(3):178-182.
- 16) 工藤 典代, 有本 友季子, 仲野 敦子. 乳幼児の嚢胞状リンパ管腫の治療戦略 OK-432 による硬化療法. *頭頸部外科.* 2008;18(1):71-75.
- 17) Kim MG, Kim SG, Lee JH, Eun YG, Yeo SG. The therapeutic effect of OK-432 (picibanil) sclerotherapy for benign neck cysts. *Laryngoscope.* 2008;118(12):2177-2181.
- 18) Baskota DK, Singh BB, Sinha BK. OK-432: an effective sclerosing agent for the treatment of lymphangiomas of head and neck. *Kathmandu Univ Med J (KUMJ).* 2007;5(3):312-317.
- 19) Alqahtani A, Nguyen LT, Flageole H, Shaw K, Laberge JM. 25 years' experience with lymphangiomas in children. *J Pediatr Surg.* 1999;34(7):1164-1168.
- 20) Jamal N, Ahmed S, Miller T, Bent J, Brook A, Parikh S, et al. Doxycycline sclerotherapy for pediatric head and neck macrocystic lymphatic malformations: a case series and review of the literature. *Int J Pediatr Otorhinolaryngol.* 2012;76(8):1127-1131.
- 21) Shiels WE 2nd, Kang DR, Murakami JW, Hogan MJ, Wiet GJ. Percutaneous treatment of lymphatic malformations. *Otolaryngol Head Neck Surg.* 2009;141(2):219-224.
- 22) 留守 卓也, 工藤 典代, 笹村 佳美, 沼田 勉. 乳幼児の嚢胞状リンパ管腫に対する OK-432 局所注入療法. *頭頸部腫瘍.* 2003;29(1):58-63.
- 23) Dasgupta R, Adams D, Elluru R, Wentzel MS, Azizkhan RG. Noninterventional treatment of selected head and neck lymphatic malformations. *J Pediatr Surg.* 2008;43(5):869-873.

- 24) Hogeling M, Adams S, Law J, Wargon O. Lymphatic malformations: clinical course and management in 64 cases. *Australas J Dermatol.* 2011;52(3):186-190.
- 25) Acevedo JL, Shah RK, Brietzke SE. Nonsurgical therapies for lymphangiomas: a systematic review. *Otolaryngol Head Neck Surg.* 2008;138(4):418-424.
- 26) Kim KH, Sung MW, Roh JL, Han MH. Sclerotherapy for congenital lesions in the head and neck. *Otolaryngol Head Neck Surg.* 2004;131(3):307-316.

## CQ 3 1 : 舌のリンパ管奇形 (リンパ管腫) に対して外科的切除は有効か?

### 推奨文:

病変の縮小や症状や機能障害の改善に有効である。ただし、全摘は困難であることが多く、合併症や再発の可能性も考慮して、慎重に判断することが求められる。

**推奨の強さ**                      2 (弱い): 行うことを弱く推奨する。

**エビデンス**                      D (非常に弱い)

### 解説

#### 【推奨作成の経過】

舌はリンパ管奇形 (リンパ管腫) の好発部位のひとつであるが、舌だけにとどまらず頸部に広汎に分布することも多い。舌は腫脹により口腔から突出や、出血などの整容性の問題を生じるが、容易に口咽頭腔を占拠し、閉口障害、発語困難、呼吸障害や経口摂取障害などの機能障害を生じうる。形成外科、口腔外科、耳鼻咽喉科、小児外科など診療科が治療を担当している。治療としては切除術や硬化療法が行われるが、舌内の病変の分布、他の部位への広がりや嚢胞成分の程度、血管分布などの個々の症例の状態や、各治療法の合併症や再発のリスクなどの一般情報を加えて総合的に考える必要がある。

そのため、「舌のリンパ管奇形 (リンパ管腫) に対して外科的切除は有効か?」という CQ を挙げ、現時点での特に舌部分切除による病変の切除術の有効性につき知見をまとめた。

#### <文献検索とスクリーニング>

検索の結果、邦文 29 篇、欧文 76 篇 (PubMed 75 篇、Cochrane 1 篇) の文献が一次スクリーニングの対象となった。このうち 2 篇の邦文、10 篇の欧文が本 CQ に対する二次スクリーニングの対象文献となった。その内訳は後ろ向き cohort 研究を 1 篇認めたものの、残りの多くの論文は症例集積あるいは症例報告であった。結果として、本 CQ の検討においては、このコホート研究およびそれぞれの症例集積の結果、考察を統合した。

#### <観察研究 (症例集積) の評価>

舌リンパ管奇形 (リンパ管腫) に対する切除術の有効性に関する評価は、治療効果 response として病変の切除率 resectability、症状 symptom、機能性 function、整容性 cosmetics、また合併症 complication、再発率 recurrence の視点に基づいて行った。

#### 検討結果

治療効果 response

A. 病変の切除率 resectability



舌病変に外科的切除のみを用いた報告として、4 編 24 症例あった。Catalfamo<sup>1)</sup>らは限局性の腫瘤を対象に腫瘤から水平方向に 1cm の正常構造を含めて外科的切除を施行し、舌病変の 9 例中 8 例 (88.9%) で縮小が可能であったとしている。

全切除が不可能なほど大きい病変に関して Simone ら<sup>2)</sup>は 13 症例の外科的部分切除例を報告しているが、縮小は見られるものの複数回の手術を要することが多い。また症例報告<sup>3, 4)</sup>が合計 2 例あり、いずれも縮小を認めた。術後の再増大に関して違いがあったが、「合併症」で後述する。

このほか硬化療法を 15 回施行したが縮小を得られず切除を行った 1 症例報告では再発なく経過良好としている<sup>5)</sup>。

舌の症例のみを集めた報告ではなかったものの、Lei ら<sup>6)</sup>は頭頸部 89 例中 73 例 (82%) で Excellent、16 例 (18%) で Good であったとしている。そのうち舌症例は 43 例であった。

一方で切除と硬化療法やレーザー治療を併用して有効性を示唆している文献<sup>7-10)</sup>が散見された。Wiegand ら<sup>8)</sup>は病変範囲によって病期を 4 つの Stage に分類し、予後因子となり得ることを報告している。表層から筋層一部までに限局した症例に対しての外科治療は有効であり、合併症も少ない。筋層全体や舌底・頸部まで進展する症例に対しては切除が有効となり得るものの完全切除は困難である。そのため部分切除を繰り返し、レーザー加療や硬化療法を併用することが多いが再発が非常に多いとしており、再発率の項で後述した報告<sup>2, 6)</sup>に矛盾しない結果であった。

## B. 症状 symptom

腫瘤の部位により多彩な症状が見られ、舌の違和感、出血、疼痛、経口摂食困難<sup>11)</sup>などが報告されている。Roy ら<sup>12)</sup>は焼灼療法により舌表面からの出血、疼痛、摂食困難が改善されたと報告している。

## C 機能性 function

機能障害をきたす症例では病変が単回外科的切除の適応とならないほど進展していることがほとんどであった。舌基部などの大きな腫瘤では呼吸障害、嚥下障害、会話困難をきたす。Azizkhan ら<sup>10)</sup>の報告によると舌基部の症例で 21 例中 14 例が常食の経口摂食が可能となり、21 例中 8 例で通常構音が可能となった。さらに気管切開症例であった 17 例中 5 例が離脱可能であった。

## D 整容性 cosmetic

整容性に対する評価においても客観的評価をすることは困難である。

Azizkhan ら<sup>10)</sup>は重度の変形が見られた死亡 1 例を除く 20 例に関して下顎・上顎など舌周辺の変形として 6 例は軽度、5 例は中等度、9 例は重度であったと報告している。症例報告で舌の縮小が見られた外科切除例では整容性も改善している報告が散見されるが、客観的な評価は乏しい。

## 合併症 complication

病変の性状が不明である文献もあるが顔面領域の合併症として、顔面神経麻痺、迷走神経麻痺、感染、血腫、漿液種、唾液漏、縫合不全、皮弁壊死などが報告されている。その他、疼痛、出血等一過性の合併症の報告もある。

#### 再発率 recurrence

臨床上治療を要する再燃はみられないという術後評価が散見された。Lei ZM ら<sup>6)</sup>はより詳しく報告しており、89 例中 21 例 (23.6%) で再発を来し、1 歳以下、口腔・顔面、病変部位が 3 カ所以上、ミクロシスティックタイプで多いとされる。Simone ら<sup>2)</sup>によると舌リンパ管奇形 (リンパ管腫) は他の頭頸部に比べて再発が多く 28 例中 12 例 (48%) であった。この一因として舌では口腔底など他部位に進展している症例が多いことやミクロシスティックタイプが多かった (70%) ことが要因として示唆されている。外科的切除のみを行っている 2 例のうち舌中央部切除を行った 1 例では 1 年以上の経過で術後再増大なしとしている<sup>3)</sup>が、辺縁切除を行った 1 例は合計 3 回繰り返して切除術を行っていた<sup>4)</sup>。繰り返し切除した症例でも最終切除後は期間不明ながら再増大していない。

#### 制限事項

文献により、他の治療が併用されているもの<sup>5, 7-10, 12)</sup>、病変部位が頸部など他部位を含んでいるもの<sup>6)</sup>や病変のタイプ (マクロシスティックタイプ、ミクロシスティックタイプ) が不明のものもあり対象の基準は一定でないこと、また再発の定義や時期なども一定でないことは、切除の有効性の評価において考慮しなければならない。

#### <まとめ>

舌のリンパ管奇形 (リンパ管腫) の外科的切除は病変の縮小に有効であるとする文献は多い。一方で、大きな病変、舌以外への進展、病型がミクロシスティックタイプであることなどは、複数回の切除、硬化療法やレーザー治療併用などを要し、再発率が上昇する傾向が見られた。症状や機能的予後、整容性などにおいて、いくつか言及した論文があったものの、エビデンスレベルの高いものはなく、外科切除の有効性の一般論を述べるのには不十分であった。

このため、舌におけるリンパ管奇形 (リンパ管腫) に対する外科的切除の有効性については、「病変の縮小や症状や機能障害の改善に有効である。ただし病変の分布により全摘除は困難であることが多く、合併症や再発の可能性も考慮して、慎重に適応を判断することが求められる。病変の縮小や症状や機能障害の改善に有効である。」との推奨案とした。

#### 文献検索式

検索 DB : 医中誌 Web

検索日 : 2015 年 2 月 24 日

検索式 :

(リンパ管腫/TH or リンパ管腫/TA or リンパ管奇形/TA or (リンパ管形成/TH and リンパ系異常/TH) or "lymphatic malformation"/TA) and (舌/TH or 舌/TA) and (SH=外科的療法 or 外科手術/TH or 外科/TA or 手術/TA or 切除/TA) and DT=1980:2014 and PT=会議録除く and CK=ヒト and LA=日本語,英語

検索 DB : PubMed

検索日 : 2015 年 2 月 24 日

検索式 :

(lymphangioma[TW] OR "lymphatic malformations"[TIAB] OR "Lymphatic Vessels/abnormalities"[MH]) AND (Tongue[MH] OR tongue[TIAB]) AND (resection[TIAB] OR excision[TIAB] OR "surgery"[SH] OR "Surgical Procedures, Operative"[MH]) AND "humans"[MH] AND (English[LA] OR Japanese[LA]) AND 1980[PDAT] : 2014[PDAT]

検索 DB : Cochrane Library

検索日 : 2015 年 2 月 24 日

検索式 :

#1 "lymphangioma":ti,ab,kw or "lymphatic malformations":ti,ab,kw or "lymphatic abnormalities":ti,ab,kw (Word variations have been searched)

#2 tongue:ti,ab,kw (Word variations have been searched)

#3 #1 and #2 Publication Year from 1980 to 2014, in Cochrane Reviews (Reviews and Protocols) and Trials (Word variations have been searched)

## 文献

- 1) Catalfamo L, Nava C, Lombardo G, Iudicello V, Siniscalchi EN, Saverio de PF. Tongue lymphangioma in adult. J Craniofac Surg. 2012;23(6):1920-1922.
- 2) 馬越 誠之, 岡田 宗久, 重松 久夫, 鈴木 正二, 草間 薫, 坂下 英明. 舌に発生した血管リンパ管腫の 1 例. 日本口腔診断学会雑誌. 2003; 16(2):250-252
- 3) 扇内 博子, 山崎 卓, 山村 崇之, 桑澤 隆補, 扇内 秀樹. 長期経過をたどった舌口底リンパ管腫の 1 例. 小児口腔外科. 2003;13(1):17-20.
- 4) Chakravarti A, Bhargava R. Lymphangioma circumscriptum of the tongue in children: successful treatment using intralesional bleomycin. Int J Pediatr Otorhinolaryngol. 2013;77(8):1367-1369.
- 5) Wiegand S, Eivazi B, Zimmermann AP, Neff A, Barth PJ, Sesterhenn AM, et al. Microcystic lymphatic malformations of the tongue diagnosis classification and treatment. Arch Otolaryngol Head Neck Surg. 2009;135(10):976-983.
- 6) Hong JP, Lee MY, Kim EK, Seo DH. Giant lymphangioma of the tongue. J Craniofac Surg. 2009;20(1):252-254.
- 7) Azizkhan RG, Rutter MJ, Cotton RT, Lim LH, Cohen AP, Mason JL. Lymphatic malformations of the tongue base. J Pediatr Surg. 2006;41(7):1279-1284.
- 8) Rowley H, Perez-Atayde A, Burrows PE, Rahbar R. Management of a giant lymphatic malformation of the tongue. Arch Otolaryngol Head Neck Surg. 2002;128(2):190-194.
- 9) Roy S, Reyes S, Smith LP. Bipolar radiofrequency plasma ablation (Coblation) of lymphatic malformations of the tongue. Int J Pediatr Otorhinolaryngol. 2009;73(2):289-293.
- 10) Lei ZM, Huang XX, Sun ZJ, Zhang WF, Zhao YF. Surgery of lymphatic malformations in oral and cervicofacial regions in children. Oral Surg Oral Med Oral Pathol Oral Radiol Endod. 2007;104(3):338-344.
- 11) Simone JB LA, Derek R, Martin J, Benjamin E. Multimodality treatment of pediatric lymphatic malformations of the head and neck using surgery and sclerotherapy. Arch Otolaryngol Head Neck Surg. 2010;136(3):270-276.
- 12) Ogawa-Ochiai K, Sekiya N, Kasahara Y, Chino A, Ueda K, Kimata Y, et al. A case of mediastinal lymphangioma successfully treated with Kampo medicine. J Altern Complement Med. 2011;17(6):563-565.

## 資料 2 - D 巨大リンパ管奇形（頸部顔面病変） その他(レジストリ、患者会との交流記録)

# 難病プラットフォーム

<http://www.raddarj.org>

HOME > レジストリ研究 難治性血管腫・血管奇形・リンパ管腫・リンパ管腫症  
および関連疾患についての調査研究

## 難治性血管腫・血管奇形・リンパ管腫・リンパ管腫症および関連疾患についての調査研究

### 厚生労働省の「難治性疾患政策研究事業」

難治性疾患政策研究事業は、難病の診療体制の構築、疫学研究、普及啓発、診断基準、診断ガイドラインの作成、小児成人期移行医療などを推進し、関連研究やデータベースなどとの連携を図っています。

項目	内容
事業名	難治性疾患政策研究事業
課題名	難治性血管腫・血管奇形・リンパ管腫・リンパ管腫症および関連疾患についての調査研究
研究代表者名	秋田定伯
研究代表者機関名	福岡大学医学部形成外科・創傷再生学講座
対象疾患	血管腫、血管奇形
レジストリ名	全匠疫学調査
レジストリの目的	患者数や患者分布の把握
レジストリの概要	当時、2009年1月～2011年12月までの間に85施設で診療を行った血管腫・血管奇形患者3681例中の難病候補者で医療受給を新たに受ける患者
調査項目	性別、生年月日、住所、現在通院している医療機関の種別、出身地、既往歴、合併症、現病歴、治療歴、重症度、経過、機能予後、生命予後

研究課題名	研究代表者名	レジストリ名	対象疾患
難治性血管腫・血管奇形・リンパ管腫・リンパ管腫症および関連疾患についての調査研究	秋田定伯	全国疫学調査	血管腫、血管奇形

### 第14回 日本血管腫血管奇形学会 2017年7月14日～15日 ホテル華の湯(磐梯熱海温泉、郡山市)

日程表		
時間	14日 (7月14日)	15日 (7月15日)
7:00	受付開始	受付開始
8:00	開会式	開会式
8:30	第1セッション 講演1: 血管腫・血管奇形・リンパ管腫・リンパ管腫症の診断基準 講演2: 血管腫・血管奇形・リンパ管腫・リンパ管腫症の治療 講演3: 血管腫・血管奇形・リンパ管腫・リンパ管腫症の最新研究 講演4: 血管腫・血管奇形・リンパ管腫・リンパ管腫症の最新研究	第2セッション 講演5: 血管腫・血管奇形・リンパ管腫・リンパ管腫症の最新研究 講演6: 血管腫・血管奇形・リンパ管腫・リンパ管腫症の最新研究 講演7: 血管腫・血管奇形・リンパ管腫・リンパ管腫症の最新研究 講演8: 血管腫・血管奇形・リンパ管腫・リンパ管腫症の最新研究
12:00	昼食	昼食
13:00	第3セッション 講演9: 血管腫・血管奇形・リンパ管腫・リンパ管腫症の最新研究 講演10: 血管腫・血管奇形・リンパ管腫・リンパ管腫症の最新研究 講演11: 血管腫・血管奇形・リンパ管腫・リンパ管腫症の最新研究 講演12: 血管腫・血管奇形・リンパ管腫・リンパ管腫症の最新研究	第4セッション 講演13: 血管腫・血管奇形・リンパ管腫・リンパ管腫症の最新研究 講演14: 血管腫・血管奇形・リンパ管腫・リンパ管腫症の最新研究 講演15: 血管腫・血管奇形・リンパ管腫・リンパ管腫症の最新研究 講演16: 血管腫・血管奇形・リンパ管腫・リンパ管腫症の最新研究
17:00	シンポジウム「患者 first に向けての取り組み」 座長: 高木信介 (今給黎総合病院・産科・小児科) 長谷部 雅夫 (山形県立中央病院・形成外科)	
17:05 - 18:50	シンポジウム「患者 first に向けての取り組み」 座長: 高木信介 (今給黎総合病院・産科・小児科) 長谷部 雅夫 (山形県立中央病院・形成外科)	
19:00	懇親会	懇親会
20:00	閉会式	閉会式

### 資料3 - A 巨大静脈奇形(頸部口腔咽頭びまん性病変)診断基準

#### <診断基準>

巨大静脈奇形(頸部口腔咽頭びまん性病変)の診断は、(I)脈管奇形診断基準に加えて、後述する(II)細分類診断基準にて巨大静脈奇形(頸部口腔咽頭びまん性病変)と診断されたものを対象とする。鑑別疾患は除外する。

#### (I)脈管奇形(血管奇形及びリンパ管奇形)診断基準

軟部・体表などの血管あるいはリンパ管の異常な拡張・吻合・集簇など、構造の異常から成る病変で、理学的所見、画像診断あるいは病理組織にてこれを認めるもの。

本疾患には静脈奇形(海綿状血管腫)、動静脈奇形、リンパ管奇形(リンパ管腫)、リンパ管腫症・ゴーハム病、毛細血管奇形(単純性血管腫・ポートワイン母斑)及び混合型脈管奇形(混合型血管奇形)が含まれる。

#### 鑑別診断

1. 血管あるいはリンパ管を構成する細胞等に腫瘍性の増殖がある疾患

例)乳児血管腫(イチゴ状血管腫)、血管肉腫など

2. 明らかな後天性病変

例)一次性静脈瘤、二次性リンパ浮腫、外傷性・医原性動静脈瘻、動脈瘤など

(II) 細分類

巨大静脈奇形(頸部口腔咽頭びまん性病変)診断基準

画像検査上、頸部・口腔・咽頭の全ての領域にびまん性連続性に病変を確認することは必須である。1の画像検査所見のみでは質的診断が困難な場合、2あるいは3を加えて診断される。巨大の定義は患者の手掌大以上の大きさとする。手掌大とは、患者本人の指先から手関節までの手掌の面積をさす。

1. 画像検査所見

超音波検査、MRI検査、血管造影検査(直接穿刺造影あるいは静脈造影)、造影CT検査のいずれかで、頸部・口腔・咽頭の全ての領域にわたってびまん性かつ連続性に、拡張又は集簇した分葉状、海綿状あるいは静脈瘤状の静脈性血管腔を有する病変を認める。内部に緩徐な血流がみられるが、血栓や石灰化を伴うことがある。

2. 理学的所見

腫瘤状あるいは静脈瘤状であり、表在性病変であれば青色の色調である。圧迫にて虚脱する。病変部の下垂にて膨満し、拳上により虚脱する。血栓形成の強い症例などでは膨満や虚脱の徴候が乏しい場合がある。

3. 病理所見

拡張した血管の集簇がみられ、血管の壁には弾性線維が認められる。平滑筋が存在するが壁の一部で確認できないことも多い。成熟した血管内皮が内側を覆う。内部に血栓や石灰化を伴うことがある。

### 資料3 - B 巨大静脈奇形(頸部口腔咽頭びまん性病変)重症度分類

<重症度分類>

~ のいずれかを満たすものを対象とする。

modified Rankin Scale (mRS)、食事・栄養、呼吸のそれぞれの評価スケールを用いて、いずれかが3以上を対象とする。日本版modified Rankin Scale (mRS) 判定基準書

modified Rankin Scale

参考にすべき点

0	まったく症候がない	自覚症状及び他覚徴候がともにない状態である
1	症候はあっても明らかな障害はない: 日常の勤めや活動は行える	自覚症状及び他覚徴候はあるが、発症以前から行っていた仕事や活動に制限はない状態である
2	軽度の障害: 発症以前の活動が全て行えるわけではないが、自分の身の回りのことは介助なしに行える	発症以前から行っていた仕事や活動に制限はあるが、日常生活は自立している状態である
3	中等度の障害: 何らかの介助を必要とするが、歩行は介助なしに行える	買い物や公共交通機関を利用した外出などには介助を必要とするが、通常歩行、食事、身だしなみの維持、トイレなどには介助を必要としない状態である
4	中等度から重度の障害: 歩行や身体的要求には介助が必要である	通常歩行、食事、身だしなみの維持、トイレなどには介助を必要とするが、持続的な介護は必要としない状態である
5	重度の障害: 寝たきり、失禁状態、常に介護と見守りを必要とする	常に誰かの介助を必要とする状態である
6	死亡	

## 食事・栄養 (N)

0. 症候なし。
1. 時にむせる、食事動作がぎこちないなどの症候があるが、社会生活・日常生活に支障ない。
2. 食物形態の工夫や、食事時の道具の工夫を必要とする。
3. 食事・栄養摂取に何らかの介助を要する。
4. 補助的な非経口的栄養摂取(経管栄養、中心静脈栄養など)を必要とする。
5. 全面的に非経口的栄養摂取に依存している。

## 呼吸 (R)

0. 症候なし。
1. 肺活量の低下などの所見はあるが、社会生活・日常生活に支障ない。
2. 呼吸障害のために軽度の息切れなどの症状がある。
3. 呼吸症状が睡眠の妨げになる、あるいは着替えなどの日常生活動作で息切れが生じる。
4. 喀痰の吸引あるいは間欠的な換気補助装置使用が必要。
5. 気管切開あるいは継続的な換気補助装置使用が必要。

聴覚障害: 以下の3 高度難聴以上

- 0 25dBHL 未満(正常)
- 1 25dBHL以上40dBHL未満(軽度難聴)
- 2 40dBHL以上70dBHL未満(中等度難聴)
- 3 70dBHL以上90dBHL未満(高度難聴)
- 4 90dBHL以上(重度難聴)

500、1000、2000Hzの平均値で、聞こえが良い耳(良聴耳)の値で判断。

視覚障害: 良好な方の眼の矯正視力が0.3未満。

下の出血、感染に関するそれぞれの評価スケールを用いて、いずれかが3以上を対象とする。

## 出血

0. 症候なし
1. ときおり出血するが日常の務めや活動は行える。
2. しばしば出血するが、自分の身の周りのことは医療的処置なしに行える。
3. 出血の治療ため一年間に数回程度の医療的処置を必要とし、日常生活に制限を生じるが、治療によって出血予防・止血が得られるもの。
4. 致死的な出血のリスクをもつもの、又は、慢性出血性貧血のため月一回程度の輸血を定期的に必要とするもの。
5. 致死的な出血のリスクが非常に高いもの。

## 感染

0. 症候なし
1. ときおり感染を併発するが日常の務めや活動は行える。
2. しばしば感染を併発するが、自分の身の周りのことは医療的処置なしに行える。
3. 感染・蜂窩織炎の治療ため一年間に数回程度の医療的処置を必要とし、日常生活に制限を生じるが、治療によって感染症状の進行を抑制できるもの。
4. 敗血症などの致死的な感染を合併するリスクをもつもの。
5. 敗血症などの致死的な感染を合併するリスクが非常に高いもの。

## 資料3 - C 巨大静脈奇形(頸部口腔咽頭びまん性病変)診療ガイドライン

関連CQのみを下記に記す。総説、作成方法、チーム構成は website 参照 <http://www.marianna-u.ac.jp/va/files/vascular%20anomalies%20practice%20guideline%202017.pdf#view=FitV>

- CQ 7 .(新規CQ) 痛みを訴える静脈奇形にはどのような治療が有効か?
- CQ 8 .(旧CQ 17改訂) 静脈奇形に対するレーザー照射療法は有効か?
- CQ 9 .(旧CQ 20) 静脈奇形に対する硬化療法は有効か?
- CQ 1 0 .(旧CQ 31改訂) 静脈奇形による血液凝固異常に対して放射線治療の適応はあるか?

## CQ7：痛みを訴える静脈奇形にはどのような治療が有効か？

### 推奨文：

病変の部位、大きさまたは症状に応じて、圧迫、経口アスピリン、低分子量ヘパリンなどの保存的治療をはじめ、硬化療法、外科的切除などがそれぞれ奏効するとされる。血管内レーザー治療、経皮的凍結療法および光線力学的療法の有効性も示唆されている。

### 推奨の強さ

2（弱い）：行うことを弱く推奨する。

### エビデンス

D（非常に弱い）

### 解説

検索の結果、一次スクリーニングで欧文 54 文献、邦文 4 文献が検索された。

このうち欧文 39 文献、邦文 4 文献が二次スクリーニングにより抽出された。静脈奇形に伴う痛みに対する治療方法としては多くの選択肢が列挙されたが、いずれの治療も比較検討したものではなく症例集積、あるいは症例報告にとどまるためエビデンスレベルは“非常に弱い”とし、推奨度は“弱い”とした。

痛みは静脈奇形の呈する主要な症状のひとつである。病変の部位、大きさや症状に応じて圧迫、経口アスピリンなど比較的行きやすい保存的治療が奏効することがある。特に疼痛の訴えが局所に局限している場合には、外科的治療の適応も考慮されるべきである。血管内レーザー治療、経皮的凍結療法および光線力学的療法など比較的新しい治療が局所の静脈奇形の制御に有効であると報告されており、これらも疼痛の制御に有効であったとする報告がある。また、Localized intravascular coagulopathy (LIC) を伴う四肢病変においては、低分子ヘパリンが治療選択肢になりえる。以下に治療ごとに諸家の報告について記載を加える。

### 圧迫

比較検討を行った報告はないが、専門的な治療施設からの総説ではその有効性が報告されている<sup>1-3)</sup>。

### 経口アスピリン

やはり文献に限られるが、総説に報告がある<sup>1-3)</sup>。Nguyen らは痛みに対してアスピリン内服を開始した 22 例のうち 17 例(77%)に痛みの改善を認めたと報告している<sup>4)</sup>。

### 硬化療法

硬化剤についてはエタノールおよびポリドカノールを使用したものが多い。その他の硬化剤は文献が少なく有効性について明らかにされていない部分も多い。

以下、各硬化剤について解説する。

#### (i) エタノール



Shireman らは 12 例のうち 6 例(50%)において寛解した<sup>5)</sup>とし、Rimon らは痛みを伴う静脈奇患者 14 例(下肢病変 8 例を含む)のうち下肢病変 4 例を除いて改善または寛解したと報告している<sup>6)</sup>。Marrocco-Trischitta らは女性 2 例の外陰部病変のうち全例(100%)で痛みが消失したと報告している<sup>7)</sup>。

エタノールとの併用に関しては、Suh らはリピオドール併用を用いて 17 例のうち 12 例(71%)において VAS 値の半減以上の改善を認めたと報告しており<sup>8)</sup>、Domp martin らはエチルセルロースを用いた 37 例を報告している<sup>9)</sup>。また Schumacher らは多施設研究においてエチルセルロース併用を用いた 77 例を報告している<sup>10)</sup>がいずれも治療前と比較して有意差を以て改善を認めたと報告している。

#### (ii) ポリドカノール(foam 硬化療法を含む)

Mimura らは痛みを伴う静脈奇形患者 11 例のうち寛解 6 例、改善 4 例、不変 1 例と報告しており<sup>11)</sup>、また別の報告では 29 例のうち寛解 12 例(41%)、改善 14 例(48%)、不変 2 例(7%)、悪化 1 例(3%)であった<sup>12)</sup>。Cabrera らは foam 化した硬化剤を用いて 50 例(クリッペル・トレノネー症候群 15 例を含む)を治療し、寛解 25 例(50%)、改善 14 例(28%)と報告している<sup>13)</sup>。Marrocco-Trischitta らは女性 3 例の外陰部病変のうち全例(100%)で痛みが消失したと報告している<sup>7)</sup>。

#### (iii) オレイン酸エタノラミン

Ozaki らは 10 例のうち寛解 2 例(20%)、改善 8 例(80%)と報告している<sup>14)</sup>。

#### (iv) テトラデシル硫酸ナトリウム

Krokidis らは女性 5 例の外陰部病変のうち 4 例(80%)で痛みが改善したと報告している<sup>15)</sup>。

#### 外科的切除

Enjolras らは膝関節を含む広範な静脈奇形患者 13 例のうち 7 例に外科的切除を施行し、5 例(71%)において痛みが改善したと報告している<sup>16)</sup>。Steiner らは background pain または acute episodic pain を持つ患者それぞれ 27 例のうち 24 例(89%)および 13 例のうち 12 例(92%)に VAS 値の半減以上の改善を認めたと報告している<sup>17)</sup>。また Noel らはクリッペル・トレノネー症候群患者 20 例の下肢に存在する静脈奇形に対し外科的切除および圧迫療法を行い 18 例(90%)で痛みが消失した(平均観察期間 63 ヶ月)と報告している<sup>18)</sup>。

#### 血管内レーザー治療

Sidhu らおよび Lu らの報告ではそれぞれ 6 例 8 病変および 33 例 51 病変のうち全病変において痛みが改善したと報告している<sup>19),20)</sup>。また Liu らは 133 例のうち著効 46 例(35%)、改善 84 例(63%)、不変 3 例(2%)であったと報告している<sup>21)</sup>。

#### 低分子ヘパリン

Localized Intravascular Coagulation (LIC)を併発している場合は低分子ヘパリンが唯一有効であり痛みが消失したと Mazoyer らは報告している<sup>22)</sup>。

#### 経皮的凍結療法

Cornelis らは 1 例報告(観察期間 2 ヶ月)と 4 例報告(観察期間 6 ヶ月)において痛みが寛解したと報告している<sup>23),24)</sup>。

#### 光線力学的療法

Betz らは 3 例のうち 2 例(67%)が寛解し 1 例(33%)が改善したと報告している<sup>25)</sup>。

#### 文献検索式

検索 DB : 医中誌 Web

検索日 : 2014 年 8 月 24 日

検索式 :

(静脈奇形/ TI or (脳動静脈奇形/TH and 静脈奇形/TA)) and (@疼痛/TH or 疼痛/TA or 疼痛管理/TH or 疼痛知覚/TH or 鎮痛/TA or 有痛/TA or (主訴/TA and 痛/TA)) and (治療/AL or 手術/AL or SH=治療,薬物療法,外科的療法) and LA=日本語,英語 and

PT=会議録除く and CK=ヒト and DT=1980:2014

検索 DB : PubMed

検索日 : 2014 年 8 月 24 日

検索式 :

("Venous malformation"[TIAB] OR "Veins/abnormalities"[MH]) AND ("Pain Management"[MH] OR "pain"[MH] OR pain[TIAB] OR analgesia[TW] OR "analgesics"[MH]) AND ("therapy"[SH] OR "therapeutic use"[SH] OR "etiology"[SH] OR "diagnosis"[SH]) AND "humans"[MH] AND (English[LA] OR japanese[LA]) AND (1980[PDAT] : 2014[PDAT])

検索 DB : Cochrane Library

検索日 : 2015 年 1 月 29 日

検索式 :

#1 "venous malformation":ti,ab,kw or "hemangioma":ti,ab,kw (Word variations have been searched)

#2 MeSH descriptor: [Veins] explode all trees and with qualifier(s): [Abnormalities - AB]

#3 "pain" or "analgesia" or analgesic\* (Word variations have been searched)

#4 (#1 or #2) and #3 Publication Year from 1980 to 2014, in Cochrane Reviews (Reviews and Protocols) and Trials (Word variations have been searched)

### 文献

- 1) Arneja JS, Gosain AK. Vascular malformations. *Plast Reconstr Surg*. 2008;121:195e-206e.
- 2) Hein KD, Mulliken JB, Kozakewich HP, Upton J, Burrows PE. Venous malformations of skeletal muscle. *Plast Reconstr Surg*. 2002;110:1625-35.
- 3) Marler JJ, and Mulliken JB. Current management of hemangiomas and vascular malformations. *Clin Plast Surg*. 2005;32:99.
- 4) Nguyen JT, Koerper MA, Hess CP, Dowd CF, Hoffman WY, Dickman M, et al. Aspirin therapy in venous malformation: A retrospective cohort study of benefits, side effects, and patient experiences. *Pediatr Dermatol*. 2014;31:556-560.
- 5) Shireman PK, McCarthy WJ, Yao JS, Vogelzang RL. Treatment of venous malformation by direct injection with ethanol. *J Vasc Surg*. 1997;26:838-44.
- 6) Rimon U, Garniek A, Galili Y, Bensaid P, Morag B. Ethanol sclerotherapy of peripheral venous malformations. *Eur J Radiol*. 2004;52:283-287.
- 7) Marrocco-Trischitta MM, Nicodemi EM, Nater C, Stillo F. Management of congenital venous malformations of the vulva. *Obstet Gynecol*. 2001;98:789-793.
- 8) Suh J, Shin K, Na J, Won J, Hahn S. Venous malformations: sclerotherapy with a mixture of ethanol and lipiodol. *Cardiovasc Interv Radiol*. 1997;20:268-273.
- 9) Dompmartin A, Blaizot X, Theron J, Hammer F, Chene Y, Labbe D, et al. Radio-opaque ethylcellulose-ethanol is a safe and efficient sclerosing agent for venous malformations. *Eur Radiol*. 2011;21:2647-2656.
- 10) Schumacher M, Dupuy P, Bartoli J, Ernemann U, Herbreteau D, Ghienne C, et al. Treatment of venous malformations: first experience with a new sclerosing agent – A multicenter study. *Eur J Radiol*. 2011;80:e366-e372.
- 11) Mimura H, Kanazawa S, Yasui K, Fujiwara H, Hyodo T, Mukai T, et al. Percutaneous sclerotherapy for venous malformations using polidocanol under fluoroscopy. *Acta Med Okayama*. 2003;57:227-234.
- 12) Mimura H, Fujiwara H, Hiraki T, Gobara H, Mukai T, Hyodo T, et al. Polidocanol sclerotherapy for painful malformations: evaluation of safety and efficacy in pain relief. *Eur Radiol*. 2009;19:2474-2480.
- 13) Cabrera J, Cabrera J Jr, Garcia-Olmedo A, Redondo P. Treatment of venous malformations with sclerosant in microfoam form. *Arch Dermatol*. 2003;139:1409-1416.
- 14) Ozaki M, Kurita M, Kaji N, Fujino T, Narushima M, Takushima A, et al. Efficacy and evaluation of safety of sclerosants for intramuscular venous malformations: clinical and experimental studies. *J Plast Surg Hand Surg*. 2010;44:75-87.
- 15) Krokidis M, Venetucci P, Hatzidakis A, Iaccarino V. Sodium tetradecyl direct intralesional sclerotherapy of venous malformations of the vulva and vagina: report of five cases. *Cardiovasc Interv Radiol*. 2011;34:S228-S231.
- 16) Enjolras O, Ciabrini D, Mazoyer E, Laurian C, Herbreteau D. Extensive pure venous malformations in the upper or lower limb: a review of 27 cases. *J Am Acad Dermatol*. 1997;36:219-225.
- 17) Steiner F, FitzJohn T, Tan ST. Surgical treatment for venous malformation. *J Plast Reconstr Aesth Surg*. 2013;66:1741-1749.
- 18) Noel AA, Gloviczki P, Cherry KJ Jr, Rooke TW, Stanson AW, Driscoll DJ. Surgical treatment of venous malformations in Klippel-Trenaunay syndrome. *J Vasc Surg*. 2000;32:840-847.

- 19) Sidhu MK, Perkins JA, Shaw DWW, Bittles MA, Andrews RT. Ultrasound-guided endovenous diode laser in the treatment of congenital venous malformations. Preliminary experience. *J Vasc Interv Radiol.* 2005;16:879-884.
- 20) Lu X, Ye K, Shi H, Li W, Huang Y, Huang X, et al. Percutaneous endovenous treatment of congenital extratruncular venous malformations with an ultrasound-guided and 810-nm diode laser. *J Vasc Surg.* 2011;54:139-145.
- 21) Liu G, Liu X, Li W, Ye K, Yin M, Huang Y, et al. Ultrasound-guided intralesional diode laser treatment of congenital extratruncular venous malformations. Mid-term results. *Eur J Vasc Endovasc Surg.* 2014;47:558-564.
- 22) Mazoyer E, Enjolras O, Laurian C, Houdart E, Drouet L. Coagulation abnormalities associated with extensive venous malformations of the limbs differentiation from Kasabach-Merritt syndrome. *Clin Lab Haem.* 2002;24:243-251.
- 23) Cornelis F, Neuville A, Labreze C, Kind M, Bui B, Midy D, et al. Percutaneous cryotherapy of vascular malformation: initial experience. *Cardiovasc Intervent Radiol.* 2013;36:853-856.
- 24) Cornelis F, Havez M, Labreze C, Taieb A, Bui BN, Midy D, et al. Percutaneous cryoablation of symptomatic localized venous malformations: preliminary short-term results. *J Vasc Interv Radiol.* 2013;24:823-827.
- 25) Betz CS, Jaeger HR, Brookes JAS, Richards R, Leunig A, Hopper C. Interstitial photodynamic therapy for a symptom-targeted treatment of complex vascular malformations in the head and neck region. *Laser Surg Med.* 2007;39:571-582.

## CQ8：静脈奇形に対するレーザー治療は有効か？

### 推奨文：

病変の部位・大きさ・症状にあわせてレーザーの種類を選択すれば、静脈奇形に対するレーザー治療は有効な治療選択肢となり得る。症例ごとにレーザー治療による正味の利益がコストや資源に見合ったものなのか、硬化療法や切除術など他の治療法と比較検討することを勧める。

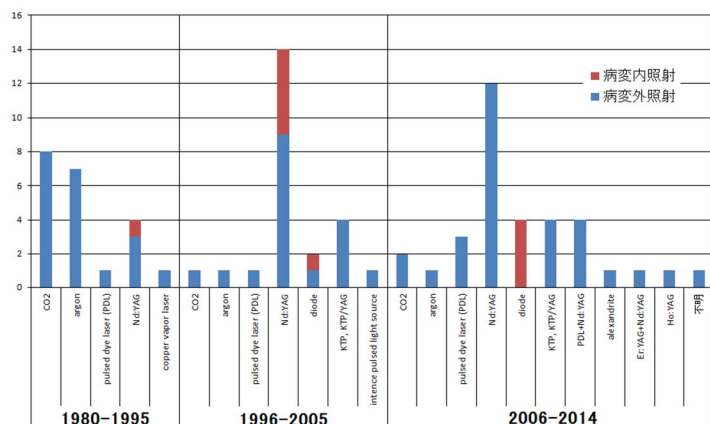
推奨の強さ	2（弱い）：行うことを弱く推奨する。
エビデンス	C（弱い）

### 解説

静脈奇形は、これまで海綿状血管腫などと呼ばれてきた病変で、部位によって疼痛、機能障害、整容障害をひきおこす疾患である。従来より行われてきた病変切除術に加え、近年では硬化療法が広く行われている。静脈奇形に対するレーザー治療の報告が増えてきているが、手術や硬化療法などとレーザー治療成績を比較した前向き研究、波長が異なるレーザーの機種で治療成績を比較した前向き研究、または同機種で照射方法やパラメーターの設定を変えて治療成績を比較した前向き研究はなかった。一次スクリーニングで134の文献を、二次スクリーニングでは98の文献を分析の対象とした。30例以上の症例について、治療方法・治療部位・治療による益と害（病変の縮小程度・症状改善度・合併症）をまとめた7の文献をCQ回答の主たる根拠とした。

顔面皮膚では非露出面に比べて照射後の色素沈着や瘢痕形成が治療上の重篤な合併症になりえる。気道や消化管では、病変のマスエフェクトや病変からの慢性的な出血が重篤な症状の原因となる。このように病変の解剖学的部位ごとに達成すべき課題が異なるため、解剖学的部位ごとに文献分析を行うこととした（脳神経外科領域を除外した）。このため30症例に満たない文献についても文献の本文から治療の益と害を抽出する作業も併せて行った。当該診療科は耳鼻科・歯科口腔外科・消化器外科・眼科・形成外科・皮膚科など複数にまたがり、静脈奇形・血管拡張性病変のレーザー治療について俯瞰する二次スクリーニングとなった。

新しいレーザー機器が開発投入されると、その治療成績を報告する論文が新たに発表される。治療に用いられるレーザーの種類は様々であった。年代ごとに報告されているレーザーの種類についてグラフ（図1）にまとめた。報告数が多いレーザーが必ずしも治療に有効であるとはいえないが、治療成績が確立し一定の評価を得たレーザー、淘汰されるレーザー、といった傾向がグラフから読み取れるのではなかろうか。



参考  
 CO2: 外科切除に使用すると良いとする報告が11報中10報。  
 argon: 毛細血管奇形と静脈奇形の治療をまじえた報告が4報。  
 Nd:YAG: 手術・硬化療法・他のレーザーと組み合わせた治療が12報。  
 alexandrite: 他のレーザーと与えた治療のまとめのみ、1報。

図1 年代別にみた血管腫・血管奇形（主に静脈奇形）のレーザー治療文献数とその文献で使用されたレーザーの種類

ポートワインステインの治療に用いられる色素レーザー（波長 595nm）はヘモグロビンを observer/heater としているため、光熱変換が効率的に血管内で行われて熱エネルギーが内皮細胞に及ぶ<sup>1)</sup>。しかしその optical penetration depth は浅く、皮膚と粘膜でそれぞれ約 1 mm である<sup>1)</sup>。一方、Nd:YAG レーザー（波長 1064nm）は波長が長いので皮膚の optical penetration depth は約 3mm、粘膜では約 6mm である<sup>1)</sup>。深部の病変に対しては色素レーザーに比べ有利であるが、皮膚粘膜に含まれる水分に光が吸収され熱変換が起きるため、血管周囲の組織でも熱が発生する。

静脈奇形レーザー治療の target は病的に拡張した血管の血管内皮である。内皮細胞に特異的に吸収され熱を発生する光線はない。このような光治療の原理と限界を理解したうえでレーザー機種を選定と照射方法を工夫して治療にあたらなければ良い治療結果に結びつかない。

治療後の瘢痕形成があまり問題にならない、粘膜・舌・口唇・亀頭の小さな静脈奇形については Nd:YAG レーザーによる治療によって、病変を消退させることも可能であるとする報告が多く見られる<sup>2-4)</sup>。消化管からの出血による貧血治療<sup>5)</sup>、病変のマスエフェクトからの気道閉塞などの症状改善に良い成績を修めた症例もある<sup>6)</sup>。治療後の一時的な紫斑形成・腫脹などは回避できないが、早期に治癒することが多い<sup>7)</sup>。腓骨神経障害<sup>8)</sup>や、顔面皮膚の色素沈着や瘢痕形成<sup>2,4)</sup>などの重大な合併症を回避しながら良い結果を得るためには照射設定や方法に工夫が必要で、エキスパートの経験から学ぶ必要がある。

エコーガイド下に、病変内にファイバーを挿入して Nd:YAG レーザーを照射する方法が、重要臓器や神経の損傷を回避しながら行う治療法として既にはじめられており<sup>7-9)</sup>、治療実績が蓄積されその詳細な記録と報告が行われている。今のところ安全性・有効性について良い成績が修められており、治療の標準化が期待される。

#### 文献検索式

検索 DB: 医中誌 Web

検索日: 2015 年 8 月 12 日

検索式:

(静脈奇形/TA not 動静脈/TA) or 血管腫-海綿状/TH or 血管腫-静脈性/TH or (静脈/TH and SH=奇形・位置形態異常) and (レ

－ザ－/TH or 光線療法/TH) and PT=会議録除く and DT=1980:2014

検索 DB : PubMed

検索日 : 2015 年 8 月 12 日

検索式 :

("venous malformation"[TIAB] OR "venous malformations"[TIAB] OR "Venous vascular malformation"[TIAB] OR "Venous vascular malformations"[TIAB] OR "Hemangioma, Cavernous"[MH] OR "venous angioma"[TIAB] OR "Veins/abnormalities"[MH]) AND ("Lasers/therapeutic use"[MH] OR "Laser Therapy"[MH]) AND (Japanese[LA] OR English[LA]) AND ("1980/01/01"[PDAT] : "2014/09/30"[PDAT])

検索 DB : Cochrane Library

検索日 : 2015 年 8 月 13 日

検索式 :

#1 venous near/2 malformation:ti,ab,kw or "venous malformations":ti,ab,kw or "hemangioma, cavernous":ti,ab,kw or "cavernous hemangioma":ti,ab,kw or "venous angioma":ti,ab,kw (Word variations have been searched)

#2 MeSH descriptor: [Veins] explode all trees and with qualifier(s): [Abnormalities - AB]

#3 #1 or #2

#4 laser or lasers (Word variations have been searched)

#5 #3 and #4

### 文献

- 1) Bashkatov AN, Genina EA, Kochubey VI and Tuchin VV. Optical properties of human skin, subcutaneous and mucous tissues in the wavelength range from 400 to 2000nm. J. Phys. D: Appl. Phys. 2005;38:2543-2555.
- 2) Sarig O, Kimel S, Orenstein A. Laser treatment of venous malformations. Ann Plast Surg. 2006; 57(1): 20-4.
- 3) Vesnaver A, Dovsak DA. Treatment of vascular lesions in the head and neck using Nd:YAG laser. J Craniomaxillofac Surg. 2006; 34(1): 17-24.
- 4) 浅井知子, 鈴木泰, 榎本由依. Nd:YAG レーザーによる光凝固療法を行った口腔領域血管奇形 74 症例の臨床評価. 日本レーザー歯学会誌. 2013;24(1):3-9.
- 5) Ng EK, Cheung FK, Chiu PW. Blue rubber bleb nevus syndrome: treatment of multiple gastrointestinal hemangiomas with argon plasma coagulator. Dig Endosc. 2009;21(1):40-2.
- 6) Cholewa D, Waldschmidt J. Laser treatment of hemangiomas the larynx and trachea. Laser Surg Med. 1998;23(4):221-32.
- 7) Lu X, Ye K, Shi H. Percutaneous endovenous treatment of congenital extratruncular venous malformations with an ultrasound0guided and 810-nm diode laser. J Vasc Surg. 2011;54(1):139-45.
- 8) Liu G, Liu X, Li W. Ultrasound-guided intralesional diode laser treatment of congenital extratruncular venous malformations: mid-term results. Eur J Vasc Endovasc Surg. 2014;47(5):558-64.
- 9) Sidhu MK, Perkins JA, Shaw DW. Ultrasound-guided endovenous diode laser in the treatment of congenital venous malformations: preliminary experience. J Vasc Interv Radiol. 2005;16(6):879-84.

## CQ 9 : 静脈奇形に対する硬化療法は有効か？

### 推奨文：

静脈奇形に対する硬化療法は、症状の改善、病変の縮小のために有効であり、推奨される。

### 推奨の強さ

2 (弱い) : 行うことを弱く推奨する。

### エビデンス

D (非常に弱い)

### 解説

静脈奇形は従来海綿状血管腫・筋肉内血管腫などと呼ばれてきた病変で、乳児血管腫とは異なる。静脈奇形は疼痛・腫脹・機能障害などが問題となり、治療法としては従来切除術が行われてきた。欧米では経皮的硬化療法の歴史は古く、1989年に Yakes らが静脈奇形に対するエタノール硬化療法を発表し、世界中で広く行われている。近年ではより低侵襲で機能・形態の温存が可能で繰り返して施行可能な硬化療法が広く行われるようになってきた。しかし2016年現在、日本において硬化療法は保険適応ではない。また、静脈奇形に対する硬化療法の有用性を切除術やプラセボと比較検討した RCT (Randomized Controlled Trial) はない。

二次スクリーニングの結果、pubmed より 76 件、コクランより 3 件、医中誌より 3 件の文献が抽出された。この中には 3 件の準 RCT が含まれるが、ランダム化・盲検化が不十分であり、RCT の質は低かった。また、RCT で評価された事項は、いずれも「硬化療法における硬化剤の比較」であり、他治療との比較を行った試験はなかった。このため、本 CQ に関連した対照群の設定はなされておらず、全体のエビデンスへの寄与は弱い。この他の文献は、すべて症例報告ないしは症例集積であり、エビデンスの強さとしては D (非常に弱) となる。上述のごとくエビデンスのレベルは低いものの、ほとんどの報告において、大部分(70~90%程度)の症例で症状の改善、病変の縮小が得られており、硬化療法の有用性が示唆された。

使用される硬化剤としては無水エタノール・ポリドカノール・エタノラミンオレイト・sodium tetradecyl sulfate(STS)・プレオマイシンなどがあり、ポリドカノールは下肢静脈瘤・食道静脈瘤の硬化剤、エタノラミンオレイトは食道静脈瘤の硬化剤として認可されている。STS は日本では発売されていない。それぞれの硬化剤で合併症に特徴がある。近年ではポリドカノール、STS などを CO<sub>2</sub> あるいは空気と混ぜてフォームにして注入する方法が普及しつつある。硬化療法はエタノールを使用した場合、全身麻酔下に施行されることが多いが、ポリドカノール・エタノラミンオレイトを使用した場合は局所麻酔下に施行可能である。

硬化剤の違いによる治療効果の差を評価したのものとして RCT が 3 編報告されている。しかし、ランダム化・盲検化が不十分であり、RCT としての質は低い。また、RCT で評価された事項は、いずれも

「硬化療法における硬化剤の比較」であり、他治療との比較を行った試験ではなかった。

エビデンスのレベルは低いものの、硬化療法の有用性を報告する症例集積は散見されており、使用する硬化剤は、エタノール、ポリドカノール、エタノラミンオレイト、STS、プレオマイシン等多岐にわたっていた。症例数が比較的多いものを列挙すると、エタノールを用いた 87 例の頭蓋顔面の静脈奇形に対する硬化療法では、75%以上の縮小が 23 例(32%)、25-75%の縮小が 37 例(52%)で得られたと報告されている<sup>1)</sup>。ポリドカノールを用いた 50 例の静脈奇形に対する硬化療法では Excellent 19 例、Good 16 例、Moderate improvement 13 例、Unchanged or worse 2 例であった<sup>2)</sup>。エタノラミンオレイトでは 83 例の主に小児例に対して行った硬化療法において、症状の完全寛解が 79 病変、有意な改善が 6 病変で見られた<sup>3)</sup>。STS を用いた硬化療法では、204 例の患者において主観的な改善が 174(85.3%)で得られた<sup>4)</sup>。プレオマイシンを用いた硬化療法において 260 例中 185 例で完治、44 例で著明な改善、31 例で若干の改善あるいは不変という結果であった<sup>5)</sup>。また、病変の縮小に関しても、120 例中 104 例で非常に良好な縮小が、10 例で良好な縮小が得られた<sup>6)</sup>。

硬化療法の硬化が得られやすい静脈奇形のタイプについて検討した論文としては、Goyal M<sup>7)</sup>、Yun WS<sup>8)</sup>、Mimura H<sup>9)</sup>、Rautio R<sup>10)</sup>、Lee IH<sup>11)</sup>、Yamaki T<sup>11)</sup>、長尾ら<sup>12)</sup>の報告がある。硬化が得られやすい病変のタイプとして、Goyal らは、境界明瞭でサイズが小さい(5cm 以下)病変、Yun らは女性、流出静脈の描出が無いか遅れて描出される病変、MRI で境界明瞭な病変、Mimura らはサイズが小さい病変、境界明瞭な病変、薬剤の停滞が長い病変、Lee IH らおよび Yamaki T らは限局的病変、長尾らは slow flow type の病変を挙げている。野村ら<sup>13)</sup>は、治療効果を機能的改善度と肉眼的改善度を元に評価し、頭頸部、体幹部病変の方が上肢、下肢病変よりも良好な治療効果が得られたと報告している。また、Rautio R らは、筋肉を含まない病変とサイズが 5cm 以下の病変において、治療に伴う QOL が高かったと報告している。

合併症に関しては、一過性の神経障害や局所の炎症など軽いものから、筋障害や皮膚壊死、深部静脈血栓/肺塞栓症に至る重篤なものまで幅広く報告されていた。エタノールもしくはポリドカノールを用いた硬化療法において、生命に関わる特に重大な合併症が報告されている。Qiu Y<sup>14)</sup>は静脈奇形に対する硬化療法についての文献をレビューし、エタノールを用いた硬化療法を施行した 522 例のうち、ショック、肺塞栓症がそれぞれ 0.19%で発生し、ショックに陥った症例では 1ml/kg のエタノールが使用されていたと報告している。ポリドカノールを用いた硬化療法を施行した 163 例においても、0.61%で血圧低下・徐脈が認められたが、迷走神経反射との鑑別が臨床的に困難であったとしている。Wong GA<sup>15)</sup>は、0.86g/kg のエタノールを用いた硬化療法で、ショック状態に陥ったものの救命に成功した症例を報告している。Tachibana K<sup>16)</sup>は、2 例(1.1%)で肺塞栓症を生じたと報告しており、エタノールの使用量はそれぞれ 0.71ml/kg、0.16ml/kg であったと報告している。ポリドカノールを用いた硬化療法においても、Marrocco-Trischitta MM<sup>17)</sup>、Shimo T<sup>18)</sup>らにより、小児で心停止を来した症例が報告されており、この際の薬剤使用量はそれぞれ 1%ポリドカノール 4m(体重 20kg)、3%ポリドカノール 10m(体重 15.6kg)であった。

結論としては、静脈奇形に対する硬化療法は概ね有効と考えられるが、エビデンスレベルが低く、手技の標準化が行われていない点が問題と考えられた。また、頻度は低いながらも生命を脅かす重大な合併症の報告があり、薬剤の使用量については注意が必要と考えられる。

#### 文献検索式

検索 DB : 医中誌 Web

検索日 : 2015 年 8 月 12 日

検索式 :

(静脈奇形/TA not 動静脈/TA) or 血管腫-海綿状/TH or 血管腫-静脈性/TH or (静脈/TH and SH=奇形・位置形態異常)) and (硬



化療法/TH or 硬化剤/TH or Picibanil/TH or OK-432/TA or Ethanol/TH or エタノール/TA or Polidocanol/TH or ポリドカノール/TA or "Sodium Tetradecyl Sulfate"/TH or STS/TA or Bleomycin/TH or ブレオマイシン/TA) and PT=会議録除く and DT=1980:2014

検索 DB : PubMed

検索日 : 2015 年 8 月 12 日

検索式 :

("venous malformation"[TIAB] OR "venous malformations"[TIAB] OR "Venous vascular malformation"[TIAB] OR "Venous vascular malformations"[TIAB] OR "Hemangioma, Cavernous"[MH] OR "venous angioma"[TIAB] OR "Veins/abnormalities"[MH]) AND ("Sclerotherapy"[MH] OR "Sclerosing Solutions"[PA] OR "Picibanil"[MH] OR "OK-432"[TIAB] OR "Ethanol"[MH]) AND (Japanese[LA] OR English[LA]) AND ("1980/01/01"[PDAT] : "2014/09/30"[PDAT])

検索 DB : Cochrane Library

検索日 : 2015 年 8 月 13 日

検索式 :

#1 venous near/2 malformation:ti,ab,kw or "venous malformations":ti,ab,kw or "hemangioma, cavernous":ti,ab,kw or "cavernous hemangioma":ti,ab,kw or "venous angioma":ti,ab,kw (Word variations have been searched)  
#2 MeSH descriptor: [Veins] explode all trees and with qualifier(s): [Abnormalities - AB]  
#3 "sclerotherapy" or "sclerosing" or "picibanil" or "OK-432" or "ethanol" (Word variations have been searched)  
#4 "polidocanol" or "sodium tetradecyl sulfate" or "STS" or "bleomycin" (Word variations have been searched)  
#5 (#1 or #2) and (#3 or #4) Publication Year from 1980 to 2014, in Cochrane Reviews (Reviews and Protocols) and Trials

## 文献

- 1) Lee IH, Kim KH, Jeon P, Byun HS, Kim HJ, Kim ST, et al. Ethanol sclerotherapy for the management of craniofacial venous malformations: the interim results. Korean J Radiol. 2009 May-Jun;10(3):269-76.
- 2) Cabrera J, Cabrera J Jr, Garcia-Olmedo MA, Redondo P. Treatment of venous malformations with sclerosant in microfoam form. Arch Dermatol. 2003 Nov;139(11):1409-16.
- 3) Hoque S, Das BK. Treatment of venous malformations with ethanolamine oleate: a descriptive study of 83 cases. Pediatr Surg Int. 2011 May;27(5):527-31.
- 4) Stuart S, Barnacle AM, Smith G, Pitt M, Roebuck DJ. Neuropathy after sodium tetradecyl sulfate sclerotherapy of venous malformations in children. Radiology. 2015 Mar;274(3):897-905.
- 5) Zhao JH, Zhang WF, Zhao YF. Sclerotherapy of oral and facial venous malformations with use of pingyangmycin and/or sodium morrhuate. Int J Oral Maxillofac Surg. 2004;33:463-468.
- 6) Bai N, Chen YZ, Fu YJ, Wu P, Zhang WN. A clinical study of pingyangmycin sclerotherapy for venous malformation: an evaluation of 281 consecutive patients. J Clin Pharm Ther. 2014;39:521-6.
- 7) Goyal M, Causer PA, Armstrong D. Venous vascular malformations in pediatric patients: comparison of results of alcohol sclerotherapy with proposed MR imaging classification. Radiology. 2002 Jun;223(3):639-44.
- 8) Yun WS, Kim YW, Lee KB, Kim DI, Park KB, Kim KH, et al. Predictors of response to percutaneous ethanol sclerotherapy (PES) in patients with venous malformations: analysis of patient self-assessment and imaging. J Vasc Surg. 2009 Sep;50(3):581-9, 589.e1.
- 9) Mimura H, Fujiwara H, Hiraki T, Gobara H, Mukai T, Hyodo T, et al. Polidocanol sclerotherapy for painful venous malformations: evaluation of safety and efficacy in pain relief. Eur Radiol. 2009 Oct;19(10):2474-80.
- 10) Rautio R, Saarinen J, Laranne J, Salenius JP, Keski-Nisula L. Endovascular treatment of venous malformations in extremities: results of sclerotherapy and the quality of life after treatment. Acta Radiol. 2004 Jul;45(4):397-403.
- 11) Yamaki T, Nozaki M, Sakurai H, Takeuchi M, Soejima K, Kono T. Prospective randomized efficacy of ultrasound-guided foam sclerotherapy compared with ultrasound-guided liquid sclerotherapy in the treatment of symptomatic venous malformations. Journal of vascular surgery. 2008;47(3):578-84.
- 12) 長尾 宗朝, 佐々木 了, 古川 洋志, 齋藤 典子, 山本 有平. 上肢の静脈奇形に対する硬化療法 治療効果を阻害する要因の検討. 日本形成外科学会誌. 2012;32(7):463-468.
- 13) 野村 正, 櫻井 敦, 永田 育子, 寺師 浩人, 田原 真也. 血行動態を考慮した静脈奇形に対するわれわれの治療戦略 硬化療法の適応と限界について. 静脈学. 2008;19(3):161-168.
- 14) Qiu Y, Chen H, Lin X, Hu X, Jin Y, Ma G. Outcomes and complications of sclerotherapy for venous malformations. Vasc Endovascular Surg. 2013 Aug;47(6):454-61.

- 15) Wong GA, Armstrong DC, Robertson JM. Cardiovascular collapse during ethanol sclerotherapy in a pediatric patient. *Paediatr Anaesth.* 2006;16:343-6.
- 16) Tachibana K, Kobayashi S, Kojima T, Kaseno S, Kemmotsu O. Pulmonary emboli in sclerotherapy for peripheral vascular malformations under general anesthesia; a report of two cases. *Masui.* 2004 Jun;53(6):645-9. Japanese.
- 17) Marrocco-Trischitta MM, Guerrini P, Abeni D, Stillo F. Reversible cardiac arrest after polidocanol sclerotherapy of peripheral venous malformation. *Dermatol Surg.* 2002 Feb;28(2):153-5.
- 18) Shimo T, Hidaka K, Yanagawa S, et al. Two episodes of cardiac arrest in a boy receiving sclerotherapy with polydocanol -- a case report. *Masui.* 2005;54:57-9.

## CQ10：静脈奇形による血液凝固異常に対して放射線療法の適応はあるか？

### 推奨文：

多くの報告で静脈奇形と血管性腫瘍の混在が疑われ、治療効果の判断ができない。

また、晩期合併症として、悪性腫瘍の発症や成長障害、機能障害が報告されていることから、安易に施行するべきではない。

### 推奨の強さ

2（弱い）：行わないことを弱く推奨する。

### エビデンス

D（非常に弱い）

### 解説

一次スクリーニングの結果、pubmedで6文献、医中誌で2文献が検索されたが、二次スクリーニングで確認した結果、肝血管腫は除外し、改定前の当CQでの採用文献と合わせて10文献を検証した。対象とした文献は症例集積報告もしくは症例報告であり、文献集合のエビデンスはD「非常に弱い」となる。

血管性腫瘍および血管奇形の治療として放射線治療が施行された報告があるが、両者を識別して治療されているか否かを判定するのは困難である。

多くの報告でカサバツハ・メリット現象の治療のために施行されたと記載されている<sup>1-5)</sup>。カサバツハ・メリット現象との記載はないが、凝固障害、血小板減少、心不全、出血を来した巨大血管腫に放射線治療を含む集学的治療で制御できたとする5例の報告<sup>6)</sup>もある。

しかしながら、乳児でカサバツハ・メリット現象をきたす血管性腫瘍は乳児血管腫ではなくKaposiform hemangioendotheliomaあるいはtufted angiomaと考えられている<sup>7)</sup>(CQ6、30参照)。そのためこれらの報告では、静脈奇形や乳児血管腫に血管性腫瘍が混在しているものと考えられ、静脈奇形や乳児血管腫に放射線治療を行うことを支持する報告とは考えにくい。

Schildらの報告<sup>1)</sup>は、対象は症候性の血管腫13例（このうち11例は病理学的にcavernous hemangiomaと診断されているが、古い文献であり、血管性腫瘍と血管奇形が区別されておらず、おそらく混在している）。13症例に対して、6.25-40Gyの放射線治療が施行された。病変は、四肢5例、顔面2例、の他に椎体3例、脳下垂体窩1例、仙骨1例、膀胱1例であり、今回除外すべき臓器病変も含まれている。

これらのうち、2例（下肢1例と顔面1例）がカサバツハ・メリット現象を呈し、治療後に凝固障害（血小板数やフィブリノーゲンで評価されている）が正常化した。ただし、これらの2例は3歳児と5ヶ月児であり、そもそも静脈奇形の症例ではない可能性がある。

四肢、顔面の症例に限定すると、病変縮小はCR2例、PR4例、no response1例であり、症状改善は

CR4 例、PR1 例、no response2 例であった。

治療による重大な合併症は、1 例 (14Gy/8fr) で、片側の視力障害を発症した<sup>1)</sup>。

血管性腫瘍あるいは血管奇形の放射線治療後の晩発性合併症として乳癌<sup>8)</sup>、甲状腺癌<sup>9)</sup>、血管肉腫<sup>10)</sup> など悪性腫瘍の発生や、前述した視力障害<sup>1)</sup>や下肢長短縮や関節可動域制限<sup>4)</sup>が問題となっている。

Caldwell らの報告では、血管腫に対する乳児期の放射線治療の晩期合併症として、成人してからのあざや Stewart-Treves 症候群を生じる、そして血管肉腫の発生が認められ、血管肉腫は生存中央値 24 か月、5 年生存率 10%程度であると報告している<sup>10)</sup>。

以上のように、これまでの有効性を示す報告は、対象の診断が定かでなく、適応を明確に示せていない。その一方、放射線治療による晩期合併症の報告も少なくなく、安易に放射線治療を施行するべきではない。

#### 文献検索式

検索 DB : 医中誌 Web

検索日 : 2015 年 8 月 14 日

検索式 :

(静脈奇形/TA not 動静脈/TA) or 血管腫-海綿状/TH or 血管腫-静脈性/TH or (静脈/TH and SH=奇形・位置形態異常) and (血液凝固異常/TH or 血液凝固因子/TH or 凝固/TA or 凝血/TA) and (放射線療法/TH or 放射線療法/AL) and PT=会議録除く and DT=1980:2014

検索 DB : PubMed

検索日 : 2015 年 8 月 14 日

検索式 :

("venous malformation"[TIAB] OR "venous malformations"[TIAB] OR "Venous vascular malformation"[TIAB] OR "Venous vascular malformations"[TIAB] OR "Hemangioma, Cavernous"[MH] OR "venous angioma"[TIAB] OR "Veins/abnormalities"[MH]) AND ("Blood Coagulation Disorders"[MH] OR "Blood Coagulation Factors"[MH] OR coagulopathy[TIAB] OR coagulation[TW]) AND ("Radiotherapy"[MH] OR "radiotherapy"[SH] OR "radiation effects"[SH] OR radiotherapy[TIAB] OR radiotherapies[TIAB] OR radiation[TIAB]) AND (Japanese[LA] OR English[LA]) AND ("1980/01/01"[PDAT] : "2014/09/30"[PDAT])

検索 DB : Cochrane Library

検索日 : 2015 年 8 月 14 日

検索式 :

#1 venous near/1 malformation:ti,ab,kw or venous near/1 malformations:ti,ab,kw or "hemangioma, cavernous":ti,ab,kw or "cavernous hemangioma":ti,ab,kw or "venous angioma":ti,ab,kw (Word variations have been searched)

#2 MeSH descriptor: [Veins] explode all trees and with qualifier(s): [Abnormalities - AB]

#3 #1 or #2

#4 "coagulation" or coagulopathy (Word variations have been searched)

#5 #3 and #4 Publication Year from 1980 to 2014, in Cochrane Reviews (Reviews and Protocols) and Trials

#### 文献

- 1) Schild, S.E., et al. Radiotherapy for large symptomatic hemangiomas. Int J Radiat Oncol Biol Phys. 1991;21(3):729-35.
- 2) Mitsuhashi, N., et al. Outcome of radiation therapy for patients with Kasabach-Merritt syndrome. Int J Radiat Oncol Biol Phys. 1997;39(2):467-73.
- 3) Ogino, I., et al. Radiation therapy for life- or function-threatening infant hemangioma. Radiology 2001;218(3):834-9.
- 4) Miller J.G, C.I. Orton. Long term follow-up of a case of Kasabach-Merritt syndrome successfully treated with radiotherapy and corticosteroids. Br J Plast Surg. 1992;45(7):559-61.
- 5) Frevel T, Rabe H, Uckert F, Harms E. Giant cavernous haemangioma with Kasabach-Merritt syndrome: a case report and review. Eur J Pediatr. 2002;161(5):243-6.
- 6) Stringel G, S. Mercer. Giant hemangioma in the newborn and infant. Complications and management. Clin Pediatr (Phila). 1984;23(9):498-502.
- 7) Enjolras O, et al. Infants with Kasabach-Merritt syndrome do not have "true" hemangiomas. J Pediatr. 1997;130(4):631-40.
- 8) Lundell M, et al. Breast cancer after radiotherapy for skin hemangioma in infancy. Radiat Res. 1996;145(2):225-30.

- 9) Haddy N, et al. Thyroid adenomas and carcinomas following radiotherapy for a hemangioma during infancy. *Radiother Oncol.* 2009;93(2):377-82.
- 10) Caldwell J.B., et al. Cutaneous angiosarcoma arising in the radiation site of a congenital hemangioma. *J Am Acad Dermatol.* 1995;33(5 Pt 2):865-70.

### 資料3 - D 巨大静脈奇形（頸部口腔咽頭びまん性病変） その他(レジストリ、患者会との交流記録)

#### 難病プラットフォーム

<http://www.raddarj.org>

HOME > レジストリ研 難治性血管腫・血管奇形・リンパ管腫・リンパ管腫症および関連疾患についての調査研究

難治性血管腫・血管奇形・リンパ管腫・リンパ管腫症および関連疾患についての調査研究

#### 厚生労働省の「難治性疾患政策研究事業」

難治性疾患政策研究事業は、難病の診療体制の構築、疫学研究、普及啓発、診断基準、診断ガイドラインの作成、小児成人期移行医療などを推進し、関連研究やデータベースなどとの連携を図っています。

項目	内容
事業名	難治性疾患政策研究事業
課題名	難治性血管腫・血管奇形・リンパ管腫・リンパ管腫症および関連疾患についての調査研究
研究代表者名	秋田定伯
研究代表者機関名	福岡大学医学部形成外科・創傷再生学講座
対象疾患	血管腫、血管奇形
レジストリ名	全医疫学調査
レジストリの目的	患者数や患者分布の把握
レジストリの概要	当時、2009年1月～2011年12月までの間に85施設で診療を行った血管腫・血管奇形患者3681例中の難病候補者で医療受給を新たに受ける患者
調査項目	性別、生年月日、住所、現在通院している医療機関の種別、出身地、既往歴、合併症、現病歴、治療歴、重症度、経過、機能予後、生命予後

研究課題名	研究代表者名	レジストリ名	対象疾患
難治性血管腫・血管奇形・リンパ管腫・リンパ管腫症および関連疾患についての調査研究	秋田定伯	全国疫学調査	血管腫、血管奇形

### 第14回 日本血管腫血管奇形学会 2017年7月14日～15日 ホテル華の湯(磐梯熱海温泉、郡山市)

目次表

時間	14日 (7月14日)	15日 (7月15日)
8:00	受付開始	受付開始
8:30	開会式	開会式
9:00	第1セッション	第1セッション
9:30	第2セッション	第2セッション
10:00	第3セッション	第3セッション
10:30	第4セッション	第4セッション
11:00	第5セッション	第5セッション
11:30	第6セッション	第6セッション
12:00	第7セッション	第7セッション
12:30	第8セッション	第8セッション
13:00	第9セッション	第9セッション
13:30	第10セッション	第10セッション
14:00	第11セッション	第11セッション
14:30	第12セッション	第12セッション
15:00	第13セッション	第13セッション
15:30	第14セッション	第14セッション
16:00	第15セッション	第15セッション
16:30	第16セッション	第16セッション
17:00	第17セッション	第17セッション
17:30	第18セッション	第18セッション
18:00	第19セッション	第19セッション
18:30	第20セッション	第20セッション
19:00	第21セッション	第21セッション
19:30	第22セッション	第22セッション
20:00	第23セッション	第23セッション
20:30	第24セッション	第24セッション
21:00	第25セッション	第25セッション
21:30	第26セッション	第26セッション
22:00	第27セッション	第27セッション
22:30	第28セッション	第28セッション
23:00	第29セッション	第29セッション
23:30	第30セッション	第30セッション
00:00	第31セッション	第31セッション
00:30	第32セッション	第32セッション
01:00	第33セッション	第33セッション
01:30	第34セッション	第34セッション
02:00	第35セッション	第35セッション
02:30	第36セッション	第36セッション
03:00	第37セッション	第37セッション
03:30	第38セッション	第38セッション
04:00	第39セッション	第39セッション
04:30	第40セッション	第40セッション
05:00	第41セッション	第41セッション
05:30	第42セッション	第42セッション
06:00	第43セッション	第43セッション
06:30	第44セッション	第44セッション
07:00	第45セッション	第45セッション
07:30	第46セッション	第46セッション
08:00	第47セッション	第47セッション
08:30	第48セッション	第48セッション
09:00	第49セッション	第49セッション
09:30	第50セッション	第50セッション
10:00	第51セッション	第51セッション
10:30	第52セッション	第52セッション
11:00	第53セッション	第53セッション
11:30	第54セッション	第54セッション
12:00	第55セッション	第55セッション
12:30	第56セッション	第56セッション
13:00	第57セッション	第57セッション
13:30	第58セッション	第58セッション
14:00	第59セッション	第59セッション
14:30	第60セッション	第60セッション
15:00	第61セッション	第61セッション
15:30	第62セッション	第62セッション
16:00	第63セッション	第63セッション
16:30	第64セッション	第64セッション
17:00	第65セッション	第65セッション
17:30	第66セッション	第66セッション
18:00	第67セッション	第67セッション
18:30	第68セッション	第68セッション
19:00	第69セッション	第69セッション
19:30	第70セッション	第70セッション
20:00	第71セッション	第71セッション
20:30	第72セッション	第72セッション
21:00	第73セッション	第73セッション
21:30	第74セッション	第74セッション
22:00	第75セッション	第75セッション
22:30	第76セッション	第76セッション
23:00	第77セッション	第77セッション
23:30	第78セッション	第78セッション
00:00	第79セッション	第79セッション
00:30	第80セッション	第80セッション
01:00	第81セッション	第81セッション
01:30	第82セッション	第82セッション
02:00	第83セッション	第83セッション
02:30	第84セッション	第84セッション
03:00	第85セッション	第85セッション
03:30	第86セッション	第86セッション
04:00	第87セッション	第87セッション
04:30	第88セッション	第88セッション
05:00	第89セッション	第89セッション
05:30	第90セッション	第90セッション
06:00	第91セッション	第91セッション
06:30	第92セッション	第92セッション
07:00	第93セッション	第93セッション
07:30	第94セッション	第94セッション
08:00	第95セッション	第95セッション
08:30	第96セッション	第96セッション
09:00	第97セッション	第97セッション
09:30	第98セッション	第98セッション
10:00	第99セッション	第99セッション
10:30	第100セッション	第100セッション

17:05 - 18:50 シンポジウム「患者 first に向けての取り組み」  
 座長：高木 信介 (今給黎総合病院・皮膚科) クック 彰(整形外科)  
 原田 雅夫 (山台医療センター 形成外科)

- SY-1 患者会の活動について  
早稲 香織 (血管腫・血管奇形の患者会)
- SY-2 患者・家族のより良い未来を目指して  
原田 朋子 (難治性血管腫奇形の会)
- SY-3 患者 first ～交流会から見えてきたもの～  
原田 由美 (血管腫奇形ネットワーク)
- SY-4 皮膚科における血管腫血管奇形の治療について  
長塚 道子 (和戸百年記念病院 皮膚科・美容皮膚科)
- SY-5 慶應義塾大学における血管腫血管奇形外来  
井上 敬司 (慶應義塾大学 放射線診断科)

### 資料4 - A 巨大動静脈奇形（頸部顔面又は四肢病変）診断基準

巨大動静脈奇形(頸部顔面・四肢病変)の診断は、(I)脈管奇形診断基準に加えて、後述する(II)細分類診断基準に

て巨大動静脈奇形(頸部顔面・四肢病変)と診断されたものを対象とする。鑑別疾患は除外する。

#### (I) 脈管奇形(血管奇形及びリンパ管奇形)診断基準

軟部・体表などの血管あるいはリンパ管の異常な拡張・吻合・集簇など、構造の異常から成る病変で、理学的所見、画像診断あるいは病理組織にてこれを認めるもの。

本疾患には静脈奇形(海綿状血管腫)、動静脈奇形、リンパ管奇形(リンパ管腫)、リンパ管腫症・ゴーハム病、毛細血管奇形(単純性血管腫・ポートワイン母斑)及び混合型脈管奇形(混合型血管奇形)が含まれる。

#### 鑑別診断

1. 血管あるいはリンパ管を構成する細胞等に腫瘍性の増殖がある疾患

例) 乳児血管腫(イチゴ状血管腫)、血管肉腫など

2. 明らかな後天性病変

例) 一次性静脈瘤、二次性リンパ浮腫、外傷性・医原性動静脈瘻、動脈瘤など

#### (II) 細分類

##### 巨大動静脈奇形(頸部顔面・四肢病変)診断基準

頸部顔面又は四肢に画像検査上病変を確認することは必須である。2の画像検査所見のみでは質的診断が困難な場合、1あるいは3を加えて診断される。

巨大の定義は、頸部顔面においては患者の手掌大以上の大きさとする。手掌大とは、患者本人の指先から手関節までの手掌の面積をさす。四肢においては少なくとも一肢のほぼ全体にわたるものとする。

1. 理学的所見

血管の拡張や蛇行がみられ、拍動やスリル(シャントによる振動)を触知し、血管雑音を聴取する。

2. 画像検査所見

超音波検査、MRI検査、CT検査、動脈造影検査のいずれかにて動静脈の異常な拡張や吻合を認め、病変内に動脈血流を有する。頸部顔面では少なくとも1つの病変は患者の手掌大以上である。四肢においては少なくとも一肢のほぼ全体にわたるものである。

3. 病理所見

明らかな動脈、静脈のほかに、動脈と静脈の中間的な構造を示す種々の径の血管が不規則に集簇している。中間的な構造を示す血管の壁では弾性板や平滑筋層の乱れがみられ、同一の血管のなかでも壁の厚さはしばしば不均一である。また、毛細血管の介在を伴うこともある。

## 資料4 B 巨大動静脈奇形(頸部顔面又は四肢病変)重症度分類

### <重症度分類>

~ のいずれかを満たすものを対象とする。

modified Rankin Scale(mRS)、食事・栄養、呼吸のそれぞれの評価スケールを用いて、いずれかが3以上を対象とする。日本版modified Rankin Scale (mRS) 判定基準書

modified Rankin Scale

参考にすべき点

0	まったく症候がない	自覚症状及び他覚徴候がとみにない状態である
1	症候はあっても明らかな障害はない: 日常の勤めや活動は行える	自覚症状及び他覚徴候はあるが、発症以前から行っていた仕事や活動に制限はない状態である
2	軽度の障害: 発症以前の活動が全て行えるわけではないが、自分の身の回りのことは介助なしに行える	発症以前から行っていた仕事や活動に制限はあるが、日常生活は自立している状態である
3	中等度の障害: 何らかの介助を必要とするが、歩行は介助なしに行える	買い物や公共交通機関を利用した外出などには介助を必要とするが、通常歩行、食事、身だしなみの維持、トイレなどには介助を必要としない状態である
4	中等度から重度の障害:	通常歩行、食事、身だしなみ

	歩行や身体的要求には介助 が必要である	の維持、トイレなどには介助を 必要とするが、持続的な介護 は必要としない状態である
5	重度の障害： 寝たきり、失禁状態、常に介護 と見守りを必要とする	常に誰かの介助を必要とする 状態である
6	死亡	

日本脳卒中学会版

食事・栄養 (N)

0. 症候なし。
1. 時にむせる、食事動作がぎこちないなどの症候があるが、社会生活・日常生活に支障ない。
2. 食物形態の工夫や、食事時の道具の工夫を必要とする。
3. 食事・栄養摂取に何らかの介助を要する。
4. 補助的な非経口的栄養摂取(経管栄養、中心静脈栄養など)を必要とする。
5. 全面的に非経口的栄養摂取に依存している。

## 呼吸 (R)

0. 症候なし。
1. 肺活量の低下などの所見はあるが、社会生活・日常生活に支障ない。
2. 呼吸障害のために軽度の息切れなどの症状がある。
3. 呼吸症状が睡眠の妨げになる、あるいは着替えなどの日常生活動作で息切れが生じる。
4. 喀痰の吸引あるいは間欠的な換気補助装置使用が必要。
5. 気管切開あるいは継続的な換気補助装置使用が必要。

聴覚障害: 以下の3 高度難聴以上

- 0 25dBHL 未満(正常)
- 1 25dBHL以上40dBHL未満(軽度難聴)
- 2 40dBHL以上70dBHL未満(中等度難聴)
- 3 70dBHL以上90dBHL未満(高度難聴)
- 4 90dBHL以上(重度難聴)

500、1000、2000Hzの平均値で、聞こえが良い耳(良聴耳)の値で判断。

視覚障害: 良好な方の眼の矯正視力が0.3未満。

下の出血、感染に関するそれぞれの評価スケールを用いて、いずれかが3以上を対象とする。

## 出血

0. 症候なし
1. ときおり出血するが日常の務めや活動は行える。
2. しばしば出血するが、自分の身の周りのことは医療的処置なしに行える。
3. 出血の治療ため一年間に数回程度の医療的処置を必要とし、日常生活に制限を生じるが、治療によって出血予防・止血が得られるもの。
4. 致死的な出血のリスクをもつもの、又は、慢性出血性貧血のため月一回程度の輸血を定期的に必要とするもの。
5. 致死的な出血のリスクが非常に高いもの。

## 感染

0. 症候なし
1. ときおり感染を併発するが日常の務めや活動は行える。
2. しばしば感染を併発するが、自分の身の周りのことは医療的処置なしに行える。
3. 感染・蜂窩織炎の治療ため一年間に数回程度の医療的処置を必要とし、日常生活に制限を生じるが、治療によって感染症状の進行を抑制できるもの。
4. 敗血症などの致死的な感染を合併するリスクをもつもの。
5. 敗血症などの致死的な感染を合併するリスクが非常に高いもの。

## 資料4 - C 巨大動静脈奇形(頸部顔面又は四肢病変)診療ガイドライン

関連CQのみを下記に記す。総説、作成方法、チーム構成は website 参照 <http://www.marianna-u.ac.jp/va/files/vascular%20anomalies%20practice%20quideline%202017.pdf#view=FitV>

- CQ 1 .(新規CQ) 動静脈奇形において治療開始時期の目安は何か？
- CQ 2 .(旧CQ 10改訂) 動静脈奇形の切除に際して植皮による創閉鎖は皮弁による再建よりも再発(再増大)が多いか？
- CQ 3 .(旧CQ 25改訂) 動静脈奇形の流入血管に対する近位(中枢側)での結紮術・コイル塞栓術は有効



か？

CQ 4 .(旧 CQ 26 改訂) 動静脈奇形に対する切除術前塞栓療法の実施時期として、適当なのはいつか？

CQ 5 .(新規 CQ) 顎骨の動静脈奇形の適切な治療は何か？

CQ 6 .(新規 CQ) 手指の動静脈奇形の適切な治療は何か？

CQ 1: 動静脈奇形において治療開始時期の目安は何か？		解説 一次スクリーニングの結果、pubmed で 92 文献、医中誌で 3 文献、
<b>推奨文：</b> 動静脈奇形に対する血管内治療あるいは手術の治療開始時期は、症状の進行期や進展範囲に応じて合併症リスクとも照らし合わせて個別に判断が必要である。		
<b>推奨の強さ</b>	2 (弱い)	
<b>エビデンス</b>	D (非常に弱い)	

コクラン・ライブラリーで 27 文献が抽出され、二次スクリーニングの結果、pubmed から 37 文献、医中誌から 3 文献が抽出された。しかし、すべての文献が観察研究あるいは症例集積研究であるため、エビデンスの強さとしては「D (非常に弱い)」となる。

実際に AVM の治療開始時期自体を評価項目とした報告はなく、一部の文献で、考察中に治療開始時期に関する見解が記述される程度であった。従って、治療開始時期の妥当性について客観的に検討することは困難なため、各文献における対象患者の年齢、部位、症状、病期、治療の奏効度や合併症頻度などから一定の目安が得られないか推察した。

AVM の治療に関する報告では、基本的に有症状の AVM が対象となっており、無症状の時期は治療を保留 (経過観察) できる。しかし、AVM は、しばしば放置すると進行するため、症状の病期に応じて適切な時期に治療を開始することが重要と思われる。また、症状が進行するほど、治療の奏効率は低下し、合併症率が高い傾向があるため、症例が集中する特定の小児専門施設からの報告では、比較的「早期」あるいは「軽症」の段階で進行を待たずに早期治療介入すべきとする意見もある<sup>1,2)</sup>。

限局性病変であれば、早期に治療を行うことで根治が得られる可能性がある<sup>3)</sup>。血管内治療の中では、エタノール塞栓術の奏効 (治癒) 率が高い傾向があるが、同時に合併症率も高いため、益と害が拮抗する<sup>4,5)</sup>。手術では、限局性病変では完全切除ができれば再発が少ないが、術後の瘢痕・変形や機能障害など害の部分についての議論は少ない<sup>2)</sup>。一方、びまん性病変に治療を行った場合は血管内治療・手術いずれも再発・残存など奏効の限界や機能障害など治療リスクがより高くなり、益よりも害が上回る可能性がある<sup>5)</sup>。特に小児においては、このような侵襲的治療を受け入れる精神的な準備が整っていないことも考慮すべきである<sup>6)</sup>。

以上の考察から、現時点で AVM の治療開始時期について明確な目安の推奨を与えることはできず、症状の進行期や進展範囲に応じて合併症リスクとも照らし合わせて個別に判断が必要であると考えられた。

#### 文献検索式

検索 DB : 医中誌 Web

検索日 : 2014 年 8 月 26 日

検索式 :

(@動静脈奇形/TH or 動静脈奇形/TA or "arteriovenous malformation"/TA) and (切除/TA or 塞栓/TA or SH=治療,外科的療法 or 摘出/TA or 遮断/TA or 手術/TA) and (治療開始/TA or 治療時期/TA or 治療成績/TH or 年齢因子/TH or 縦断研究/TH or 成績/TA) and (CK=新生児,乳児(1~23ヶ月),幼児(2~5),小児(6~12) or 小児/TH or 小児/TA) and LA=日本語,英語 and PT=会議録除く and CK=ヒト and DT=1980:2014

検索 DB : PubMed

検索日 : 2014 年 8 月 26 日

検索式 :

("Arteriovenous Malformations"[MH:noexp] OR "arteriovenous malformations"[TI]) AND ("Embolization, Therapeutic"[MH] OR mbolization[TIAB] OR resection[TIAB] OR excision[TIAB] OR "Arteriovenous Malformations/surgery"[MAJR:noexp]) AND ("Infant"[MH] OR "Child"[MH] OR infantile[TIAB] OR pediatric[TIAB] OR children[TIAB] OR "Age Factors"[MH:noexp]) AND ("Treatment Outcome"[MH] OR "Cohort Studies"[MH] OR "Clinical Trial"[PT] OR "Meta-Analysis"[PT] OR systematic[sb]) AND "humans"[MH] AND (English[LA] OR Japanese[LA]) AND (1980[PDAT] : 2014[PDAT])

検索 DB : Cochrane Library

検索日 : 2015 年 1 月 29 日

検索式 :

#1 "arteriovenous malformation":ti,ab,kw or "arteriovenous malformation":ti,ab,kw or "AVMs":ti,ab,kw (Word variations have been searched)

#2 embolization\* or \*ectomy or "resection" or "excision" or "surgery" (Word variations have been searched)

#3 #1 and #2 Publication Year from 1980 to 2014, in Cochrane Reviews (Reviews and Protocols) and Trials (Word variations have been searched)

#### 文献

- 1) Liu AS, Mulliken JB, Zurakowski D, et al. Extracranial arteriovenous malformations: natural progression and recurrence after treatment. *Plast Reconstr Surg.* 2010;125(4):1185-94.
- 2) Kohout MP, Hansen M, Pribaz JJ, et al. Arteriovenous malformations of the head and neck: natural history and management. *Plast Reconstr Surg.* 1998;102(3):643-54.
- 3) Richter GT, Suen J, North PE, et al. Arteriovenous malformations of the tongue: a spectrum of disease. *Laryngoscope.* 2007;117(2):328-35.
- 4) Hyun D, Do YS, Park KB, et al. Ethanol embolotherapy of foot arteriovenous malformations. *J Vasc Surg.* 2013;58(6):1619-26.
- 5) Park KB, Do YS, Kim DI, et al. Predictive factors for response of peripheral arteriovenous malformations to embolization therapy: analysis of clinical data and imaging findings. *J Vasc Interv Radiol.*2012;23(11):1478-86.
- 6) Wu JK, Bisdorff A, Gelbert F, et al. Auricular arteriovenous malformation: evaluation, management, and outcome. *Plast Reconstr Surg.* 2005;115(4):985-95.

**CQ 2 : 動静脈奇形の切除に際して植皮による創閉鎖は皮弁による再建よりも再発(再増大)が多いか?**

<b>推奨文：</b> 植皮による創閉鎖では皮弁による再建と比較して動静脈奇形の再発（再増大）が多いかは明らかでない。	
<b>推奨の強さ</b>	2（弱い）
<b>エビデンス</b>	D（非常に弱い）

#### 解説

キーワードから検索された文献数は医中誌が 40 篇、PubMed が 75 篇、Cochrane が 0 篇であった。そのうち二次スクリーニングで抽出された文献は 39 編であった。ある程度の大きさを持つ動静脈奇形は、切除後の再建が必要であり、一般的な組織欠損の再建方法に準じて、植皮による創閉鎖または皮弁による再建が選択される。動静脈奇形の切除後再建について論じた報告は渉猟し得た限りにおいて全て記述研究（症例報告または症例集積研究）であった。従って、全ての文献のエビデンスレベルは D「非常に弱い」となる。

動静脈奇形切除後に、遊離皮弁による再建が再発または再増大を抑制するという、いわゆる regulating flap<sup>1, 2)</sup>の概念が提唱されている。しかし、遊離皮弁<sup>2-23)</sup>およびその他各種皮弁<sup>3, 5, 11, 14, 24-35)</sup>が、植皮<sup>7, 9, 36-38)</sup>に比して明らかに再発または再増大を抑制するか比較検討した報告はない。

動静脈奇形切除後の再発または再増大に関する今日の知見<sup>1, 2, 25, 39)</sup>では、動静脈奇形を完全切除できるか否かが重要であり、完全切除が困難な症例においては、残存病変内の血行動態が再発および再増大に寄与しており、血流の豊富な皮弁によってそれを抑制できるという報告もある。

#### 文献検索式

検索 DB：医中誌 Web

検索日：2015 年 8 月 11 日

検索式：

(@動静脈奇形/TH or 動静脈瘻/TH) and (皮膚移植/TH or 植皮/AL or 創閉鎖/TA or 創閉鎖法/TH or 外科的皮膚弁/TH or 皮弁/AL) and PT=会議録除く and DT=1980:2014

検索 DB：Pubmed

検索日：2015 年 8 月 11 日

検索式：

("Arteriovenous Malformations/surgery"[MH:noexp] OR "Arteriovenous Fistula/surgery"[MH]) AND ("surgical flaps"[TW] OR "skin transplantation"[TW] OR "Surgically-Created Structures"[MH] OR "skin grafting"[TIAB]) AND (Japanese[LA] OR English[LA]) AND ("1980/01/01"[PDAT] : "2014/09/30"[PDAT])

検索 DB：Cochrane Library

検索日：2015 年 8 月 11 日

検索式：

#1 “arteriovenous malformation”:ti,ab,kw or “arteriovenous malformations”:ti,ab,kw or “arteriovenous fistula”:ti,ab,kw (Word variations have been searched)

#2 “surgical flap” or “surgical flaps” or “skin transplantation” or “Surgically-Created Structures” or “skin grafting” (Word

variations have been searched)

#3 #1 and #2

## 文献

- 1) DesPrez JD, Keihn CL, Vlastou C, Bonstelle C. Congenital arteriovenous malformation of the head and neck. *Am J Surg.* 1978;136:424-9.
- 2) Domp martin A, Labbé D, Barrellier MT, Théron J. Use of a regulating flap in the treatment of a large arteriovenous malformation of the scalp. *Br J Plast Surg.* 1998;51:561-3.
- 3) Yamamoto Y, Ohura T, Minakawa H, Sugihara T, Yoshida T, Nohira K, et al. Experience with arteriovenous malformations treated with flap coverage. *Plast Reconstr Surg.* 1994;94:476-82.
- 4) Hartzell LD, Stack BC, Yuen J, Vural E, Suen JY. Free tissue reconstruction following excision of head and neck arteriovenous malformations. *Arch Facial Plast Surg.* 2009;11:171-7.
- 5) Visser A, FitzJohn T, Tan ST. Surgical management of arteriovenous malformation. *J Plast Reconstr Aesthet Surg.* 2011;64:283-91.
- 6) Hong JP, Choi JW, Chang H, Lee TJ. Reconstruction of the face after resection of arteriovenous malformations using anterolateral thigh perforator flap. *J Craniofac Surg.* 2005;16:851-5.
- 7) 光嶋勲, 高橋義雄, 難波祐三郎, 稲川喜一, 岡博昭, 森口隆彦, et al. 動静脈奇形の部位別治療. *形成外科.* 2001;44:665-73.
- 8) Toh S, Tsubo K, Arai H, Harata S. Vascularized free flap for reconstruction after resection of congenital arteriovenous malformation of the hand. *J Reconstr Microsurg* 2000;16:511-7.
- 9) 横尾和久, 西堀公治, 河野鮎子, 石口恒男, 太田敬. 頭頸部動静脈奇形的外科的治療—塞栓術と切除再建術—. *形成外科.* 2009;52:1201-8.
- 10) Koshima I, Nanba Y, Tsutsui T, Takahashi Y, Watanabe A, Ishii R. Free perforator flap for the treatment of defects after resection of huge arteriovenous malformations in the head and neck regions. *Ann Plast Surg.* 2003;51:194-9.
- 11) 梶谷典正, 生田義和, 石田治, 望月由. 手の先天性動静脈瘻の治療経験. *形成外科.* 2009;52:1201-8.
- 12) Minami A, Kato H, Hirachi. Complete removal plus dorsalis pedis flap for arteriovenous malformation in the hypothenar region. *J Reconstr Microsurg.* 1998;14:439-43.
- 13) Koshima I, Soeda S, Murashita T. Extended wrap-around flap for reconstruction of the finger with recurrent arteriovenous malformation. *Plast Reconstr Surg.* 1993;91:1140-4.
- 14) Wójcicki P, Wójcicka K. The treatment of extensive arteriovenous malformations in the head. *Pol Przegl Chir.* 2013;85:83-9.
- 15) Ermer MA, Gutwald R, Schumacher M, Schmelzeisen R, Taschner C. Use of the radial forearm artery for secondary embolization of an extensive life-threatening arteriovenous malformation of the mid-face and anterior skull base – a case report. *J Craniomaxillofac Surg.* 2013;41:258-64.
- 16) Ueda K, Oba S, Nakai K, Okada M, Kurokawa N, Nuri T. Functional reconstruction of the upper and lower lips and commissure with a forearm flap combined with a free gracilis muscle transfer. *J Plast Reconstr Aesthet Surg.* 2009;61:e337-40.
- 17) Ninkovic M, Sucur D, Starovic B, Markovic S. Arteriovenous fistulae after free flap surgery in a replanted hand. *J Hand Surg Br.* 1992;17:657-9.
- 18) Nupur B, Vidyasagaran T, Amalorpavanathan J, Balakrishnan TM, Sritharan N. Management of a challenging arteriovenous malformation of the scalp and orbit in a patient with polycystic kidney disease. *Ann Vasc Surg.* 2012;26:1129.e9-11.
- 19) Righi PD, Bade MA, Coleman JJ 3rd, Allen M. Arteriovenous malformation of the base of tongue: case report and literature review. *Microsurgery.* 1996;17:706-9.
- 20) Minagawa T, Itaya Y, Furukawa H. Resection of an arteriovenous malformation of the scalp using a modified tumescent technique. *日形会誌.* 2010;30:87-9.
- 21) 陶山淑子, 中山敏, 福岡晃平, 竹内英二, 橋本政幸, 神納敏夫, et al. 耳介動静脈奇形硬化療法後の耳介壊死に対し前腕皮弁により耳介再建した1例. *日本マイクロスルジ.* 2010;23:311-5.
- 22) 浦山博, 原田猛, 川瀬浩志, 渡辺洋宇. 軟部組織の動静脈奇形・血管腫の外科治療. *小児外科.* 1993-4;25:415-9.
- 23) 山本有平, 杉原平樹, 皆川英彦, 大久保佳子, 林利彦. 超低体温体外循環法を併用した顔面の巨大動静脈奇形の治療経験. *日形会誌.* 1996;16:863-71.
- 24) Hormozi AK, Shafii MR. Supraclavicular flap: reconstructive strategy for massive facial arteriovenous malformations. *J Craniofac Surg.* 2011;22:931-6.

- 25) Hurwitz DJ, Kerber CW. Hemodynamic considerations in the treatment of arteriovenous malformations of the face and scalp. *Plast Reconstr Surg.* 1981;67:421-34.
- 26) Kiyokawa K, Takagi M, Furushima J, Kizuka Y, Inoue Y, Tai Y. Surgical treatment following huge arteriovenous malformation extending from the lower lip to the chin: combination of embolization, total resection, and a double cross lip flap. *J Craniofac Surg.* 2005;16:443-8.
- 27) Thomas WO. Facial arteriovenous malformation managed with ablative surgery and dual rotational flap reconstruction. *South Med J.* 1994;87:1178-82.
- 28) Warwick DJ, Milling MA. Growth of a vascular malformation into a cross-finger flap. *Br J Clin Pract.* 1993;47:48.
- 29) Agir H, Sen C, Onyedi M. Extended lateral supramalleolar flap for very distal foot coverage: a case with arteriovenous malformation. *J Foot Ankle Surg.* 2007;46:310-3.
- 30) Sakurai H, Nozaki M, Sasaki K, Yamaki T, Aiba H, Tohda J, et al. Successful management of a giant arteriovenous fistula with a combination of selective embolization and excision: report of a case. *Surg Today.* 2002;32:189-93.
- 31) 渡邊武夫, 朝戸裕貴, 梅川浩平, 野村紘史, 鈴木康俊. 静脈吻合を付加した逆行性橈側前腕皮弁により再建を行った示指血管奇形の1例. *日形会誌.* 2012;32:335-9.
- 32) 石坂知華, 内藤浩, 秋山和生, 重吉直哉. 下口唇 AVM に verrucous carcinoma を合併した1例. *日形会誌.* 2009;29:7-11.
- 33) 北川信一郎, 城崎和久, 矢島弘嗣, 三井宣夫, 玉井進. 家族内発生した動静脈瘻を伴った血管腫の治療経験. *中部整災誌.* 1997;40:331-2.
- 34) 郡司裕則, 須田和義, 小野一郎, 有賀毅二, 金子史男. Temporoparietal fascial flap で再建した耳介動静脈瘻の1例. *日形会誌.* 1993;13:221-7.
- 35) 藤田敦史, 朝田雅博, 齋藤実, 中村秀美, 花垣博史, 伴政雄, et al. 回転皮弁を用いて治療した先天性頭皮動静脈奇形の1例. *脳外誌.* 2000;9:86-91.
- 36) 中村英子, 鈴木沙和, 今川孝太郎, 赤松正, 宮坂宗男. 耳介動静脈奇形の治療経験. *Skin Surg.* 2014;23:73-8.
- 37) 吉村紫, 水野美幸, 小林忠弘, 大石京介, 前田信太郎, 平野貴士, et al. 頭蓋外動静脈奇形の1例. *皮膚臨床.* 2014;56:1180-3.
- 38) 松崎恭一, 中村雄幸, 田原孝子, 柏英雄, 大島秀男, 惣角卓矢. 耳介に生じた先天性動静脈奇形の治療経験. *耳喉頭頸.* 1995;67:337-41.
- 39) Schultz RC, Hermosillo CX. Congenital arteriovenous malformation of the face and scalp. *Plast Reconstr Surg.* 1980;65:496-501.

### CQ3：動静脈奇形の流入血管に対する近位（中枢側）での結紮術・コイル塞栓術は有効か？

#### 推奨文：

流入血管に対する近位（中枢側）での結紮術・コイル塞栓術は、治療効果が低く再発が多い可能性がある。また、再発時には側副血行路の発達により治療困難となる可能性がある。そのため、原則的には行うべきではないと考えられる。

#### 推奨の強さ

2（弱い）：行わないことを弱く推奨する。

#### エビデンス

D（非常に弱い）

#### 解説

二次スクリーニングの結果、pubmedで1文献、医中誌で14文献が抽出され、これらを検証した。その結果、いずれも症例報告の文献であった。また、ハンドリサーチで追加された6文献を追加したがいずれも症例集積にとどまる。そのため、本CQにおける文献集合のエビデンスの強さとしては、D「非常に弱」となる。

文献集合のまとめとして、動静脈奇形の流入血管に対する近位結紮・コイル塞栓術により治療したが、以下のように側副血行路が発達し再発した報告（好ましくない状況が生じた症例の報告）が認められ、行わないべきであると考えられるが、上述のごとくエビデンスレベルは低い。

動静脈奇形に対する塞栓術はナイダスの消失が目標であり、可能な限りナイダスあるいはその近傍での塞栓が必要である。流入血管に対し、近位・中枢側で結紮術・コイル塞栓術を施行すると、ナイダスの消失は得られず、複数の側副血行路の発達を招く。多くの場合、側副血行路は細く、複雑で、屈曲蛇行が強く、経カテーテル的治療は困難となることが多い。

Wu JKらは、耳介の動静脈奇形で治療が行われた29例のうち、9例に近位結紮術を施行したが全例が増悪し、8例は耳介切除、もう1例も追加治療を必要としたと報告した。彼らは、以降の経カテーテル的治療が困難になることから、近位結紮術は動静脈奇形の治療選択肢にならないとしている<sup>1)</sup>。

Slaba S.らは、舌に生じた動静脈奇形の25例を検討し、有症状で治療が行われた12例のうち、3例は他施設で同側外頸動脈結紮術が施行され、著明な側副血行路の発達を認めたと報告している<sup>2)</sup>。

その他にも、高拍出性心不全など重篤な合併症を有する肩の動静脈奇形に対し流入動脈結紮術が施行された結果、多数の側副血行路が生じ、症状の再燃を繰り返し、長期にわたる多数回の塞栓術が必要となった症例<sup>3)</sup>、四肢や骨盤の動静脈奇形に対し近位結紮術・塞栓術が施行され、側副血行路が発達し、経カテーテル的治療・直接穿刺硬化療法<sup>4)</sup>の集学的治療により病状を制御しえた3症例<sup>4)</sup>、頭頸部の動静脈奇形に対し外頸動脈結紮術が施行され治療に難渋した複数の報告がある。

陶山らにより、耳介の AVM に対してコイルとゼラチンスポンジにより近位塞栓をしたが再発し、近位で動脈を結紮したがやはり数年後に再発した一例が報告されている<sup>5)</sup>。また、相川らにより、骨盤内の AVM に対して左卵巣動脈、左内腸骨動脈をコイルで塞栓したが、ナイダスの範囲や拡張した動静脈の状態にはほとんど変化がなかったという症例が報告されている<sup>6)</sup>。また、山本らにより、下顎骨の AVM に対して顎動脈、顔面動脈、舌動脈、眼窩動脈などから TAE を施行するも、内頸動脈や椎骨動脈から側副路が発達し、効果的でなかった一例が報告されている<sup>7)</sup>。

以上のように、近位・中枢側での結紮・コイル塞栓術は動静脈奇形の治療として選択しないよう勧められる。ただし、太い動脈と静脈が直接連結する動静脈瘻で、短絡部にカテーテルで直接到達できるような症例では、コイル塞栓による治療も可能である。術前塞栓にもコイルによる近位塞栓が許容されるかもしれないが、適応の決定には慎重であるべきで、将来再発時のカテーテル挿入の余地を残すため、短絡に近い部位での塞栓が望ましい。

#### 文献検索式

検索 DB : 医中誌 Web

検索日 : 2015 年 8 月 11 日

検索式 :

(@動静脈奇形/TH or 動静脈瘻/TH) and ((流入/TA and (血管/AL or 動脈/TA or 動脈/TH)) or 血行路/TA) and (塞栓術/TH or 塞栓/TA or 結紮/AL) and PT=会議録除く and DT=1980:2014

検索 DB : Pubmed

検索日 : 2015 年 8 月 11 日

検索式 :

("Arteriovenous Malformations/therapy"[MH] OR "Arteriovenous Fistula/therapy"[MH]) AND (feeding arteries[TIAB] OR feeding artery[TIAB]) AND ("embolization, therapeutic"[MH] OR "Ligation"[MH]) AND (Japanese[LA] OR English[LA]) AND ("1980/01/01"[PDAT] : "2014/09/30"[PDAT])

検索 DB : Cochrane Library

検索日 : 2015 年 8 月 11 日

検索式 :

#1 "arteriovenous malformation":ti,ab,kw or "arteriovenous malformations":ti,ab,kw or "arteriovenous fistula":ti,ab,kw (Word variations have been searched)

#2 "feeding arteries" or "feeding artery" (Word variations have been searched)

#3 "Embolization" or "Ligation" (Word variations have been searched)

#4 #1 and #2 and #3 Publication Year from 1980 to 2014, in Cochrane Reviews (Reviews and Protocols) and Trials

#### 文献

- 1) Wu JK, Bisdorff A, Gelbert F, Enjolras O, Burrows PE, Mulliken JB. Auricular arteriovenous malformation: evaluation, management, and outcome. *Plastic and reconstructive surgery*. 2005;115(4):985-95.
- 2) Slaba S, Herbreteau D, Jhaveri HS, Casasco A, Aymard A, Houdart E, et al. Therapeutic approach to arteriovenous malformations of the tongue. *European radiology*. 1998;8(2):280-5.
- 3) Toker ME, Eren E, Akbayrak H, Numan F, Guler M, Balkanay M, et al. Combined approach to a peripheral congenital arteriovenous malformation: surgery and embolization. *Heart and vessels*. 2006;21(2):127-30.
- 4) Doppman JL, Pevsner P. Embolization of arteriovenous malformations by direct percutaneous puncture. *AJR American journal of roentgenology*. 1983;140(4):773-8.
- 5) 陶山 淑子, 中山 敏, 福岡 晃平, 竹内 英二, 橋本 政幸, 神納 敏夫, et al. 耳介動静脈奇形硬化療法後の耳介壊死に対し前腕皮弁により耳介再建した 1 例. *日本マイクロサージャリー学会会誌*. 2010;23(3):311-315.

- 6) 相川 久幸, 沖野 由理子, 山田 康成, 他 動静脈奇形(瘻)の塞栓術の検討. 大分県立病院医学雑誌. 1997;26:77-82.
- 7) 山本 俊郎, 金村 成智, 築谷 康二, 堀 亘孝, 家原 知子, 福島 葉子, et al. 生命危機をもたらした下顎骨動静脈奇形に対する低体温心肺停止下直接栓塞術. 京都府立医科大学雑誌. 1999;108(9):981-994.



**CQ 4 : 動静脈奇形に対する切除術前塞栓療法の実施時期として、適当なのはいつか？**

**推奨文：**

切除術の適切な実施時期は、塞栓後 3 日（72 時間）以内が推奨される。間隔が長期になると、塞栓した血管の再開通、側副血行路の発達が生じ、術中大量出血の危険が高まる可能性がある。また塞栓後に病変の増大をきたし手術が困難になる報告がある。

**推奨の強さ**

**2（弱い）**

**エビデンス**

**D（非常に弱い）**

**解説**

罹患部位や病変の範囲によっても治療方法が異なり、一概に治療方法を述べることは困難であるが、頭頸部領域の動静脈奇形では術前塞栓が有用であった論文が散見された。

二次スクリーニングの結果、pubmed で 10 文献、医中誌で 3 文献が評価対象となった。これらスクリーニング作業で選抜された文献は全て「症例報告」もしくは「症例集積」であり、エビデンスの強さとしては「D（とても弱い）」となる。術前塞栓のタイミングや出血量の記載についても、文献によって様々である。一定の結論を導き出すことは難しいが、術前塞栓のタイミングおよび出血量に対し具体的な記載のある報告として、Deng ら<sup>1)</sup>は 16 例の顎顔面 AVM に対し 48-72 時間以内の術前塞栓を施行し、全例で出血量 200ml 以下であり合併症は生じなかったとしている。Erdmann ら<sup>2)</sup>は頭頸部の動静脈奇形 4 例を術前塞栓し、24 時間以内に手術を行った。3 症例で 100ml 以下の出血量で切除可能であった。塞栓後の炎症により切除が困難になるのを防ぐために、72 時間以内での切除を推奨している。

その他の報告においても術中もしくは術数日前までに塞栓を行い、出血量減少もしくは良好な長期成績を得たとの報告がなされている。合併症はない、もしくは軽微であったとする報告がほとんどであるが、比較的重篤な合併症として Goldberg ら<sup>3)</sup>は 3 例の眼窩 AVM において 2 例で一過性の視力障害があったと報告している。

塞栓物質や塞栓部位にもよるが、術前塞栓療法の適切な実施時期に影響を与える因子として、目的血管の再開通や側副血行路の発達、手術を困難にする塞栓後の腫張や反応性変化が挙げられる。これらの影響を避けるために塞栓後 72 時間以内という比較的早期の切除術を支持する報告が多い。臨床的にも長期間の間隔をおくことに利点はなく、塞栓後 72 時間以内での切除を推奨することは妥当であると思われる。

結論として、少なくとも手術数日前までに施行する血管塞栓術は少ない合併症で良好な出血コントロールが得られる可能性があると考えられるものの、これを支持するに足る十分なエビデンスは示されていない。

#### 文献検索式

検索 DB : 医中誌 Web

検索日 : 2015 年 8 月 12 日

検索式 :

(@動静脈奇形/TH or 動静脈瘻/TH) and ((塞栓術/TH and 術前/AL) or 術前塞栓/TA) and PT=会議録除く and DT=1980:2014

検索 DB : PubMed

検索日 : 2015 年 8 月 12 日

検索式 :

("Arteriovenous Malformations/therapy"[MH:noexp] OR "Arteriovenous Fistula/therapy"[MH]) AND ("Preoperative Care"[MH] OR preoperative[TIAB] OR "Time Factors"[MH]) AND ("Embolization, Therapeutic"[MH] OR embolotherapy[TIAB] OR embolization[TIAB]) AND (Japanese[LA] OR English[LA]) AND ("1980/01/01"[PDAT] : "2014/09/30"[PDAT])

検索 DB : Cochrane Library

検索日 : 2015 年 8 月 12 日

検索式 :

#1 "arteriovenous malformation":ti,ab,kw or "arteriovenous malformations":ti,ab,kw or "arteriovenous fistula":ti,ab,kw (Word variations have been searched)

#2 "embolization":ti,ab,kw or "embolotherapy":ti,ab,kw (Word variations have been searched)

#3 preoperat\*:ti,ab,kw (Word variations have been searched)

#4 #1 and #2 and #3 Publication Year from 1980 to 2014, in Cochrane Reviews (Reviews and Protocols) and Trials

#### 文献

- 1) Deng W, Huang D, Chen S, Zhang X, Li X, Li J, Chen Management of high-flow arteriovenous malformation in the maxillofacial region. J Craniofac Surg 2010; 21(3):916-9
- 2) Erdmann MW, Jackson JE, Davies DM et al. Multidisciplinary approach to the management of head and neck arteriovenous malformations. Ann R Coll Surg Engl 1995;77(1):53-9
- 3) Goldberg RA, Garcia GH, Duckwiler. Combined embolization and surgical treatment of arteriovenous malformation of the orbit. Am J Ophthalmol 1993; 116(1):17-25

## CQ5：顎骨の動静脈奇形の適切な治療は何か？

### 推奨文：

手術単独療法は勧められないが、血管内塞栓術（硬化療法を含む）との併用は症例によっては勧められる。

放射線治療は勧められない。

血管内塞栓術（硬化療法を含む）は、単独ないし術前療法として勧められる。

推奨の強さ

2（弱い）

エビデンス

D（非常に弱い）

### 解説

顎骨の動静脈奇形(AVM)は、稀な疾患で、文献の大半は少数例の症例報告で一部の専門施設から症例集積が散見される。10例以上の症例集積を報告した文献は、PubMed検索では5本しかない<sup>1-5)</sup>。他治療と比較したコホート研究や無作為比較試験はなく、その有効性について高いエビデンスはない。

顎骨の動静脈奇形は、上顎、下顎、あるいはその両方に起こり、乳歯がぬける10歳前後に口腔内の大量出血で発症することが多いが、軟部組織の腫脹などで発見される場合もある。

Perskyらは、顎骨AVM26例に対して、塞栓術単独で根治42%、改善16%、症状安定23%が得られたとしている<sup>1)</sup>。Liuらは、25例に対して経動脈的ないし経静脈的塞栓術単独または、搔破術との組み合わせで治療して、解剖的治癒14例、臨床的治癒21例と報告している<sup>2)</sup>。Chenらは、15例に対して、Bone Wax Packing (BWP) 単独4例、経動脈的塞栓術(TAE) + BWP 3例、TAE + 切除4例、TAE + 放射線治療 + 切除4例を行い、臨床的治癒14例と報告している<sup>4)</sup>。

顎骨の動静脈奇形の治療方法としては、以下のものが考えられる。

#### A：手術療法

A - 1：切除再建術

A - 2：搔破術

A - 3：Bone Wax Packing

#### B：血管内塞栓術（硬化療法を含む）

B - 1：経動脈的塞栓術

B - 2：経静脈的塞栓術

B - 3：直接穿刺による塞栓術

#### C：AとBの組み合わせ

#### D：放射線療法

文献的には、Bの血管内塞栓術（硬化療法を含む）単独か、それに続く手術療法に関するものがほとんどで、手術単独療法の症例集積はなく、放射線療法を併用した症例集積は1本のみであった<sup>4)</sup>。手術単独療法と放射線療法は一般的には勧められないと判断された。血管内塞栓術は、施設や症例によって経動脈的、経静脈的、直接穿刺などの様々なアプローチが、ときには組み合わせて行われている。塞栓物質に関しては、PVAやゼルフォームは再開通が起こるため術直前の補助療法としての塞栓術に用いられ、長期の閉塞効果を期待する場合は、術前、単独療法いずれの場合もシアノアクリレート系の液体塞栓物質が有効と考えられる<sup>6,7,3)</sup>。経静脈的塞栓術の場合には、コイルが多く用いられる。最近では、非接着性の液体塞栓物質であるOnyxを用いた経動脈的塞栓術で良好な結果を得たとの報告がある<sup>8,9)</sup>。硬化療法に関しては、エタノールを用いた単独療法の症例集積があり、比較的良好な結果を報告している<sup>10)</sup>。塞栓術の合併症としては、感染や骨壊死の頻度が高く、特に直接穿刺や出血により外界との交通のできた病変に、異物である塞栓物質を注入した場合に起こりやすいと考えられる。手術治療には、上記のような種類があり、主に血管内塞栓術に続いて行われている。血管内治療の進歩によって、血管内塞栓術のみによってコントロールできる病変も増えてきているので、少なくとも最初から侵襲の大きい切除再建術を行うのは避けるべきである。

以上のように、血管内塞栓術には施設や症例によりさまざまなアプローチや、塞栓物質があり、手術方法にもさまざまなものがある。これらが組み合わせて行なわれる場合もあるので、顎動静脈奇形の治療は専門施設で集学的診療のもとに、熟練者により行われるべきである。

#### 文献検索式

検索DB：医中誌 Web

検索日：2015年8月12日

検索式：

(@動静脈奇形/TH or 動静脈瘻/TH) and (顎/TH or 顎/TA) and PT=会議録除く and DT=1980:2014

検索DB：PubMed

検索日：2015年8月12日

検索式：

("Arteriovenous Malformations/therapy"[MH:noexp] OR "Arteriovenous Fistula/therapy"[MH]) AND ("jaw"[MH] OR "Jaw Abnormalities"[MH]) AND (Japanese[LA] OR English[LA]) AND ("1980/01/01"[PDAT] : "2014/09/30"[PDAT])

検索DB：Cochrane Library

検索日：2015年8月12日

検索式：

#1 "arteriovenous malformation":ti,ab,kw or "arteriovenous malformations":ti,ab,kw or "arteriovenous fistula":ti,ab,kw (Word variations have been searched)

#2 "jaw" (Word variations have been searched)

#3 #1 and #2 Publication Year from 1980 to 2014, in Cochrane Reviews (Reviews and Protocols) and Trials

#### 文献

- 1) Persky MS, Yoo HJ, Berenstein A. Management of vascular malformations of the mandible and maxilla. Laryngoscope. 2003;113:1885-92.
- 2) Liu DG, Ma XC, Zhao FY, Zhang JG. A preliminary study of angiographic classification and its correlation to treatment of central arteriovenous malformation in the jaw. Oral Surg Oral Med Oral Pathol Oral Radiol Endod 2005;100:473-80.

- 3) Rodesch G, Soupre V, Vazquez MP, Alvarez H, Lasjaunias P. Arteriovenous malformations of the dental arcades. The place of endovascular therapy: results in 12 cases are presented. *J Craniomaxillofac Surg* 1998;26:306-13.
- 4) Chen W, Wang J, Li J, Xu L. Comprehensive treatment of arteriovenous malformations in the oral and maxillofacial region. *J Oral Maxillofac Surg* 2005;63:1484-8.
- 5) Chen WL, Ye JT, Xu LF, Huang ZQ, Zhang DM. A multidisciplinary approach to treating maxillofacial arteriovenous malformations in children. *Oral Surg Oral Med Oral Pathol Oral Radiol Endod* 2009;108:41-7.
- 6) Churojana A, Khumtong R, Songsaeng D, Chongkolwatana C, Suthipongchai S. Life-threatening arteriovenous malformation of the maxillomandibular region and treatment outcomes. *Interv Neuroradiol* 2012;18:49-59.
- 7) Liu D, Ma XC. Clinical study of embolization of arteriovenous malformation in the oral and maxillofacial region. *Chin J Dent Res* 2000;3:63-70.
- 8) Chandra RV, Leslie-Mazwi TM, Orbach DB, Kaban LB, Rabinov JD. Transarterial embolization of mandibular arteriovenous malformations using ONYX. *J Oral Maxillofac Surg* 2014;72:1504-10.
- 9) Fifi J, Niimi Y, Berenstein A. Onyx embolization of an extensive mandibular arteriovenous malformation via a dual lumen balloon catheter: a technical case report. *J Neurointerv Surg* 2013;5:e5.
- 10) Fan XD, Su LX, Zheng JW, Zheng LZ, Zhang ZY. Ethanol embolization of arteriovenous malformations of the mandible. *AJNR Am J Neuroradiol* 2009;30:1178-83.

## CQ 6 : 手指の動静脈奇形の適切な治療は何か？

### 推奨文：

塞栓術あるいは硬化療法は疼痛などの症状緩和が得られるため有効だが、手指壊死や神経障害のリスクがあるため十分な検討を要する。外科的切除において、部分切除は増大の可能性が高いため、全切除を推奨する。時に手指切断に至ることがある。

推奨の強さ

2 (弱い)

エビデンス

D (非常に弱い)

### 解説

一次スクリーニングの結果、pubmed で 38 文献、Cochrane で 16 文献、医中誌で 35 文献が検索されたが、二次スクリーニングで検索した結果、透析における AV shunt や手指以外に認める AVM などが多く見られた。最終的に評価対象として残った文献は 10 文献であり 3 文献は症例集積、7 文献は症例報告でありエビデンスレベルは極めて低く (D:非常に弱) となる。

手指に認める AVM は治療に困難をきたすことが多く、特に AVM が指から手掌に広がる場合は治療効果が得られにくい。また、AVM が指に限局している場合は治療後に合併症が出る可能性が高い<sup>1)</sup>。治療にあたっては形成外科・血管外科・放射線科など複数科に渡り治療に臨むことが好ましい<sup>2)</sup>。術前検査には 3D-CTA が有用である<sup>3)</sup>。塞栓療法では根治は難しく疼痛などの症状緩和を目的に症状を認める部位にのみ行うほうが良い<sup>4)</sup>。また、塞栓後に再増大することがあるので定期的に経過を follow し、症状出現するたびに繰り返し塞栓を行うとよい<sup>2)</sup>。根治となると切除術だが部分切除をおこなうと再増大の可能性が高く、全切除を推奨する<sup>5-7)</sup>。ときに再建術を必要とするが、場合により手指切断に至ることがある。その際、術前塞栓または硬化療法は有効である<sup>8)</sup>。駆血帯を使用できる手指において手術前塞栓療法がどのような場合に有用かどうかについては今回の調査では不明である。

### 文献検索式

検索 DB : 医中誌 Web

検索日 : 2015 年 8 月 12 日

検索式 :

(@動静脈奇形/TH or 動静脈瘻/TH) and (手指/TH or 手指関節/TH or 手指/TA or 指骨/TH) and PT=会議録除く and DT=1980:2014

検索 DB : PubMed

検索日 : 2015 年 8 月 12 日

検索式 :

("Arteriovenous Malformations/therapy"[MH:noexp] OR "Arteriovenous Fistula/therapy"[MH]) AND ("Hand"[MH] OR "Fingers"[TIAB] OR "Finger Joint"[MH]) AND (Japanese[LA] OR English[LA]) AND ("1980/01/01"[PDAT] : "2014/09/30"[PDAT])

検索 DB : Cochrane Library

検索日 : 2015 年 8 月 12 日

検索式 :

#1 “arteriovenous malformation”:ti,ab,kw or “arteriovenous malformations”:ti,ab,kw or “arteriovenous fistula”:ti,ab,kw (Word variations have been searched)

#2 “fingers”:ti,ab,kw or “thumb”:ti,ab,kw or “hands”:ti,ab,kw (Word variations have been searched)

#3 #1 and #2 Publication Year from 1980 to 2014, in Cochrane Reviews (Reviews and Protocols) and Trials

### 文献

- 1) Park HS, Do YS, Park KB, Kim DI, Kim YW, Kim MJ, et al. Ethanol embolotherapy of hand arteriovenous malformations. J Vasc Surg. 2011;53:725-31.
- 2) Park UJ, Do YS, Park KB, Park HS, Kim YW, Lee BB, et al. Treatment of arteriovenous malformations involving the hand. Ann Vasc Surg. 2012;26:643-8.
- 3) 日比野直仁, 浜田佳孝, 合田有一郎, 遠藤健次, 安井夏生, 笠井時雄, et al. 動脈移植により手関節部から固有指部にかけて再建を行った動静脈奇形(AVM)症例. 日本マイクロサージャリー学会会誌. 2008;18:78-82.
- 4) Widlus DM, Murray RR, White RI Jr, Osterman FA Jr, Schreiber ER, Satre RW, et al. Congenital arteriovenous malformations: tailored embolotherapy. Radiology. 1988;169:511-6.
- 5) Hattori Y1, Doi K, Kawakami F, Watanabe M. Extended wrap-around flap for thumb reconstruction following radical excision of a congenital arteriovenous fistula. J Hand Surg Br. 1998;23:72-5.
- 6) 杉岡敏博, 砂川融, 鈴木修身, 來嶋也寸無, 越智光夫. 手指に発生した動静脈奇形(AVM)の手術経験. 日本手の外科学会雑誌. 2008;24:940-943
- 7) 古屋 隆俊, 中澤達 示指先天性動静脈奇形の一手術例. 脈管学. 2009;49:430-433.
- 8) Moore JR, Weiland AJ. Embolotherapy in the treatment of congenital arteriovenous malformations of the hand: a case report. J Hand Surg Am. 1985;10:135-9.

## 資料 4 - D 巨大動静脈奇形 (頸部顔面又は四肢病変) その他(レジストリ、患者会との交流記録)

### 難病プラットフォーム

<http://www.raddarj.org>

HOME > レジストリ研 難治性血管腫・血管奇形・リンパ管腫・リンパ管腫症および関連疾患についての調査研究

難治性血管腫・血管奇形・リンパ管腫・リンパ管腫症および関連疾患についての調査研究

厚生労働省の「難治性疾患政策研究事業」

難治性疾患政策研究事業は、難病の診療体制の構築、疫学研究、普及啓発、診断基準、診断ガイドラインの作成、小児成人期移行医療などを推進し、関連研究やデータベースなどとの連携を図っています。

項目	内容
事業名	難治性疾患政策研究事業
課題名	難治性血管腫・血管奇形・リンパ管腫・リンパ管腫症および関連疾患についての調査研究
研究代表者名	秋田定伯
研究代表者機関名	福岡大学医学部形成外科・創傷再生学講座
対象疾患	血管腫,血管奇形
レジストリ名	全医疫学調査
レジストリの目的	患者数や患者分布の把握
レジストリの概要	当時、2009年1月～2011年12月までの間に85施設で診療を行った血管腫・血管奇形患者3681例中の難病候補者で医療受給を新たに受ける患者
調査項目	性別、生年月日、住所、現在通院している医療機関の種別、出身地、既往歴、合併症、病歴、治療歴、重症度、経過、機能予後、生命予後

研究課題名	研究代表者名	レジストリ名	対象疾患
難治性血管腫・血管奇形・リンパ管腫・リンパ管腫症および関連疾患についての調査研究	秋田定伯	全国疫学調査	血管腫,血管奇形

第14回 日本血管腫血管奇形学会 2017年7月14日-15日 ホテル華の湯(磐梯熱海温泉、郡山市)

日程表

時間	14日 (7月14日)	15日 (7月15日)
08:00	受付開始	
08:30	開会式	
09:00	第1セッション 第1セッション 第1分科会 第2セッション 第2分科会	第1セッション 第1セッション 第1分科会 第2セッション 第2分科会
10:30	第2セッション 第2セッション 第1分科会 第3セッション 第2分科会	第2セッション 第2セッション 第1分科会 第3セッション 第2分科会
12:00	昼食	昼食
13:00	第3セッション 第3セッション 第1分科会 第4セッション 第2分科会	第3セッション 第3セッション 第1分科会 第4セッション 第2分科会
14:30	第4セッション 第4セッション 第1分科会 第5セッション 第2分科会	第4セッション 第4セッション 第1分科会 第5セッション 第2分科会
16:00	第5セッション 第5セッション 第1分科会 第6セッション 第2分科会	第5セッション 第5セッション 第1分科会 第6セッション 第2分科会
17:00	第6セッション 第6セッション 第1分科会 第7セッション 第2分科会	第6セッション 第6セッション 第1分科会 第7セッション 第2分科会
18:00	閉会式	

17:05 - 18:50 シンポジウム「患者 first に向けての取り組み」  
 中島：高木 信介 (今給野総合病院・皮膚科・泌尿器科)  
 景谷 浩八 (山形県立中央病院・形成外科)

- SY-1 患者会の活動について  
 外部 香織 (血管腫・血管奇形の患者会)
- SY-2 患者・家族のより良い未来を目指して  
 岡田 朋子 (混合型脈管奇形の会)
- SY-3 患者 first ～交流会から見えてきたもの～  
 岡田 朋子 (血管奇形ネットワーク)
- SY-4 皮膚科における血管腫血管奇形の診断について  
 長坂 道子 (和戸百年記念病院 皮膚科・美容皮膚科)
- SY-5 慶應義塾大学における血管腫血管奇形外来  
 井上 政司 (慶應義塾大学 放射線診断科)

資料

5 - A クリッペル・トレノネー・ウェーバー症候群 診断基準

< 診断基準 >

クリッペル・トレノネー・ウェーバー症候群の診断は、(I)脈管奇形診断基準に加えて、後述する(II)細分類診断基準にてクリッペル・トレノネー・ウェーバー症候群と診断されたものを対象とする。鑑別疾患は除外する。

(I)脈管奇形(血管奇形及びリンパ管奇形)診断基準

軟部・体表などの血管あるいはリンパ管の異常な拡張・吻合・集簇など、構造の異常から成る病変で、理学的所見、画像診断あるいは病理組織にてこれを認めるもの。

本疾患には静脈奇形(海綿状血管腫)、動静脈奇形、リンパ管奇形(リンパ管腫)、リンパ管腫症・ゴーハム病、毛細血管奇形(単純性血管腫・ポートワイン母斑)及び混合型脈管奇形(混合型血管奇形)が含まれる。

鑑別診断

1. 血管あるいはリンパ管を構成する細胞等に腫瘍性の増殖がある疾患  
 例)乳児血管腫(イチゴ状血管腫)、血管肉腫など
2. 明らかな後天性病変  
 例)一次性静脈瘤、二次性リンパ浮腫、外傷性・医原性動静脈瘻、動脈瘤など

(II)細分類

クリッペル・トレノネー・ウェーバー症候群診断基準

四肢のうち少なくとも一肢のほぼ全域にわたる混合型脈管奇形と片側肥大症を合併するもの。

必須所見

1. 四肢のうち少なくとも一肢のほぼ全域にわたる混合型脈管奇形。
2. 混合型脈管奇形の同肢又は対側肢の骨軟部組織の片側肥大症。
3. 皮膚の毛細血管奇形のみが明瞭で、深部の脈管奇形が検査(画像又は病理)上不明であるものは除外。
4. 深部の脈管奇形により四肢が単純に太くなっているものは対象から除外。
5. 明らかな後天性病変(一次性静脈瘤、二次性リンパ浮腫)は対象から除外。

参考事項

1. 毛細血管奇形、静脈の異常(二次性静脈瘤を含む)、一肢の骨・軟部組織の片側肥大が古典的三徴であるが、静脈異常は小児期には明らかでないことが多い。
2. 片側肥大はほとんどが脈管奇形と同側に生じるが、まれに対側に生じる。



3. 合指(趾)症や巨指(趾)症などの指趾形成異常を合併することがある。
4. 混合型脈管奇形とは、静脈奇形、動静脈奇形、リンパ管奇形、毛細血管奇形の2つ以上の脈管奇形が同一部位に混在合併するもの。
5. 動静脈奇形の診断は四肢巨大動静脈奇形診断基準参照。
6. 静脈奇形の診断は以下により得られる。  
画像検査上病変を確認することは必須である。1の画像検査所見のみでは質的診断が困難な場合、2あるいは3を加えて診断される。
  1. 画像検査所見  
超音波検査、MRI検査、血管造影検査(直接穿刺造影あるいは静脈造影)、造影CTのいずれかで、拡張又は集簇した分葉状、海綿状あるいは静脈瘤状の静脈性血管腔を有する病変を認める。内部に緩徐な血流がみられる。内部に血栓や石灰化を伴うことがある。
  2. 理学的所見  
腫瘤状あるいは静脈瘤状であり、表在性病変であれば青色の色調である。圧迫にて虚脱する。四肢病変は下垂あるいは駆血にて膨満し、拳上あるいは駆血解除により虚脱する。血栓形成の強い症例などでは膨満や虚脱の徴候が乏しい場合がある。
  3. 病理所見  
拡張した血管の集簇がみられ、血管の壁には弾性線維が認められる。平滑筋が存在するが壁の一部で確認できないことも多い。成熟した血管内皮が内側を覆う。内部に血栓や石灰化を伴うことがある。
7. リンパ管奇形の診断は以下により得られる。  
生下時から存在し、以下の1、2、3、4の全ての所見を認め、かつ5の(a)、(b)又は(c)を満たす病変。
  1. 理学的所見  
圧迫により変形するが縮小しない腫瘤性病変を認める。
  2. 画像所見  
超音波検査、CT、MRI等で、病変内に大小様々な1つ以上の嚢胞様成分が集簇性もしくは散在性に存在する腫瘤性病変として認められる。嚢胞内部の血流は認めない。
  3. 嚢胞内容液所見  
リンパ(液)として矛盾がない。
  4. 除外事項  
奇形腫、静脈奇形(海綿状血管腫)、被角血管腫、他の水疱性・嚢胞性疾患等が否定されること
  5. 補助所見
    - (a)理学的所見
      - ・深部にあり外観上明らかでないことがある。
      - ・皮膚や粘膜では丘疹・結節となり、集簇しカエルの卵状を呈することがあり、ダーモスコピーにより嚢胞性病変を認める。
      - ・経過中病変の膨らみや硬度は増減することがある。
      - ・感染や内出血により急激な腫脹や疼痛を来すことがある。
      - ・病変内に毛細血管や静脈の異常拡張を認めることがある。
    - (b)病理学的所見  
肉眼的には、水様ないし乳汁様内容液を有し、多嚢胞状又は海綿状断面を呈する病変。組織学的には、リンパ管内皮によって裏打ちされた大小さまざまな嚢胞状もしくは不規則に拡張したリンパ管組織よりなる。腫瘍性の増殖を示す細胞を認めない。
    - (c)嚢胞内容液所見  
嚢胞内に血液を混じることがある。
8. 毛細血管奇形とは、いわゆる赤あざであり、従来単純性血管腫、ポートワイン母斑などと呼称されている病変。皮膚表在における毛細血管の先天性の増加、拡張を認め、自然消褪を認めないもの

## 資料5 - B クリッペル・トレノネー・ウェーバー症候群 重症度分類

<重症度分類>

、 のいずれかを満たすものを対象とする。

modified Rankin Scale (mRS) の評価スケールを用いて、3以上を対象とする。

日本版modified Rankin Scale (mRS) 判定基準書

modified Rankin Scale

参考にすべき点

0	まったく症候がない	自覚症状及び他覚徴候がとにもない状態である
1	症候はあっても明らかな障害はない: 日常の勤めや活動は行える	自覚症状及び他覚徴候はあるが、発症以前から行っていた仕事や活動に制限はない状態である
2	軽度の障害: 発症以前の活動が全て行えるわけではないが、自分の身の回りのことは介助なしに行える	発症以前から行っていた仕事や活動に制限はあるが、日常生活は自立している状態である
3	中等度の障害: 何らかの介助を必要とするが、歩行は介助なしに行える	買い物や公共交通機関を利用した外出などには介助を必要とするが、通常歩行、食事、身だしなみの維持、トイレなどには介助を必要としない状態である
4	中等度から重度の障害: 歩行や身体的要求には介助が必要である	通常歩行、食事、身だしなみの維持、トイレなどには介助を必要とするが、持続的な介護は必要としない状態である
5	重度の障害: 寝たきり、失禁状態、常に介護と見守りを必要とする	常に誰かの介助を必要とする状態である
6	死亡	

日本脳卒中学会版

以下の出血、感染に関するそれぞれの評価スケールを用いて、いずれかが3以上を対象とする。

出血

1. ときおり出血するが日常の務めや活動は行える。
2. しばしば出血するが、自分の身の周りのことは医療的処置なしに行える。
3. 出血の治療ため一年間に数回程度の医療的処置を必要とし、日常生活に制限を生じるが、治療によって出血予防・止血が得られるもの。
4. 致死的な出血のリスクをもつもの、または、慢性出血性貧血のため月一回程度の輸血を定期的に必要とするもの。
5. 致死的な出血のリスクが非常に高いもの。

感染

1. ときおり感染を併発するが日常の務めや活動は行える。
2. しばしば感染を併発するが、自分の身の周りのことは医療的処置なしに行える。
3. 感染・蜂窩織炎の治療ため一年間に数回程度の医療的処置を必要とし、日常生活に制限を生じるが、治療によって感染症状の進行を抑制できるもの。
4. 敗血症などの致死的な感染を合併するリスクをもつもの。
5. 敗血症などの致死的な感染を合併するリスクが非常に高いもの。

## 資料5 -C クリッペル・トレノネー・ウェーバー症候群 診療ガイドライン

関連CQのみを下記に記す。総説、作成方法、チーム構成は website 参照 <http://www.marianna-u.ac.jp/va/files/vascular%20anomalies%20practice%20guideline%202017.pdf#view=FitV>

CQ 2 1 .( 新規 CQN 8 ) 血管奇形や症候群で見られる患肢の過成長に対する対応としてどのようなものがあるか？

<b>CQ 2 1: 脈管奇形や症候群で見られる患肢の過成長に対する対応としてどのようなものがあるか？</b>		解説 検索 の結 果、一 次スク リーニ ングで 欧文 40 文献、 邦文 4 文献が 検索さ
<b>推奨文：</b> 脚長差が比較的小さい場合には補高による対処が推奨される。大きい場合には、側彎などにより歩行障害を生じるため成長期には骨端線閉鎖を目的とした外科的治療が行われる。追加の方法として大腿骨や脛骨の短縮術が施行されることもある。健側の骨延長術が脚長差の是正に有効であるとされる。		
<b>推奨の強さ</b>	<b>2 (弱い)</b> : 行うことを弱く推奨する。	
<b>エビデンス</b>	<b>D (非常に弱い)</b>	

このうち欧文 17 文献、邦文 4 文献が二次スクリーニングにより抽出された。患肢の過成長に対する対応に関しては、脚長差に対する対応、軟部組織の肥大に対する対応がそれぞれ論じられているが、いずれも症例報告、あるいは総説中で有効性を言及するにとどまるものであった。したがってエビデンスレベルは“非常に弱い”とし、推奨度は“弱い”とした。

患肢肥大を特徴とする症候群の代表的なものとしてクリッペル・トレノネー症候群とパークスウェーバー症候群がある。脈管奇形が原因の患肢の過成長への対応を報告した論文のほとんどはこれらの疾患についてのものであった。以下、部位ごとに文献上の報告について記載を加える。

### 下肢

下肢の過成長に対する治療の文献的報告は、その多くが脚長差からくる障害を予防することを目的としていた。その他、特に足部の病変に対する加療について文献的報告が認められた。

#### 1) 脚長差の是正について

下肢脚長差が 2cm 以下であれば補高の使用により脚長差や構築性側彎への対処が可能であるとされる<sup>1-5)</sup>。脚長差が 2cm 以上では有意な歩行困難や姿勢異常、対側の代償性変化が生じやすく、非生理的な歩行につながり非可逆的な障害をもたらされるため、脚長差是正のための外科的な治療を考慮するべきであるとされる<sup>1-5)</sup>。手術時期の決定には長尺撮影が有用で<sup>6)</sup>、術前の検査としては、定期的な下肢長尺撮影と CT による下肢長の計測が有効であると報告されている<sup>2)</sup>。外科的な治療としては以下のものが報告されている。

#### 過成長した患側肢に対する治療

Jacob ら<sup>1)</sup>は 252 例のクリッペル・トレノネー症候群患者中、2cm 以上の脚長差を生じた 41 名に対して骨端線成長抑制術を施行し 9 割以上の症例で改善を認めていると報告している。そのほか、総説論文において、その有効性が指摘されている<sup>1-5)</sup>。Capraro ら<sup>2)</sup>の総説中で、大腿骨と脛骨の短縮術の有効性が報告されている。骨端線成長抑制術に追加して同時に行うことで、全体としての固定期間を短くすることができる<sup>とされる</sup>。Redondo ら<sup>4)</sup>は、脚長差 2cm 以上の症例で内視鏡下に大腿骨遠位端の骨端線成長抑制術を推奨している。Capraro<sup>2)</sup>らはステープルによる骨端線成長抑制術は不確かで、予測が難しいうえに合併症も多いため推奨されていない。これら患側肢に対する手術は 11 歳前後に施行するのが最適であるとされている<sup>4)</sup>。

#### 健側の下肢延長術

Tanaka ら<sup>7)</sup>は成人例ですでに軽度の構築性側彎を生じている症例に健側の創外固定器による骨延長を施行し、脚長差や側彎の是正に有効であったと報告している。Jacob<sup>1)</sup>らも総説でイリザロフ創外固定器を用いた健側肢の骨延長術を推奨している。

#### 膝窩静脈の結紮術

Servelle<sup>8)</sup>は患肢の延長は静脈圧が高いことにより生じると仮説をたて、48 名の患児で健側肢の膝窩静脈の結紮術を行い、脚長差の有意な改善を報告している。しかし、否定的な見解もあり有効性は定かではない<sup>2)</sup>。

## 2) 足部の病変について

Redondo ら<sup>4)</sup>は総説中で靴を履くためや整容面での改善を目的とした趾列切断 (ray resection) や減量術 (debulking) を推奨している。Gates ら<sup>9)</sup>は趾列切断に比較して大切断は切断端の創傷治癒が悪いと報告しており注意を要する。

#### 上肢

上肢の肥大による非対称性は日常生活への障害が下肢ほど重度になることが少なく、上肢の過成長に対する治療の文献的報告は少なかった。指の重度な変形により機能障害を伴うケースでは切断術の報告がされている<sup>6)</sup>。整容的な観点から debulking が有用であるとする報告も認められたが<sup>3)</sup>、一方で

debulking はさらなる患肢の浮腫を引き起こし<sup>8)</sup>癍痕拘縮、病変の再発、難治性潰瘍などの合併症が指摘されており<sup>2)</sup>十分な注意が必要である。

#### 文献検索式

検索 DB : 医中誌 Web

検索日 : 2014 年 8 月 27 日

検索式 :

("Klippel-Trenaunay"/AL or "Parkes Weber"/TA or 混合型血管奇形/TA or 血管奇形/MTH) and (肥大/AL or 巨大/TA or 増大/TA or 過成長/TA or 隆起/TA or 萎縮/AL or 縮小/TA) and (治療/AL or SH=治療,薬物療法,外科的療法,治療的利用) and PT=会議録除く and LA=日本語,英語 and CK=ヒト and DT=1980:2014

検索 DB : PubMed

検索日 : 2014 年 8 月 27 日

検索式 :

("klippel-trenaunay"[TW] OR "parkes-weber"[TW] OR "Vascular Malformations"[MAJR] OR ("Abnormalities, Multiple"[MAJR] AND "Blood Vessels/abnormalities"[MAJR])) AND (hypertrophy[TW] OR hypertrophied[TIAB] OR enlarged[TIAB] OR swollen[TIAB] OR overgrowth[TW] OR atrophy[TW] OR atrophied[TIAB]) AND ("therapy"[SH] OR "therapeutic use"[SH] OR "Treatment Outcome"[MH] OR "outcome assessment"[TW] OR "Cohort Studies"[MH] OR "Clinical Trial"[PT] OR "Meta-Analysis"[PT] OR systematic[sb]) AND "humans"[MH] AND (English[LA] OR Japanese[LA]) AND (1980[PDAT] : 2014[PDAT])

検索 DB : Cochrane Library

検索日 : 2015 年 1 月 29 日

検索式 :

#1 "klippel trenaunay":ti,ab,kw or "parkes weber":ti,ab,kw or "Vascular Malformations":ti,ab,kw (Word variations have been searched)

#2 hypertroph\* or enlarge\* or "swollen" or "overgrowth" or atroph\* (Word variations have been searched)

#3 #1 and #2 Publication Year from 1980 to 2014, in Cochrane Reviews (Reviews and Protocols) and Trials (Word variations have been searched)

#### 文献

- 1) Jacob AG, Driscoll DJ, Shaughnessy WJ, Stanson AW, Clay RP. Gloviczki Klippel-Trenaunay syndrome: spectrum and management. Mayo Clin Proc. 1998;73(1):28-36.
- 2) Capraro PA, Fisher J, Hammond DC. Grossman Klippel-Trenaunay syndrome. Plast Reconstr Surg. 2002;109(6):2052-60; quiz 2061-2.
- 3) Meine JG, Schwartz RA. Janniger Klippel-Trenaunay-Weber syndrome. Cutis.1997;60(3):127-32.
- 4) Redondo P, Aguado L. Martinez-Cuesta Diagnosis and management of extensive vascular malformations of the lower limb: part II. Systemic repercussions [corrected], diagnosis, and treatment. J Am Acad Dermatol. 2011;65(5):909-23; quiz 924.
- 5) Gloviczki P, Hollier LH, Telander RL, Kaufman B, Bianco AJ, Stickler GB. Surgical implications of Klippel-Trenaunay syndrome. Ann Surg. 1983;197(3):353-62.
- 6) McGrory BJ, Amadio PC. Klippel-Trenaunay syndrome: orthopaedic considerations. Orthop Rev. 1993;22(1):41-50.
- 7) Takata M, Watanabe K, Matsubara H, Takato K, Nomura I, Tsuchiya H. Lengthening of the normal tibia in a patient with hemihypertrophy caused by Klippel-Trenaunay-Weber syndrome: a case report. J Orthop Surg (Hong Kong). 2011;19(3): 359-63.
- 8) Servelle M. Klippel and Trenaunay's syndrome. 768 operated cases. Ann Surg. 1985;201(3):365-73.
- 9) Gates PE, Drvaric DM, Kruger L. Wound healing in orthopaedic procedures for Klippel-Trenaunay syndrome. J Pediatr Orthop. 1996;16(6):723-6.

## 資料5 - D クリッペル・トレノナー・ウェーバー症候群 その他(レジストリ、患者会との交流記録)

# 難病プラットフォーム

<http://www.raddarj.org>

HOME > レジストリ研 難治性血管腫・血管奇形・リンパ管腫・リンパ管腫症および関連疾患についての調査研究

## 難治性血管腫・血管奇形・リンパ管腫・リンパ管腫症および関連疾患についての調査研究

項目	内容
専業名	難治性疾患政策研究事業
課題名	難治性血管腫・血管奇形・リンパ管腫・リンパ管腫症および関連疾患についての調査研究
研究代表者名	秋田定伯
研究代表者機関名	福岡大学医学部形成外科・創傷再生学講座
対象疾患	血管腫、血管奇形
レジストリ名	全匠疫学調査
レジストリの目的	患者数や患者分布の把握
レジストリの概要	当時、2009年1月～2011年12月までの間に85施設で診療を行った血管腫・血管奇形患者3681例中の難病候補者で医療受給を新たに受ける患者
調査項目	性別、生年月日、住所、現在通院している医療機関の種別、出身地、既往歴、合併症、現病歴、治療歴、重症度、経過、機能予後、生命予後

### 厚生労働省の「難治性疾患政策研究事業」

難治性疾患政策研究事業は、難病の診療体制の構築、疫学研究、普及啓発、診断基準、診断ガイドラインの作成、小児成人期移行医療などを推進し、関連研究やデータベースなどとの連携を図っています。

研究課題名	研究代表者名	レジストリ名	対象疾患
難治性血管腫・血管奇形・リンパ管腫・リンパ管腫症および関連疾患についての調査研究	秋田定伯	全国疫学調査	血管腫、血管奇形

### 第14回 日本血管腫血管奇形学会 2017年7月14日～15日 ホテル華の湯(磐梯熱海温泉、郡山市)

日程表		
日	14日 (7月14日)	15日 (7月15日)
08:00	受付開始	受付開始
08:30	開会式	開会式
09:00	第1セッション 第1セッション 第1分科会 第2セッション 第2分科会	第1セッション 第1セッション 第1分科会 第2セッション 第2分科会
10:30	第2セッション 第2セッション 第1分科会 第3セッション 第2分科会	第2セッション 第2セッション 第1分科会 第3セッション 第2分科会
12:00	昼食	昼食
13:00	第3セッション 第3セッション 第1分科会 第4セッション 第2分科会	第3セッション 第3セッション 第1分科会 第4セッション 第2分科会
14:30	第4セッション 第4セッション 第1分科会 第5セッション 第2分科会	第4セッション 第4セッション 第1分科会 第5セッション 第2分科会
16:00	第5セッション 第5セッション 第1分科会 第6セッション 第2分科会	第5セッション 第5セッション 第1分科会 第6セッション 第2分科会
17:00	第6セッション 第6セッション 第1分科会 第7セッション 第2分科会	第6セッション 第6セッション 第1分科会 第7セッション 第2分科会
18:00	第7セッション 第7セッション 第1分科会 第8セッション 第2分科会	第7セッション 第7セッション 第1分科会 第8セッション 第2分科会
19:00	第8セッション 第8セッション 第1分科会 第9セッション 第2分科会	第8セッション 第8セッション 第1分科会 第9セッション 第2分科会
20:00	第9セッション 第9セッション 第1分科会 第10セッション 第2分科会	第9セッション 第9セッション 第1分科会 第10セッション 第2分科会
21:00	第10セッション 第10セッション 第1分科会 第11セッション 第2分科会	第10セッション 第10セッション 第1分科会 第11セッション 第2分科会
22:00	第11セッション 第11セッション 第1分科会 第12セッション 第2分科会	第11セッション 第11セッション 第1分科会 第12セッション 第2分科会
23:00	第12セッション 第12セッション 第1分科会 第13セッション 第2分科会	第12セッション 第12セッション 第1分科会 第13セッション 第2分科会
00:00	第13セッション 第13セッション 第1分科会 第14セッション 第2分科会	第13セッション 第13セッション 第1分科会 第14セッション 第2分科会

時間	内容
17:05 - 18:50	シンポジウム「患者 first に向けての取り組み」 題目：高木信介（今給野総合病院・産科クリニック/形成外科） 景谷謙吾（山形県立センター 形成外科）
SY-1	患者会の活動について 尾形香織（血管腫・血管奇形の患者会）
SY-2	患者・家族のより良い未来を目指して 野田朋子（混合型血管奇形の会）
SY-3	患者 first ～交流会から見えてきたもの～ 岡田由夫（血管奇形ネットワーク）
SY-4	皮膚科における血管腫血管奇形の診断について 長塚道子（和戸百年記念病院 皮膚科・美容皮膚科）
SY-5	慶應義塾大学における血管腫血管奇形外来 井上政司（慶應義塾大学 放射線診断科）

## 資料 6 - A 乳幼児肝巨大血管腫 診断基準

### < 診断基準 >

Definite、Probableを対象とする。

#### 乳幼児巨大血管腫の診断基準

生後1歳未満より肝実質内を占拠する有症状性の血管性病変であり、以下のA～C項に該当する。

A. 生後1歳未満の画像検査所見(以下に挙げるいずれかを認める。)

- 肝内に単発で径60mm以上の血管性病変。
- 肝内右外側、右内側、左内側、左外側の4区域のうち2区域以上にまたがって連続性に及びまん性、多発性の血管性病変。

B. 症状・徴候(以下に挙げる症状、徴候のうち一つ以上を呈する。)

1. 呼吸異常
2. 循環障害
3. 凝固異常
4. 血小板減少
5. 腎不全
6. 肝腫大
7. 甲状腺機能低下症
8. 体重増加不良

C. 疑診となる症状

1. 高ガラクトース血症
2. 高アンモニア血症
3. 皮膚血管腫

D. 鑑別診断

以下の疾患を鑑別する。

肝芽腫など肝原発の悪性腫瘍は除く。

上記の基準に満たない肝内の単発性、多発性の無症候性の血管性病変は含まない。

< 診断のカテゴリー >

Definite: Aのうち1項目以上 + Bのうち1項目以上を満たし、Dの鑑別すべき疾患を除外したもの。

Probable: Aのうち1項目以上 + Cのうち1項目以上を満たし、Dの鑑別すべき疾患を除外したもの。

## 資料6 - B 乳幼児肝巨大血管腫 重症度分類

< 重症度分類 >

肝血管腫重症度分類を用いて、中等症以上を対象とする。

### 新生児・乳児難治性肝血管腫 重症度分類案

- ・ 重症: 生命の危険が差し迫っているもの  
凝固異常(PT20秒以上)  
血小板減少(血小板数<10万/mm<sup>3</sup>)  
Steroid投与に対してPT活性、血小板数の低下が  
改善しないもの
- ・ 中等症: 放置すれば生命の危険があるもの  
下に上げるうち一つ以上の徴候がみられるもの  
心機能低下  
呼吸障害  
肝不全徴候
- ・ 軽症: 上記以外

# 資料6 C 乳幼児肝巨大血管腫 診療ガイドライン

## 田口班との協議のうえ、血管腫・血管奇形・リンパ管奇形診療ガイドライン 2017 に掲載した内容（抜粋）

乳幼児肝巨大血管腫診療ガイドライン総論  
Critical infantile hepatic hemangioma

作成主体  
平成 26-28 年度厚生労働科学研究費補助金難治性疾患等政策研究事業（難治性疾患政策研究事業）  
「小児期からの稀少難治性消化器疾患の移行病を含むガイドラインの確立に関する研究」班（研究代表者田口智博）  
「腸肝巨大血管腫・血管奇形・リンパ管腫・リンパ管腫原病および関連疾患についての調査研究」班（研究代表者三村芳志）

作成組織  
ガイドライン作成班長：黒田 達夫（慶應義塾大学医学部小児外科 教授）  
シニアアドバイザー：藤野 明浩（国立成育医療研究センター 臓器移植部消化器外科 医長）  
木下 義晶（九州大学大学院医学研究院 小児外科学分野 准教授）

作成経緯  
肝血管腫のなかで近年頻りに発症して呼吸困難や血行障害などの重篤な臨床徴候を呈し、時に致死的な経過をとる一類の症例が知られ、「乳幼児肝巨大血管腫」としてこれまでの厚生労働科学研究班における調査結果などに基づき疾患概念の確立ならびに診断基準、診断の手引き、重症度分類の確立等の研究が行われてきた。Damas の診療ガイドライン版の刊行（2014）に際して、診断、治療、長期予後に対してアミノカルムクスポンをあげ、PICO 事案を作成し、ガイドライン策定に向けた文献のシステマティックレビューを行ったが、肝血管腫に絞ると疾患の稀少性から十分な症例数での前向きな研究発表は極めて少なく、症例報告や後ろ向き研究などメタアナリシスの根拠を数えるにすぎないことが明らかになった。これよりガイドラインはタリコカルゲンエーション一種処方方式の記述ではなく、総論として肝血管腫に関する章を仕上げ、日本小児外科学会へ外部コメントを求めた。

乳幼児肝巨大血管腫診療ガイドライン総論  
1) 乳幼児肝巨大血管腫の概念  
肝の血管性疾患は包括的に「肝血管腫」と呼ばれ、このうち原発性で巨大な病変あるいは多発性・びまん性の病変を持つ症例では、新生児期から乳幼児期より肝腫大、血管腫の増大から発症し不全や呼吸不全、消費性凝血障害などの重篤な病態を呈し、とき

従来より肝血管腫治療の第一選択はステロイドとされるが、上述の調査では、ステロイド開始で病変の退縮がみられた症例は 20-25%のみで、半数の症例ではステロイド開始では病変を制御出来ずに急激な増大を来し、ほぼ全例の一例ではステロイドに感受性が見られなかった。ステロイドの効果は十分な症例に対してベンチマークや、アラチノマイシン-D、サイタロフォスマイドなどの抗がん剤が効果的であった報告が散見される<sup>42)</sup>。しかしながら良性疾患に対する抗悪性腫瘍剤の使用には慎重な考慮を要する。一方で 2005 年の Lenné-Laherez ら<sup>43)</sup>の報告以降、プロプラノロールによる血管腫の退縮効果が見られ、本邦の調査でも有効性が見られた症例が認められる。プロプラノロールの前臨床作用機序は未だ解明されていないが、血管新生因子を阻害するものと考えられる。低血圧などの副作用があり、新生児においては慎重な使用が必要である。これら薬物治療に関する報告はいずれも 1 例もしくは少数症例の観察研究または後方視的観察研究で、効果に関する RCT やメタアナリシスに関する報告はない。

放射線治療として、放射線照射や interventional radiology による血管塞栓が有効であった症例の報告も見られるが、本邦の全調査では効果は限定的とされている。

外科的治療として、開腹による肝切除術、肝切除術などの報告がみられるが、流入血管閉塞の効果は限定的であり、肝切除は全身状態により適応が限られる。さらに肝腫瘍の報告もある。海外では乳幼児において肝腫瘍や呼吸困難や呼吸不全などの急性期の症例に対して肝移植を行って救済した報告が見られる<sup>44)</sup>。本邦で行われた肝移植症例は慢性期の肝腫瘍低下に対して行われたものであった。

3) 診断の平易さと重症度分類  
難治性疾患長期研究事業研究班を中心とまとられた本邦の診断基準は図 1 の様である。難治性で大きな病変をもつ症例及び慢性疾患をもつ症例の両者を、重篤な病態を呈しうるものとして本疾患概念に含めている。また、重症度分類を図 2 に示す。生命の危険の迫っているものを重症と位置付けている。

文献  
1) Dolet HA, Eckerly NB, Friden DJ: hemangiomas in children. *New Engl J Med* 1990; 341:173-181  
2) Michel Wassef, Françoise Bliet, Denise Adam, et al: Vascular Anomalies Classification: Recommendations From the International Society for the Study of Vascular Anomalies. *Pediatrics* 2015;136:e203; originally published online June 8, 2015; DOI: 10.1542/pech.2014-6873  
3) Christov-Lagay ER, Butzow PE, Alami A, et al: Hepatic hemangiomas: subtype classification and development of a clinical practice algorithm and registry. *J Pediatr Surg*

に致死的な経過を辿ること以前より報告されている。さらに一部の症例では呼吸困難不全や凝血障害など急性期病状を解明した後は、非代償性肝硬変が進行する。これらの肝血管腫の ISSVA 新分類に基づいた病理組織学的背景は未だに明らかでない。急性期の治療は未確定であり、慢性期に肝腫瘍が進行する場合に際しても完全には解明されていない。

Christov-Lagay ら<sup>45)</sup>のグループは、特にびまん性病変のある症例で重篤な病態を呈することが多く、肝血管腫の中でも臨床的に独立した一群であることを提唱した。この疾患概念はゆりやに支持されている。本邦では厚生労働省難治性疾患長期研究事業の一環として、平成 21 年より数回にわたり小児外科施設を対象に、重症化する肝血管腫症例の全調査が行われ、乳幼児肝巨大血管腫の臨床像がまとめられた。

2) 難治性肝血管腫の臨床像  
① 発症機序の推定  
上述の難治性疾患長期研究事業における調査では、全国の小児外科施設において生後 1 年以内に治療を受けた肝血管腫症例として第二次調査で過去 5 年間に 19 例、第三次調査で過去 10 年間に新たに 26 例が特定された。これより全国で年間に 4-7 例の新発症症例が小児外科施設で治療されていることとなり、小児外科施設へ搬送前の死亡例、小児科領域で保存的に管理し得た症例の存在も調査すると、本邦に該当する症例の年間の新発症例は全国で 10 例程度と推定された。

② 臨床症状と病態  
本邦の約半数の症例で高出生心不全、血統凝固障害、腹部膨満、呼吸困難などのみられる。凝固障害から脳腫瘍出血を呈した症例もみられる。予後因子の検査では、死亡例において血小小板数の低下やプロトロンビンの延長が有意との報告がある。心不全徴候よりも軽微でない凝固異常が予後と密接に関連することが示唆される。上記の本邦における調査では転帰の明らかでない 19 例中死亡例が 3 例あり、いずれも乳幼児期の死亡と報告される。

慢性期として、肝血管腫における肝機能低下の存在が知られるが、上述の調査ではその頻度は 5%程度に留まった。肝機能異常は 3 割の症例でみられ、また、高プロトロンビンを血中・血中プロトロンビンが 10-15%の症例でみられ、病変内の門脈一次循環系シャントの存在が示唆される。本邦の調査報告では 2 例で出現以降に肝機能障害が進行して移植を必要とした。

Christov-Lagay ら<sup>46)</sup>は重症化の背景として肝のびまん性血管腫を主張したが、本邦の調査では前述の 4 区域にはほぼ同等の頻度でみられ、死亡例の中には非難治性で長さ 8 cm の病変を持ったものが含まれた。

③ 治療の動向

2007; 42: 62-68  
4) Karada T, Kamagata M, Sasaki K, et al: Critical infantile hepatic hemangiomas: results of a nationwide survey by the Japanese Infantile Hepatic Hemangiomas Study Group. *J Pediatr Surg* 2013; 48(12):2280-83  
5) Kubogawa M, Alami A, Clavien A, et al: Lessons from a liver hemangioma registry: subtype classification. *J Pediatr Surg* 2012; 47: 165-170  
6) Ho B, Lachaux R, Phi P, et al: Kasabach-Merritt syndrome associated liposarcoma: hemangioma-endothelioma successfully treated with cyclophosphamide, vincristine, and actinomycin D. *J Pediatr Hematol Oncol* 1998; 20:567-569  
7) Fuchimoto Y, Morikawa N, Kuroda T, Harobe S, Kamagata S, Kamagata M, Matsuda K, Mitsuoka Y: Vincristine, actinomycin D, cyclophosphamide chemotherapy resolves Kasabach-Merritt syndrome resistant to conventional therapies. *Pediatr Int* 2012; 54(2):285-7  
8) Lenné-Laherez C, Duran de la Roque E, Hübiche T, et al: Propranolol for severe hemangioma of infancy. *N Engl J Med* 2008; 358:2649-51  
9) Mazarroo-Hautier J, Hoeger PH, Daulbach S, et al: Efficacy of propranolol in hepatic infantile hemangiomas with diffuse neonatal hemangiomatosis. *J Pediatr* 2016; 157: 340-342  
10) Rodriguez J, Becker N, O'Mahony C, et al: Long-term outcome following liver transplantation for hepatic hemangioendothelioma: the UNOS experience from 1987 to 2005. *J Gastrointest Surg* 2008; 12:1196-1197  
11) Sakamoto S, Kouchi M, Shigeta T, et al: Living donor liver transplantation for multiple intrahepatic portovenous shunts after involution of hepatic hemangioma. *J Pediatr Surg* 46: 1283-1291, 2011



**新生児・乳児難治性肝血管腫**  
**診断の手引き**

生後1歳未満より肝実質内を占拠する有症状性の血管性病変があり、以下の2項目の双方を満たす。

- 1) 生後1歳未満の画像所見で、肝内に単発で径60mm以上、または右外側、右内側、左内側、左外側の4区域のうち2区域以上に及ぶ多発の血管性病変を有する。(画像診断)
- 2) 以下にあげるうち一つ以上の症状を呈するもの:  
呼吸異常、循環障害、凝固異常、血小板減少、腎不全、肝腫大、肝機能障害、甲状腺機能低下、体重増加不良

付記 本症を疑う参考所見  
高ガラクトース血症、高アンモニア血症、皮膚血管腫

鑑別診断 肝芽腫など肝原発の悪性腫瘍は除く

注：日本小児外科学会 学術委員会による承認済

**新生児・乳児難治性肝血管腫**  
**重症度分類案**

- ・重症: 生命の危険が差し迫っているもの  
凝固異常 (PT20秒以上)  
血小板減少 (血小板数<10万/mm3)  
Steroid投与に対してPT活性、血小板数の低下が改善しないもの
- ・中等症: 放置すれば生命の危険があるもの  
下に上げるうち一つ以上の徴候がみられるもの  
心機能低下  
呼吸障害  
肝不全徴候
- ・軽症: 上記以外

## 資料6 D 乳幼児肝巨大血管腫 その他(レジストリ、患者会との交流記録)

## 資料7 - A 青色ゴムまり様母斑症候群 診断基準

小児慢性特定疾病への提言

診断基準	
A 症状	<p>0.1～5cm 程度の青色～黒色のゴム乳首様と例えられるような皮膚の静脈奇形が多発してみられることが特徴的であるが、小児期には皮膚病変が顕著でなく、成長とともに病変が目立つようになることが多い。静脈奇形内に静脈石を形成したり血栓性静脈炎を併発したりすると疼痛が出現する。</p> <p>また皮膚のみでなく、中枢神経、肝臓、脾臓、腎臓、肺、心臓、甲状腺、筋肉などにも病変を伴う。臨床的に最も重要なのは、消化管に多発する静脈奇形により、様々な程度の消化管出血と鉄欠乏性貧血を生じることである。消化管病変が先行し、原因不明の消化管出血とされる症例もある。</p>

B 検査所見	<p>消化管病変の検索には内視鏡、とくにカプセル内視鏡が有用である。他の臓器の検査にあつてはCTやMRIなどの画像検査が用いられる。血液検査では慢性的消化管出血に起因する鉄欠乏を伴う小球性貧血を認めることが多い。また、慢性的な血液貯留によって静脈奇形内の凝固因子の消費が生じ、D-Dimerの上昇、フィブリノーゲンや血小板数の低下、FDPの上昇などを示すことがあり、localized intravascular coagulopathy (LIC)と呼ばれ、カサバツハ・メリット現象とは区別される。</p> <p>病変部位の病理学的所見は結合組織中に拡張した血管を認め、血管壁は薄く内腔は不規則で、平滑筋細胞を欠損していることも多い。</p>
C 遺伝学的検査等	血管新生に関わるTIE2遺伝子の関与を示唆する報告もあるが、多数例における確認は行われておらず、原因遺伝子として確定していない。
D 鑑別診断	皮膚病変の鑑別としてOsler病、Maffucci症候群、多発性グロムス腫瘍などが挙げられる。
E-1 確実例	全身の皮膚および消化管を中心とした多臓器に静脈奇形を認める。消化管病変は内視鏡による確認を行うことが望ましい。
E-2 疑い例	皮膚病変はわずか、あるいはみられないが、消化管に多発する静脈奇形がある。
参考文献	1) 血管腫・血管奇形・リンパ管奇形診療ガイドライン2017.平成26-28年度厚生労働科学研究費補助金難治性疾患等政策研究事業「難治性血管腫・血管奇形・リンパ管腫・リンパ管腫症及び関連疾患についての調査研究」班

**資料7 - B  
青色ゴムまり  
様母斑症候群  
重症度分類**

**資料7 - C  
青色ゴムまり  
様母斑症候群  
診療ガイドラ**

## イン

関連CQのみを下記に記す。総説、作成方法、チーム構成は website 参照 <http://www.marianna-u.ac.jp/va/files/vascular%20anomalies%20practice%20guideline%202017.pdf#view=FitV>

CQ200.(新規CQ)青色ゴムまり様母斑症候群(Blue rubber bleb nevus 症候群)を疑った患児には、どのような消化管検査が有用か?また、いつから検査を開始したらよいのか?

**CQ 20：青色ゴムまり様母斑症候群（Blue rubber bleb nevus syndrome）を疑った患児には、どのような消化管検査が有用か？また、いつから検査を開始したらよいのか？**

**推奨文：**

血液検査や便潜血検査によるスクリーニングを、出来るだけ早期から行うことを推奨する。消化管出血が疑われた場合、小児例での出血源の同定には内視鏡検査や赤血球シンチグラフィ（<sup>99m</sup>Tc - 標識赤血球）SPECT-CT 検査の有用性が報告されている。スクリーニングで異常がなく、本症の診断や将来の出血リスク評価のための消化管病変の検索を行う場合、その時期に一定の基準は無い。過去の報告において消化管病変を検出し得た検査の中では、CT や MRI が比較的低侵襲にかつ早期から施行できる可能性がある。

**推奨の強さ**

**2（弱い）：行うことを弱く推奨する。**

**エビデンス**

**D（非常に弱い）**

**解説**

青色ゴムまり様母斑症候群（Blue rubber bleb nevus 症候群、Bean症候群）における消化管病変は全ての消化管にみられ、特に小腸に出現する頻度が高い。極めて稀な疾患であるため、症例報告や総論的な文献が中心であり、CQに対応するような多数例についての臨床研究論文は報告されていない。このため、主に小児例の症例報告の中から消化管病変を発見するのに有用であった検査を調査した。小腸病変は従来の内視鏡では観察しにくいいため、消化管検査として上下部消化管内視鏡検査のほか、ダブルバルーン内視鏡、カプセル内視鏡、CT enterography、CT、MRIなどの有用性が報告されている<sup>1-11)</sup>。

検索の結果、欧文 11 編が一次スクリーニングおよび二次スクリーニングを経て採用された。これらスクリーニング作業で選抜された文献は全て「症例報告」もしくは「症例集積」であり、エビデンスの強さとしては「D（非常に弱い）」となる。

検査を開始すべき時期に関する明確な基準はない。しかしながら、生後すぐに消化管出血を来した新生児例が報告されており<sup>5)</sup>、本症を疑った際には出来るだけ早期の検査が望ましい。乳幼児では侵襲的な検査は難しいが、血液検査（貧血・消費性凝固障害の有無）や便潜血検査は実施可能である。消化管出血が疑われた場合には、内視鏡検査、特にダブルバルーン内視鏡やカプセル内視鏡および<sup>99m</sup>Tc-標式赤血球シンチグラフィ、<sup>99m</sup>Tc-標式赤血球SPECT-CT検査などが小児例での出血源の同定に有用であったと報告されている<sup>1, 3, 6, 10)</sup>。

スクリーニング検査で異常がなく、緊急性はないものの本症の診断や将来の出血リスク評価のための消化管病変の検索を行う場合、その時期について一定の基準は無く各施設で状況は異なると思われる。上記の検査の中ではCTやMRIが比較的低侵襲にかつ早期から施行できる可能性があるため、本症を疑った際にはまず試みてよい検査であると考え。その他の上記の消化管病変の検査は、検査に耐え得る年

齢に達した時点で必要性を考慮する。

#### 文献検索式

検索DB：医中誌Web

検索日：2014年8月23日

検索式：

("Blue rubber bleb"/AL or "Blue Rubber Bleb Nevus 症候群"/TH or 青色ゴムまり/TA or bean 症候群/TA or "bean syndrome"/TA) and (消化器系診断/TH or ((消化器/TA or 消化管/TA) and (診断/TA or 検査/TA or 内視鏡/TA or SH=診断の利用,診断,画像診断))) and LA=日本語,英語 and PT=会議録除く and CK=ヒト and DT=1980:2014

検索DB：PubMed

検索日：2014年8月23日

検索式：

("Blue rubber bleb nevus syndrome"[NM] OR "blue rubber bleb"[TW] OR "bean syndrome"[TW]) AND ("Diagnostic Techniques, Digestive System"[MH] OR ((gastrointestinal[TW] OR digestive[TW]) AND (endoscopy[TW] OR diagnosis[TW]))) AND "humans"[MH] AND (English[LA] OR Japanese[LA]) AND (1980[PDAT] : 2014[PDAT])

検索DB：Cochrane Library

検索日：2015年1月29日

検索式：

#1 "blue rubber" or "bean syndrome" (Word variations have been searched)

#2 "gastrointestinal" or endoscop\* or "digestive" or diagnosi\* (Word variations have been searched)

#3 #1 and #2 Publication Year from 1980 to 2014, in Cochrane Reviews (Reviews and Protocols) and Trials (Word variations have been searched)

#### 文献

- 1) Das KJ, Sharma P, Naswa N, Soundararajan R, Kumar R, Bal C, et al. Hybrid SPECT-CT with 99mTc-labeled red blood cell in a case of blue rubber bleb nevus syndrome: added value over planar scintigraphy. *Diagn Interv Radiol.* 2013;19:41-3.
- 2) Senturk S, Bilici A, Miroglu TC, Bilek SU. Blue rubber bleb nevus syndrome: imaging of small bowel lesions with peroral CT enterography. *Abdom Imaging.* 2011;36: 520-3.
- 3) Thomson M, Venkatesh K, Elmalik K, van der Veer W, Jacobs M. Double balloon enteroscopy in children: diagnosis, treatment, and safety. *World J Gastroenterol.* 2010;16:56-62.
- 4) Agnese M, Cipolletta L, Bianco MA, Quitadamo P, Miele E, Staiano A. Blue rubber bleb nevus syndrome. *Acta Paediatr.* 2010;99:632-5.
- 5) Hansen LF, Wewer V, Pedersen SA, Matzen P, Paerregaard A. Severe blue rubber bleb nevus syndrome in a neonate. *Eur J Pediatr Surg.* 2009;19:47-9.
- 6) Yarlagadda R, Menda Y, Graham MM. Tc-99m red blood cell imaging in a patient with blue rubber bleb nevus syndrome. *Clin Nucl Med.* 2008;33:374-6.
- 7) Mechri M, Soyer P, Boudiaf M, Duchat F, Hamzi L, Rymer R. Small bowel involvement in blue rubber bleb nevus syndrome: MR imaging features. *Abdom Imaging.* 2009;34:448-51.
- 8) Certo M, Lopes L, Ramada J. Blue rubber bleb nevus syndrome: manifestations at computed tomography. *Acta Radiol.* 2007;48:962-6.
- 9) Kopacova M, Tacheci I, Koudelka J, Kralova M, Rejchrt S, Bures J. A new approach to blue rubber bleb nevus syndrome: the role of capsule endoscopy and intra-operative enteroscopy. *Pediatr Surg Int.* 2007;23:693-7.
- 10) De Bona M, Bellumat A, De Boni M. Capsule endoscopy for the diagnosis and follow-up of blue rubber bleb nevus syndrome. *Dig Liver Dis.* 2005;37:451-3.
- 11) Place RJ. Blue rubber bleb nevus syndrome: a case report with long-term follow-up. *Mil Med.* 2001;166:728-30.

## 資料7-D 青色ゴムまり様母斑症候群 その他(レジストリ、患者会との交流記録)

### 難病プラットフォーム

<http://www.raddarj.org>

HOME > レジストリ制 難治性血管腫・血管奇形・リンパ管腫・リンパ管腫症  
 研究一貫 > および関連疾患についての調査研究

難治性血管腫・血管奇形・リンパ管腫・リンパ管腫症および関連疾患についての調査研究

### 厚生労働省の「難治性疾患政策研究事業」

難治性疾患政策研究事業は、難病の診療体制の構築、疫学研究、普及啓発、診断基準、診断ガイドラインの作成、小児成人期移行医療などを推進し、関連研究やデータベースなどとの連携を図っています。

項目	内容
事業名	難治性疾患政策研究事業
課題名	難治性血管腫・血管奇形・リンパ管腫・リンパ管腫症および関連疾患についての調査研究
研究代表者名	秋田定伯
研究代表者機関名	福岡大学医学部形成外科・創傷再生学講座
対象疾患	血管腫,血管奇形
レジストリ名	全医疫学調査
レジストリの目的	患者数や患者分布の把握
レジストリの概要	当時、2009年1月～2011年12月までの間に85施設で診療を行った血管腫・血管奇形患者3681例中の難病候補者で医療受給を新たに受ける患者
調査項目	性別, 生年月日, 住所, 現在通院している医療機関の名称, 出身地, 既往歴, 合併症, 現病歴, 治療歴, 重症度, 経過, 機能予後, 生命予後

研究課題名	研究代表者名	レジストリ名	対象疾患
難治性血管腫・血管奇形・リンパ管腫・リンパ管腫症および関連疾患についての調査研究	秋田定伯	全国疫学調査	血管腫, 血管奇形

第14回 日本血管腫血管奇形学会 2017年7月14日-15日 ホテル華の湯(磐梯熱海温泉、郡山市)

日程表

時間	14日 (7月14日)	15日 (7月15日)
08:00	受付開始	受付開始
08:30	開会式	開会式
09:00	第1セッション 講演1: 血管腫の診断と治療 講演2: 血管腫の診断と治療 講演3: 血管腫の診断と治療	第2セッション 講演4: 血管腫の診断と治療 講演5: 血管腫の診断と治療 講演6: 血管腫の診断と治療
10:30	第3セッション 講演7: 血管腫の診断と治療 講演8: 血管腫の診断と治療 講演9: 血管腫の診断と治療	第4セッション 講演10: 血管腫の診断と治療 講演11: 血管腫の診断と治療 講演12: 血管腫の診断と治療
12:00	昼食	昼食
13:00	第5セッション 講演13: 血管腫の診断と治療 講演14: 血管腫の診断と治療 講演15: 血管腫の診断と治療	第6セッション 講演16: 血管腫の診断と治療 講演17: 血管腫の診断と治療 講演18: 血管腫の診断と治療
14:30	第7セッション 講演19: 血管腫の診断と治療 講演20: 血管腫の診断と治療 講演21: 血管腫の診断と治療	第8セッション 講演22: 血管腫の診断と治療 講演23: 血管腫の診断と治療 講演24: 血管腫の診断と治療
16:00	第9セッション 講演25: 血管腫の診断と治療 講演26: 血管腫の診断と治療 講演27: 血管腫の診断と治療	第10セッション 講演28: 血管腫の診断と治療 講演29: 血管腫の診断と治療 講演30: 血管腫の診断と治療
17:00	第11セッション 講演31: 血管腫の診断と治療 講演32: 血管腫の診断と治療 講演33: 血管腫の診断と治療	第12セッション 講演34: 血管腫の診断と治療 講演35: 血管腫の診断と治療 講演36: 血管腫の診断と治療
18:00	閉会式	閉会式

17:05 - 18:50 シンポジウム「患者 first に向けての取り組み」  
 序言：高木信介（今給黎総合病院・皮膚科）  
 景谷部 雅八（山形大学センター 形成外科）

- SY-1 患者会の活動について  
 外部香織（血管腫・血管奇形の患者会）
- SY-2 患者・家族のより良い未来を目指して  
 岡田朋子（混合型線管奇形の会）
- SY-3 患者 first ～交流会から見えてきたもの～  
 岡田由美（血管奇形ネットワーク）
- SY-4 皮膚科における血管腫血管奇形の診断について  
 長坂道子（和戸百年記念病院 皮膚科・美容皮膚科）
- SY-5 慶應義塾大学における血管腫血管奇形外来  
 井上 政司（慶應義塾大学 放射線診断科）

資料 8 - A 原発性リンパ浮腫 診断基準

小児慢性特定疾病への提言

診断基準	
A 症状	<p>発症時期は様々であるが、特に誘因なく四肢、特に下肢に発症する慢性の浮腫を認める。</p> <p>経過とともに進行し、様々な程度に蜂窩織炎、色素沈着、皮膚の乾燥、皮膚血流障害、皮膚潰瘍、リンパ漏、白癬症等の皮膚感染症、硬化、象皮症、関節拘縮による機能障害等を発症する。</p>
B 検査所見	<p>超音波検査やCT、MRI 等にて、四肢の皮下組織に浮腫性の水分の貯留を認める。</p> <p>またリンパ管シンチグラフィやリンパ管造影にて病変部の四肢末梢にリンパ液の停滞を認める。</p>
C 遺伝学的検査等	<p>原発性リンパ浮腫では、一部の症候群、家族性発症例で FoxC2、VEGFR-3、SOX18 等の遺伝子異常が検出されることもある。</p> <p>検査は必須ではない。</p>
D 鑑別診断	<p>他に浮腫を生じる誘因のある二次性のリンパ浮腫                  リンパ管腫（四肢の皮下病変の場合）</p>

E-1 確実例	<p>A, B, C もしくは A, B, D( これD、がはいると原発性とはいえないのではないのでしょうか?)を満たせば確実  その通りなのですが、D の意味は「鑑別できた場合」という意味かと思いました。難病の診断要件などにもありますように。  (C を認める場合には遺伝子異常による症候群の場合があり、他の疾患とされる場合もある)</p>
E-2 疑い例	<p>A, B を満たす場合。  C と D を確定するのは困難な場合もあるが、状況的に疑わしいということはある。</p>
参考文献	<ul style="list-style-type: none"> <li>・ 原発性リンパ浮腫の患者動向と診療の実態把握のための研究平成 21 年度総括・分担研究報告書 笹嶋唯博</li> <li>・ 原発性リンパ浮腫全国調査を基礎とした治療指針の作成研究平成 22_23 年度総合研究報告書 笹嶋唯博</li> <li>・ 原発性リンパ浮腫患者におけるリンパ機能評価による重症度分類と新たな治療法の検討に関する研究 平成 23 年度総括・分担研究報告書 前川二郎</li> <li>・ 原発性リンパ浮腫ガイドライン改定のための患者評価票の開発と複合的理学療法評価に関する研究 平成 26 年度委託業務成果報告書 齊藤幸裕</li> <li>・ Kinmonth JB. The lymphatics : Surgery, lymphography and diseases of the chyle and lymph systems. London: Edward Arnold; 1982.</li> <li>・ 齊藤幸裕., リンパ浮腫治療への新たな挑戦とその展望 原発性リンパ浮腫診断治療指針の上梓と克服へ向けた今後の展開. リンパ学, 2013. 36(1): p. 40-46.</li> </ul>

## 資料 8 - B 原発性リンパ浮腫 重症度分類

## 資料 8 - C 原発性リンパ浮腫 診療ガイドライン

原発性リンパ浮腫ガイドライン改訂のための患者評価票の開発と複合的理学療法評価に関する研究班（齊藤幸裕 代表）、リンパ浮腫診療ガイドライン 2014 年版（日本リンパ浮腫学会作成）の後継ガイドライン作成への協力



資料 9 小児慢性特定疾病医療費助成制度案内ポスター

御担当の先生・保護者の皆さまへ

小児慢性特定疾病医療費助成制度の対象となる疾病は  
平成30年4月1日から**756疾病**に拡大しています

脈管系疾患が新たに  
小児慢性特定疾病の  
対象となりました

脈管系疾患群

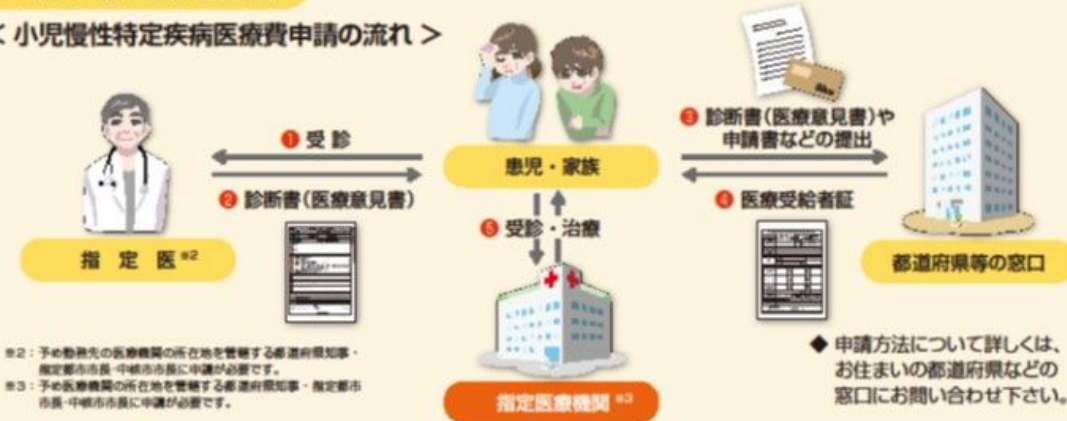- 青色ゴムまり様母斑症候群
- 巨大静脈奇形
- 巨大動静脈奇形
- グリッペル・トレノネー・ウェーバー症候群
- 原発性リンパ浮腫
- リンパ管腫<sup>\*1</sup>
- リンパ管腫症<sup>\*1</sup>

\*1：以前から対象であったが、今回の見直しで細分化された疾病。

○医療費助成の認定を受けると、医療費助成の他に、  
日常生活用具給付事業や小児慢性特定疾病児童等自立支援事業の対象となります。

申請の流れと必要書類

< 小児慢性特定疾病医療費申請の流れ >



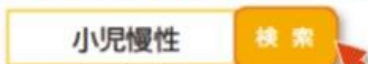
医療費助成の申請に必要な書類(1~5)

1 診断書(医療意見書)	3 公的医療保険の被保険者証のコピー
2 申請書(小児慢性特定疾病医療費支給認定用)	4 市町村民税の課税状況の確認書類
	5 世帯全員の住民票の写し

○都道府県等の窓口から申請者(保護者など)に対して、1から5以外の書類の提出を求める場合があります。

詳しくは...

「小児慢性特定病情報センター」のホームページをご覧ください。



<https://www.shouman.jp/>

- ・お住まいの都道府県、指定都市、中核市ごとの申請窓口
- ・都道府県ごとの指定医や指定医療機関
- ・小児慢性特定疾病の疾病概要や診断の手引きなどが掲載されています。

作成：平成29年度 厚生労働科学研究費補助金(難治性疾患等政策研究事業(難治性疾患政策研究事業))  
「難治性血管腫・血管奇形・リンパ管腫・リンパ管腫症および関連疾患についての調査研究」班



## 資料 10 市民公開講座案内ポスター

平成29年度 厚生労働科学研究費補助金 難治性疾患等政策研究事業  
(難治性疾患政策研究事業)

### 市民公開講座

難治性血管腫・血管奇形・リンパ管腫・リンパ管腫症  
および関連疾患についての調査研究

～血管腫・血管奇形・脈管奇形を正しく知って頂くために～

血管奇形、血管腫、脈管  
奇形とは

診療ガイドラインについて

難治性血管腫、血管奇形、  
脈管奇形の治療方法

新しい政策(小児慢性特定  
疾病、指定難病)について

厚生労働科学研究班 報告・討論 参加者

秋田定伯(代表 福岡大学)

佐々木 了(斗南病院)

三村秀文(聖マリアンナ医科大学)

大須賀慶悟(大阪大学)

杠 俊介(信州大学)

小関道夫(岐阜大学)

掛江直子(国立成育研究医療センター)

木下義晶(九州大学)

康 勝好(埼玉県立医療センター)

お申込みお問い合わせ

福岡大学医学部 形成外科・創傷再生学講座

TEL.092-866-8250

〒814-0180 福岡市城南区七隈7-45-1 pswrrakita@gmail.com

日時

3月3日(土)

18:00～20:00

第1部

18:00～19:30

厚生労働科学研究班 報告・討論

第2部

19:30～19:50

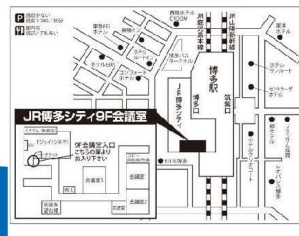難病二法の改正と今後の施策に繋ぐ  
難病研究について

講師:秋野公造(参議院議員)

場所

JR博多シティ会議室9階

■JR博多シティ9F会議室  
■所在地 福岡県博多区博多駅前1-1-1  
TEL:092-292-9250 ※土・日・祝祭日はつかいません。当日は主催者まで  
■交通 阪急百貨店(博多店)エシールパークビル  
駅直結エントランスより徒歩約2分



先着80名様 受講料無料