

厚生労働科学研究費補助金（肝炎等克服政策研究事業）
平成 28 年度 分担研究報告書
肝炎ウイルス感染状況と感染後の長期経過に関する研究

C 型肝炎に対する IFN フリー治療ウイルス除去後の肝発癌の検討

研究協力者 熊田 卓 大垣市民病院 消化器内科 副院長

研究要旨

大垣市民病院で 2014 年 9 月から 2015 年の 8 月までの 1 年間に IFN フリー治療を行った 515 例中、470 例に EOB-MRI を行った。HCC 既往例では非濃染結節を 69 例中 16 例 23.2%に認めた。これに対し HCC 非既往例 401 例では 38 例 9.5%にしか非濃染結節を認めなかった。今回はこの 401 例中、ウイルスの除去の得られた 383 例 95.5%について、ウイルス除去前後の EOB-MRI の変化について検討した。この研究は院内治験審査委員会で承認され、UMIN000017020（2015/04/15）に登録してある。

非濃染結節を認めなかった症例（clean liver）349 例と認めた症例（non-clean liver）34 例の背景因子を比較すると non-clean liver では血小板低値、FIB-4 index と肝硬度高値例で線維化進行例が多かった。経過観察ができた clean liver 326 例中 7 例に非濃染結節が出現し、2 年の時点での出現率は 8.1%であったが多血化例は無い。一方、non-clean liver 33 例中 7 例に多血化例が出現し、2 年の時点での多血化率は 25.4%であった。以上から C 型肝炎キャリアの DAAs 治療前 EOB-MRI を撮像し、非濃染結節の有無を確認することは極めて重要で、短期間の経過観察ではあるが clean liver 例からの多血化例は認めず、non-clean liver のみから多血化例を認め、後者でより注意が必要と考える。

共同研究者

豊田秀徳 大垣市民病院消化器内科 医長
多田俊史 大垣市民病院消化器内科 医長
高口浩一 香川県立中央病院肝臓内科 部長

A . 研究目的

我が国において 2008 年から MRI の肝細胞特異性 Gd 造影剤（Gd-EOB-DTPA、以下 EOB）の使用が可能となった。EOB は静脈内に投与された後アニオントランスポーターを介して正常肝細胞に取り込まれ、肝細胞造影相では高信号を呈する。多くの腫瘍では取り込みがなく相対的に低信号を示す。特に肝細胞癌（HCC）では進行 HCC はもちろん、乏血性である異型結節、早期 HCC では低信号を示し、動脈血流の評価と合わせて多段階発癌の観察が容易となる。われわれは発売当初からその特性に注目し、肝細胞造影相の非濃染結節が高率に多血化することから、その有用性を発表してきた（Kumada T, et al. AJR, 2011）。

一方、Direct acting antivirals（DAAs）の出現により、C 型肝炎ウイルス（HCV）は副作用も少なくほぼ全例でウイルスの駆除（SVR）が可能となった。インターフェロン（IFN）をベースとした治療では SVR が得られると肝発癌は抑制されることは知られているが、DAAs 用いた IFN フリー治療の肝発癌に関する効果は明らかになっていない。

今回われわれは IFN フリー治療前後に EOB-MRI を

撮像し非濃染結節の存在頻度、出現率、多血化率について検討した。

B . 研究方法

2014 年 9 月から 2015 年 8 月までの 1 年間に HCV キャリア 515 例に対して IFN フリー治療を行った。これらの患者の内、MRI の同意の得られた患者、ペースメーカー、人工弁などの金属の留置されていない患者、HCC 患者では病巣のコントロールされている患者、腎不全・閉所恐怖症の無い患者を満たす 470 例に対して抗ウイルス療法開始前、治療終了後に EOB-MRI を行った。

このうち HCC の既往が無くて（n=401）、抗ウイルス療法後にウイルスの除去が確認された 383 例（95.5%）の EOB-MRI の経過について検討した。

なお、肝細胞相で低信号を示し、動脈優位相で結節の濃染を認めない結節を「非濃染結節」と定義し、その時点では治療介入は行わず結節の濃染を認めた時点で癌化（脱分化）したと判断し、治療介入を行った。

なお、この研究は院内治験審査委員会の承認を得て UMIN000017020（2015/04/15）に登録してある。

C . 研究結果

治療開始前の非濃染結節の頻度

治療開始前に470例中54例(11.5%)に非濃染結節を認めた。HCCの既往の無い1401例では38例(9.5%)に非濃染結節を認め、HCC既往例では69例中16例(23.2%)に非濃染結節を認め後者で高率であった。HCCの既往の無い症例(n=401)で非濃染結節の有無

表1 非濃染結節の有無と背景因子(肝細胞癌既往なし例 n=401)

	非濃染結節なし (n=363)	非濃染結節あり (n=38)	P値
年齢(歳)	72(64-78)	75(65-80)	0.1550
性別(男/女)	152/211	20/18	0.1564
血小板(万/μL)	16.2(12.7-19.9)	11.5(8.4-16.2)	<0.0001
AST(IU/L)	37(27-60)	48(31-63)	0.0785
ALT(IU/L)	32(22-55)	38(26-70)	0.1205
T-Bil(mg/dL)	0.6(0.5-0.8)	0.6(0.5-0.9)	0.4552
ALB(g/dL)	4.3(4.0-4.5)	4.1(3.6-4.4)	0.0001
FIB-4 index	3.0(2.1-4.4)	4.9(3.4-7.4)	<0.0001
AFP(ng/mL)	3.6(2.1-7.7)	10.2(3.2-24.7)	0.0003
ALBI score	-2.97(-3.17~-2.76)	-2.63(-3.05~-2.32)	0.0002
肝硬度(kPa)	8.25(6.50-12.21)	12.36(9.42-22.00)	<0.0001
肝硬変(有/無)	89/274	23/15	<0.0001

で背景を見たものが表1である。非濃染結節を認める38例は、認めない1363例に比して血小板とアルブミンとALBI scoreは有意に低く(P<0.0001~0.0002)、FIB-4 indexとAFPと肝硬度は有意に高値であった(P<0.0001~0.0003)。また、非濃染結節を認める例で有意に肝硬変の比率が高かった(P<0.0001)。有意であった因子で多変量解析を行うと肝硬度のみが選択された(P=0.0127、表2)。

表2 非濃染結節存在にに關与する因子(多変量解析)(肝細胞癌既往なし例 n=401)

	オッズ比	95% C.I.	P値
血小板(万/μL)	1.05	0.95-1.18	0.3207
ALB(g/dL)	1.78	0.55-5.89	0.3351
FIB-4 index	1.03	0.86-1.26	0.7858
AFP(ng/mL)	1.00	0.99-1.01	0.7974
肝硬度(kPa)	0.92	0.85-0.98	0.0127

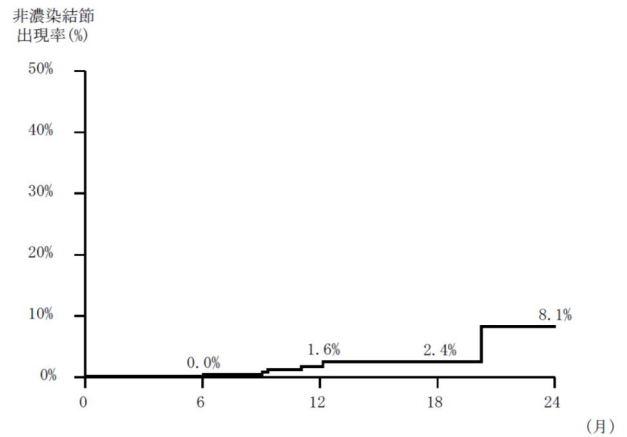
治療開始前に非濃染結節を認めなかった症例の経過(clean liver)

治療前に非濃染結節を認めなかった症例中ウイルスの除去が得られた症例は349例であった。このうち326例で治療後に経過観察のEOB-MRIが撮像された。うち7例2.2%に非濃染結節の出現が確認された。

Kaplan-Meier法で出現率を計算すると(図1)、6か月0.0%、12か月1.6%、18か月2.4%、24か月8.1%であった。典型的なHCCと判断される多血化例は今の

ところ見られていない。

図1 非濃染結節の出現(n=326)



非濃染結節の出現した7例の背景を見たものが表3である。高齢で肝硬変有りの症例が多く、血小板も低くFIB-4 indexと肝硬度も高く、いわゆる線維化の進行症例であった。

表3 非濃染結節出現例の背景因子(n=7)

年齢	性	遺伝子型	肝硬変	血小板	ALBI grade	FIB-4 index	肝硬度
70歳	女性	1B	無し	15.0万	1	3.38	8.96
76歳	男性	1B	有り	12.1万	2	6.20	14.80
81歳	男性	2A	有り	11.7万	1	6.30	7.38
72歳	女性	1B	有り	7.6万	1	7.88	16.00
60歳	男性	1B	有り	13.9万	1	3.19	12.06
79歳	女性	1B	無し	17.5万	1	2.80	6.60
85歳	女性	1B	有り	13.0万	1	5.00	10.66

治療開始前に非濃染結節を認めた症例の経過(non-clean liver)

治療前に非濃染結節を認めウイルスの除去が得られた症例は34例であった。このうち33例で治療後に経過観察のEOB-MRIが撮像された。

非濃染結節の多血化率を図2に示す。6か月後に0.0%、12か月後に11.8%、16か月後に25.4%、24か月後に25.4%だった。これらの症例の背景因子を見たものが表4である。男性が多く全例に肝硬変があり、血小板低値、FIB-4 indexと肝硬度も高く、同様に線維化進行例であった。

図2 非濃染結節の多血化(n=33)

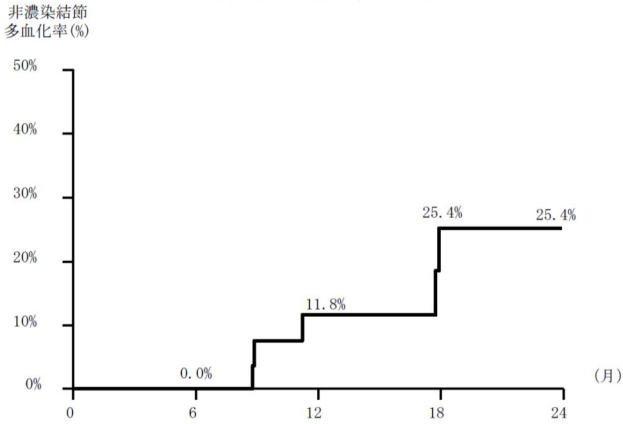


表4 多血化例の背景因子(n=5)

年齢	性	遺伝子型	肝硬変	血小板	FIB 4 index	肝硬度	結節サイズ	結節個数	多血化期間(月)
72	男性	2A	有り	21.1万	2.52	11.80	3mm	1	8.8
73	男性	1B	有り	6.6万	9.40	24.70	16mm	1	17.8
81	男性	2A	有り	8.4万	10.00	12.36	14mm	2	11.2
52	女性	1B	有り	10.7万	6.83	21.16	11mm	1	9.1
56	男性	1B	有り	3.5万	16.1	19.96	7mm	1	17.7

D. 結論

C型肝炎キャリアのDAAs治療前EOB-MRIを撮像し、非濃染結節の有無を確認することは重要である。

治療開始前に非濃染結節を認めない症例(clean liver)での非濃染結節の出現率は2年で8.1%であった。2年間の経過観察で多血化例は認めておらず、HCCの発生のリスクは比較的低い集団と考えられる。非濃染結節の検出のためのEOB-MRIの間隔は1年に1回で良いと思われる。しかし、非濃染結節出現後はその間隔を後述するように短くする必要がある。

治療開始前に非濃染結節を認める症例

(non-clean liver)は、結節の多血化率は2年後で25.4%と高率でありHCCの発生のリスクが極めて高い集団と言える。EOB-MRIなら半年に1回、結節が超音波で同定可能なら造影超音波を同様に半年に1回行うことが望ましいと考えられている。

以上から抗ウイルス療法前後のEOB-MRIの撮像はHCCの超高危険群の同定に極めて有用で、早期発見・早期治療につながる。

E. 健康危険情報

特記すべきことなし。

G. 研究発表

1. 論文発表

1. Toyoda H, Kumada T, Tada T, Kaneoka Y, Maeda A, Korenaga M, Mizokami M, Narimatsu H. Serum WFA+ -M2BP levels as a prognostic factor in patients with early hepatocellular carcinoma

undergoing curative resection. Liver Int. 2016 Feb; 36(2):293-301.

2. Hiraoka A, Kumada T, Michitaka K, Toyoda H, Tada T, Ishikawa T, Itobayashi E, Shimada N, Takaguchi K, Takizawa D, Tsuji K; Hiroaki Nagamatsu, on behalf of the Real-life Practice Experts for HCC (RELPEC) Study Group.. Is there a survival benefit in interventional radiology for hepatocellular carcinoma in patients with Child-Pugh C liver cirrhosis? : A multicenter study. Hepatol Res. 2016 May; 46(6):521-8.
3. Tada T, Kumada T, Toyoda H, Kiriyama S, Tanikawa M, Hisanaga Y, Kanamori A, Kitabatake S, Yama T, Tanaka J. Long-term prognosis of patients with chronic hepatitis C who did not receive interferon-based therapy: causes of death and analysis based on the FIB-4 index. J Gastroenterol. 2016 Apr; 51 (4):380-9.
4. Tada T, Kumada T, Toyoda H, Ito T, Sone Y, Kaneoka Y, Maeda A, Okuda S, Otobe K, Takahashi K. Utility of Contrast-enhanced Ultrasonography with Perflubutane for Determining Histologic Grade in Hepatocellular Carcinoma. Ultrasound Med Biol. 2015 Dec; 41(12):3070-8.
5. Toyoda H, Tada T, Tsuji K, Hiraoka A, Tachi Y, Itobayashi E, Takaguchi K, Senoh T, Takizawa D, Ishikawa T, Kumada T. Characteristics and prognosis of hepatocellular carcinoma detected in patients with chronic hepatitis C after the eradication of hepatitis C virus: A multicenter study from Japan. Hepatol Res. 2016 Jul; 46(8):734-42.
6. Hiraoka A, Kumada T, Michitaka K, Toyoda H, Tada T, Ueki H, Kaneto M, Aibiki T, Okudaira T, Kawakami T, Kawamura T, Yamago H, Suga Y, Miyamoto Y, Tomida H, Azemoto N, Mori K, Miyata H, Ninomiya T, Kawasaki H. Usefulness of albumin-bilirubin grade for evaluation of prognosis of 2584 Japanese patients with hepatocellular carcinoma. J Gastroenterol Hepatol. 2016 May; 31(5):1031-6.
7. Terashita K, Chuma M, Hatanaka Y, Hatanaka K, Mitsuhashi T, Yokoo H, Ohmura T, Ishizu H, Muraoka S, Nagasaka A, Tsuji T, Yamamoto Y, Kurauchi N, Shimoyama N, Toyoda H, Kumada T, Kaneoka Y, Maeda A, Ogawa K, Natsuizaka M, Kamachi H, Kakisaka T, Kamiyama T, Taketomi A, Matsuno Y, Sakamoto N. ZEB1 expression is associated with prognosis of intrahepatic

- cholangiocarcinoma. *J Clin Pathol*. 2016 Jul; 69(7):593-9.
8. Chan AW, Kumada T, Toyoda H, Tada T, Chong CC, Mo FK, Yeo W, Johnson PJ, Lai PB, Chan AT, To KF, Chan SL. Integration of albumin-bilirubin (ALBI) score into Barcelona Clinic Liver Cancer (BCLC) system for hepatocellular carcinoma. *J Gastroenterol Hepatol*. 2016 Jul; 31(7):1300-6.
 9. Berhane S, Toyoda H, Tada T, Kumada T, Kagebayashi C, Satomura S, Schweitzer N, Vogel A, Manns MP, Benckert J, Berg T, Ebker M, Best J, Dechêne A, Gerken G, Schlaak JF, Weinmann A, Wörns MA, Galle P, Yeo W, Mo F, Chan SL, Reeves H, Cox T, Johnson P. Role of the GALAD and BALAD-2 Serologic Models in Diagnosis of Hepatocellular Carcinoma and Prediction of Survival in Patients. *Clin Gastroenterol Hepatol*. 2016 Jun; 14(6):875-886.
 10. Tada T, Kumada T, Toyoda H, Kiriyaama S, Tanikawa M, Hisanaga Y, Kanamori A, Kitabatake S, Yama T, Tanaka J. Viral eradication reduces all-cause mortality in patients with chronic hepatitis C virus infection: a propensity score analysis. *Liver Int*. 2016 Jun; 36(6):817-26.
 11. Tada T, Kumada T, Toyoda H, Sone Y, Kaneoka Y, Maeda A, Okuda S, Otobe K, Tsuji N. Utility of combined gray-scale and perflubutane contrast-enhanced ultrasound for diagnosing early hepatocellular carcinomas: Comparison of well differentiated and distinctly nodular types. *Hepatol Res*. 2016 Nov; 46(12):1214-1225.
 12. Toyoda H, Kumada T, Tada T, Takaguchi K, Ishikawa T, Tsuji K, Zeniya M, Iio E, Tanaka Y. Safety and efficacy of dual direct-acting antiviral therapy (daclatasvir and asunaprevir) for chronic hepatitis C virus genotype 1 infection in patients on hemodialysis. *J Gastroenterol*. 2016 Jul; 51(7):741-7.
 13. Toyoda H, Kumada T, Tada T. Response to 'WFA(+)-M2BP: a novel biomarker with diagnostic and therapeutic implications in liver diseases'. *Liver Int*. 2016 Apr; 36(4):613.
 14. Toyoda H, Lai PB, O'Beirne J, Chong CC, Berhane S, Reeves H, Manas D, Fox RP, Yeo W, Mo F, Chan AW, Tada T, Iñarrairaegui M, Vogel A, Schweitzer N, Chan SL, Sangro B, Kumada T, Johnson PJ. Long-term impact of liver function on curative therapy for hepatocellular carcinoma: application of the ALBI grade. *Br J Cancer*. 2016 Mar 29; 114(7):744-50.
 15. Tada T, Kumada T, Toyoda H, Kiriyaama S, Tanikawa M, Hisanaga Y, Kanamori A, Kitabatake S, Yama T, Tanaka J. HBcrAg predicts hepatocellular carcinoma development: An analysis using time-dependent receiver operating characteristics. *J Hepatol*. 2016 Jul; 65(1):48-56.
 16. Matsushima-Nishiwaki R, Toyoda H, Nagasawa T, Yasuda E, Chiba N, Okuda S, Maeda A, Kaneoka Y, Kumada T, Kozawa O. Phosphorylated Heat Shock Protein 20 (HSPB6) Regulates Transforming Growth Factor- α -Induced Migration and Invasion of Hepatocellular Carcinoma Cells. *PLoS One*. 2016 Apr 5; 11(4):e0151907.
 17. Lin SY, Toyoda H, Kumada T, Liu HF. Molecular Evolution and Phylodynamics of Acute Hepatitis B Virus in Japan. *PLoS One*. 2016 Jun 9; 11(6):e0157103.
 18. Tada T, Kumada T, Toyoda H, Tsuji K, Hiraoka A, Tanaka J. Impact of FIB-4 index on HCC incidence during nucleos(t)ide analogue therapy in CHB patients: an analysis using time-dependent ROC. *J Gastroenterol Hepatol*. 2016 Jun 11.
 19. Hiraoka A, Kumada T, Nouse K, Tsuji K, Itobayashi E, Hirooka M, Kariyama K, Ishikawa T, Tada T, Toyoda H, Kawasaki H, Hiasa Y, Michitaka K. Proposed New Sub-Grouping for Intermediate-Stage Hepatocellular Carcinoma Using Albumin-Bilirubin Grade. *Oncology*. 2016; 91(3):153-61.
 20. Takada K, Ito T, Kumada T, Toyoda H, Tada T, Sone Y, Endo T, Tanaka K, Kitagawa H, Ichikawa K. Extra-hepatic feeding arteries of hepatocellular carcinoma: An investigation based on intra-arterial CT aortography images using an angio-MDCT system. *Eur J Radiol*. 2016 Aug; 85(8):1400-6.
 21. Tada T, Kumada T, Toyoda H, Kiriyaama S, Tanikawa M, Hisanaga Y, Kanamori A, Kitabatake S, Yama T, Tanaka J. Viral Eradication reduces all-Cause Mortality, Including non-Liver-Related Disease, in Patients With Progressive Hepatitis C Virus-Related Fibrosis. *J Gastroenterol Hepatol*. 2016 Aug 30.

22. Toyoda H, Tada T, Tachi Y, Hirai T, Yasuda S, Honda T, Hayashi K, Ishigami M, Goto H, Kumada T. Liver fibrosis indices for identifying patients at low risk of developing hepatocellular carcinoma after eradication of HCV. *Antivir Ther*. 2016 Sep 2.
23. Toyoda H, Kumada T, Tada T. Changes in patient backgrounds may increase the incidence of HCC after SVR in the era of IFN-free therapy for HCV. *Hepatology*. 2016 Nov; 64(5):1818-1819.
24. Hayashi K, Ishigami M, Ishizu Y, Kuzuya T, Honda T, Tachi Y, Ishikawa T, Katano Y, Yoshioka K, Toyoda H, Kumada T, Goto H, Hirooka Y. Clinical characteristics and molecular analysis of hepatitis B virus reactivation in hepatitis B surface antigen-negative patients during or after immunosuppressive or cytotoxic chemotherapy. *J Gastroenterol*. 2016 Nov; 51(11):1081-1089.
25. Tada T, Kumada T, Toyoda H, Kiriya S, Tanikawa M, Hisanaga Y, Kanamori A, Kitabatake S, Yama T, Tanaka J. Post-treatment levels of α -fetoprotein predict long-term hepatocellular carcinoma development after sustained virological response in patients with hepatitis C. *Hepatol Res*. 2016 Nov 10.
26. Toyoda H, Kumada T, Tada T, Shimada N, Takaguchi K, Senoh T, Tsuji K, Tachi Y, Hiraoka A, Ishikawa T, Shima T, Okanoue T. Efficacy and tolerability of an IFN-free regimen with DCV/ASV for elderly patients infected with HCV genotype 1B. *J Hepatol*. 2016 Nov 25. pii: S0168-8278(16)30686-9
27. Toyoda H, Tada T, Takaguchi K, Senoh T, Shimada N, Hiraoka A, Michitaka K, Ishikawa T, Kumada T. Differences in background characteristics of patients with chronic hepatitis C who achieved sustained virologic response with interferon-free versus interferon-based therapy and the risk of developing hepatocellular carcinoma after eradication of hepatitis C virus in Japan. *J Viral Hepat*. 2016 Dec 16.
28. Honda T, Ishigami M, Ishizu Y, Kuzuya T, Hayashi K, Ishikawa T, Murakami Y, Iwadate M, Umeyama H, Toyoda H, Kumada T, Katano Y, Goto H, Hirooka Y. The Core I97L mutation in conjunction with P79Q is associated with persistent low HBVDNA and HBs antigen clearance in chronic hepatitis B patients. *Clin Microbiol Infect*. 2016 Dec 17. pii: S1198-743X(16)30627-9.
29. Aoki T, Iijima H, Tada T, Kumada T, Nishimura T, Nakano C, Kishino K, Shimono Y, Yoh K, Takata R, Ishii A, Takashima T, Sakai Y, Aizawa N, Nishikawa H, Ikeda N, Iwata Y, Enomoto H, Hirota S, Fujimoto J, Nishiguchi S. Prediction of development of hepatocellular carcinoma using a new scoring system involving virtual touch quantification in patients with chronic liver diseases. *J Gastroenterol*. 2017 Jan; 52(1):104-112.
30. Johnson P, Berhane S, Kagebayashi C, Satomura S, Teng M, Fox R, Yeo W, Mo F, Lai P, Chan SL, Tada T, Toyoda H, Kumada T. Impact of disease stage and aetiology on survival in hepatocellular carcinoma: implications for surveillance. *Br J Cancer*. 2017 Jan 12.
31. 豊田 秀徳, 熊田 卓, 多田 俊史【目指せ!C型肝炎ウイルスの克服-肝がん制圧に向けての更なる挑戦-】あくなき議論!高齢者は何歳まで治療すべきか? 発癌リスク・生命予後・費用対効果の観点から、肝臓クリニカルアップデート (2189-4469)2巻1号 Page45-50(2016.05)
32. 多田 俊史, 熊田 卓, 豊田 秀徳, 水野 和幸、【肝硬変のマネージメント-その進歩と課題-】C型肝硬変に対する抗ウイルス療法 肝不全・肝癌への進展をどう抑制するか、消化器の臨床 (1344-3070)19巻3号 Page209-215(2016.06)
33. 熊田 卓、【こむら返りと漢方】こむら返りに対する芍薬甘草湯の効果、漢方と最新治療 25巻2号 Page91-95(2016.05)
34. 平岡 淳, 熊田 卓, 糸林 詠, 辻 邦彦, 石川 達, 広岡 昌史, 狩山 和也, 能祖 一裕, 多田 俊史, 豊田 秀徳, 日浅 陽一, 道堯 浩二郎、新しい肝予備能評価・albumin-bilirubin(ALBI)-gradeを用いた肝癌ラジオ波治療における予後予測 JISスコア変法・ALBI-Tスコアの有用性 肝臓(0451-4203)57巻7号 Page312-319(2016.07)
35. 豊田 秀徳, 熊田 卓、【C型肝炎 SVR 後の肝発癌】C型肝炎 SVR 症例の長期予後、医学のあゆみ(0039-2359)259巻4号 Page287-291(2016.10)

