

## MEN1 の診断基準 改訂案

現行：

以下のうちいずれかを満たすものを MEN1 と診断する。

- ・(複数腫瘍) 原発性副甲状腺機能亢進症，膵消化管内分泌腫瘍，下垂体腫瘍のうち 2 つ以上を有する。
- ・(家族歴) 上記 3 病変のうち 1 つを有し，一度近親者に MEN1 と診断された者がいる。
- ・(遺伝子) 上記 3 病変のうち 1 つを有し，*MEN1* 遺伝子の病原性変異が確認されている。

患者の血縁者に対する発症前遺伝子診断で変異を同定されたが，まだいずれの病変も発症していない者は「未発症 MEN1 変異保有者 (キャリア)」とよぶ。

---

改訂案：

以下のうちいずれかを満たすものを MEN1 と診断する。

- ・(複数腫瘍) 原発性副甲状腺機能亢進症，膵消化管**神経**内分泌腫瘍，下垂体腫瘍のうち 2 つ以上を有する。
- ・(家族歴) 上記 3 病変のうち 1 つを有し，一度近親者に MEN1 と診断された者がいる。
- ・(遺伝子) 上記 3 病変のうち 1 つを有し，*MEN1* 遺伝子の病原性変異が確認されている。

患者の血縁者に対する発症前遺伝子診断で変異を同定されたが，まだいずれの病変も発症していない者は「未発症 *MEN1* 変異**保持者** (キャリア)」とよぶ。

## MEN2 の診断基準 改訂案

現行：

- 1) 以下のうちいずれかを満たすものを MEN2 と診断する。
  - ・(複数腫瘍) 甲状腺髄様癌と褐色細胞腫を有する。
  - ・(家族歴) 上記 2 病変のうち 1 つを有し、一度近親者に MEN2 と診断された者がいる。
  - ・(遺伝子) 上記 2 病変のうち 1 つを有し、*RET* 遺伝子の病原性変異が確認されている。

- 2) 以下を満たすものを FMTC と診断する。

家系内に甲状腺髄様癌を有し、かつ甲状腺髄様癌以外の MEN2 関連病変を有さない患者が複数いる。

注：1 名の患者の臨床像をもとに FMTC の診断はできない。MEN2A における甲状腺髄様癌以外の病変の浸透率が 100%ではないため、血縁者数が少ない場合には、MEN2A と FMTC の厳密な区別は不可能である。MEN2B は身体的な特徴から MEN2A や FMTC と区別できる。

患者の血縁者に対する発症前遺伝子診断で変異を同定されたが、まだいずれの病変も発症していない者は「未発症 *RET* 変異保有者 (キャリア)」とよぶ。

---

改訂案：

- 1) 以下のうちいずれかを満たすものを MEN2 と診断する。
  - ・(複数腫瘍) 甲状腺髄様癌と褐色細胞腫を有する。
  - ・(家族歴) 上記 2 病変のうち 1 つを有し、一度近親者に MEN2 と診断された者がいる。
  - ・(遺伝子) 上記 2 病変のうち 1 つを有し、*RET* 遺伝子の病原性変異が確認されている。

- 2) 以下を満たすものを**家族性甲状腺髄様癌 (FMTC)** と診断する。**FMTC は MEN2A の亜型と位置付けられる。**

甲状腺髄様癌を有し、かつ甲状腺髄様癌の家族歴があり、かつそれらの者のすべてが他の MEN2 関連病変 (褐色細胞腫, 原発性副甲状腺機能亢進症, 粘膜神経腫など) を有していない。

注：MEN2A における甲状腺髄様癌以外の病変の浸透率が 100%ではないため、血縁者数が少ない場合には、MEN2A と FMTC の厳密な区別は不可能である。実際に、同じ遺伝型を有していても、家系により MEN2A の表現型も FMTC の表現型も示しうる。MEN2B は身体的な特徴および遺伝型から MEN2A や FMTC と明瞭に区別が可能である。

患者の血縁者に対する発症前遺伝子診断で変異を同定されたが、まだいずれの病変も発症していない者は「未発症 *RET* 変異**保持者** (キャリア)」とよぶ。

# MEN1診断アルゴリズム改訂案

図2

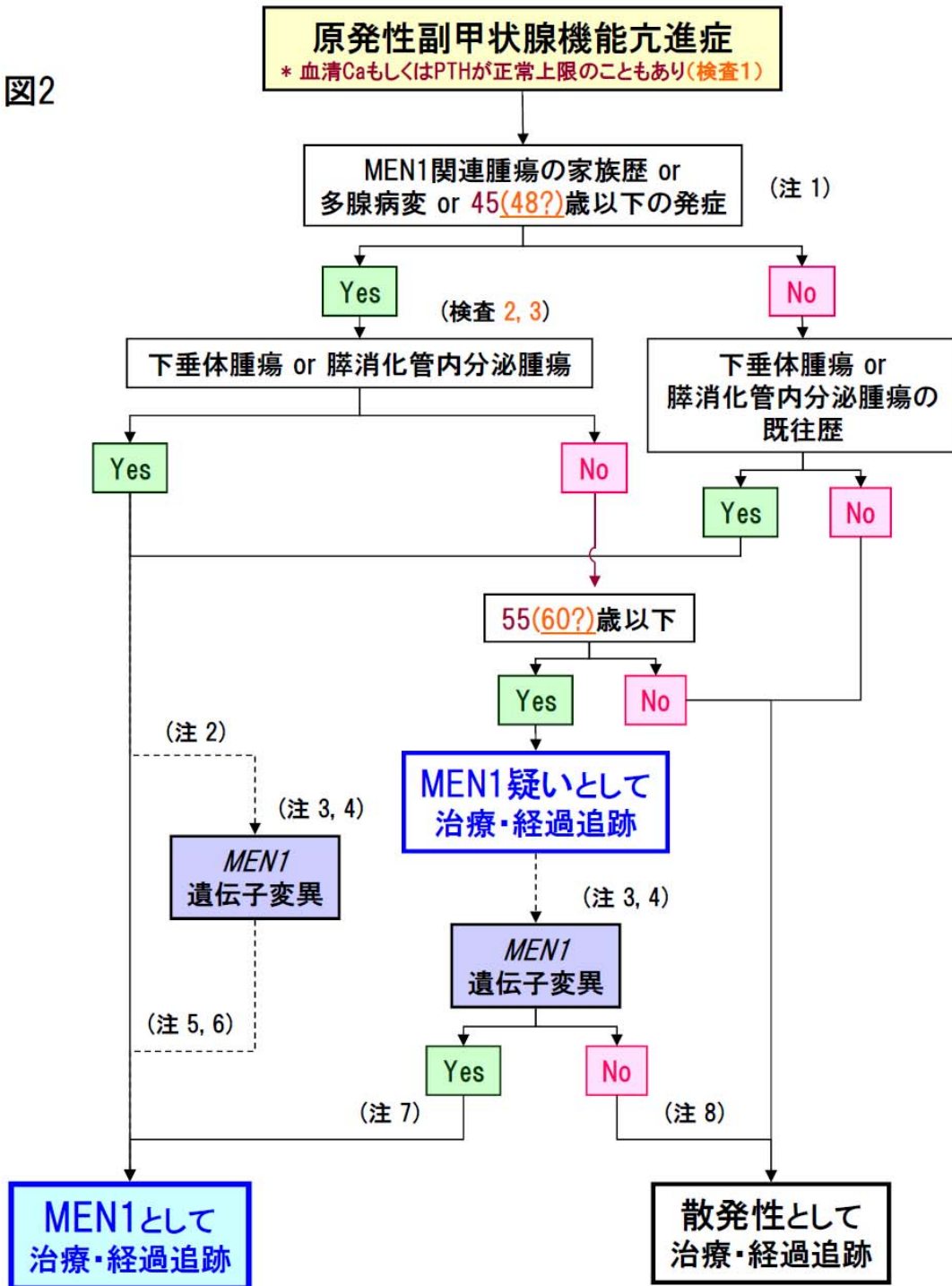


図3

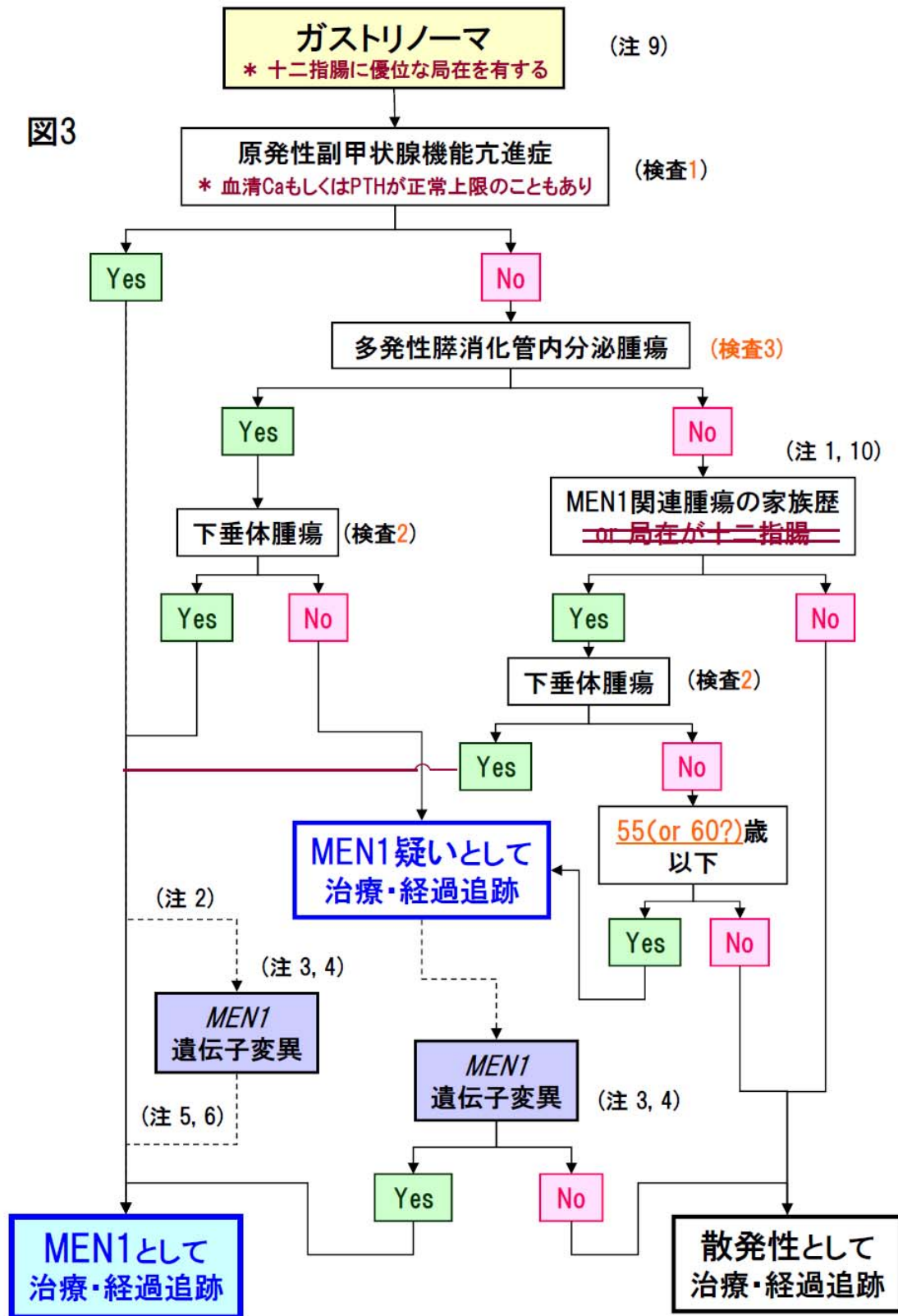


図4

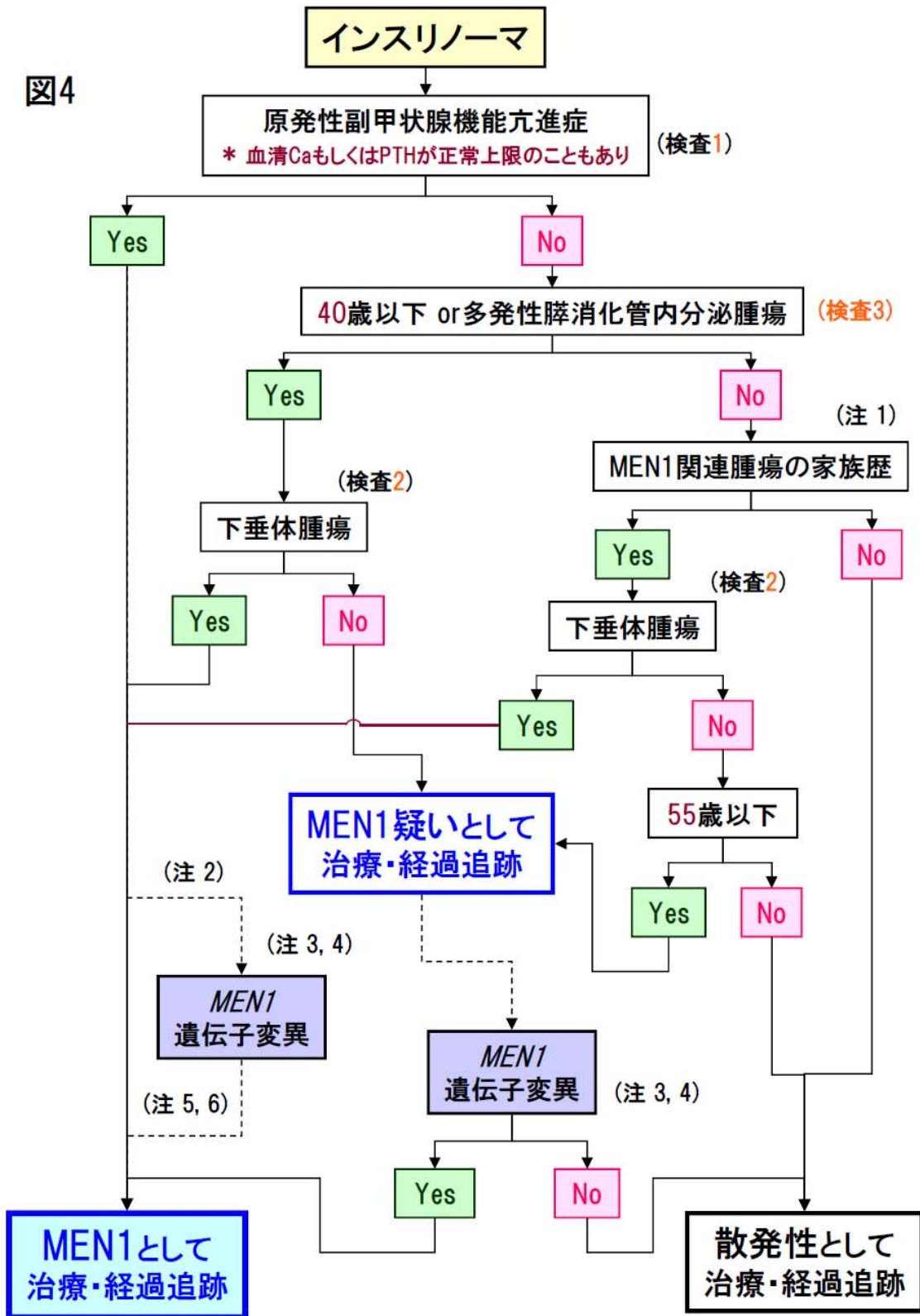


図5

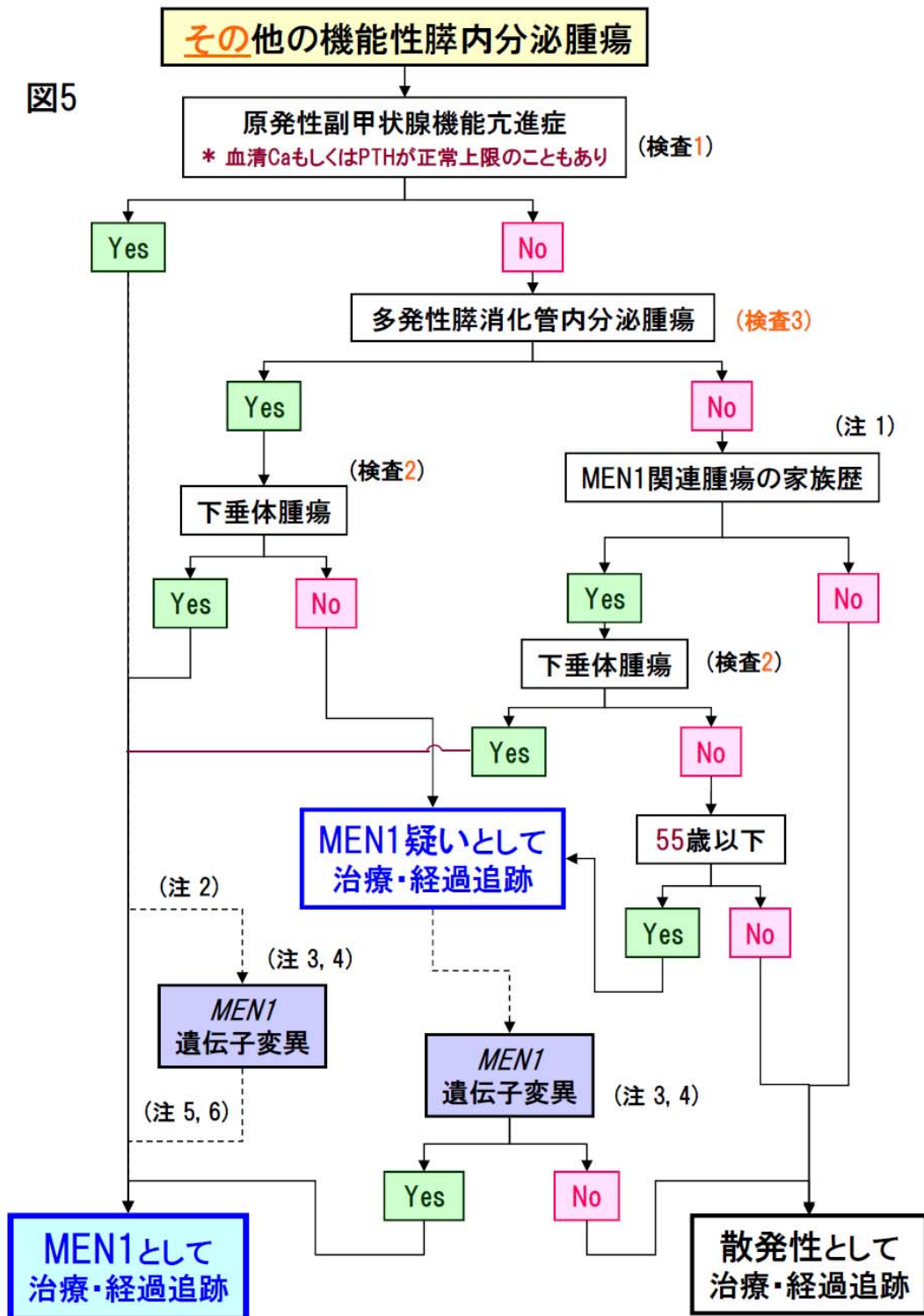


図6

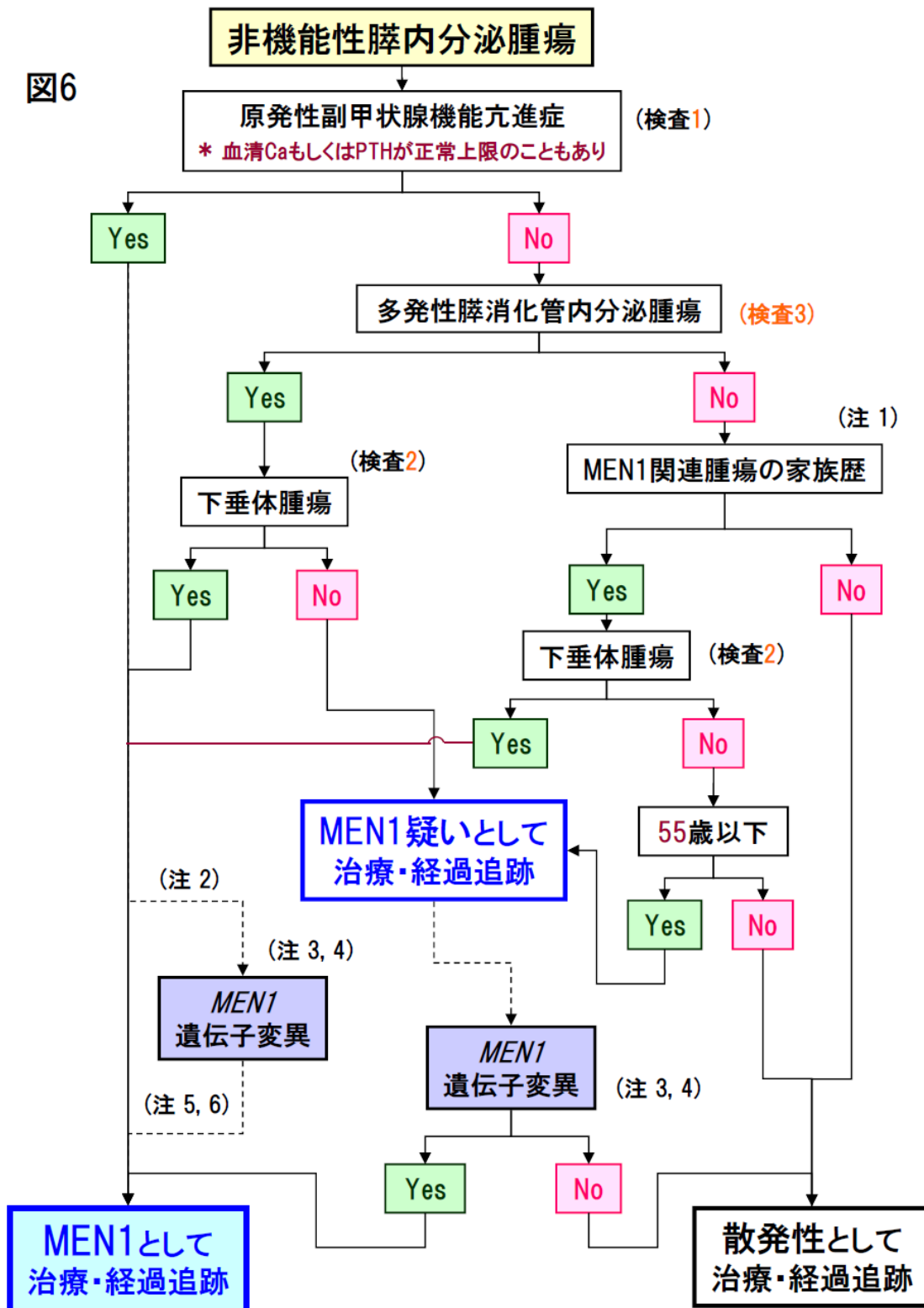
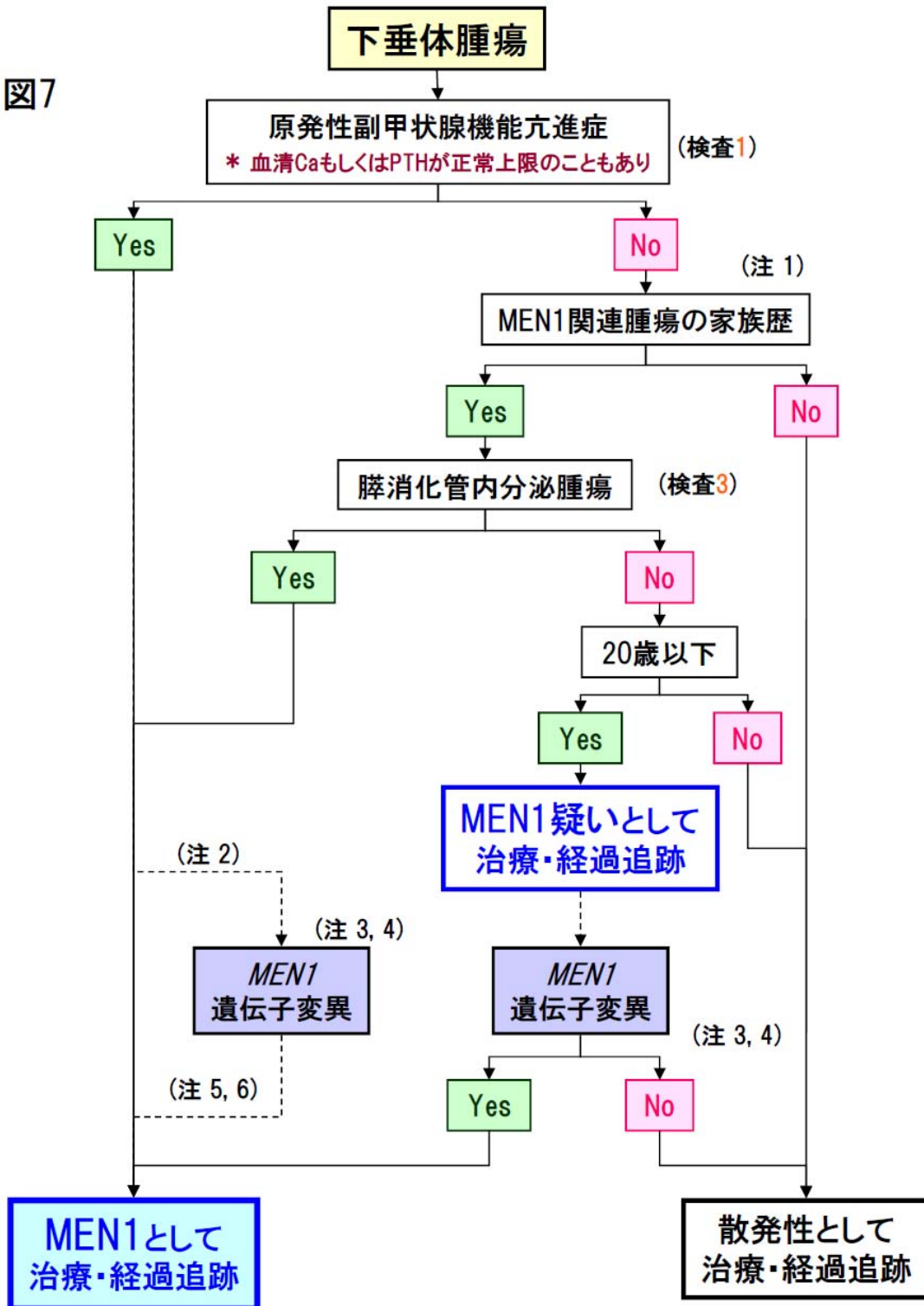




図7



# MEN 勉強会イン福島

東北地方のみなさん、おまたせしました。  
 今まで東京、京都、大阪、名古屋などで開催してきた「MEN 勉強会」を初めて東北の地、福島市で開催いたします。  
 むくろじの会 会員の方はもちろんのこと、MEN に関心をお持ちの方、東北地方の未会員の方も大歓迎です。どなたでもご参加ください。  
 MEN に関して専門の先生方のお話を聞いたり、日頃疑問に思っていることや悩みなどを語り合ったりできる充実したひとときにしたいと思います。

主催 MEN1 MEN患者と家族の会「むくろじの会」・厚生科研MEN/VHL班

日時 平成28年9月17日(土) 13時~17時 参加費：無料

会場 ホテル福島グリーンパレス (JR福島駅西口から徒歩2分)

住所：〒960-8068 福島県福島市太田町13-53 TEL:024-533-1171 FAX:024-533-1197  
<http://www.fukushimaqp.com/>

50-60% 下垂体腺腫 MEN 勉強会  
 90%以上 副甲状腺機能亢進症 甲状腺髄様癌 ほぼ100%  
 60-70% 膵臓癌  
 東京女子医大 甲片井みゆき先生 10-20%  
 国立東名古屋病院 今井常夫先生  
 野口病院 内野真也先生  
 星総合病院 赤間孝典先生  
 膵臓癌 褐色細胞腫 60-80%

フリートーク 患者同士での意見交換など  
 懇親会 18時から夕食懇親会(希望者) 会費 5,000円

## 申し込み書

氏名(申込者)	患者・家族等に〇を付して下さい	・患者 ・家族 ・その他
出席者人数(申込者を含めた数)	人	
住所	〒	
電話番号(携帯番号)	( )	
夕食懇親会	・参加する( 人 )	・参加しない
意見・質問等ありましたらご記入ください。		

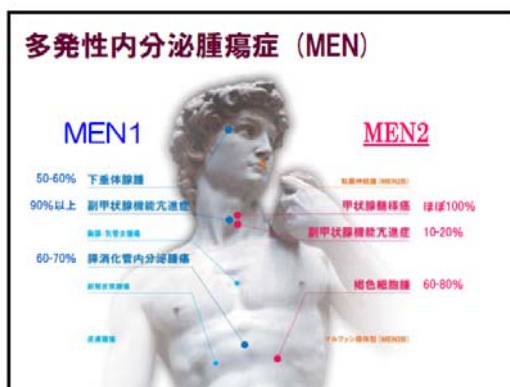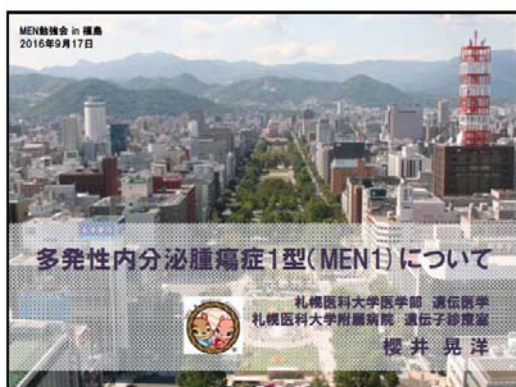申し込みの宛先 (8月31日までに郵送・電話・FAX・メールのいずれかで申し込んでください。)  
 むくろじの会事務局

・個人情報の取り扱いについて

ご記入いただきました個人情報は今回の事務処理のみに使用し、他には使用いたしません。

本会のプライバシーポリシーは WEB (<http://men-net.org/mukuroji/privacypolicy.html>)にてご確認ください。



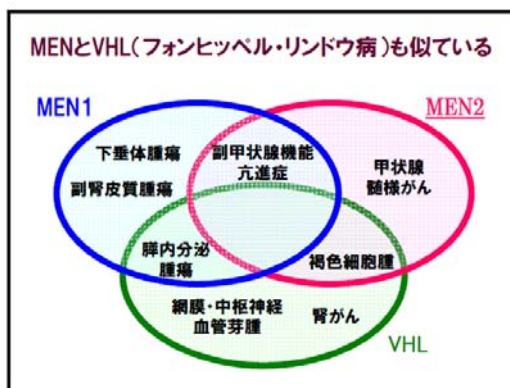


### MEN1とMEN2は異なる病気

原因となる遺伝子も異なる  
 MEN1: *MEN1*    MEN2: *RET*

似ているところ

- ・名前がそっくり!
- ・複数の場所に内分泌関連の腫瘍ができる
- ・遺伝性である: 家族も同じ体質を持っている可能性がある  
 ..しかし家族で症状が同じとは限らない
- ・原因の遺伝子がわかっている: 遺伝子診断ができる
- ・一部の腫瘍は悪性化する
- ・患者数が少ない



### MENの人はいくらいる?

MEN1: 1/30,000  
 MEN2: 1/35,000

世界ではそれぞれ約200,000人

日本ではそれぞれ約3-4,000人

多くの患者は診断されていないのでは?

### ホルモンの病気はわかりにくい

	腫瘍の部位	主なホルモン	主な症状	受診科
MEN1	副甲状腺	副甲状腺ホルモン	尿路結石 胃・十二指腸潰瘍	泌尿器科 消化器科
	脳下垂体	プロラクチン	無月経	婦人科
	膵	ガストリン インスリン	胃・十二指腸潰瘍 意識混濁, 失神	消化器科 神経内科, 精神科
MEN2	甲状腺	カルシトニン	甲状腺のしこり	内分泌内科・外科
	副腎	カテコラミン	高血圧 心不全	一般内科 循環器科

犯人は現場にいない!

## MEN1の診断基準

以下のうちいずれかを満たすものをMEN1と診断する。

- (複発腫瘍)  
原発性副甲状腺機能亢進症, 膵消化管内分泌腫瘍, 下垂体腺腫のうち2つ以上を有する。
- (家族歴)  
上記3病変のうち1つを有し, 一度近親者にMEN1と診断された者がいる。
- (遺伝子)  
上記3病変のうち1つを有し, MEN1遺伝子の病変性変異が確認されている。

患者の血縁者に対する発症前遺伝子診断で変異を同定されたが, まだいずれの病変も発症していない者は「未発症 MEN1 変異保有者」とよぶ。

厚生労働科学研究費補助金 難治性疾患克服研究事業  
「多発性内分泌腫瘍症1型および2型の診療実態調査と診断治療指針の作成」前

## MEN診断の問題点

- ・ MENは「合わせ技」で診断される
- ・ 臨床所見から個々の病変の診断に時間を要する  
内分泌疾患共通の問題
- ・ ひとつの病変の診断が他の病変の検索につながらない  
MENの認知が不十分  
臓器別縦割り診療の「壁」  
高リスク群の拾い上げ基準が不明確

## MENを正確に診断する意義

- ・ 治療方針がはっきりする
- ・ 今後の健康管理の方針がはっきりする
- ・ MENを持っている家族の早期発見・早期治療につながる

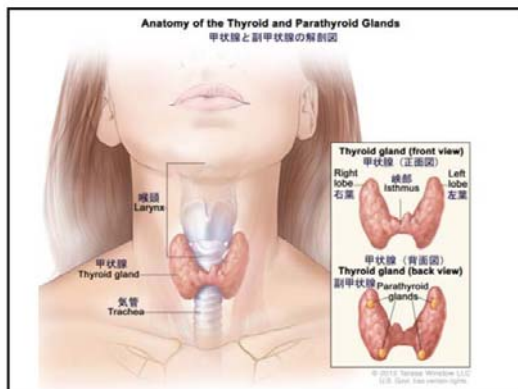
## カルシウムの話

副甲状腺ホルモン : 骨からの動員, 腎排泄抑制により血中Ca濃度を上昇させる  
カルシトニン : 骨, 腎に作用して骨吸収を抑制し, 腎排泄を促進する

血清中Ca濃度	8.5~10.0 mg/dL
海水中Ca濃度	38~42 mg/dL
大気中Ca濃度	ゼロ



サカナにとっての大問題... いかにかルシウム上昇を防ぐか  
カルシウムを上げないしくみが必要  
ヒトにとっての大問題... いかにかルシウム低下を防ぐか  
カルシウムを下げないしくみが必要



### ●副甲状腺

- ・ 甲状腺の背側に通常4腺
- ・ 正常腺は20~40 mg (米粒大)
- ・ 胸腔内に過剰腺がしばしば存在 (約10%)

### ●副甲状腺ホルモンの生理機能

- ・ 骨吸収を促進, 骨からカルシウムを遊離
- ・ 腎臓に働き, 尿に出ていくカルシウムを減らす
- ・ 腎臓に働き, ビタミンD<sub>3</sub>を活性型に変える  
ビタミンD<sub>3</sub>は血液中のカルシウム濃度をあげる

血液中のカルシウムが高いのに副甲状腺ホルモンも高い

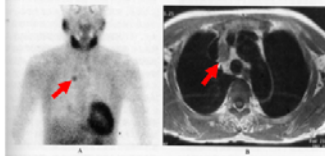
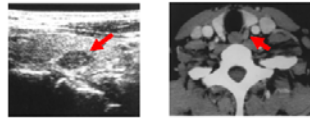
⇒ 副甲状腺機能亢進症



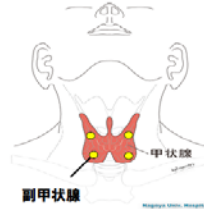### 副甲状腺機能亢進症の画像診断

●局在診断

- ・エコー
- ・CT
- ・MRI
- ・シンチ (99mTc-MIBI)



### MEN1にともなう副甲状腺機能亢進症の治療



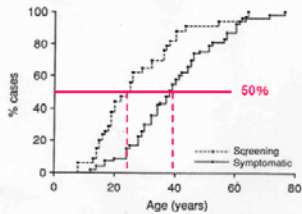
非遺伝性

隠れている腺だけを摘出

MEN1

全部(通常4個)摘出し、一部を腕の筋肉内に移植

### MEN1: 副甲状腺機能亢進症



いつ手術?

早期手術による骨保護  
不完全手術のリスク

MENコンソーシアム

発症者診断時年齢 46.7 ± 12.8 歳  
親族診断時年齢 37.8 ± 14.8 歳

### 機能性膵内分泌腫瘍

ガストリノーマ

ガストリン: 胃酸分泌を高める  
→ 胃十二指腸潰瘍, 逆流性食道炎, 下痢

インスリノーマ

インスリン: 血糖を下げる  
→ 冷汗, 動悸, 不安感, 健忘, 意識消失

グルカゴノーマ

グルカゴン: アミノ酸を分解して血糖を上げる  
→ 高血糖, 低アミノ酸血症, 体重減少, 紅斑

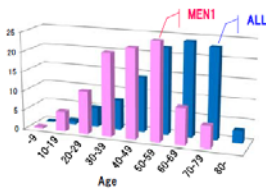
ソマトスタチノーマ

ソマトスタチン: 多くのホルモンの分泌を抑制する  
→ 高血糖, 胆石, 下痢, 脂肪便

VIP産生腫瘍

VIP: 腸でのNa, 水の吸収抑制, 胃酸分泌抑制  
→ 水様性下痢, 低K血症, 胃無酸症

### 日本人膵NET

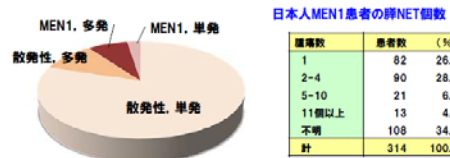


機能	MEN1 (%)	ALL (%)
非機能性のみ	29.0	47.4
ガストリン	29.0	7.9
インスリン	22.0	38.2
グルカゴン	6.1	2.6
ソマトスタチン	1.0	0.7
VIP	1.0	0
ACTH	0.6	0
GRH	0.6	0

Jin T et al. J Gastroenterol 45: 234-243, 2010.  
Suhara A et al. Clin Endocrinol 76: 513-519, 2012.

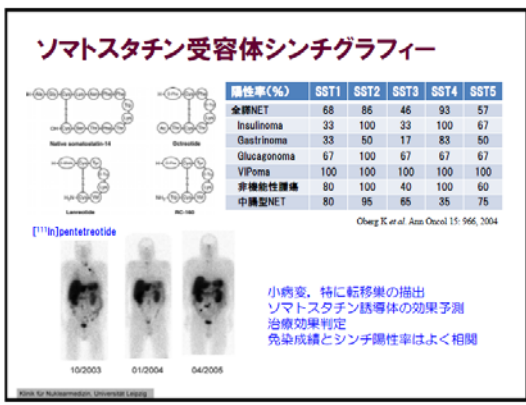
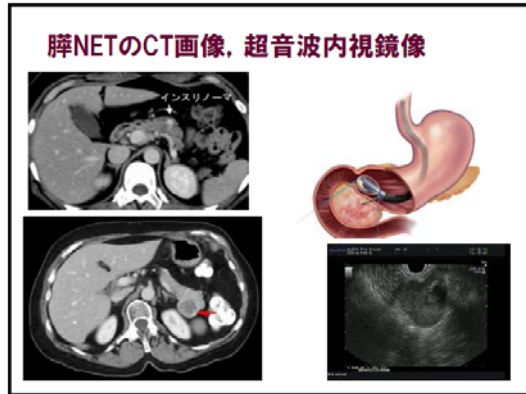
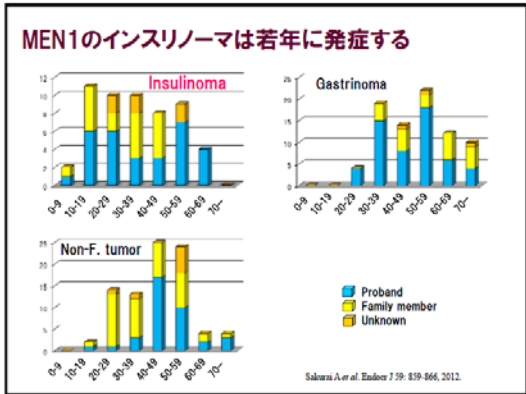
### MEN1にともなう膵NETの特徴

- ・ 日本人膵NETの10%はMEN1
- ・ MEN1の74%は多発 ⇔ 日本人全体では82%が単発
- ・ ガストリノーマの25%, インスリノーマの14%はMEN1
- ・ ガストリノーマは十二指腸粘膜内に多発 (CT/MRIでは見つけられない)
- ・ 若年のインスリノーマは即MEN1を疑う
- ・ 非遺伝性膵NETに比べて相対的に予後はよい



日本人MEN1患者の膵NET個数

腫瘍数	患者数	(%)
1	82	26.1
2-4	90	28.7
5-10	21	6.7
11個以上	13	4.1
不明	108	34.4
計	314	100.0



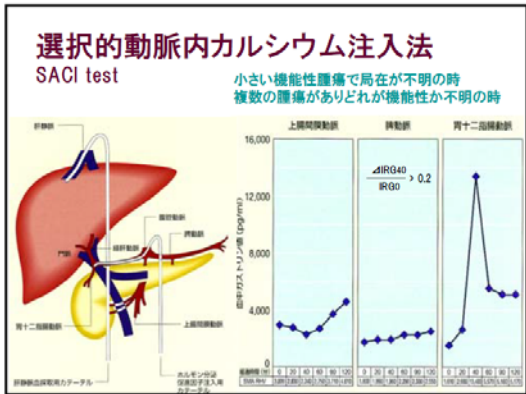
### 治療方針

**MEN1: 膵内分泌腫瘍**

**非遺伝性**  
腫瘍はすべて手術の対象

**MEN1**  
ホルモンを作らず、小さいもの(1-2cm以下)は、手術せずに経過をみる  
極力膵全摘は避ける

MEN1では75%は腫瘍が多発



### 下垂体腫瘍

下垂体で作られる主なホルモン

- 成長ホルモン
- プロラクチン
- 甲状腺刺激ホルモン
- 副腎皮質刺激ホルモン
- 黄体ホルモン
- 卵巣刺激ホルモン

過剰ホルモンによる症状  
圧迫症状: 頭痛, 視野障害

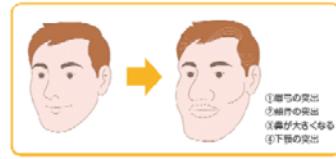## MEN1の下垂体腫瘍

下垂体腫瘍の性状からはMEN1との関連を判断できない

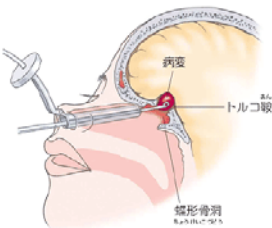
日本人患者における機能性下垂体腫瘍の比率

	MEN1 (%)
非機能性腫瘍	28.2
プロラクチン産生腫瘍	36.5
成長ホルモン産生腫瘍	12.9
プロラクチン/成長ホルモン産生腫瘍	3.4
ACTH産生腫瘍	3.8
TSH産生腫瘍	0.4
その他、不明	14.8

## 成長ホルモン産生腫瘍:先端巨大症



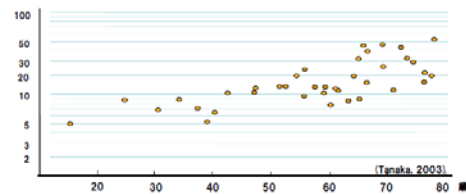
## 経蝶形骨洞下垂体腫瘍摘出術



### ●治療

- 基本は外科的手術（経蝶形骨洞手術）
- プロラクチノーマは原則として薬物治療
- 見つかったらすべて治療が必要か？
- 手術リスク、術後下垂体機能低下症の可能性

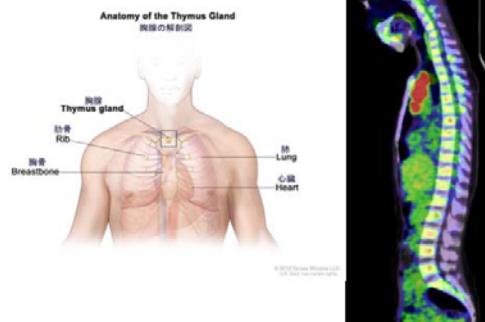
## 下垂体腫瘍容積倍加時間と年齢



### ●手術の決断

- ホルモン産生がある場合（プロラクチン以外）
- 非機能性の場合、臨床症状の有無
- 正常下垂体機能への影響がある場合
- 視神経に近接している場合
- 若年の場合

## 胸腺神経内分泌腫瘍



## 情報サイトがあります

<http://men-net.org>

多発性内分泌腫瘍症情報サイト

MEN-Net.org

MENについて  
一般情報 [encc]

医療関係者の方へ  
症例情報のご案内  
研究情報 [encc]

本サイトは、医療関係者の方、患者さんや一般の方に、MENに関する情報をご提供します。

PICKUP  
最新NEWS  
「むくみ」  
研究助成情報  
患者の手帳

2013.5.29 / 最新「むくみ」の症例が報告されました。  
2013.5.13 / 「日本内分泌腫瘍学会学術大会 学術の殿堂」へ  
2013.3.3 / 「平成25年度 むくみの会 報告・勉強会」開催！

検索欄

最新ニュースを見る

© 多発性内分泌腫瘍症研究センター/シニア. 2013 All Rights Reserved.

# フォン・ヒッペル・リンドウ(VHL)病 診療ガイドライン 2016 年版

〔編集〕

「多彩な内分泌異常を生じる遺伝性疾患(多発性内分泌腫瘍症および  
フォンヒッペル・リンドウ病)の実態把握と診療標準化の研究」班

執印太郎

高知大学



多彩な内分泌異常を生じる遺伝性疾患(多発性内分泌腫瘍症およびフォンヒッペル・リンドウ病)の実態把握と診療標準化の研究班

執印 太郎 高知大学

寶金 清博 北海道大学大学院医学研究科脳神経外科学分野

西川 亮 埼玉医科大学国際医療センター脳神経外科

夏目 敦至 名古屋大学大学院医学系研究科脳神経外科

中村 英夫 熊本大学大学院医学研究科脳神経外科学

齊藤 延人 東京大学大学院医学系研究科脳神経医学専攻

菅野 洋 国際医療福祉大学熱海病院脳神経外科学

篠原 信雄 北海道大学大学院医学研究科腎泌尿器外科学

矢尾 正祐 横浜市立大学大学院医学研究科泌尿器科学

福島 敦樹 高知大学教育研究部医療学系臨床医学部門眼科学

石田 晋 北海道大学大学院医学研究科眼科学分野

伊藤 鉄英 九州大学大学院病態制御内科学

田村 和朗 近畿大学理工学部生命科学科

長谷川 奉延 慶應義塾大学小児科学

中村 英二郎 京都大学医学研究科メディカルイノベーションセンター

悪性制御研究ラボ

## フォン・ヒッペル・リンドウ(VHL)病 診療ガイドライン

1. VHL 病の歴史 .....
2. 発症機構と VHL 蛋白の機能 .....
3. 発症する腫瘍とその特徴 .....
4. 臨床診断基準 .....
5. 臨床的分類 .....
6. 診断法 .....
1. 臨床的診断法 .....
2. 遺伝子診断法 .....
7. 遺伝カウンセリング .....
8. 各腫瘍の経過観察と治療ガイドライン .....
1. 中枢神経系血管芽腫 .....
1. 経過観察

2. 外科的治療

3. 放射線治療

2. 内耳リンパ嚢腫 .....

3. 網膜血管腫 .....

4. 褐色細胞腫 .....

5. 腎腫瘍 .....

6. 膵神経内分泌腫瘍 .....

7. 膵嚢胞性病変(漿液性嚢胞線腫) .....

8. 精巣上体嚢腫 .....

9. 各腫瘍の経過観察および治療フローチャート .....

1. 中枢神経系血管芽腫診断・治療フローチャート .....

2. 網膜血管腫 .....

1. 経過観察フローチャート .....

2. 検査フローチャート .....

- 3. 治療導入時期 .....
- 3. 褐色細胞腫スクリーニングと治療フローチャート .....
- 4. 腎腫瘍診断・治療フローチャート .....
- 5. 膵神経内分泌腫瘍 .....

  - 1. 経過観察フローチャート .....
  - 2. 治療フローチャート .....

- 6. 精巣上体嚢腫経過観察フローチャート.....

## 1 VHL 病の歴史

フォン・ヒッペル・リンドウ(von Hippel-Lindau; VHL)病(あるいは症候群)(MIM ID#193300)は、常染色体優性遺伝性の疾患で、複数の臓器に腫瘍性あるいは嚢胞性病変を多発する。発症病変としては、網膜血管腫、中枢神経系(小脳、延髄、脊髄)の血管芽腫、膵臓の神経内分泌腫瘍・嚢胞、副腎褐色細胞腫、腎臓の腫瘍・嚢胞、精巣上体嚢胞腺腫、さらに内耳リンパ嚢の腫瘍や女性の子宮広間膜の嚢胞腺腫なども報告されている。

歴史的には、ドイツの眼科医である Eugen von Hippel が網膜の多発血管腫例、家族例に注目し、19 世紀末から 20 世紀初頭にかけてこれらを報告している<sup>1, 2)</sup>。またスウェーデンの神経病理医である Arvid Lindau は、網膜のみでなく中枢神経系にも血管腫を多発する家族例の病理検索所見を報告した<sup>3, 4)</sup>。その後本疾患の臨床病態が、Melmon ら、さらに Lamiell らによって整理され、本疾患は先の 2 人の医師名を冠して von Hippel-Lindau 病とよばれるようになっていく<sup>5, 6)</sup>。1988 年に Seizinger らは家系の連鎖解析により、ヒト染色体 3 番短腕上に原因遺伝子の局在を推定した<sup>7)</sup>。その 5 年後に、米国 NIH/NCI のグループが中心となり、positional cloning 法により 3p25-26 領域より原因遺伝子の同定に成功し、von Hippel-Lindau 病(VHL)遺伝子として 1993 年に報告した<sup>8)</sup>。



Eugen von Hippel



Arvid Lindau

#### 参考論文

1. von Hippel E. Vorstellung eines Patienten mit einer sehr ungewöhnlichen Netzhaut. Ber Deutsch Ophthal Ges. 1895;24:269.
2. von Hippel E. Über eine sehr seltene Erkrankung der Netzhaut. Albrecht von Graefes Arch Ophthal. 1904;59:83-106.
3. Lindau A. Studien uiber Kleinhirncysten. Bau, Pathogenese und. Beziehungen fur angiomatosis retinae. Acta Pathol Microbiol Scand. 1926:3(Suppl 1);1-128.

4. Lindau A. Zur Frage der Angiomatosis Retinae und Ihrer Hirncomplication. Acta Ophthal. 1927;4:193-226.
5. Melmon KL, Rosen SW. Lindau's disease: review of the literature and study of a large kindred. Am J Med. 1964; 36:595-617.
6. Lamiell JM, Salazar FG, Hsia YE. Von Hippel-Lindau disease affecting 43 members of a single kindred. Medicine(Baltimore). 1989;68(1):1-29.
7. Seizinger BR, Rouleau GA, Ozelius LJ, et al. Von Hippel-Lindau disease maps to the region of chromosome 3 associated with renal cell carcinoma. Nature. 1988; 332(6161):268-9.
8. Latif F, Tory K, Gnarr J, et al. Identification of the von Hippel-Lindau disease tumor suppressor gene. Science. 1993;260(5112):1317-20.

## 2 発症機構と VHL 蛋白の機能

VHL 遺伝子は癌抑制遺伝子(tumor suppressor gene)に分類され、Knudson が提唱した 2-hit の機構で 2 つのアレル(allele)に変異が起こることでその機能が消失し、細胞の腫瘍化が始まると考えられる。VHL 家系患者では、遺伝的変異(germline mutation)により、出生時にすでに片側の VHL 遺伝子の不活性化が起こっており(1-hit)、その後対立 allele に体細胞変異(somatic mutation)が起こることで(2-hit)、遺伝子機能が完全に消失する。一方、散发例の腎腫瘍などでも VHL 遺伝子の高頻度の変異、不活性化が検出されるが、この場合には、2 回の体細胞変異が起きている。臨床的に VHL 病と診断された家系患者においては 80~90%で、この遺伝子の遺伝的変異が検出できるので、この遺伝子変異を指標にした、いわゆる遺伝子診断(DNA test)が行われている。

VHL 遺伝子は 3 つの exon より構成されており、ヒトゲノム上では 3p25.3 上の約 13,000bp の領域に存在し、そこから全長約 4.5kb の mRNA が転写される<sup>1)</sup>。mRNA の蛋白翻訳領域は 639 塩基であるが、アミノ酸 1 番と 54 番の 2 カ所のメチオニンより翻訳が開始され、それぞれ 213 と 160 アミノ酸(約 30kd と 19kd のサイズ)の VHL 蛋白が作られ、両者とも腫瘍抑制機能をもっている<sup>2, 3)</sup>。



VHL 蛋白(pVHL)の機能でこれまでに最もよく解析されているのが、E3 ubiquitin ligase 複合体としての機能であり、転写因子 HIF(hypoxia-inducible factor)(低酸素誘導因子)の分解制御を行っている。pVHL は  $\alpha$ 、 $\beta$  の 2 つの構造機能領域(domain)からなり、 $\alpha$ -domain で Elongin C、さらに Elongin B、CUL2、RBX1 と結合し、E3 ubiquitin ligase 複合体(VHL/E3 complex)を形成する<sup>4-6)</sup>。もう一方の  $\beta$ -domain で標的蛋白と結合するが、このユビキチン化標的蛋白の 1 つが、翻訳後修飾(プロリン残基の水酸化)を受けた HIF $\alpha$  である。転写因子 HIF は HIF $\alpha$  と HIF $\beta$  の 2 分子のヘテロ複合体を形成し、さらに HIF $\alpha$  に cofactor である CBP/p300 が結合し、転写因子として機能活性をもつ。HIF $\alpha$  は正常酸素圧状態では HIF prolyl hydroxylase(HPH)によりプロリン残基(HIF1 $\alpha$  では 402、564 番、HIF2 $\alpha$  では 405、531 番のアミノ酸)が水酸化され翻訳後修飾を受ける。HPH により水酸化(翻訳後修飾)された HIF $\alpha$  蛋白は VHL/E3 complex でポリユビキチン化され、その後 26S proteasome で急速に分解される<sup>7, 8)</sup>。一方、低酸素状態では HIF $\alpha$  のユビキチン化と分解が抑制され、HIF $\alpha$  は核内に移行し HIF $\beta$  と結合し、遺伝子 promoter 内の HRE(hypoxia response element)に結合し様々な遺伝子の転写を促進する<sup>9)</sup>。

HIF により転写される遺伝子はこれまでに 100 以上が知られており、①血管新生、②細胞内アシドーシス補正、③グルコースの取り込み・嫌氣的解糖系の促進、クエン酸回路の抑制、④細胞接着性の低下、

運動性・転移能の促進、マトリックスの再構成、など様々な機能にかかわっている<sup>9-12)</sup>。一方、VHLが不活性化した細胞では、正常酸素圧状態においてもHIF $\alpha$ の分解ができず、HIFはこれらの遺伝子群を恒常的、非生理的に発現させ、これが細胞の腫瘍化に結びついていることが想定されている。①に関連する遺伝子としては、VEGF、PDGFB、ANGPT2などが知られており、血管の内皮細胞や周皮細胞(pericyte)の増殖を促進し、血管の新生・成熟・維持などの作用をもつ。VHL病で特徴的な血管芽腫や腎腫瘍では腫瘍血管の造成が顕著であり、VEGFも高発現している。

さらに、VHL蛋白はHIF調節以外にも様々な機能をもつことが想定されており、i) 神経細胞のapoptosis抑制と褐色細胞腫の発生機構、ii) fibronectin(FN1)、type IV collagenとの結合と細胞外マトリックスの構成調節、iii) 細胞のprimary ciliaの形成と嚢胞形成、などについても現在解析が進みつつある<sup>13, 14)</sup>。

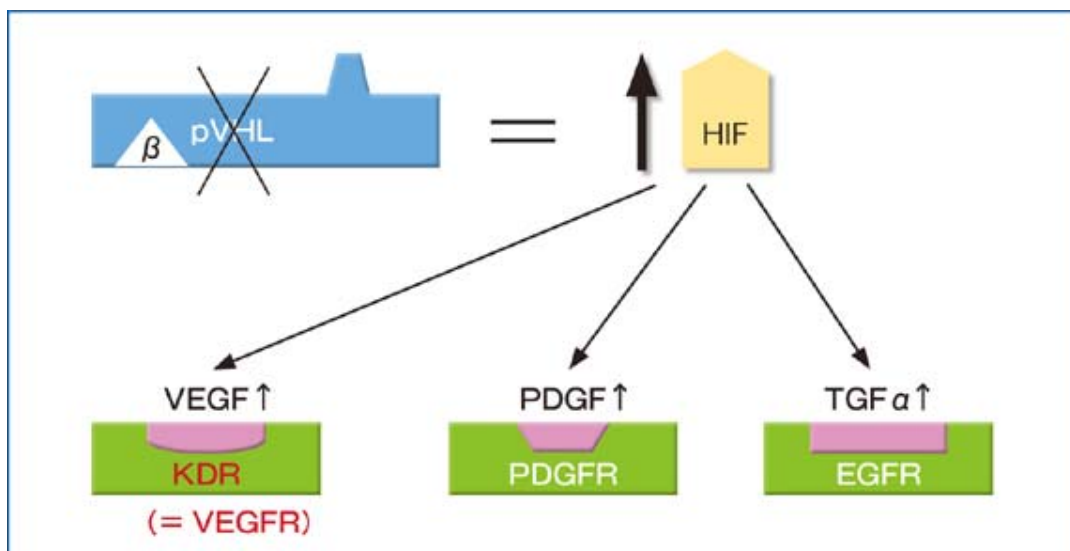


図 2-1 VHL 病における腫瘍発症の機構

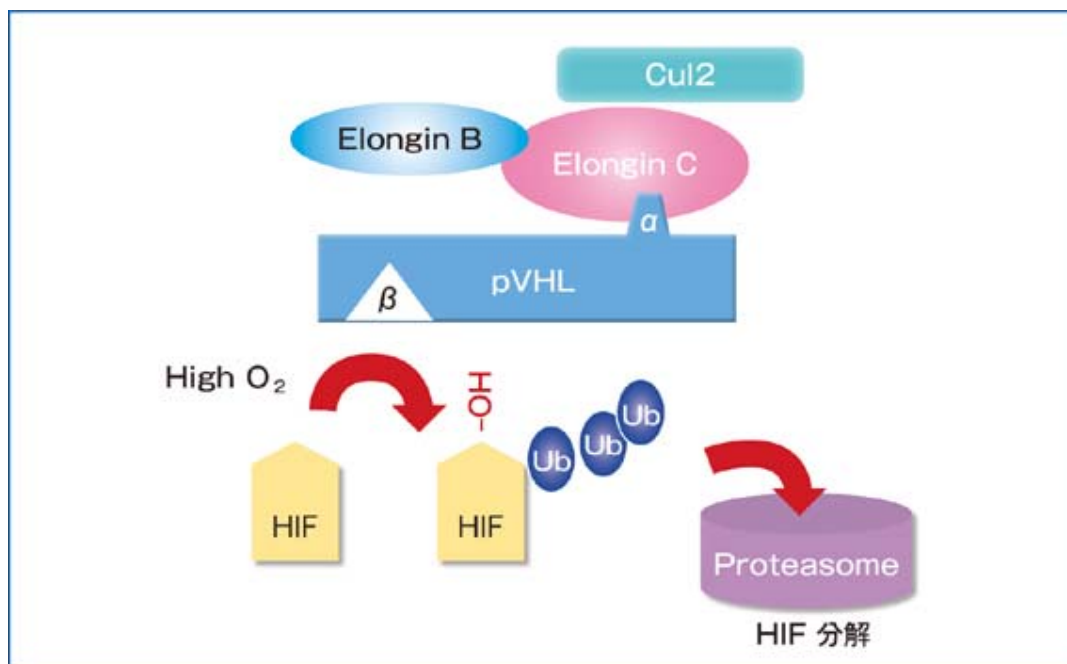


図 2-2 VHL 蛋白の複合体による HIF の分解

#### 参考論文

1. Renbaum P, Duh FM, Latif F, et al. Isolation and characterization of the full-length 3' untranslated region of the human von Hippel-Lindau tumor suppressor gene. Hum Genet. 1996;98(6):666-71.
2. Iliopoulos O, Kibel A, Gray S, et al. Tumour suppression by the human von Hippel-Lindau gene product. Nat Med. 1995;1(8):822-6.
3. Schoenfeld A, Davidowitz EJ, Burk RD. A second major native von Hippel-Lindau gene product, initiated from an

- internal translation start site, functions as a tumor suppressor. *Proc Natl Acad Sci USA*. 1998;95(15): 8817-22.
4. Kamura T, Koepp DM, Conrad MN, et al. Rbx1, a component of the VHL tumor suppressor complex and SCF ubiquitin ligase. *Science*. 1999;284(5414):657-61.
  5. Maxwell PH, Wiesener MS, Chang GW, et al. The tumour suppressor protein VHL targets hypoxia inducible factors for oxygen-dependent proteolysis. *Nature*. 1999; 399(6733):271-5.
  6. Stebbins CE, Kaelin WG Jr, Pavletich NP. Structure of the VHL-Elongin C-Elongin B complex: implications for VHL tumor suppressor function. *Science*. 1999; 284(5413):455-61.
  7. Ivan M, Kondo K, Yang H, et al. HIF alpha targeted for VHL-mediated destruction by proline hydroxylation: implications for O<sub>2</sub> sensing. *Science*. 2001;292(5516): 464-8.
  8. Jaakkola P, Mole DR, Tian YM, et al. Targeting of HIF-alpha to the von Hippel-Lindau ubiquitylation complex

- by O<sub>2</sub> regulated prolyl hydroxylation. *Science*. 2001 ;  
292(5516):468-72.
9. Pouyssegur J, Dayan F, Mazure NM. Hypoxia signalling in cancer and approaches to enforce tumour regression. *Nature*. 2006 ;441(7092):437-43.
10. Kelly BD, Hackett SF, Hirota K, et al. Cell type-specific regulation of angiogenic growth factor gene expression and induction of angiogenesis in nonischemic tissue by a constitutively active form of hypoxia-inducible factor 1. *Circ Res*. 2003 ;93(11):1074-81.
11. Ceradini DJ, Kulkarni AR, Callaghan MJ, et al. Progenitor cell trafficking is regulated by hypoxic gradients through HIF-1 induction of SDF-1. *Nat Med*. 2004 ;10(8):858-64.
12. Manalo DJ, Rowan A, Lavoie T, et al. Transcriptional regulation of vascular endothelial cell responses to hypoxia by HIF-1. *Blood*. 2005 ;105(2):659-69.
13. Frew IJ, Krek W. pVHL: a multipurpose adaptor protein. *Sci Signal*. 2008 ;1(24):pe30.

14. Kaelin WG Jr. The von Hippel-Lindau tumour suppressor protein : O<sub>2</sub> sensing and cancer. *Nat Rev Cancer*. 2008;8(11):865-73.

### 3 発症する腫瘍とその特徴

中枢神経系(脳脊髄)血管芽腫、網膜血管(芽)腫、内耳リンパ嚢腫、腭嚢胞、腭神経内分泌腫瘍、腎嚢胞、腎腫瘍、褐色細胞腫、精巣上体嚢腫、子宮広間膜嚢腫などが発症する。表 1 に海外、主に米国での発症年齢と発症頻度を示す。発症する腫瘍はどれも多発性で再発性、若年発症という特徴をもっている。典型は中枢神経系血管芽腫であり多発性、再発性で神経症状を示し、患者の QOL の著しい低下を起こす。腎腫瘍と腭神経内分泌腫瘍は、多発性かつ再発性である。本邦における各腫瘍と嚢胞の発症頻度と患者数は詳細な調査結果がないため不明である。

表 1 VHL 病で発症する腫瘍

臓器	病変	発症年齢(歳)	頻度(%)
網膜	血管腫	1-67	40-70
中枢神経系	血管芽腫	9-78	60-80
小脳			44-72
脳幹			10-25
脊髄			13-50
内耳	内耳リンパ嚢腫	12-50	11-16
腭	嚢胞	13-80	17-61
	神経内分泌腫瘍	16-68	8-17
腎	嚢胞	15-	60-80
	腫瘍	20-60	25-50
副腎パラガングリオン	褐色細胞腫	3-60	10-20
精巣上体(男性)	嚢腫	思春期以降	25-60
子宮広間膜(女性)	嚢腫	16-46	-10

注:本邦における各腫瘍と嚢胞の発症頻度は調査結果がないため不明である。

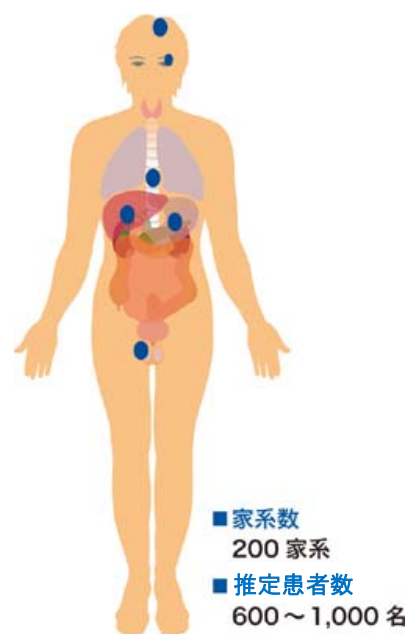


図 3 VHL 病で腫瘍が  
発症する臓器と頻度

●: 発症部位

(Lonser R, et al. Lancet. 2003;361:2059-67)<sup>1)</sup>

#### 参考論文

1. Lonser R, Glenn GM, Walther M, et al. von Hippel-Lindau disease. Lancet. 2003;361:2059-67.



## 4 臨床診断基準

### ① VHL 病の家族歴が明らかである場合

網膜血管腫、中枢神経系血管芽腫、内耳リンパ嚢腫、腎腫瘍、褐色細胞腫、膵臓の病気(膵嚢胞・膵臓の神経内分泌腫瘍)精巣上体嚢胞腺腫があることが診断されている。

### ② VHL 病の家族歴がはっきりしない場合

1. 中枢神経系血管芽腫あるいは網膜血管腫を複数個(2 個以上)発症
2. 中枢神経系血管芽腫または網膜血管腫と以下に述べる病気がある
  - a. 腎腫瘍
  - b. 褐色細胞腫
  - c. 膵臓の病気(膵嚢胞・膵臓の神経内分泌腫瘍)
  - d. 精巣上体嚢胞腺腫
  - e. 内耳リンパ嚢腫

### ③ 遺伝子検査陽性 (遺伝子診断で VHL 遺伝子異常が確認された場合)

**解説** 診断基準は、家族歴がある場合とない場合で異なり、家族歴がある場合は VHL 病で見られる病変が 1 つでも認められれば VHL 病と診断できるが、家族歴がない場合は VHL 病で見られる腫瘍が異なる 2 つ以上の臓器に存在すれば VHL 病と診断される。中枢神経系あるいは網膜の多発性血管芽腫は従来、VHL 病の診断基準を厳密には満たさなかったが、2003 年の Lonser らの報告以降、多発性血管芽腫があれば VHL 病と診断するというように変わってきている<sup>1, 2)</sup>。今回の診断基準も Lonser らの報告に準じた。多発性血管芽腫で家族歴がない場合は、厳密には、遺伝子診断で VHL 遺伝子異常が確認されれば確実に VHL 病と診断できる。

#### 参考論文

1. Lonser R, Glenn GM, Walther M, et al. von Hippel-Lindau disease. *Lancet*. 2003;361:2059-67.
2. Hes FJ, Hoppener JW, Lips CJ. Pheochromocytoma in von Hippel-Lindau disease. *J Clin Endocrinol Metabol*. 2003;88:969-74.

## 5 臨床的分類

### 要約

下記の表が一般に臨床的分類として用いられている。

表 2 VHL 病の分類

分類	腎腫瘍	褐色細胞腫	網膜血管腫	中枢神経系血管芽腫
VHL 病 1 型	+	-	+	+
VHL 病 2 型 A	-	+	+	+
VHL 病 2 型 B	+	+	+	+
VHL 病 2 型 C	-	+	-	-

(Lonser R, et al. Lancet. 2003; 361:2059-67)<sup>1)</sup>

**解説** 褐色細胞腫を合併して発症しないか、発症するかで VHL 病 1 型(褐色細胞腫発症なし)、VHL 病 2 型(褐色細胞腫発症あり)と分類する。2 型のなかでも腎腫瘍発症の有無でさらに 2 型 A(腎腫瘍なし)、2 型 B(腎腫瘍あり)に分類し、さらに褐色細胞腫のみが発症するものを 2 型 C と分類する。2 型のものの多くは VHL 蛋白が Elongin C と結合する部位の一部のアミノ酸の異常が多い。全体のなかで 2 型の占める割合は 10~20%といわれる。

### 参考論文

1. Lonser R, Glenn GM, Walther M, et al. von Hippel-Lindau disease. Lancet. 2003; 361:2059-67.

## 6 診断法

### 1> 臨床的診断法

#### 1. 中枢神経血管芽腫

造影 MRI による特徴的な濃染像と嚢胞様の所見で診断する(図 6-1a、6-1b)。小さい腫瘍であっても、脳脊髄血管撮影(DSA; Digital subtraction angiography)にて、流入動脈と流出静脈を同定できる事が多いのも特徴的である。

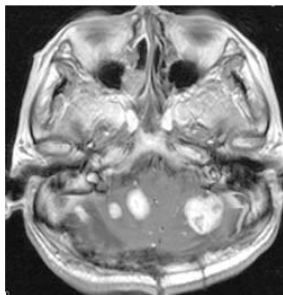


図 6-1a 小脳血管芽腫  
VHL 病の多発性小脳血管芽腫。  
ほぼ均一で著明な造影効果を認める。

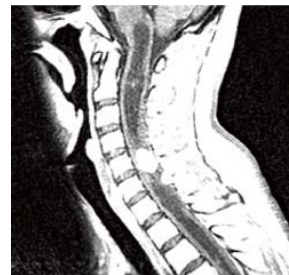

図 6-1b 脊椎血管芽腫  
脊髄空洞症様嚢胞を伴った脊髄血管芽腫。

#### 2. 内耳リンパ嚢腫

造影 MRI(場合により造影 CT 追加)にて診断する(図 6-2)。頭部の中枢神経系血管芽腫の診断の際に同時に行っておくことが望ましい。

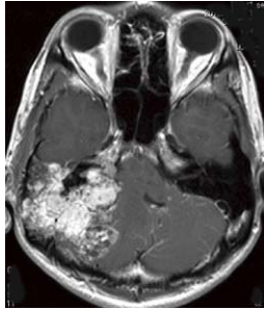


図 6-2 内耳リンパ嚢腫

側頭骨から後頭蓋窩内に進展した大きな内耳リンパ嚢腫。

### 3. 網膜血管腫

散瞳下眼底検査、細隙灯顕微鏡検査にて特徴的な血管腫像を示す(図 6-3a, 3b, 3c)。

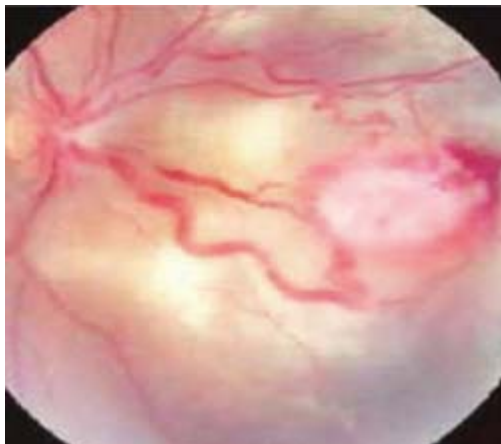


図 6-3a 網膜血管腫

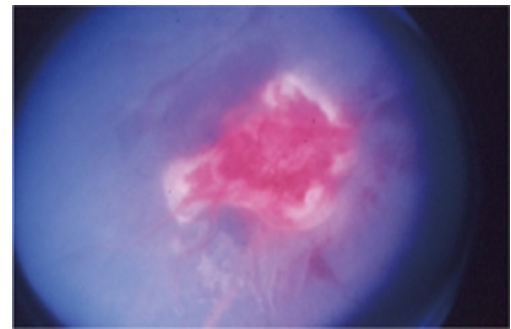


図 6-3b 網膜血管腫(治療前)  
血管腫より出血を認める。

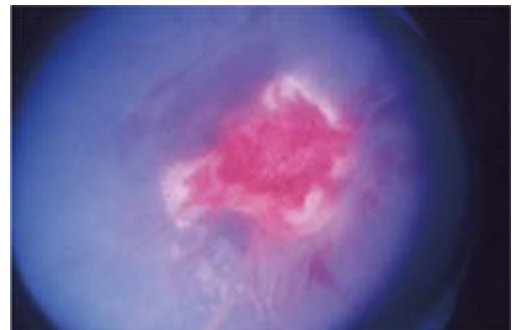


図 6-3c 網膜血管腫(治療後)  
網膜光凝固斑を認める。

#### 4. 褐色細胞腫

1. (スクリーニング検査)随時尿メタネフリン・ノルメタネフリン(Cr 補正)(基準上限の 3 倍以上を陽性)
2. 24 時間酸性蓄尿による。メタネフリン、ノルメタネフリン検査、アドレナリン、ノルアドレナリン検査(基準値上限の 3 倍以上を陽性)
3. 血中カテコールアミン検査(基準値上限の 2 倍以上を陽性)

(画像検査)Dynamic CT(造影 CT の早期相)、単純 MRI で多発性の特徴的な腫瘍所見を認める(図 6-4a、4b)。

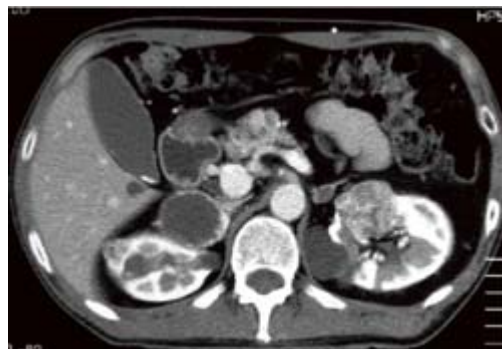


図 6-4a VHL 病 type2B に発生した右副腎褐色細胞腫と両側腎腫瘍  
1 回の腹部臓器の CT または MRI で診断可能。

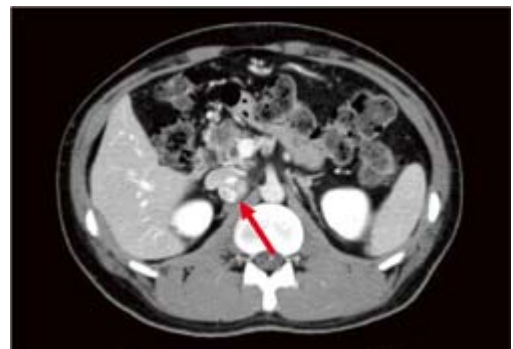


図 6-4b VHL 病に発生した傍神経節腫瘍(パラグングリオーマ)  
パラグングリオーマ(↑)が背側より下大静脈を圧排している。

## 5. 腎腫瘍

Dynamic CT(造影 CT の早期相)、単純 MRI で多発性の特徴的な腫瘍所見を示す。多くで腎嚢胞の所見を合併する。同じ CT で膵嚢胞、膵臓の神経内分泌腫瘍を同時に診断することが望ましい(図 6-5a、5b、5c、5d、5e)。

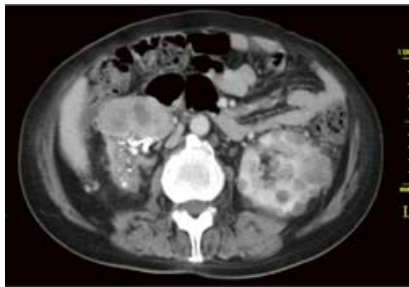


図 6-5a VHL 病の両腎腫瘍  
両腎の腫瘍と左腎の嚢胞を認める。

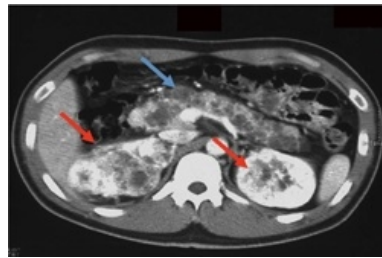


図 6-5b 両腎腫瘍と膵嚢胞の合併例  
主訴血尿、青矢印:膵嚢胞  
赤矢印:腎腫瘍

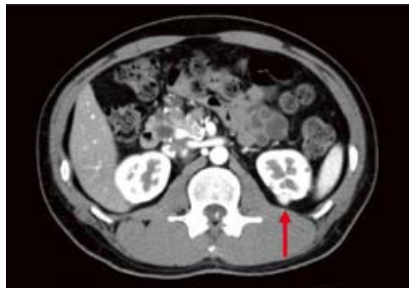

図 6-5c 腎腫瘍初期  
左腎の背側に小腫瘍を認める(↑)

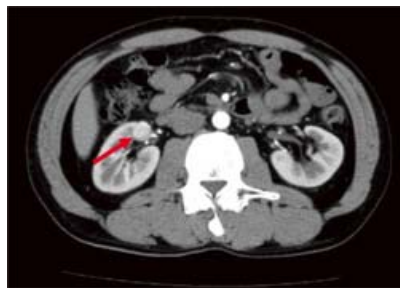

図 6-5d 腎腫瘍初期  
右腎の腹側に小腫瘍を認める(↑)

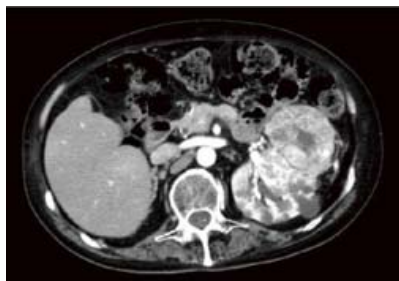


図 6-5e 左腎腫瘍と腎嚢胞の合併例

## 6. 膵嚢胞



腎腫瘍を診断する際の造影 CT、特徴的な多発性嚢胞の所見を示す(図 6-6a)

## 7. 膵神経内分泌腫瘍

Dynamic CT(造影 CT の早期相)で濃染する腫瘍像を示す(図 6-6b)。

腎腫瘍の診断の際の造影 CT で同時に診断することが望ましい。

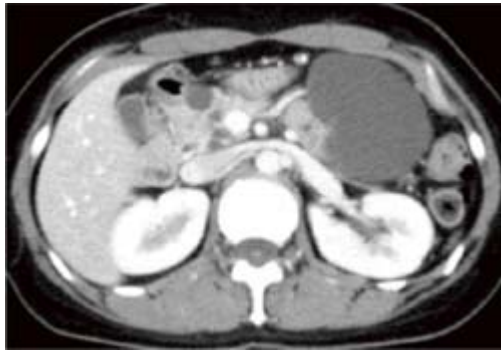

図 6-6a 膵臓に大小の嚢胞性病変が多発している。  
(Tamura K, Nishimori I, Ito T, et al. Diagnosis and Management of pancreatic neuroendocrine tumor in von Hippel-Lindau disease. World J Gastroenterol. 2010;6(36):4515-8 より転載)

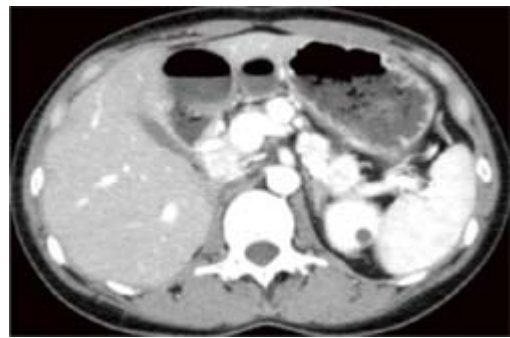


図 6-6b 膵臓に造影早期に濃染される多発性の腫瘍病変を認める。  
(Maeda H, Nishimori I, Okabayashi T, et al. Total pancreatectomy for multiple neuroendocrine tumors of the pancreas in a patient with von Hippel-Lindau disease. Clin J Gastroenterol. 2009;2:222-5 より転載)

**解説** 中枢神経系血管芽腫では造影 MRI(Cr 値が 1.5 を超えない場合)が推奨される。内耳リンパ嚢腫は造影 MRI、造影 CT が推奨される。内耳リンパ嚢腫は中枢神経系血管芽腫の診断時に同時に行



えば被曝や医療費の無駄を防ぐことができる。網膜血管腫では散瞳下眼底検査による腫瘍の検索、細隙灯顕微鏡検査によるブドウ膜炎や緑内障などの合併症の有無の確認が推奨される。褐色細胞腫では、①尿中メタネフリンまたはノルメタネフリン、②尿中アドレナリンまたはノルアドレナリン、ただし基準値上限の3倍以上を陽性とする。血中カテコールアミン、また部位診断としては単純 T2MRI、MIBG シンチグラフィー、Dynamic CT(造影 CT の早期相)も有用であるが、造影 CT では高血圧発作の誘発に注意が必要である。また血中遊離メタネフリン検査は、褐色細胞腫の診断で感度、特異度とも高く、近日中に保険収載予定である。腎腫瘍では Dynamic CT(造影 CT の早期相)、ただし造影剤アレルギー、腎機能障害などで造影 CT ができない場合は単純 MRI が推奨される。副神経内分泌腫瘍では Dynamic CT(造影 CT の早期相)が推奨される。そのためこれらの検査は腎腫瘍の診断時に同時に行えば被曝や医療費の無駄を防ぐことができる。これらの詳細は各腫瘍の診断治療指針および経過観察指針を参考にしていきたい。

## 2> 遺伝子診断法

### 要約

塩基配列解析法(DNA シークエンシング)と欠失/重複検出法<sup>(注 1)</sup>にて約 84%で診断できる(ただし、これらは現在、保険適応はない)。

【注 1】欠失/重複検出法: 定量的 Southern、FISH、quantitative PCR、real-time PCR、multiplex ligation dependent probe amplification(MLPA)、array CGH 法など DNA の大規模な変異を検出する方法

**解説** 遺伝学的検査に関するガイドラインなどによれば発病率が 100%の疾患であり、予防法治療法が確立しており、治療によって QOL が保たれる疾患は遺伝子診断を行うことができる疾患とされる。これより VHL 病は遺伝子診断で予後を改善する疾患であると考えられる<sup>1)</sup>。

遺伝子診断に関する手続きを簡単に述べると、対象者に疾患の内容について十分な遺伝カウンセリングを行い、遺伝子診断の目的、方法、血縁者への影響も含め予想される結果、検査精度(検査の限界)などをわかりやすく説明したうえで、被検者の意志により書面の同意を得て行う。未成年者の場合は親権者の代諾によって行う。結果、開示の際は対象者の意志で知る権利と知らないでいる権利を保障されている。現在、保険適応はなく行っている施設は高知大学医学部泌尿器科のみである。

VHL 遺伝子の翻訳領域は 639 塩基(213 アミノ酸)であるが、splice 部位の異常、3'側の異常や、大規模な DNA 鎖の欠失なども存在する。過去の解析結果では VHL 病の本邦における遺伝子診断の診断率は本邦例では 84%である<sup>2)</sup>。診断結果の内訳は塩基配列解析で対象者の 75%が診断可能であり、さらに約 9%で MLPA 法などの欠失/重複検出法により DNA の大規模な変異が診断可能である<sup>3, 4)</sup>。

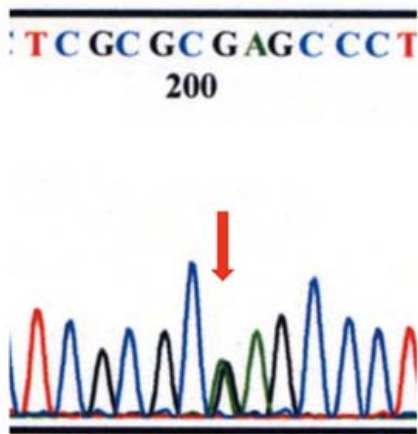


図 6-7 ダイレクトシーケンス解析

VHL 遺伝子 exon1 の 208 番目の G(グアニン)が A(アデニン)に置換し、コドン 70 の Glu(グルタミン酸)が Lys(リジン)に変異したミスセンス変異がみられる。

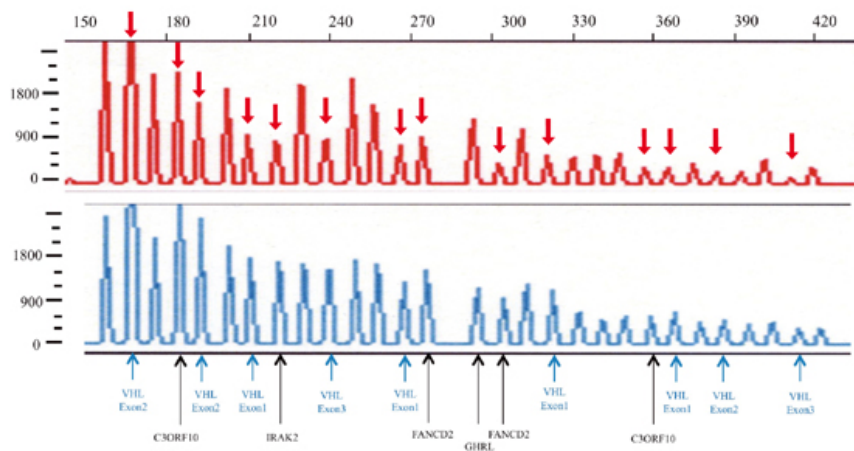


図 6-8 Multiplex ligation-dependent probe amplification(MLPA)

上: 患者検体; *VHL* 遺伝子全欠失、赤の矢印(→)の部分が正常コントロールより低い。

患者検体ではPCR増幅産物量が正常コントロールに比べて約半分程度(65%以下)に減少している。

3番染色体短腕上の *FANCD2* 遺伝子—*C3ORF10* 遺伝子—*VHL* 遺伝子—*IRAK2* 遺伝子、広範囲のDNA断片の欠失例。

下: 正常コントロール

## 参考論文

1. 遺伝医学関連の学会等(10学会および研究会)。遺伝学的検査に関するガイドライン.2003.日本人類遺伝学会。  
<http://jshg.jp/resources/data/10academies.pdf>
2. 自験例、未発表。
3. Schouten JP, McElgunn CJ, Waaijer R, et al. Relative quantification of 40 nucleic acid sequences by multiplex ligation-dependent probe amplification. *Nucleic Acids Res.* 2002;30(12):e57.
4. Huang JS, Huang CJ, Chen SK, et al. Associations between *VHL* genotype and clinical phenotype in familial von Hippel-Lindau disease. *Euro J Clin Invest.* 2007;37:492-500.

## 7 遺伝カウンセリング

**要約** VHL 病は常染色体優性遺伝性疾患であるため、VHL 病患者を診断治療し、経過観察を行う際は遺伝性疾患として遺伝子診断と遺伝カウンセリングを行い、適切な対応をとることが望まれる。

### 解説

#### 1. 遺伝性疾患に対する遺伝カウンセリングの必要性

遺伝カウンセリングでは患者と家族が必要とする遺伝学的情報とすべての関連情報を提供し、患者・家族のニーズを理解したうえで心理的不安を取り除き、自己決定ができるように支援する行為である。ヒトゲノム・遺伝子解析研究に関する倫理指針に遺伝性疾患の研究の際には遺伝カウンセリングを行うことが推奨されている<sup>1, 3)</sup>。VHL 病は常染色体優性遺伝性疾患で、疾患に特有な症状をもつため、患者さんに遺伝子診断や診断、治療に関する有用な情報を提供して遺伝カウンセリングを行い支援することが必要となる<sup>2)</sup>。現在、国立大学付属病院など主ながん拠点病院には遺伝相談が行える体制があり、日本人類遺伝学会認定遺伝専門医か医師以外の認定遺伝カウンセラーによりカウンセリングを行うことができる。

## 2. 遺伝カウンセリングの過程と内容

### 1. 病歴の調査と家系図の作成

VHL 病の場合は中枢神経系血管芽腫、網膜血管腫、腎腫瘍、腎嚢胞、膵嚢胞、膵腫瘍(神経内分泌腫瘍)、精巣上体嚢胞、まれに皮膚の血管腫などがあることに留意して行う。第1度近親者から、第2度近親者、第3度近親者までの血縁者について性、生年月日、既往歴(発症歴)、年齢、生死(死因)などを聴取する<sup>3, 4, 5)</sup>。

### 2. VHL 病の遺伝子検査を行う際の説明事項

- a. VHL 病について具体的な説明(常染色体優性遺伝性疾患、浸透率 100%)
- b. 検査目的と検査方法の具体的説明
- c. 遺伝子検査の方法と正しく結果が出る確率

高知大学医学部泌尿器科で塩基配列解析と MLPA 法で併せて約 84%の確率である。

- d. 予想される利益

<陽性の結果が得られたとき>

- 陽性と確定して不確実性からの不安から解放

- 発症のリスクを予測できる
- 予防的措置(禁煙や特定の薬物の回避、健康診断の受診など)を選択でき、早期診断に役立ち、様々な合併症に対し、早期に対応できる
- 遺伝子の変異の場所がわかり、家族の方の遺伝子診断に役立つ

<陰性の結果が得られたとき>

陰性が確定して不確実性の不安から解放され、それ以上の心配や検査などをせずに済む

e. 予想されるリスクと不利益

<陽性の結果が得られたとき>

- 家族との関係に問題が生じる可能性、親族に伝える必要性
- 生命保険加入の問題
- 精神的ショックを受ける可能性
- 子どもに遺伝する可能性

<陰性の結果が得られたとき>

- 陰性の結果が出ても VHL 病の可能性は完全に否定できない

- 上記のため VHL 遺伝子が正常でも発症のリスクがある場合もある

家族中に陽性者がいる場合、問題が生じる可能性がある

f. 検査を行わないことの利点、欠点

- ・発症前診断はできないため、一般の臨床診断で対応する
- ・将来に対する病気の発症についての不確実性がある

g. 未成年者では 15 歳までは親権者の同意のみで行える

16 歳以上では親権者とともに対象者の同意も必要となる

h. プライバシーの保護

i. 検査を受けることの自由

上記(a)-(h)の項目について説明して同意(informed consent)を得る。

3. 遺伝的リスクの推定と評価(再発率と浸透率)

- a. 再発率(子孫に遺伝する確率) 50%(2 分の 1)
- b. 浸透率(発症するかどうかの可能性) 100%

4. 遺伝子検査の結果の説明

遺伝子検査の結果は(a)-(d)に該当する。



a. 病的遺伝子変異

VHL 病の場合は病気を発症することが確定する遺伝子異常が塩基配列解析、MLPA 法(大規模の遺伝子欠失を解析する方法)により約 84%で確定できる。また、VHL 病 1 型(Pheo<sup>-</sup>)、VHL 病 2 型(Pheo<sup>+</sup>)が過去の文献的な結果から推定できる。

定期的臨床検査で早期診断が可能である。

b. 病的かどうか判断が困難な変異

SNP(遺伝子多型による一塩基置換)などと判別が困難な変異が時に存在する。家族内の既発症患者の遺伝子検査の結果より推定する。

c. 病的な意義のない変異

d. 異常が認められない場合

この場合は臨床的診断に頼ることとなる。

5. 遺伝子検査後のフォローアップ

検査後は、適宜カウンセリングを継続する。

### 3. 遺伝カウンセリングの方法

遺伝カウンセリングでは非指示的対応、共感的理解、受容的態度のカウンセリングの 3 原則を守る必要がある。遺伝カウンセリングでは

正確な遺伝医学の知識をわかりやすく伝えることにより、遺伝的問題で悩む患者家族の不安を取り除く、相談者の考え方、感受性、事前の知識、理解力、不安の大きさ、医療に対する信頼感が個々で異なることに注意する。

#### 4. 遺伝カウンセリングの際に考慮すべき事柄

遺伝カウンセリングは、予約制で時と場所を定めて行い、事前に血縁関係のわかる家系図を準備するよう患者に伝えることが望まれる<sup>4, 5)</sup>。

多くの遺伝病で、そのサポートグループが結成されている。患者の希望があればそのグループに連絡をとることを勧めてもよい。医療者側からは得られない情報、患者は自分だけではないという安堵感が得られる。VHL 病では、ほっと Chain(<http://www.vhl-japan.org/>)という患者会が存在する。

#### 5. その他カウンセリングを行う際に注意すべき項目

就職、結婚、妊娠についても注意を払う。

今後も継続して遺伝カウンセリングができることを保障する。

#### 参考論文

1. ヒトゲノム・遺伝子解析研究に関する倫理指針(平成 16 年 12 月 28 日全部改正)

2. 遺伝医学関連の学会等(10学会および研究会). 遺伝学的検査に関するガイドライン.2003.日本人類遺伝学会ホームページ.  
<http://jshg.jp/resources/data/10academies.pdf>
3. 信州大学医学部附属病院遺伝子診療部編ホームページ  
(Genotopia)  
<http://genetopia.md.shinshu-u.ac.jp/genetopia/basic/basic2.htm>
4. 執印太郎, 吉川千明, 芦田真吾. Von Hippel-Lindau病. 宇都宮讓二, 監修. 恒松由紀子, 湯浅保仁, 数間恵子, 他, 編. 家族性腫瘍遺伝カウンセリングー理論と実際ー. 東京:金原出版;2000.p.297-301.
5. 福島義光. 専門医の行う遺伝カウンセリング. 宇都宮讓二, 監修. 恒松由紀子, 湯浅保仁, 数間恵子, 他, 編. 家族性腫瘍遺伝カウンセリングー理論と実際ー. 東京:金原出版;  
2000.p.130-6.

## 8 各腫瘍の経過観察と治療ガイドライン

この項で、各腫瘍の診断治療、経過観察について述べる。過去の経験から VHL 病は幼小児期より発症し、VHL 病の家系内で未発症の者や、遺伝子診断によってすでに潜在性患者と診断を受けている者の場合は発症前のある年齢から CT、MRI などの検査を定期的に行って経過観察を行うことが必要である。また、治療しても多くの腫瘍は再発性でありさらに経過観察を行う必要がある。この点からいくつかの腫瘍では特に発症前の診断を含む「経過観察」と「診断と治療」という2項目に分けて述べる。また、中枢神経系血管芽腫の項では「放射線治療」が特別な治療項目として位置づけられており、その評価を述べる必要があると考えられたので別項目として入れた。

### 1> 中枢神経系血管芽腫

#### 1. 経過観察

##### 要約

- ハイリスク群(遺伝子検査陽性例、または家族歴がある場合、他臓器の発症で VHL 病と診断された場合)は 11 歳より 2 年毎に造影 MRI 検査を行う。
- 小脳など:2cm 以下、脊髄 1cm 以下の無症候性腫瘍でも嚢胞や腫瘍周囲に浮腫を伴う場合は急速に増大する可能性がある<sup>1)</sup>、半年～1 年に 1 回の経過観察を行う。

## 解説

Lonser らの報告<sup>2)</sup>によると、脳脊髄血管芽腫の平均(範囲)発症年齢は、部位別でそれぞれ、小脳 33(9~78)歳、脳幹 32(12~46)歳、脊髄 33(12~66)歳である。このデータをもとに、他の臓器病変の発症が先行し、VHL 病と診断された場合は、11 歳から脳脊髄 MRI(造影 T1、T1、T2、Flair 像)を 2 年に 1 回行う。症候性腫瘍もしくは無症候性腫瘍(小脳:2cm 以上、脊髄 1cm 以上)が発見された時点で摘出術もしくは定位照射を行う。そのサイズ以下の無症候性腫瘍でも嚢胞や腫瘍周囲に浮腫を伴う場合は急速に増大する可能性がある(1,3,9)、半年~1 年に 1 回の経過観察を行う。

## 2. 外科的治療

### 要約

- 中枢神経系の血管芽腫は症候性のものは脳幹深部髄内腫瘍を除いて手術摘出を行う。
- 無症候性腫瘍には原則的には症候性となったときに行うが脊髄腫瘍では 1cm 以上、または増大傾向があるものは無症状でも手術が推奨される。

### 解説

中枢神経系の血管芽腫は主に小脳、脳幹、脊髄に発生する。MRI にて腫瘍が確認された症候性のものは脳幹深部髄内腫瘍の場合を除いて基本的に腫瘍摘出術が推奨される。脊髄腫瘍と脳幹部腫瘍

は症状が進行すると摘出を行っても症状の著明な改善が少ないことから、症状が軽度であるうちに摘出手術を考慮する。

実質性の腫瘍は全摘出を行い、嚢胞を伴う腫瘍は、壁在結節のみ摘出する。

無症候性の腫瘍に関しては、腫瘍実質・嚢胞ともに一定速度で増大するとは限らず、ある時期に急速に増大することがあるので定期的な MRI 検査を継続することが重要である。また嚢胞は実質腫瘍よりも増大速度が速いため注意が必要である<sup>1,3,9)</sup>。

小脳の無症候性腫瘍は症候性になってから手術を行うことを原則とするが、1)直径が 2cm 以上、2)画像上腫瘍または嚢胞の急速に拡大をみたものは無症候性であっても手術による摘出が推奨される<sup>1,3,4,9)</sup>。

脊髄腫瘍は無症候性でも、1)1cm 以上、2)腫瘍の周辺に浮腫を伴うもの、または 3)定期的な MRI により腫瘍または嚢胞の増大がみられるものは摘出を行う<sup>3,5-7,9)</sup>。

脳幹部腫瘍は、症候性または 1cm 以上の無症候性のもので、なおかつ脳幹表面に位置するものは早期手術による摘出術を考慮する。脳幹深部に存在するものは手術による摘出が困難なものもあり放射線治療も考慮する(第 9 章 フローチャート参照)<sup>3,8,9)</sup>。

VHL 病の症例では、血管芽腫の手術を複数回受ける事が多く、かつ、手術回数が増えるたびに、神経所見が悪化していく傾向がある。長期的視野に立って、手術適応を考える必要がある<sup>10)</sup>。

血管芽腫に対して、血管内治療として術前塞栓術を行う事で、術中出血量を減らす事ができた症例も報告されている。しかし、A-Vシャントの強い症例では、先に静脈が詰まってしまい、塞栓術後の出血で予後不良となる症例も報告されており、適応は慎重を要する。<sup>11,12)</sup> 流入動脈がはっきりして、血行を遮断することが危険でなく、かつ手術中初期の段階で流入動脈を切断することが技術的に困難と判断される場合に、術前塞栓術の適応を考える。

### 3.放射線治療

#### 要約

- 外科手術が困難な場合、定位放射線治療が考慮される。
- 脊髄・脳幹部発生のもも含めて効果は期待される。
- 無症候性病変に対する予防的照射は勧められない。
- 腫瘍制御率は治療後5年で8割ほどである。
- 拡大する嚢胞には適切な治療法ではない。

#### 解説

放射線治療は、症候性となったものあるいは増大傾向を続ける腫瘍に対して、手術摘出リスクが高く適応でないと判断される時に第2選択肢として用いられる。文献上の報告例では定位放射線治療による腫瘍制御率(少なくとも腫瘍が増大しない)は治療後5年で80%以上である<sup>13-26)</sup>。2009年のMossらの報告では、定位放射線治療をされた31例82病変での局所制御率は、3年で85%、5年で82%であったとされる<sup>18)</sup>。5例で放射線壊死(平均腫瘍辺縁線量28.2Gy)が発生し、そのうちの2例が症候性であった。一方、照射前に症候性であった41病変中の36病変(88%)で臨床症状が改善した。しかし2010年にAsthagiriらは治療後5年の腫瘍制御率はMossらの報告同様83%であるが、10年では61%、15年では51%まで低下することを報告している<sup>25)</sup>。2015年、Kanoらの報告では、局所制御率は、3年で92%、5年で89%、10年で79%であった。VHL病症例の方が、非VHL病症例よりも、腫瘍体積が小さい内に照射していることもあり、治療成績が良好な傾向であった<sup>26)</sup>。脊髄血管芽腫の治療成績は頭蓋内病変と同様である。拡大する嚢胞成分が問題となる例には放射線治療の選択は適切ではない。VHL特有の問題は、定位放射線治療をした腫瘍に近接した部位に新たに腫瘍が増大した場合に、追加の照射では放射線照射野の重複が生じることである。

## 2>内耳リンパ嚢腫

### 要約

- 経過観察: 11歳から2年毎に中枢神経系血管芽腫スクリーニングと同時にMRIと聴力検査にて診断する。



- 診断と治療: 診断は、症状・聴力検査・画像診断(MRI, CT)によって行われ、発見された場合は聴力低下に注意しながら積極的に手術を行う。

## 解説

### 1. 経過観察

VHL 病に伴う内耳リンパ嚢腫は、VHL 病患者の 3.6～16%に発症することが報告され<sup>27-30)</sup>、内耳リンパ嚢腫全体の 5～15%が VHL 病に伴うものとされる<sup>29)</sup>。VHL 病の場合、内耳リンパ嚢腫の発症時期は、11～63 歳で平均 22 歳頃と考えられるため<sup>2,28)</sup>、内耳リンパ嚢腫のスクリーニングは、11 歳から 2 年毎に中枢神経系血管芽腫のスクリーニングと同時に聴力検査 (audiometry)と頭部の高解像度 MRI(T1 強調像、造影 T1 強調像、T2 強調像、Flair 像)を行う<sup>2)</sup>。スクリーニングで内耳リンパ嚢腫が認められれば積極的に手術を行うことが薦められる<sup>31-33)</sup>。手術を行って腫瘍が残存している場合は再手術を行うか、放射線治療を行って、半年～1 年毎に聴力検査、MRI、CT にてフォローアップを行う。また片側の内耳リンパ嚢腫を伴う VHL 病患者の約 30%は対側の内耳リンパ嚢腫もいずれ発症するため<sup>29)</sup>、片側の内耳リンパ嚢腫を治療した場合は、対側も含め 1 年毎に MRI、聴力検査にて経過観察する。

### 2. 診断と治療

内耳リンパ嚢腫の診断は、臨床症状、画像診断、聴力検査(audiometry)により行う。臨床症状は、聴力低下(95%)、耳鳴(92%)、眩暈(62%)、耳閉感(29%)、顔面神経麻痺(8%)を呈する<sup>33)</sup>。画像診断では描出されない微小な内耳リンパ嚢腫も存在するが<sup>34)</sup>、内耳リンパ嚢腫が画像診断で描出され

ている場合は、頭部 MRI の造影 T1 強調像で造影病変として描出され (100%)、微小な内耳リンパ嚢腫は頭部 MRI の Flair 像で膜迷路内の血腫を示唆する高信号として描出される(38%)<sup>32)</sup>。頭部の高解像度 CT では内リンパ管の骨融解像として描出される<sup>31)</sup>。聴力検査では、段階的な聴力低下 (43%)または急速進行性の聴力低下(43%)を認め、緩徐進行性の聴力低下(14%)は少ない<sup>33)</sup>。早期の内耳リンパ嚢腫では、比較的低音域から聴力が障害される傾向がある<sup>33,34)</sup>。

内耳リンパ嚢腫の治療は、原則として外科的切除である<sup>31-33)</sup>。腫瘍は小さくても突然聴力消失をきたすことがあるので発見されたら治療を早期に計画する<sup>31, 33)</sup>。一度聴力を失えばその回復は非常に困難であり、早い段階で症状を監視し慎重に対処することは聴覚を温存するためには重要である。手術方法は、腫瘍の大きさによって異なるが、多くの場合(73%)後迷路錐体切除法(retrolabyrinthine petrosectomy)により行われ<sup>31, 32)</sup>、腫瘍を摘出する。腫瘍が小さく内耳リンパ嚢内に留まっていれば聴力の温存が可能である<sup>31)</sup>。別の手術アプローチとして経耳法(12%)、前/後 S 状静脈洞法(9%)、経迷路あるいは側頭下/経迷路法(6%)で行われる場合もある<sup>32)</sup>。易出血性で大きな腫瘍では術前に塞栓術が有効な場合がある<sup>32)</sup>。術後の症状では、聴力は術後 97%で不変か改善し、低下は 3%であった。眩暈は術後 86%で消失し、14%で改善した。耳鳴は、術後 96%で消失したが、4%では不変であった。耳閉感は術後 77%で消失したが、23%では不変であった。顔面神経麻痺は術後 75%で改善したが 25%では不変であった<sup>32)</sup>。放射線治療は

腫瘍が残存した場合に行われることがあり、その効果は定まっていないものの有用性が示唆されている<sup>32)</sup> (第9章フローチャート参照)。

### 3> 網膜血管腫

#### 要約

- 新生児より経過観察を開始する。
- 眼底検査により診断するが、蛍光眼底造影検査などの補助検査も重要である。
- 治療の基本は網膜光凝固であり合併症に対して手術を行う。傍視神経乳頭型では網膜光凝固が不可能な場合もある。

#### 解説

##### 1. 経過観察<sup>35, 36)</sup>

新生児で眼底検査を行う。眼底病変を認めない場合、3年毎に観察する。病変を認め視力に影響を及ぼす場合は適宜、影響を及ぼす可能性の低い場合は1年毎に観察する。

他臓器病変を認めたため眼底検査を行う場合は、病変を認めなければ2年毎に観察する。病変を認め視力に影響を及ぼす場合は適宜、視力に影響を及ぼす可能性の低い場合は1年毎に観察する。

##### 2. 検査<sup>35, 36)</sup>

眼底検査と細隙灯顕微鏡検査により診断する。病変を認める場合は蛍光眼底造影検査、網膜光干渉断層検査、超音波検査を行う。

### 3. 治療

#### a. 周辺部型

網膜滲出性病変があれば網膜光凝固を行う<sup>37)</sup>。網膜光凝固には病巣血管凝固と栄養血管凝固の2種類がある。合併症に対しては強膜内陥術や硝子体手術を行う。網膜冷凍凝固については慎重な実施が望ましい。

#### b. 傍視神経乳頭型

網膜滲出性病変を認め網膜光凝固可能な場合は網膜光凝固を行う<sup>37)</sup>。不可能な場合の治療法は確立されていない。生物学的製剤硝子体注射<sup>38)</sup>や光線力学療法<sup>39)</sup>の効果が報告されているが、各施設の倫理委員会で審査を受ける必要がある(第9章 フローチャート参照)。

## 4> 褐色細胞腫

### 要約

- VHL病2型家系では、2歳より問診と尿・血液のホルモン検査を開始、10歳より画像検査を導入し他の腹部病変と同時にスクリーニングを行う。
- 手術では可能な限り副腎部分切除を行い、皮質機能温存をはかる。また腹腔鏡などの低侵襲手技がすすめられる。

### 解説

VHL では褐色細胞腫の発症がない家系(1 型家系、VHL type1)と、好発する家系(2 型家系、type2)が知られており、後者では 90%以上の患者で褐色細胞腫の発症がみられる家系もある<sup>40, 41)</sup>。発症年齢は 3 歳と早期からみられることがある。一方、VHL 例は一般例よりホルモン活性、臨床症状が軽いものが多い<sup>42-46)</sup>。

## 1.経過観察

家族歴より発症の可能性がある場合(VHL type2 家系)。

a. (2 歳～生涯):1×/年で、

1. 問診(褐色細胞腫に特有な症状の聴取)

2. 生化学検査

1. (スクリーニング検査)随時尿メタネフリン・ノルメタネフリン(Cr 補正)(基準値上限の 3 倍以上を陽性)

2. 24 時間酸性蓄尿による、メタネフリン、ノルメタネフリン検査、アドレナリン、ノルアドレナリン検査(基準値上限の 3 倍以上を陽性)

3. 血中カテコールアミン検査(基準値上限の 2 倍以上を陽性)

b. (10 歳以上で画像検査導入、他の腹部病変も同時にスクリーニング):

腹部超音波 1×/年、腹部 MRI 1×/2～3 年

c. (20 歳以上～生涯):

腹部 CT 1×/1～2 年

なお、MIBG シンチは被検者の負担が大きいため確定診断に用い、通常のスクリーニングとしてはおすすめしない。

## 2. 診断と治療

診断は一般例の褐色細胞腫と同様に行う。一方、画像検査で偶然みつかった、小さな非機能性のものでは経過観察が可能である。この場合、～1×/6 カ月のフォロー検査を行い、1)生化学検査が陽性化、2)腫瘍が 3.5cm 以上に増大、あるいは、3)他の手術を予定する時点で褐色細胞腫の手術をすすめる<sup>47)</sup>。治療は通常例と同様に切除手術を行う。VHL では同時性、異時性に多発し、複数回の手術の可能性があるので、可能な限り部分切除により副腎皮質機能の温存をはかる。また腹腔鏡などの低侵襲手技がすすめられる<sup>47, 48)</sup>。

## 3. 鑑別診断

鑑別診断としては、VHL 病以外の褐色細胞腫を発症する遺伝性疾患、すなわち多発性内分泌症(MEN)、神経線維腫症 I 型(NF1)(レックリングハウゼン病)、遺伝性傍神経節腫症候群(コハク酸脱水素

酵素 (Succinate Dehydrogenase: SDH) 変異陽性傍神経節腫) など  
などを考慮する。

## 5> 腎腫瘍

### 要約

#### 経過観察

- 腎腫瘍診断のためのスクリーニングは 15 歳に開始し、生涯にわたり経過観察する。診断方法としては Dynamic CT(造影早期 CT)が推奨される。

#### 診断と治療

- 腫瘍径が 2cm を超えたところで治療を考慮する。治療法としては腎温存手術が推奨される。
- 腎嚢胞については、サイズにかかわらず経過観察が推奨される。

### 解説

#### 1. 腎腫瘍のスクリーニング(診断)および経過観察

VHL 病に伴う腎腫瘍の発症時期は 15 歳前後と考えられているため、腎腫瘍のスクリーニングは 15 歳に開始する。画像診断法としては、Dynamic CT が最も優れているが、腎機能障害がある場合は MRI を用いる。尚、VHL 病に伴う腎腫瘍と Birt-Hogg-Dube (BHD)に伴う腎腫瘍が両側性、多発性という面で類似するが、Dynamic CT で鑑別可能であるとされている。

経過観察中に腫瘍性病変が確認された場合、年 1~2 回画像診断を行い、腫瘍径が 2cm になるまで経過観察する。腫瘍径が 2cm になった段階で腎病変に対する治療を考慮する。腎内に腫瘍性病変を認

めない場合は、3年毎に画像診断を行う。腎腫瘍は生涯にわたって発症のリスクがあるため、経過観察については生涯にわたり行う必要がある。また、腫瘍の悪性化のため不良な予後を呈することもあり、注意が必要である。

## 2. 腎腫瘍の治療

腫瘍病変(固形腫瘍および嚢胞内腫瘍)が2cm以上になった時点で、腫瘍に対する治療を勧める。以前は、欧米のガイドラインに従い3cmを基準としていたが、腎温存手術を考えた場合小径で治療を開始したほうが有利なこと、近年凍結療法のような低侵襲治療が可能になったことを考慮して、2cmをカットオフとすることとした<sup>45)</sup>。手術の基本は、腎温存手術(腎部分切除術または腫瘍摘出術)であるが、腫瘍の存在部位(中心部発生例など)、腫瘍発見時の腫瘍径が大きいものや腫瘍数が多数であるなどの理由で腎温存手術が技術的に困難な場合は腎全摘除術も選択される<sup>46)</sup>。また近年施設によっては凍結治療が実施可能となっている。腎嚢胞については、サイズにかかわらず経過観察が推奨される(第9章 フローチャート参照)。

## 6> 隣神経内分泌腫瘍

### 1. 経過観察

#### 要約

- 包括的な腹部臓器の経過観察の一環として15歳よりDynamic CT検査を行う。
- P-NETのない場合、3年毎に腹部Dynamic CT検査を行う。
- P-NETがあり、遠隔転移のない場合は治療適応について検討する。



6～12カ月後に腹部 Dynamic CT を再検し、2つの予後因子(①最大腫瘍サイズ $\geq 2\text{cm}$ 、②腫瘍の倍増速度 $\leq 500$ 日)の数により次回の検査時期ならびに治療適応を決定する。

- 予後因子=0:2～3年後に腹部 Dynamic CT 検査を行う。
- 予後因子=1:6～12カ月後に再度腹部 Dynamic CT 検査を行う。
- 予後因子=2:治療を行う。
- P-NET があり、遠隔転移を伴っている場合、治療を行う。

## 解説

VHL 病の 8～17%の症例において膵神経内分泌性腫瘍 (pancreatic neuroendocrine tumor;P-NET)の合併がみられる<sup>51)</sup>。VHL 病に合併する P-NET のほとんどは非機能性で無症候性であるが<sup>51-53)</sup>、若年より腹部のサーベイランス検査が開始されるため、一般の非機能性 P-NET に比べ早期に発見されることが多く<sup>54)</sup>、また、診断時に遠隔転移のみられる症例は 11～20%と少ない<sup>54)</sup>。VHL 病の有無によらず P-NET の発育は一般に緩徐である。P-NET が死亡原因となる症例は NIH(National Institutes of Health)における検討によると<sup>52)</sup>、VHL 病全体の 0.3%(総数 633 例での検討)、P-NET を合併した VHL 病の 1.9%(総数 108 例での検討)であり、予後は比較的良好である<sup>52)</sup>。VHL 病における P-NET は褐色細胞腫との合併が多い傾向にあるが<sup>54, 55)</sup>、定説は得られていない<sup>56)</sup>。

これまで P-NET を合併した VHL 病の最年少報告例は 12 歳(女性)で<sup>57)</sup>、16 歳の報告例<sup>52)</sup>が続く。腎腫瘍に対するサーベイランスは 15 歳から開始されること、放射線被曝の影響、造影剤による腎障害などを考慮し、包括的な腹部臓器のサーベイランスとして 15 歳より腹部

Dynamic CT 検査を開始する(第 9 章 経過観察フローチャート参照)。小さい P-NET の描出感度は Dynamic CT 検査が最も優れているが<sup>58)</sup>、超音波内視鏡(EUS)が最も優れているとの報告もある。肝転移病変では MRI が有効なこともある<sup>59)</sup>。

初回の腹部 CT サーベイランス(15 歳時)において P-NET のない場合は、3 年後(毎)の腹部 Dynamic CT 検査が推奨される。本邦の最近の疫学調査によれば、P-NET 診断時に遠隔転移が認められた症例は、7.5%と VHL 病のない P-NET 患者と比較し少ない<sup>60)</sup>。P-NET があり、遠隔転移を伴っている症例は治療適用となる(下記「診断と治療」を参照)。P-NET のサーベイランスにおいて問題となるのは、P-NET があり遠隔転移のない症例の取り扱いである。一般の非機能性 P-NET は、すべて手術の適応と考えられている<sup>61, 62)</sup>、また I 型多発性内分泌腺腫症患者に発症した非機能性 P-NET も、肝転移が認められる前に早期に手術すべきと考えられている<sup>63)</sup>。しかし VHL 病における P-NET は、1)多発あるいは再発が多いこと、2)VHL 病では腎腫瘍合併例も少なくなく、それだけで複数回の手術が必要なことがあることから P-NET 手術適応の決定には慎重を要する。

P-NET を合併した VHL 病の予後因子として、①最大腫瘍径  $\geq 3\text{cm}$ 、② VHL 遺伝子エクソン 3 の変異、③腫瘍の倍增速度  $\leq 500$  日の 3 つが報告されている<sup>52)</sup>。これら 3 つの予後因子のない症例あるいは 1 因子のみを有する症例では遠隔転移がみられないのに対し、2 因子をもつ症例では 33%、3 因子を有する症例では 67%に遠隔転移が見

られる<sup>52)</sup>。しかし、遺伝子検査は全症例で施行されないこと、遺伝子異常の検出率は80%程度であることより<sup>64)</sup>、わが国のVHL病サーベイランスに遺伝子検査結果を含むのは時期尚早と考えられる。

一方、腫瘍の最大径、倍増速度は、手術適応を判断するうえで重要な因子である。P-NETがあり遠隔転移のない症例では、腫瘍の増殖速度の判定のため、6～12カ月後に再度腹部 Dynamic CT 検査を行う。この際、腫瘍径 $\geq 2$ cm の症例ではより短い検査間隔(6カ月後)、腫瘍径 $< 2$ cm の症例では1年後の再検査が推奨される。なお、上記のように遺伝子検査結果を予後因子から除外したこと、2cm 径の P-NET でも遠隔転移のある症例があること<sup>52)</sup>、一般の(VHL病のない)非機能性 P-NET では腫瘍径にかかわらず手術が推奨されていること<sup>61, 62)</sup>を考慮し、予後因子における最大腫瘍径を2cm 以上とした。

2回目のサーベイランス CT 検査により2つの予後因子(①最大腫瘍サイズ $\geq 2$ cm、②腫瘍の倍増速度 $\leq 500$ 日)を判定し、経過観察ならびに治療適応を決定する。すなわち、2つの予後因子のない症例は2～3年後に、1因子をもつ症例では6～12カ月後に3回目のサーベイランス CT 検査を行う(第9章 経過観察フローチャート参照)。一方、2因子とも陽性の症例は転移の可能性が高く、何らかの治療が必要である。

## 2. 診断と治療

### 要約

- 治療適応ありとされる症例には以下の原則に従い治療を行う。
- 遠隔転移の有無にかかわらず、切除可能な症例は手術を行う。
- 手術は腫瘍核出術を基本とし、可能な限り膵機能を温存する術式を考慮する。
- 手術不可能、非根治手術または術後に再発した症例では、治療にあたり腫瘍の分化度(WHO 分類)を考慮する。
- NET G1、G2 の場合、分子標的薬(エベロリムス(アフィニートル)、スニチニブ(スーテント)が推奨される。
- Neuroendocrine carcinoma(NEC)がVHL 病に合併することは稀であるが、合併した場合は膵・消化管 NET 診療ガイドラインに準じて治療する。
- 肝転移が存在する場合、局所療法も考慮する。

## 解説

WHO では P-NET を生物学的活性、転移の有無、Ki-67/MIB-1 指数、病理組織学的分化度、血管への浸潤、腫瘍径に基づいて、高分化型膵神経内分泌腫瘍、高分化型膵神経内分泌癌、低分化型膵神経内分泌癌に分類してきた。(表 1)<sup>65, 67)</sup>。WHO 分類は 2010 年にさらに改訂され、NET G1、G2、NEC(neuroendocrine carcinoma)と分類された。旧分類との対比を表 2 に示す<sup>67)</sup>。また、VHL 病における P-NET はほとんど非機能性である。また VHL 病に NEC を合併することは非常に少ない。上記のサーベイランスにより治療適応ありとされる症例には以下の原則に従い治療を行う(第 9 章 治療フローチャート参照)。すなわち、遠隔転移の有無にかかわらず、切除可能な腫瘍は核出術を行う。手術は腫瘍核出術を基本とし、可能な限り膵機能を温存する術式を考慮する。また、P-NET の手術に際し、他の腹部臓器の合併疾患に対する手術時期も考慮する。手術不可能、非根治手術または術後に再発した症例では組織学的検索を行う。2013 年

に本邦ではじめて「膵・消化管神経内分泌腫瘍(NET)診療ガイドライン」が発表されたが<sup>68)</sup>、WHO 分類 2010 における NET G1、G2 の場合、分子標的薬のエベロリムス(アフィニール)やスニチニブ(スーテント)が推奨されている NEC の合併は非常に少ないが、その場合ガイドラインに従って化学療法を行う<sup>68)</sup>。Octreotide(サンドスタチン LAR)投与が切除不能の高分化型非機能性の中腸神経内分泌腫瘍の予後を改善したとの報告がある(PROMID 試験)<sup>69)</sup>が、非機能性 P-NET における Octreotide の腫瘍進展抑制効果については、有効とする報告があるも<sup>70)</sup>本邦で保険適応はない。なお、いずれの組織型でも肝転移が存在する場合は、塞栓術、ラジオ波焼灼などの局所療法も考慮すべきである<sup>60,71,72)</sup>。

表 1 P-NET の WHO 分類

WHO 分類	高分化型 膵神経内分泌腫瘍	高分化型 膵神経内分泌癌	低分化型 膵神経内分泌癌
生物学的活性	良性/低悪性度	低悪性度	高悪性度
転移	-	+/-	+
Ki-67/MIB-1 指数 (%)	< 2	2 ~ 20	> 20
病理組織学的分化度	高分化	高分化	低分化
血管浸潤	-	+	+

表 2 膵内分泌腫瘍の WHO 病理組織分類(2000 年、2010 年)

WHO 2000	WHO 2010
1 Well-differentiated endocrine tumor (WDET)	1 NET G1 高分化 G1: 細胞分裂数 <2 個 /10 高倍視野 and/or ≤ 2% Ki-67 index
2 Well-differentiated endocrine carcinoma (WDEC)	2 NET G2 高分化 G2: 細胞分裂数 2 ~ 20 個 /10 高倍視野 and/or 3 ~ 20% Ki-67 index
3 Poorly-differentiated endocrine carcinoma / small cell carcinoma (PDEC)	3 NEC (large cell or small cell type) 低分化 G3: 細胞分裂数 >20 個 /10 高倍視野 and/or >20% Ki-67 index

NET: neuroendocrine tumor NEC: neuroendocrine carcinoma

## 7> 膵嚢胞性病変(漿液性嚢胞腺腫)

### 要約

#### 膵嚢胞性病変の経過観察

- 臨床症状(他臓器の圧迫症状など)のない場合、特に経過観察の必要はない。

P-NET に対する経過観察に際し膵嚢胞性病変についても評価する。

#### 膵嚢胞性病変の診断治療

- 臨床症状(他臓器の圧迫症状)の出現時に切除術を考慮する。

### 解説

VHL 病の 7~71%の症例において睪嚢胞性病変がみられ、組織型の判明した症例ではほとんどが漿液性嚢胞腺腫(Serous cystadenoma: SCA)である<sup>73-75)</sup>。睪嚢 SCA の悪性化はごくまれであり、嚢胞径が大きくなり他臓器の圧迫症状などの臨床症状が出現するまで、経過観察あるいは治療の必要はない<sup>76)</sup>。ただし、成人の VHL 症例では、悪性化する可能性のある他の睪嚢胞性病変(睪管内乳頭粘液性腫瘍および粘液性嚢胞腫瘍)との鑑別に注意が必要である。

## 8> 精巣上体嚢腫

### 要約

- 診断は触診と超音波検査によって行う。
- 一般に無症状であり悪性化のおそれはなく治療の必要はない。

### 解説

男性患者で 1 型、2 型にかかわらず同じ頻度で 25-60%の患者に 10 歳代で発生する。片側性、両側性、多発性である。平均 10×14mm 程度の大きさとなる。症状としては陰嚢の違和感などがあ

る。病的には拡張した精管の像であり多発性嚢胞を示す<sup>72)</sup>。両側性の場合には不妊症の可能性がある。ただし不妊を防ぐ方法はない。診断は触診と超音波検査によって行う<sup>76, 77)</sup>。鑑別診断は精巣腫瘍があげられる。悪性化の可能性はないため腫瘍摘出などの治療は必要なく保存的な経過観察でよい。(第9章 フローチャート参照)。



1. 中枢神経系血管芽腫

1. Wanebo JE, Lonser RR, Glenn GM, et al. The natural history of hemangioblastomas of the central nervous system in patients with von Hippel-Lindau disease. *J Neurosurg.* 2003;98:82-94.
2. Lonser RR, Glenn GM, Walther M, et al. von Hippel-Lindau disease. *Lancet.* 2003;361:2059-67.
3. Ammerman JM, Lonser RR, Dambrosia J, et al. Long-term natural history of hemangioblastomas in patients with von Hippel-Lindau disease: implications for treatment. *J Neurosurg.* 2006;105:248-55.
4. Jagannathan J, Lonser RR, et al. Surgical management of cerebellar hemangioblastomas in patients with von Hippel-Lindau disease. *J Neurosurg.* 2008;108(2):210-22.
5. Lonser RR, Weil RJ, Wanebo JE, et al. Surgical management of spinal cord hemangioblastomas in patients with von Hippel-Lindau disease. *J Neurosurg.* 2003;98(1):106-16.

6. Kanno H, Yamamoto I, Nishikawa R, et al. Spinal cord hemangioblastomas in von Hippel-Lindau disease. *Spinal Cord*. 2009;47(6):447-52.
7. Van Velthoven V, Reinacher PC, Klisch J, et al. Treatment of intramedullary hemangioblastomas, with special attention to von Hippel-Lindau disease. *Neurosurgery*. 2003;53:1306-14.
8. Weil RJ, Lonser RR, DeVroom HL, et al. Surgical management of brainstem hemangioblastomas in patients with von Hippel-Lindau disease. *J Neurosurg*. 2003;98(1):95-105.
9. Lonser RR, Butman JB, Huntoon K, et al. Prospective natural history study of central nervous system hemangioblastomas in von Hippel-Lindau disease. *J Neurosurg*. 2014; 120:1055-1062.
10. Kanno H, Kuratsu J, Nishikawa R, et al. Clinical features of patients bearing central nervous system hemangioblastoma in von Hippel-Lindau disease. *Act Neurochir*. 2013;155: 1-7
11. Sakamoto N, Ishikawa E, Nakai Y, et al. Preoperative endovascular embolization for

hemangioblastoma in the posterior fossa. *Neurologia medico-chirurgica*. 2012;52:878-84.

12. Montano N, Doglietto F, Pedicelli A, et al. Embolization of hemangioblastomas. *Journal of neurosurgery*. 2008;108:1063-4; author reply 4-5.
13. Chang SD, Meisel JA, Hancock SL, et al. Treatment of hemangioblastomas in von Hippel-Lindau disease with linear accelerator-based radiosurgery. *Neurosurgery*. 1998;43(1):28-34; discussion 34-5.
14. Jawahar A, Kondziolka D, Garces YI, et al. Stereotactic radiosurgery for hemangioblastomas of the brain. *Acta Neurochir (Wien)*. 2000;14(26):641-4; discussion 644-5.
15. Kano H, Niranjana A, Mongia S, et al. The role of stereotactic radiosurgery for intracranial hemangioblastomas. *Neurosurgery*. 2008;63(3):443-50; discussion 450-1.
16. Koh ES, Nichol A, Millar BA, et al. Role of fractionated external beam radiotherapy in hemangioblastoma of the central nervous system. *Int J Radiat Oncol Biol Phys*. 2007;69(5):1521-6.

17. Matsunaga S, Shuto T, Inomori S, et al. Gamma knife radiosurgery for intracranial haemangioblastomas. *Acta Neurochir(Wien)*. 2007 ;149(10):1007-13; discussion 1013.
18. Moss JM, Choi CY, Adler JR Jr, et al. Stereotactic radiosurgical treatment of cranial and spinal hemangioblastomas. *Neurosurgery*. 2009 ;65(1):79-85; discussion 85.
19. Niemela M, Lim YJ, Soderman M, et al. Gamma knife radiosurgery in 11 hemangioblastomas. *J Neurosurg*. 1996 ;85(4):591-6.
20. Park YS, Chang JH, Chang JW, et al. Gamma knife surgery for multiple hemangioblastomas. *J Neurosurg*. 2005 ;10(2 Suppl):97-101.
21. Patrice SJ, Sneed PK, Flickinger JC, et al. Radiosurgery for hemangioblastoma: results of a multiinstitutional experience. *Int J Radiat Oncol Biol Phys*. 1996 ;35(3):493-9.
22. Smalley SR, Schomberg PJ, Earle JD, et al. Radiotherapeutic considerations in the treatment of

- hemangioblastomas of the central nervous system. *Int J Radiat Oncol Biol Phys.* 1990;18:1165-71.
23. Tago M, Terahara A, Shin M, et al. Gamma knife surgery for hemangioblastomas. *J Neurosurg.* 2005; 102(Suppl): 171-4.
24. Wang EM, Pan L, Wang BJ, et al. The long-term results of gamma knife radiosurgery for hemangioblastomas of the brain. *J Neurosurg.* 2005; 10(2 Suppl):225-9.
25. Asthagiri AR, Mehta GU, Zach L, et al. Prospective evaluation of radiosurgery for hemangioblastoma in von Hippel-Lindau disease. *Neuro-Oncol.* 2010; 12(1): 80-86.
26. Kano H, Shuto T, Iwai Y et al. Stereotactic radiosurgery for intracranial hemangioblastomas: a retrospective international outcome study. *J Neurosurg.* 2015;122: 1469-1478

## 2.内耳リンパ嚢腫

27. Choo D, Shotland L, Mastroianni M, et al.  
Endolymphatic sac tumors in von Hippel-Lindau disease.  
J Neurosurg. 2004; 100:480-7.
28. Manski TJ, Heffner DK, Glenn GM, et al.  
Endolymphatic sac tumors. A source of morbid hearing  
loss in von Hippel-Lindau disease. JAMA. 1997; 277:  
1461-6.
29. Binderup ML, Bisgaard ML, Harbud V, et al. Von  
Hippel-Lindau disease (vHL). National clinical guideline  
for diagnosis and surveillance in Denmark. 3rd edition.  
Dan Med J. 2013; 60: B4763.
30. Bausch B, Wellner U, Peyre M, et al.  
Characterization of endolymphatic sac tumors and von  
Hippel-Lindau disease in the International Endolymphatic  
Sac Tumor Registry. Head Neck. 2016; 38: 673-679.
31. Kim HJ, Butman JA, Brewer C, et al. Tumors of the  
endolymphatic sac in patients with von Hippel-Lindau  
disease: implications for their natural history, diagnosis,  
and treatment. J Neurosurg. 2005; 102: 503-12.
32. Kim HJ, Hagan M, Butman JA, et al. Surgical  
resection of endolymphatic sac tumors in von

Hippel-Lindau disease: findings, results, and indications.  
Laryngoscope. 2013;123:477-83.

33. Lonser RR, Kim HJ, Butman JA, et al. Tumors of the endolymphatic sac in von Hippel-Lindau disease. *N Engl J Med*. 2004;350:2481-6.

34. Binderup ML, Gimsing S, Kosteljanetz M, et al. von Hippel-Lindau disease: deafness due to a non-MRI-visible endolymphatic sac tumor despite targeted screening. *Int J Audiol*. 2013;52:771-5.

### 3.網膜血管腫

35. Dollfus H, Massin P, Taupin P, et al. Retinal hemangioblastoma in von Hippel-Lindau disease: a clinical and molecular study. *Invest Ophthalmol Vis Sci*. 2002;43(9):3067-74.

36. Webster AR, Maher ER, Moore AT. Clinical characteristics of ocular angiomas in von Hippel-Lindau disease and correlation with germline mutation. *Arch Ophthalmol*. 1999;117(3):371-8.

37. Singh AD, Nouri M, Shields CL, et al. Treatment of retinal capillary hemangioma. *Ophthalmology*. 2002; 109(10): 1799-806.
38. Aiello LP, George DJ, Cahill MT, et al. Rapid and durable recovery of visual function in a patient with von hippellindau syndrome after systemic therapy with vascular endothelial growth factor receptor inhibitor su5416. *Ophthalmology*. 2002; 109(9): 1745-51.
39. Schmidt-Erfurth UM, Kusserow C, Barbazetto IA, et al. Benefits and complications of photodynamic therapy of papillary capillary hemangiomas. *Ophthalmology*. 2002; 109(7): 1256-66.

#### 4. 褐色細胞腫

40. Lonser RR, Glenn GM, Walther M, et al. von Hippel-Lindau disease. *Lancet*. 2003; 361(9374): 2059-67.
41. Chen F, Kishida T, Yao M, et al. Germline mutations in the von Hippel-Lindau disease tumor suppressor gene: correlations with phenotype. *Hum Mutat*. 1995; 5(1): 66-75.



42. Walther MM, Reiter R, Keiser HR, et al. Clinical and genetic characterization of pheochromocytoma in von Hippel-Lindau families: comparison with sporadic pheochromocytoma gives insight into natural history of pheochromocytoma. *J Urol.* 1999; 162(3 Pt 1):659-64.
43. Gimenez-Roqueplo AP, Lehnert H, Mannelli M, et al. European Network for the Study of Adrenal Tumours(ENS@T) Pheochromocytoma Working Group. Pheochromocytoma, new genes and screening strategies. *Clin Endocrinol(Oxf).* 2006; 65(6):699-705.
44. Eisenhofer G, Lenders JW, Linehan WM, et al. Plasma normetanephrine and metanephrine for detecting pheochromocytoma in von Hippel-Lindau disease and multiple endocrine neoplasia type 2. *N Engl J Med.* 1999; 340(24):1872-9.
45. Eisenhofer G, Walther MM, Huynh TT, et al. Pheochromocytomas in von Hippel-Lindau syndrome and multiple endocrine neoplasia type 2 display distinct biochemical and clinical phenotypes. *J Clin Endocrinol Metab.* 2001; 86(5):1999-2008.

46. Eisenhofer G, Huynh TT, Elkahloun A, et al. Differential expression of the regulated catecholamine secretory pathway in different hereditary forms of pheochromocytoma. *Am J Physiol Endocrinol Metab.* 2008;295(5):E1223-33.
47. Maranchie JK, Walther MM. Early identification of patients with von Hippel-Lindau disease at risk for pheochromocytoma. *Curr Urol Rep.* 2001;2(1):24-30.
48. Yip L, Lee JE, Shapiro SE, et al. Surgical management of hereditary pheochromocytoma. *J Am Coll Surg.* 2004; 198(4):525-34; discussion 534-5.

## 5.腎腫瘍

49. Littrup PJ, Ahmed A, Aoun HD, et al. CT-guided percutaneous cryotherapy of renal masses. *J Vasc Interv Radiol.* 2007;18(3):383-92.
50. Matin SF, Ahrar K, Wood CG, et al. Patterns of intervention for renal lesions in von Hippel-Lindau disease. *BJU Int.* 2008;102(8):940-5.

## 6.膀胱神經內分泌腫瘍

51. Lonser RR, Glenn GM, Walther M, et al. von Hippel-Lindau disease. *Lancet*. 2003;361:2059-67.
52. Blansfield JA, Choyke L, Morita SY, et al. Clinical, genetic and radiographic analysis of 108 patients with von Hippel-Lindau disease(VHL) manifested by pancreatic neuroendocrine neoplasms(PNETs). *Surgery*. 2007;142: 814-8.
53. Hough DM, Stephens DH, Johnson CD, et al. Pancreatic lesions in von Hippel-Lindau disease: prevalence, clinical significance, and CT findings. *AJR Am J Roentgenol*. 1994;162:1091-4.
54. Yamasaki I, Nishimori I, Ashida S, et al. Clinical characteristics of pancreatic neuroendocrine tumors in Japanese patients with von Hippel-Lindau disease. *Pancreas*. 2006;33:382-5.
55. Binkovitz LA, Johnson CD, Stephens DH. Islet cell tumors in von Hippel-Lindau disease: increased prevalence and relationship to the multiple endocrine neoplasias. *AJR Am J Roentgenol*. 1990;155:501-5.
56. Hammel PR, Vilgrain V, Terris B, et al. Pancreatic involvement in von Hippel-Lindau disease. *The Groupe*

Francophone d'Etude de la Maladie de von  
Hippel-Lindau. *Gastroenterology*. 2000 ; 119 : 1087-95.

57. Langrehr JM, Bahra M, Kristiansen G, et al. Neuroendocrine tumor of the pancreas and bilateral adrenal pheochromocytomas. A rare manifestation of von Hippel-Lindau disease in childhood. *J Pediatr Surg*. 2007 ; 42 : 1291-4.
58. Plockinger U, Rindi G, Arnold R, et al. European Neuroendocrine Tumour Society. Guidelines for the diagnosis and treatment of neuroendocrine gastrointestinal tumours. A consensus statement on behalf of the European Neuroendocrine Tumour Society(ENETS). *Neuroendocrinology*. 2004 ; 80 : 394-424.
59. Reznik RH. CT/MRI of neuroendocrine tumours. *Cancer Imaging*. 2006 ; 6 : S163-77
60. Igarashi H, Ito T, Nishimori I, et al. Pancreatic involvement in Japanese patients with von Hippel-Lindau disease: results of a nationwide survey. *J Gastroenterol* 49:511-16, 2014.
61. Triponez F, Goudet P, Dosseh D, et al. French Endocrine Tumor Study Group. Is surgery beneficial for

- MEN1 patients with small ( $\leq 2$ cm), nonfunctioning pancreaticoduodenal endocrine tumor? An analysis of 65 patients from the GTE. *World J Surg.* 2006;30:654-62.
62. Lairmore TC, Chen VY, DeBenedetti MK, et al. Duodenopancreatic resections in patients with multiple endocrine neoplasia type 1. *Ann Surg.* 2000;231:909-18.
63. Imamura M. Recent standardization of treatment strategy for pancreatic neuroendocrine tumors. *World J Gastroenterol.* 2010;16:4519-4525.
64. Hattori K, Teranishi J, Stolle C, et al. Detection of germline deletions using real-time quantitative polymerase chain reaction in Japanese patients with von Hippel-Lindau disease. *Cancer Sci.* 2006;97:400-5.
65. Solcia E, Kloppel G, Sobin LH. *Histological Typing of Endocrine Tumours*, ed 2. WHO International Histological Classification of Tumours. Berlin: Springer, 2000.
66. Kloppel G, Anlauf M. Epidemiology, tumour biology and histopathological classification of neuroendocrine

- tumours of the gastrointestinal tract. *Best Pract Res Clin Gastroenterol.* 2005;19:507-17.
67. Bosman FT, Carneiro F, Hruban RH, et al. WHO classification of tumor of the digestive system. Lyon: IARC Press, 2010.
68. 膵・消化管神経内分泌腫瘍 (NET) 診療ガイドライン作成委員会編. 「膵・消化管神経内分泌腫瘍 (NET) 診療ガイドライン, 第 1 版, 日本神経内分泌腫瘍研究会 <<http://jnets.umin.jp>>, 2013
69. Rinke A, Muller HH, Schade-Brittinger C, et al. PROMID Study Group. Placebo-controlled, double-blind, prospective, randomized study on the effect of octreotide LAR in the control of tumor growth in patients with metastatic neuroendocrine midgut tumors: a report from the PROMID Study Group. *J Clin Oncol.* 2009;27:4656-63.
70. Sideris L, Dube P, Rinke A. Antitumor effects of somatostatin analogs in neuroendocrine tumors. *Oncologist* 17:747-55, 2012

71. Modlin IM, Oberg K, Chung DC, et al.  
Gastroenteropancreatic neuroendocrine tumours. *Lancet Oncol.* 2008;9: 61-72.

72. Libutti SK, Choyke PL, Bartlett DL, et al. Pancreatic neuroendocrine tumors associated with von Hippel Lindau disease: diagnostic and management recommendations. *Surgery.* 1998;124:1153-9.

#### 7. 胰囊胞性病變(漿液性囊胞腺腫)

73. Hough DM, Stephens DH, Johnson CD, et al.  
Pancreatic lesions in von Hippel-Lindau disease: prevalence, clinical significance, and CT findings. *AJR Am J Roentgenol.* 1994;162:1091-4.

74. Hammel PR, Vilgrain V, Terris B, et al. Pancreatic involvement in von Hippel-Lindau disease. The Groupe Francophone d'Etude de la Maladie de von Hippel-Lindau. *Gastroenterology.* 2000;119:1087-95.

75. Neumann HP, Dinkel E, Brambs H, et al. Pancreatic lesions in the von Hippel-Lindau syndrome. *Gastroenterology.* 1991;101:465-71.

76. Lonser RR, Glenn GM, Walther M, et al. von Hippel-Lindau disease. Lancet. 2003;361:2059-67.

## 8.精巣上体嚢腫

77. Choyke PL, Glenn GM, Wagner JP, et al. Epididymal cystadenomas in von Hippel-Lindau disease. Urology. 1997;49(6):926-31.

## 9 各腫瘍の経過観察および治療フローチャート

表 各疾患の経過観察について(検査開始時期)

疾患名	0-9 歳	10-19 歳	20 歳以上
網膜血管腫	0 歳～眼底検査 ＜病変なし＞3年に1回 ＜病変あり＞1年に1回		
褐色細胞腫	2 歳～ 問診・生化学検査	1年に1回 腹部超音波 2～3年に1回 腹部MRI	1～2年に1回 腹部CT
中枢神経系血管芽腫 (含む内耳リンパ腫)		11 歳～ 2年に1回能脊髄MRI	
腎腫瘍		15 歳～腹部CT※ ＜病変なし＞3年に1回 ＜病変あり＞1年に1-2回	
膵神経内分泌腫瘍 (膵嚢胞)		15 歳～腹部CT※ ＜病変なし＞3年に1回 ＜病変あり＞1年に1-2回	

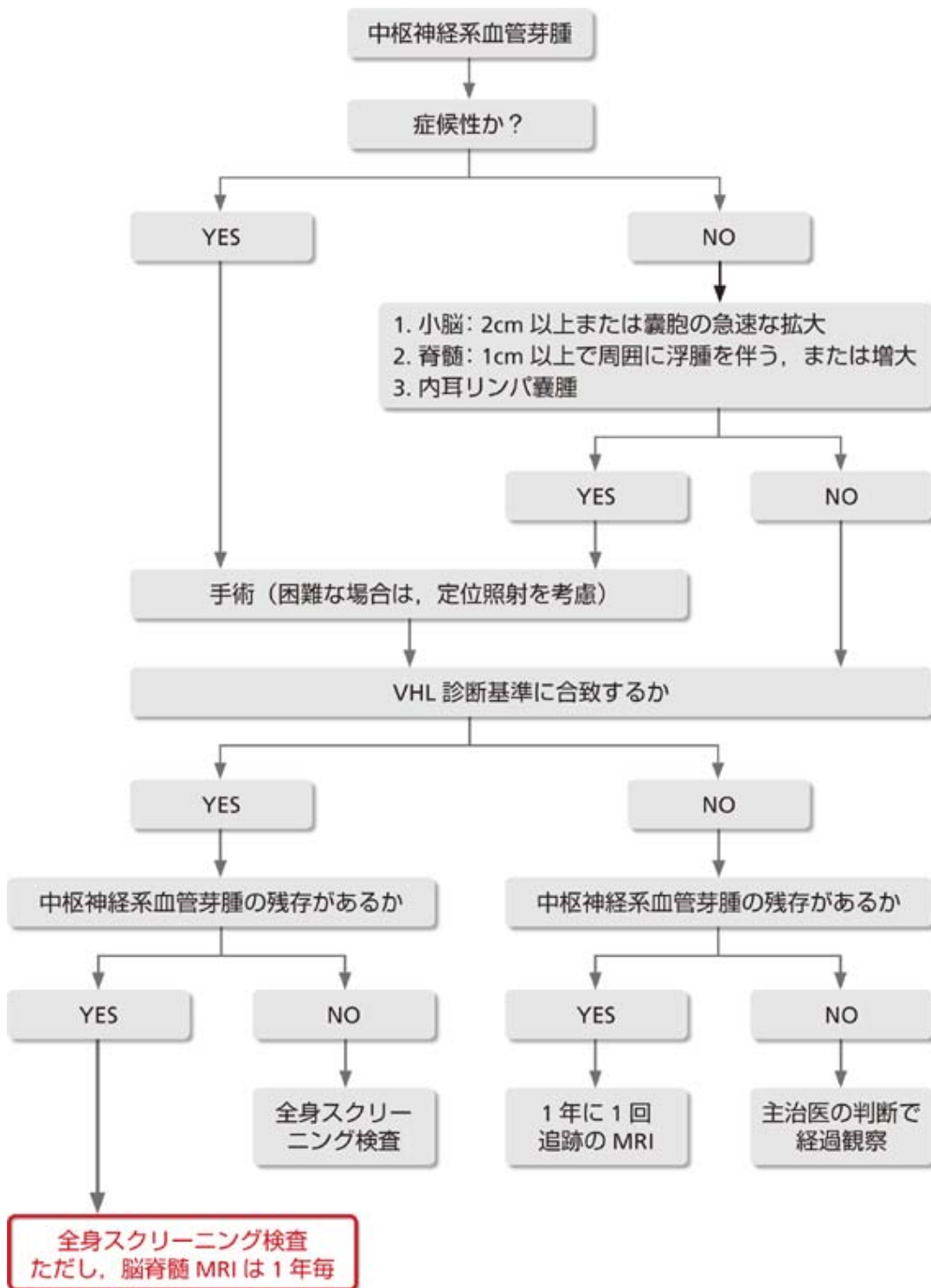
※腎機能障害がある場合は腹部MRI



腎臓、副腎、膵臓の画像検査は、各診療科の協力によりできる限り、少ない回数で行う。

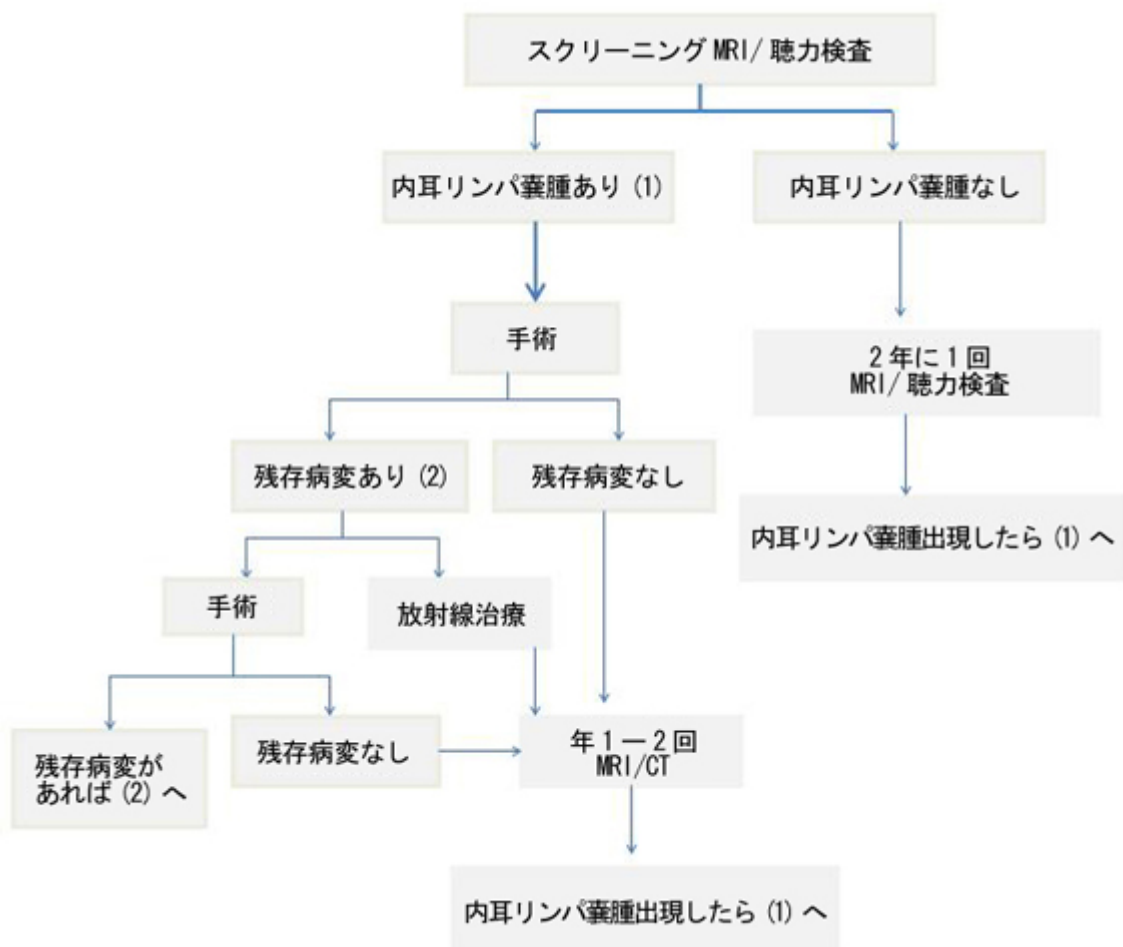
## 1> 中枢神経系血管芽腫

診断・治療フローチャート



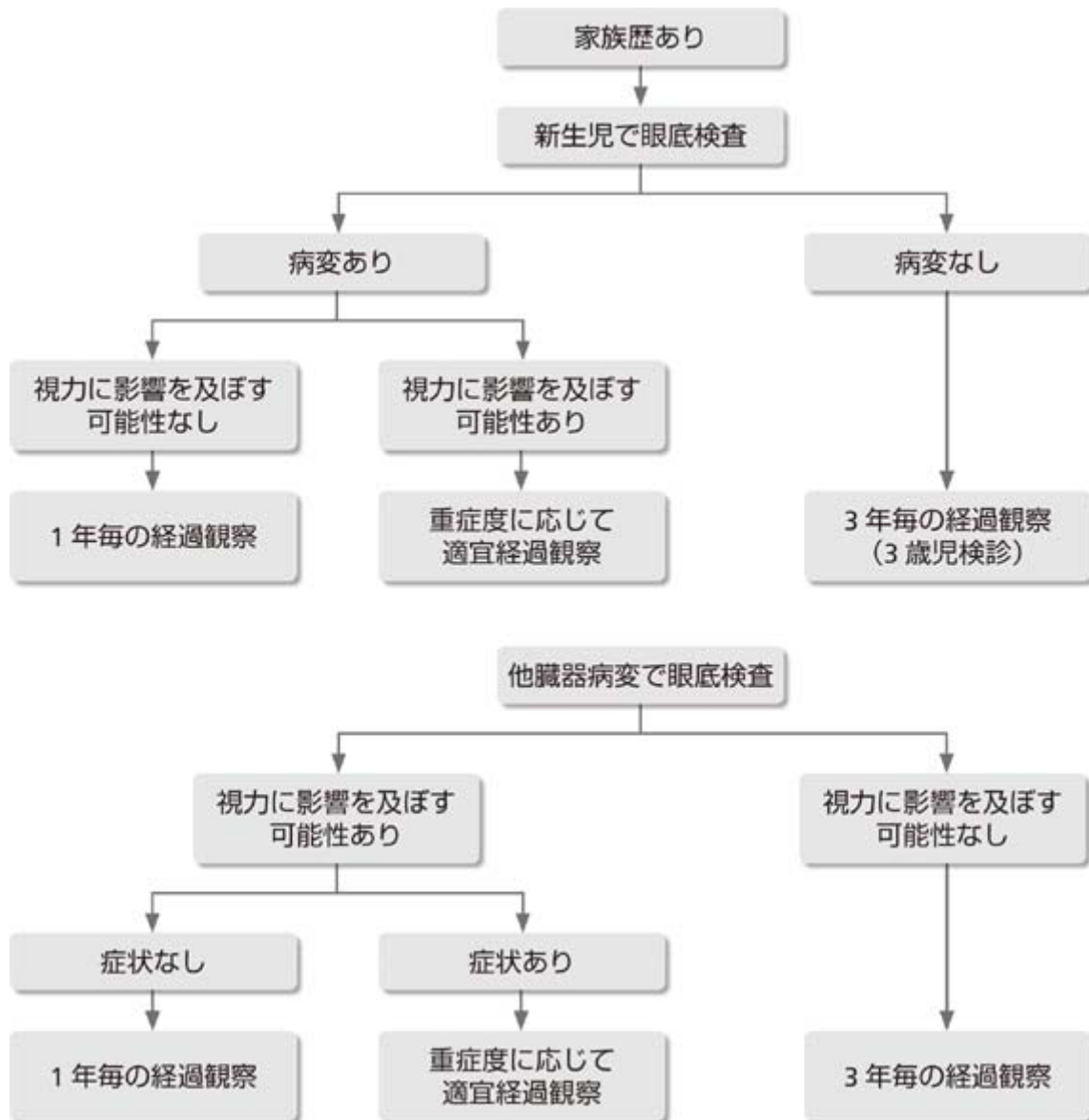
## 2>内耳リンパ嚢腫

### 診断・治療フローチャート

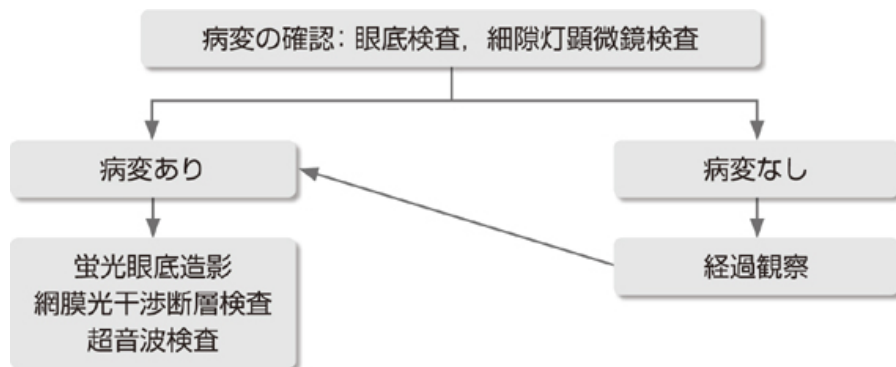

### 3>網膜血管腫

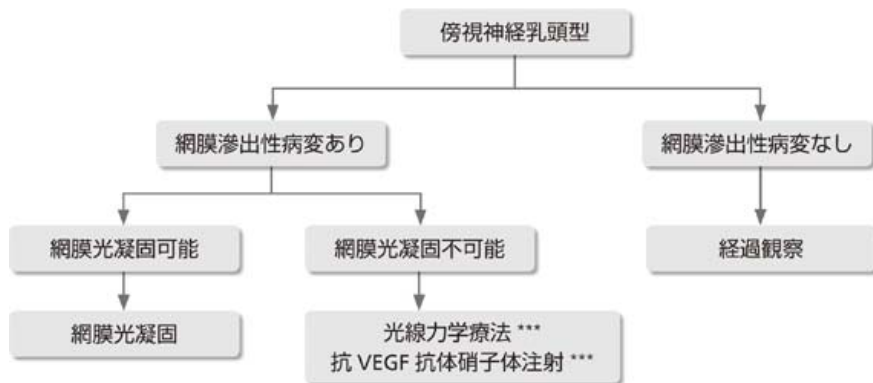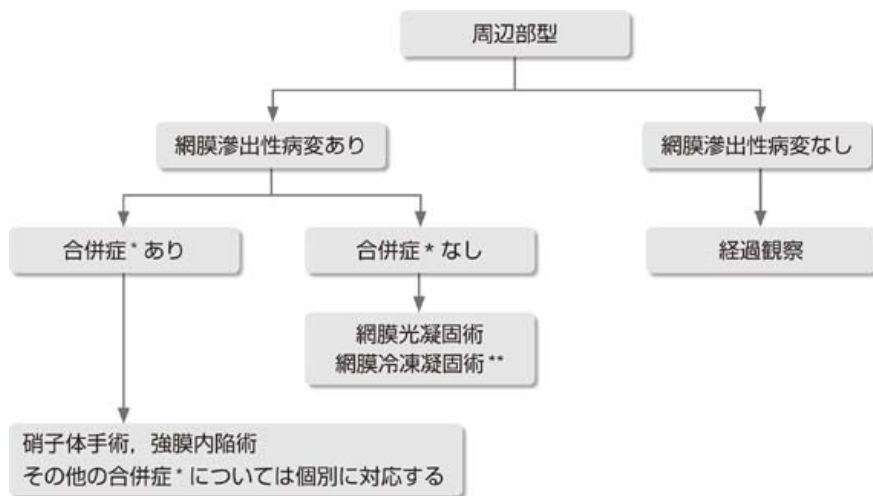
#### 1.経過観察フローチャート



## 2. 検査フローチャート



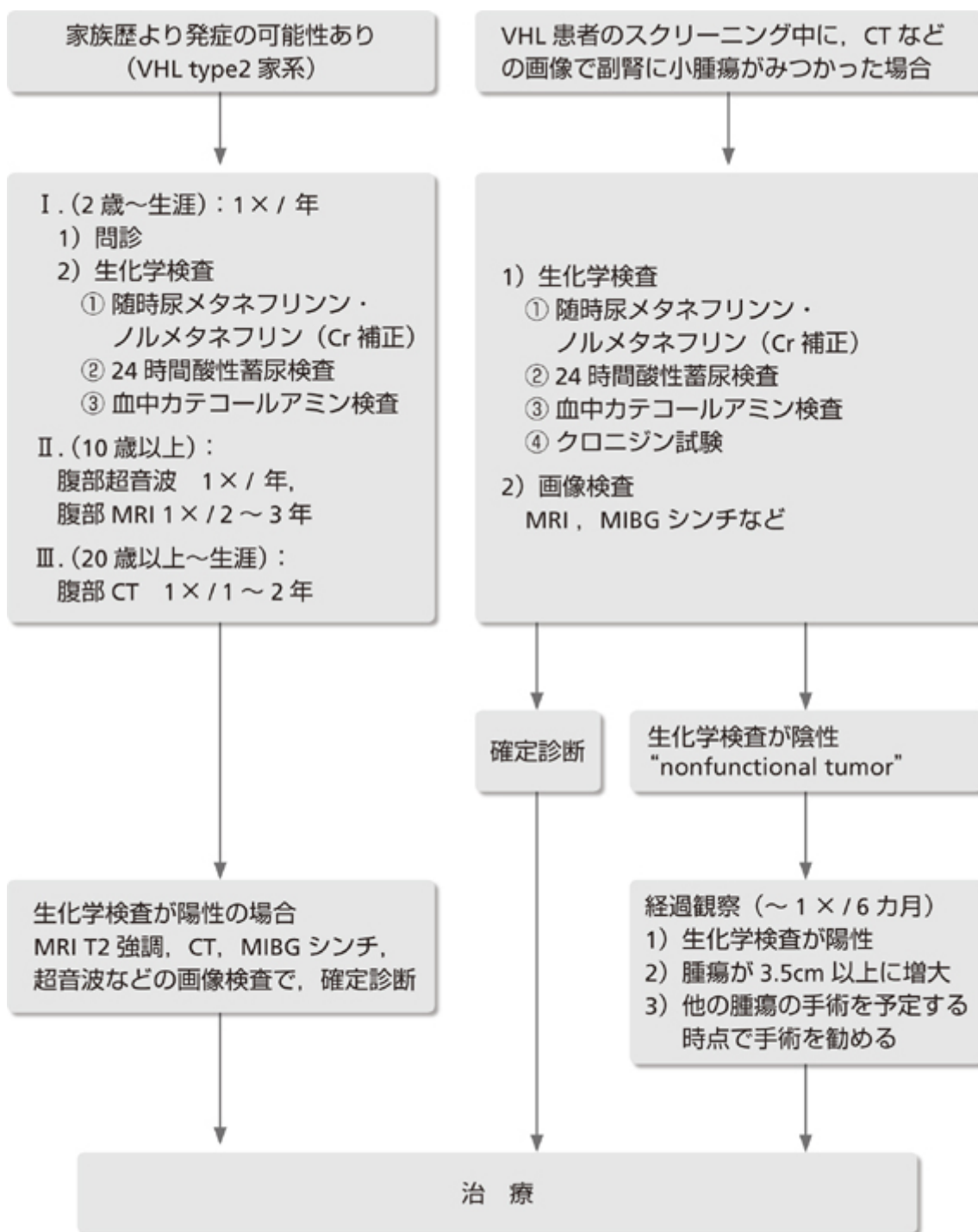
## 3. 治療導入時期 目標: 機能障害を最小限にする



- \* : 網膜剥離，黄斑上膜，その他
- \*\* : 網膜冷凍凝固については 慎重な実施が望ましい
- \*\*\* : 網膜血管腫には適応外の治療（有効性に関する報告は数少ない）  
各施設の IRB 審査・承認が必要

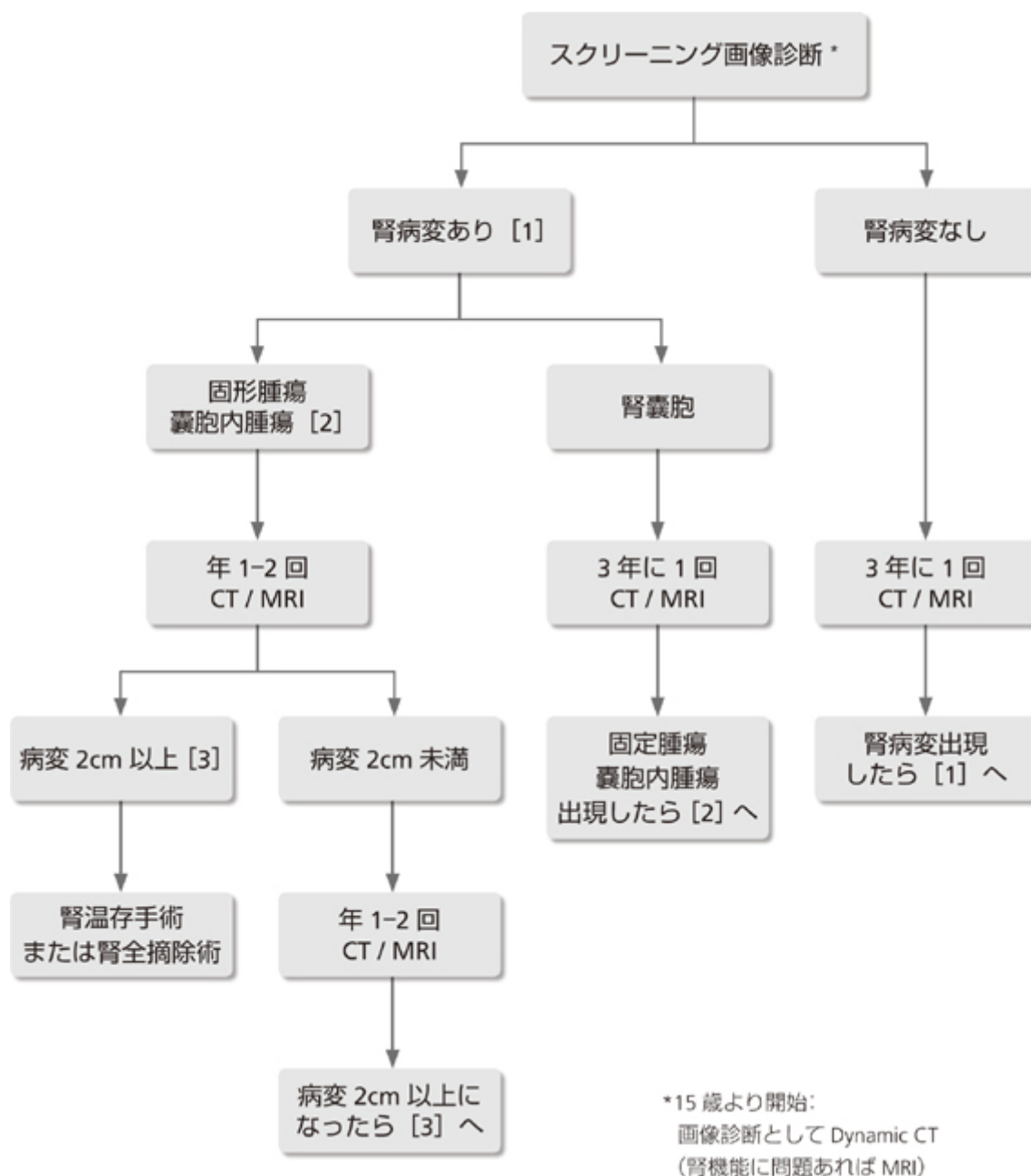
## 4> 褐色細胞腫

### スクリーニングと治療フローチャート



## 5> 腎腫瘍

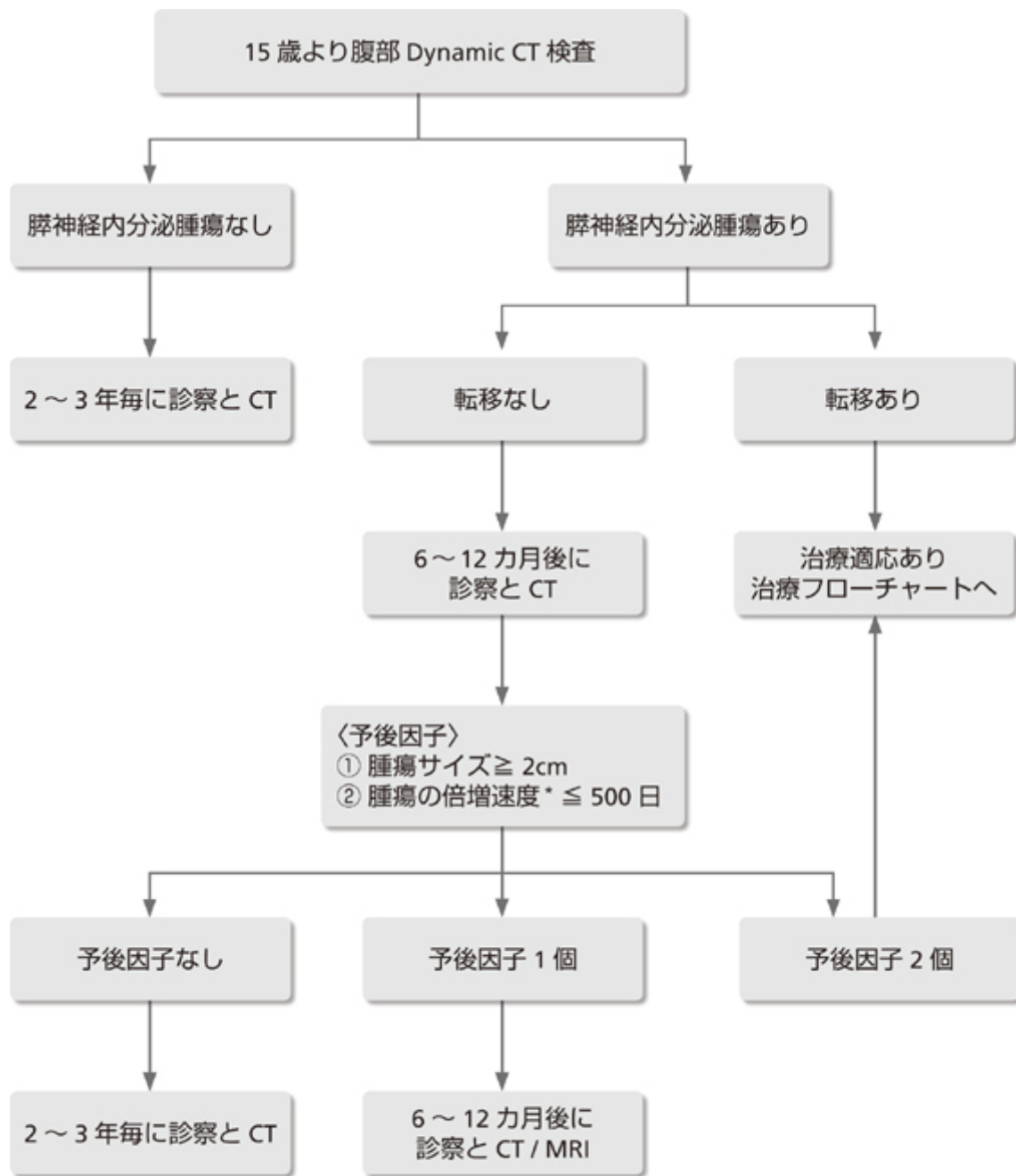
### 診断・治療フローチャート



## 6> 膵神経内分泌腫瘍

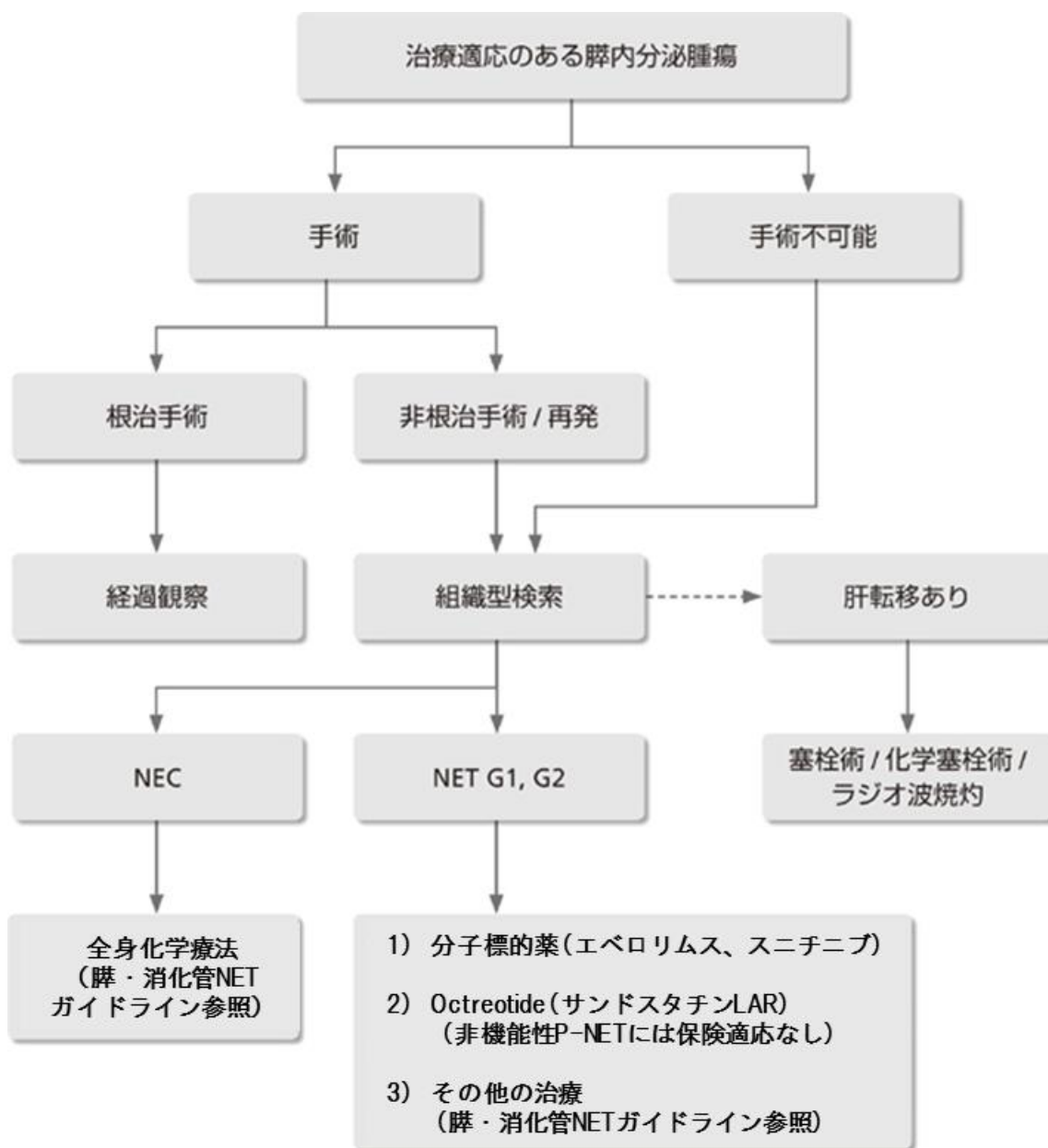
### 1. 経過観察フローチャート





\*：腫瘍の倍増速度  
 $Ti \times \log_2 / 3 \times \log (Di / D0)$   
 Ti：観察間隔  
 Di：最初の腫瘍径  
 D0：観察後の腫瘍径

## 2. 治療フローチャート



## 7> 精巣上体嚢腫

## 経過観察フローチャート

