

厚生労働科学研究費補助金 難治性疾患等政策研究事業（難治性疾患政策研究事業）
Dolichoectasia の疾患概念確立並びに病態解明・診断基準作成に関する研究 分担研究報告書

Dolichoectasia の疾患概念確立並びに病態解明・診断基準作成に関する研究

研究分担者：中富浩文 東京大学・医学部附属病院
研究協力者：栗原裕基 東京大学・大学院医学系研究科
和田洋一郎 東京大学・アイソトープ総合センター
宮脇哲 東京大学・医学部附属病院
小野秀明 東京大学・医学部附属病院

研究要旨 Dolichoectasia は脳血管が異常に延長・蛇行・拡張する疾患であり、脳卒中や脳幹圧迫などを引き起こす。有病率や病態など、これまでに確立された疾患概念は存在しない。Dolichoectasia の疾患概念確立、病態解明、診断基準作成を目的とし、基礎・臨床両面から研究を実施した。臨床面では、急性解離性脳動脈瘤の追跡調査にて急性解離から慢性紡錘状解離性脳動脈瘤への転化 4 症例を収集し、急性解離はいわば pre-dolichoectasia 状態であると考えられる事を見いだした。また、慢性紡錘状解離性脳動脈瘤 74 症例を収集し、これこそが、dolichoectasia と同義であると考えられた。基礎研究では、マウス脳底動脈の露出手技を開発し、塩化カルシウムパッチにより dolichoectasia の病理所見に類似するモデルを作製した。このモデルに対し、マイクロアレイの結果に基づき各種免疫組織化学を行なったところ、MMP（特に MMP9）が病態形成に重要な役割を果たしている可能性が示唆された。当モデルは dolichoectasia と類似しており、病態形成過程における細胞動態とその分子機構の更なる解析により、新たな治療法開発への貢献が期待出来るものと考えられる。

A. 研究目的

Dolichoectasia は脳卒中を引き起こす脳血管異常であるが、疾患概念も確立しておらず、診断時には予後も悪い。臨床・基礎研究の両面から疾患概念の確立と病態解明を行い、それに基づいた診断基準を確立することを目的とした。

B. 研究方法

臨床研究では、当教室及び関連施設、協力施設で収集した症例のデータを、疫学、症候、検査所見（主に画像所見）、治療内容、予後に関して、各々細かく項目を設定した上で解析を行った。急性解離性脳動脈瘤に関しては、143 症例（1980-2000 の期間に登録し、データベース化）の 2011 年度までの再発の追跡調査（Stroke 2013;44:126-131）にて、再発は 3 期 3 様式であり、初期の出血性再発、後期の非出血性再発、慢性期の慢性紡錘状動脈瘤への転化があることを明らかとしており、これらの追跡調査を行

った。また、慢性紡錘状解離性脳動脈瘤 74 症例のデータベースを作成した。

更に、dolichoectasia を呈した血管の morphometric analysis から、dolicho つまり延長・蛇行性変化に相関する tortuosity index (TI: (actual length of the vessel/straight-line length of same vessel -1)) と、ectasia すなわち拡張性変化に相関する dilatation index (DI: maximal diameter/reference diameter -1) が重要な診断基準となることを見出した（参考文献 6, 7）。また、慢性紡錘状解離性脳動脈瘤 74 症例の臨床病理学的解析から、壁内出血(IMH: intramural hemorrhage)が出現することにより病理学的変化が不可逆かつ慢性進行性へ移行することを見出している。すなわち、IMH の有無は、今後の病勢の進行性を判定する重要な因子であることを見出した。この TI、DI、IMH の 3 因子を用いて診断基準の策定（TDI criteria と称する）を行なった。更に、この TDI criteria と脳底

動脈における Smoker's criteria との相関を検証した。最終的に 48 症例(うち後方循環 45 症例)に対して TDI criteria の検証を行うことで、より本疾患の診断や予後、治療成績等を正確に反映するスコアリングシステムへと到達しつつあり、現在はその詳細につき論文化中である。

基礎研究では、マウス脳底動脈の露出手技を開発し、塩化カルシウムパッチにより dolichoectasia の病理所見に類似するモデルを作製し、この解析を行った。

中富は研究代表者であり、研究協力者による臨床研究、基礎研究を統合した。

(倫理面への配慮)

基礎研究の動物実験に関しては、東京大学大学院医学系研究科動物実験委員会の主催する動物実験講習会への参加が義務付けられており、その上で「東京大学動物実験実施規則」及び「東京大学動物実験実施マニュアル」に基づき動物実験が遂行されるものである。また、本研究の動物実験計画書も既に担当部局長(東京大学大学院医学系研究科長)に提出の上、承認済み(承認番号:医-H14-187)である。

C. 研究結果

臨床研究では、急性解離性脳動脈瘤の追跡調査にて2012年以降に急性解離から慢性紡錘状解離性脳動脈瘤への転化4症例を収集した。また、慢性紡錘状解離性脳動脈瘤74症例を収集した。発生部位は多岐に渡り、内頸動脈 24例、前大脳動脈 2例、中大脳動脈 3例、椎骨動脈13例、脳底動脈本幹部/椎骨脳底動脈合流部 25例、脳底動脈分岐部 2例、後下小脳動脈 1例、後大脳動脈 4例であった。

これらの症例中、4例で血管撮影、CTAまたはMRAにて解析を行なったところ、図1・表1のようになった。我々の提唱するTDI criteriaは、後方循環において汎用されているSmoker's criteriaと良く相関しうる可能性があり、前方循環にも適用可能である。現在は48症例の画像での計測を完遂し、このTDI criteriaをより実際の臨床に即したスコアリングシステム(modified TDI criteria: mTDI criteria)へと修正・改良することに成功しており、近々論文化し公表する予定である。このmTDI criteriaを用いてSmoker's criteria

との相関を見た14症例につき、その結果を表2に示す。

基礎研究では、作製したマウス脳底動脈のカルシウムパッチモデルの解析により、MAPKカスケードやNF-κB関連遺伝子の発現亢進が認められた。好中球マーカーや細胞外基質分解酵素(主にMMP)の発現亢進も認められた。中膜平滑筋細胞の細胞死はアポトーシスが主体であったが、一部ネクロプトーシスも認められた。

D. 考察

臨床研究において、慢性紡錘状解離性脳動脈瘤を多く収集することができたが、これこそが dolichoectasia と同義であると考えられた。また、急性解離から慢性紡錘状解離性脳動脈瘤への転化症例も収集したことにより、急性解離は、いわば pre-dolichoectasia 状態であると考えられる事を見いだした。

基礎研究では、作製したマウス脳底動脈のカルシウムパッチモデルは dolichoectasia と類似しており、病態形成過程における細胞動態とその分子機構の更なる解析により、新たな治療法開発への貢献が期待出来るものと考えられる。

E. 結論

慢性紡錘状解離性脳動脈瘤こそが dolichoectasia と同義であると考えられ、急性解離は pre-dolichoectasia 状態であると考えられる事を見いだした。マウス脳底動脈に拡張性病変を来すモデルは、dolichoectasia と類似しており、MMP9 が病態形成に重要な役割を果たしている可能性が示唆された。

[参考文献]

[雑誌]

- 1) Nakatomi H, Segawa H, Kurata A, Shiokawa Y, Nagata K, Kamiyama H, Ueki K, Kirino T. Clinicopathological study of intracranial fusiform and dolichoectatic aneurysms : insight on the mechanism of growth. *Stroke*. Apr;31(4):896-900. 2000.
- 2) Ono H, Nakatomi H, Tsutsumi K, Inoue T, Teraoka A, Yoshimoto Y, Ide T, Kitanaka C, Ueki K, Imai H, Saito N. Symptomatic recurrence of intracranial arterial dissections:

follow-up study of 143 consecutive cases and pathological investigation. *Stroke*. Jan;44(1):126-31. 2013.

- 3) Miyawaki S, Imai H, Takayanagi S, Mukasa A, Nakatomi H, Saito N. Identification of a genetic variant common to moyamoya disease and intracranial major artery stenosis/occlusion. *Stroke*. Dec;43(12):3371-4. 2012.
- 4) Yonekura I, Kawahara N, Nakatomi H, Furuya K, Kirino T. A model of global cerebral ischemia in C57 BL/6 mice. *J Cereb Blood Flow Metab*. Feb;24(2):151-8, 2004.
- 5) Wang Y, Krishna S, Golledge J. The calcium chloride-induced rodent model of abdominal aortic aneurysm. *Atherosclerosis*. Jan;226(1):29-39, 2013.
- 6) Dai D, Kadirvel R, Rezek I, Ding YH, Lingineni R, Kallmes D. Elastase-induced intracranial dolichoectasia model in mice. *Neurosurgery*. 2015 Mar;76(3):337-43; discussion 343.
- 7) Zhu YQ, Dai DY, Xing HX, Ding YH, Kadirvel R, Kallmes DF. Concomitant aneurysm detection in an intracranial dolichoectasia mouse model using a MicroFil polymer perfusion technique. *J Neurointerv Surg*. 2016 Jul 5. pii: neurintsurg-2016-012469.
- 8) Linkermann A, Green DR. Necroptosis. *N Engl J Med*. 2014 Jan 30;370(5):455-65.
- 9) Wang Q, Liu Z, Ren J, Morgan S, Assa C, Liu B. Receptor-interacting protein kinase 3 contributes to abdominal aortic aneurysms via smooth muscle cell necrosis and inflammation. *Circ Res*. 2015 Feb 13;116(4):600-11.

[書籍]
無し

F. 健康危険情報
無し

G. 研究発表 (2015/4/1~2016/3/31 発表)

1. 論文発表

[雑誌] (著者名は省略せずに全員記載して下さい。)
無し

[書籍] (著者名は省略せずに全員記載して下さい。)
無し

2. 学会発表

(発表者名は省略せずに全員記載して下さい。)

- 1) 小野秀明, 中富浩文, 今井英明, 斉藤延人. 脳動脈解離の長期フォローと病理学的検討. 第2回日本心血管脳卒中学会学術総会, 徳島, 6月12日, 2015年.
- 2) Hideaki Ono, Hirofumi Nakatomi, Hideaki Imai, Nobuhito Saito. Histopathological investigation of intracranial arterial dissections. 27th International Symposium on Cerebral Blood Flow, Metabolism and Function. Vancouver, Canada, 6月28日, 2015年.
- 3) Hideaki Ono, Hirofumi Nakatomi, Satoru Miyawaki, Hideaki Imai, Nobuhito Saito. Follow-up study of intracranial arterial dissections and histopathological investigation. 15th Interim Meeting of the World Federation of Neurological Societies. Rome, Italy, 9月11日, 2015年.
- 4) 苗村和明, 中富浩文, 宮脇哲, 越智崇, 伊藤明博, 今井英明, 栗原裕基, 斉藤延人. マウス脳底動脈露出手技の確立及びマウス脳底動脈拡張症モデルの作成・解析. 日本脳神経外科学会第74回学術総会, 札幌, 10月15日, 2015年.
- 5) 小野秀明, 中富浩文, 宮脇哲, 今井英明, 斉藤延人. 頭蓋内脳動脈解離の病理学的検討. 第27回日本脳循環代謝学会総会. 富山, 10月30日, 2015年.
- 6) 小野秀明, 庄島正明, 堂福翔吾, 宮脇哲, 今井英明, 中富浩文, 斉藤延人. 出血性椎骨動脈解離に対する外科的治療と脳血管イベント. 第27回日本脳循環代謝学会総会. 富山, 10月30日, 2015年.
- 7) 苗村和明, 中富浩文, 田口明糸, 和田洋一郎, 斉藤延人, 栗原裕基. マウス脳底動脈拡張症モデルの作成・解析. 第23回日本血管生物医学会学術集会, 神戸, 12月11日, 2015年.
- 8) 苗村和明, 中富浩文, 宮脇哲, 越智崇, 伊藤明博, 今井英明, 栗原裕基, 斉藤延人. マ

- ウス脳底動脈拡張症モデルの作成・解析. 日本脳卒中学会総会, 札幌, 4月15日, 2016年.
- 9) 苗村和明、中富浩文、小野秀明、宮脇哲、越智崇、伊藤明博、今井英明、栗原裕基、斉藤延人. マウス脳底動脈拡張症モデルの作成・解析. 日本脳神経外科学会第75回学術総会, 博多, 10月01日, 2016年.
- H. 知的財産権の出願・登録状況(予定を含む.)
1. 特許取得
無し
 2. 実用新案登録
無し
 3. その他
無し

表 1: 慢性紡錘状解離性脳動脈瘤臨床例

No.	部位	症状	TI	DI	IMH	TDI criteria	Smoker's criteria
1	脳底動脈	無症候	0.883	2.814	0	3.697	7
2	脳底動脈	無症候	0.189	1.929	0	2.118	2
3	左内頸動脈	無症候	0.336	0.695	0	1.030	
4	左椎骨動脈	麻痺	0.418	0.140	0	0.559	3

図 1: TDI criteria と Smoker's criteria の関係

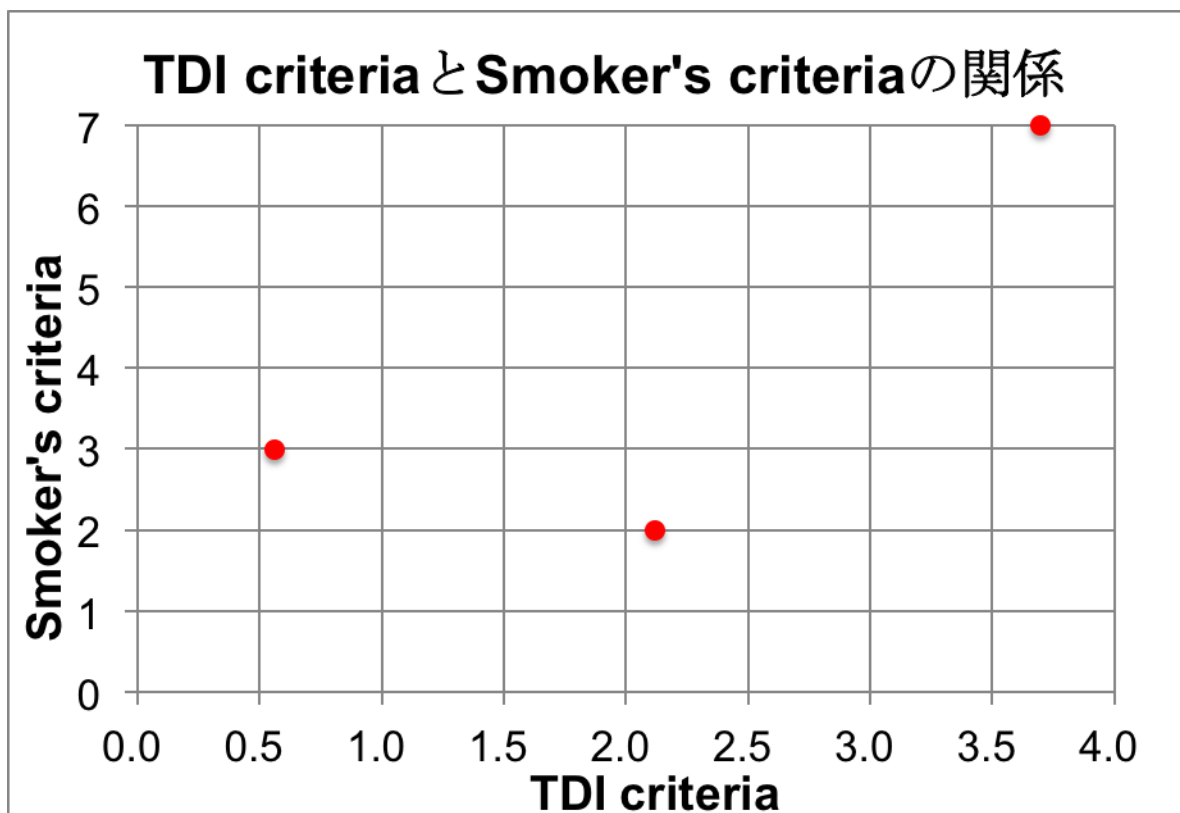
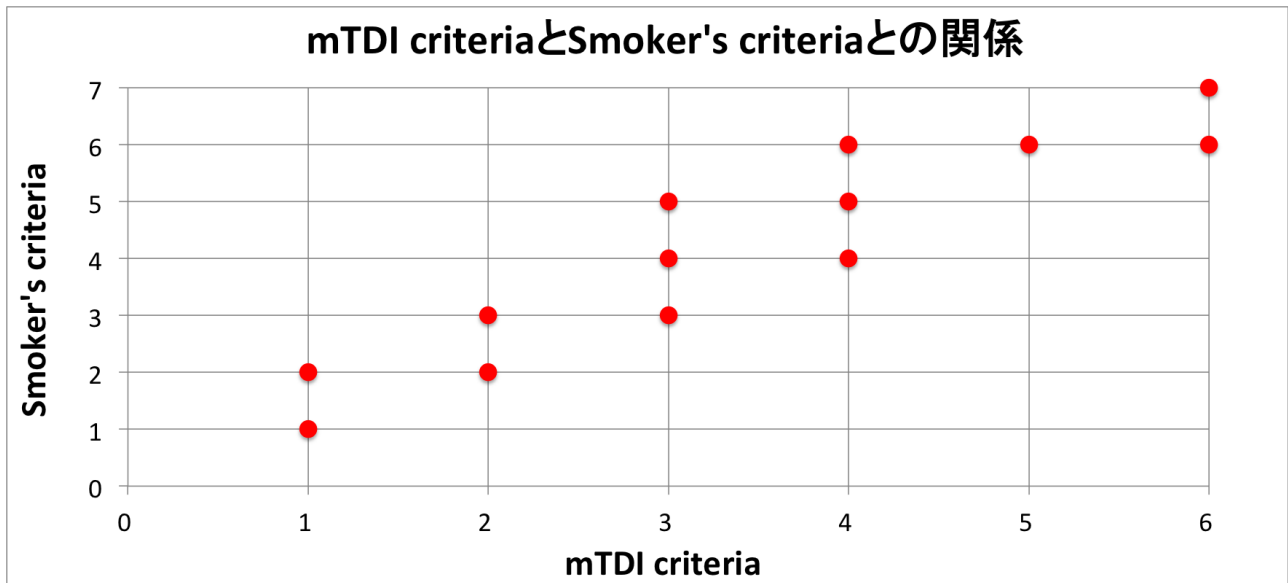


図 2 :mTDI criteria と Smoker`s criteria の関係



図表は、上記本文の中に
貼り付けないで下さい。