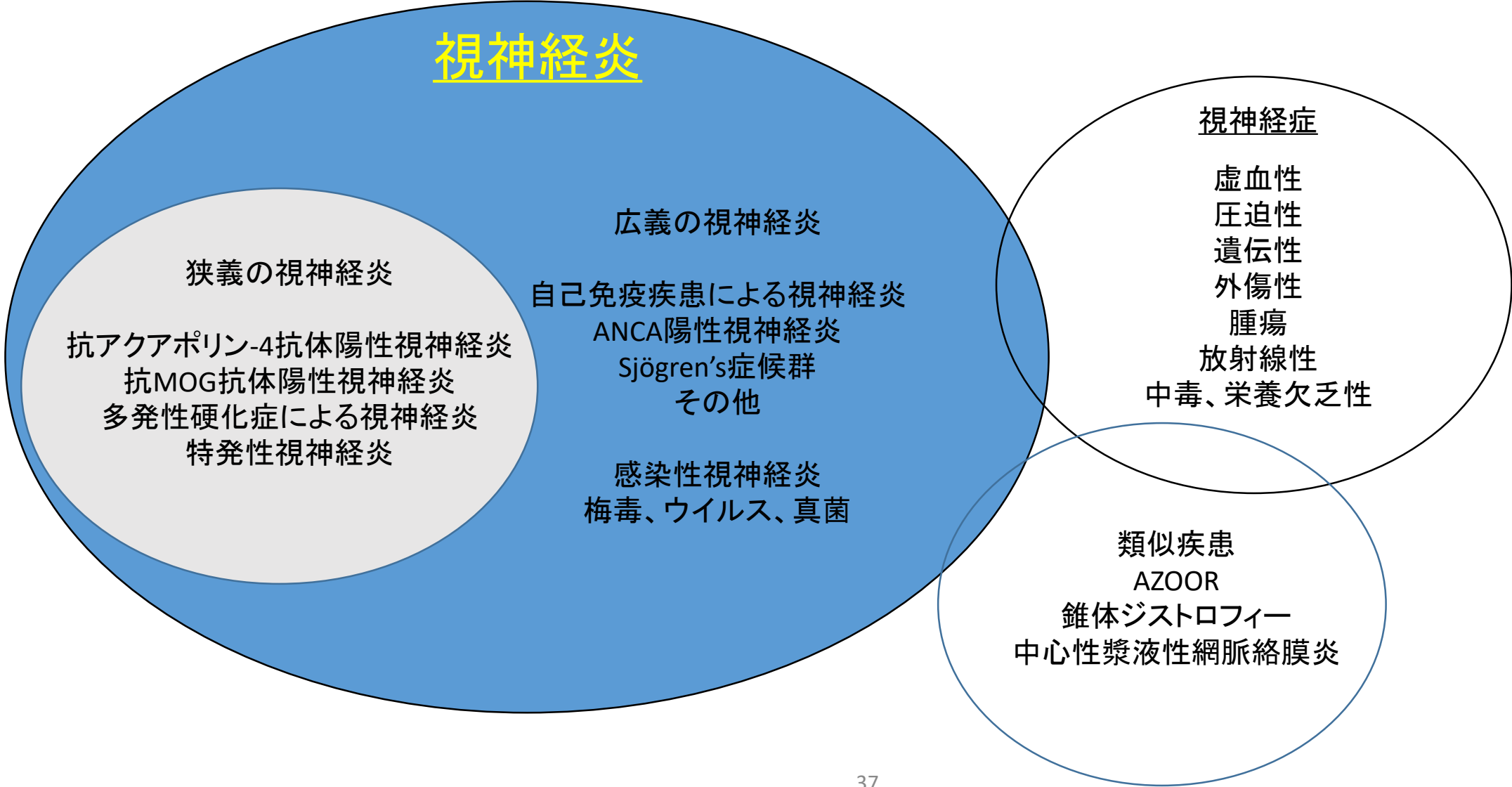


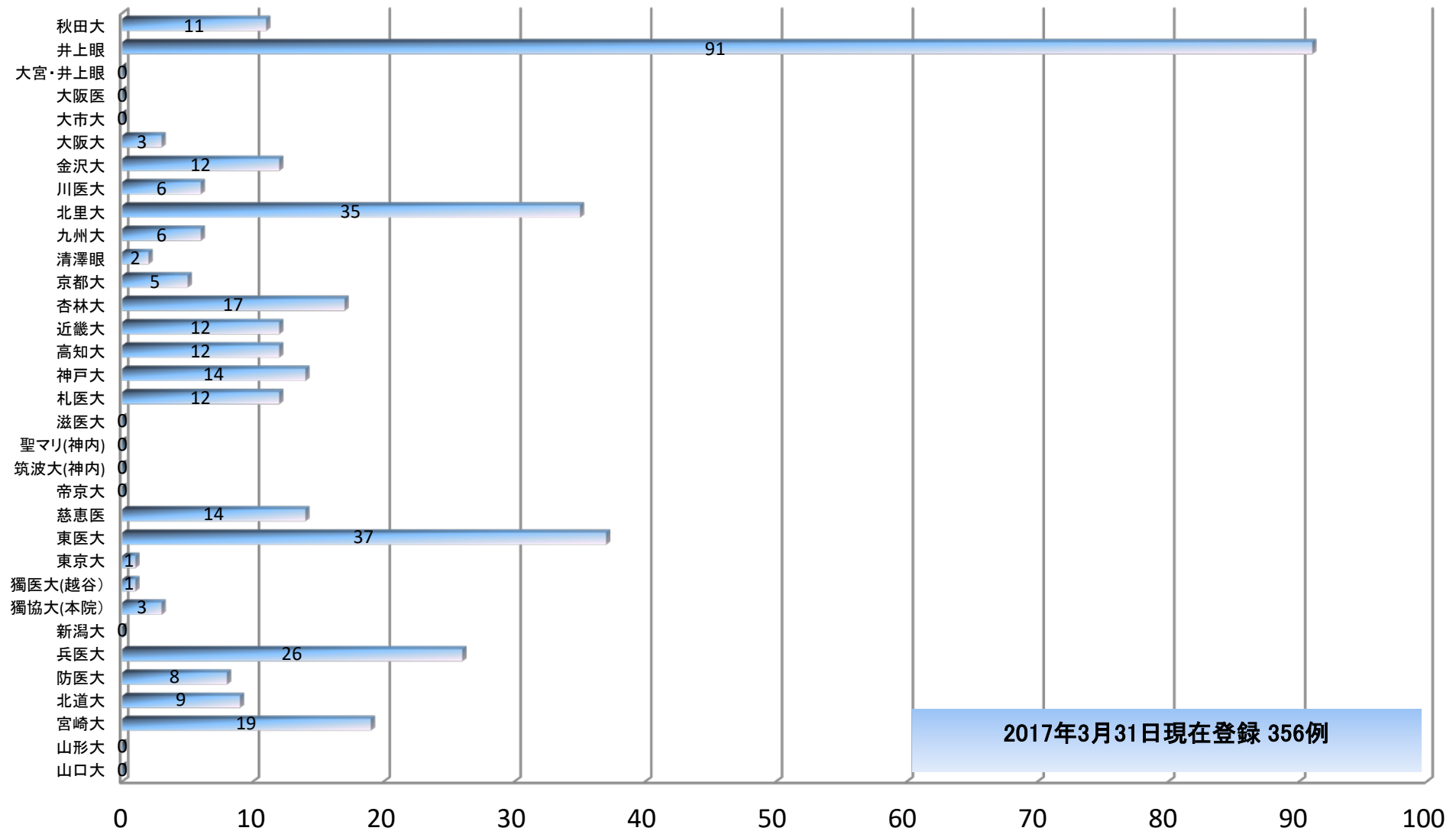
# 視神経疾患とその類似疾患



# 自己免疫性視神経症

## Autoimmune Optic Neuropathy (AON)

疾患名	関連抗体	発表者 (筆頭者のみ)
Autoimmune ON	抗核抗体、anti-dsDNA lupus anticoagulant	Dutton (1982) Kupersmith (1988)
Anti-phospholipid antibody positive ON	anti-beta 2-glycoprotein 1	Gerber (1990)
Perinuclear anti-neutrophil cytoplasmic antibody (PANCA) Positive ON	PANCA(myeloperoxidase -ANCA	Harada (1997)
Thyroid-related autoantibody Positive ON (TAPON)	anti-thyroid peroxidase, anti-thyroglobulin	Wakakura (2000)
SS-A positive ON	SS-A	Wakakura (2004)



登録施設(神経内科を含む)



視神経炎患者血液検体・調査表



新潟大学脳研究所



日本神経眼科学会事務局



結果



結果・調査票をもとに専門家による統計的分析



施設への結果報告



メール会議・学会総会・班会議

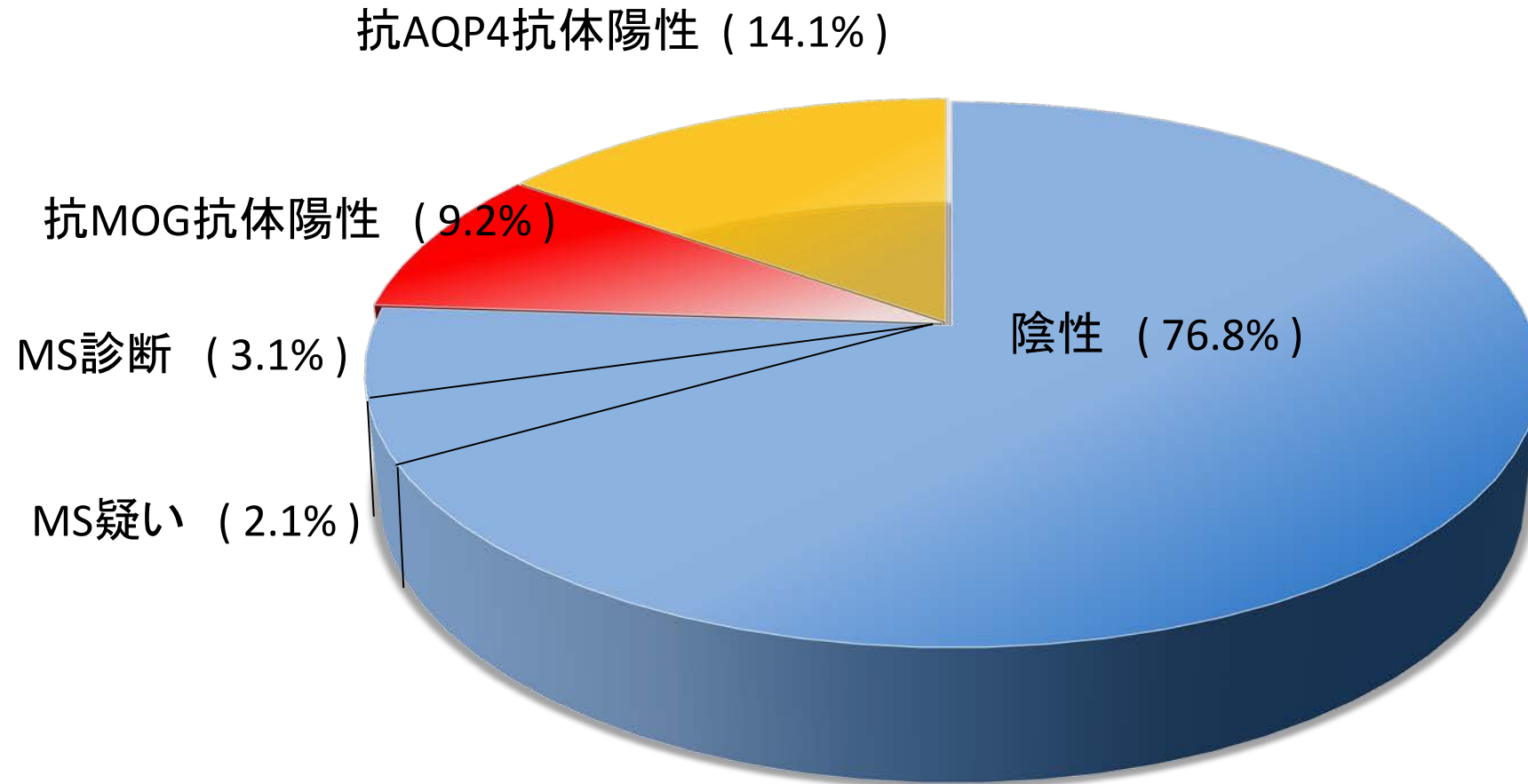


学会発表・論文作成

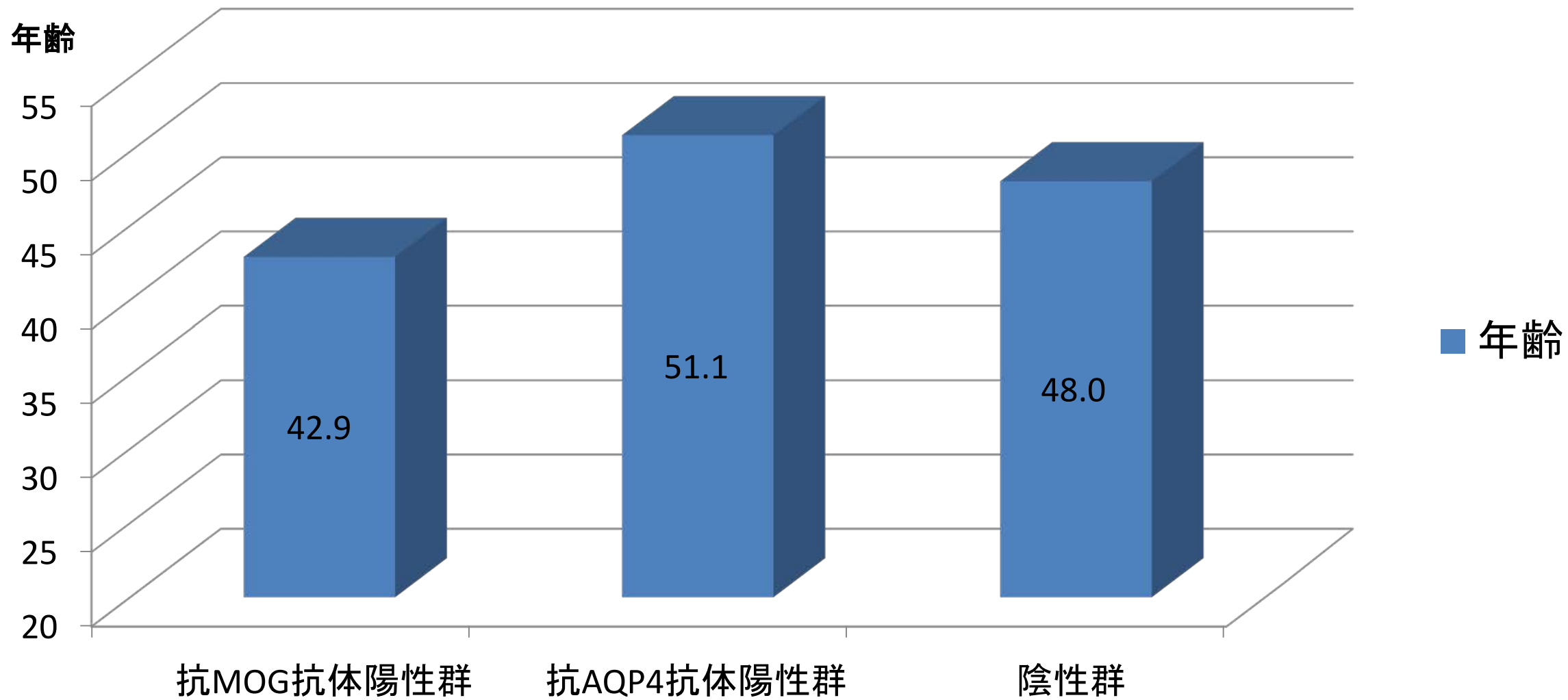
→ 診断・紹介基準策定

(日本眼科学会、日本神経眼科学会承認のもと)

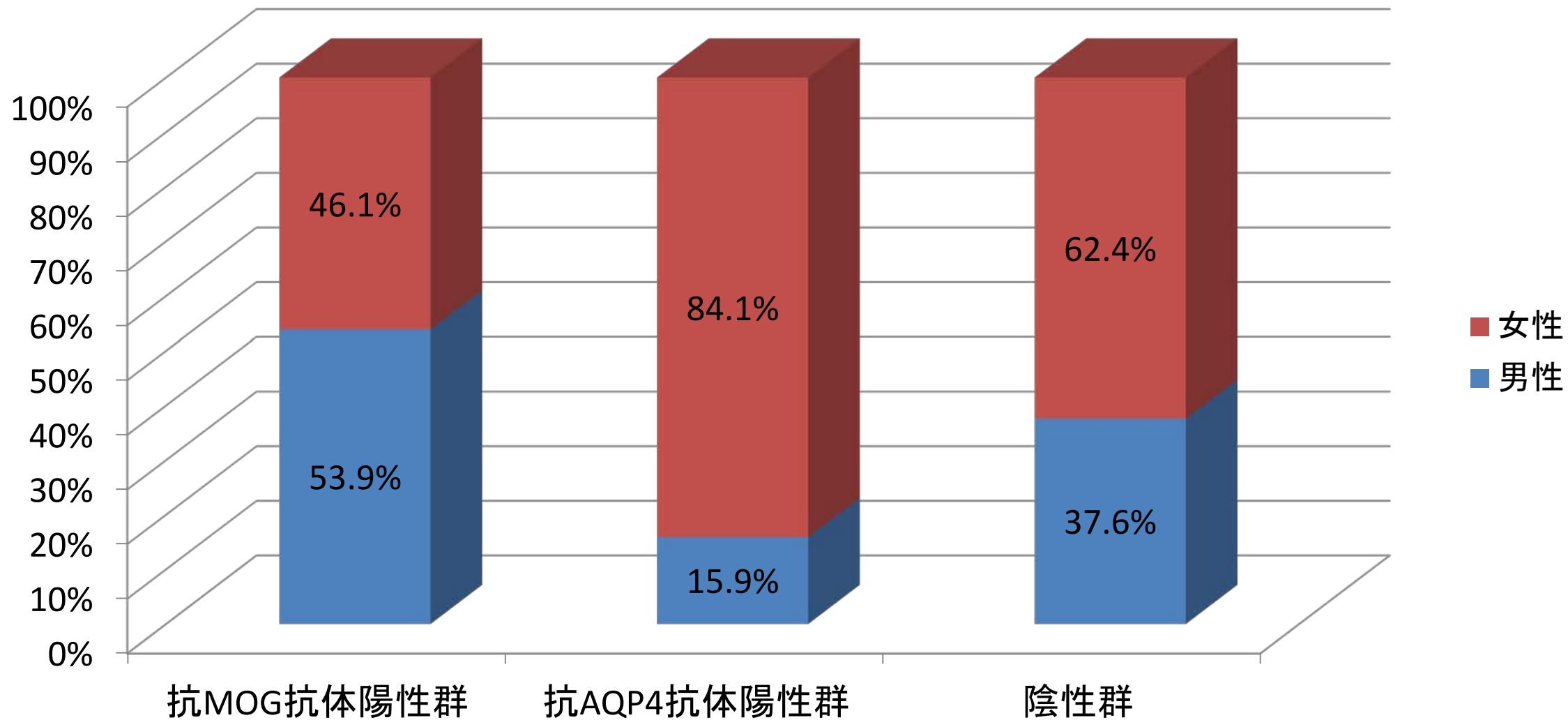
# ① 陽性率



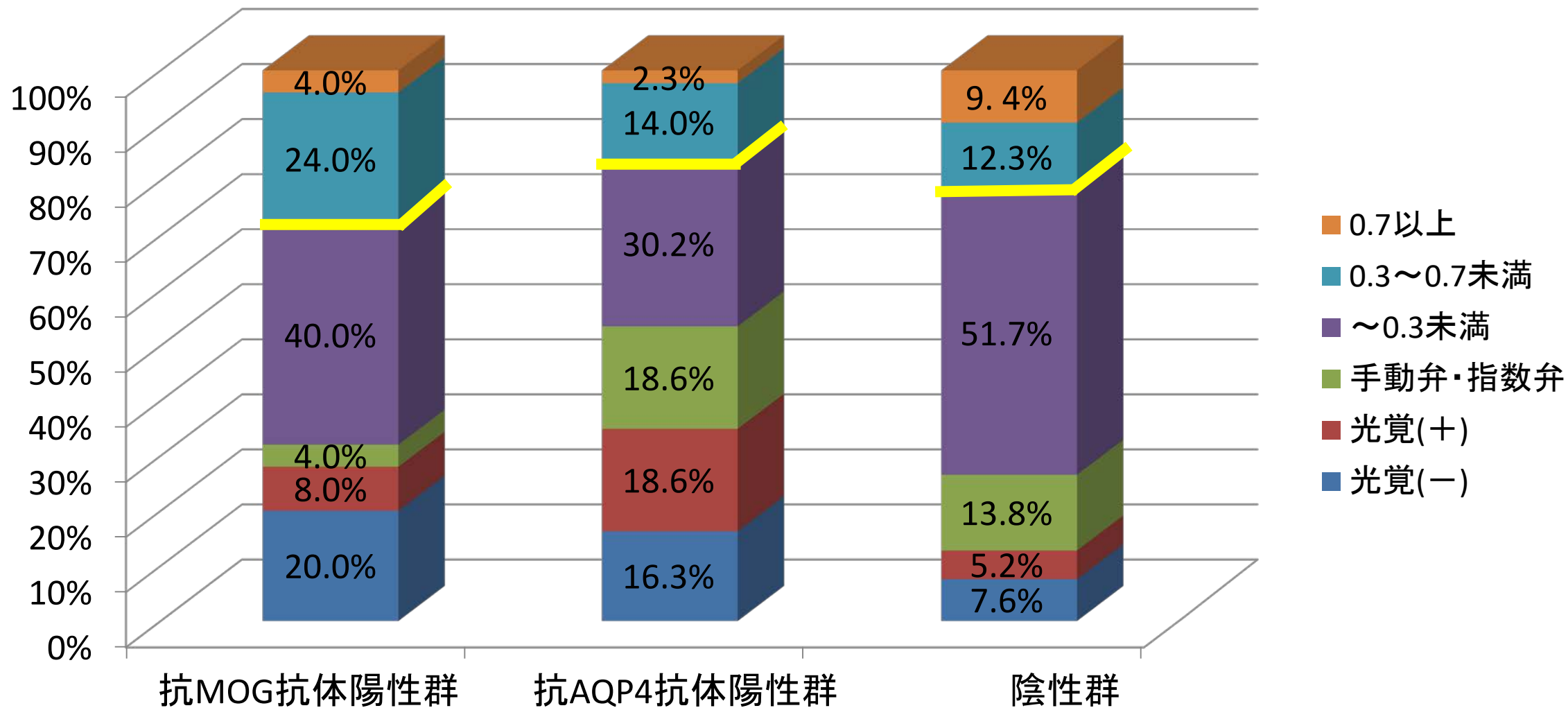
## ② 平均年齢



## ② 男女比率

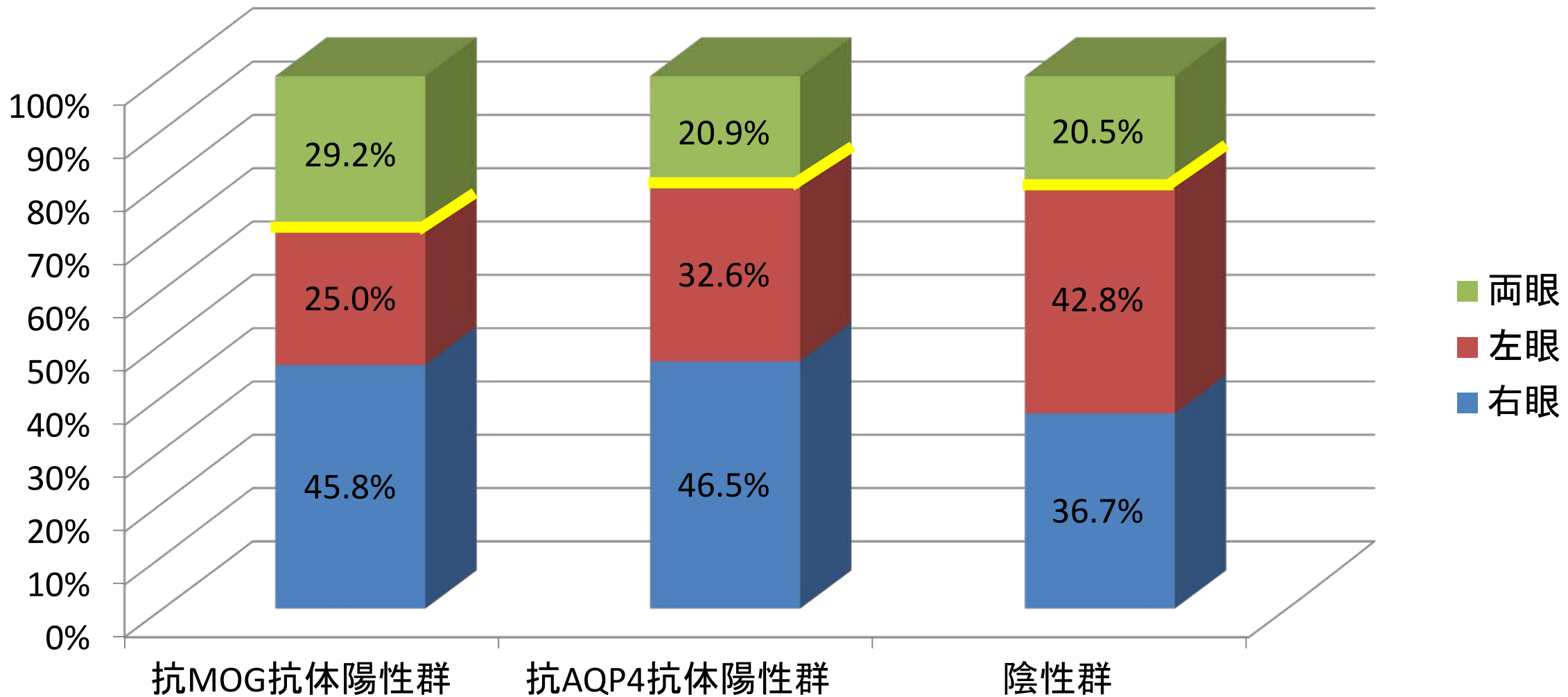


### ③ 平均患眼最低視力

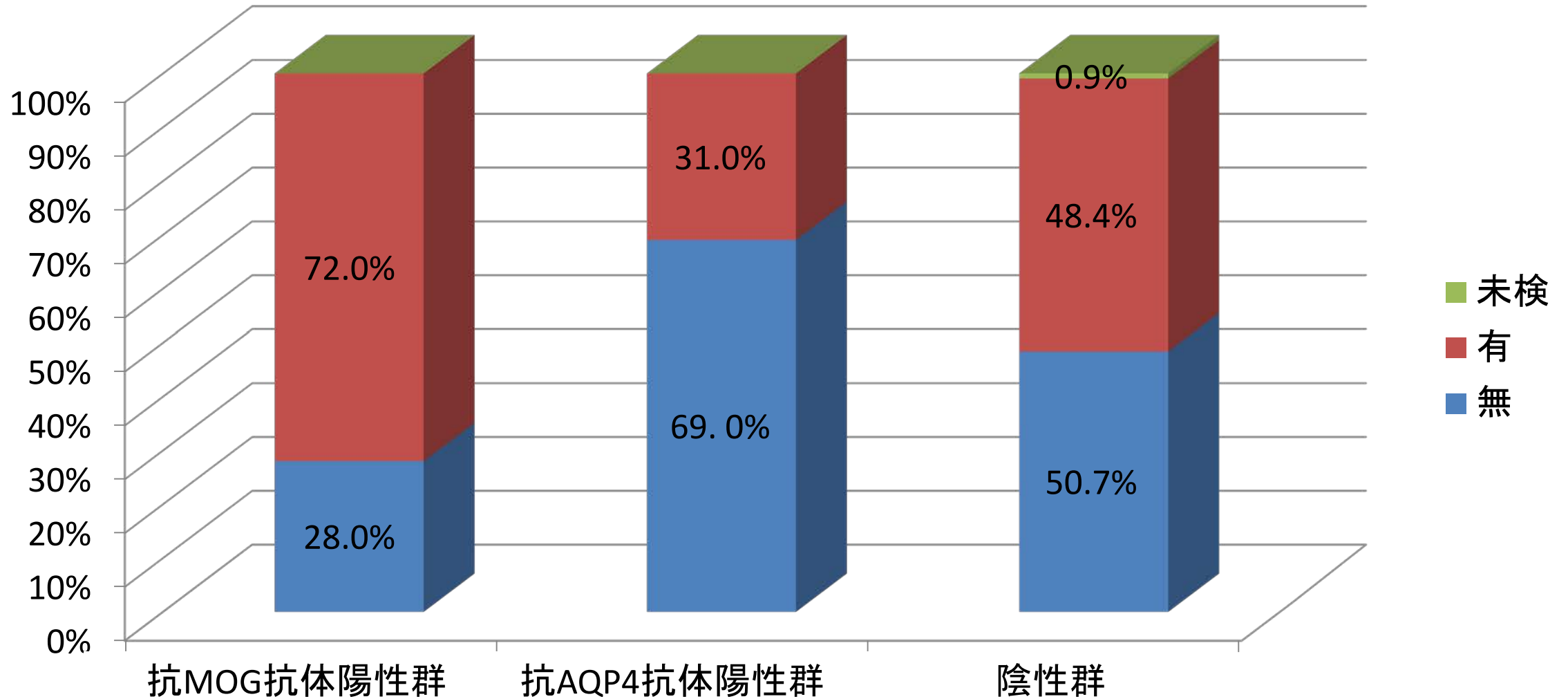




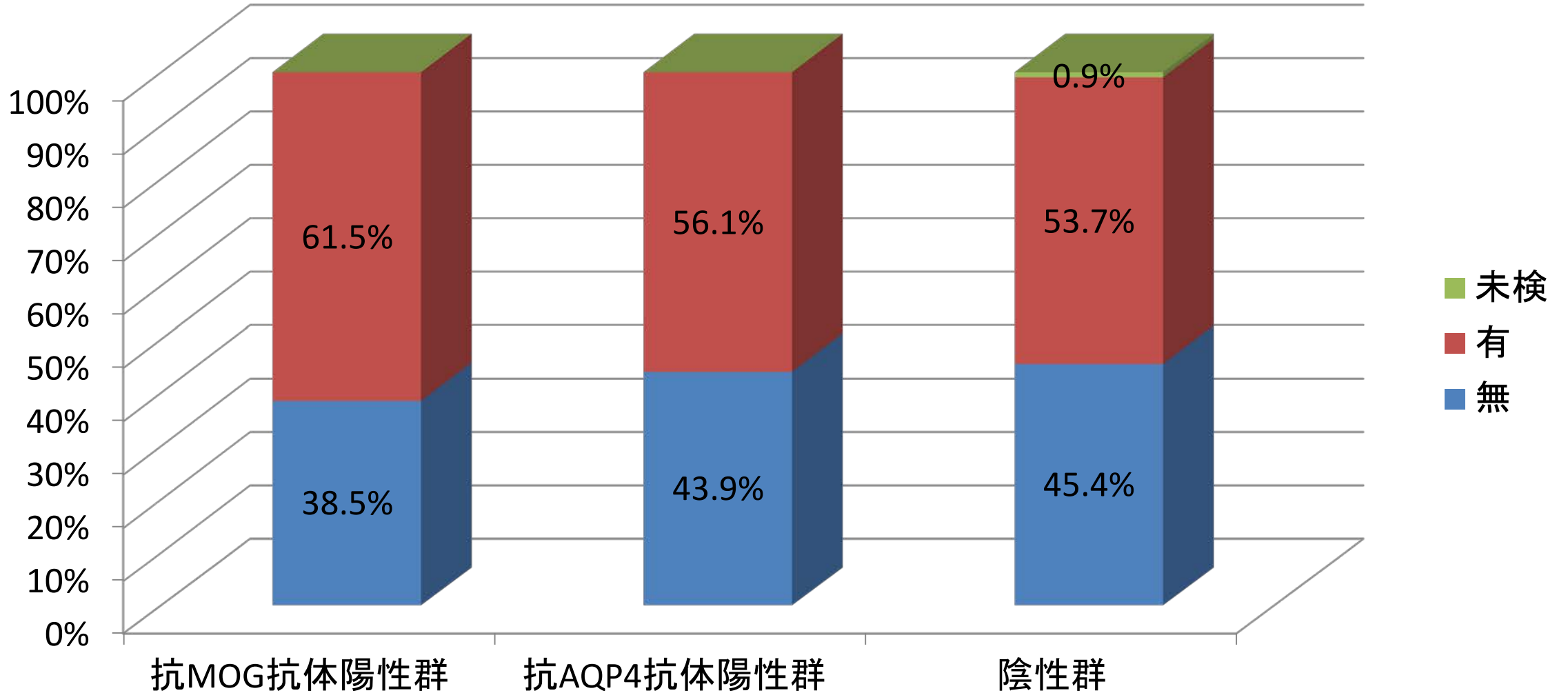
# ④ 発症眼（来院時）



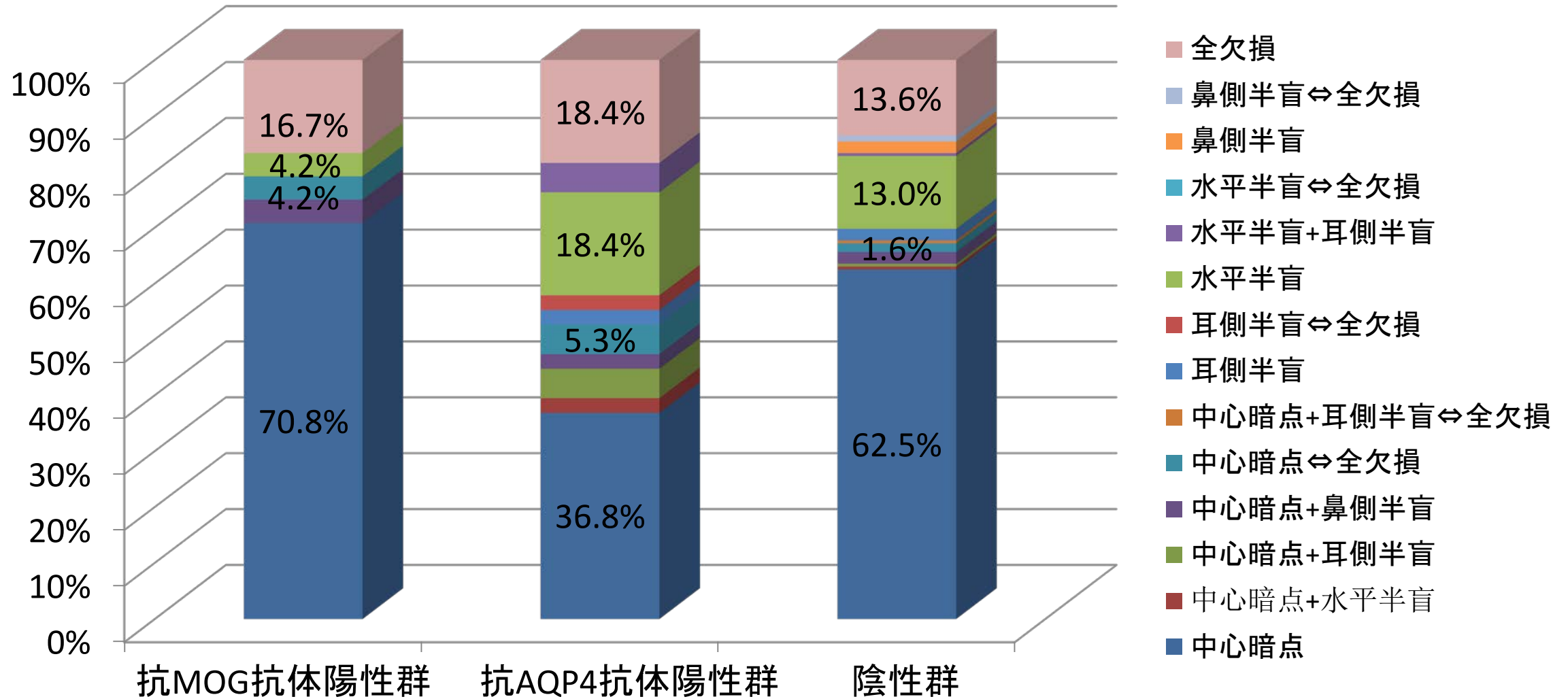
# ⑤ 患眼乳頭腫脹の有無



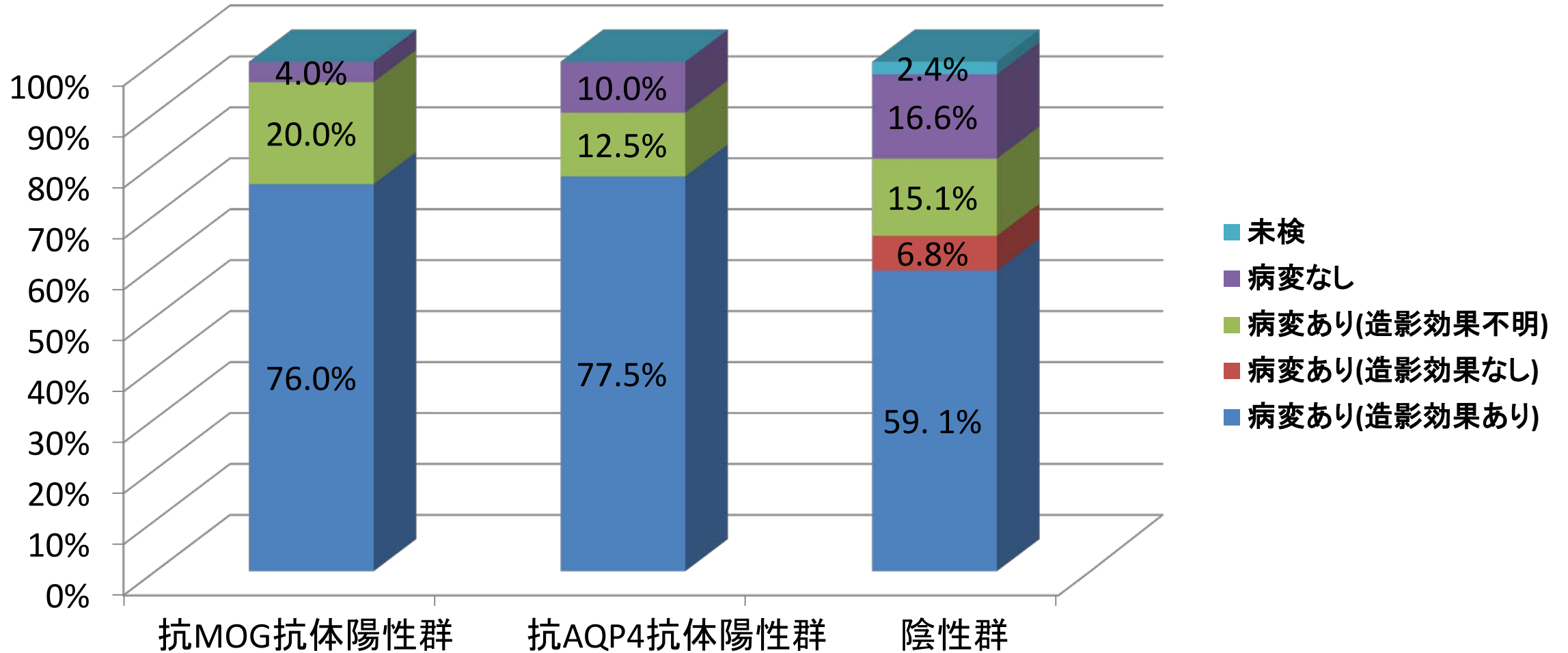
# ⑥ 患眼眼球運動時痛の有無



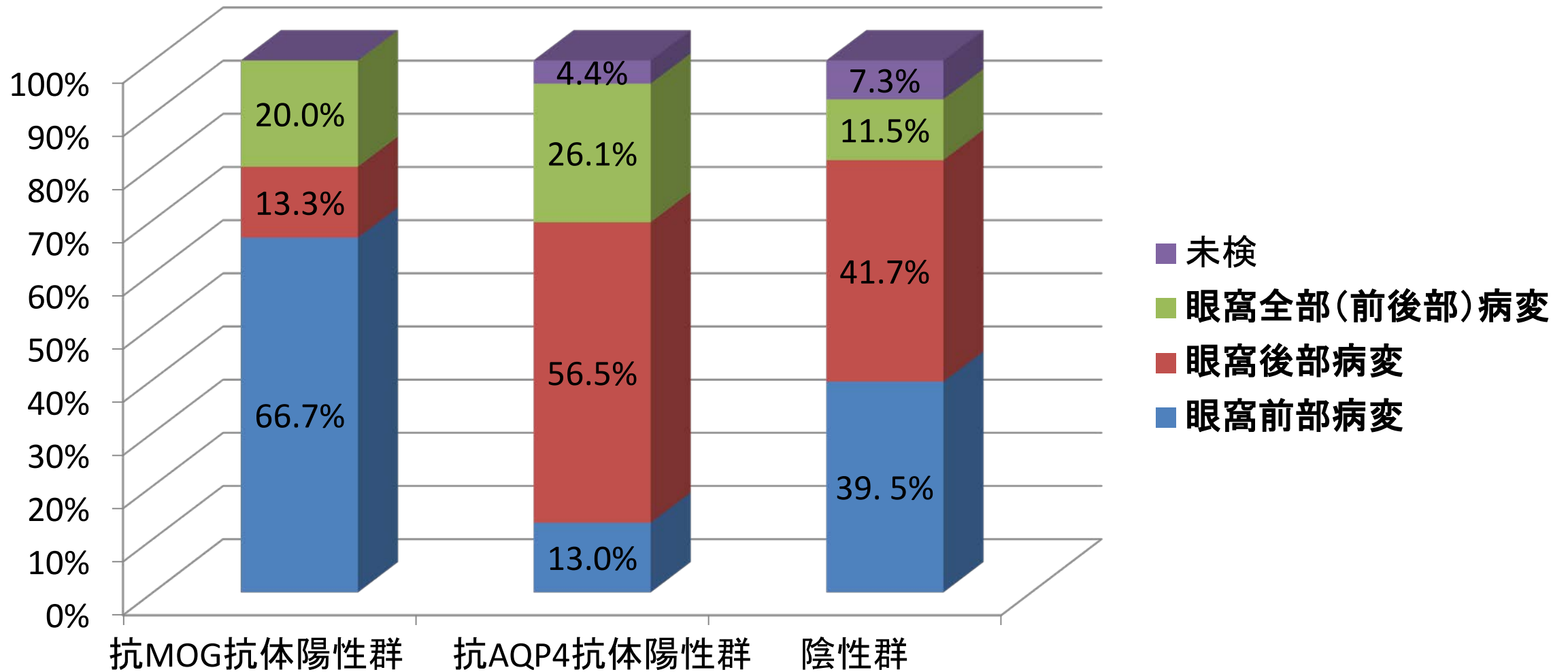
# ⑦ 視野障害パターン



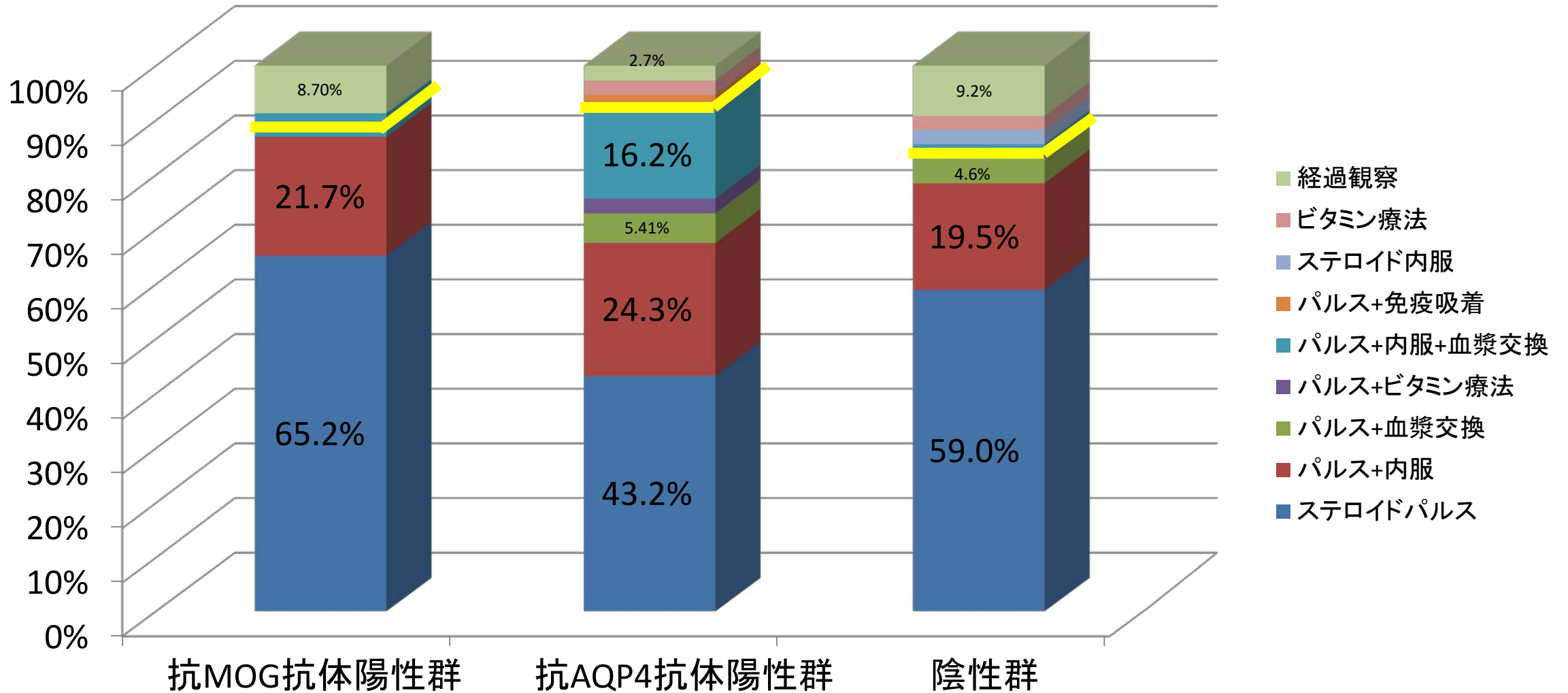
## ⑧ MRI (視神経病変)



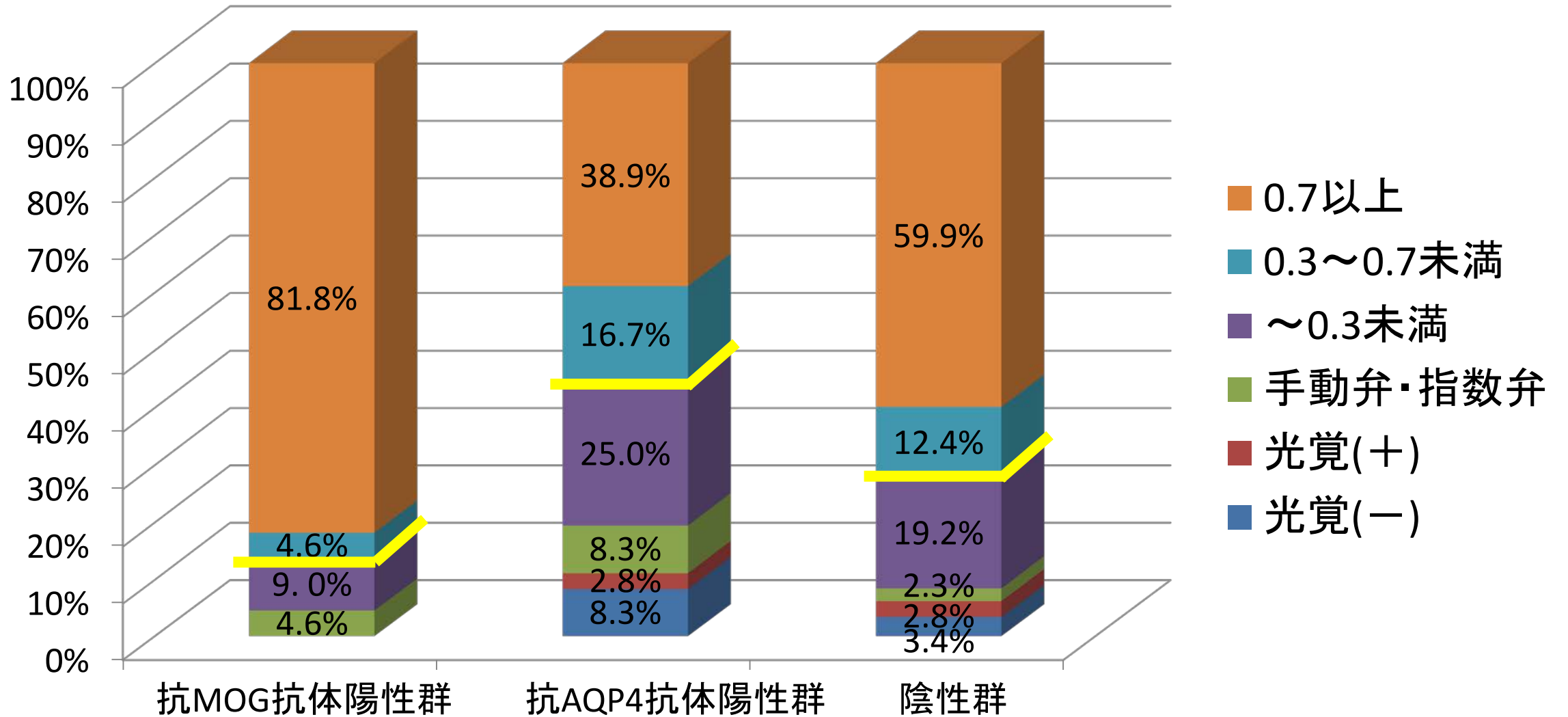
# ⑨ MRI 2次追加項目 (視神經病變部位)



# ⑪ 治療法



# ⑫ 平均回復後視力





# 必要な検査

- 末梢血液検査/一般生化学
- 赤血球
- 血色素量
- ヘマトクリット値
- 白血球(好中球、リンパ球、好酸球)
- 血小板
- 赤血球沈降速度(赤沈)
- 空腹時血糖
- HbA1c
- GOT/GPT
- BUN/Cr
- 総コレステロール
- (LDL, HDLコレステロール)
- 中性脂肪
- Na/K/Cl

# 各種自己抗体

SLE	自己抗体 抗核抗体 抗DNA抗体 抗Sm抗体 抗SS-A抗体 抗SS-B抗体
抗リン脂質 抗体症候群	抗カルジオリピン抗体 ループスアンチコアグラント
甲状腺関連 自己抗体	抗サイログロブリン抗体 抗甲状腺ペルオキシダーゼ抗体 TSAb TRAb
Sjögren's症候群	抗SS-A抗体 抗SS-B抗体
Wegenerを 含むANCA 関連疾患	MPO-ANCA PR3-ANCA
リウマチ	RF

# 抗アクアポリン4 抗体陽性視神経炎の診断基準

## 必須項目

- ①血清抗アクアポリン4抗体陽性

## 主要項目

- ①突然発症する片眼または両眼の重度の視力障害
- ②眼球運動痛, 眼痛, 眼窩痛, 頭痛
- ③中心暗点, 水平半盲, 耳側半盲, 同名半盲などの重度の視野障害
- ④急性期には頭部MRI 冠状断STIR 法およびT2強調像で罹患視神経に高信号
- ⑤副腎皮質ステロイド治療に抵抗性

## 副次項目

- ①他の血清自己抗体が陽性である〔抗核抗体, リウマチ因子, 甲状腺関連自己抗体(抗TSH 受容体抗体, 抗サイログロブリン抗体, 抗ペルオキシダーゼ抗体), 抗SS-A 抗体, 抗SS-B 抗体など〕
  - ②脊髄MRI で3椎体以上の脊髄病変
  - ③発症時に脳MRI 病変が多発性硬化症基準を満たさない
  - ④10代から70代までの女性に幅広く分布してみられる
- 主要項目5 項目のうち3 項目と必須項目を満たしたものを抗アクアポリン4抗体陽性視神経炎とする

## 鑑別診断

- ①脱髄性視神経炎(多発性硬化症に伴う視神経炎)demyelinating optic neuritis
- ②特発性視神経炎idiopathic optic neuritis
- ③慢性再発性炎症性視神経症chronic relapsing inflammatory optic neuropathy
- ④圧迫性視神経症compressive optic neuropathy
- ⑤Leber遺伝性視神経症Leber hereditary optic neuropathy
- ⑥後部虚血性視神経症posterior ischemic optic neuropathy
- ⑦傍腫瘍性視神経症paraneoplastic optic neuropathy
- ⑧中毒性視神経症toxin optic neuropathy

## 重症度分類

- 軽症: 視力低下が固定した時点で, 視力低下が強いほうの眼の視力が(0.1)以上  
重症: 1) 視力低下が固定した時点で, 視力低下が強いほうの眼の視力が(0.1)未満  
2) 脊髄MRI で3 椎体以上の脊髄病変を認めるもの