MB Derma, **251**：22-28, 2016.

◆特集／口唇に生じる疾患の診断と治療

口唇に生じる固定薬疹

水川良子* 狩野葉子**

Key words：固定薬疹(fixed drug eruption), Stevens-Johnson 症候群(Stevens-Johnson syndrome；SJS), 口唇・口腔内

Abstract 固定薬疹は同一部位に繰り返し生じる薬疹の特殊型である．全身どこにでも部位を選ばずに生じうるが，最近11年間の本邦報告例ではその半数以上で口唇・口腔内に病変を認めていた．鑑別診断も口唇ヘルペスをはじめとし，口腔内カンジタ症やBehçet病などの粘膜疹を生じる疾患に加え，重症薬疹であるStevens-Johnson症候群を思わせる症例まで軽重さまざまであった．口唇は通常のパッチテストが行いにくい部位であるが，代用としてオープンパッチテストの有用性が報告されており，試みるべき方法と思われた．口唇・口腔内に固定薬疹が生じると，摂食が困難になる症例もあり，口唇以外の固定薬疹に比較して重篤感があり，ステロイド全身投与が選択されていた症例が多く，注意が必要である．

はじめに

固定薬疹(fixed drug eruption；FDE)は，原因薬摂取により同じ部位に繰り返し皮疹を生じる限局性の薬疹である．全身どこにでも部位を選ばずに生じ，口唇および口囲にも繰り返し，色素沈着を残す．単発性の固定薬疹で口唇に生じた症例では接触皮膚炎や口唇ヘルペスが，多発性ではStevens-Johnson症候群(Stevens-Johnson syndrome；SJS)が鑑別になる．今回は，口唇および口腔内に固定薬疹が生じた場合に焦点を当てて概説する．

単発の固定薬疹が口唇に生じると診断が難しい

固定薬疹が口唇に生じた場合に，臨床的な特徴はあるのだろうか．当教室で経験した口唇部の固定薬疹の症例を示す．色素沈着を残さない固定薬疹(non-pigmenting FDE)や，エピソードの回数が少ない固定薬疹では，固定薬疹の診断自体が見逃されることが多い．症例1は，色素沈着のはっきりしない固定薬疹症例で，口唇の淡紅色斑と口角に鱗屑を認める(図1)．脂漏性皮膚炎や，リップクリームの接触皮膚炎などの湿疹皮膚炎群との鑑別が必要になる．症例2は，口唇ヘルペスとの鑑別を要した1例である(図2)．下口唇の浮腫性紅斑上に帽針頭大の小水疱が多発集簇している．口唇ヘルペスの臨床を考えても，いかに鑑別が難しいかがわかる．若い女性で周期的に同一部位に皮疹が繰り返す場合には，月経との関連から口唇ヘルペスやautoimmune progesterone dermatitisなどの疾患を疑われて紹介されることもある．薬剤内服歴を確認できるかどうかが診断の足がかりになる．

多発性固定薬疹が口唇に生じるとSJSに類似する

近年，SJSや中毒性表皮壊死症(toxic epider-

* Yoshiko MIZUKAWA, 〒181-8611 三鷹市新川6-20-2 杏林大学医学部皮膚科学教室，准教授
** Yoko KANO, 同，元臨床教授

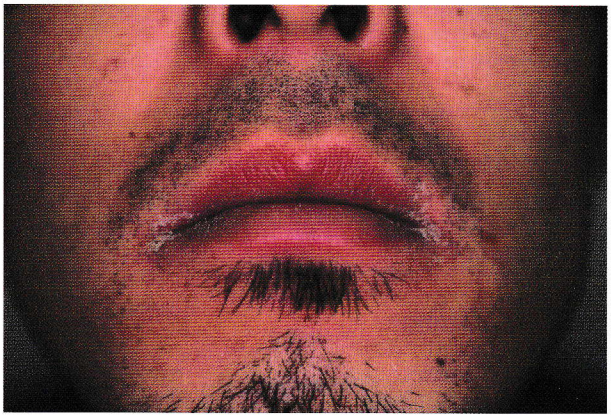

図 1. 症例 1：口角の鱗屑を伴う淡紅色斑

図 2. 症例 2：下口唇の小水疱を伴う紅斑

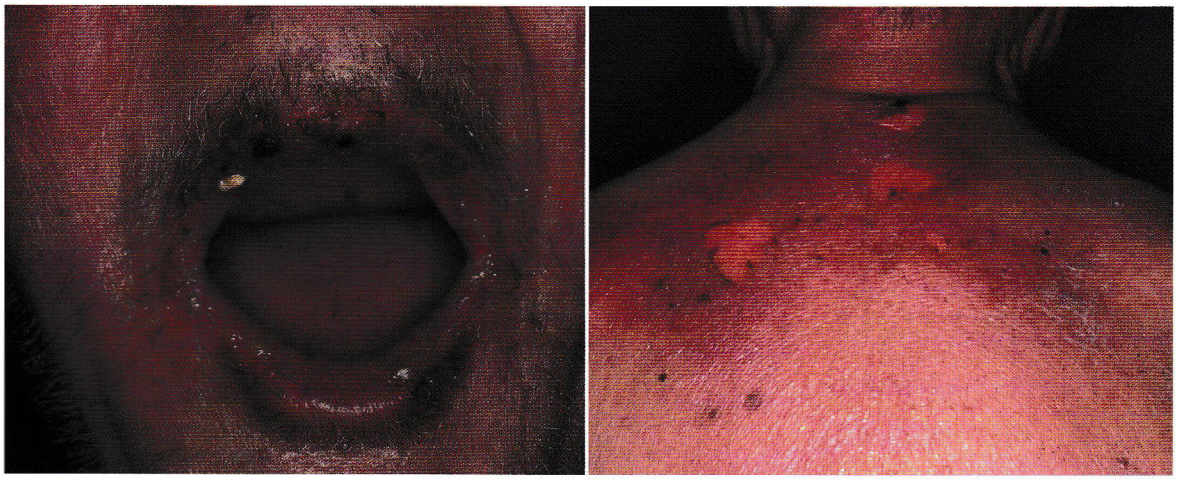

a | b

図 3. 症例 3：口唇の血痂(a)と背部のびらんを伴う紅褐色斑(b)

mal necrolysis：TEN)と鑑別を要する多発性固定薬疹が報告されている．多発性固定薬疹には，非色素沈着型(non-pigmenting)タイプと，典型的な色素沈着を残す固定薬疹でありながら多発し，一部に水疱形成を伴うタイプに大別される．両者が混在する症例も認められる．非色素沈着型の固定薬疹は，1987 年に Shelley[1]により報告された固定薬疹の特殊型で，① 色素沈着を残さない，② 発熱などの全身症状を伴うことが多い，③ 左右対称性に紅斑が多発する，④ 個疹の境界は不明瞭で大型のものが多いなどの特徴を有する．多発性固定薬疹は multiple FDE，generalized FDE，bullous FDE，generalized bullous FDE などの呼称で報告されている．Cho ら[2]は generalized bullous FDE を以下のように定義している．① 水疱を伴う典型的な固定薬疹が体表面積の 10%を超えて存在すること，② その分布は少なくとも 3～6 部位に及ぶことである．症例 3 は初診時から SJS が疑われた多発性固定薬疹である(図 3)．口唇の血痂，口腔内びらんに加え陰茎にもびらんを認め，SJS としてステロイド全身投与を開始してもよいようにみえる．口唇のみでは鑑別は難しいが，躯幹四肢の個疹に注目してみると，個疹は境界明瞭な類円形の紅斑で固定薬疹の特徴を有している．本症例では多発性固定薬疹を考え，ステロイド全身投与を行わずに経過をみたところ，紅斑は数日で消退傾向を認めた．SJS と診断すれば迷わずステロイド全身投与が行われることを考慮すると，初期診断がいかに重要であるかを考えさせられる．

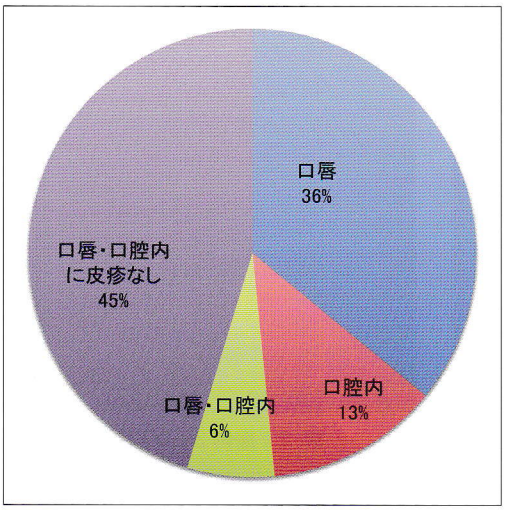

図 4.
2006～2015 年本邦報告例の発症部位(%)

表 1. 口唇・口腔内に限局した固定薬疹本邦報告例(2006～2015 年)

報告年	報告者	症例				
		年齢	性別	部位	診断確定までに疑われた薬疹以外の診断名	原因薬
2006	宇宿	37	男	口唇		アリルイソプロピルアセチル尿素
2007	山川	25	女	口唇 口腔内	単純ヘルペス，天疱瘡などの水疱症	アリルイソプロピルアセチル尿素/イブプロフェン
2007	新石	33	男	口唇		セフポドキシムプロキセチル
2009	角田	35	女	口唇		ロキソプロフェン
2010	井上	66	男	口唇	口腔カンジタ症	イオパミロン
2010	松山	27	女	口唇 口腔内		アリルイソプロピルアセチル尿素
2011	小田	40	女	口唇		カルボシステイン
2011	大谷	19	女	口腔内 口唇	ヘルペス性歯肉口内炎	アリルイソプロピルアセチル尿素
2014	足立	11	女	舌		アロプリノール/ミノマイシン
2014	松本	37	女	口腔内	舌カンジタ症	レボフロキサシン

口唇に生じる固定薬疹の最近の動向
―報告例から―

1．口唇のみの固定薬疹は診断が難しい

前述したように，口唇に発疹を認める多発性固定薬疹では，治療の観点からも SJS や TEN との鑑別が重要であり，見逃してはならない．口唇発症の固定薬疹にどのような臨床的特徴があるのかを，2006～2015 年の医中誌で調べ得た固定薬疹症例(会議録は除く)につき文献的に検討した[3)～58)]．症例は 64 例で，男女比は 26：38 で女性に多く，4～81 歳(平均年齢 44.7 歳)と老若男女にわたっていた．口唇および口腔内のいずれかに発疹を認めた固定薬疹は 35 症例で，口唇・口腔内に発疹を認めなかった 29 症例を上回っていた(図 4)．大半の症例は口唇・口腔内に加え，躯幹や手足に典型的な固定薬疹を伴い診断は難しくなかったと予測されるが，口唇および口腔内のみに発疹を生じた症例が 10 例も報告されていることは興味深い(表 1)．これらの症例は，口唇ヘルペスは勿論のこと，口腔内カンジタ症が鑑別疾患として考えられている．久保田ら[13)]は，口唇のみでなく陰部にも皮疹を生じ Behçet 病を疑われた症例を報告しており，鑑別診断が多岐にわたることに驚かされ

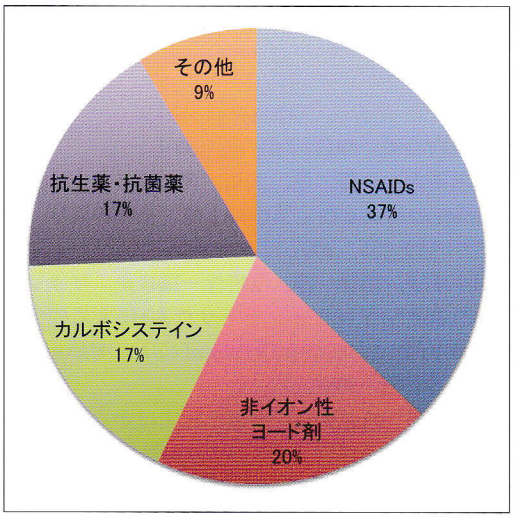

図 5. 2006～2015 年本邦報告例
口唇・口腔内発症の原因薬(%)

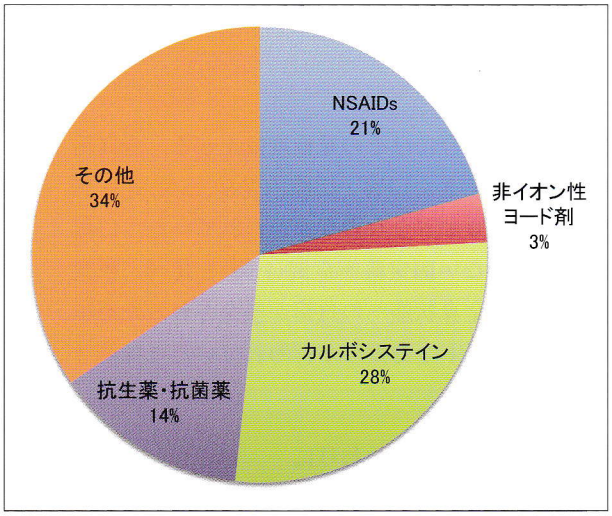

図 6. 2006～2015 年本邦報告例
口唇・口腔内に皮疹を有さない症例の原因薬(%)

る．躯幹四肢発症例で蜂窩織炎や類乾癬が疑われた報告もあり，固定薬疹はさまざまな疾患類似の臨床をとりうる薬疹であり，常にその可能性を考えておく必要があるともいえる．

2．原因薬剤は NSAIDs が多い

口唇・口腔内に生じた場合の原因薬を図 5 に示す．口唇・口腔内に皮疹を認めなかった症例(図 6)と比較すると，非イオン性ヨード剤による固定薬疹が口唇・口腔内に発症しやすい傾向がみられる．薬剤別にみてみると，NSAIDs が全体では 37%(13 例)と，口唇・口腔内発症例の 3 割以上の原因で最も多く，アリルイソプロピルアセチル尿素が 8 例と最多で 23%を占めていた．さらに，口唇・口腔内に限局した 10 例中 4 例は NSAIDs が原因薬であり，たとえ口内炎やカンジタ症を臨床的に疑ったとしても NSAIDs の服用歴の確認は行うべきと考えられる．

非イオン性ヨード剤による 7 例のうち 6 例は慢性腎不全に対し血液透析を施行されていた．一般に透析患者の薬疹は，症状が遷延，重症化することが知られている．透析により取り除かれる薬剤の除去率は，薬剤のタンパク結合率，脂溶性，分布容積，分子量に依存するとされる[59]．透析患者では，血清サイトカインは透析により一時的に除去されるものの，残存薬剤によるサイトカイン産生が継続的することが症状の遷延に関与している可能性が示唆されている．

近年，カルボシステイン(ムコダイン®)による固定薬疹の報告が増加し，口唇発症の有無にかかわらず症例が認められている．通常の固定薬疹と異なり，薬剤内服から皮疹発症までの期間が長いことが特徴とされる．口唇・口腔内のみでなく躯幹四肢にも生じる多発性が半数認められ，ステロイド投与が必要であった症例も報告されており注意が必要である．

3．口唇部固定薬疹の原因薬検査法
―オープンパッチテストを含めて―

固定薬疹の原因薬検査法は，薬剤リンパ球刺激試験(DLST)，パッチテスト，内服テストが代表的な方法である．一般には皮疹部でのパッチテストの有用性が知られている．口唇・口腔内に固定薬疹を生じた場合，パッチテストを行うことは難しく，代替えの方法としてオープンパッチテストの有用性が報告されている[60]．オープンパッテストは Alanko によりその有用性が報告され，その後いくつかの報告がなされている．口唇という部位を考慮すると，試みるべき検査法の 1 つと考えられる．

4．口唇発症例はステロイド全身投与が行われている症例が多い

固定薬疹は原因薬中止により自然軽快する比較的予後良好な疾患ととらえられるが，口唇・口腔

内に生じた場合にはその重症度は上がる．今回治療法が確認できた口唇・口腔内発症15症例中10例ではステロイド全身投与が行われていた．口唇部に発症のない固定薬疹症例(1例)と比べ，摂食障害などの全身状態への負担が懸念されるため早期にステロイド全身投与が行われていたと推測された．

おわりに

口唇・口腔内に生じる固定薬疹は決して珍しいものではなく，軽症から重症まで鑑別診断も多岐にわたる．口唇・口腔内の固定薬疹はその解剖学的な特性から重篤感のある症例もあり，診断および治療の観点から注意が必要であると思われた．

謝　辞

論文作成に協力いただいた研究支援員(本学学生)岩住衣里子さんに感謝致します．

文　献

1) Shelley WB, Shelley ED：Nonpigmenting FDE as a distinctive reaction pattern. Examples caused by sensitivity to pseudoephedrine hydrocloride and tetrahydrozoline. *J Am Acad Dermatol*, **17**(3)：403-407, 1987.
2) Cho YT, Lin JW, Chen YC, et al：Generalized bullous fixed drug eruption is distinct from Stevens-Johnson syndrome/toxic epidermal necrolysis by immunohistopathological features. *J Am Acad Dermatol*, **70**(3)：539-548, 2014.
3) 下浦真一，林　一弘：エテンザミドによる多発性固定薬疹の1例．皮膚臨床，**48**(1)：29-31，2006.
4) 野口俊彦，長橋和矢，向井秀樹：固定薬疹．皮膚病診療，**28**(2)：171-174，2006.
5) 宇宿一成：アリルイソプロピルアセチル尿素による固定薬疹の1例．皮膚臨床，**48**(5)：645-647，2006.
6) 小原美子，真鍋　求，梅林芳弘：ジアゼパム坐剤による固定薬疹．皮膚臨床，**48**(8)：1092-1093，2006.
7) 伊豆邦夫，島内隆寿，戸倉新樹：PL顆粒中のメチレンジサリチル酸プロメタジンによる固定薬疹．皮膚病診療，**29**(1)：51-54，2007.
8) 奥田浩人，小野　厚，大川　薫ほか：Drug combinationによる固定薬疹の1例．小児科臨床，**60**(1)：119-123，2007.
9) 田中掌子，籏持　淳，濱崎洋一郎ほか：ロキソニン®(ロキソプロフェンナトリウム)による固定薬疹の1例．*J Environ Dermatol Cutan Allergol*，**1**(1)：59-62，2007.
10) 水野京子，渡辺秀晃，中田土起丈ほか：ロキソプロフェンナトリウム(ロキソニン®)による多発性固定薬疹の1例．*J Environ Dermatol Cutan Allergol*，**1**(2)：135-140，2007.
11) 小田佐智子，籏持　淳，山崎　箋ほか：セフジニル(セフゾン®)による多発性固定薬疹の1例．*J Environ Dermatol Cutan Allergol*, **1**(3)：203-206，2007.
12) 川﨑加織，夏秋　優，宮田明子ほか：アセトアミノフェンによる多発性固定薬疹の1例．皮膚の科学，**6**(2)：107-109，2007.
13) 久保田由美子，伊藤宏太郎，山口隆広ほか：Behçet病と診断されていた固定薬疹の2例．西日皮膚，**69**(4)：400-405，2007.
14) 新石健二，光戸　勇：セフポドキシムプロキセチルによる固定薬疹の1例．臨皮，**61**(10)：785-787，2007.
15) 山川有子，小林照子，高橋ユエほか：アリルイソプロピルアセチル尿素及びイブプロフェン両者による固定薬疹．皮膚臨床，**49**(9)：1069-1072，2007.
16) 江川裕美，松本いづみ，大谷稔男ほか：カルボシステインによる固定薬疹の1例．皮膚臨床，**50**(7)：918-919，2008.
17) 皿山泰子，池田哲哉，中村　敬ほか：40年後にサラゾスルファピリジンによって誘発された固定薬疹の1例．臨皮，**62**(11)：808-810，2008.
18) 近藤　誠，石井亜紀子，磯田憲一ほか：ブロチゾラム(レンドルミン®)による多発性固定薬疹の1例．臨皮，**62**(13)：970-972，2008.
19) 石黒恵美子，石川里子，濱崎洋一郎ほか：塩酸メキシレチンによる多発性固定薬疹の1例．臨皮，**63**(1)：23-25，2009.
20) 福田秀嗣，猿谷佳奈子，伊藤理英ほか：アリルイソプロピルアセチル尿素による多発性固定薬疹の1例．臨皮，**63**(3)：214-216，2009.
21) 後藤典子，佐々木祥人，船坂陽子ほか：テプレノン・塩酸ジルチアゼムによる多発性固定薬疹．皮膚臨床，**51**(6)：779-783，2009.

22) 角田孝彦，玉渕尚宏：ロキソプロフェンナトリウムによる固定薬疹の1例．皮膚臨床，**51**(9)：1190-1191，2009.
23) 時田智子，塚原智典，笹生俊一ほか：ペグインターフェロン，リバビリン併用療法による固定薬疹の1例．臨皮，**63**(11)：808-810，2009.
24) 松山阿美子，松倉節子，松木美和ほか：診断にOpen Application Testが有用であった口腔粘膜・口唇の固定薬疹の1例．*J Environ Dermatol Cutan Allergol*，**4**(3)：163-167，2010.
25) 久保田由美子，中山樹一郎：透析患者にみられた造影剤による固定薬疹の3例．日皮会誌，**120**(4)：861-869，2010.
26) 森本亜里，大内健嗣，安田文世ほか：カルボシステイン(ムコダイン®)による多発性固定薬疹の1例．臨皮，**64**(8)：550-552，2010.
27) 宮本明栄，大松華子，久保正英ほか：塩酸チアラミドによる固定薬疹．皮膚臨床，**52**(8)：1170-1171，2010.
28) 井上梨沙子，今井亜希子，渡邊京子：透析患者に生じた造影剤iopamidol(イオパミロン注)による多発性固定薬疹．皮膚病診療，**32**(8)：867-870，2010.
29) 大谷翼伶，簾持　淳，塚原掌子ほか：舌病変が著明であったアリルイソプロピルアセチル尿素による固定薬疹の1例．皮膚臨床，**53**(1)：21-23，2011.
30) 松木美和，松倉節子，相原道子ほか：誘発に32時間を要したS-カルボキシメチル-L-システインによる固定薬疹．皮膚臨床，**53**(1)：25-29，2011.
31) 小田佐智子，濱崎洋一郎，簾持　淳：遅発性に認められたS-カルボキシメチル-L-システイン(ムコダイン®)による固定薬疹1例．西日皮膚，**73**(6)：598-600，2011.
32) 佐藤洋平，水川良子，稲岡峰幸ほか：薬剤投与なく再燃し，色素沈着型を伴った非色素沈着型固定薬疹の1例．臨皮，**65**(7)：478-481，2011.
33) 福田英嗣，宇佐美奈央，佐藤八千代ほか：カルボシステイン(ムコダイン®)による多発性固定薬疹の小児例．臨皮，**65**(8)：585-588，2011.
34) 藤原朝子，山川岳洋，津田晶明ほか：カルボシステインによる固定薬疹の1例．皮膚臨床，**54**(1)：13-16，2012.
35) 畠山真弓，酒井美佐子，瀬戸英伸：マレイン酸イルソグラジンによる固定薬疹の1例．皮膚臨床，**54**(1)：17-20，2012.
36) 木村　浩，光戸　勇：非イオン性ヨード造影剤イオパミドールによる多発性固定薬疹の1例．皮膚臨床，**54**(1)：21-25，2012.
37) 福田一絵，濱崎洋一郎，林　周次郎ほか：小児に生じたチペピジンヒベンズ酸塩による固定薬疹の1例．皮膚臨床，**54**(4)：630-631，2012.
38) 西村(平井)千尋，五味博子，石井　健ほか：高度の粘膜症状を伴った多発性固定薬疹の1例．臨皮，**66**(8)：573-578，2012.
39) 小田富美子，藤山幹子，徳丸　晶ほか：シクロホスファミドにより多発性固定薬疹様の表皮障害をきたした1例．臨皮，**66**(9)：677-681，2012.
40) 五木田麻里，高橋阿起子，仲田かおりほか：クリンダマイシン製剤による多発性非色素沈着型固定薬疹の1例．皮膚の科学，**11**(5)：403-408，2012.
41) 伊藤弘通，伊藤かおり：固定薬疹であることが5年後に判明した歯科患者の1症例．臨床麻酔，**36**(11)：1618-1620，2012.
42) 稲葉　豊，金澤伸雄，古川福実：オープンパッチテストにて診断しえたアリルイソプロピルアセチル尿素とイブプロフェンによる口唇部固定薬疹の1例．皮膚の科学，**12**(1)：26-30，2013.
43) 高田紗奈美，外川八英，若林正一郎ほか：ウコンで誘発され，メフェナム酸でも誘発された多発性固定薬疹の1例．*J Environ Dermatol Cutan Allergol*，**7**(2)：106-111，2013.
44) 守屋智枝，藤澤智美，加納宏行ほか：カルボシステインを主剤とした薬剤による固定薬疹の1例．皮膚臨床，**55**(2)：133-136，2013.
45) 大原香子，初鹿隼人：アリルイソプロピルアセチル尿素による多発性固定薬疹の1例．皮膚臨床，**55**(7)：932-933，2013.
46) 貞安杏奈，塩田剛章，小林　憲ほか：イオメプロールによる多発性固定薬疹の1例．皮膚臨床，**55**(11)：1405-1409，2013.
47) 松本聖武，森家祥行，桐澤知子ほか：レボフロキサシンにより口腔内に限局した多発口内炎を生じた固定薬疹の1例．日口腔外会誌，**60**(2)：66-70，2014.
48) 山本三幸，藤本和久，秋山美知子ほか：カルボシステイン(ムコダイン®)による固定薬疹の小児例．日小皮会誌，**33**(2)：41-44，2014.
49) 馬場由香，渡部大輔，高橋和宏ほか：ネオファーゲン® Cによる熱傷瘢痕部に生じた固定薬疹の1例．皮膚臨床，**56**(6)：877-880，2014.
50) 足立厚子，指宿千恵子，福田佳奈子ほか：Drug Combinationによると考えられた舌に限局した

固定薬疹．皮膚臨床，**56**(10)：1402-1407，2014.
51）東　禹彦：アリルイソプロピルアセチル尿素とブロモバレリル尿素で同一部位に固定薬疹を生じた1例．皮膚の科学，**13**(6)：435-438，2014.
52）伊藤　彩，大澤研子，池澤優子：カルバマゼピンによる多発性固定薬疹の1例．臨皮，**69**(4)：281-286，2015.
53）緋田哲也，南　満芳：セフトリアキソンナトリウムによる固定薬疹の1例．皮膚臨床，**57**(5)：496-497，2015.
54）中村謙太，三宅知美，佐野　祐ほか：粘膜疹を伴うカルボシステインによる多発性固定薬疹の1例．皮膚臨床，**57**(5)：499-503，2015.
55）飛田礼子，千貫祐子，野上京子ほか：カルボシステインによる固定薬疹の診断におけるチオグリコール酸を用いた貼布試験の有用性の検討．西日皮膚，**77**(6)：579-583，2015.
56）佐藤雅子，大磯直毅，川田　暁：メシル酸ガレノキサシン水和物による固定薬疹．皮膚病診療，**37**(11)：1057-1060，2015.
57）山本紗規子，吉田哲也，齊藤　優ほか：カルボシステインによる固定薬疹の4例．*IRYO*，**69**(12)：534-537，2015.
58）高木佐千代，大島理恵子，苅谷清徳：水疱症やウイルス性発疹症との鑑別を要したレボフロキサシンによる多発性固定薬疹の1例．皮膚臨床，**58**(1)：83-87，2016.
59）下山直人，下山恵美：腎機能低下や透析患者に対する非オピオイド製剤使用のポイント．薬局，**63**(6)：2335-2338，2012.
60）Alanko K：Topical provocation of fixed drug eruption：a study of 30 patients. *Contact Dermatitis*, **31**：25-27, 1994.