

## 2. 各論

### 1. 乳児血管腫（いちご状血管腫）

#### 疾患概念

乳児血管腫(infantile hemangioma)は、ISSVA 分類の脈管奇形 (vascular anomaly) のうち血管性腫瘍 (vascular tumors) に属し、胎盤絨毛膜の微小血管を構成する細胞と類似した glucose transporter-1(GLUT-1)陽性の毛細血管内皮細胞が増殖する良性の腫瘍である<sup>1,2)</sup>。出生時には存在しないあるいは小さな前駆病変のみ存在するが生後2週間程度で病変が顕在化し、かつ自然退縮する特徴的な一連の自然歴を持つ。おおむね増殖期 (proliferating phase、～1.5歳まで)・退縮期(消退期)(involuting phase、～5歳頃)・消失期(involuting phase、5歳以降)と呼ばれるが、経過は個人差が大きく、また全経過はしばしば長期に亘り10年を超える<sup>3,6)</sup>。

本邦で従来より用いられている病名であるいちご状血管腫と基本的に同義であるが、ISSVA 分類に則って乳児血管腫という呼称が浸透しつつある<sup>3,4)</sup>。

#### 疫学

乳児期で最も頻度の高い腫瘍の一つで<sup>7)</sup>、人種を問わず女児、また早期産児・低出生体重児に多い。発生頻度には人種差が存在し、白人での発症は2～12%、African-American では1.4%、台湾では0.2%、また日本人での発症は0.8～1.7%とされている<sup>8-13)</sup>。多くは孤発例で家族性の発生はきわめて稀であるが、家族歴が一親等に存在する場合は乳児血管腫の発生率が2倍程度に上昇するとの報告もある<sup>14)</sup>。発生部位は頭頸部60%、体幹25%、四肢15%と、頭頸部に多い<sup>15,16)</sup>。

#### 病因

乳児血管腫の病因は未だ不明である。腫瘍細胞にはX染色体の不活性化パターンにおいて monoclonalityが認められるため反応性増殖ではなく、局所でclonalに増殖している'真の腫瘍'であるといえる<sup>17)</sup>。血管系の細胞に分化するべき中胚葉系前駆細胞の分化異常あるいは分化遅延による発生的異常とする説<sup>18)</sup>、胎盤由来の細胞の塞栓とする説、そして血管内皮細胞の増殖関連因子の遺伝子における生殖細胞変異 (germline mutation) と体細胞突然変異 (somatic mutation) のコンビネーションとする説<sup>19)</sup>など、多種多様な仮説が提唱されている<sup>16,20)</sup>。

#### 臨床像と経過

乳児血管腫は、前述のように他の腫瘍とは異なる特徴的な自然経過を示す。また臨床像も多彩であり、欧米では表在型 (superficial type) ・深在型 (deep type) および混合型 (mixed type) といっ

た臨床分類が一般的であるが、本邦では局面型・腫瘤型・皮下型とそれらの混合型という分類も頻用されている<sup>21)</sup>。Superficial type では赤く小さな凹凸を伴いいちごのような性状の表面を有し、deep type では皮下に生じ皮表の変化に乏しい<sup>22-24)</sup>。

出生時には存在しないあるいは目立たない（紅色丘疹・紫斑・貧血斑か周囲が蒼白な毛細血管拡張からなる小さな前駆病変が出生時に見られることがある）が生後2週間程度で病変が明らかとなり<sup>8)</sup>、「増殖期」には病変が増大し、「退縮期(消退期)」では病変が徐々に縮小していき、「消失期」にはさらに消失に向かう。これらは時間軸に沿って変容する一連の病態であり、自然の経過で変化するものとして理解する必要がある。

小さな病変は最終的には消失する症例が多いが隆起が強い病変では弛緩性で表面がチリメン状となったたるみとして、皮表の樹枝様の血管とともに残存して整容的な問題になりやすい。また、deep type では皮下に線維化や脂肪変性が残存する場合がある。一方、乳児血管腫の中には急峻なカーブを持って増大するものがあり、発生部位により気道閉塞、視野障害、哺乳障害、難聴、排尿排便困難、そして高拍出性心不全による哺乳困難や体重増加不良などを来す危険を有するものには緊急の対応を要する<sup>25)</sup>。また大きな病変はしばしば表面が白色調を呈したのち潰瘍を形成し、出血したり二次感染を来し敗血症の原因となることもある。

その他にも、シラノ（ド・ベルジュラック）の鼻型、約20%に見られる多発型<sup>26)</sup>、そして他臓器にも血管腫を認める neonatal hemangiomatosis、PHACE (S) 症候群など、多彩な病型も知られている。

## 病理

増殖期・退縮期(消退期)・消失期のそれぞれに病理組織像は異なる。増殖期においてはCD31と前述のGLUT-1陽性の腫瘍細胞が明らかな血管構造に乏しい腫瘍細胞の集塊を形成し、その後内皮細胞と周皮細胞による大小さまざまな血管構造が出現する。退縮期(消退期)には次第に血管構造の数が減少し、消失期には結合組織と脂肪組織が混在するいわゆるfibrofatty residueが残存することがある<sup>27-31)</sup>。（病理診断の総説を参照）

## 画像診断

血管腫診療において、とりわけ深達性病変の存在様式の描出や他の腫瘍との鑑別のために、画像診断は欠かすことはできない。時間経過による性状の変化の追跡のためにも有用である。幼小児を対象としたMRIでは造影剤の使用を控えたい場合も多いが、造影剤を用いないT1強調画像と脂肪抑制画像（STIR法）の併用は有効で、増殖期の乳児血管腫は微細な顆粒が集簇したような形状の境界明瞭なT1-low, T2-high, STIR-highの病変として、脂肪織の信号に邪魔されずに描出される<sup>3,32)</sup>。（画像診断の総説を参照）

Superficial type の乳児血管腫のダーモスコープ所見では、増殖期には tiny lagoon が集簇した“いちご”様外観を呈するが、退縮期(消退期)になると本症の自然史を反映し、栄養血管と線維脂肪組織の増加を反映した黄白色調の拡がりとして観察されるようになる<sup>3,33)</sup>。

## 鑑別診断

多くの症例では視診により診断が可能であるが、他の血管性腫瘍のほか、deep type については粉瘤や毛母腫、脳瘤など囊腫 (cyst) ・過誤腫 (hamartoma) ・腫瘍 (tumor) ・奇形 (anomaly) の範疇に属する疾患でも、視診のみでは鑑別できない疾患があり、MRI や超音波検査など画像診断が有用になることがある。乳児血管腫との鑑別上、問題となる血管性腫瘍としては、以下のものがある。

①乳児血管腫の deep type と静脈奇形(海綿状血管腫)は病理組織学的に類似することがあり混同されている場合があるが、病態が全く異なりその鑑別には注意を要する。

②乳児血管腫と鑑別を要するまれな先天性の血管腫である rapidly involuting congenital hemangiomas (RICH)は、出生時にすでに腫瘍が完成しておりその後乳児血管腫と同様自然退縮傾向を見せる。一方、non-involuting congenital hemangiomas (NICH)は同じく先天性に生じるが自然退縮傾向を有さない。Partially involuting congenital hemangiomas (PICH)は退縮が部分的である<sup>34-36)</sup>。これら先天性血管腫では GLUT-1 は陰性である<sup>1,37)</sup>。

③房状血管腫(tufted angioma)とカポジ肉腫様血管内皮細胞腫(Kaposiform hemangioendothelioma)は、両者ともカサバツハ・メリット現象を惹起しうる血管腫であるが、乳児血管腫がカサバツハ・メリット現象を来たすことはない。房状血管腫は出生時から存在することも多く、また痛みや多汗を伴うことがある。病理組織学的に、内腔に突出した大型で楕円形の血管内皮細胞が、真皮や皮下に大小の管腔を形成し、いわゆる“cannonball”様“増殖が認められる。腫瘍細胞はGLUT-1陰性である。カポジ肉腫様血管内皮細胞腫は、異型性の乏しい紡錘形細胞の小葉構造が周囲に不規則に浸潤し、その中に裂隙様の血管腔や鬱血した毛細血管が認められ、GLUT-1陰性である(CQ19参照)。

## 治療法

機能障害や潰瘍・出血・二次感染・敗血症の危険性、また将来的にも整容的な問題を惹起する可能性のある病変では、早期に治療を検討・開始する必要がある。そのような可能性が低ければ wait-and-see policy にて、必要に応じて精神的なサポートを行うことが治療・対応の中心になる。

上記のような可能性を有する病変に対してはプロプラノロール・手術療法(全摘・減量手術)・ステロイド療法(外用・局所注射・全身投与)・レーザー・塞栓/硬化療法・イミキモド・液体窒素療法、さらにはインターフェロン・シクロホスファミド・ブレオマイシン・ビンクリスチン・ベカブレ

ルミン・シロリムス・放射線療法・持続圧迫療法などの有効例が報告されている(CQ14-18 参照)。しかし、自然消退傾向があるために治療効果の判定が難しいなど、臨床試験などで効果が十分に実証された治療は少ない。大きさ・部位・病型・病期・合併症の有無・整容面・年齢・性別・治療の選択肢の数・医師の経験などによって治療の有益性と危険性を評価して戦略をたてる必要がある。

### 副腎皮質ステロイド

内服、静注、外用などの形で使用される。内服療法として通常初期量は2~3 mg/kg/dayのプレドニゾンが用いられる。ランダム化比較試験やメタアナリシスで効果が示されている<sup>39)</sup>が、副作用として満月様顔貌、不眠などの精神症状・骨成長の遅延・感染症などに注意する必要がある(CQ16参照)。

### プロプラノロール

欧米ですでに使われてきたプロプラノロールが本邦でも 2016 年に承認されたため、本邦でも機能障害の危険性や整容面で問題となる乳児血管腫に対しては第一選択として用いられるものと考えられる<sup>39, 40)</sup>(CQ14 参照)。副作用として血圧低下、徐脈、睡眠障害、低血糖、高K血症、呼吸器症状などの発現に対し、十分な注意・対応が必要である(「臨床現場において、注意すべきポイント」参照)<sup>41, 42)</sup>。また投与中止後や投与終了後に血管腫が再腫脹・再増大することもあるため、投与前から投与終了後も児を慎重にフォローしていくことが必須である。その作用機序は未だ不明であるが、初期に於いてはNO 産生抑制による血管収縮作用が、増殖期に於いては VEGF・bFGF・MMP2/MMP9 などの pro-angiogenic growth factor シグナルの発現調節による増殖の停止機序が、また長期的な奏効機序としては血管内皮細胞のアポトーシスを誘導することが想定されており<sup>43, 44)</sup>、さらなる研究が待たれる。

さらに、やはり同じβ遮断薬であるチモロールマレイン酸塩の外用剤についても有効性の報告が増加している<sup>45)</sup>。

### イミキモド

イミキモドは免疫応答を調節するとともに血管新生を阻害する作用を有する。superficialおよび mixed typeの血管腫に対する外用イミキモドのphase IIオープンラベル試験では、superficial typeの病変については治療後16週で紅斑の消退が早まる傾向が見られた<sup>46)</sup>。副作用として局所の炎症や二次感染など。

## ビンクリスチン；

## インターフェロン-α

前者は抗癌剤、後者は抗ウイルス剤として知られる。効果が十分に証明されているとは言い難いが有効であった例が報告されており、加療を要するがプロプラノロールや副腎皮質ホルモンで効果が見られない症例では選択肢となりうると思われる。しかし、それぞれ副作用に十分な注意をする必要がある。

## 外科的治療

外科的切除は手術瘢痕が自然消退した場合よりも目立つことがあるため、合併症が存在しないケースでは慎重に適応を判断すべきである。たとえば血管腫が退縮期(消退期)以降に瘢痕や皮膚のたるみを残した場合・整容的に問題となる消退が遅い血管腫・小さく限局した眼周囲の血管腫・薬物療法の危険性が高い場合、出血のコントロールができないなど緊急の場合などで考慮される。術中出血の危険性を考慮し増殖期の手術を可及的に避け退縮期(消退期)後半から消失期に手術を行うことで、腫瘍の増大でもたらされる **tissue-expanding effect**により腫瘍切除後の組織欠損創の閉鎖が容易になる利点がある<sup>47,48)</sup>。

## パルス色素レーザー

近年比較的高いエビデンスレベルの高い試験で有用性が少しずつ示されつつあるが<sup>49-55)</sup>、論文ごとのレーザーの性能や照射の強さの違いなどによりその有効性、増大の予防効果や有益性について一定の結論は得られていない。ただ、レーザーの深達度には限界があり **deep type** に対しては効果が乏しいという点、退縮期(消退期)以降も毛細血管拡張が残った症例ではレーザー治療のメリットはある点についてはおおそ意見が一致しているように思われる。一時的な局所の炎症、腫脹、疼痛、出血・色素脱失および色素沈着、瘢痕、そして潰瘍化などに注意する必要がある。

## その他のレーザー

炭酸ガスレーザーは炭酸ガスを媒質にしたガスレーザーで、水分の豊富な組織を加熱し、蒸散・炭化させるため、出血が少ないなどの利点がある。小さな病変や、気道内病変に古くから用いられている。そのほか、Nd-YAG レーザーによる組織凝固なども行われることがある。

### 冷凍凝固療法

液体窒素やドライアイスなどを用いる。手技は比較的容易であるが、疼痛、水疱形成、さらには瘢痕形成に注意が必要で熟練を要する。深在性の乳児血管腫に対してはレーザー治療よりも効果が優れるとの報告もある<sup>56)</sup>。

### 持続圧迫療法

#### CQ18 参照

### 塞栓術

他の治療に抵抗する症例で、巨大病変で心負荷が大きい場合などに考慮される。

### 精神的サポート

他人から好奇の目にさらされたり虐待を疑われるなど本人や家族が不快な思いをする機会も多い。前もって自然経過・起こりうる合併症・治療の危険性と有益性などについて説明しつつ精神的なサポートを行う事が血管腫の管理に不可欠である。

(倉持 朗)

### <文献>

- 1) North PE, Waner M, Mizeracki A, et al. GLUT1: a newly discovered immunohistochemical marker for juvenile hemangiomas. Hum Pathol. 2000;31:11-22.
- 2) North PE, Waner M, Mizeracki A. A unique microvascular phenotype shared by juvenile hemangiomas and human placenta. Arch Dermatol. 2001;137:559-70.
- 3) 倉持 朗. 乳児血管腫いちご状血管腫. 皮膚臨床. 2005;47:1589-606.
- 4) 倉持 朗. いま乳児血管腫をどのように捉えるべきか -プロプラノロール内服療法が導入されるにあたって-. 皮膚病診療. 2016;38:444-53.
- 5) Mulliken JB. Diagnosis and Natural History of Hemangiomas.: Oxford University Press; 2013:68-110.
- 6) Haggstrom AN, Chamlin SL. Infantile Hemangiomas and Other Vascular Tumors.: Elsevier; 2015:336-351.
- 7) Jacobs AH, Walton RG. The incidence of birthmarks in the neonate. Pediatrics. 1976;58:218-22.
- 8) Hidano A, Nakajima S. Earliest features of the strawberry mark in the newborn. Br J Dermatol. 1972;87:138-44.
- 9) Cheung DS, Warman ML, Mulliken JB. Hemangioma in Twins. Ann Plast Surg. 1997;38:269-74.
- 10) Hidano A, Purwoko R, Jitsukawa K. Statistical survey of skin changes in Japanese neonates. Pediatr Dermatol. 1986;3:140-4.



- 11) Shih IH, Lin JY, Chen CH, et al. A birthmark survey in 500 newborns: clinical observation in two northern Taiwan medical center nurseries. *Chang Gung Med J.* 2007;30:220-5.
- 12) Chiller KG, Passaro D, Frieden IJ. Hemangiomas of infancy: clinical characteristics, morphologic subtypes, and their relationship to race, ethnicity, and sex. *Arch Dermatol.* 2002;138:1567-76.
- 13) Hemangioma Investigator Group, Haggstrom AN, Drolet BA, et al. Prospective study of infantile hemangiomas: demographic, prenatal, and perinatal characteristics. *J Pediatr.* 2007;150: 291-4.
- 14) Drolet BA, Swanson EA, Frieden IJ, et al. Infantile hemangiomas: an emerging health issue linked to an increased rate of low birth weight infants. *J Pediatr.* 2008;153:712-5.
- 15) Finn MC, Glowacki J, Mulliken JB. Congenital vascular lesions: clinical application of a new classification. *J Pediatr Surg.* 1983;18:894-900.
- 16) 渡邊 彰二. 乳児血管腫 血管腫・血管奇形診療ガイドライン. 2013:14-16.
- 17) Boye E, Yu Y, Paranya G, et al. Clonality and altered behavior of endothelial cells from hemangiomas. *J Clin Invest.* 2001;107: 745-52.
- 18) Yu Y, Flint AF, Mulliken JB, et al. Endothelial progenitor cells in infantile hemangioma. *Blood.* 2004;103:1373-5.
- 19) Jinnin M, Medici D, Park L, et al. Suppressed NFAT-dependent VEGFR1 expression and constitutive VEGFR2 signaling in infantile hemangioma. *Nat Med.* 2008;14:1236-46.
- 20) 神人 正寿. 乳児血管腫についての最近の知見. *西日本皮膚科.* 2013;75:295-300.
- 21) 渡邊 彰二, 一瀬 正治. 血管腫について -どうしたらいいか(いつ誰がどうするか)-. *小児外科.* 2006;38:273-5.
- 22) Esterly NB. Cutaneous hemangiomas, vascular stains and malformations, and associated syndromes. *Curr Probl Pediatr.* 1996;26: 3-39.
- 23) Chang LC, Haggstrom AN, Drolet BA, et al. Growth characteristics of infantile hemangiomas: implications for management. *pediatrics.* 2008;122:360-7.
- 24) Drolet BA, Esterly NB, Frieden IJ. Hemangiomas in children. *N Engl J Med.* 1999;341:173-81.
- 25) Enjolras O, Riche MC, Merland JJ, et al. Management of alarming hemangiomas in infancy: a review of 25 cases. *Pediatrics.* 1990;85:491-8.
- 26) Margileth AM, Museles M. Cutaneous hemangiomas in children. Diagnosis and conservative management. *JAMA.* 1965;194:523-6.
- 27) Mulliken JB. Update on hemangioma. *Pediatr Int.* 1999;14: 132-4.
- 28) Bischoff J. Monoclonal expansion of endothelial cells in hemangioma: an intrinsic defect with extrinsic consequences? *Trends Cardiovasc Med.* 2002;12:220-4.
- 29) Smoller BR, Apfelberg DB. Infantile (juvenile) capillary hemangioma: a tumor of heterogeneous cellular elements. *J Cutan Pathol.* 1993;20:330-6.
- 30) Boscolo E, Bischoff J. Vasculogenesis in infantile hemangioma. *Angiogenesis.* 2009;12:197-207.

- 31) Mancini AJ, Smoller BR. Proliferation and apoptosis within juvenile capillary hemangiomas. *Am J Dermatopathol.* 1996;18: 505-14.
- 32) Moukaddam H, Pollak J, Haims AH. MRI characteristics and classification of peripheral vascular malformations and tumors. *Skeletal Radiol.* 2009;38:535-47.
- 33) 倉持 朗. 血管腫・脈管形成異常、出血性病変のダーモスコピー. *日皮会誌.* 2008;118:2826-47.
- 34) Berenguer B, Mulliken JB, Enjolras O, et al. Rapidly involuting congenital hemangioma: clinical and histopathologic features. *Pediatr Dev Pathol.* 2003;6:495-510.
- 35) Mulliken JB, Enjolras O. Congenital hemangiomas and infantile hemangioma: missinglinks. *J Am Acad Dermatol.* 2004;50: 875-82.
- 36) Gorincour G, Kokta V, Rypens F, et al. Imaging characteristics of two subtypes of congenital hemangiomas: rapidly involuting congenital hemangiomas and non-involuting congenital hemangiomas. *Pediatr Dermatol.* 2005;35:1178-85.
- 37) Leon-Villalpos J, Wolfe K, Kangesu L. GLUT-1: an extra diagnostic tool to differentiate between haemangiomas and vascular malformations. *Br J Plast Surg.* 2005;58:348-52.
- 38) Jalil S, Akhtar J, Ahmed S. Corticosteroids therapy in the management of infantile cutaneous hemangiomas. *J Coll Physicians Surg Pak.* 2006;16:662-5.
- 39) Léauté-Labrèze C, Dumas de la Roque E, Hubiche T, et al. Propranolol for severe hemangiomas of infancy. *N Engl J Med.* 2008;358:2649-51.
- 40) Léauté-Labrèze C, Hoeger P, Mazereeuw-Hautier J, et al. A randomized, controlled trial of oral propranolol in infantile hemangioma. *N Engl J Med.* 2015;372:735-46.
- 41) Marqueling AL, Oza V, Frieden IJ, et al. Propranolol and infantile hemangiomas four years later: a systematic review. *Pediatr Dermatol.* 2013;30:182-91.
- 42) Drolet BA, Frommelt PC, Chamlin SL, et al. Initiation and use of propranolol for infantile hemangioma: report of a consensus conference. *Pediatrics.* 2013;131:128-40.
- 43) Drolet BA, Trenor CC, Brandão LR, et al. Consensus-derived practice standards plan for complicated Kaposiform hemangioendothelioma. *J Pediatr.* 2013;163:285-91.
- 44) Storch CH, Hoeger PH. Propranolol for infantile haemangiomas: insights into the molecular mechanisms of action. *Br J Dermatol.* 2010;163:269-74.
- 45) Ovidia SA, Landy DC, Cohen ER, et al. Local administration of  $\beta$ -blockers for infantile hemangiomas: a systematic review and meta-analysis. *Ann Plast Surg.* 2015;74:256-62.
- 46) McCuaig CC, Dubois J, Powell J, et al. A phase II, open-label study of the efficacy and safety of imiquimod in the treatment of superficial and mixed infantile hemangioma. *Pediatr Dermatol.* 2009;26:203-12.
- 47) Mulliken JB, Fishman SJ, Burrows PE. Vascular anomalies. *Curr Probl Surg.* 2000;37:517-84.
- 48) Watanabe S, Takagi S, Sato Y, et al. Early surgical intervention for Japanese children with infantile hemangioma of the craniofacial region. *J Craniofac Surg.* 2009;20 Suppl 1: 707-9.



- 49) Batta K, Goodyear HM, Moss C, et al. Randomised controlled study of early pulsed dye laser treatment of uncomplicated childhood haemangiomas: results of a 1-year analysis. *Lancet*. 2002;360:521-7.
- 50) Smit JM, Bauland CG, Wijnberg DS, et al. Pulsed dye laser treatment, a review of indications and outcome based on published trials. *Br J Plast Surg*. 2005;58:981-7.
- 51) Kessels JP, Hamers ET, Ostertag JU. Superficial hemangioma: pulsed dye laser versus wait-and-see. *Dermatol Surg*. 2013;39:414-21.
- 52) Rizzo C, Brightman L, Chapas AM, et al. Outcomes of childhood hemangiomas treated with the pulsed-dye laser with dynamic cooling: a retrospective chart analysis. *Dermatol Surg*. 2009;35:1947-54.
- 53) Hunzeker CM, Geronemus RG. Treatment of superficial infantile hemangiomas of the eyelid using the 595-nm pulsed dye laser. *Dermatol Surg*. 2010;36:590-7.
- 54) Geronemus RG. Beneficial effects of early pulsed dye laser therapy in patients with infantile hemangiomas. *Dermatol Surg*. 2012;38:1739-40.
- 55) Reddy KK, Blei F, Brauer JA, et al. Retrospective study of the treatment of infantile hemangiomas using a combination of propranolol and pulsed dye laser. *Dermatol Surg*. 2013;39:923-33.
- 56) Michel S, Wlotzke U, Hohenleutner U, et al. Laser and cryotherapy of hemangioma in infants in a direct comparison. *Hautarzt*. 1998;49:192-6.

### 臨床現場において、注意すべきポイント

プロプラノロールの安全性に関しては、多くの研究で軽症の有害事象がほとんどであるとされているが、少数例に看過出来ない重篤な有害事象の発生が報告されており、後遺症や死亡に繋がる可能性もある。主治医は乳児の特性から起こり得る副作用や対処法を十分理解しておくべきである。また治療前に、ご家族に副作用の予防策や注意点、中断すべきタイミングを十分に説明することも重要である。

プロプラノロールは、約 50 年以上、循環器領域で使用されているが、プロプラノロールによると考えられる死亡症例はほとんどなく、それらは散発的で、全て治療開始時の静脈投与、過剰投与に起因していたとされている。プロプラノロール療法中の有害事象は、2013 年のレビューにおいて 39 の研究の 1189 例についてまとめられていた<sup>1)</sup>。睡眠障害、末梢のチアノーゼ、低血圧（症候性、無症候性）、徐脈（症候性、無症候性）、低血糖、呼吸障害、消化器障害、精神障害などで、症状としては、睡眠障害は倦怠感、悪夢、不眠、夜間の不穏、睡眠中の興奮、呼吸障害は、喘鳴、気道過敏性、気管支収縮、呼吸困難、咳、細気管支炎、上気道感染、気道閉塞、チアノーゼ、無呼吸、息止め発作、消化器障害は胃食道逆流、下痢、胃もたれ、胸やけ、嘔吐、哺乳不良、便秘、ウイルス性胃腸炎、精神障害は、興奮、落ち着きが無い、行動変化などであった。有害事象を理由に治療中断した症

例は21例で、呼吸器症状（多くが喘鳴、細気管支炎、息止め発作）が7例と最も多く、睡眠障害6例、心血管障害5例（低血圧、症候性徐脈）、眠気3例、低血糖1例であった。

また1175例、85文献で報告された全有害事象をまとめた結果、全ての有害事象の頻度は数%程度であった<sup>2)</sup>。（表1）また多施設共同ランダム化比較試験において、プラセボと1mg/kg/日、3mg/kg/日を比較したところ、これまでの報告と同様の有害事象を認めたが、1mg/kg/日と3mg/kg/日における有害事象の発生率に差は認めなかった<sup>3)</sup>。（表2）

#### 【注意すべき副作用と予防策、注意点、対応について】

乳児期に投与するプロプラノロールの注意すべき重篤な副作用、合併症の発症機序と臨床症状、予防策などについて理解し、家族に伝えなければならない。

##### 1) 低血糖

プロプラノロールによって低血糖が発現する機序は、完全に理解されていないが、低血糖を補正する正常な内因性カテコラミンの反応を抑制するとされている。さらに頻脈、動悸、発汗などの低血糖徴候も抑えてしまう。もともと乳児期は相対的に脳が大きく、グルコースの要求量も高いだけではなく、体内で貯蔵されている糖が少ないため、低血糖に陥りやすい。低血糖の発症は用量には依存しないといわれているが、コルチコステロイドの併用や早産児はリスクが高いとされている。

乳児期の低血糖は無症候性であることも多いが、症状としては非特異的でなんとなく元気がない、易刺激性、けいれん、無呼吸、徐脈、頻脈、チアノーゼ、低体温、発熱、哺乳不慮、筋緊張低下、意識レベルの低下などがみられる。これまでも症候性低血糖や痙攣発作が、少数であるが報告されている。（表3）これらの症例は決して高容量でもなく、発症時期にばらつきがあり、治療開始から長期間経過している症例もみられる。発症要因としては長期の絶食や経口摂取不良、感染症などの合併、コルチコステロイドの併用、誤用（過量投与）が考えられた。

推奨される対策としては、何らかの原因で哺乳できない、もしくは嘔吐している患者では使用しないことが挙げられる。特にウイルス性腸炎（ロタウイルス、ノロウイルス）に罹患すると、下痢や嘔吐によって脱水症となる危険性があり、治療中だけでなく、低血糖をきたす可能性が高いため、直ちに治療を中断し、症状改善まで休薬する。また乳幼児は体内のグリコーゲン貯蔵量が少ないため、長期間の絶食、飢餓状態となると容易に低血糖をきたしやすい。したがって、プロプラノロール投与前後に哺乳をすることや（内服1-2時間後に血糖が上昇しているようにするため）、生後4ヵ月までは少なくとも5時間毎、生後4ヵ月以降は少なくとも6~8時間毎に哺乳することをこころがけるよう指導する<sup>4)</sup>。また誤用、過量投与を防ぐため、保護者に対する投与方法の指導を徹底する。また内服後に嘔吐した場合や、服用を忘れた場合などに追加投与しないよう指導する。低血糖が疑われる症状

があれば、すぐに哺乳、糖分を摂取させ、症状が続けば、すぐに救急外来などを受診するように指示する。

## 2) 心血管系：徐脈と血圧低下、心不全など

プロプラノロールは投与後に徐脈または血圧低下を生じるか、悪化させる可能性がある。多くは無症候性だが、投与後の収縮期血圧ベースラインからの変化（血圧低下）は、1、2、3時間でそれぞれ7%、22%、13%に起こるとされ、一過性徐脈も報告されている。しかし、ほとんどの場合は無症状で治療も必要が無いため、過剰な心配をしないよう家族に説明する。

治療前の評価として、既往歴、家族歴の聴取と診察、心電図検査、心臓超音波検査が推奨される。禁忌症例（血圧 50/30mmHg 未満、徐脈 80 拍未満/分、徐脈を伴う 2、3 度の心ブロック、非代償性心不全、心筋症または心筋炎を伴ううっ血性心不全、大動脈縮窄と他原因、心筋虚血（例えば、肺動脈からの異常な左冠状動脈）の他の潜在的原因とさまざまな起源の血圧低下を含む）かどうかを必ず評価する。必要があれば、小児科医、小児循環器専門医にコンサルトする。また必要に応じて少量（1mg/kg/day を分 2）で開始する。

治療後のモニタリングも推奨される。治療開始または増量後、2 時間後の心拍数と血圧を測定し、問題が無ければ治療を継続する。明らかな徐脈（<80 拍/分）、症候性徐脈または血圧低下（収縮期血圧<50mmHg）が起こった場合は、直ちに治療を中止する。

基本的には外来治療であるため、家族に注意すべき臨床症状を説明する。具体的には哺乳不良、不機嫌、易疲労、蒼白、不整な心拍、失神などである。治療前評価やモニタリングで異常がみられなくとも、副作用を起こす可能性がある<sup>5,6)</sup>。また低血圧、徐脈など疑われる症状があれば、治療を中断し、すぐに救急を受診するよう指示する。

## 3) 呼吸器症状：気管支攣縮、喘鳴、気道感染など

プロプラノロールは $\beta 2$  遮断作用によって気管支収縮を起こすため、気管支喘息患者には禁忌である。また気管支喘息の疑いがあると言われたことがある症例の使用にも注意する。乳児期の気管支喘息（乳児喘息）は多くないが、感染症をきっかけに喘息発作（喘鳴、呼吸苦）を起こすことは稀ではない。使用中、喘息発作と考えられる呼吸困難、喘鳴などの症状を生じた場合や、喘鳴を伴う下気道感染が生じた場合は早期に治療を中断するべきである。

特に注意すべき病原体は、RS ウイルスとヒト・メタニューモウイルスである。RS ウイルス感染症は、年齢を問わず、生涯にわたり顕性感染を繰り返し、生後 1 歳までに半数以上が、2 歳までにほぼ 100%の小児が RS ウイルスの初感染を受けるとされている。乳幼児期においては非常に重要な

疾患であり、特に生後数週間～数カ月間の時期においては母体からの移行抗体が存在するにもかかわらず、喘鳴、呼吸困難などの下気道の炎症を中心とした重篤な症状を引き起こすことがある。例年は秋から冬にかけて流行するが、2015年は8月から感染患者がみられ、近年、患者数が増加傾向にある。家族間の感染や乳幼児の集団生活施設等での流行に注意する。またヒト・メタニューモウイルス感染症は春期に流行する小児呼吸器感染症の5-10%を占めるといわれているが、RSウイルスと同様に気管支炎や肺炎などを起こし、重篤な呼吸器症状を呈することがある。

その他の注意点として、上気道炎、気管支炎症状の受診時に、多くの場合が鎮咳薬などを処方される。その中でも、喘鳴などがある場合に気管支拡張薬としてプロプラノロールと拮抗する薬剤であるβ刺激薬を処方されることがある。特に他病院へ受診した際などは、お薬手帳を提示することやプロプラノロールを内服していることを正しく伝えるように指導する。

#### 4) その他の注意すべきポイント

##### ○PHACE (S) 症候群

乳児血管腫はPHACE (S) 症候群に合併することが知られている<sup>7)</sup>。PHACE (S) 症候群とは、posterior fossa anomaly (後頭蓋窩奇形)、(large) hemangioma of the face and neck (巨大頭頸部血管腫)、arterial anomalies (脳血管の狭窄・閉塞、脳動脈の形成異常)、cardiac anomalies (大動脈縮窄症、大動脈離断、動脈管開存、ファロー四徴症、心室中隔欠損)、および eye abnormalities (眼球の奇形、目の血管腫、虹彩、網膜、視神経の低形成・萎縮、小眼球症、眼球欠損、白内障)、sternal cleft (胸骨の分離、supraumbilical raphe, skin tag などの正中腹側の奇形・欠損)、ventral developmental defect、唇裂・口蓋裂、甲状腺機能低下を伴う神経皮膚症候群である。

プロプラノロールは血圧低下によって脳血管異常を持つPHACE 症候群患者の脳卒中のリスクを増す可能性があるといわれる。本治療の前に、頭部、顔面に巨大な血管腫(5cm以上とされる)を持つ症例では、PHACE (S) 症候群を疑い、MR angiography や CT angiography を行うべきである。また心奇形の検索のため、心臓超音波検査も施行する。診断は診断基準を参照する<sup>7)</sup>。

##### ○巨大、潰瘍を伴った乳児血管腫

巨大または潰瘍を伴った乳児血管腫は、腫瘍崩壊による高カリウム血症が報告されている<sup>2)</sup>。

##### ○併用注意薬

抗不整脈薬などの循環作用薬、気管支拡張薬の内服や、母乳栄養児の母親の内服薬などは必ず確認する。またプロプラノロールは cytochrome P450 の CYP2D6、CYP1A2 によって代謝されるため、これらに作用する CYP2D6、CYP1A2 または CYP2C19 抑制薬（抗うつ薬など）は、プロプラノロール血漿濃度を増加させ、毒性が出現するリスクがある。CYP1A2 誘導剤（フェニトイン、フェノバルビタール）または CYP2C19 誘導剤（リファンピン）はプロプラノロール血漿濃度を減少させる。コルチコステロイド投与中の患者は、コルチゾール反応の抑制のため、低血糖のリスクが高くなる。

- ・ CYP2D6 阻害剤：アミオダロン、シメチジン、デラブジン、フルオキセチン、パロキセチン、キニジン、リトナビル
- ・ CYP1A2 阻害剤：イミプラミン、シメチジン、シプロフロキサシン、フルボキサミン、イソニアジド、リトナビル、テオフィリン、ザイリュートン、ゾルミトリプタン、リザトリプタン

#### ○治療前に行うべき検査など

- ・ 心疾患の家族歴（特に不整脈や心ブロックなどの心疾患、突然死）、既往歴（失神、息切れなどを含む）の聴取
- ・ 一般的な診察（心臓聴診、心雑音を含む）、血圧、脈拍数
- ・ 心電図：徐脈（新生児：70 回以下/分、乳児 80 回以下/分）、不整脈を検出する。
- ・ 心臓超音波検査は心疾患や PHACES を疑う場合だけでなく、可能な限り治療前には施行し、先天性心疾患や禁忌事項の否定をすることが望ましい。もし不整脈や心疾患、PHACES を合併していた場合であっても必ずしも禁忌とはならないが、使用については、小児循環器専門医と協議することが望ましい。

(小関道夫)

表1 乳児血管腫に対するプロプラノロール療法を行った1175例、85文献で報告された全有害事象  
(文献 2)

有害事象	起こした症例数/ 文献の症例総数	頻度 (%) (報告文献中)	全体の頻度(%) (1175例、85文献全体)
無症候性血圧低下または詳細不明の 血圧低下	33/228	14.5	2.8
症候性低血圧	3/46	6.5	0.3
肺症状 (気管支収縮、細気管支炎、 喘鳴、肺閉塞、無呼吸発症)	16/201	8.0	1.4
低血糖	10/88	11.4	0.9
無症候性徐脈または徐脈	11/126	8.7	0.9
症候性徐脈	1/2	50	0.1
睡眠障害 (悪夢を含む)	44/326	13.5	3.7
傾眠	26/220	11.8	2.2
末梢循環不全	20/225	8.9	1.7
下痢	9/53	17.0	0.8
胃食道逆流症または消化器症状	8/133	6.0	0.7



表2 プラセボ群および1mg/kg/日、3mg/kg/日の3カ月投与群、6カ月投与群、それぞれに起こった有害事象（括弧内の数値は対象群内の%を示す）（文献 3）

	プラセボ (N=55)	1mg/kg/day (3 カ月) (N=98)	1mg/kg/day (6 カ月) (N=102)	3mg/kg/day (3 カ月) (N=100)	3mg/kg/day (6 カ月) (N=101)
有害事象のまとめ					
1 回以上の重篤な有害事象	3(5)	5(5)	3(3)	9(9)	6(6)
1 回以上の有害事象	42(76)	89(91)	92(90)	92(92)	97(96)
中断理由となった有害事象	6(11)	4(4)	2(2)	6(6)	3(3)
各有害事象					
低血圧	1(2)	2(2)	1(1)	3(3)	0
気管支攣縮	1(2)	0	0	2(2)	1(1)
徐脈	0	0	1(1)	1(1)	0
低血糖	0	0	1(1)	0	1(1)
下痢	4(7)	16(16)	14(14)	17(17)	28(28)
睡眠障害	7(13)	28(29)	14(14)	19(19)	22(22)
気管支炎	1(2)	5(5)	8(8)	11(11)	17(17)
嘔吐	3(5)	16(16)	13(13)	10(10)	13(13)
末梢冷感	1(2)	8(8)	10(10)	1(1)	10(10)
興奮	6(11)	12(12)	18(18)	8(8)	7(7)
便秘	1(2)	9(9)	6(6)	9(9)	4(4)
食欲不振	1(2)	5(5)	3(3)	5(5)	1(1)
眠気	1(2)	6(6)	4(4)	1(1)	1(1)

表3 プロプラノロール治療中に低血糖を認めた症例報告のまとめ (文献 2)

発症時の月齢	プロプラノロール投与量 (1日量、分割)	治療開始からの期間	最終投与からの経過時間	症状	発見時の血糖値 (mg/dL)	他の要因など
36日	2mg/kg/day,分3	10日間	不明	無症状 (定期検査で発見)	48	最終の摂食が不明
12ヶ月	2mg/kg/day,分3	3週間	2時間	蒼白、冷間、湿潤、無反応	55	歯生期のむずがりによる摂食不良
18ヶ月	1.25mg/kg/day,分2	数ヶ月間	13時間 (夜間絶食)	冷感、夜絶食後の無反応、痙攣	24	経口摂取不良の疾患から回復した直後
10ヶ月	2mg/kg/day,分3	8.5ヶ月間	2.5時間	ぐったり、蒼白	20	RSウイルス感染中 (経口摂取は良好)
15ヶ月	2mg/kg/day,分2	3週間	数時間 (夜間絶食)	無反応	32	コルチコステロイド同時投与 (漸減中)
32ヶ月	4mg/kg/day (間隔詳細不明)	詳細不明	詳細不明	反応不良	48	飢餓状態の遷延
6ヶ月	2mg/kg/day,分3	160日間	3時間	易刺激性、痙攣	15	最終摂食から7時間経過
6カ月	2mg/kg/day,分3	5か月間	3時間半後に痙攣 (10時間絶食)	痙攣	15	内服時の摂食無し
8カ月	2.5mg/kg/day,分2	2週間	詳細不明	詳細不明	詳細不明	誤って2回分を内服

## &lt;文献&gt;

- 1) Marqueling AL1, Oza V, Frieden IJ, et al. Propranolol and infantile hemangiomas four years later: a systematic review. *Pediatr Dermatol.* 2013;30:182-91.
- 2) Drolet BA, Frommelt PC, Chamlin SL, et al. Initiation and use of propranolol for infantile hemangioma: report of a consensus conference. *Pediatrics.* 2013;131:128-40.
- 3) Léauté-Labrèze C, Hoeger P, Mazereeuw-Hautier J, et al. A randomized, controlled trial of oral propranolol in infantile hemangioma. *N Engl J Med.* 2015 Feb 19;372(8):735-46.
- 4) Horev A, Haim A, Zvulunov A. Propranolol induced hypoglycemia. *Pediatr Endocrinol Rev.* 2015;12:308-10.
- 5) Blei F, McElhinney DB, Guarini A, et al. Cardiac screening in infants with infantile hemangiomas before propranolol treatment. *Pediatr Dermatol.* 2014;31:465-70.
- 6) Raphael MF, Breugem CC, Vlasveld FA, et al. Is cardiovascular evaluation necessary prior to and during beta-blocker therapy for infantile hemangiomas?: A cohort study. *J Am Acad Dermatol.* 2015;72:465-72.
- 7) Metry D, Heyer G, Hess C, et al: Consensus statement on diagnostic criteria for PHACE syndrome. *Pediatrics.* 2009;124:1447-56.

## 2. 毛細血管奇形

### 概念、原因

本疾患は、皮膚、粘膜の毛細血管のネットワークにおける低流速性で活動性のない血管拡張性の病変であり、脈管病変を腫瘍と奇形に分類するISSVA分類に則って毛細血管奇形 (capillary malformations: CM) とされている。しかし文献を検索すると、未だに本邦では単純性血管腫、ポートワイン母斑 (血管腫)、諸外国ではport-wine stainsなどの病名の使用頻度が高く、毛細血管奇形 (capillary malformations) という病名はあまり一般的には用いられていないのが現状である。今後認識を深めて、疾患概念を整理していく必要がある。また、毛細血管静脈奇形: CVM、毛細血管リンパ管奇形: CLM、毛細血管リンパ管静脈奇: CLVM、毛細血管動静脈奇形: CM-AVMなど、他の脈管奇形と合併することもある<sup>1)</sup>。

その他には毛細血管拡張症 (teleangiectasia) や先天性血管拡張性大理石様皮斑 (cutis marmorata teleangiectatica congenita) など本疾患の範疇に含まれる。また、下肢に見られる複合型の脈管奇形であるクリッペル・トレノネー症候群、眼病変および頭蓋内病変を伴うスタージ・ウェーバー症候群などの一症状として認められる場合がある。

発生原因は胎生期における血管発生時期のエラーであると考えられているが、詳細は不明である<sup>2)</sup>。

### 疫学

毛細血管奇形は多くの場合が散発例であるが、家族例の報告もある。発生頻度は1000出生に3程度で、性差はないとされている<sup>2)</sup>。通常、治療を希望して医療機関を受診する割合は女性が多く、男性より女性が多いとする報告も多い<sup>3)</sup>。

### 臨床症状、身体的所見

臨床症状は、出生時より存在する平坦な赤色斑で、一生を通じて患者の体の成長に比例して面積を拡大する。体表皮膚・粘膜面の様々な部位にあり、面積も多様である。色調は出生時には紅色であることが多く、1-2ヶ月でピンクないし赤色に変化する。成人になると徐々に暗赤色となり、組織の過形成により敷石様の外観を呈するようになることも多い。さらに顔面では、成長に伴い頬部、口唇部では直下の軟部組織や骨の過形成をきたし、大唇症(macrocheilia)、歯槽過形成(gum hypertrophy)、歯肉腫(epulis)、上顎突出、不正咬合など顔面の形態を著しくそこない、かつ口腔の機能異常を呈することもある<sup>4)</sup>。

顔面正中部で眉間、上眼瞼、鼻背、上口唇などにあるものはサーモンパッチ、項部に見られるものはウンナ母斑などと呼ばれ、5歳ごろまでに自然消退するものもある<sup>2)</sup>。

毛細血管奇形が下肢に存在する場合には静脈奇形、リンパ管奇形等を合併し患肢の肥大を伴う複合型のクリッペル・トレノネー症候群、顔面に存在する場合には同側眼球の緑内障や同側の軟膜髄膜の血管奇形を合併するスタージ・ウェーバー症候群などの一症状である可能性がある<sup>4)</sup>。

## 血液検査

血液検査所見は一般に正常である。巨大な静脈奇形を合併する場合には血液凝固障害（LIC: Localized chronic Intravascular Coagulopathy）を伴うことがある（静脈奇形：VM の項参照）。

## 画像診断

低流速性の血管奇形である。皮膚、粘膜の毛細血管の拡張性病変であり、表層の病変であるため、通常、診断には画像検査を必要としない（画像診断各論 1. slow flow vascular malformation(LM を除く) を参照）。

しかし、以下のごとく画像診断が有用な場合がある。

①超音波検査：病変内部は無エコーであるか、合併する他の脈管奇形（静脈奇形：VM、リンパ管奇形：LM 等）を検出することができる。

②MRI：合併する他の脈管奇形（静脈奇形：VM、リンパ管奇形：LM 等）を検出することがある。その場合、病変内部は T1 強調像で低～中間の信号、（脂肪抑制）T2 強調像で強い高信号、造影 T1 強調像で内部が造影されることが多い。また、顔面の毛細血管奇形を一症状とするスタージ・ウェーバー症候群では中枢神経病変の検出に脳 MRI が有用である。

## 病理診断

毛細血管奇形は静脈奇形と比較して拡張した概ね小型の血管からなり、血管の形状が比較的円形に近い。場合によっては毛細血管奇形の血管壁が肥厚し、動脈成分と間違われることもあるが、EVG 染色により弾性線維を染色することで、毛細血管奇形の壁か動脈壁かを判別できる（脈管性腫瘍・脈管奇形の病理診断についての概説 3) 血管奇形の病理診断 を参照）。

## 治療法

レーザーの登場以前は、本邦では放射線治療なども行われたようであるが一般には化粧品による保存的治療や外科治療が主体として行われていた。1968年、ソロモンらによりアルゴンレーザーによる毛細血管奇形に対する治療が報告され中心的に使用されたが<sup>5)</sup>、1980年代後半にパルス発振が可能になった色素レーザー（PDL : flashlamp pumped-pulsed dye laser）が登場し<sup>6)</sup>、アルゴンレーザーに代わって治療の主役として用いられるようになった。色素レーザーにより毛細血管奇形の大半は有意な色調改善が得られるようになり<sup>7,8)</sup>、その後、PDLは長い波長、広いパルス幅、大きなスポット径、皮膚表面の冷却装置などの工夫がなされ、疼痛および表面皮膚障害を抑制し高い出力で治療でき

るようになった<sup>1)</sup>。さらに1990年代後半には皮膚冷却を装備したパルス可変式の色素レーザー機器が開発され、深部の血管および口径の大きな血管の治療も可能になり、従来の色素レーザーに抵抗性の毛細血管奇形に対しても有用性が認められるようになり現在治療の第一選択として広く使用されている<sup>9)</sup>。

治療の第一選択はパルス可変式の色素レーザーであるが、長期間経過し肥厚や組織肥大を伴う毛細血管奇形に対しては、外科治療（切除・再建）を行う方がレーザー治療よりも満足を得られやすいとの報告もある<sup>10, 11)</sup>。

## 経過、予後

一生を通じて成長に比例して面積を拡大するが、色調が自然に消退することはほとんどない。ただし、顔面正中近傍に存在するサーモンパッチ、項部のウンナ母斑の中には自然消退するものもあり、眼瞼部のサーモンパッチにおいてその傾向が強い。成長につれて徐々に皮下組織の過形成により敷石様の外観を呈する場合や表層に軟腫瘍を形成してくることもある。また、病変直下の軟部組織や骨の過形成をきたし、形態・機能異常を来すこともある<sup>1, 4)</sup>。

PDL 治療により概して良好な色調の改善が認められ、治療開始年齢が早いほど有効率が高いとする報告もある<sup>12, 13)</sup>。しかし、病変の解剖学的な存在部位により治療効果に差があり完全消失に至らない場合<sup>13, 14)</sup>や治療後の経過期間に応じて色調が再発（再燃）してくる場合も指摘されている<sup>15)</sup>。

通常、生命予後は問題ないが、巨大静脈奇形を合併する場合に血液凝固障害(LIC)を来し、適切な治療が行われなければ生命に影響をおよぼすこともある。

## <文献>

- 1) Wassef M, Blei F, Adams D, et al. Vascular anomalies classification: recommendations from the international society for the study of vascular anomalies. *Pediatrics*. 2015;136(1):e203-14.
- 2) Garzon M, Haung JT, Enjolras O, et al. Vascular malformations Part 1. *J Am Acad Dermatol*. 2007;56(3):353-70.
- 3) Mills CM, et al. Demographic study of port wine stain patients attending a laser clinic: family history, prevalence of naevus anaemicus and results of prior treatment. *Clin Exp Dermatol*. 1997;22(4):166-8.
- 4) Enjolras O, Wassef M, Chapot R. *Color Atlas of Vascular Tumors and Vascular Malformations*. New York: Cambridge University Press;2007:125-67.
- 5) Solomn H, Goldman L, Henderson B, et al. Histopathology of the laser treatment of port-wine lesions: biopsy studies of treated areas observed up to three years after laser impact. *J Invest Dermatol*. 1968;50(2):141-6.
- 6) Loo WJ, Lanigan SW. Recent advances in laser therapy for the treatment of cutaneous vascular disorders. *Laser Med Sci*. 2002;17(1):9-12.
- 7) Hansen K, et al. Long-term psychological impact and perceived efficacy of pulsed-dye laser therapy for patients with port-wine stains. *Dermatol Surg*. 2003;29(1):49-55.
- 8) Waner M. Recent developments in lasers and treatment of birthmarks. *Arch Dis Child*. 2003;88(5):372-4.
- 9) 河野太郎, 櫻井裕之. 毛細血管奇形のレーザー治療-治療抵抗例の治療戦略- 形成外科. 2009;52(10):1153-9.



- 10) Tark KC, Lew DH, Lee DW. The fate of long-standing port-wine stain and its surgical management. *Plast Reconstr Surg.* 2011;127(2):784-91.
- 11) 山下昌弘, 中岡啓喜, 森 秀樹, 他. 手術治療を要した毛細血管奇形症例の検討. *日形会誌.* 2011;31(1):7-13.
- 12) Nguyen CM, Yohn JJ, Huff C, et al. Facial port wine stains in childhood: prediction of the rate of improvement as a function of the age of the patients, size and location of the port wine stain and number of treatments with the pulsed dye (585 nm) laser. *Br J Dermatol.* 1998;138(5):821-5.
- 13) 小栗章子, 小田真喜子, 横尾和久. レーザー照射開始年齢が単純性血管腫の治療効果に及ぼす影響. *日形会誌.* 2009;29(7):407-11.
- 14) Reynolds N, Exley J, Hills S, et al. The role of the lumina intense pulsed light system in the treatment of port wine stains-a case controlled study. *Br J Plast Surg.* 2005;58(7):968-80.
- 15) Orten SS, Waner M, Flock S, et al. Port-wine stains. An assessment of 5 years of treatment. *Arch Otolaryngol Head Neck Surg.* 1996;122(11):1174-9.

### 3. 静脈奇形 概説

#### 概念、原因

本疾患は、胎生期における脈管形成（vasculogenesis）の過程で、血管内皮細胞の低形成などで静脈成分が拡張し、海綿状又は嚢胞状に拡張した静脈腔を有する slow-flow の血液貯留性病変である。一般的に血管腫と呼称されることが最も多く、従来の「海綿状血管腫」、「筋肉内血管腫」、「滑膜血管腫」と言われていた病変も含む。症候群には、患肢の肥大を伴うクリッペル・トレノネー症候群やマフッチ症候群などが挙げられる<sup>1)</sup>。

発生原因は不明で散発性が殆どだが、病変部血管に Tie2 受容体の変異が指摘されており、遺伝性を認める家族皮膚粘膜静脈奇形やグロムス静脈奇形には、TIE2 遺伝子や Glomulin 遺伝子の異常が同定されている<sup>1)</sup>。

#### 疫学

脈管奇形の中では最も頻度が高く、発症率の男女比は1：1～2である。その殆どが孤発性又は散発性で9割以上をしめるが、家族性が見られる遺伝性のものや症候群を呈するものも1%程度存在するとされる。

#### 臨床症状、身体所見

大きさや分布は様々で、顔面・軀幹・四肢と全身のどこにでも生じるが、頭頸部に最も多く、皮膚・軟部組織のみならず骨や腹部臓器にも生じる。境界明瞭な孤立性のものからびまん性、浸潤性のものまで存在し、表在性のは青紫色の外観を呈する。深在性のは皮膚の色調には変化が無く、隆起性病変の場合には、触診上弾性軟で、挙上や用手圧迫にて縮小し、下垂や圧迫解除により再腫脹することが多い。ただし、血液流出路の狭い病変では弾性硬で圧縮変化の見られないことや、静脈石を形成し病変内に硬く触知することもある。

先天性病変であることから病変としては出生時から存在するものの小児期から発症することが多く、成人期での症状初発も稀ではない。若年時は比較的無症状に経過することも多いが自然消退はなく、成長に伴って症状が進行し、外傷などの外的刺激とともに、女性では月経や妊娠といったホルモン変化により症状増悪を見ることがある<sup>2)</sup>。

腫脹、疼痛、色調変化、醜状変形などの症状を呈し、表在性のは出血を生じることもあるが、経時的に大きさや症状が変化するのも特徴の一つである。

頭頸部病変は露出部であるため腫脹や色調変化、醜状変形が問題になることが多く、頸部や咽頭病変では腫大による呼吸困難をみることもある。一方、四肢病変では多くの症例で疼痛を伴い、起床時や患部の下垂時などの血液貯留増加時に生じることが多いが、病変内の静脈石や血栓性静脈炎による

ものもある。四肢の関節内病変には滑膜血管腫が挙げられ主に膝に生じるが、関節の腫脹や疼痛から可動域制限を生じ関節症へと発展するものもある<sup>3)</sup>。

巨大病変や多発病変も少なからず認められ、患肢の肥大や変形、萎縮、骨溶解などによる運動機能障害も稀ではない。多発病変では消化管内の血管奇形を合併（青色ゴムまり様母斑症候群）し、下血による貧血を伴うことがある<sup>1)</sup>。

近年では、四肢筋肉内のびまん性浸潤性病変で強い疼痛と拘縮症状を生じるものをその病態と症状の特殊性からfibro-adipo vascular anomaly(FAVA)として通常の静脈奇形とは区別してとらえる考え方も提唱されている<sup>4)</sup>。

### 血液検査

血液検査所見は一般に正常であるが、D-Dimerの上昇をしばしば認め、静脈奇形に特異的とされる。病変体積の大きい症例や複数の静脈石を有する例では、特にその傾向が強いとされるが、一肢全体に及ぶ様な巨大な静脈奇形では全身性の血液凝固障害を伴いD-Dimerの上昇に加え、フィブリノーゲンや血小板数の低下、FDPの上昇などを示すことがある<sup>1)</sup>。これは慢性的な血液貯留による病変内での凝固因子大量消費によって生じる凝固異常によるもので、localized intravascular coagulopathy (LIC) と呼ばれ、カポジ肉腫様血管内皮腫や房状血管腫に合併するカサバツハ・メリット現象とは区別する必要がある<sup>5)</sup>。

### 病理組織

結合組織中に拡張した血管を認め、血管壁は薄く内腔は不規則で、平滑筋細胞を欠損していることも多い。血栓を形成するとコラーゲン沈着、静脈石形成をきたす。（詳細については、病理診断についての概説 血管奇形の病理診断の項を参照）

### 画像診断

静脈奇形の診断で主に重要となるのは超音波検査とMRIで、超音波では病変内のflowや内腔の大きさといった性状を確認できるのに対し、MRIでは病変全体の形態や拡張を確認するのに優れている。

超音波検査の画像所見は、蜂巢状から多嚢胞状の低エコー領域を示し、エコープローブの圧迫により貯留する血液の動きを観察できることが多い。また、容易に虚脱することも特徴的だが、静脈石を内部に伴う場合には、音響反射を伴う高エコー構造を伴い、診断とともに治療方針の決定にも有用な所見となる。ただし、年齢が低いほど静脈石の見られる頻度は少なくなる。

MRIでは、T1強調像では等～低信号、T2強調像では高信号となり、造影でゆっくりと全体的に濃染されることが多く、リンパ管腫との鑑別に有用である。脂肪組織もT2高信号になるため、皮下脂肪内病変では脂肪抑制法を併用すると病変部の拡がりの確認しやすくなる。

単純X線撮影では、血管病変自体の診断は難しいが、静脈石の確認が診断確定に有用であったり、骨変形などの骨病変の有無の確認が可能である。CT検査も骨病変が疑われる場合には有用となるが、血流動態も含めた全体像の把握にCT angiographyが有用な場合もある。多発病変を疑う場合は全身RI 血液プールシンチグラフィにてスクリーニングを行うことも可能であるが、所見が非典型的で他の腫瘍性病変も疑われる場合は生検を行うべきである。（詳細については、画像診断各論 静脈奇形の項を参照）

## 治療法

静脈奇形に対する侵襲的治療には、硬化療法、摘出術、レーザー治療などが存在するが、それぞれ一長一短があり、症例に応じた治療選択やそれらの組み合わせが必要になる<sup>6,7)</sup>。治療の適応や時期については、定まった規定は存在せず、疼痛や腫脹、色調変化や醜状変形といった主症状が日常生活に明らかな影響及ぼす場合に、侵襲的治療を検討していくが、各々の治療法についての長所と短所、さらに治療のゴールを十分に理解しておくことが、治療を進めていくことで重要になる。

### <保存療法>

弾性ストッキングなどを用いた圧迫療法は血液貯留を減少させるため、疼痛緩和、血栓・静脈石形成の予防、凝固障害の減弱に効果的である。血栓・静脈石予防としてアスピリン投与が行われることがある<sup>1)</sup>。静脈奇形による血液凝固異常に対する放射線療法の適応は無いと考えられ、カサバツハ・メリット現象で用いられる抗腫瘍剤投与についても無効と考えられるため、低分子ヘパリンなどの投与が行われる<sup>5)</sup>。骨軟部組織の肥大・過剰発育を伴う場合には、補高装具や矯正治療などによる継続的管理を要する。

### <侵襲的治療>

侵襲的治療の主なものには硬化療法と切除手術が挙げられるが<sup>6,7)</sup>、近年ではレーザー治療の有用性も注目されている<sup>8)</sup>。

硬化療法は内腔の存在する病変で有効率が高く、通常は瘢痕を残すことなく低侵襲な治療が可能であることから、静脈奇形治療の第一選択と考えられる<sup>2,6,7,9)</sup>。ただし、病変部を完全消失させることは難しく、複数回の治療を要することや症状の緩和を主体とした療法に留まることも多い。内腔に血液が貯留するタイプでは特に有効率が高く、flowを有する病変ではそのコントロールも重要になる

が、血栓や静脈石により内腔の存在しない病変、内腔が細かく蜂巢状の病変やびまん性病変では無効なこともある。硬化剤には無水エタノール、ポリドカノール、オレイン酸モノエタノールアミンなどが用いられており、血中濃度が急激に上昇しない様、時間をかけてこまめに投与することが安全性の面から望ましい。経皮的穿刺後はエコーや血管造影（DSA）下にモニターリングしながら行う。また、肺塞栓症、ヘモグロビン尿、薬剤アレルギー、神経麻痺、皮膚壊死などの合併症リスクは熟知しておく必要があり、使用薬剤や病変部位によっても発生頻度が異なるため、各々の症例に応じた薬剤選択や投与法の検討が非常に重要になる。

切除手術は、完全切除により病変部を除去させることが出来る為、限局性病変で術後瘢痕が目立たない部位や疼痛などの症状が強く病変の完全除去が望ましい場合には良い適応となる<sup>7)</sup>。眼窩内病変や手指病変などのように硬化療法に伴う合併症リスクの高い部位での治療としても有用性があるが、安易な部分切除やLICを伴う病変での切除は大量出血につながる。びまん性病変の部分切除においては切除辺縁の全周性結紮により出血量を減少しうるが、残存病変の再増大をきたすこともあるため、硬化療法との併用など複合的な治療を検討することも必要である<sup>1,2)</sup>。

関節内の静脈奇形である滑膜血管腫については、周囲の健常組織も含めた拡大切除の施行が一般的だが、病変の部位や拡がりによっては関節鏡視下での施行も検討されている<sup>3,10)</sup>。

レーザー治療の有効性も近年注目をあつめており、瘢痕形成が問題になりにくい粘膜面などの小さな病変では有用性が高いとされている<sup>11)</sup>。また、静脈瘤の血管内治療として用いられているNd:YAGレーザーでは、消化管からの出血による貧血治療や咽頭部病変に伴う気道閉塞の改善など、従来の治療法では症状改善が得られにくい病変に対する有効性が報告されている<sup>8)</sup>。

## 経過、予後

若年時は無症状に経過することも多いが、経年的に疼痛や腫脹、大きさの増大といった症状が進行し、外傷やホルモンバランスの変化により増悪傾向が強くなることもある。特に四肢病変では疼痛を生じることが多く、下肢全体に病変が存在する症例では、下肢長差を認めたり（患肢が長い）、関節拘縮を生じる症例も存在する<sup>12)</sup>。

静脈奇形に対する硬化療法後の有効率は高く、治療後8週間以内に75-95%の症例で改善を認めたとの報告もある<sup>2,6)</sup>。疼痛の減弱がサイズの減少よりも先に生じるとされるが、2-4回と複数回の治療を要することが多い。

関節内の滑膜血管腫については、関節症に発展するものもあり、可及的早期の治療が望ましいが、局所的な外科的治療を行っても重度の機能障害が残存する場合には膝関節離断による下腿切断が必要になる場合もある<sup>3)</sup>。

## &lt;文献&gt;

- 1) Domp Martin A, Vikkula M, Boon LM. Venous malformation: update on aetiopathogenesis, diagnosis and management. *Phlebology*. 2010;25(5):224-35.
- 2) Marler JJ, Mulliken JB. Current management of hemangiomas and vascular malformations. *Clin Plast Surg*. 2005;32(1):99-116, ix.
- 3) Johnson JN, Shaughnessy WJ, Stans AA, Unruh KP, Sim FH, McIntosh AL, et al. Management of knee arthropathy in patients with vascular malformations. *J Pediatr Orthop*. 2009;29(4):380-4.
- 4) Alomari AI, Spencer SA, Arnold RW, Chaudry G, Kasser JR, Burrows PE, et al. Fibro-adipose vascular anomaly: clinical-radiologic-pathologic features of a newly delineated disorder of the extremity. *J Pediatr Orthop*. 2014;34(1):109-17.
- 5) Domp Martin A, Acher A, Thibon P, Tourbach S, Hermans C, Deneys V, et al. Association of localized intravascular coagulopathy with venous malformations. *Arch Dermatol*. 2008;144(7):873-7.
- 6) Heit JJ, Do HM, Prestigiacomo CJ, Delgado-Almandoz JA, English J, Gandhi CD, et al. Guidelines and parameters: percutaneous sclerotherapy for the treatment of head and neck venous and lymphatic malformations. *J Neurointerv Surg*. 2016.
- 7) Steiner F, FitzJohn T, Tan ST. Surgical treatment for venous malformation. *J Plast Reconstr Aesthet Surg*. 2013;66(12):1741-9.
- 8) Ma LW, Levi B, Oppenheimer AJ, Kasten SJ. Intralesional laser therapy for vascular malformations. *Ann Plast Surg*. 2014;73(5):547-51.
- 9) Ernemann U, Kramer U, Miller S, Bisdas S, Rebmann H, Breuninger H, et al. Current concepts in the classification, diagnosis and treatment of vascular anomalies. *Eur J Radiol*. 2010;75(1):2-11.
- 10) Bruns J, Eggers-Stroeder G, von Torklus D. Synovial hemangioma--a rare benign synovial tumor. Report of four cases. *Knee Surg Sports Traumatol Arthrosc*. 1994;2(3):186-9.
- 11) Frigerio A, Tan OT. Laser applications for benign oral lesions. *Lasers Surg Med*. 2015;47(8):643-50.
- 12) 齋藤 典子, 佐々木 了, 清水 匡, 長尾 宗, 藤田 宗, 西岡 典, et al. 当科における下肢静脈奇形 110 例の検討. *形成外科*. 2015;58(6):679-86.



## 4. 動静脈奇形

### 概念・原因

動静脈奇形(AVM)は、胎生期における脈管形成過程の異常の一つであり、先天性と考えられる。病変内に動静脈短絡(シャント)を一つあるいは複数有し、拡張・蛇行した異常血管の増生を伴う高流速型の血管病変である。脈管形成・成熟過程の遺伝子異常の関与が考えられるが、機序の解明にはいたっていない。AVMにおいて流入動脈と流出静脈の異常吻合部が複雑に網状に絡む様子は、しばしばナイダス(nidus, 「巣」の意)と表現される。ある程度の太さの流入動脈と流出静脈に直接短絡する場合は、動静脈瘻(arteriovenous fistula, AVF)とも表現される。先天性のAVMとAVFの区別に明確な定義はない。一方、外傷や手術が原因で二次的に発生する後天的AVFも存在するが、経過が長い場合は先天性のAVMと区別が困難なこともある。

### 疫学

基本的に孤発性で発症率の男女比はほぼ同等である。家族性を有するAVMとして、遺伝性出血性末梢血管拡張症(Rendu-Osler-Weber病)に合併する脳・脊髄・肺・肝臓のAVMや、RASA-1遺伝子異常で知られるCM-AVMやパークスウェーバー症候群に合併するAVMなどがある。(各論脈管奇形症候群の項を参照)

### 臨床症状・身体所見

AVMの発生部位は様々で、頭頸部・体幹部・四肢など全身の至る所に生じる。皮膚・軟部組織のみならず、骨、脳脊髄や内臓にも発生する。病変の大きさも、限局性病変から広範囲に浸潤するびまん性病変まで様々で、稀に多発する場合もある。臨床症状は進行性に変化し、Schöbingerの病期分類(表1)が理解しやすい。第I期(静止期)では、紅斑や皮膚温上昇を認め、腫脹や拍動はあまり目立たず、臨床的に毛細血管奇形との鑑別が困難な場合がある。第II期(拡張期)では、次第に病変の腫脹・増大、血管の拡張や蛇行が見られ、拍動やスリルを触知し、血管雑音を聴取するようになる。一般にAVMと診断が下されるのはこの病期以降である。第III期(破壊期)では、持続性疼痛、皮膚潰瘍、出血、感染、壊死など病状の悪化を認める。これは、この時期に短絡血流増加に伴う動脈虚血(盗血現象)と静脈圧上昇(うっ血)という二重の血行動態的負荷が大きくなることによる。頸部・顔面の進行例では、嚥下・構音・咀嚼障害、開瞼・閉瞼不全、聴力障害、高度醜形などを呈する。四肢病変の進行例では、手指・足趾の虚血障害、難治性潰瘍、骨関節の変形・萎縮による運動機能障害などを呈する。さらに、第IV期(代償不全期)では、シャント量の増大による高拍出性心不全を呈する。

## 血液検査

血液検査所見は一般に正常であるが、巨大な AVM では静脈奇形同様、フィブリノーゲンや血小板数の低下、D-ダイマー、FDP の上昇など凝固異常を示すことがある。さらに、高拍出性心不全を合併すれば BNP の異常高値も見られる。

## 画像診断

超音波検査では、B モードで患部に異常拡張血管を認める。カラードップラーで異常血管はモザイクパターンを示し、パルスドプラーで高流速のシャント波形を示す。MRI は濃度分解能に優れ、病変全体の広がりや深部組織への浸潤の評価に適している。高流速の血管は flow void と呼ばれる低信号域を示し、AVM に特徴的である。単純 X 線は、病変の検出には適していないが、骨・関節の二次変化を確認できる。CT は、MRI に比べて濃度分解能に劣り放射線被曝も増えるが、骨への浸潤が疑われる場合はその評価に有用である。造影剤の急速静注による MR アンギオグラフィーや CT アンギオグラフィーは病変血管の全体像を把握するのに有用である。カテーテルを用いた血管造影(Digital Subtraction Angiography, DSA)は、侵襲を伴うためルーチン検査としては使えないが、流入動脈、流出静脈、及びナイダスの血管構築を詳細に評価できる唯一のモダリティであり、塞栓術や病変切除後に皮弁を用いた再建術を予定している場合は行うべきである。画像所見が非典型的で腫瘍性病変が疑われる場合は、生検を考慮すべきである。特に血流が豊富な多血性腫瘍は、シャントを有する場合もあり AVM との鑑別を要する。(詳細については、総論画像診断血管系の項を参照)

## 病理診断

明らかな動脈、静脈のほか、動脈と静脈の間間的な構造を示す種々の径の血管が不規則に集簇している。中間的な構造を示す血管の壁では弾性板や平滑筋層の乱れがみられ、同一の血管のなかでも壁の厚さはしばしば不均一である。(詳細については、総論病理診断血管系の項を参照)

## 治療法

AVM に対する治療には、保存・支持療法、侵襲的治療として、血管内治療及び外科的治療などがあり、部位や症状に応じた選択や組み合わせが必要である。血管内治療や外科的治療等の侵襲的治療の適応や時期には一定の見解がないが、進行例では根治が困難となり再発しやすい傾向がある<sup>2)</sup>。各治療法の長所・短所を理解しながら、色々な治療を組み合わせることで集学的に治療を進めることが重要である。

### <保存療法>

弾性ストッキングなどを用いた四肢 AVM の圧迫療法はシャント量増加や病変進行を抑制する可能性がある。AVM による疼痛には主に非ステロイド系抗炎症薬(NSIADs)が使われるが、高度な疼痛では、オピオイド系鎮痛薬を要することもある。

### <血管内治療>

血管内治療(血管塞栓術や硬化療法)では、経カテーテル的あるいは経皮穿刺によりナイダスに塞栓物質や硬化剤を注入しシャント血流の減少や消失を図る。塞栓物質には、無水エタノール、接着剤(n-butyl cyanoacrylate, NBCA)、マイクロスフィア、金属コイル、Onyx 等様々な種類があるが、血行動態や血管構築に応じたアプローチや選択が必要である<sup>3,4)</sup>。無水エタノールの許容量は0.5-1.0mL/kg とされており、血中濃度の急激な上昇は中毒症や心肺虚脱の危険をもたらす注意が必要である。また、金属コイルによる流入動脈の塞栓は、側副路発達を促すため避けるべきである<sup>3)</sup>。

### <外科的治療>

外科的切除術は、限局性の AVM では病変を完全に除去させることができるため根治性が高い。一方、広範囲に浸潤する巨大なびまん性病変では、多量の筋肉組織の切除や神経損傷によって大きな機能障害を残す恐れがあり、慎重に手術適応を検討する必要がある。また、切除に伴う大量出血に対しては、術前塞栓術の併用が有用とする報告もある<sup>1)</sup>。通常、広範囲の切除では植皮や皮弁による再建が必要となる。重症感染症や心不全の救済手段として、四肢では患肢切断術を余儀なくされることがある。尚、供血動脈の近位で結紮のみを行うことは、側副路が発達しナイダス血流が残るため、避けるべきである<sup>3)</sup>。

### <薬物療法>

いずれの治療も無効な重症例には、mTOR 阻害薬を含む血管新生阻害薬の効果に関心が持たれているが、確立されていない<sup>5)</sup>。

## 経過・予後

罹患部位に応じて、経年的に症状が進行し、ADL や QOL を低下させるが、個人差が大きい。病変の増悪因子として、思春期や妊娠などによるホルモン変化、外傷などの物理的要因が挙げられる。進行例では、難治性疼痛や四肢運動機能の著しい障害を示す場合がある。難治性潰瘍に伴う動脈性出血や、高拍出性心不全の増悪は生命に危機を及ぼし得るが、本疾患による死亡率は不明である。

表 1 AVM の臨床病期分類 (Schöbinger 分類)

第 I 期 静止期	皮膚紅潮、発赤
第 II 期 拡張期	異常拍動音の聴取、増大
第 III 期 破壊期	疼痛、潰瘍、出血、感染
第 IV 期 代償不全期	心不全

## &lt;文献&gt;

- 1) Kohout MP, et al. Arteriovenous malformations of the head and neck: natural history and management. *Plast. Reconstr. Surg.* 1998;102:643-654.
- 2) Liu AS, Mulliken JB, Zurakowski D, et al. Extracranial arteriovenous malformations: natural progression and recurrence after treatment. *Plast Reconstr Surg.* 2010;125(4):1185-94.
- 3) Lee BB, et al. Consensus Document of the International Union of Angiology (IUA)-2013. Current concept on the management of arterio-venous malformations. *Int Angiol.* 2013;32:9-36.
- 4) Cho SK, et al. Arteriovenous malformations of the body and extremities: analysis of therapeutic outcomes and approaches according to a modified angiographic classification. *J Endovasc Ther.* 2006;13:527-538.
- 5) Colletti G, et al. Adjuvant role of anti-angiogenic drugs in the management of head and neck arteriovenous malformations. *Med Hypotheses.* 2015;85:298-302.

## 5. リンパ管奇形（リンパ管腫）

### 疾患概念

リンパ管奇形（リンパ管腫）は主に小児（多くは先天性）に発生する大小のリンパ嚢胞を主体とした腫瘍性病変であり、腫瘍性を示さず生物学的にはリンパ管形成異常と考えられている。全身どこにでも発生しうるが、特に頭頸部や縦隔、腋窩、腹腔・後腹膜内、四肢に好発する。稀に年長児や成人期発症例もある。

多くの症例では硬化療法や外科的切除等による治療が可能であるが、重症例はしばしば治療困難であり、気道閉塞などの機能的な問題や整容的な問題を抱えており、治療困難である。

この疾患は従来「リンパ管腫」、英語では「lymphangioma」また「ヒグローム」「cystic hygroma」などと呼ばれてきたが、病変部は生物学的に腫瘍的性質に乏しいことが認識され、「—腫」「-oma」という呼称が認識と治療の混乱の元になり不適當ではないかと指摘された。近年国際的に急速に普及しつつある ISSVA 分類（前述）においては脈管病変の一つとして大分類のリンパ管奇形（lymphatic malformation）に含まれている。英語名は ISSVA 分類（2014）では cystic or common lymphatic malformation とされる。この潮流を受けて最近本邦では従来の「リンパ管腫」を「リンパ管奇形」と呼ぶことが増えている。現在、疾患名は変遷の過渡期であり、指定難病としてはリンパ管奇形が用いられているが、ICD-10・保険病名・小児慢性特定疾病ではリンパ管腫が用いられている状態である。

また病変内のリンパ嚢胞が比較的大きい嚢胞状、嚢胞は小さく間質組織の多い海綿状、またびまん性に拡張したリンパ管の広がる単純性などに分類されてきたが、ISSVA 分類では嚢胞径の大きな macrocystic（マクロシスティック）と小さい microcystic（マイクロシスティック）、そしてその混合型の3種に分けられている。特に治療法の選択においては嚢胞のサイズが重要となる。

### 疫学

発生率は不明であるが 1000-5000 出生に 1 人と推定される。正確な有病率は不明であるが患者数は推定 10,000 人程度である（厚労科研三村班疫学調査 2014）。

ほとんどが幼少期に発症し、男女差、遺伝性は認めない。人種差については特に検討された報告がない。

### 病因・病態

リンパ管奇形多くは先天性であり、頸部・腋窩など胎生期にリンパ嚢を形成する部からの発生が多いことや出生前診断もされることがあるという臨床的特徴より、胎生のリンパ管形成時期に何らかの異常を生じ病変を形成する、と考えられているが<sup>2)</sup>、明らかに成人になって発症する例もあり、原因

は定かでない。胎生期のリンパ管形成異常により生じた大小のリンパ嚢胞を中心に構成される腫瘍性病変で、多くの場合病変の範囲拡大や離れた部位の新たな出現はない。血管病変を同時に有することもあり（混合型脈管奇形）、診断・治療に注意を要する。生物学的には良性であるが、特に病変が大きく広範囲に広がるものは難治性で、機能面のみならず整容面からも患者のQOLは著しく制限される。

### 臨床症状

主症状は腫瘍であり、出生時から認められることも多い。腫瘍は内部のリンパ液の量に応じて硬さが変化し、波動を触知する場合もあるが、緊満して硬い場合もある。腫瘍の存在部位により様々な症状を呈する。頸部・舌・口腔病変で中下咽頭部での上気道狭窄、縦隔病変で気管の狭窄による呼吸困難の症状を呈し、気管切開を要する場合もある。また腋窩や腹腔内、四肢など部位により、様々な機能障害を生じる。皮膚や粘膜にリンパ管病変が及ぶ場合は集簇性丘疹がカエルの卵状を呈し（いわゆる限局性リンパ管腫）、リンパ瘻・出血・感染を繰り返すこともある。特に頭頸部病変では腫瘍形成・変色・変形等により特異な外観を呈するため、社会生活への適応を生涯にわたり制限されることもある。

どの部位の病変においても、経過中に内部に感染や出血を起こし、急性の腫脹・炎症を繰り返す。慢性的に炎症を繰り返す病変では血液増加、血管増生を認め、結果的に内出血、出血が増える。

### 診断

リンパ管奇形は、多くの場合画像検査により診断に至る。超音波、CT、MRIいずれも有用であり、臨床症状と併せて確定診断できることが多い。

超音波検査では、典型的には内部に隔壁を有する多房性嚢胞性腫瘍として認められ、嚢胞内のエコー輝度は、内部の液体の性状に依存するが典型例は無～低エコーを示す。感染や出血をしている場合は、内部が若干高輝度となり、二相性を呈することもある。CTでは、腫瘍は低吸収を示し、内部には単房性または多房性嚢胞を認める。内部の隔壁構造は超音波より不明瞭なことが多い。通常、腫瘍には造影効果は認めない。周囲の血管との位置関係を知るために有効である。MRIはCTと比較して腫瘍の性状をより詳細に描出できる。一般的に病変はT1強調像で低信号、T2強調像で高信号を示す。

画像検査で診断されることが多いが、穿刺液細胞診、穿刺液生化学検査にて嚢胞液がリンパ液であることが確認できれば診断の補助になる。外科的切除をおこなう場合には、切除標本の組織診断にてリンパ管腫の確定診断がなされる（病理組織診断）。その他に、リンパ液の流れを検査するリンパ管シンチグラフィやリンパ管造影なども必要に応じて行われることがある。また限局性リンパ管腫の診断にはダーモスコピーが有効である。



## 鑑別診断

「リンパ管腫症」と「リンパ管奇形（リンパ管腫）」は鑑別が難しく、現時点では明確に分類できない場合がある。離れた複数の病変、病変の拡大、浸潤傾向を認める場合にはリンパ管腫症としている。（リンパ管腫症/リンパ管腫症/ゴーム病の項参照）

その他に、血管奇形（静脈奇形等）、奇形腫、がま腫、リンパ節腫脹、悪性リンパ腫、神経鞘腫その他の腫瘍形成性病変が挙げられる。

## 治療法

リンパ管奇形に対する治療は、大きく外科的切除、硬化療法、内科的治療に分けられる。

### <外科的療法>

リンパ管奇形は外科的に病変を全摘除できれば完治する。体幹や四肢などの体表にあり限局性である場合には良い適応である。またマイクロシスティック（海綿状）タイプでは硬化療法が無効であることが多く、切除術の方が有効とされる。ただし全摘除のために病変内の血管・神経・筋肉などの正常組織も同時に切除せざるを得ず、機能的・整容的な問題を残すことがある。したがって全摘除でなく部分摘除が選択されることも珍しくない。また部分摘除の場合、切除断端からの持続的なリンパ漏を認めることがある。

### <硬化療法>

外科的切除と並ぶ代表的治療である。我が国では治療戦略として先ず硬化療法の可能性を考慮することが一般的である。薬剤を病変部に注入すると、その反応でリンパ嚢胞が縮小していく。理想的には嚢胞内リンパ液を吸引し、嚢胞内に薬剤を注入すると最も効果が出ると考えられている。

硬化剤としてはOK-432（ピシバニール®）<sup>3)</sup>、ブレオマイシン<sup>4)</sup>、無水エタノール、アルコール性硬化剤、抗癌剤、高濃度糖水、フィブリン糊など、様々な薬剤が用いられてきた<sup>5)</sup>。日本では現在OK-432が保険適応となっている唯一の薬剤である。硬化剤は多様だが、一般的にマイクロシスティック（海綿状）の場合には効果が得られにくい<sup>3)</sup>。

### <内科的治療>

難治性のリンパ管奇形に対しては全身療法も試みられている。インターフェロン、ステロイド投与が有効であった症例の報告があるが、無効例の報告もある。プロプラノロール<sup>6)</sup>、mTOR阻害剤<sup>7)</sup>、



サリドマイド等が国外を中心として治療薬として検討されている。また最近本邦では漢方薬（越婢加朮湯<sup>8)</sup>、黄耆建中湯）等が腫瘍縮小に効果的であるという報告が増えている。

いずれの治療法も国内外を通じて実際に治療を受けた症例数が不十分で、現時点では効果についてコンセンサスは得られていない。

## 予後

リンパ管奇形は腫瘍性増大を認めない病変であるが、自然消失は稀である。多くの病変は硬化療法や外科的切除で良好な効果が得られるが、完治せずに成人期へ移行する例も多い。巨大病変で広範囲かつ浸潤性の分布を示す場合、治療困難であることが多く、機能的・整容的に大きな障害を生じるため、出生直後から生涯にわたり療養を要する。

## <文献>

- 1) Wassef M, et al. Vascular Anomalies Classification: Recommendations From the International Society for the Study of Vascular Anomalies. *Pediatrics*. 2015. 136(1): e203-14.
- 2) Godart S. Embryological significance of lymphangioma. *Arch Dis Child*. 1966;41(216): 204-6.
- 3) Ogita S, et al. OK-432 therapy in 64 patients with lymphangioma. *J Pediatr Surg*. 1994;29(6):784-5.
- 4) Baskin D, Tander B, Bankaoglu M. Local bleomycin injection in the treatment of lymphangioma. *Eur J Pediatr Surg*. 2005;15(6):383-6.
- 5) Heit JJ, et al. Guidelines and parameters: percutaneous sclerotherapy for the treatment of head and neck venous and lymphatic malformations. *J Neurointerv Surg*. 2016 Jan 22. pii:
- 6) Ozeki M, Fukao T, Kondo N. Propranolol for intractable diffuse lymphangiomatosis. *N Engl J Med*. 2011;364(14):1380-2.
- 7) Nadal, M, et al. Efficacy and Safety of Mammalian Target of Rapamycin Inhibitors in Vascular Anomalies: A Systematic Review. *Acta Derm Venereol*. 2015.
- 8) Hashizume N, et al. Clinical Efficacy of Herbal Medicine for Pediatric Lymphatic Malformations: A Pilot Study. *Pediatr Dermatol*. 2016;33(2):191-5.

## 6. リンパ管腫症、ゴーハム病 (Lymphangiomatosis and Gorham-Stout disease)

### 概念、原因

リンパ管腫症 (Lymphangiomatosis) は、中枢神経系を除く全身の臓器に拡張したリンパ管組織が浸潤する稀な疾患である<sup>1)</sup>。ゴーハム病 (Gorham-Stout disease、以下 GSD とする) は 1954 年に Gorham と Stout らが最初にまとめた“disappearing bone”を特徴とし、全身の骨が連続性、破壊性に溶解する稀な疾患で、溶解した部位は血管、リンパ管組織に置換する<sup>2)</sup>。1983 年に Heffez らが提唱した診断基準では、内臓への浸潤はないとされているが<sup>3)</sup>、乳び胸を起こすなどリンパ管腫症と共通する点が多く、これらは厳密に区別が出来ないため、病名を並列で記載しているが、本来は別個の疾患である。

2014 年の ISSVA 分類において、これらの疾患は Lymphatic malformation(LM)に分類された<sup>4)</sup>。また Lymphangiomatosis は-matosis という接尾語が腫瘍性増殖を示すために、Generalized lymphatic anomaly(GLA) (全身性リンパ管異常) (以下、GLA とする) と呼ぶなど、この数年で病態や病理の理解が進むにつれ、海外のグループを中心に呼称や概念等の変化がみられる。リンパ管腫症とされてきた症例の中に、病理組織で異常な紡錘形のリンパ管内皮細胞の集簇を認める症例が存在し、それらは胸水や肺浸潤、凝固異常が多く、予後不良であったことがわかった<sup>5)</sup>。これらを Kaposiform lymphangiomatosis (KLA)とする新しい概念も出てきているが、未だ不明な点が多く、ISSVA では分類不能群に属している<sup>4)</sup>。これらの難治性リンパ管疾患を Complex lymphatic anomalies (複雑型リンパ管異常)<sup>6)</sup>、カサバツハ・メリット現象を起こすカポジ型血管内皮腫、房状血管腫などの血管性腫瘍や混合型脈管奇形などの「難治性血管・リンパ管疾患」を総じて、Complex vascular anomalies (複雑型脈管異常)と呼ばれることもある<sup>7)</sup>。

リンパ管腫症は胎生 20 週前のリンパ管形成期に起こる異常が原因とされているが、未だ不明である。また 2 疾患とも骨溶解を起こすが、その発症機序や病態についても未だ不明である。これまでの研究からは、GSD の病変局所に破骨細胞が増殖することや、血管内皮細胞、リンパ管内皮細胞、また周辺の間質系細胞やマクロファージ、環境因子、サイトカイン、血管内皮細胞増殖因子 (vascular endothelial growth factor: VEGF) など様々な因子が病態に関与していると考えられている<sup>7)</sup>。

### 疫学

GLA は小児、若年者に多く発症し (約 80%)、GSD は全年齢から発症する<sup>8)</sup>。性差はない。国内では約 100 例の患者の存在が確認されている。

## 臨床症状、身体所見

これまで GLA、GSD に関する文献は症例報告がほとんどで、多数例の解析はなかったが、平成 24、25 年度に「リンパ管腫症の全国症例数把握及び診断・治療法の開発に関する研究」班により実施された全国調査によって、国内の GLA、GSD の症例の特徴が明らかとなった<sup>8)</sup>。GLA、GSD とともに、浸潤臓器によって骨溶解や乳び胸、胸水、心嚢水、縦隔腫瘍、腹水、肝脾臓浸潤、リンパ浮腫、血液凝固異常などの多彩な臨床症状を示す。GLA と GSD を比較すると、GLA は胸部病変（胸水、縦隔病変、心嚢水）、脾臓病変、腹水、凝固異常の頻度が高く、GSD は骨病変（骨溶解、病的骨折）の頻度が高かった。

胸部病変は GLA の 86.4% に認め、咳、喘鳴、胸水、心嚢水、縦隔浸潤などを起こし、胸部病変のある 56 例のうち 17 例（30.4%）が死亡しており、胸部病変は予後不良因子であった。腹部病変は、脾臓へのリンパ管浸潤、嚢胞性 LM などが 38.8%、腹水を 21.2%、腹腔内 LM を 8.2% に認めた。脾臓病変はほとんどが無症状であるが、診断的価値が高いため、本疾患を疑った場合はエコー、CT などでスクリーニングすべきである。血小板減少や FDP、D-dimer 上昇などの凝固異常を 51.8% に認め、重度の血小板減少を来した症例は血胸などの出血症状を起こす症例もあり、注意すべきである。

GLA、GSD とともに全身骨の骨溶解によって、局所の疼痛、腫脹、脆弱性、病的骨折、側彎、四肢短縮を起こし得るが、それぞれの骨病変の特徴、画像的所見によって鑑別が可能である<sup>9,10)</sup>。GSD の骨病変は四肢、頭蓋骨、脊椎、肋骨に多く、病変周辺の軟部組織浸潤も認める。連続性、破壊的に進展し、骨端に至ると、関節を破壊することなく相対する隣接骨を侵すことが特徴である。画像上は骨髓内や骨皮質下に、境界不鮮明な X 線透過性の亢進した病変として始まり、徐々に拡大、融合する。単純 X 線写真上は先細りや薄い殻状となるが、他の溶骨性疾患と違い、骨新生や反応性骨形成等は認められない。GLA は 40.9% に骨病変を持ち、脊椎、四肢、骨盤、肋骨などに多い。病変数は GSD より有意に多く、髓質を中心に散在性に骨溶解するのが特徴である。骨折などの症状は乏しいが、無症候性の骨病変を持っている可能性があるため、本症と診断した際には X 線写真などで全身骨病変の検索を行い、早期診断と骨折リスクの回避が重要である。

## 検査、診断

GLA、GSD は非常に稀な疾患である上に、多彩な症状を呈し、診断困難である。また重要な鑑別疾患を否定しなければならないため、臨床症状および画像所見、病理組織学的所見から総合的に診断することが重要である。

骨病変は単純 X 線撮影もしくは CT 検査で診断可能であるが、骨髓内の変化や軟部組織への浸潤の拡がりの評価は MRI 検査が望ましい。胸部病変の評価には単純 X 線写真以外に、高分解能 CT や

MRI が有用である。肺門から気管支血管周囲に沿った病変や気管支血管束の肥厚と肺小葉間隔壁の肥厚を認めたり、傍脊椎にリンパ組織が広がっていることが特徴であり、特にMRIの脂肪抑制T2強調が有用である。

病理組織学的にはHE染色において一層のリンパ管内皮細胞によって裏打ちされた拡張ないし複雑化した管腔を認めることが特徴である。免疫組織染色では細胞増殖マーカーであるMIB-1陽性となる細胞はほとんど無く、リンパ管内皮の同定にはD2-40やProx-1などが有用である。同時にこれらの細胞が血管内皮であることを否定することも必要である。また骨病変からの生検は十分な検体量が得られ難く、リンパ管内皮細胞が極少数のため偽陰性となることがあるため、注意が必要である<sup>9)</sup>。

また中程度以上の血小板減少(5-10万以下)、慢性的な凝固異常の症例、病理組織より紡錘形のリンパ管内皮細胞の集簇を認めた場合は、KLAも考慮する<sup>9)</sup>。

### 【診断基準と鑑別すべき疾患】

GLA、GSDの臨床症状は重複点が多く、明確に区別した診断基準を作成することは困難であると考え、GLA、GSDともに診断が可能な以下の診断基準が作成された。

下記(1)のa)~c)のうち一つ以上の主要所見を満たし、(2)の病理所見を認めた場合に診断とする。病理検査が困難な症例は、a)~c)のうち一つ以上の主要所見を満たし、臨床的に除外疾患を否定できる場合に限り、診断可能とする。

#### (1) 主要所見

- a) 骨皮質もしくは髄質が局在性もしくは散在性に溶解(全身骨に起こりうる)
- b) 肺、縦隔、心臓など胸腔内臓器にびまん性にリンパ管腫様病変、またはリンパ液貯留
- c) 肝臓、脾臓など腹腔内臓器にびまん性にリンパ管腫様病変、または腹腔内にリンパ液貯留

#### (2) 病理学的所見

組織学的には、リンパ管内皮によって裏打ちされた不規則に拡張したリンパ管組織よりなり、一部に紡錘形細胞の集簇を認めることがある。

「難治性血管腫・血管奇形・リンパ管腫・リンパ管腫症および関連疾患についての調査研究班」 「リンパ管腫症の全国症例数把握及び診断・治療法の開発に関する研究班」

GLA と GSD の鑑別については、発症年齢、浸潤臓器の分布、骨病変の画像的特徴などによって総合的に鑑別するべきである。また本症はもともと非常にまれな疾患であり、類似した疾患も多い。溶骨性疾患（悪性腫瘍を含む腫瘍性疾患、ランゲルハンス細胞組織球症、多発性骨髄腫、線維性皮質欠損症、非化骨性線維腫、類骨骨腫、遺伝性先端骨溶解症）やリンパ管疾患（嚢胞性リンパ管奇形、リンパ管拡張症、リンパ脈管筋腫症、原発性リンパ浮腫）などは鑑別するべきである。

## 治療法

GLA、GSD ともに根治的な治療法は存在しない。したがって、多くの場合は対症療法となる。病変が局所の場合は、外科的治療が主となるが、全身性、びまん性の場合が多く、治療に難渋し、放射線治療や薬物療法を選択することとなる。

胸水貯留に対し、胸腔穿刺・ドレナージを行うが、根本的な解決とはならない。胸膜癒着術や硬化療法、胸管結紮術、外科的切除などは、ある程度の効果が期待できるが、完治は難しい。リンパ管造影を行い、局所のリンパ漏出部位が特定できれば、局所手術や胸管の塞栓術なども有効であると言われている<sup>11)</sup>。骨病変に関しては、病的骨折を起こした場合に整復術や固定術、人工関節置換術などの整形外科的手術を行う。術前に正常組織と病変部位の境界を MRI の T2 強調画像などで確認し、可能な限り病巣を搔爬、切除することが再発予防として有用である。術後はリンパ漏などの合併症に注意する。

コントロール困難な乳び胸、心嚢水の症例や胸壁、胸膜に腫瘍性病変がある症例に対しては、不可逆的な呼吸障害に進行する前に、16–20Gy の低用量の照射が考慮される<sup>12)</sup>。同時にその照射部位によっては、肺や心臓に影響が出る可能性があるため、晩期合併症を抑えるための工夫が必要である。骨病変に関しても放射線治療が有効であった症例報告は多く、過去の文献のレビューでは 77.3% に効果があったとされているが、これらの報告の多くは成人例であった<sup>13)</sup>。小児例では照射後の晩期合併症（骨の成長障害、二次がんなど）を考慮する必要があるため、照射量の抑制や陽子線など正常部位への照射量を減らす方法も考慮するべきである。

薬物療法は確立されたものではなく、現時点で本症に対する承認薬もない。対症療法としては、肺病変に対する気管支拡張薬、ステロイドなどによる肺クリアランスの改善策が症状改善と回復を促進する可能性がある。また大量胸水や蛋白漏出性胃腸症の症例などは、低アルブミン血症や低 $\gamma$ ガンマグロブリン血症、低栄養を起こすため、重症例はアルブミン製剤やガンマグロブリン製剤などが必要となる。

また以前から病態や原因を考慮した治療として、インターフェロン<sup>14)</sup>やビスフォスフォネート<sup>15)</sup>、プロプラノロール<sup>16)</sup>など、様々な薬剤による治療が報告されている。最近、mTOR

(mammalian Target Of Rapamycin) 経路の阻害剤であるシロリムスの有効性が報告され、期待



されている。<sup>17)</sup>これらの薬剤は国内では保険適応外であり、容易に使用できないため、使用の際には、臨床試験に参加するか、施設の倫理審査などが必要である。

## 経過、予後

基本的には、完治する症例はほとんどない。一旦症状が改善し、寛解状態となる症例も存在し、その場合は、無治療で経過観察できることもある。しかし、寛解と増悪を繰り返す症例も多く、慢性期も病変部位に応じたケアや定期検査などが必要である。

肺浸潤、胸水、縦隔病変などの胸部病変を持つ症例の生命予後は、胸部病変を持たない症例と比較して、明らかに不良であり<sup>8)</sup>、胸部病変を持つ症例は積極的な治療介入が推奨される。胸部病変を認めない症例や骨病変のみの症例の予後は良好であるが、骨病変の進行によってQOLの低下は必至である。頭蓋骨や脊椎のゴーハム病では、髄液漏や髄膜炎、神経症状を認め、致命的となる可能性があるため、注意が必要である。

## <文献>

- 1) Blei F. Lymphangiomatosis: clinical overview. *Lymphat Res Biol*. 2011;9:185-190.
- 2) Gorham LW, Wright AW, Shultz HH, Maxon FC. Disappearing bones: a rare form of massive osteolysis. Report of two cases, one with autopsy findings. *Am J Med*. 1954;17:674-681.
- 3) Heffez L, Doku HC, Carter BL, Feeney JE. Perspectives on massive osteolysis. Report of a case and review of the literature. *Oral Surg Oral Med Oral Pathol*. 1983;55:331-343.
- 4) International Society for the Study of Vascular Anomalies: ISSVA classification for Vascular Anomalies (Approved at the 2-th ISSVA Workshop, Melbourne, April 2014). [updated 2014 April]. Available form: <http://fissva.org/classification>.
- 5) Croteau SE, Kozakewich HP, Perez-Atayde AR, Fishman SJ, Alomari AI, Chaudry G, et al. Kaposiform lymphangiomatosis: a distinct aggressive lymphatic anomaly. *J Pediatr*. 2014;164:383-388.
- 6) Trenor CC 3rd, Chaudry G. Complex lymphatic anomalies. *Semin Pediatr Surg*. 2014;23:186-190.
- 7) Azizkhan RG. Complex vascular anomalies. *Pediatr Surg Int*. 2013;29:1023-1038.
- 8) Ozeki M, Fujino A, Matsuoka K, Nosaka S, Kuroda T, Fukao T. Clinical Features and Prognosis of Generalized Lymphatic Anomaly, Kaposiform Lymphangiomatosis and Gorham–Stout Disease. *Pediatr Blood Cancer*. 2016;Jan:25.
- 9) Lala S, Mulliken JB, Alomari AI, Fishman SJ, Kozakewich HP, Chaudry G. Gorham–Stout disease and generalized lymphatic anomaly-clinical, radiologic, and histologic differentiation. *Skeletal Radiol*. 2013;42:917-924.
- 10) Dellinger MT, Garg N, Olsen BR. Viewpoints on vessels and vanishing bones in Gorham–Stout disease. *Bone*. 2014;63:47–52.
- 11) Nadolski G, Itkin M. Thoracic duct embolization for the management of chylothoraces. *Curr Opin Pulm Med*. 2013;19:380-386.
- 12) Kandil A, Rostom AY, Mourad WA, Khafaga Y, Gershuny AR, el-Hosseiny G. Successful control of extensive thoracic lymphangiomatosis by irradiation. *Clin Oncol*. 1997;9:407–411.
- 13) Heyd R, Micke O, Surholt C, Berger B, Martini C, Füller J, et al. German Cooperative Group on Radiotherapy for Benign Diseases (GCG-BD): German Cooperative Group on Radiotherapy for Benign Diseases (GCG-BD). Radiation therapy for Gorham–Stout syndrome: results of a national patterns-of-care study and literature review. *Int J Radiat Oncol Biol Phys*. 2011;81:179-185.
- 14) Ozeki M, Funato M, Kanda K, Ito M, Teramoto T, Kaneko H, et al. Clinical improvement of diffuse lymphangiomatosis with pegylated interferon alfa-2b therapy: case report and review of the literature. *Pediatr Hematol Oncol*. 2007;24:513-524.
- 15) Pautzner R, Mayan H, Waizman A, Rozenman J, Farfel Z. Successful thalidomide treatment of persistent chylous pleural effusion in disseminated lymphangiomatosis. *Ann Intern Med*. 2007;146:75–76.

- 16) Ozeki M, Fukao T, Kondo N. Propranolol for intractable diffuse lymphangiomatosis. *N Engl J Med.* 2011;364:1380-1382.
- 17) Adams DM, Trenor CC 3rd, Hammill AM, Vinks AA, Patel MN, Chaudry G, et al. Efficacy and Safety of Sirolimus in the Treatment of Complicated Vascular Anomalies. *Pediatrics.* 2016;137:1-10.



## 7. 脈管奇形症候群

脈管性腫瘍と脈管奇形においてそれぞれ関連する多数の症候群が知られている<sup>1,2)</sup>。ISSVA 分類と同様に、脈管性腫瘍を区別して考える必要があり、特に脈管奇形においては治療方針に関わってくるため、高流速のものと、低流速のものを分離して考える必要がある<sup>3)</sup>。代表的なものを一覧に示す(表1)。これらは家族性に発症するものと、孤発性に発症するものとある。

表1 脈管腫瘍と脈管奇形の症候群

脈管性腫瘍	脈管奇形	
	低流速	高流速
乳児血管腫		
PHACE syndrome	スタージ・ウェーバー症候群	パークスウェーバー症候群
PELVIS/SACRAL/LUMBAR Syndromes	クリッペル・トレノネー症候群 プロテウス症候群 CLOVE(S) syndrome 先天性血管拡張性大理石様皮斑 Adams-Oliver syndrome 青色ゴムまり様母斑症候群 (Bean syndrome) ゴーハム病 Macrocephaly/ megalencephaly- capillary malformation または Megalencephaly- capillary malformation- polymicrogyria syndrome	オスラー病 (遺伝性出血性末梢血管拡張症) Capillary malformation -Arteriovenous malformation Syndrome カウデン病 Wyburn-Mason syndrome または Cobb syndrome エーラス・ダンロス症候群(血管型)

## &lt;文献&gt;

- 1) Enjolras O, Wassef M, Chapot R. Color atlas of vascular tumors and vascular malformations. 1<sup>st</sup>ed. Cambridge university press. 2007.
- 2) Garzon MC, Huang JT, Enjolras O, Frieden IJ. Vascular malformations. Part II: associated syndromes. J Am Acad Dermatol. 2007;56:541-564.
- 3) Nozaki T, Nosaka S, Miyazaki O, Makidono A, Yamamoto A, Niwa T, et al. Syndromes associated with vascular tumors and malformations: a pictorial review. Radiographics. 2013;33:175-195.

厚生労働省が定めた指定難病 306 疾病のうち（医療費助成の対象）脈管性腫瘍・脈管奇形が関与することが知られた疾病（平成 28 年 11 月現在）

以下の疾病において診断基準を満たした重症例では手続きを踏むことで医療費助成の支給を受けることができる。詳細については難病情報センターのホームページを参照されたい。

<http://www.nanbyou.or.jp/>

- スタージ・ウェーバー症候群（告示番号：指定難病 157）
- エーラス・ダンロス症候群（指定難病 168）
- オスラー病（指定難病 227）
- リンパ管腫症／ゴーハム病（指定難病 277）
- 巨大リンパ管奇形（頸部顔面病変）（指定難病 278）
- 巨大静脈奇形（頸部口腔咽頭びまん性病変）（指定難病 279）
- 巨大動静脈奇形（頸部顔面又は四肢病変）（指定難病 280）
- クリッペル・トレノネー・ウェーバー症候群（指定難病 281）
- 乳幼児肝巨大血管腫（指定難病 295）

厚生労働省が定めた小児慢性特定疾病 14 疾患群（704 疾病）のうち（医療費助成の対象）脈管性腫瘍・脈管奇形が関与することが知られた疾病（平成 28 年 11 月現在）

以下の疾病において診断基準を満たした重症例では手続きを踏むことで医療費助成の支給を受けることができる。詳細については小児慢性特定疾病情報センターのホームページを参照されたい。<http://www.shouman.jp/about/>

- リンパ管腫／リンパ管腫症
- エーラス・ダンロス（Ehlers-Danlos）症候群
- カサバツハ・メリット（Kasabach-Merritt）症候群
- 遺伝性出血性末梢血管拡張症（オスラー病）
- フォンヒッペル・リンドウ（von Hippel-Lindau）病
- 腸リンパ管拡張症
- 肝巨大血管腫（乳幼児難治性肝血管腫）
- 腎動静脈瘻

## PHACE(S) syndrome

1978年に Pascual-Castroviejo により外表の乳児血管腫に血管と非血管性の頭蓋内奇形を伴う疾患として発表されたのが最初であり、1996年に Frieden らにより PHACE syndrome という概念が提唱された<sup>1)</sup>。以下に述べる 5 つないし 6 つの徴候の頭文字をとっている。

### 頻度

2001年までに 130 例ほどの報告がある。

### 臨床所見と画像所見

#### 1. P: Posterior fossa anomalies(後頭蓋窩の異常)

Dandy-Walker malformation や脳室拡大など

#### 2. H: Hemangioma of the face and neck(顔面・頭頸部領域の乳児血管腫)

乳児血管腫は分節状か、5cm をこえるものが多い。

#### 3. A: Arterial anomalies(動脈の異常)

#### 4. C: Cardiac anomalies(心血管奇形)

大動脈瘤、大動脈解離、心房中隔欠損、心室中隔欠損、など

#### 5. E: Eye/Endocrine anomalies(眼/内分泌異常)

白内障、緑内障、小眼球症、視神経低形成など

#### 6. S: Sternal cleft(胸骨裂)

胸骨欠損を伴うことがあり、PHACES association という呼び方をすることもある。

頭頸部領域に大きな乳児血管腫(とくに 5cm 以上)がある時は、PHACE 症候群の可能性があり、頭部 MRI、MR angiography 等の精査をすることが推奨される<sup>2)</sup>。

### <文献>

- 1) Frieden IJ, Reese V, Cohen D. PHACE syndrome. The association of posterior fossa brain malformations, hemangiomas, arterial anomalies, coarctation of the aorta and cardiac defects, and eye abnormalities. Arch Dermatol. 1996;132:307-311.
- 2) Oza VS, Wang E, Berenstein A, Waner M, Lefton D, Wells J, et al. PHACES association: a neuroradiologic review of 17 patients. AJNR. 2008;29:807-813.

## PELVIS syndrome または LUMBAR syndrome

会陰から肛門周囲の大きな乳児血管腫と、尿路、脊椎、肛門および直腸の先天奇形を伴う疾患群である。2006年に Girard らが会陰部を中心とする疾患群を PELVIS syndrome とし<sup>1)</sup>、2010年に Iacobas らは腰部から下肢の先天奇形を含めて LUMBAR syndrome の呼称を提唱した<sup>2)</sup>。以下に述べる6つの徴候の頭文字をとっている。病態において PHACE(S) syndrome との類似性があるとされる。

### 頻度

2010年までに53例ほどの報告がある。

### 臨床所見と画像所見

#### PELVIS syndrome

1. P: Perineal haemangioma(会陰部の血管腫)
2. E: External genitalia malformations (外生殖器の奇形)
3. L: Lipomyelomeningocele (脂肪脊髄髄膜瘤)
4. V: Vesicorenal abnormalities (腎尿路奇形)
5. I: Imperforate anus(鎖肛)
6. S: Skin tag

#### LUMBAR syndrome

1. L: Lower body hemangioma and other cutaneous defects
2. U: Urogenital anomalies, Ulceration
3. M: Myelopathy
4. B: Bony deformities
5. A: Anorectal malformations(直腸肛門奇形), Arterial anomalies
6. R: Renal anomalies

#### <文献>

- 1) Girard C, Bigorre M, Guillot B, Bessis D. PELVIS syndrome. Arch Dermatol. 2006;142:884-888.
- 2) Iacobas I, Burrows PE, Frieden IJ, Liang MG, Mulliken JB, Mancini AJ, et al. LUMBAR: Association between cutaneous infantile hemangiomas of the lower body and regional congenital anomalies. J Pediatr. 2010;157:795-801.

## クリッペル・トレノネー症候群 Klippel-Trenaunay syndrome

1900年にフランスの神経内科医である Klippel とその弟子の Trenaunay の二人により初めて報告された。患肢の骨軟部組織の過成長と低流速の脈管奇形を伴う中胚葉系の異常を示す疾患であり、基本的には非遺伝性疾患とされる<sup>1,2)</sup>。クリッペル・トレノネー症候群は「クリッペル・トレノネー・ウェーバー症候群」として指定難病 281 に選定されており、診断基準を満たした重症例では手続きを踏むことで医療費助成の支給を受けることができる。

### 病因・病態生理

孤発性（家系内で唯一発症）に発症する。

### 頻度

1994年までに900例以上の報告があるが、報告されていないものもかなりあるとされ、実際はもっと多い可能性がある。

### 臨床所見

以下の3徴が特徴的とされる<sup>3)</sup>。

- 1) 地図状ポートワイン斑：患肢の皮膚に毛細血管奇形が広範に広がり、20～30歳までに消退しうる。
- 2) 先天性静脈瘤・深部静脈形成不全：典型的には患肢の外側面に Lateral megavein という拡張した異常血管がみられる。
- 3) 患肢の骨軟部組織の過成長による肥大：75%以上の症例では片側の下肢であるが、時に上肢や両側性にみられるものもある。

### 合併症

深部静脈血栓、肺塞栓症、感染・敗血症、慢性凝固異常、直腸出血・血尿

<文献>

- 1) Głowiczki P, Driscoll DJ. Klippel-Trenaunay syndrome: current management. *Phlebology*. 2007;22:291-298.
- 2) Oduber CE, van der Horst CM, Hennekam RC. Klippel-Trenaunay syndrome: diagnostic criteria and hypothesis on etiology. *Ann Plast Surg*. 2008;60:217-223.
- 3) Redondo P, Aguado L, Martínez-Cuesta A. Diagnosis and management of extensive vascular malformations of the lower limb: part I. Clinical diagnosis. *J Am Acad Dermatol*. 2011;65:893-906.

## パークスウェーバー症候群 Parkes Weber syndrome

1907年にイギリス人皮膚科医である Parkes Weber が、片側肥大を伴う血管性病変として発表したのが最初である。患肢の過成長にびまん性の小さな動静脈瘻ないし動静脈シャントを伴う症候群である。クリッペル・トレノネー症候群との混同がみられるが、クリッペル・トレノネー症候群は低流速の脈管奇形を合併するのに対し、本症候群では高流速の脈管奇形の合併である。これらはできるだけ区別して考えられるべきである<sup>1)</sup>。パークスウェーバー症候群は「クリッペル・トレノネー・ウェーバー症候群」として指定難病 281 に選定されており、診断基準を満たした重症例では手続きを踏むことで医療費助成の支給を受けることができる。

### 病因・病態生理

大多数の罹患者が孤発例である。原因遺伝子：RASA1

### 頻度

クリッペル・トレノネー症候群との混同があったため、不明である。

### 臨床所見

クリッペル・トレノネー症候群に類似するが、患肢、とくに関節周囲の多数の小さな動静脈瘻、動静脈シャントを合併するのが特徴である。

血中の酸素分圧が高いために生じる皮膚の pseudo-Kaposi sarcoma(pseudo-capillary malformation)や皮膚の温感、リンパ浮腫などを合併することがある。

高流速であるため、進行例では高心拍出性心不全を呈することがある。

ただし、明確にクリッペル・トレノネー症候群と区別するのが難しい症例もある。

### 画像所見

CT angiography、MR angiography、血管造影：関節周囲に淡い動静脈瘻様の濃染がみられることが特徴である<sup>2)</sup>。

#### <文献>

- 1) Ziyeh S, Spreer J, Rössler J, Strecker R, Hochmuth A, Schumacher M, et al. Parkes Weber or Klippel-Trenaunay syndrome? Non-invasive diagnosis with MR projection angiography. Eur Radiol. 2004;14:2025-2029.
- 2) Dubois J, Alison M. Vascular anomalies: what a radiologist needs to know. Pediatr Radiol. 2010;40:895-905.

**CM-AVM syndrome****(capillary malformation-arteriovenous malformation syndrome)**

2003年にEerolaらは遺伝性毛細血管奇形を有する17の家族群でRASA1遺伝子異常をスクリーニングし、6家族からRASA1遺伝子異常を同定した。毛細血管奇形と動静脈奇形が同一の遺伝子異常から発症し、Atypicalな毛細血管奇形は頭蓋内や頸部の動静脈奇形・動静脈瘻のスクリーニング検査を行うindicatorになりうるとした<sup>1,2)</sup>。

**病因・病態生理**

常染色体優性遺伝 原因遺伝子：RASA1

**頻度**

不明

**臨床所見**

毛細血管奇形の特徴を以下にあげる<sup>2,3)</sup>。

家族性を示すことが多い。弧発性に発症もある。

ピンク～暗い赤色。境界は明瞭。周囲にハロ（白色）を伴うことがある。

不規則な位置に多発性に存在し、流速の早い部位もある。

動静脈奇形の解剖学的な位置と関係ない部位にも毛細血管奇形が出現する。

**画像所見**

身体所見（熱感、腫脹、拍動を触れる、スリルを聴取するなど）を丁寧にとり、非典型的な毛細血管奇形が疑われる場合には、頭部および脊髄の動静脈奇形のスクリーニングのためにCT angiography、MR angiographyを行う。

**<文献>**

- 1) Eerola I, Boon LM, Mulliken JB, Burrows PE, Domp Martin A, Watanabe S, et al. Capillary Malformation-Arteriovenous Malformation, a New Clinical and Genetic Disorder Caused by RASA1 Mutations. *Am J Hum Genet.* 2003;73:1240-1249.
- 2) Revencu N, Boon LM, Mendola A., et al. RASA1 mutations and associated phenotypes in 68 families with capillary malformation-arteriovenous malformation. *Hum Mutat.* 2013;34:1632-1641.
- 3) Behr GG, Liberman L, Compton J, Garzon MC, Morel KD, Lauren CT., et al. CM-AVM syndrome in a neonate: case report and treatment with a novel flow reduction strategy. *Vasc Cell.* 2012;19.



## スタージ・ウェーバー症候群 Sturge-Weber syndrome

1879年にイギリス人神経科医の Sturge により初めて報告され、1922年にイギリス人皮膚科医の Weber が頭蓋骨の単純写真における石灰化の所見とともに報告している。三叉神経分枝領域における顔面のポートワイン母斑（毛細血管奇形）と脳軟膜、眼の脈絡膜の血管奇形を特徴とする症候群で、胎生初期の原始血管叢の退縮、発達不全が発症機序として考えられており、大多数は非遺伝性とされる<sup>1,2)</sup>。スタージ・ウェーバー症候群は指定難病 157 に選定されており、診断基準を満たした重症例では手続きを踏むことで医療費助成の支給を受けることができる。

### 病因・病態生理

原因遺伝子：GNAQ (somatic mosaicism)

### 頻度

23万人に1例と推定されるが、詳細は不明である。

### 臨床所見

顔面のポートワイン母斑（毛細血管奇形）は多くは三叉神経第1枝領域±2枝領域である。1歳までに80%の患者でけいれんを発症し、けいれんにより顔面の毛細血管奇形と反対側の躯幹部に半身麻痺、萎縮を生じうる。

精神発達遅滞が約半数にみられる。

脳軟膜の静脈奇形は顔面の毛細血管奇形と同側であることが多く、頭頂葉、後頭葉、前頭葉の順に多い。これらは顔面の毛細血管奇形の神経枝と関連しており、三叉神経第1枝領域と頭頂葉、第2枝領域と後頭葉、第3枝領域と前頭葉が関連するとされる。

眼の脈絡膜の血管奇形についても顔面の毛細血管奇形と同側であり、70%でみられる。

他に二次性牛眼あるいは緑内障も30%に合併する。

### 画像所見

頭部CTにおける脳溝に沿った線路状の石灰化(tram track)が有名であるが、2歳まではみられないことが多く、造影MRIでの脳溝にそった脳軟膜の血管奇形の造影所見を検出することが有用である。

#### <文献>

- 1) Comi AM. Presentation, diagnosis, pathophysiology, and treatment of the neurological features of Sturge-Weber syndrome. *Neurologist*. 2011;17:179-184.
- 2) Welty LD. Sturge-Weber syndrome: A case study. *Neonatal Netw*. 2006;25:89-98.

## 先天性血管拡張性大理石様皮斑 *Cutis marmorata telangiectatica congenita (CMTC)*

1922年にVan Lohuizenによって記述がされた。四肢体幹に多くみられる。皮膚表面で拡張する毛細血管と静脈に起因する。皮膚潰瘍、カフェオレ母斑、真皮メラノサイトーシス、皮下脂肪や筋肉の形成不全を合併することがある。*cutis marmorata*（大理石様皮膚）と異なり加温しても皮膚色調異常は消退しない<sup>1,2)</sup>。

### 病因・病態生理

弧発性に発症する。

### 頻度

300例ほどの報告があるが、症状が軽度で治療の必要がないため診断にいたらない症例が多いと考えられる。

### 臨床所見と画像所見

典型例では皮膚症状は年齢とともに改善し思春期に消退する。拡張血管の一部や筋肉や軟部組織の萎縮が残ることがある<sup>1,2)</sup>。

以下に示す先天性の疾患との関連が指摘されている。

*soft tissue hypoplasia*（皮下脂肪や筋肉の形成不全）

*limb length discrepancy*（四肢の長さの不一致）

*glaucoma*（緑内障）

*developmental delay*（発育不全）

*neurologic abnormalities*（神経学的異常）

*hypothyroidism*（甲状腺機能低下症）

### 鑑別を要す疾患

単純性血管腫（ポートワイン母斑）、乳児血管腫（いちご状血管腫）、カウデン病、クリッペル・トレノネー症候群、*cutis marmorata*(大理石様皮膚)など。

\* *cutis marmorata*(大理石様皮膚)：皮膚が低温にさらされたときにピンクがかった青色のまだらや大理石様の外観を呈する状態。子供の約50%に発生し、一般的に生後2か月頃に消退する。通常、復温によってその正常な外観となる。治療の必要はない。

\* *macrocephaly*（巨頭）、口唇から鼻・四肢体幹のCMTC、神経学的異常、四肢体幹の成長左右差、合指症・多指症、関節弛緩症、軟らかい皮膚を有す疾患群は *macrocephaly-cutis marmorata telangiectatica congenita (M-CMTC)*と以前は呼称されていた。しかし症例の蓄積と見直しが行われ、この血管異常はCMTCでなく網状のポー

トワイン母斑であるとし、macrocephaly / megalencephaly (巨大脳髄症) – capillary malformation (M-CM) の呼称が2グループから提唱された<sup>3,4)</sup>。さらに polymicrogyria(多小脳回)がみられることから、megalencephaly-capillary malformation-polymicrogyria syndrome (MCAP)という診断名でも呼ばれるようになり、かつ最近ではまとめてM-CM/MCAPとも呼称されるようになった。

<文献>

- 1) Ponnurangam VN, Paramasivam V. Cutis marmorata telangiectatica congenita. Indian Dermatol Online J. 2014;5:80-82.
- 2) NORD [homepage on the Internet] . Danbury: National Organization for Rare Disorder. Cutis Marmorata Telangiectatica Congenita. Years Published 1994, 2002, 2005, 2009, 2012, 2015. Available at: <http://rarediseases.org/rare-diseases/cutis-marmorata-telangiectatica-congenita/> Accessed April 21, 2016.
- 3) Toriello HV, Mulliken JB. Accurately renaming macrocephaly-cutis marmorata telangiectatica congenita (M-CMTC) as macrocephaly-capillary malformation (M-CM). Am J Med Genet A. 2007 Dec 15;143A(24):3009.
- 4) Wright DR, Frieden IJ, Orlow SJ, Shin HT, Chamlin S, Schaffer JV, et al. The misnomer "macrocephaly-cutis marmorata telangiectatica congenita syndrome": report of 12 new cases and support for revising the name to macrocephaly-capillary malformations. Arch Dermatol. 2009;145:287-93.

## プロテウス症候群 Proteus syndrome

1979年にCohenによって神経皮膚異常を伴う先天性過誤腫性疾患として、最初に報告され、その後1983年にドイツ人の小児科医であるWiedemannによりギリシャ神話の変幻自在の神であるプロテウスから命名された疾患である<sup>1)</sup>。

### 病因・病態生理

原因遺伝子 : AKT1 (somatic mosaicism)

### 頻度

2001年までに200例以上の報告がある。

### 臨床所見

共通所見として1)病変がモザイク状に三胚葉いずれにも分布すること、2)進行性の経過をとること、3)非遺伝性の発症であること、が挙げられている。

さまざまな部位の非対称的な骨の過成長に加え、皮下軟部組織の腫脹、結合組織母斑、低流速性の脈管奇形を合併する。

生下時には無～軽症状のことが多く、思春期に急激な症状の増悪を来すものが存在する。

診断基準として、以下に示すAが1つ、Bのうちの2つか、Cのうちの3つが揃えば診断となる<sup>2)</sup>。

A.脳回の結合組織母斑

B.1)線状表皮母斑、2)非対称性の過成長(四肢、脊椎、頭蓋骨、内臓など)、3)10代までに発症する両側卵巣嚢胞腺腫/耳下腺多形腺腫

C.1)脂肪腫あるいは局所的な脂肪欠損、2)脈管奇形(毛細血管奇形/静脈奇形/リンパ管奇形)、3)肺嚢胞、4)顔面奇形

### 画像所見

左右非対称性の骨軟部組織の過成長、脂肪増生、頭蓋拡大、消化管壁肥厚、肺の嚢胞性気腫性変化など

#### <文献>

- 1) Wiedemann HR, Burgio GR, Aldenhoff P, Kunze J, Kaufmann HJ, Schirg E. The proteus syndrome. Partial gigantism of the hands and/or feet, nevi, hemihypertrophy, subcutaneous tumors, macrocephaly or other skull anomalies and possible accelerated growth and visceral affections. Eur J Pediatr. 1983;140:5-12.
- 2) Biesecker LG, Happle R, Mulliken JB, Weksberg R, Graham JM Jr, Viljoen DL, et al. Proteus syndrome: diagnostic criteria, differential diagnosis, and patient evaluation. Am J Med Genet. 1999;84:389-395.

## CLOVE(S) syndrome

2007年にSaapら、2009年にAlomariによって提唱された症候群である<sup>1,2)</sup>。胎児期から体幹の嚢胞や四肢先端の奇形が指摘される。以下に述べる5つの徴候の頭文字をとっている。鑑別を要す疾患にクリッペル・トレノネー症候群、プロテウス症候群、hyperplasia-multiple lipomatosisが挙げられる。

### 病因・病態生理

原因遺伝子：PIK3CA

### 頻度

2015年までに100例以下の報告と思われる。

### 臨床所見・画像所見

#### 1. CLO: Congenital asymmetric Lipomatous Overgrowth of the trunk

患者の最も特徴的な症状であり、体幹に様々な大きさのlipomatous massesが出現する。lipomatous massesは解剖学的なスペースに適合しながら広がり、リンパ管腫・毛細血管奇形・動静脈奇形を複雑にまたは潜在的に伴う。lipomatous massesは腫瘍のように大きくなる傾向があり、切除後にも再増大する。

#### 2. V: Vascular malformations

毛細血管奇形・リンパ管奇形・静脈奇形・動静脈奇形など。脊椎近傍の脈管奇形によって病的な後遺症をきたすことがある。

#### 3. E: Epidermal nevi

外胚葉由来の過誤腫で、脂腺、アポクリン腺、エクリン腺、ケラチノサイトなどが構成成分となる。

#### 4. S: Spinal & Skeletal anomalies

四肢末梢の異常（wide feet and hands, wide sandal gap, 巨指症、皺のある足底、尖足）  
筋骨格の異常（脚長差、膝蓋軟骨軟化症、膝脱臼、側弯症、後弯症）

#### 5. Central nervous system involvement

Polymicrogyria, non-contiguous abnormalities of the gray and white matter, a four-layered cortex, 脳梁の部分的発育不全、脳室拡大。

### <文献>

- 1) Sapp JC, Turner JT, van de Kamp JM, van Dijk FS, Lowry RB, Biesecker LG. Newly delineated syndrome of congenital lipomatous overgrowth, vascular malformations, and epidermal nevi (CLOVE syndrome) in seven patients. Am J Med Genet A. 2007;143:2944-2958

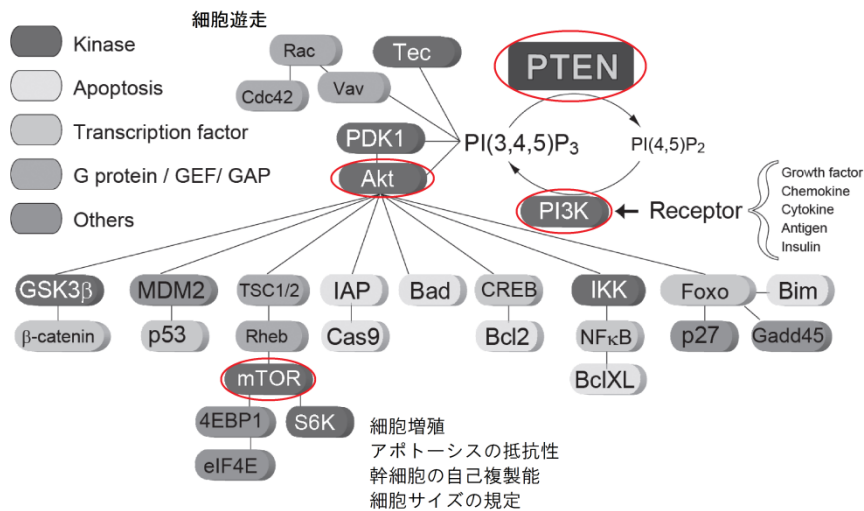
- 2) Alomari AI. Characterization of a distinct syndrome that associates complex truncal overgrowth, vascular, and acral anomalies: A descriptive study of 18 cases of CLOVES syndrome. Clin Dysmorphol. 2009;18:1-7.

## 参考 プロテウス症候群と CLOVES syndrome

プロテウス症候群の原因遺伝子 (AKT : **Location 14q32.33**) も CLOVES syndrome の原因遺伝子 (PIK3CA : Location 3q26.3) も、強力な癌抑制遺伝子である PTEN 遺伝子 (Location 10q23.3) が関与する細胞増殖シグナル経路に含まれている<sup>1)</sup>。血管内皮細胞特異的 PTEN ヘテロ欠損マウスでは、種々の血管成長因子に対する血管新生が亢進していること、また腫瘍血管新生が亢進することによって腫瘍の進展が加速していることが示された<sup>2)</sup>。プロテウス症候群と CLOVES syndrome の近似性はこの点からも理解することができる。カサバツハ・メリット現象の治療で注目されるシロリムス (リンパ脈管筋腫症治療剤) は PI3K/Akt/mTOR 経路の阻害効果を持っている。

\* PTEN = phosphatase and tensin homolog deleted on chromosome 10

図1 PTEN/PI3K/Akt/mTOR シグナル経路 \*文献2から引用(一部改編)



## <文献>

- 1) Loconte DC, Grossi V, Bozzao C, Forte G, Bagnulo R, Stella A., et al. Molecular and Functional Characterization of Three Different Postzygotic Mutations in PIK3CA-Related Overgrowth Spectrum (PROS) Patients: Effects on PI3K/AKT/mTOR Signaling and Sensitivity to PIK3 Inhibitors. PLoS One. 2015;10.
- 2) 河原康一, 佐々木雄彦, 西尾美希, 鈴木聡. がん抑制遺伝子 PTEN 異常による各種疾患~PTEN 欠損マウスが教えてくれたもの~. 生化学. 2008;80:1017-1025.



## 青色ゴムまり様母斑症候群 Blue rubber bleb nevus syndrome (Bean syndrome)

1860年に Gascoyen が皮膚の静脈奇形と消化管出血の合併例を報告したのが最初であるが、1958年の Bean の報告をとって、Bean 症候群といわれることがある。皮膚に多発する静脈奇形と消化管の静脈奇形を特徴とする疾患で、しばしば消化管出血を呈する<sup>1,2)</sup>。

### 頻度

1999年までに200例以上の報告がある。

### 臨床所見

0.1～5cm程度の青色～黒色のゴム乳首様と例えられるような皮膚の静脈奇形が多発してみられる。消化管粘膜の静脈奇形により、消化管出血がみられることがある。貧血、慢性凝固障害、血胸や腫瘍発生、高カルシウム血症、内臓の血管奇形などを合併した報告もある。白人に多いとされる。消化管の静脈奇形に対しては内視鏡的硬化術やレーザー凝固術、外科切除が適応となりうる。

### 画像所見

消化管造影にてさまざまなサイズの静脈奇形に一致したポリープ状の多発欠損がみられる。単純写真やCTなどで消化管に多発する静脈石と考えられる石灰化がみられる<sup>3)</sup>。

### <文献>

- 1) Nahm WK, Moise S, Eichenfield LF, Paller AS, Nathanson L, Malicki DM, et al. Venous malformations in blue rubber bleb nevus syndrome: variable onset of presentation. *J Am Acad Dermatol.* 2004;50:101-106.
- 2) Wong CH, Tan YM, Chow WC, Tan PH, Wong WK. Blue rubber bleb nevus syndrome: a clinical spectrum with correlation between cutaneous and gastrointestinal manifestations. *J Gastroenterol Hepatol.* 2003;18:1000-1002.
- 3) Donnelly LF, Adams DM, Bisset GS 3rd. Vascular malformations and hemangiomas: a practical approach in a multidisciplinary clinic. *AJR.* 2000;174:597-608.

## マフッチ症候群 Maffucci syndrome

1881年にイタリアの病理学者 Maffucci により最初に報告された疾患で、中胚葉性組織の形成異常が考えられている。多発内軟骨腫症と軟部組織の多発低流速性脈管奇形(主に静脈奇形、まれにリンパ管奇形)を合併する疾患である<sup>1)</sup>。

### 頻度

2004年までに180例の報告がある。

### 臨床所見

80%の患者が思春期頃までに発症する。(25%は1歳まで)

手足の短管骨に好発し、半数が片側性である。

著明な変形を来すことが多い。

若年性の卵巣顆粒膜細胞腫との関連がいわれている。

内軟骨腫の悪性転化が15-20%で見られるが、小児期での悪性転化は少ない。

Glioma や卵巣癌、膝癌などの悪性腫瘍の発生率が上昇し、長期的なフォローアップが必要である。

### 画像所見

手足の短管骨の多発内軟骨腫症および軟部組織の低流速型脈管奇形(静脈石などがみられる)<sup>2)</sup>。

### <文献>

- 1) Albrechts AE, Rapini RP. Malignancy in Maffucci's syndrome. *Dermatol Clin.* 1995;13:73-78.
- 2) Zwenneke Flach H, Ginai AZ, Wolter Oosterhuis J. Best cases from the AFIP. Maffucci syndrome: radiologic and pathologic findings. *Radiographics.* 2001;21:1311-1316.

## オスラー病 Rendu-Osler-Weber syndrome (遺伝性出血性末梢血管拡張症 : Hereditary hemorrhagic telangiectasia : HHT)

1896年にRenduが最初に報告し、その後1901年にOsler、1907年にWeberがそれぞれ発表した症候群である。皮膚や粘膜の小血管の拡張を特徴とし、それにより鼻出血や消化管出血を生じる常染色体優性形式の遺伝性疾患である<sup>1)</sup>。Rendu-Osler-Weber症候群はオスラー病として指定難病227に選定されており、診断基準を満たした重症例では手続きを踏むことで医療費助成の支給を受けることができる。

### 病因・病態生理

常染色体優性遺伝 原因遺伝子 : ENG, ALK, SMAD4

### 頻度

5000例あたり1例とされる<sup>2)</sup>。

### 臨床所見

血管内皮細胞の細胞間隙が消失し、毛細血管と細小静脈の血管壁や周囲組織の形成不全により血管腔が拡張する。60%の患者は16歳までに症状が発現する。ENG、ALK (ACVRL1)、SMAD4の異常等により5型に分類されている。最も頻度が高いのがHHT1でENGの異常であり、肺の動静脈奇形または動静脈瘻の頻度が高い。

診断基準 (the Curaçao Criteria) として

1. くりかえす鼻出血
2. 多発性の毛細血管拡張(口唇、口腔底、指、鼻)
3. 臓器の動静脈奇形または動静脈瘻(肺、肝臓、脳、脊髄)
4. 一親等までの家族歴

があり、これらの3つ以上があれば確定、2つ以上で疑いとなる。毛細血管拡張を欠く症例では遺伝子検査が診断に有効である<sup>2)</sup>。TGF-βの異常を伴う疾患の一つである。

### 画像所見

肺、肝臓、中枢神経などの動静脈奇形または動静脈瘻

<文献>

- 1) McDonald J, Bayrak-Toydemir P, Pyeritz RE. Hereditary hemorrhagic telangiectasia: an overview of diagnosis, management, and pathogenesis. *Genet Med*. 2011;13:607-616.
- 2) Faughnan ME, Palda VA, Garcia-Tsao G, et al. International Guidelines for the Diagnosis and Management of Hereditary Hemorrhagic Telangiectasia. *J Med Genet*. doi:10.1136/jmg.2009.069013 Published online June 23, 2009 in advance of the print journal. Available from: <http://jmg.bmj.com/content/early/2009/06/29/jmg.2009.069013> Accessed August 10, 2016.

## カウデン病 Cowden's disease

カウデン病は PTEN 過誤腫症候群のひとつである。プロテウス症候群も PTEN 過誤腫症候群に含まれている。甲状腺、乳房、および子宮内膜に良性ないし悪性腫瘍を生じるリスクが高い。患者は通常、巨頭症、外毛根鞘腫、乳頭腫性丘疹があり、20 代後半までに出現する。脈管奇形は診断基準に含まれていない。脂肪腫・神経腫・頭蓋内血管奇形を合併することも珍しくない<sup>1,2)</sup>。

## 病因・病態生理

常染色体優性遺伝 原因遺伝子：PTEN

## 頻度

20 万人に 1 例と推定されるが、詳細は不明である。

## 臨床所見と画像所見

カウデン病の 40% の患者が少なくとも一つの癌を罹患する。とくに乳房、骨盤、甲状腺の定期的な診察を複数の診療科で行えば癌の早期発見につながる。

## <文献>

- 1) GeneReviews 日本語版サイト[Internet]. Sapporo: GeneReviewsJapan. Last Edited5/22/2011. Available from: <http://grj.umin.jp/grj/pten.htm> Accessed April 10, 2016.
- 2) Cancer.Net[Internet]. Alexandria: American Society of Clinical Oncology. Cowden Syndrome. Last Edited11/2015. Available from: <http://www.cancer.net/cancer-types/cowden-syndrome/cicowden-syndromeprinter> Accessed April 10, 2016.

## Adams-Oliver syndrome

1945年にAdamsとOliverが報告した先天性の頭皮・頭蓋骨の欠損と先天性の四肢末梢の奇形（末端横断欠損）を特徴とする疾患群である<sup>1)</sup>。

### 病因・病態生理

常染色体優性遺伝 原因遺伝子：ARHGAP31

### 頻度

不明

### 臨床所見と画像所見

症例によって上記症状の重症度が異なる。先天性血管拡張性大理石様皮斑(先述)や肺高血圧症・門脈圧亢進症・心室中隔欠損症・網膜血管増殖症・ファロー四徴症などの血管奇形を合併する。

#### <文献>

- 1) Online Mendelian Inheritance in Man (OMIM)[Internet]. Baltimore: The Johns Hopkins University. ADAMS-OLIVER SYNDROME 1; AOS1. Entry No: 100300. Last Edited 10/6/2015. Available from: <http://www.omim.org/entry/100300> Accessed May 5, 2016

**Wyburn-Masson syndrome または Cobb syndrome (脈管体節症候群 Vascular metamerism syndrome)**

脊椎動物は胎生 20 日頃に中胚葉の segment である体節が決定される。同じレベルの体節では、中胚葉・神経堤細胞はそれぞれ同じレベルの血管内皮、中膜に遊走・分化する。一つの体節に異常が生じると、それに所属している神経・皮膚・血管などが同時に障害を受けるという概念の疾患である<sup>1)</sup>。

**臨床所見**

Wyburn-Masson syndrome は脳・網膜の動静脈奇形または動静脈瘻と同じ体節に由来する顔面、Cobb syndrome は脊髄の動静脈奇形または動静脈瘻と同じ体節に由来する皮膚の脈管奇形の合併を伴い、それぞれ cerebral arteriovenous metamerism syndrome、spinal arteriovenous metamerism syndrome ともよばれる<sup>2,3)</sup>。

**画像所見**

脳脊髄、頭頸部などの動静脈奇形または動静脈瘻

## &lt;文献&gt;

- 1) Krings T, Geibprasert S, Luo CB, Bhattacharya JJ, Alvarez H, Lasjaunias P.: Segmental neurovascular syndromes in children. *Neuroimaging Clin N Am.* 2007;17:245-258.
- 2) Bhattacharya JJ, Luo CB, Suh DC, Alvarez H, Rodesch G, Lasjaunias P.: Wyburn-Mason or Bonnet-Dechaume-Blanc as Cerebrofacial Arteriovenous Metamerism Syndromes (CAMS). A New Concept and a New Classification. *Interv Neuroradiol.* 2001;30:5-17.
- 3) Cobb S. Hemangioma of the spinal cord associated with skin naevi of the same metamer. *Ann Surg* 1915;65:641-649.

**エーラス・ダンロス症候群 (血管型)****Vascular Ehlers-Danlos Syndrome (Ehlers-Danlos syndrome type IV)**

Ⅲ型コラーゲンのコード遺伝子異常が原因の血管型エーラス・ダンロス症候群であり、ほとんどの患者に遺伝性的特徴的な顔貌 (acrogeria:先端早老症) がみられる。腰背部の皮膚が薄く皮下の血管が透見され、容易に出血する。指定難病 168 に選定されており、診断基準を満たした重症例では手続きを踏むことで医療費助成の支給を受けることができる。

**病因・病態生理**

常染色体優性遺伝 原因遺伝子: COL3A1

**頻度**

エーラス・ダンロス症候群は1万～2万5千人に1例の頻度であり、血管型はこのうちの5～10%である。

**臨床所見・画像所見**

やつれたような顔貌 (頬骨の隆起の平坦化、毛細血管の拡張を伴う上眼瞼の陥没または膨隆)。中・大血管の動脈に解剖学的な病変が出現する (椎骨動脈や頭蓋内血管の奇形など)。消化器や子宮に合併症を生じやすい。繰り返す結腸穿孔のリスクが高い。主な治療は対処療法や予防対策となる。

なお、侵襲的な画像検査は禁忌である。

**<文献>**

- 1) Dominique PG. Ehlers-Danlos syndrome type IV. Orphanet J Rare Dis. 2007; 2:32.

(野崎 太希、力久 直昭、青木洋子)





# 第4章

## クリニカル クエスチョン

---



### CQ1：動静脈奇形において治療開始時期の目安は何か？

#### 推奨文：

動静脈奇形に対する血管内治療あるいは手術の治療開始時期は、症状の進行期や進展範囲に応じて合併症リスクとも照らし合わせて個別に判断が必要である。

推奨の強さ	2 (弱い)
エビデンス	D (非常に弱い)

#### 解説

一次スクリーニングの結果、pubmed で 92 文献、医中誌で 3 文献、コクラン・ライブラリーで 27 文献が抽出され、二次スクリーニングの結果、pubmed から 37 文献、医中誌から 3 文献が抽出された。しかし、すべての文献が観察研究あるいは症例集積研究であるため、エビデンスの強さとしては「D (非常に弱い)」となる。

実際に AVM の治療開始時期自体を評価項目とした報告はなく、一部の文献で、考察中に治療開始時期に関する見解が記述される程度であった。従って、治療開始時期の妥当性について客観的に検討することは困難なため、各文献における対象患者の年齢、部位、症状、病期、治療の奏効度や合併症頻度などから一定の目安が得られないか推察した。

AVM の治療に関する報告では、基本的に有症状の AVM が対象となっており、無症状の時期は治療を保留 (経過観察) できる。しかし、AVM は、しばしば放置すると進行するため、症状の病期に応じて適切な時期に治療を開始することが重要と思われる。また、症状が進行するほど、治療の奏効率は低下し、合併症率が高い傾向があるため、症例が集中する特定の小児専門施設からの報告では、比較的「早期」あるいは「軽症」の段階で進行を待たずに早期治療介入すべきとする意見もある<sup>1, 2)</sup>。

限局性病変であれば、早期に治療を行うことで根治が得られる可能性がある<sup>3)</sup>。血管内治療の中では、エタノール塞栓術の奏効 (治癒) 率が高い傾向があるが、同時に合併症率も高いため、益と害が拮抗する<sup>4, 5)</sup>。手術では、限局性病変では完全切除ができれば再発が少ないが、術後の瘢痕・変形や機能障害など害の部分についての議論は少ない<sup>2)</sup>。一方、びまん性病変に治療を行った場合は血管内治療・手術いずれも再発・残存など奏効の限界や機能障害など治療リスクがより高くなり、益よりも害が上回る可能性がある<sup>5)</sup>。特に小児においては、このような侵襲的治療を受け入れる精神的な準備が整っていないことも考慮すべきである<sup>6)</sup>。

以上の考察から、現時点でAVMの治療開始時期について明確な目安の推奨を与えることはできず、症状の進行期や進展範囲に応じて合併症リスクとも照らし合わせて個別に判断が必要であると考えられた。

## 文献検索式

検索DB：医中誌 Web

検索日：2014年8月26日

検索式：

(@動静脈奇形/TH or 動静脈奇形/TA or "arteriovenous malformation"/TA) and (切除/TA or 塞栓/TA or SH=治療,外科的療法 or 摘出/TA or 遮断/TA or 手術/TA) and (治療開始/TA or 治療時期/TA or 治療成績/TH or 年齢因子/TH or 縦断研究/TH or 成績/TA) and (CK=新生児,乳児(1~23ヶ月),幼児(2~5),小児(6~12) or 小児/TH or 小児/TA) and LA=日本語,英語 and PT=会議録除く and CK=ヒト and DT=1980:2014

検索DB：PubMed

検索日：2014年8月26日

検索式：

("Arteriovenous Malformations"[MH:noexp] OR "arteriovenous malformations"[TI]) AND ("Embolization, Therapeutic"[MH] OR mbolization[TIAB] OR resection[TIAB] OR excision[TIAB] OR "Arteriovenous Malformations/surgery"[MAJR:noexp]) AND ("Infant"[MH] OR "Child"[MH] OR infantile[TIAB] OR pediatric[TIAB] OR children[TIAB] OR "Age Factors"[MH:noexp]) AND ("Treatment Outcome"[MH] OR "Cohort Studies"[MH] OR "Clinical Trial"[PT] OR "Meta-Analysis"[PT] OR systematic[sb]) AND "humans"[MH] AND (English[LA] OR Japanese[LA]) AND (1980[PDAT] : 2014[PDAT])

検索DB：Cochrane Library

検索日：2015年1月29日

検索式：

#1 "arteriovenous malformation":ti,ab,kw or "arteriovenous malformation":ti,ab,kw or "AVMs":ti,ab,kw (Word variations have been searched)

#2 embolization\* or \*ectomy or "resection" or "excision" or "surgery" (Word variations have been searched)

#3 #1 and #2 Publication Year from 1980 to 2014, in Cochrane Reviews (Reviews and Protocols) and Trials (Word variations have been searched)

## 文献

- 1) Liu AS, Mulliken JB, Zurakowski D, et al. Extracranial arteriovenous malformations: natural progression and recurrence after treatment. *Plast Reconstr Surg*. 2010;125(4):1185-94.
- 2) Kohout MP, Hansen M, Pribaz JJ, et al. Arteriovenous malformations of the head and neck: natural history and management. *Plast Reconstr Surg*. 1998;102(3):643-54.
- 3) Richter GT, Suen J, North PE, et al. Arteriovenous malformations of the tongue: a spectrum of disease. *Laryngoscope*. 2007;117(2):328-35.
- 4) Hyun D, Do YS, Park KB, et al. Ethanol embolotherapy of foot arteriovenous malformations. *J Vasc Surg*. 2013;58(6):1619-26.
- 5) Park KB, Do YS, Kim DI, et al. Predictive factors for response of peripheral arteriovenous malformations to embolization therapy: analysis of clinical data and imaging findings. *J Vasc Interv Radiol*. 2012;23(11):1478-86.
- 6) Wu JK, Bisdorff A, Gelbert F, et al. Auricular arteriovenous malformation: evaluation, management, and outcome. *Plast Reconstr Surg*. 2005;115(4):985-95.

**CQ2：動静脈奇形の切除に際して植皮による創閉鎖は皮弁による再建よりも再発（再増大）が多いか？**

**推奨文：**

植皮による創閉鎖では皮弁による再建と比較して動静脈奇形の再発（再増大）が多いかは明らかでない。

推奨の強さ	2（弱い）
エビデンス	D（非常に弱い）

**解説**

キーワードから検索された文献数は医中誌が40篇、PubMedが75篇、Cochraneが0篇であった。そのうち二次スクリーニングで抽出された文献は39編であった。ある程度の大きさを持つ動静脈奇形は、切除後の再建が必要であり、一般的な組織欠損の再建方法に準じて、植皮による創閉鎖または皮弁による再建が選択される。動静脈奇形の切除後再建について論じた報告は渉猟し得た限りにおいて全て記述研究（症例報告または症例集積研究）であった。従って、全ての文献のエビデンスレベルはD「非常に弱い」となる。

動静脈奇形切除後に、遊離皮弁による再建が再発または再増大を抑制するという、いわゆる *regulating flap*<sup>1,2)</sup> の概念が提唱されている。しかし、遊離皮弁<sup>2-23)</sup> およびその他各種皮弁<sup>3,5,11,14,24-35)</sup> が、植皮<sup>7,9,36-38)</sup> に比して明らかに再発または再増大を抑制するか比較検討した報告はない。

動静脈奇形切除後の再発または再増大に関する今日の知見<sup>1,2,25,39)</sup> では、動静脈奇形を完全切除できるか否かが重要であり、完全切除が困難な症例においては、残存病変内の血行動態が再発および再増大に寄与しており、血流の豊富な皮弁によってそれを抑制できるという報告もある。

**文献検索式**

検索DB：医中誌 Web

検索日：2015年8月11日

検索式：

(@動静脈奇形/TH or 動静脈瘻/TH) and (皮膚移植/TH or 植皮/AL or 創閉鎖/TA or 創閉鎖法/TH or 外科的皮膚弁/TH or 皮弁/AL) and PT=会議録除く and DT=1980:2014

検索DB：Pubmed

検索日：2015年8月11日

検索式：

("Arteriovenous Malformations/surgery"[MH:noexp] OR "Arteriovenous Fistula/surgery"[MH]) AND ("surgical flaps"[TW] OR "skin transplantation"[TW] OR "Surgically-Created Structures"[MH] OR "skin grafting"[TIAB]) AND (Japanese[LA] OR English[LA]) AND ("1980/01/01"[PDAT] : "2014/09/30"[PDAT])

検索DB : Cochrane Library

検索日 : 2015年8月11日

検索式 :

#1 “arteriovenous malformation”:ti,ab,kw or “arteriovenous malformations”:ti,ab,kw or “arteriovenous fistula”:ti,ab,kw  
(Word variations have been searched)

#2 “surgical flap” or “surgical flaps” or “skin transplantation” or “Surgically-Created Structures” or “skin grafting” (Word variations have been searched)

#3 #1 and #2

## 文献

- 1) DesPrez JD, Keihn CL, Vlastou C, Bonstelle C. Congenital arteriovenous malformation of the head and neck. *Am J Surg.* 1978;136:424-9.
- 2) Domp Martin A, Labbé D, Barrellier MT, Théron J. Use of a regulating flap in the treatment of a large arteriovenous malformation of the scalp. *Br J Plast Surg.* 1998;51:561-3.
- 3) Yamamoto Y, Ohura T, Minakawa H, Sugihara T, Yoshida T, Nohira K, et al. Experience with arteriovenous malformations treated with flap coverage. *Plast Reconstr Surg.* 1994;94:476-82.
- 4) Hartzell LD, Stack BC, Yuen J, Vural E, Suen JY. Free tissue reconstruction following excision of head and neck arteriovenous malformations. *Arch Facial Plast Surg.* 2009;11:171-7.
- 5) Visser A, FitzJohn T, Tan ST. Surgical management of arteriovenous malformation. *J Plast Reconstr Aesthet Surg.* 2011;64:283-91.
- 6) Hong JP, Choi JW, Chang H, Lee TJ. Reconstruction of the face after resection of arteriovenous malformations using anterolateral thigh perforator flap. *J Craniofac Surg.* 2005;16:851-5.
- 7) 光嶋勲, 高橋義雄, 難波祐三郎, 稲川喜一, 岡博昭, 森口隆彦, et al. 動静脈奇形の部位別治療. *形成外科.* 2001;44:665-73.
- 8) Toh S, Tsubo K, Arai H, Harata S. Vascularized free flap for reconstruction after resection of congenital arteriovenous malformation of the hand. *J Reconstr Microsurg* 2000;16:511-7.
- 9) 横尾和久, 西堀公治, 河野鮎子, 石口恒男, 太田敬. 頭頸部動静脈奇形の外科的治療-塞栓術と切除再建術-. *形成外科.* 2009;52:1201-8.
- 10) Koshima I, Nanba Y, Tsutsui T, Takahashi Y, Watanabe A, Ishii R. Free perforator flap for the treatment of defects after resection of huge arteriovenous malformations in the head and neck regions. *Ann Plast Surg.* 2003;51:194-9.
- 11) 梶谷典正, 生田義和, 石田治, 望月由. 手の先天性動静脈瘻の治療経験. *形成外科.* 2009;52:1201-8.
- 12) Minami A, Kato H, Hirachi. Complete removal plus dorsalis pedis flap for arteriovenous malformation in the hypothenar region. *J Reconstr Microsurg.* 1998;14:439-43.
- 13) Koshima I, Soeda S, Murashita T. Extended wrap-around flap for reconstruction of the finger with recurrent arteriovenous malformation. *Plast Reconstr Surg.* 1993;91:1140-4.
- 14) Wójcicki P, Wójcicka K. The treatment of extensive arteriovenous malformations in the head. *Pol Przegl Chir.* 2013;85:83-9.
- 15) Ermer MA, Gutwald R, Schumacher M, Schmelzeisen R, Taschner C. Use of the radial forearm artery for secondary embolization of an extensive life-threatening arteriovenous malformation of the mid-face and anterior skull base – a case report. *J Craniomaxillofac Surg.* 2013;41:258-64.
- 16) Ueda K, Oba S, Nakai K, Okada M, Kurokawa N, Nuri T. Functional reconstruction of the upper and lower lips and commissure with a forearm flap combined with a free gracilis muscle transfer. *J Plast Reconstr Aesthet Surg.* 2009;61:e337-40.
- 17) Ninkovic M, Sucur D, Starovic B, Markovic S. Arteriovenous fistulae after free flap surgery in a replanted hand. *J Hand Surg Br.* 1992;17:657-9.
- 18) Nupur B, Vidyasagan T, Amalorpavanathan J, Balakrishnan TM, Sriharan N. Management of a challenging arteriovenous malformation of the scalp and orbit in a patient with polycystic kidney disease. *Ann Vasc Surg.* 2012;26:1129.e9-11.
- 19) Righi PD, Bade MA, Coleman JJ 3rd, Allen M. Arteriovenous malformation of the base of tongue: case report and literature review. *Microsurgery.* 1996;17:706-9.



- 20) Minagawa T, Itaya Y, Furukawa H. Resection of an arteriovenous malformation of the scalp using a modified tumescent technique. 日形会誌. 2010;30:87-9.
- 21) 陶山淑子, 中山敏, 福岡晃平, 竹内英二, 橋本政幸, 神納敏夫, et al. 耳介動静脈奇形硬化療法後の耳介壊死に対し前腕皮弁により耳介再建した1例. 日本マイクロ会誌. 2010;23:311-5.
- 22) 浦山博, 原田猛, 川瀬浩志, 渡辺洋宇. 軟部組織の動静脈奇形・血管腫の外科治療. 小児外科. 1993;4:25:415-9.
- 23) 山本有平, 杉原平樹, 皆川英彦, 大久保佳子, 林利彦. 超低体温体外循環法を併用した顔面の巨大動静脈奇形の治療経験. 日形会誌. 1996;16:863-71.
- 24) Hormozi AK, Shafii MR. Supraclavicular flap: reconstructive strategy for massive facial arteriovenous malformations. J Craniofac Surg. 2011;22:931-6.
- 25) Hurwitz DJ, Kerber CW. Hemodynamic considerations in the treatment of arteriovenous malformations of the face and scalp. Plast Reconstr Surg. 1981;67:421-34.
- 26) Kiyokawa K, Takagi M, Furushima J, Kizuka Y, Inoue Y, Tai Y. Surgical treatment following huge arteriovenous malformation extending from the lower lip to the chin: combination of embolization, total resection, and a double cross lip flap. J Craniofac Surg. 2005;16:443-8.
- 27) Thomas WO. Facial arteriovenous malformation managed with ablative surgery and dual rotational flap reconstruction. South Med J. 1994;87:1178-82.
- 28) Warwick DJ, Milling MA. Growth of a vascular malformation into a cross-finger flap. Br J Clin Pract. 1993;47:48.
- 29) Agir H, Sen C, Onyedi M. Extended lateral supramalleolar flap for very distal foot coverage: a case with arteriovenous malformation. J Foot Ankle Surg. 2007;46:310-3.
- 30) Sakurai H, Nozaki M, Sasaki K, Yamaki T, Aiba H, Tohda J, et al. Successful management of a giant arteriovenous fistula with a combination of selective embolization and excision: report of a case. Surg Today. 2002;32:189-93.
- 31) 渡邊武夫, 朝戸裕貴, 梅川浩平, 野村紘史, 鈴木康俊. 静脈吻合を付加した逆行性腕側前腕皮弁により再建を行った示指血管奇形の1例. 日形会誌. 2012;32:335-9.
- 32) 石坂知華, 内藤浩, 秋山和生, 重吉直哉. 下口唇AVMにverrucous carcinomaを合併した1例. 日形会誌. 2009;29:7-11.
- 33) 北川信一郎, 城崎和久, 矢島弘嗣, 三井宣夫, 玉井進. 家族内発生した動静脈瘻を伴った血管腫の治療経験. 中部整災誌. 1997;40:331-2.
- 34) 郡司裕則, 須田和義, 小野一郎, 有賀毅二, 金子史男. Temporoparietal fascial flapで再建した耳介動静脈瘻の1例. 日形会誌. 1993;13:221-7.
- 35) 藤田敦史, 朝田雅博, 齋藤実, 中村秀美, 花垣博史, 伴政雄, et al. 回転皮弁を用いて治療した先天性頭皮動静脈奇形の1例. 脳外誌. 2000;9:86-91.
- 36) 中村英子, 鈴木沙和, 今川孝太郎, 赤松正, 宮坂宗男. 耳介動静脈奇形の治療経験. Skin Surg. 2014;23:73-8.
- 37) 吉村紫, 水野美幸, 小林忠弘, 大石京介, 前田信太郎, 平野貴士, et al. 頭蓋外動静脈奇形の1例. 皮膚臨床. 2014;56:1180-3.
- 38) 松崎恭一, 中村雄幸, 田原孝子, 柏英雄, 大島秀男, 惣角卓矢. 耳介に生じた先天性動静脈奇形の治療経験. 耳喉頭頸. 1995;67:337-41.
- 39) Schultz RC, Hermosillo CX. Congenital arteriovenous malformation of the face and scalp. Plast Reconstr Surg. 1980;65:496-501.

### CQ3：動静脈奇形の流入血管に対する近位（中枢側）での結紮術・コイル塞栓術は有効か？

#### 推奨文：

流入血管に対する近位（中枢側）での結紮術・コイル塞栓術は、治療効果が低く再発が多い可能性がある。また、再発時には側副血行路の発達により治療困難となる可能性がある。そのため、原則的には行うべきではないと考えられる。

推奨の強さ	2（弱い）：行わないことを弱く推奨する。
エビデンス	D（非常に弱い）

#### 解説

二次スクリーニングの結果、pubmed で1 文献、医中誌で14 文献が抽出され、これらを検証した。その結果、いずれも症例報告の文献であった。また、ハンドリサーチで追加された6 文献を追加したがいずれも症例集積にとどまる。そのため、本CQにおける文献集合のエビデンスの強さとしては、D「非常に弱」となる。

文献集合のまとめとして、動静脈奇形の流入血管に対する近位結紮・コイル塞栓術により治療したが、以下のように側副血行路が発達し再発した報告（好ましくない状況が生じた症例の報告）が認められ、行わないべきであると考えられるが、上述のごとくエビデンスレベルは低い。

動静脈奇形に対する塞栓術はナイダスの消失が目標であり、可能な限りナイダスあるいはその近傍での塞栓が必要である。流入血管に対し、近位・中枢側で結紮術・コイル塞栓術を施行すると、ナイダスの消失は得られず、複数の側副血行路の発達を招く。多くの場合、側副血行路は細く、複雑で、屈曲蛇行が強く、経カテーテル的治療は困難となることが多い。

Wu JK らは、耳介の動静脈奇形で治療が行われた29 例のうち、9 例に近位結紮術を施行したが全例が増悪し、8 例は耳介切除、もう1 例も追加治療を必要としたと報告した。彼らは、以降の経カテーテル的治療が困難になることから、近位結紮術は動静脈奇形の治療選択肢にならないとしている<sup>1)</sup>。

Slaba S. らは、舌に生じた動静脈奇形の25 例を検討し、有症状で治療が行われた12 例のうち、3 例は他施設で同側外頸動脈結紮術が施行され、著明な側副血行路の発達を認めたと報告している<sup>2)</sup>。

その他にも、高拍出性心不全など重篤な合併症を有する肩の動静脈奇形に対し流入動脈結紮術が施行された結果、多数の側副血行路が生じ、症状の再燃を繰り返し、長期にわたる多数回の塞栓術が必要となった症例<sup>3)</sup>、四肢や骨盤の動静脈奇形に対し近位結紮術・塞栓術が施行され、側副血行路が発

達し、経カテーテル的治療・直接穿刺硬化療法の集学的治療により病状を制御しえた3症例<sup>4)</sup>、頭頸部の動静脈奇形に対し外頸動脈結紮術が施行され治療に難渋した複数の報告がある。

陶山らにより、耳介のAVMに対してコイルとゼラチンスポンジにより近位塞栓をしたが再発し、近位で動脈を結紮したがやはり数年後に再発した一例が報告されている<sup>5)</sup>。また、相川らにより、骨盤内のAVMに対して左卵巣動脈、左内腸骨動脈をコイルで塞栓したが、ナイダスの範囲や拡張した動静脈の状態にはほとんど変化がなかったという症例が報告されている<sup>6)</sup>。また、山本らにより、下顎骨のAVMに対して顎動脈、顔面動脈、舌動脈、眼窩動脈などからTAEを施行するも、内頸動脈や椎骨動脈から側副路が発達し、効果的でなかった一例が報告されている<sup>7)</sup>。

以上のように、近位・中枢側での結紮・コイル塞栓術は動静脈奇形の治療として選択しないよう勧められる。ただし、太い動脈と静脈が直接連結する動静脈瘻で、短絡部にカテーテルで直接到達できるような症例では、コイル塞栓による治療も可能である。術前塞栓にもコイルによる近位塞栓が許容されるかもしれないが、適応の決定には慎重であるべきで、将来再発時のカテーテル挿入の余地を残すため、短絡に近い部位での塞栓が望ましい。

## 文献検索式

検索DB：医中誌 Web

検索日：2015年8月11日

検索式：

(@動静脈奇形/TH or 動静脈瘻/TH) and ((流入/TA and (血管/AL or 動脈/TA or 動脈/TH)) or 血行路/TA) and (塞栓術/TH or 塞栓/TA or 結紮/AL) and PT=会議録除く and DT=1980:2014

検索DB：Pubmed

検索日：2015年8月11日

検索式：

("Arteriovenous Malformations/therapy"[MH] OR "Arteriovenous Fistula/therapy"[MH]) AND (feeding arteries[TIAB] OR feeding artery[TIAB]) AND ("embolization, therapeutic"[MH] OR "Ligation"[MH]) AND (Japanese[LA] OR English[LA]) AND ("1980/01/01"[PDAT] : "2014/09/30"[PDAT])

検索DB：Cochrane Library

検索日：2015年8月11日

検索式：

#1 "arteriovenous malformation":ti,ab,kw or "arteriovenous malformations":ti,ab,kw or "arteriovenous fistula":ti,ab,kw  
(Word variations have been searched)

#2 "feeding arteries" or "feeding artery" (Word variations have been searched)

#3 "Embolization" or "Ligation" (Word variations have been searched)

#4 #1 and #2 and #3 Publication Year from 1980 to 2014, in Cochrane Reviews (Reviews and Protocols) and Trials

## 文献

- 1) Wu JK, Bisdorff A, Gelbert F, Enjolras O, Burrows PE, Mulliken JB. Auricular arteriovenous malformation: evaluation, management, and outcome. *Plastic and reconstructive surgery*. 2005;115(4):985-95.
- 2) Slaba S, Herbreteau D, Jhaveri HS, Casasco A, Aymard A, Houdart E, et al. Therapeutic approach to arteriovenous malformations of the tongue. *European radiology*. 1998;8(2):280-5.
- 3) Toker ME, Eren E, Akbayrak H, Numan F, Guler M, Balkanay M, et al. Combined approach to a peripheral congenital arteriovenous malformation: surgery and embolization. *Heart and vessels*. 2006;21(2):127-30.
- 4) Doppman JL, Pevsner P. Embolization of arteriovenous malformations by direct percutaneous puncture. *AJR American journal of roentgenology*. 1983;140(4):773-8.
- 5) 陶山 淑子, 中山 敏, 福岡 晃平, 竹内 英二, 橋本 政幸, 神納 敏夫, et al. 耳介動静脈奇形硬化療法後の耳介壊死に対し前腕皮弁により耳介再建した1例. *日本マイクロサージャリー学会会誌*. 2010;23(3):311-315.
- 6) 相川 久幸, 沖野 由理子, 山田 康成, 他 動静脈奇形(瘻)の塞栓術の検討. *大分県立病院医学雑誌*. 1997;26:77-82.
- 7) 山本 俊郎, 金村 成智, 築谷 康二, 堀 亘孝, 家原 知子, 福島 葉子, et al. 生命危機をもたらした下顎骨動静脈奇形に対する低体温心肺停止下直接塞栓術. *京都府立医科大学雑誌*. 1999;108(9):981-994.

#### CQ4：動静脈奇形に対する切除術前塞栓療法の実施時期として、適当なのはいつか？

##### 推奨文：

切除術の適切な実施時期は、塞栓後3日（72時間）以内が推奨される。間隔が長期的になると、塞栓した血管の再開通、側副血行路の発達が生じ、術中大量出血の危険が高まる可能性がある。また塞栓後に病変の増大をきたし手術が困難になる報告がある。

推奨の強さ	2（弱い）
エビデンス	D（非常に弱い）

#### 解説

罹患部位や病変の範囲によっても治療方法が異なり、一概に治療方法を述べることは困難であるが、頭頸部領域の動静脈奇形では術前塞栓が有用であった論文が散見された。

二次スクリーニングの結果、pubmedで10文献、医中誌で3文献が評価対象となった。これらスクリーニング作業で選抜された文献は全て「症例報告」もしくは「症例集積」であり、エビデンスの強さとしては「D（とても弱い）」となる。術前塞栓のタイミングや出血量の記載についても、文献によって様々である。一定の結論を導き出すことは難しいが、術前塞栓のタイミングおよび出血量に対し具体的な記載のある報告として、Dengら<sup>1)</sup>は16例の顎顔面AVMに対し48-72時間以内の術前塞栓を施行し、全例で出血量200ml以下であり合併症は生じなかったとしている。Erdmannら<sup>2)</sup>は頭頸部の動静脈奇形4例を術前塞栓し、24時間以内に手術を行った。3症例で100ml以下の出血量で切除可能であった。塞栓後の炎症により切除が困難になるのを防ぐために、72時間以内での切除を推奨している。

その他の報告においても術中もしくは術数日前までに塞栓を行い、出血量減少もしくは良好な長期成績を得たとの報告がなされている。合併症はない、もしくは軽微であったとする報告がほとんどであるが、比較的重篤な合併症としてGoldbergら<sup>3)</sup>は3例の眼窩AVMにおいて2例で一過性の視力障害があったと報告している。

塞栓物質や塞栓部位にもよるが、術前塞栓療法の実施時期に影響を与える因子として、目的血管の再開通や側副血行路の発達、手術を困難にする塞栓後の腫張や反応性変化が挙げられる。これらの影響を避けるために塞栓後72時間以内という比較的早期の切除術を支持する報告が多い。臨床

的にも長期間の間隔をおくことに利点はなく、塞栓後 72 時間以内での切除を推奨することは妥当であると思われる。

結論として、少なくとも手術数日前までに施行する血管塞栓術は少ない合併症で良好な出血コントロールが得られる可能性があると考えられるものの、これを支持するに足る十分なエビデンスは示されていない。

## 文献検索式

検索 DB : 医中誌 Web

検索日 : 2015 年 8 月 12 日

検索式 :

@動静脈奇形/TH or 動静脈瘻/TH) and ((塞栓術/TH and 術前/AL) or 術前塞栓/TA) and PT=会議録除く and DT=1980:2014

検索 DB : PubMed

検索日 : 2015 年 8 月 12 日

検索式 :

("Arteriovenous Malformations/therapy"[MH:noexp] OR "Arteriovenous Fistula/therapy"[MH]) AND ("Preoperative Care"[MH] OR preoperative[TIAB] OR "Time Factors"[MH]) AND ("Embolization, Therapeutic"[MH] OR embolotherapy[TIAB] OR embolization[TIAB]) AND (Japanese[LA] OR English[LA]) AND ("1980/01/01"[PDAT] : "2014/09/30"[PDAT])

検索 DB : Cochrane Library

検索日 : 2015 年 8 月 12 日

検索式 :

#1 "arteriovenous malformation":ti,ab,kw or "arteriovenous malformations":ti,ab,kw or "arteriovenous fistula":ti,ab,kw  
(Word variations have been searched)

#2 "embolization":ti,ab,kw or "embolotherapy":ti,ab,kw (Word variations have been searched)

#3 preoperat\*:ti,ab,kw (Word variations have been searched)

#4 #1 and #2 and #3 Publication Year from 1980 to 2014, in Cochrane Reviews (Reviews and Protocols) and Trials

## 文献

- 1) Deng W, Huang D, Chen S, Zhang X, Li X, Li J, Chen Management of high-flow arteriovenous malformation in the maxillofacial region. *J Craniofac Surg* 2010; 21(3):916-9
- 2) Erdmann MW, Jackson JE, Davies DM et al. Multidisciplinary approach to the management of head and neck arteriovenous malformations. *Ann R Coll Surg Engl* 1995;77(1):53-9
- 3) Goldberg RA, Garcia GH, Duckwiler. Combined embolization and surgical treatment of arteriovenous malformation of the orbit. *Am J Ophthalmol* 1993; 116(1):17-25

## CQ 5 : 顎骨の動静脈奇形の適切な治療は何か？

## 推奨文：

手術単独療法は勧められないが、血管内塞栓術（硬化療法を含む）との併用は症例によっては勧められる。

放射線治療は勧められない。

血管内塞栓術（硬化療法を含む）は、単独ないし術前療法として勧められる。

推奨の強さ	2（弱い）
エビデンス	D（非常に弱い）

## 解説

顎骨の動静脈奇形(AVM)は、稀な疾患で、文献の大半は少数例の症例報告で一部の専門施設から症例集積が散見される。10例以上の症例集積を報告した文献は、PubMed 検索では5本しかない<sup>1-5)</sup>。他治療と比較したコーホート研究や無作為比較試験はなく、その有効性について高いエビデンスはない。

顎骨の動静脈奇形は、上顎、下顎、あるいはその両方に起こり、乳歯がぬける10歳前後に口腔内の大量出血で発症することが多いが、軟部組織の腫脹などで発見される場合もある。

Perskyらは、顎骨AVM26例に対して、塞栓術単独で根治42%、改善16%、症状安定23%が得られたとしている<sup>1)</sup>。Liuらは、25例に対して経動脈的ないし経静脈的塞栓術単独または、搔破術との組み合わせで治療して、解剖的治癒14例、臨床的治癒21例と報告している<sup>2)</sup>。Chenらは、15例に対して、Bone Wax Packing (BWP) 単独 4例、経動脈的塞栓術(TAE)+BWP 3例、TAE+切除 4例、TAE+放射線治療+切除 4例を行い、臨床的治癒14例と報告している<sup>4)</sup>。

顎骨の動静脈奇形の治療方法としては、以下のものが考えられる。

## A：手術療法

A-1：切除再建術

A-2：搔破術

A-3：Bone Wax Packing

## B：血管内塞栓術（硬化療法を含む）

B-1：経動脈的塞栓術

B-2：経静脈的塞栓術



## B-3 : 直接穿刺による塞栓術

C : AとBの組み合わせ

D : 放射線療法

文献的には、Bの血管内塞栓術（硬化療法を含む）単独か、それに続く手術療法に関するものがほとんどで、手術単独療法の症例集積はなく、放射線療法を併用した症例集積は1本のみであった<sup>4)</sup>。手術単独療法と放射線療法は一般的には勧められないと判断された。血管内塞栓術は、施設や症例によって経動脈的、経静脈的、直接穿刺などの様々なアプローチが、ときには組み合わせて行われている。塞栓物質に関しては、PVA やゼルフォームは再開通が起こるため術直前の補助療法としての塞栓術に用いられ、長期の閉塞効果を期待する場合は、術前、単独療法いずれの場合もシアノアクリレート系の液体塞栓物質が有効と考えられる<sup>6,7,9)</sup>。経静脈的塞栓術の場合には、コイルが多く用いられる。最近では、非接着性の液体塞栓物質である Onyx を用いた経動脈的塞栓術で良好な結果を得たとの報告がある<sup>8,9)</sup>。硬化療法に関しては、エタノールを用いた単独療法の症例集積があり、比較的良好的な結果を報告している<sup>10)</sup>。塞栓術の合併症としては、感染や骨壊死の頻度が高く、特に直接穿刺や出血により外界との交通のできた病変に、異物である塞栓物質を注入した場合に起こりやすいと考えられる。手術治療には、上記のような種類があり、主に血管内塞栓術に続いて行われている。血管内治療の進歩によって、血管内塞栓術のみによってコントロールできる病変も増えてきているので、少なくとも最初から侵襲の大きい切除再建術を行うのは避けるべきである。

以上のように、血管内塞栓術には施設や症例によりさまざまなアプローチや、塞栓物質があり、手術方法にもさまざまなものがある。これらが組み合わせて行なわれる場合もあるので、顎動静脈奇形の治療は専門施設で集学的診療のもとに、熟練者により行われるべきである。

## 文献検索式

検索DB : 医中誌 Web

検索日 : 2015年8月12日

検索式 :

(@動静脈奇形/TH or 動静脈瘻/TH) and (顎/TH or 顎/TA) and PT=会議録除く and DT=1980:2014

検索DB : PubMed

検索日 : 2015年8月12日

検索式 :

("Arteriovenous Malformations/therapy"[MH:noexp] OR "Arteriovenous Fistula/therapy"[MH]) AND ("jaw"[MH] OR "Jaw Abnormalities"[MH]) AND (Japanese[LA] OR English[LA]) AND ("1980/01/01"[PDAT] : "2014/09/30"[PDAT])

検索DB : Cochrane Library

検索日 : 2015年8月12日

檢索式：

#1 “arteriovenous malformation”:ti,ab,kw or “arteriovenous malformations”:ti,ab,kw or “arteriovenous fistula”:ti,ab,kw

(Word variations have been searched)

#2 “jaw” (Word variations have been searched)

#3 #1 and #2 Publication Year from 1980 to 2014, in Cochrane Reviews (Reviews and Protocols) and Trials

## 文献

- 1) Persky MS, Yoo HJ, Berenstein A. Management of vascular malformations of the mandible and maxilla. *Laryngoscope*. 2003;113:1885-92.
- 2) Liu DG, Ma XC, Zhao FY, Zhang JG. A preliminary study of angiographic classification and its correlation to treatment of central arteriovenous malformation in the jaw. *Oral Surg Oral Med Oral Pathol Oral Radiol Endod* 2005;100:473-80.
- 3) Rodesch G, Soupre V, Vazquez MP, Alvarez H, Lasjaunias P. Arteriovenous malformations of the dental arcades. The place of endovascular therapy: results in 12 cases are presented. *J Craniomaxillofac Surg* 1998;26:306-13.
- 4) Chen W, Wang J, Li J, Xu L. Comprehensive treatment of arteriovenous malformations in the oral and maxillofacial region. *J Oral Maxillofac Surg* 2005;63:1484-8.
- 5) Chen WL, Ye JT, Xu LF, Huang ZQ, Zhang DM. A multidisciplinary approach to treating maxillofacial arteriovenous malformations in children. *Oral Surg Oral Med Oral Pathol Oral Radiol Endod* 2009;108:41-7.
- 6) Churojana A, Khumtong R, Songsaeng D, Chongkolwatana C, Suthipongchai S. Life-threatening arteriovenous malformation of the maxillomandibular region and treatment outcomes. *Interv Neuroradiol* 2012;18:49-59.
- 7) Liu D, Ma XC. Clinical study of embolization of arteriovenous malformation in the oral and maxillofacial region. *Chin J Dent Res* 2000;3:63-70.
- 8) Chandra RV, Leslie-Mazwi TM, Orbach DB, Kaban LB, Rabinov JD. Transarterial embolization of mandibular arteriovenous malformations using ONYX. *J Oral Maxillofac Surg* 2014;72:1504-10.
- 9) Fifi J, Niimi Y, Berenstein A. Onyx embolization of an extensive mandibular arteriovenous malformation via a dual lumen balloon catheter: a technical case report. *J Neurointerv Surg* 2013;5:e5.
- 10) Fan XD, Su LX, Zheng JW, Zheng LZ, Zhang ZY. Ethanol embolization of arteriovenous malformations of the mandible. *AJNR Am J Neuroradiol* 2009;30:1178-83.

### CQ6：手指の動静脈奇形の適切な治療は何か？

#### 推奨文：

塞栓術あるいは硬化療法は疼痛などの症状緩和が得られるため有効だが、手指壊死や神経障害のリスクがあるため十分な検討を要する。外科的切除において、部分切除は増大の可能性が高いため、全切除を推奨する。時に手指切断に至ることがある。

推奨の強さ	2 (弱い)
エビデンス	D (非常に弱い)

#### 解説

一次スクリーニングの結果、pubmed で 38 文献、Cochrane で 16 文献、医中誌で 35 文献が検索されたが、二次スクリーニングで検索した結果、透析における AV shunt や手指以外に認める AVM などが多く見られた。最終的に評価対象として残った文献は 10 文献であり 3 文献は症例集積、7 文献は症例報告でありエビデンスレベルは極めて低く (D:非常に弱) となる。

手指に認める AVM は治療に困難をきたすことが多く、特に AVM が指から手掌に広がる場合は治療効果が得られにくい。また、AVM が指に限局している場合は治療後に合併症が出る可能性が高い<sup>1)</sup>。治療にあたっては形成外科・血管外科・放射線科など複数科に渡り治療に臨むことが好ましい<sup>2)</sup>。術前検査には 3D-CTA が有用である<sup>3)</sup>。塞栓療法では根治は難しく疼痛などの症状緩和を目的に症状を認める部位にのみ行うほうが良い<sup>4)</sup>。また、塞栓後に再増大するので定期的に経過を follow し、症状出現するたびに繰り返し塞栓を行うとよい<sup>2)</sup>。根治となると切除術だが部分切除をおこなうと再増大の可能性が高く、全切除を推奨する<sup>5,7)</sup>。ときに再建術を必要とするが、場合により手指切断に至ることがある。その際、術前塞栓または硬化療法は有効である<sup>8)</sup>。駆血帯を使用できる手指において手術前塞栓療法がどのような場合に有用かどうかについては今回の調査では不明である。

#### 文献検索式

検索 DB：医中誌 Web

検索日：2015 年 8 月 12 日

検索式：

(@動静脈奇形/TH or 動静脈瘻/TH) and (手指/TH or 手指関節/TH or 手指/TA or 指骨/TH) and PT=会議録除く and

DT=1980:2014

検索 DB : PubMed

検索日 : 2015 年 8 月 12 日

検索式 :

("Arteriovenous Malformations/therapy"[MH:noexp] OR "Arteriovenous Fistula/therapy"[MH]) AND ("Hand"[MH] OR "Fingers"[TIAB] OR "Finger Joint"[MH]) AND (Japanese[LA] OR English[LA]) AND ("1980/01/01"[PDAT] : "2014/09/30"[PDAT])

検索 DB : Cochrane Library

検索日 : 2015 年 8 月 12 日

検索式 :

#1 "arteriovenous malformation":ti,ab,kw or "arteriovenous malformations":ti,ab,kw or "arteriovenous fistula":ti,ab,kw  
(Word variations have been searched)

#2 "fingers":ti,ab,kw or "thumb":ti,ab,kw or "hands":ti,ab,kw (Word variations have been searched)

#3 #1 and #2 Publication Year from 1980 to 2014, in Cochrane Reviews (Reviews and Protocols) and Trials

## 文献

- 1) Park HS, Do YS, Park KB, Kim DI, Kim YW, Kim MJ, et al. Ethanol embolotherapy of hand arteriovenous malformations. *J Vasc Surg.* 2011;53:725-31.
- 2) Park UJ, Do YS, Park KB, Park HS, Kim YW, Lee BB, et al. Treatment of arteriovenous malformations involving the hand. *Ann Vasc Surg.* 2012;26:643-8.
- 3) 日比野直仁, 浜田佳孝, 合田有一郎, 遠藤健次, 安井夏生, 笠井時雄, et al. 動脈移植により手関節部から固有指部にかけて再建を行った動脈奇形(AVM)症例. *日本マイクロサージャリー学会会誌.* 2008;18:78-82.
- 4) Widlus DM, Murray RR, White RI Jr, Osterman FA Jr, Schreiber ER, Satre RW, et al. Congenital arteriovenous malformations: tailored embolotherapy. *Radiology.* 1988;169:511-6.
- 5) Hattori Y1, Doi K, Kawakami F, Watanabe M. Extended wrap-around flap for thumb reconstruction following radical excision of a congenital arteriovenous fistula. *J Hand Surg Br.* 1998;23:72-5.
- 6) 杉岡敏博, 砂川融, 鈴木修身, 來嶋也寸無, 越智光夫. 手指に発生した動脈奇形(AVM)の手術経験. *日本手の外科学会雑誌.* 2008;24:940-943
- 7) 古屋 隆俊, 中澤達 示指先天性動脈奇形の一手術例. *脈管学.* 2009;49:430-433.
- 8) Moore JR, Weiland AJ. Embolotherapy in the treatment of congenital arteriovenous malformations of the hand: a case report. *J Hand Surg Am.* 1985;10:135-9.

### CQ7: 痛みを訴える静脈奇形にはどのような治療が有効か?

#### 推奨文:

病変の部位、大きさまたは症状に応じて、圧迫、経口アスピリン、低分子量ヘパリンなどの保存的治療をはじめ、硬化療法、外科的切除などがそれぞれ奏効するとされる。血管内レーザー治療、経皮的凍結療法および光線力学的療法の有効性も示唆されている。

推奨の強さ	2 (弱い) : 行うことを弱く推奨する。
エビデンス	D (非常に弱い)

#### 解説

検索の結果、一次スクリーニングで欧文 54 文献、邦文 4 文献が検索された。

このうち欧文 39 文献、邦文 4 文献が二次スクリーニングにより抽出された。静脈奇形に伴う痛みに対する治療方法としては多くの選択肢が列挙されたが、いずれの治療も比較検討したものではなく症例集積、あるいは症例報告にとどまるためエビデンスレベルは“非常に弱い”とし、推奨度は“弱い”とした。

痛みは静脈奇形の呈する主要な症状のひとつである。病変の部位、大きさや症状に応じて圧迫、経口アスピリンなど比較的行いやすい保存的治療が奏効することがある。特に疼痛の訴えが局所に局限している場合には、外科的治療の適応も考慮されるべきである。血管内レーザー治療、経皮的凍結療法および光線力学的療法など比較的新しい治療が局所の静脈奇形の制御に有効であると報告されており、これらも疼痛の制御に有効であったとする報告がある。また、**Localized intravascular coagulopathy (LIC)**を伴う四肢病変においては、低分子量ヘパリンが治療選択肢になりえる。以下に治療ごとに諸家の報告について記載を加える。

#### ① 圧迫

比較検討を行った報告はないが、専門的な治療施設からの総説ではその有効性が報告されている<sup>1-3)</sup>。

#### ② 経口アスピリン

やはり文献に限られるが、総説に報告がある<sup>1-3)</sup>。Nguyen らは痛みに対してアスピリン内服を開始した 22 例のうち 17 例(77%)に痛みの改善を認めたと報告している<sup>4)</sup>。

#### ③ 硬化療法

硬化剤についてはエタノールおよびポリドカノールを使用したものが多い。その他の硬化剤は文献が少なく有効性について明らかにされていない部分も多い。

以下、各硬化剤について解説する。

## (i) エタノール

Shireman らは 12 例のうち 6 例(50%)において寛解した<sup>5)</sup>とし、Rimon らは痛みを伴う静脈奇患者 14 例(下肢病変 8 例を含む)のうち下肢病変 4 例を除いて改善または寛解したと報告している<sup>6)</sup>。Marrocco-Trischitta らは女性 2 例の外陰部病変のうち全例(100%)で痛みが消失したと報告している<sup>7)</sup>。

エタノールとの併用に関しては、Suh らはリピオドール併用を用いて 17 例のうち 12 例(71%)において VAS 値の半減以上の改善を認めたと報告しており<sup>8)</sup>、Domp martin らはエチルセルロースを用いた 37 例を報告している<sup>9)</sup>。また Schumacher らは多施設研究においてエチルセルロース併用を用いた 77 例を報告している<sup>10)</sup>がいずれも治療前と比較して有意差を以て改善を認めたと報告している。

## (ii) ポリドカノール (foam 硬化療法を含む)

Mimura らは痛みを伴う静脈奇形患者 11 例のうち寛解 6 例、改善 4 例、不変 1 例と報告しており<sup>11)</sup>、また別の報告では 29 例のうち寛解 12 例(41%)、改善 14 例(48%)、不変 2 例(7%)、悪化 1 例(3%)であった<sup>12)</sup>。Cabrer a らは foam 化した硬化剤を用いて 50 例(クリッペル・トレノネー症候群 15 例を含む)を治療し、寛解 25 例(50%)、改善 14 例(28%)と報告している<sup>13)</sup>。Marrocco-Trischitta らは女性 3 例の外陰部病変のうち全例(100%)で痛みが消失したと報告している<sup>7)</sup>。

## (iii) オレイン酸エタノラミン

Ozaki らは 10 例のうち寛解 2 例(20%)、改善 8 例(80%)と報告している<sup>14)</sup>。

## (iv) テトラデシル硫酸ナトリウム

Krokid is らは女性 5 例の外陰部病変のうち 4 例(80%)で痛みが改善したと報告している<sup>15)</sup>。

## ④ 外科的切除

Enjolras らは膝関節を含む広範な静脈奇形患者 13 例のうち 7 例に外科的切除を施行し、5 例(71%)において痛みが改善したと報告している<sup>16)</sup>。Steiner らは background pain または acute episodic pain を持つ患者それぞれ 27 例のうち 24 例(89%)および 13 例のうち 12 例(92%)に VAS 値の半減以上の改善を認めたと報告している<sup>17)</sup>。また Noel らはクリッペル・トレノネー症候群患者 20 例の下肢に存在する静脈奇形に対し外科的切除および圧迫療法を行い 18 例(90%)で痛みが消失した(平均観察期間 63 ヶ月)と報告している<sup>18)</sup>。

## ⑤ 血管内レーザー治療

Sidhu らおよび Lu らの報告ではそれぞれ 6 例 8 病変および 33 例 51 病変のうち全病変において痛みが改善したと報告している<sup>19,20)</sup>。また Liu らは 133 例のうち著効 46 例(35%)、改善 84 例(63%)、不変 3 例(2%)であったと報告している<sup>21)</sup>。

## ⑥ 低分子ヘパリン

Localized Intravascular Coagulation (LIC)を併発している場合は低分子ヘパリンが唯一有効であり痛みが消失したと Mazoyer らは報告している<sup>22)</sup>。

## ⑦ 経皮的凍結療法

Cornelis らは 1 例報告(観察期間 2 ヶ月)と 4 例報告(観察期間 6 ヶ月)において痛みが寛解したと報告している<sup>23,24)</sup>。

## ⑧ 光線力学的療法

Betz らは 3 例のうち 2 例(67%)が寛解し 1 例(33%)が改善したと報告している<sup>25)</sup>。

## 文献検索式

検索 DB : 医中誌 Web

検索日 : 2014 年 8 月 24 日

検索式 :

(静脈奇形/TI or (脳動静脈奇形/TH and 静脈奇形/TA)) and (@疼痛/TH or 疼痛/TA or 疼痛管理/TH or 疼痛知覚/TH or 鎮痛/TA or 有痛/TA or (主訴/TA and 痛/TA)) and (治療/AL or 手術/AL or SH=治療,薬物療法,外科的療法) and LA=日本語,英語 and PT=会議録除く and CK=ヒト and DT=1980:2014

検索 DB : PubMed

検索日 : 2014 年 8 月 24 日

検索式 :

("Venous malformation"[TIAB] OR "Veins/abnormalities"[MH]) AND ("Pain Management"[MH] OR "pain"[MH] OR pain[TIAB] OR analgesia[TW] OR "analgesics"[MH]) AND ("therapy"[SH] OR "therapeutic use"[SH] OR "etiology"[SH] OR "diagnosis"[SH]) AND "humans"[MH] AND (English[LA] OR japanese[LA]) AND (1980[PDAT] : 2014[PDAT])

検索 DB : Cochrane Library

検索日 : 2015 年 1 月 29 日

検索式 :

#1 "venous malformation":ti,ab,kw or "hemangioma":ti,ab,kw (Word variations have been searched)

#2 MeSH descriptor: [Veins] explode all trees and with qualifier(s): [Abnormalities - AB]

#3 "pain" or "analgesia" or analgesic\* (Word variations have been searched)

#4 (#1 or #2) and #3 Publication Year from 1980 to 2014, in Cochrane Reviews (Reviews and Protocols) and Trials (Word variations have been searched)

## 文献

- 1) Arneja JS, Gosain AK. Vascular malformations. *Plast Reconstr Surg.* 2008;121:195e-206e.
- 2) Hein KD, Mulliken JB, Kozakewich HP, Upton J, Burrows PE. Venous malformations of skeletal muscle. *Plast Reconstr Surg.* 2002;110:1625-35.
- 3) Marler JJ, and Mulliken JB. Current management of hemangiomas and vascular malformations. *Clin Plast Surg.* 2005;32:99.
- 4) Nguyen JT, Koerper MA, Hess CP, Dowd CF, Hoffman WY, Dickman M, et al. Aspirin therapy in venous malformation: A retrospective cohort study of benefits, side effects, and patient experiences. *Pediatr Dermatol.* 2014;31:556-560.
- 5) Shireman PK, McCarthy WJ, Yao JS, Vogelzang RL. Treatment of venous malformation by direct injection with ethanol. *J Vasc Surg.* 1997;26:838-44.
- 6) Rimon U, Garniek A, Galili Y, Bensaid P, Morag B. Ethanol sclerotherapy of peripheral venous malformations. *Eur J Radiol.* 2004;52:283-287.
- 7) Marrocco-Trischitta MM, Nicodemi EM, Nater C, Stillo F. Management of congenital venous malformations of the vulva. *Obstet Gynecol.* 2001;98:789-793.
- 8) Suh J, Shin K, Na J, Won J, Hahn S. Venous malformations: sclerotherapy with a mixture of ethanol and lipiodol. *Cardiovasc Interv Radiol.* 1997;20:268-273.



- 9) Domp Martin A, Blaizot X, Theron J, Hammer F, Chene Y, Labbe D, et al. Radio-opaque ethylcellulose-ethanol is a safe and efficient sclerosing agent for venous malformations. *Eur Radiol.* 2011;21:2647-2656.
- 10) Schumacher M, Dupuy P, Bartoli J, Ernemann U, Herbreteau D, Ghienne C, et al. Treatment of venous malformations: first experience with a new sclerosing agent – A multicenter study. *Eur J Radiol.* 2011;80:e366-e372.
- 11) Mimura H, Kanazawa S, Yasui K, Fujiwara H, Hyodo T, Mukai T, et al. Percutaneous sclerotherapy for venous malformations using polidocanol under fluoroscopy. *Acta Med Okayama.* 2003;57:227-234.
- 12) Mimura H, Fujiwara H, Hiraki T, Gobara H, Mukai T, Hyodo T, et al. Polidocanol sclerotherapy for painful malformations: evaluation of safety and efficacy in pain relief. *Eur Radiol.* 2009;19:2474-2480.
- 13) Cabrera J, Cabrera J Jr, Garcia-Olmedo A, Redondo P. Treatment of venous malformations with sclerosant in microfoam form. *Arch Dermatol.* 2003;139:1409-1416.
- 14) Ozaki M, Kurita M, Kaji N, Fujino T, Narushima M, Takushima A, et al. Efficacy and evaluation of safety of sclerosants for intramuscular venous malformations: clinical and experimental studies. *J Plast Surg Hand Surg.* 2010;44:75-87.
- 15) Krokidis M, Venetucci P, Hatzidakis A, Iaccarino V. Sodium tetradecyl direct intralesional sclerotherapy of venous malformations of the vulva and vagina: report of five cases. *Cardiovasc Interv Radiol.* 2011;34:S228-S231.
- 16) Enjolras O, Ciabrini D, Mazoyer E, Laurian C, Herbreteau D. Extensive pure venous malformations in the upper or lower limb: a review of 27 cases. *J Am Acad Dermatol.* 1997;36:219-225.
- 17) Steiner F, FitzJohn T, Tan ST. Surgical treatment for venous malformation. *J Plast Reconstr Aesth Surg.* 2013;66:1741-1749.
- 18) Noel AA, Gloviczki P, Cherry KJ Jr, Rooke TW, Stanson AW, Driscoll DJ. Surgical treatment of venous malformations in Klippel-Trenaunay syndrome. *J Vasc Surg.* 2000;32:840-847.
- 19) Sidhu MK, Perkins JA, Shaw DWW, Bittles MA, Andrews RT. Ultrasound-guided endovenous diode laser in the treatment of congenital venous malformations. Preliminary experience. *J Vasc Interv Radiol.* 2005;16:879-884.
- 20) Lu X, Ye K, Shi H, Li W, Huang Y, Huang X, et al. Percutaneous endovenous treatment of congenital extratruncular venous malformations with an ultrasound-guided and 810-nm diode laser. *J Vasc Surg.* 2011;54:139-145.
- 21) Liu G, Liu X, Li W, Ye K, Yin M, Huang Y, et al. Ultrasound-guided intralesional diode laser treatment of congenital extratruncular venous malformations. Mid-term results. *Eur J Vasc Endovasc Surg.* 2014;47:558-564.
- 22) Mazoyer E, Enjolras O, Laurian C, Houdart E, Drouet L. Coagulation abnormalities associated with extensive venous malformations of the limbs differentiation from Kasabach-Merritt syndrome. *Clin Lab Haem.* 2002;24:243-251.
- 23) Cornelis F, Neuville A, Labreze C, Kind M, Bui B, Midy D, et al. Percutaneous cryotherapy of vascular malformation: initial experience. *Cardiovasc Intervent Radiol.* 2013;36:853-856.
- 24) Cornelis F, Havez M, Labreze C, Taieb A, Bui BN, Midy D, et al. Percutaneous cryoablation of symptomatic localized venous malformations: preliminary short-term results. *J Vasc Interv Radiol.* 2013;24:823-827.
- 25) Betz CS, Jaeger HR, Brookes JAS, Richards R, Leung A, Hopper C. Interstitial photodynamic therapy for a symptom-targeted treatment of complex vascular malformations in the head and neck region. *Laser Surg Med.* 2007;39:571-582.

### CQ8：静脈奇形に対するレーザー治療は有効か？

#### 推奨文：

病変の部位・大きさ・症状にあわせてレーザーの種類を選択すれば、静脈奇形に対するレーザー治療は有効な治療選択肢となり得る。症例ごとにレーザー治療による正味の利益がコストや資源に見合ったものなのか、硬化療法や切除術など他の治療法と比較検討することを勧める。

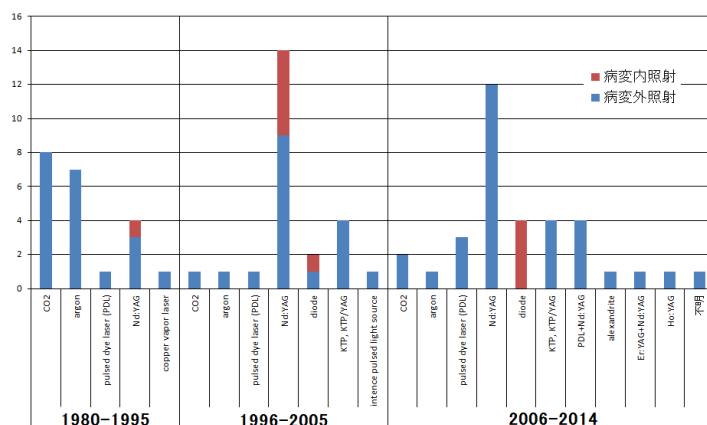
推奨の強さ	2 (弱い) : 行うことを弱く推奨する。
エビデンス	C (弱い)

#### 解説

静脈奇形は、これまで海綿状血管腫などと呼ばれてきた病変で、部位によって疼痛、機能障害、整容障害をひき起こす疾患である。従来より行われてきた病変切除術に加え、近年では硬化療法が広く行われている。静脈奇形に対するレーザー治療の報告が増えてきているが、手術や硬化療法などとレーザー治療成績を比較した前向き研究、波長が異なるレーザーの機種で治療成績を比較した前向き研究、または同機種で照射方法やパラメーターの設定を変えて治療成績を比較した前向き研究はなかった。一次スクリーニングで134の文献を、二次スクリーニングでは98の文献を分析の対象とした。30例以上の症例について、治療方法・治療部位・治療による益と害（病変の縮小程度・症状改善度・合併症）をまとめた7の文献をCQ回答の主たる根拠とした。

顔面皮膚では非露出面に比べて照射後の色素沈着や瘢痕形成が治療上の重篤な合併症になりえる。気道や消化管では、病変のマスエフェクトや病変からの慢性的な出血が重篤な症状の原因となる。このように病変の解剖学的部位ごとに達成すべき課題が異なるため、解剖学的部位ごとに文献分析を行うこととした（脳神経外科領域を除外した）。このため30症例に満たない文献についても文献の本文から治療の益と害を抽出する作業も併せて行った。当該診療科は耳鼻科・歯科口腔外科・消化器外科・眼科・形成外科・皮膚科など複数にまたがり、静脈奇形・血管拡張性病変のレーザー治療について俯瞰する二次スクリーニングとなった。

新しいレーザー機器が開発投入されると、その治療成績を報告する論文が新たに発表される。治療に用いられるレーザーの種類は様々であった。年代ごとに報告されているレーザーの種類についてグラフ(図1)にまとめた。報告数が多いレーザーが必ずしも治療に有効であるとはいえないが、治療成績が確立し一定の評価を得たレーザー、淘汰されるレーザー、といった傾向がグラフから読み取れるのではなかろうか。



#### 参考

CO2: 外科切除に使用すると良いとする報告が11報中10報。  
 argon: 毛細血管奇形と静脈奇形の治療をまじえた報告が4報。  
 Nd:YAG: 手術・硬化療法・他のレーザーと組み合わせた治療が12報。  
 alexandrite: 他のレーザーと与わせた治療のまとめのみ、1報。

図1 年代別にみた血管腫・血管奇形（主に静脈奇形）のレーザー治療文献数とその文献で使用されたレーザーの種類

ポートワインステインの治療に用いられる色素レーザー（波長 595nm）はヘモグロビンを *observer/heater* としているため、光熱変換が効率的に血管内で行われて熱エネルギーが内皮細胞に及ぶ<sup>1)</sup>。しかしその *optical penetration depth* は浅く、皮膚と粘膜でそれぞれ約 1 mm である<sup>1)</sup>。一方、Nd:YAG レーザー（波長 1064nm）は波長が長いので皮膚の *optical penetration depth* は約 3mm、粘膜では約 6mm である<sup>1)</sup>。深部の病変に対しては色素レーザーに比べ有利であるが、皮膚粘膜に含まれる水分に光が吸収され熱変換が起きるため、血管周囲の組織でも熱が発生する。

静脈奇形レーザー治療の *target* は病的に拡張した血管の血管内皮である。内皮細胞に特異的に吸収され熱を発生する光線はない。このような光治療の原理と限界を理解したうえでレーザー機種の選定と照射方法を工夫して治療にあたらなければ良い治療結果に結びつかない。

治療後の瘢痕形成があまり問題にならない、粘膜・舌・口唇・亀頭の小さな静脈奇形については Nd:YAG レーザーによる治療によって、病変を消退させることも可能であるとする報告が多く見られる<sup>2,4)</sup>。消化管からの出血による貧血治療<sup>5)</sup>、病変のマスエフェクトからの気道閉塞などの症状改善に良い成績を修めた症例もある<sup>6)</sup>。治療後の一時的な紫斑形成・腫脹などは回避できないが、早期に治癒することが多い<sup>7)</sup>。腓骨神経障害<sup>8)</sup>や、顔面皮膚の色素沈着や瘢痕形成<sup>2,4)</sup>などの重大な合併症を回避しながら良い結果を得るためには照射設定や方法に工夫が必要で、エキスパートの経験から学ぶ必要がある。

エコーガイド下に、病変内にファイバーを挿入して Nd:YAG レーザーを照射する方法が、重要臓器や神経の損傷を回避しながら行う治療法として既にはじめられており<sup>7,9)</sup>、治療実績が蓄積されその詳細な記録と報告が行われている。今のところ安全性・有効性について良い成績が修められており、治療の標準化が期待される。

## 文献検索式

検索 DB : 医中誌 Web

検索日 : 2015 年 8 月 12 日

検索式 :

((静脈奇形/TA not 動静脈/TA) or 血管腫-海綿状/TH or 血管腫-静脈性/TH or (静脈/TH and SH=奇形・位置形態異常)) and (レーザー/TH or 光線療法/TH) and PT=会議録除く and DT=1980:2014

検索 DB : PubMed

検索日 : 2015 年 8 月 12 日

検索式 :

("venous malformation"[TIAB] OR "venous malformations"[TIAB] OR "Venous vascular malformation"[TIAB] OR "Venous vascular malformations"[TIAB] OR "Hemangioma, Cavernous"[MH] OR "venous angioma"[TIAB] OR "Veins/abnormalities"[MH]) AND ("Lasers/therapeutic use"[MH] OR "Laser Therapy"[MH]) AND (Japanese[LA] OR English[LA]) AND ("1980/01/01"[PDAT] : "2014/09/30"[PDAT])

検索 DB : Cochrane Library

検索日 : 2015 年 8 月 13 日

検索式 :

#1 venous near/2 malformation:ti,ab,kw or “venous malformations”:ti,ab,kw or “hemangioma, cavernous”:ti,ab,kw or “cavernous hemangioma”:ti,ab,kw or “venous angioma”:ti,ab,kw (Word variations have been searched)

#2 MeSH descriptor: [Veins] explode all trees and with qualifier(s): [Abnormalities - AB]

#3 #1 or #2

#4 laser or lasers (Word variations have been searched)

#5 #3 and #4

## 文献

- 1) Bashkatov AN, Genina EA, Kochubey VI and Tuchin VV. Optical properties of human skin, subcutaneous and mucous tissues in the wavelength range from 400 to 2000nm. *J. Phys. D: Appl. Phys.* 2005;38:2543-2555.
- 2) Sarig O, Kimel S, Orenstein A. Laser treatment of venous malformations. *Ann Plast Surg.* 2006; 57(1): 20-4.
- 3) Vesnaver A, Dovsak DA. Treatment of vascular lesions in the head and neck using Nd:YAG laser. *J Craniomaxillofac Surg.* 2006; 34(1): 17-24.
- 4) 浅井知子, 鈴木泰, 榎本由依. Nd:YAG レーザーによる光凝固療法を行った口腔領域血管奇形 74 症例の臨床評価. *日本レーザー歯学会誌.* 2013;24(1):3-9.
- 5) Ng EK, Cheung FK, Chiu PW. Blue rubber bleb nevus syndrome: treatment of multiple gastrointestinal hemangiomas with argon plasma coagulator. *Dig Endosc.* 2009;21(1):40-2.
- 6) Cholewa D, Waldschmidt J. Laser treatment of hemangiomas the larynx and trachea. *Laser Surg Med.* 1998;23(4):221-32.
- 7) Lu X, Ye K, Shi H. Percutaneous endovenous treatment of congenital extratruncular venous malformations with an ultrasound0guided and 810-nm diode laser. *J Vasc Surg.* 2011;54(1):139-45.
- 8) Liu G, Liu X, Li W. Ultrasound-guided intralesional diode laser treatment of congenital extratruncular venous malformations: mid-term results. *Eur J Vasc Endovasc Surg.* 2014;47(5):558-64.
- 9) Sidhu MK, Perkins JA, Shaw DW. Ultrasound-guided endovenous diode laser in the treatment of congenital venous malformations: preliminary experience. *J Vasc Interv Radiol.* 2005;16(6):879-84.

### CQ 9：静脈奇形に対する硬化療法は有効か？

#### 推奨文：

静脈奇形に対する硬化療法は、症状の改善、病変の縮小のために有効であり、推奨される。

推奨の強さ	2 (弱い) : 行うことを弱く推奨する。
エビデンス	D (非常に弱い)

#### 解説

静脈奇形は従来海綿状血管腫・筋肉内血管腫などと呼ばれてきた病変で、乳児血管腫とは異なる。静脈奇形は疼痛・腫脹・機能障害などが問題となり、治療法としては従来切除術が行われてきた。欧米では経皮的硬化療法の歴史は古く、1989年に Yakes らが静脈奇形に対するエタノール硬化療法を発表し、世界中で広く行われている。近年ではより低侵襲で機能・形態の温存が可能で繰り返して施行可能な硬化療法が広く行われるようになってきた。しかし2016年現在、日本において硬化療法は保険適応ではない。また、静脈奇形に対する硬化療法の有用性を切除術やプラセボと比較検討した RCT (Randomized Controlled Trial) はない。

二次スクリーニングの結果、pubmed より 76 件、コクランより 3 件、医中誌より 3 件の文献が抽出された。この中には 3 件の準 RCT が含まれるが、ランダム化・盲検化が不十分であり、RCT の質は低かった。また、RCT で評価された事項は、いずれも「硬化療法における硬化剤の比較」であり、他治療との比較を行った試験はなかった。このため、本 CQ に関連した対照群の設定はなされておらず、全体のエビデンスへの寄与は弱い。この他の文献は、すべて症例報告ないしは症例集積であり、エビデンスの強さとしては D (非常に弱) となる。上述のごとくエビデンスのレベルは低いものの、ほとんどの報告において、大部分(70～90%程度)の症例で症状の改善、病変の縮小が得られており、硬化療法の有用性が示唆された。

使用される硬化剤としては無水エタノール・ポリドカノール・エタノラミンオレイト・sodium tetradecyl sulfate(STS)・ブレオマイシンなどがあり、ポリドカノールは下肢静脈瘤・食道静脈瘤の硬化剤、エタノラミンオレイトは食道静脈瘤の硬化剤として認可されている。STS は日本では発売されていない。それぞれの硬化剤で合併症に特徴がある。近年ではポリドカノール、STS などを CO<sub>2</sub> あるいは空気と混ぜてフォームにして注入する方法が普及しつつある。硬化療法はエタノールを使用した場合、全身麻酔下に施行されることが多いが、ポリドカノール・エタノラミンオレイトを使用した場合は局所麻酔下に施行可能である。



硬化剤の違いによる治療効果の差を評価したものとして RCT が 3 編報告されている。しかし、ランダム化・盲検化が不十分であり、RCT としての質は低い。また、RCT で評価された事項は、いずれも「硬化療法における硬化剤の比較」であり、他治療との比較を行った試験ではなかった。

エビデンスのレベルは低いものの、硬化療法の有用性を報告する症例集積は散見されており、使用する硬化剤は、エタノール、ポリドカノール、エタノラミンオレイト、STS、ブレオマイシン等多岐にわたっていた。症例数が比較的多いものを列挙すると、エタノールを用いた 87 例の頭蓋顔面の静脈奇形に対する硬化療法では、75%以上の縮小が 23 例(32%)、25-75%の縮小が 37 例(52%)で得られたと報告されている<sup>1)</sup>。ポリドカノールを用いた 50 例の静脈奇形に対する硬化療法では Excellent 19 例、Good 16 例、Moderate improvement 13 例、Unchanged or worse 2 例であった<sup>2)</sup>。エタノラミンオレイトでは 83 例の主に小児例に対して行った硬化療法において、症状の完全寛解が 79 病変、有意な改善が 6 病変で見られた<sup>3)</sup>。STS を用いた硬化療法では、204 例の患者において主観的な改善が 174(85.3%)で得られた<sup>4)</sup>。ブレオマイシンを用いた硬化療法において 260 例中 185 例で完治、44 例で著明な改善、31 例で若干の改善あるいは不変という結果であった<sup>5)</sup>。また、病変の縮小に関しても、120 例中 104 例で非常に良好な縮小が、10 例で良好な縮小が得られた<sup>6)</sup>。

硬化療法の硬化が得られやすい静脈奇形のタイプについて検討した論文としては、Goyal M<sup>7)</sup>、Yun WS<sup>8)</sup>、Mimura H<sup>9)</sup>、Rautio R<sup>10)</sup>、Lee IH<sup>11)</sup>、Yamaki T<sup>11)</sup>、長尾ら<sup>12)</sup>の報告がある。硬化が得られやすい病変のタイプとして、Goyal らは、境界明瞭でサイズが小さい (5cm 以下) 病変、Yun らは女性、流出静脈の描出が無いか遅れて描出される病変、MRI で境界明瞭な病変、Mimura らはサイズが小さい病変、境界明瞭な病変、薬剤の停滞が長い病変、Lee IH らおよび Yamaki T らは限局的病変、長尾らは slow flow type の病変を挙げている。野村ら<sup>13)</sup>は、治療効果を機能的改善度と肉眼的改善度を元に評価し、頭頸部、体幹部病変の方が上肢、下肢病変よりも良好な治療効果が得られたと報告している。また、Rautio R らは、筋肉を含まない病変とサイズが 5cm 以下の病変において、治療に伴う QOL が高かったと報告している。

合併症に関しては、一過性の神経障害や局所の炎症など軽いものから、筋障害や皮膚壊死、深部静脈血栓/肺塞栓症に至る重篤なものまで幅広く報告されていた。エタノールもしくはポリドカノールを用いた硬化療法において、生命に関わる特に重大な合併症が報告されている。Qiu Y<sup>14)</sup>は静脈奇形に対する硬化療法についての文献をレビューし、エタノールを用いた硬化療法を施行した 522 例のうち、ショック、肺塞栓症がそれぞれ 0.19%で発生し、ショックに陥った症例では 1ml/kg のエタノールが使用されていたと報告している。ポリドカノールを用いた硬化療法を施行した 163 例においても、0.61%で血圧低下・徐脈が認められたが、迷走神経反射との鑑別が臨床的に困難であったとしている。Wong GA<sup>15)</sup>は、0.86g/kg のエタノールを用いた硬化療法で、ショック状態に陥ったものの救命に成功した症例を報告している。Tachibana K<sup>16)</sup>は、2 例 (1.1%) で肺塞栓症を生じたと報告しており、エタノールの使用量はそれぞれ 0.71ml/kg、0.16ml/kg であったと報告している。ポリドカノールを用いた硬化療法においても、Marrocco-Trischitta MM<sup>17)</sup>、Shimo T<sup>18)</sup>らにより、小児で心停止を来した症例が報告されており、この際の薬剤使用量はそれぞれ 1%ポリドカノール 4ml (体重 20kg)、3%ポリドカノール 10ml (体重 15.6kg) であった。

結論としては、静脈奇形に対する硬化療法は概ね有効と考えられるが、エビデンスレベルが低く、手技の標準化が行われていない点が問題と考えられた。また、頻度は低いながらも生命を脅かす重大な合併症の報告があり、薬剤の使用量については注意が必要と考えられる。

## 文献検索式

検索 DB : 医中誌 Web

検索日 : 2015 年 8 月 12 日

検索式 :

((静脈奇形/TA not 動静脈/TA) or 血管腫-海綿状/TH or 血管腫-静脈性/TH or (静脈/TH and SH=奇形・位置形態異常)) and (硬化療法/TH or 硬化剤/TH or Picibanil/TH or OK-432/TA or Ethanol/TH or エタノール/TA or Polidocanol/TH or ポリドカノール/TA or "Sodium Tetradecyl Sulfate"/TH or STS/TA or Bleomycin/TH or ブレオマイシン/TA) and PT=会議録除く and DT=1980:2014

検索 DB : PubMed

検索日 : 2015 年 8 月 12 日

検索式 :

("venous malformation"[TIAB] OR "venous malformations"[TIAB] OR "Venous vascular malformation"[TIAB] OR "Venous vascular malformations"[TIAB] OR "Hemangioma, Cavernous"[MH] OR "venous angioma"[TIAB] OR "Veins/abnormalities"[MH]) AND ("Sclerotherapy"[MH OR "Sclerosing Solutions"[PA] OR "Picibanil"[MH] OR "OK-432"[TIAB] OR "Ethanol"[MH]) AND (Japanese[LA] OR English[LA]) AND ("1980/01/01"[PDAT] : "2014/09/30"[PDAT])

検索 DB : Cochrane Library

検索日 : 2015 年 8 月 13 日

検索式 :

#1 venous near/2 malformation:ti,ab,kw or “venous malformations”:ti,ab,kw or “hemangioma, cavernous”:ti,ab,kw or “cavernous hemangioma”:ti,ab,kw or “venous angioma”:ti,ab,kw (Word variations have been searched)  
 #2 MeSH descriptor: [Veins] explode all trees and with qualifier(s): [Abnormalities - AB]  
 #3 “sclerotherapy” or “sclerosing” or “picibanil” or “OK-432” or “ethanol” (Word variations have been searched)  
 #4 “polidocanol” or “sodium tetradecyl sulfate” or “STS” or “bleomycin” (Word variations have been searched)  
 #5 (#1 or #2) and (#3 or #4) Publication Year from 1980 to 2014, in Cochrane Reviews (Reviews and Protocols) and Trials

## 文献

- 1) Lee IH, Kim KH, Jeon P, Byun HS, Kim HJ, Kim ST, et al. Ethanol sclerotherapy for the management of craniofacial venous malformations:the interim results. Korean J Radiol. 2009 May-Jun;10(3):269-76.
- 2) Cabrera J, Cabrera J Jr, Garcia-Olmedo MA, Redondo P. Treatment of venous malformations with sclerosant in microfoam form. Arch Dermatol. 2003 Nov;139(11):1409-16.
- 3) Hoque S, Das BK. Treatment of venous malformations with ethanolamine oleate: a descriptive study of 83 cases. Pediatr Surg Int. 2011 May;27(5):527-31.
- 4) Stuart S, Barnacle AM, Smith G, Pitt M, Roebuck DJ. Neuropathy after sodium tetradecyl sulfate sclerotherapy of venous malformations in children. Radiology. 2015 Mar;274(3):897-905.



- 5) Zhao JH, Zhang WF, Zhao YF. Sclerotherapy of oral and facial venous malformations with use of pingyangmycin and/or sodium morrhuate. *Int J Oral Maxillofac Surg.* 2004;33:463-468.
- 6) Bai N, Chen YZ, Fu YJ, Wu P, Zhang WN. A clinical study of pingyangmycin sclerotherapy for venous malformation: an evaluation of 281 consecutive patients. *J Clin Pharm Ther.* 2014;39:521-6.
- 7) Goyal M, Causer PA, Armstrong D. Venous vascular malformations in pediatric patients: comparison of results of alcohol sclerotherapy with proposed MR imaging classification. *Radiology.* 2002 Jun;223(3):639-44.
- 8) Yun WS, Kim YW, Lee KB, Kim DI, Park KB, Kim KH, et al. Predictors of response to percutaneous ethanol sclerotherapy (PES) in patients with venous malformations: analysis of patient self-assessment and imaging. *J Vasc Surg.* 2009 Sep;50(3):581-9, 589.e1.
- 9) Mimura H, Fujiwara H, Hiraki T, Gobara H, Mukai T, Hyodo T, et al. Polidocanol sclerotherapy for painful venous malformations: evaluation of safety and efficacy in pain relief. *Eur Radiol.* 2009 Oct;19(10):2474-80.
- 10) Rautio R, Saarinen J, Laranne J, Salenius JP, Keski-Nisula L. Endovascular treatment of venous malformations in extremities: results of sclerotherapy and the quality of life after treatment. *Acta Radiol.* 2004 Jul;45(4):397-403.
- 11) Yamaki T, Nozaki M, Sakurai H, Takeuchi M, Soejima K, Kono T. Prospective randomized efficacy of ultrasound-guided foam sclerotherapy compared with ultrasound-guided liquid sclerotherapy in the treatment of symptomatic venous malformations. *Journal of vascular surgery.* 2008;47(3):578-84.
- 12) 長尾 宗朝, 佐々木 了, 古川 洋志, 齋藤 典子, 山本 有平. 上肢の静脈奇形に対する硬化療法 治療効果を阻害する要因の検討. *日本形成外科学会誌.* 2012;32(7):463-468.
- 13) 野村 正, 櫻井 敦, 永田 育子, 寺師 浩人, 田原 真也. 血行動態を考慮した静脈奇形に対するわれわれの治療戦略 硬化療法の適応と限界について. *静脈学.* 2008;19(3):161-168.
- 14) Qiu Y, Chen H, Lin X, Hu X, Jin Y, Ma G. Outcomes and complications of sclerotherapy for venous malformations. *Vasc Endovascular Surg.* 2013 Aug;47(6):454-61.
- 15) Wong GA, Armstrong DC, Robertson JM. Cardiovascular collapse during ethanol sclerotherapy in a pediatric patient. *Paediatr Anaesth.* 2006;16:343-6.
- 16) Tachibana K, Kobayashi S, Kojima T, Kaseno S, Kemmotsu O. Pulmonary emboli in sclerotherapy for peripheral vascular malformations under general anesthesia: a report of two cases. *Masui.* 2004 Jun;53(6):645-9. Japanese.
- 17) Marrocco-Trischitta MM, Guerrini P, Abeni D, Stillo F. Reversible cardiac arrest after polidocanol sclerotherapy of peripheral venous malformation. *Dermatol Surg.* 2002 Feb;28(2):153-5.
- 18) Shimo T, Hidaka K, Yanagawa S, et al. Two episodes of cardiac arrest in a boy receiving sclerotherapy with polydocanol -- a case report. *Masui.* 2005;54:57-9.

### CQ10：静脈奇形による血液凝固異常に対して放射線療法の適応はあるか？

#### 推奨文：

多くの報告で静脈奇形と血管性腫瘍の混在が疑われ、治療効果の判断ができない。また、晩期合併症として、悪性腫瘍の発症や成長障害、機能障害が報告されていることから、安易に施行するべきではない。

推奨の強さ	2（弱い）：行わないことを弱く推奨する。
エビデンス	D（非常に弱い）

#### 解説

一次スクリーニングの結果、pubmedで6文献、医中誌で2文献が検索されたが、二次スクリーニングで確認した結果、肝血管腫は除外し、改定前の当CQでの採用文献と合わせて10文献を検証した。対象とした文献は症例集積報告もしくは症例報告であり、文献集合のエビデンスはD「非常に弱い」となる。

血管性腫瘍および血管奇形の治療として放射線治療が施行された報告があるが、両者を識別して治療されているか否かを判定するのは困難である。

多くの報告でカサバツハ・メリット現象の治療のために施行されたと記載されている<sup>1-5)</sup>。カサバツハ・メリット現象との記載はないが、凝固障害、血小板減少、心不全、出血を来した巨大血管腫に放射線治療を含む集学的治療で制御できたとする5例の報告<sup>6)</sup>もある。

しかしながら、乳児でカサバツハ・メリット現象をきたす血管性腫瘍は乳児血管腫ではなくKaposiform hemangioendotheliomaあるいはtufted angiomaと考えられている<sup>7)</sup>(CQ6、30参照)。そのためこれらの報告では、静脈奇形や乳児血管腫に血管性腫瘍が混在しているものと考えられ、静脈奇形や乳児血管腫に放射線治療を行うことを支持する報告とは考えにくい。

Schildらの報告<sup>7)</sup>は、対象は症候性の血管腫13例（このうち11例は病理学的にcavernous hemangiomaと診断されているが、古い文献であり、血管性腫瘍と血管奇形が区別されておらず、おそらく混在している）。13症例に対して、6.25-40Gyの放射線治療が施行された。病変は、四肢5例、顔面2例、の他に椎体3例、脳下垂体窩1例、仙骨1例、膀胱1例であり、今回除外すべき臓器病変も含まれている。

これらのうち、2例（下肢1例と顔面1例）がカサバツハ・メリット現象を呈し、治療後に凝固障害（血小板数やフィブリノーゲンで評価されている）が正常化した。ただし、これらの2例は3歳児と5ヶ月児であり、そもそも静脈奇形の症例ではない可能性がある。

四肢、顔面の症例に限定すると、病変縮小はCR2例、PR4例、no response1例であり、症状改善はCR4例、PR1例、no response2例であった。

治療による重大な合併症は、1例（14Gy/8fr）で、片側の視力障害を発症した<sup>1)</sup>。

血管性腫瘍あるいは血管奇形の放射線治療後の晩発性合併症として乳癌<sup>8)</sup>、甲状腺癌<sup>9)</sup>、血管肉腫<sup>10)</sup>など悪性腫瘍の発生や、前述した視力障害<sup>1)</sup>や下肢長短縮や関節可動域制限<sup>4)</sup>が問題となっている。

Caldwellらの報告では、血管腫に対する乳児期の放射線治療の晩期合併症として、成人してからのあざやStewart-Treves症候群を生じる、そして血管肉腫の発生が認められ、血管肉腫は生存中央値24か月、5年生存率10%程度であると報告している<sup>10)</sup>。

以上のように、これまでの有効性を示す報告は、対象の診断が定かでなく、適応を明確に示せていない。その一方、放射線治療による晩期合併症の報告も少なくなく、安易に放射線治療を施行するべきではない。

## 文献検索式

検索DB：医中誌 Web

検索日：2015年8月14日

検索式：

((静脈奇形/TA not 動静脈/TA) or 血管腫-海綿状/TH or 血管腫-静脈性/TH or (静脈/TH and SH=奇形・位置形態異常)) and (血液凝固異常/TH or 血液凝固因子/TH or 凝固/TA or 凝血/TA) and (放射線療法/TH or 放射線療法/AL) and PT=会議録除く and DT=1980:2014

検索DB：PubMed

検索日：2015年8月14日

検索式：

("venous malformation"[TIAB] OR "venous malformations"[TIAB] OR "Venous vascular malformation"[TIAB] OR "Venous vascular malformations"[TIAB] OR "Hemangioma, Cavernous"[MH] OR "venous angioma"[TIAB] OR "Veins/abnormalities"[MH]) AND ("Blood Coagulation Disorders"[MH] OR "Blood Coagulation Factors"[MH] OR coagulopathy[TIAB] OR coagulation[TW]) AND ("Radiotherapy"[MH] OR "radiotherapy"[SH] OR "radiation effects"[SH] OR radiotherapy[TIAB] OR radiotherapies[TIAB] OR radiation[TIAB]) AND (Japanese[LA] OR English[LA]) AND ("1980/01/01"[PDAT] : "2014/09/30"[PDAT])

検索DB：Cochrane Library

検索日：2015年8月14日

検索式：

#1 venous near/1 malformation:ti,ab,kw or venous near/1 malformations:ti,ab,kw or “hemangioma, cavernous”:ti,ab,kw or “cavernous hemangioma”:ti,ab,kw or “venous angioma”:ti,ab,kw (Word variations have been searched)

#2 MeSH descriptor: [Veins] explode all trees and with qualifier(s): [Abnormalities - AB]

#3 #1 or #2

#4 “coagulation” or coagulopathy (Word variations have been searched)

#5 #3 and #4 Publication Year from 1980 to 2014, in Cochrane Reviews (Reviews and Protocols) and Trials

## 文献

- 1) Schild, S.E., et al. Radiotherapy for large symptomatic hemangiomas. *Int J Radiat Oncol Biol Phys.* 1991;21(3):729-35.
- 2) Mitsuhashi, N., et al. Outcome of radiation therapy for patients with Kasabach-Merritt syndrome. *Int J Radiat Oncol Biol Phys.* 1997;39(2):467-73.
- 3) Ogino, I., et al. Radiation therapy for life- or function-threatening infant hemangioma. *Radiology* 2001;218(3):834-9.
- 4) Miller J.G, C.I. Orton. Long term follow-up of a case of Kasabach-Merritt syndrome successfully treated with radiotherapy and corticosteroids. *Br J Plast Surg.* 1992;45(7):559-61.
- 5) Frevel T, Rabe H, Uckert F, Harms E. Giant cavernous haemangioma with Kasabach-Merritt syndrome: a case report and review. *Eur J Pediatr.* 2002;161(5):243-6.
- 6) Stringel G, S. Mercer. Giant hemangioma in the newborn and infant. Complications and management. *Clin Pediatr (Phila).* 1984;23(9):498-502.
- 7) Enjolras O, et al. Infants with Kasabach-Merritt syndrome do not have "true" hemangiomas. *J Pediatr.* 1997;130(4):631-40.
- 8) Lundell M, et al. Breast cancer after radiotherapy for skin hemangioma in infancy. *Radiat Res.* 1996;145(2):225-30.
- 9) Haddy N, et al. Thyroid adenomas and carcinomas following radiotherapy for a hemangioma during infancy. *Radiother Oncol.* 2009;93(2):377-82.
- 10) Caldwell J.B., et al. Cutaneous angiosarcoma arising in the radiation site of a congenital hemangioma. *J Am Acad Dermatol.* 1995;33(5 Pt 2):865-70.

### CQ11：毛細血管奇形に対する色素レーザー照射は部位によって効果に差があるか？

#### 推奨文：

毛細血管奇形に対する色素レーザー照射は顔面、頸部ではその他の部位に比べ有効性が高く、四肢では色素沈着などの合併症を来たしやすい可能性がある。

推奨の強さ	2 (弱い)
エビデンス	C (弱い)

#### 解説

文献検索結果はPubMed 139件、医中誌 37件の合計 176文献が検出された。これらの中にはランダム化比較試験 (RCT) とされたものも数件見られたが、実際には RCT と言える内容ではなかった。このため、対象症例数の多い症例集積研究 (100例以上) も含めて PubMed から 15件、医中誌から 11件の合計 26文献を二次スクリーニングで選択した。さらに、二次スクリーニングの中から CQの内容に合致すると考えられた論文、関連性の高いと考えられた論文として PubMed から 6件、医中誌から 8件に加え、ハンドサーチで検索した英語論文 3件を加えの計 17文献をガイドライン解説文作成のための引用論文として採用した。RCT が 1件もなかったことにより、エビデンス全体の総括としては C(弱い)とした。

毛細血管奇形 (capillary malformation) に対する色素レーザー照射の治療効果については、ほとんどが本邦では単純性血管腫、ポートワイン血管腫、諸外国では port-wine stain に対しての治療効果として報告されている。

色素レーザー治療後の部位別治療成績は少数例から比較的多数例まで検討された論文が散見される<sup>1-15)</sup>。使用されているレーザー機器は初期の色素レーザーから冷却装置付きパルス可変式色素レーザーまで様々であり、現在広く使用されている冷却装置付きパルス可変式色素レーザーに限る報告は極めて少ない。

多くの報告で顔面、頸部の有効率の方が体幹、四肢の有効率よりも高いとされている<sup>1-12)</sup>。顔面においても眼瞼部、前額側頭部、頬部外側などは有効率が高いが、三叉神経第 2 枝領域は有意に有効率が低く、また正中部では照射回数も多くなりがちで色調の残存が多く見られるという報告がある<sup>13)</sup>。下肢を細分化し有効率を比較した報告では有意差はないとされている<sup>14)</sup>。少数例での検討であるが、足部は治療時の痛みが強く有効率は顔面に劣るが、患者満足度は比較的高いとする報告もある<sup>15)</sup>。

色素レーザーの合併症（水疱形成、色素脱失、色素沈着、痂皮形成など）の発生率は全身すべての部位を対象にしても成人で1.7%、小児で0.6%、全体でも1.4%程度と多くはないとされ、合併症を生じたものと生じなかったものとの間に治療開始年齢、フィッツパトリックのスキンタイプ<sup>16)</sup>、部位、治療回数、照射エネルギーなどで有意差もないとされているが、合併症は下肢に多い傾向にあるとされる<sup>17)</sup>。また、色素沈着、色素脱失、萎縮性癬痕などの合併症は下肢において高いとする報告もある<sup>15)</sup>。

## 文献検索式

検索DB：医中誌 Web

検索日：2014年8月23日

検索式：

(ポートワイン/AL or 単純性血管腫/TA or 毛細血管奇形/TA or 毛細血管異常/TA or 毛細血管拡張症/AL or 角化血管腫/AL or 毛細血管腫/TH) and 色素レーザー/AL and (身体/TH or 部位/AL or 腫瘍-部位別/TH) and LA=日本語,英語 and PT=会議録除く and PT=会議録除く and CK=ヒト and DT=1980:2014

検索DB：PubMed

検索日：2014年8月24日

検索式：

("Hemangioma"[MH] OR "hemangioma simplex"[TIAB] OR "Port-wine stains"[TW] OR "capillary malformations"[TW] OR "Capillaries/abnormalities"[MH] OR "telangiectasis"[MH] OR "angiokeratoma"[MH]) AND ("Lasers, Dye"[MH] OR "dye laser"[TIAB]) AND (region[TIAB] OR site[TIAB] OR area[TIAB] OR "Body Regions"[MH]) AND "humans"[MH] AND (English[LA] OR Japanese[LA]) AND (1980[PDAT] : 2014[PDAT])

検索DB：Cochrane Library

検索日：2015年1月29日

検索式：

#1 "hemangioma":ti,ab,kw or "port wine stains":ti,ab,kw or "capillary malformations":ti,ab,kw or "telangiectasis":ti,ab,kw or "angiokeratoma":ti,ab,kw (Word variations have been searched)

#2 laser\* (Word variations have been searched)

#3 region\* or site or area (Word variations have been searched)

#4 #1 and #2 and #3 Publication Year from 1980 to 2014, in Cochrane Reviews (Reviews and Protocols) and Trials (Word variations have been searched)

## 文献

- 1) 小栗 章子, 小田 真喜子, 横尾 和久. レーザー照射開始年齢が単純性血管腫の治療効果に及ぼす影響. 日形会誌. 2009;29(7):407-11.
- 2) Reynolds N, Exley J, Hills S, Falder S, Duff C, Kenealy. The role of the Lumina intense pulsed light system in the treatment of port wine stains—a case controlled study. Br J Plast Surg. 2005;58(7):968-80.
- 3) Katugampola GA, Lanigan SW. Five years' experience of treating port wine stains with the flashlamp-pumped pulsed dye laser. Br J Dermatol. 1997;137(5):750-4.

- 4) 湊 祐廣.色素レーザーとアルゴンレーザーの単純性血管腫の治療成績の比較. 岩手医学雑誌. 1997;49(3):299-302.
- 5) 龍崎 圭一郎, 田村 敦志, 天野 博雄, et al. 群馬大学皮膚科における表在性血管腫に対する色素レーザー治療のまとめ.皮膚科紀要. 1996;91(1):41-6.
- 6) 松本 敏明.単純性血管腫に対する色素レーザーならびにアルゴンレーザーの治療効果の検討(第2報) 臨床効果の統計学的.日形会誌. 1996;16(4):246-59.
- 7) Fitzpatrick RE, Lowe NJ, Goldman MP, Borden H, Behr KL, Ruiz-Esparza J. Flashlamp-pumped pulsed dye laser treatment of port-wine stains. *J Dermatol Surg Oncol.* 1994;20(11):743-8.
- 8) 森川 和宏, 山内 圭嗣, 佐伯 光義, et al.パルス色素レーザーを用いたポートワイン血管腫の治療成績 部位別,年齢別,波長別効果の差について. 皮膚. 1994;36(4):514-21.
- 9) 松下 洋二, 鈴木 茂彦, 小山 久夫, et al. 色素レーザー(Candela SPTL-1型)による単純性血管腫の治療経験. 皮膚科紀要. 1994;89(2):205-10.
- 10) 難波 祐三郎, 前 興治, 永瀬 洋, et al.色素レーザーによる皮膚単純性血管腫の治療. 岡山済生会総合病院雑誌. 1991;22:1-10.
- 11) Bando Y, Yanai A, Tsuzuki k. Dye laser treatment of port-wine stains. *Aesthetic Plast Surg.* 1990;14(4):287-91.
- 12) 坂東 行洋. パルス波色素レーザーによる単純性血管腫の治療. 臨床皮膚科. 1989;43(13):1337-40.
- 13) Renfro L, Geronemus RG. Anatomical differences of port-wine stains in response to treatment with the pulsed dye laser. *Arch Dermatol.* 1993;129(2):182-8.
- 14) Lanigan SW. Port wine stains on the lower limb: response to pulsed dye laser therapy. *Clin Exp Dermatol.* 1996;21(2):88-92.
- 15) Sommer S, Seukeran DC, Sheehan-Dare. Efficacy of pulsed dye laser treatment of port wine stain malformations of the lower limb. *Br J Dermatol.* 2003;149(4):770-5.
- 16) Fitzpatrick TB. The validity and practicality of sun reactive skin types I through VI. *Arch Dermatol.* 1988;124:869-71.
- 17) Wareham WJ, Cole RP, Royston SL, Wright PA. Adverse effects reported in pulsed dye laser treatment for port wine stains. *Lasers Med Sci.* 2009;24(2):241-6.



## CQ12：毛細血管奇形に対する色素レーザー照射において再発があるか？

### 推奨文：

色素レーザー照射は毛細血管奇形の治療法として一定の効果が確立されているが、治療終了後の経過が長いほど再発率が高くなる可能性がある。

推奨の強さ	2 (弱い)
エビデンス	C (弱い)

### 解説

文献検索の結果、PubMed149件、Cochrane53件、医中誌9件の合計211文献が検出された。これらの中にはRCT（ランダム化比較試験）は含まれておらず、症例報告と症例集積研究を中心にPubMedから23件、Cochraneから7件の合計30文献を二次スクリーニングとして抽出した。さらに二次スクリーニングからCQの内容に合致し、関連性の高い論文をPubMedから7件、Cochraneから2件、ハンドサーチで検索した英語論文1件を加えて計10文献（症例集積研究8を含む）をガイドライン作成のための引用論文として採用した。RCTがないことから本CQにおける文献集合のエビデンスの強さとしては、C「弱い」となる。

「毛細血管奇形に対する色素レーザー治療照射において再発があるか」について言及した報告は、冷却装置付きパルス色素レーザー（波長585nm）治療後の後ろ向き研究が4件あり、再発率は15.9～35%であった<sup>14)</sup>。また、治療後の経過とともに再発率が増加し、1年後3.1%、2年後20.8%、3年後40%、4年後50%であったとの報告がある<sup>15)</sup>。したがって、毛細血管奇形の治療においては、色素レーザー照射後の再発を念頭において治療を行う必要がある。

レーザー治療後に新たな拡張血管が新生することを再発とするのか、治療により損傷を受けた血管の再生、残存血管の再増生することを再発とするのかを厳密に区別することは難しい。しかし、マウスを使用した実験で早期の再発では照射部の創傷治癒過程で血管新生が起こることや<sup>5)</sup>、ハムスターを使用した実験で血管径が2～16μm以下の血管では色素レーザーによる凝血がおり難いために完全な治療が困難で病変血管が残存するといった報告が見られる<sup>6)</sup>。治療後早期に色素レーザー治療により影響を受ける遺伝子を特定できたという報告はあるが<sup>7)</sup>、再発との関連については今後の検討が必要である。

再発防止法については、近年広く使用されている冷却装置付きパルス可変式色素レーザーレーザー装置（波長595nm）を使用し、6カ月未満の幼児期から照射を開始した症例群では長期間再発をみないとの報告がある<sup>8)</sup>。また、レーザー照射後に血管新生を阻害するラパマイシンを使用した動物実

験の報告<sup>5,9)</sup>やイミキモドを使用した前向きランダム化比較試験の報告<sup>10,11)</sup>があり、再発防止に一定の効果があつたとされている。しかし、大規模調査による評価、薬剤については安全性の評価も含めた慎重な検討が必要であると考ええる。

## 文献検索式

検索 DB : 医中誌 Web

検索日 : 2015 年 8 月 13 日

検索式 :

(毛細血管奇形/TA or ポートワイン/TA or port-wine/TA or 毛細血管拡張症/TH or 被角血管腫/TH or 角化血管腫/TA or 単純性血管腫/TA or (毛細血管/TH and SH=奇形・位置形態異常)) and (色素レーザー/TH or 色素レーザー/TA) and (再発/AL or 治療成績/TH) and PT=会議録除く and DT=1980:2014

検索 DB : PubMed

検索日 : 2015 年 8 月 13 日

検索式 :

("capillary malformations"[TIAB] OR "Port-Wine Stain"[MH] OR "Telangiectasis"[MH] OR "Angiokeratoma"[MH] OR "Capillaries/abnormalities"[MH]) AND ("Lasers, Dye/therapeutic use"[MH] OR ("Lasers/therapeutic use"[MH] OR "Laser therapy"[MH]) AND "dye"[TIAB])) AND ("Recurrence"[MH] OR "Prognosis"[MH] OR "Retreatment"[MH] OR "Reoperation"[MH] OR Redarkening[TIAB] OR "Treatment Outcome"[MH]) AND (Japanese[LA] OR English[LA]) AND ("1980/01/01"[PDAT] : "2014/09/30"[PDAT])

検索 DB : Cochrane Library

検索日 : 2015 年 8 月 13 日

検索式 :

#1 "capillary malformations":ti,ab,kw or "port-wine":ti,ab,kw or "telangiectasis":ti,ab,kw or "angiokeratoma":ti,ab,kw  
(Word variations have been searched)

#2 MeSH descriptor: [Capillaries] explode all trees and with qualifier(s): [Abnormalities - AB]

#3 "dye laser" (Word variations have been searched)

#4 MeSH descriptor: [Lasers, Dye] explode all trees

#5 (#1 or #2) and (#3 or #4) Publication Year from 1980 to 2014, in Cochrane Reviews (Reviews and Protocols) and Trials

## 文献

- 1) Orten SS, Waner M, Flock S, Roverson PK, Kincannon J. Port-wine Stains. An assessment of 5 years of treatment. Arch Otolaryngol Head Neck Surg. 1996;122(11):1174-9.
- 2) Michel S, Landthaler M, Hohenleutne. Recurrence of port-wine stains after treatment with the flashlamp-pumped pulsed dye laser. Br J Dermatol. 2000;143(6):1230-4.
- 3) Soueid A, Waters R. Re-emergence of port wine stains following treatment with flashlamp-pumped dye laser 585 nm. Ann Plast Surg. 2006;57(3):260-3.
- 4) Huikeshoven M, Koster PH, de Borgie CA, Beek JF, van Gemert MJ, van der Horst. Redarkening of port-wine stains 10 years after pulsed-dye-laser treatment. N Engl J Med. 2007;356(12):1235-40.

- 5) Phung TL, Oble DA, Jia W, Benjamin LE, Mihm MC Jr, Nelson. Can the wound healing response of human skin be modulated after laser treatment and the effects of exposure extended? Implications on the combined use of the pulsed dye laser and a topical angiogenesis inhibitor for treatment of port wine stain birthmarks. *Lasers Surg Med.* 2008;40(1):1-5.
- 6) Babilas P, Shafirstein G, Bäumlner W, Baier J, Landthaler M, Szeimies RM, et al. Selective photothermolysis of blood vessels following flashlamp-pumped pulsed dye laser irradiation. In Vivo results and mathematical modelling. *J Invest Dermatol.* 2005;125(2):343-52.
- 7) Laquer VT, Hevezi PA, Albrecht H, Chen TS, Zlotnik A, Kelly. Microarray analysis of port wine stains before and after pulsed dye laser treatment. *Lasers Surg Med.* 2013;45(2):67-75.
- 8) Chapas AM, Eickhorst K, Geronemus. Efficacy of early treatment of facial port wine stains in newborns: a review of 49 cases. *Lasers Surg Med.* 2007;39(7):563-8.
- 9) Jia W, Sun V, Tran N, Choi B, Liu SW, Mihm MC Jr, et al. Long-term blood vessel removal with combined laser and topical rapamycin antiangiogenic therapy: implications for effective port wine stain treatment. *Lasers Surg Med.* 2010;42(2):105-12.
- 10) Chang C-J, Hsiao Y-C, Mihm Jr MC, Nelson JS. Pilot study examining the combined use of pulsed dye laser and topical imiquimod versus laser alone for treatment of port wine stain birthmarks. *Lasers Surg Med.* 2008;40(9):605-10.
- 11) Tremaine AM, Armstrong J, Huang YC, Elkeeb L, Ortiz A, Harris R, et al. Enhanced port-wine stain lightening achieved with combined treatment of selective photothermolysis and imiquimod. *J Am Acad Dermatol.* 2012;66(4):634-41.

### CQ 13: 毛細血管奇形に対する色素レーザー照射は治療開始年齢が早いほど有効率が高いか?

#### 推奨文:

1歳前のレーザー治療が有効性が高い可能性があり、できるだけ早期に治療を開始することを選択肢の一つとして提案する。

推奨の強さ	2 (弱い)
エビデンス	D (非常に弱い)

#### 解説

毛細血管奇形の治療時期に関しては、乳幼児であるほど皮膚が薄くレーザーの深達性がよいこと、血管壁も幼若であること、レーザー照射後の治癒が良いこと、色素沈着が少ないこと、照射面積が小さく治療効率が良いこと等から、早期の治療開始が有用であるとの意見もあるが、その評価は一定しない。過去の報告を二次スクリーニングした結果、Pubmedで6文献、医中誌で1文献が評価対象となった。これらスクリーニング作業で選抜された文献には後述のように前向き試験が2編含まれているが、それぞれ異なる結論を有するため、それらを統合するとエビデンスレベルは低くなると考えた。

小栗らは、パルス色素レーザーの治療開始時期を0歳から12ヵ月、13ヵ月～24ヵ月、25～36ヵ月の3群に分け非ランダム比較試験を行い、各年齢群の著効と有効を合わせた有効率において有意差を認め、また0歳群のなかでも治療開始月年齢別に有効率を調査したところ、治療開始月年齢が早いほど有効率が高い傾向にあったと報告している<sup>1)</sup>。また Nguyen らは患者年齢1歳未満、1～6歳、6歳以上の3群に分け、治療の反応性と年齢を検討したところ1歳未満が最も反応性がよく、特に病変サイズが20 cm<sup>2</sup>の中央顔面部が最も治療反応性が良好であったと報告している<sup>2)</sup>。

一方、治療開始年齢によって治療効果に差がなかったという報告として、Horst らは頭頸部の未治療の毛細血管奇形に対し、パルス色素レーザーを用いて前向きに治療を開始し、8週後のカラー計測計、臨床評価により治療開始年齢において0-5歳、6-11歳、12-17歳、18-31歳の4群でその治療効果には有意差がなかったと結論している<sup>3)</sup>。Katugampolaらの後ろ向き試験でも0-5歳、6-12歳、13-50歳、50歳以上の4群に分けて各群間を比較したところ、治療効果に有意差はなかったとしている<sup>4)</sup>。

以上の、早期レーザー治療の有用性を認める論文と認めない論文を比較すると、後者では比較的古い文献が多く、また1歳未満ではレーザー治療の効果が高い可能性がある。あわせて、経過とともに

に病変が隆起・肥厚した場合レーザーの有効性の低下は経験的に明らかである。早期レーザー治療の「益」と乳幼児で眼周囲のレーザー治療を行う場合は全身麻酔が必要になることもある「害」を勘案し、当ガイドライン作成委員会のコンセンサスのもと推奨度を2Dとした。

## 文献検索式

検索 DB : 医中誌 Web

検索日 : 2015 年 8 月 13 日

検索式 :

((毛細血管奇形/TA or ポートワイン/TA or 毛細血管拡張症/TH or 被角血管腫/TH or 角化血管腫/TA or (毛細血管/TH and SH=奇形・位置形態異常)) and (色素レーザー/TH or 色素レーザー/TA) and (年齢因子/TH or 年齢分布/TH or 年齢/TA or 開始/TA or 早期/AL) and PT=会議録除く and DT=1980:2014)

検索 DB : PubMed

検索日 : 2015 年 8 月 13 日

検索式 :

("capillary malformations"[TIAB] OR "Port-Wine Stain"[MH] OR "Telangiectasis"[MH] OR "Angiokeratoma"[MH] OR "Capillaries/abnormalities"[MH]) AND ("Lasers, Dye/therapeutic use"[MH] OR ("Lasers/therapeutic use"[MH] OR "Laser therapy"[MH]) AND "dye"[TIAB]) AND ("Age Factors"[MH] OR "Age Distribution"[MH] OR "age groups"[TIAB] OR "early age"[TIAB] OR "childhood"[TIAB]) AND (Japanese[LA] OR English[LA]) AND ("1980/01/01"[PDAT] : "2014/09/30"[PDAT])

検索 DB : Cochrane Library

検索日 : 2015 年 8 月 13 日

検索式 :

#1 "capillary malformations":ti,ab,kw or "port-wine":ti,ab,kw or "telangiectasis":ti,ab,kw or "angiokeratoma":ti,ab,kw  
(Word variations have been searched)

#2 MeSH descriptor: [Capillaries] explode all trees and with qualifier(s): [Abnormalities - AB]

#3 "dye laser" (Word variations have been searched)

#4 MeSH descriptor: [Lasers, Dye] explode all trees

#5 (#1 or #2) and (#3 or #4) Publication Year from 1980 to 2014, in Cochrane Reviews (Reviews and Protocols) and Trials

## 文献

- 1) 小栗章子, 小田真喜子, 横尾和久. レーザー照射開始年齢が単純性血管腫の治療効果に及ぼす影響. 日形会誌. 2009;29:407-11.
- 2) Nguyen CM, Yohn JJ, Huff C, Weston WL, Morelli JG. Facial port wine stains in childhood: prediction of the rate of improvement as a function of the age of the patient, size and location of the port wine stain and the number of treatments with the pulsed dye (585 nm) laser. Br J Dermatol. 1998;138:821-5.
- 3) van der Horst CM, Koster PH, de Borgie CA, Bossuyt PM, van Gemert MJ. Effect of the timing of treatment of port-wine stains with the flash-lamp-pumped pulsed-dye laser. N Engl J Med. 1998;338:1028-33.
- 4) Katugampola GA, Lanigan SW. Five years' experience of treating port wine stains with the flashlamp-pumped pulsed dye laser. Br J Dermatol. 1997;137:750-4.

### CQ 14 : 乳児血管腫に対してプロプラノロールは安全で有効か？

#### 推奨文：

慎重な観察の下に投与されるのであれば、プロプラノロール内服療法は乳児血管腫に対し第1選択となる可能性のある薬剤である。

推奨の強さ	1 (強い) : 行うことを強く推奨する。
エビデンス	A (強い)

#### 解説

1) 有効性；ステロイド投与中の巨大乳児血管腫を有する児に併発した閉塞性肥大型心筋症に対しプロプラノロールが投与され、それが血管腫の退縮をもたらしたという *Serendipity* が 2008 年に経験された<sup>1)</sup>。その報告に基づき、その後乳児血管腫の治療にプロプラノロール内服療法が行われるようになり、増殖期のいわゆる *alarming hemangioma*・*life-threatening hemangioma* や、顔面に生じた巨大例など整容的問題が懸念される症例、潰瘍を形成し易出血性の症例、あるいは機能障害を来たしうる症例に対する高い有効性が明らかになり、欧米では本剤(ヘマンジオール)が第1選択として用いられるようになった。また、増殖期を過ぎた血管腫に対する有効性も確認された。さらに、小型の局面型・腫瘤型の病変に対しても経過観察の方針をとらず、整容的な意義・家族からの希望のため、早期から投与するグループも出てきているが、この場合もプロプラノロールは奏効する。

「乳児血管腫に対してプロプラノロールは安全で有効か？」という CQ に関連してリストアップされた医中誌 25 文献・PubMed106 文献・Cochrane Library0 文献、計 131 文献から、血管腫の縮小(プロプラノロールの有効性)と治療による合併症(副作用)をアウトカムとして、さらに一次・二次スクリーニングを行った。RCT または観察試験を中心に 26 文献が採用されたが<sup>2-27)</sup>、例えば Hogeling らは、生後 9 週～5 歳で顔面あるいは整容的に問題となる場所に乳児血管腫を有するケース 40 症例を対象に、ランダム化してプラセボあるいは 2 mg/kg/day のプロプラノロールを 6 ヶ月間投与したところ、大きさ、赤みや隆起が投与群で有意に改善した。プロプラノロール投与群では隆起を有する 19 例のうち 4 例が消失したのに対し、プラセボ群では 18 例中 0 例であった。有害事象としては上気道感染で 1 例が試験中断され、その他細気管支炎、胃腸炎、溶連菌感染、四肢冷感、う蝕症あるいは睡眠障害などが見られた<sup>13)</sup>。

Zaher らは 45 症例を 15 人ずつランダムにプロプラノロール内服群、外用群、局注群に分けて観察した。内服群では 60%、外用群では 20%、局注群では 13.3%に治療効果が見られた。大きな副作用は見られず、内服群で 1 例、局注群で 3 例、治療の不便さや痛みで試験を中止したのみであった<sup>14)</sup>。



Malik らは生後1週~8ヶ月の30症例をランダムにプロプラノロール投与群・プレドニゾン投与群・併用群にわけ、プロプラノロール投与群でプレドニゾン群に比較してより早期に治療効果を得られる事を見いだしたが、併用群とプロプラノロール単独群で明らかな差はなかった<sup>15)</sup>。プロプラノロール投与群では10例全例、ステロイド投与群では9例が3ヶ月間の治療に反応した。一方、プロプラノロールでは10例中2例(無症候性の低血糖、不眠)に、ステロイドでは10例中9例(クッシング様顔貌、消化管の不調など)と、副作用は後者で有意に多かった。

Bauman は生後2週-6ヶ月の44症例で Phase 2, investigator-blinded 多施設 RCT を行った。プロプラノロール内服とプレドニゾン内服(2mg/kg/day)を、臨床効果が見られるか副作用により中止するまで継続した。4ヶ月間の治療では両者に有意な差は見られず、たとえば腫瘍の数はステロイド投与群で6個中5個が消退、プロプラノロール投与例では10個中9個が消退した。さらに長期の観察では、プレドニゾンの方が効果の発現が早かった。副作用全体の発現率は両者で変化無かったが、重篤な副作用はプロプラノロールでは11例中1例、プレドニゾンの方が7例中5例と後者で有意に多かった<sup>16)</sup>。

Léauté-Labrèze らは4ヶ月未満の症例に対して7例のプロプラノロール投与群と7名の非投与群を比較したRCTを行い、投与群では24時間以内に色調の変化と軟化を、そして4週間以内に血管腫の消退をみると、癍痕の予防に有用と考えられた。無症状の軽度の徐脈と血圧低下以外に、重篤な副作用はみられなかった<sup>17)</sup>。

その他、アテノロールとプロプラノロールの比較、レーザーとプロプラノロール外用の併用の比較も行われている<sup>18,19)</sup>。そして、2015年に最も大規模なRCTが *New England journal of medicine* に掲載され、やはりプロプラノロールがプラセボに対して有意に血管腫を縮小させるという結果であった<sup>20)</sup>。6ヶ月の治療で完全あるいはほぼ消失した症例はプラセボで55例中2例(4%)、3mg/kg/dayのプロプラノロールで101例中61例(60%)であった。

さらに、主に観察研究を対象としたシステマティックレビューおよびメタアナリシスもいくつか存在し、Menezes らは2008年6月-2010年9月までの49の英文文献をレビューし、10人以上のプロプラノロール投与症例をあつかう6つの研究(計154患者)をまとめた。平均4.5ヶ月の乳幼児に投与され、65%が2mg/kg/day、25.3%が3mg/kg/dayで治療されていた。2/3の症例ではプロプラノロール単剤で治療された。平均4.3ヶ月の治療後に21%で再燃が見られ、血圧低下、傾眠、喘鳴、不眠、興奮、悪夢、手の冷感、寝汗、胃食道逆流症、乾癬様皮疹を含む有害事象が18.1%に出現した<sup>21)</sup>。

Marqueling らは2008年から2012年の間の41報、1264人(うち女兒806人)に対する治療結果をMEDLINEとCochraneデータベースに基づき総括した。生後平均6.6か月・2.1mg/kg/dayから開始され、平均6.4か月間投与された。overallの奏効率は98%で、顔面(100%)・気道(100%)・眼瞼周囲(98%)・頭頸部(97%)・耳下腺(82%)と、臨床的に問題になりうる病変をきたしやすい部位でも奏効した。しかし治療後の再発が17%にみられた。副作用は1189人中371件にみられ、睡眠の変化



(136人)・先端チアノーゼ(61人)が最も多く、また、重篤な合併症としては低血圧が44人、徐脈が9人、低血糖が4人にみられている。結論として、推奨 grade は1、quality of evidence はAで complicated な乳児血管腫に対する第1選択薬剤としてプロプラノロールを推奨している。副作用に関しては、推奨 grade 1、quality of evidence はAまたはBと評価され、重篤な副作用はありうるがその頻度は低く、初期のモニタリングを良くすることでまず回避できるとしている<sup>22)</sup>。

一方 Xu らは、15の電子オンラインデータベースを使用して volume の変化・overall appearance の改善・眼機能・副作用を評価した。419症例のデータが解析されたが、研究間の相違が大きかったためメタアナリシスは施行されなかった。いくつかの研究においてはプロプラノロールは volume の減少と overall appearance の改善効果がステロイドよりも優れている事が示された。副作用や眼機能については大きな差を見いだせなかった<sup>23)</sup>。

また、1965～2012年に発表された16の研究(2629症例)と25の研究(795症例)のメタアナリシスでは、12ヶ月の治療で69%の患者がステロイド治療に反応したのに対し、プロプラノロールでは奏効率は97%で、有意差がみられた<sup>24)</sup>。

眼周囲の血管腫においてもステロイドよりも有意に高い有効性が2013年以前の文献のメタアナリシスで示され<sup>25)</sup>、気道の血管腫についてもプロプラノロールはメタアナリシスでステロイドやCO<sub>2</sub>レーザー、ビクリスチンに比べて最も効果が強かった<sup>26,27)</sup>

以上より、プロプラノロールはプラセボと比べて有効性が有意であり、ステロイドと比べて同等の効果を有すると判断した。一方、安全性については、プロプラノロールはステロイドよりも副作用が有意に少ないと考えられた。本CQに直接関係するRCTやシステマティックレビュー・メタアナリシスが複数見られるため、極めて高いエビデンスレベルを有していると思われた。

2) メタアナリシス：プロプラノロールの有効性と副作用に関して、前述の26文献の中に観察研究に基づくシステマティックレビューとメタアナリシスが既に多数存在しているため、我々は介入研究である4報のみをメタアナリシスに使用した<sup>13,15,16,20)</sup>。

メタアナリシスの結果、「腫瘍の縮小」に関してプロプラノロールはプラセボと比較して有意に腫瘍の縮小効果を有すること、ステロイドに比しても腫瘍の縮小傾向は示されたものの有意水準には達していないこと、が判明した。「合併症」に関してはステロイドとの比較を行ったが、2つのRCTでステロイドと比し有意に有害事象が少ないことが判明した。これらから、プラセボに対する腫瘍の縮小効果、ステロイドに対する合併症の少なさに関しては有意差が存在し、また多くのエビデンスの質が高いと考えられる既存の観察研究のシステマティックレビューの結果と同等の結果であったため、今回のCQについては大きな傾向があると推測し、そのエビデンスレベルをAと判定した。

3) 想定されている作用機序；β遮断薬の血管・血管内皮に対する作用は広範で細胞増殖と血管リモデリングに及ぼす作用は多彩であり、乳児血管腫に対するプロプラノロールの作用機序は未だ明らかになっていない。血管内皮細胞においてはNO産生抑制などによる血管収縮作用、レニン産生抑制、

VEGF・bFGF・MMP2/MMP9 発現調節による血管新生の阻害、そしてアポトーシスの誘導などの作用が考えられているが、周皮細胞や血管腫幹細胞に影響を与える可能性もある<sup>28-30</sup>。

#### 4) 小児患者におけるプロプラノロールの有害事象

プロプラノロール療法を行うにあたり、起こり得る副作用とその症状、また対処法を知っておく必要がある。また副作用の予防策や注意点、中断すべきタイミングがあるため、本人・家族に十分説明することが肝要である。

これまで報告されている有害事象は、睡眠障害、末梢のチアノーゼ、低血圧（症候性、無症候性）、徐脈（症候性、無症候性）、低血糖、呼吸障害、消化器障害、精神障害などである。治療中断に至るほど重篤な例は少ないが、特に以下の点に注意すべきである<sup>22, 29-33</sup>。

- a) 低血糖を起こすリスクがあるため、プロプラノロール投与前後に哺乳をする。また何らかの原因で哺乳できない、もしくは嘔吐している場合は休薬する。
- b) 低血圧、徐脈などの循環器系の副作用を予測するため、治療前に既往歴、家族歴の聴取と診察、心電図検査が推奨される。これらの検査に異常を認めなくても、治療中に低血圧、徐脈などを認めることがあり、そのような場合は治療を中断し対応する。
- c) プロプラノロールはβ<sub>2</sub>遮断作用によって気管支収縮を起こすため、気管支喘息患者には禁忌である。また気管支喘息の疑いがあると言われたことがある症例の使用にも注意する。

さらなる詳細は、総説を参照のこと。

## 文献検索式

検索DB：医中誌 Web

検索日：2014年8月24日

検索式：

(乳児血管腫/TA or 血管腫-イチゴ状/TH or ((乳児/AL or イチゴ/TA or いちご/TA or 莓/TA) and 血管腫/AL)) and (Propranolol/AL or プロプラノロール/TA) and LA=日本語,英語 and PT=会議録除く and CK=ヒト and DT=1980:2014

検索DB：PubMed

検索日：2014年8月24日

検索式：

("infantile hemangioma"[TIAB] OR "strawberry hemangioma"[TIAB] OR ("infant"[TW] OR infantile[TIAB] OR strawberry[TIAB]) AND "Hemangioma, Capillary"[MH]) AND propranolol[TW] AND "humans"[MH] AND (English[LA] OR Japanese[LA]) AND (1980[PDAT] : 2014[PDAT])

検索DB：Cochrane Library

検索日：2015年1月29日

検索式：

#1 "propranolol" or "Inderal" (Word variations have been searched)

#2 "hemangioma":ti,ab,kw or "strawberry":ti,ab,kw (Word variations have been searched)

#3 #1 and #2 Publication Year from 1980 to 2014, in Cochrane Reviews (Reviews and Protocols) and Trials (Word variations have been searched)

## 文献

- 1) Leaute-Labreze C, Dumas de la Roque ED, Hubiche T, et al. Propranolol for severe hemangiomas of infancy. *N Engl J Med*. 2008;358:2649-51.
- 2) Broeks IJ, Hermans DJ, Dassel AC, et al. Propranolol treatment in life-threatening airway hemangiomas: a case series and review of literature. *Int J Pediatr Otorhinolaryngol*. 2013;77:1791-800.
- 3) Sharma VK, Fraulin FO, Dumestre DO, et al. Beta-blockers for the treatment of problematic hemangiomas. *Can J Plast Surg*. 2013;21:23-8.
- 4) Zvulunov A, McCuaig C, Frieden IJ, et al. Oral propranolol therapy for infantile hemangiomas beyond the proliferation phase: a multicenter retrospective study. *Pediatr Dermatol*. 2011;28:94-8.
- 5) Hermans DJ, van Beynum IM, Schultze Kool LJ, et al. Propranolol, a very promising treatment for ulceration in infantile hemangiomas: a study of 20 cases with matched historical controls. *J Am Acad Dermatol*. 2011;64:833-8.
- 6) Saint-Jean M, Leaute-Labreze C, Mazereeuw-Hautier J, et al. Propranolol for treatment of ulcerated infantile hemangiomas. *J Am Acad Dermatol*. 2011;64:827-32.
- 7) Causse S, Aubert H, Saint-Jean M, et al. Propranolol-resistant infantile hemangiomas. *Br J Dermatol*. 2013;169:125-9.
- 8) Vassallo P, Forte R, Di Mezza A, et al. Treatment of infantile capillary hemangioma of the eyelid with systemic propranolol. *Am J Ophthalmol*. 2013;155:165-70.
- 9) Lynch M, Lenane P, O'Donnell BF. Propranolol for the treatment of infantile hemangiomas: our experience with 44 patients. *Clin Exp Dermatol*. 2014;39:142-5.
- 10) Price CJ, Lattouf C, Baum B, et al. Propranolol vs corticosteroids for infantile hemangiomas: a multicenter retrospective analysis. *Arch Dermatol*. 2011;147:1371-6.
- 11) Hermans DJ, Bauland CG, Zweegers J, et al. Propranolol in a case series of 174 patients with complicated infantile hemangioma: indications, safety and future directions. *Br J Dermatol*. 2013;168:837-43.
- 12) De Graaf M, Breur JM, Raphael MF, et al. Adverse effects of propranolol when used in the treatment of hemangiomas: a case series of 28 infants. *J Am Acad Dermatol*. 2011;65: 320-7.
- 13) Hogeling M, Adams S, Wargon O. A randomized controlled trial of propranolol for infantile hemangiomas. *Pediatrics*. 2011;128:e259-66.
- 14) Zaher H, Rasheed H, Esmat S, Propranolol and infantile hemangiomas: different routes of administration, a randomized clinical trial. *Eur J Dermatol*. 2013;23:646-52.
- 15) Malik MA, Menon P, Rao KL, et al. Effect of propranolol vs prednisolone vs propranolol with prednisolone in the management of infantile hemangioma: A randomized controlled study. *J Pediatr Surg*. 2013;48:2453-9.
- 16) Bauman NM, McCarter RJ, Guzzetta PC. Propranolol vs prednisolone for symptomatic proliferating infantile hemangiomas: a randomized clinical trial. *JAMA Otolaryngol Head Neck Surg*. 2014;140:323-30.
- 17) Léauté-Labrèze C, Dumas de la Roque E, Nacka F, et al. Double-blind randomized pilot trial evaluating the efficacy of oral propranolol on infantile haemangiomas in infants < 4 months of age. *Br J Dermatol*. 2013;169:181-3.
- 18) Ábarzúa-Araya A, Navarrete-Dechent CP, Heusser F, et al. Atenolol versus propranolol for the treatment of infantile hemangiomas: a randomized controlled study. *J Am Acad Dermatol*. 2014;70:1045-9.
- 19) Ehsani AH, Noormohammadpoor P, Abdolreza M, et al. Combination therapy of infantile hemangioma with pulsed dye laser with topical propranolol: a randomized clinical trial. *Arch Iran Med*. 2014;17:657-60.
- 20) Léauté-Labrèze C, Hoeger P, Mazereeuw-Hautier J, et al. A randomized, controlled trial of oral propranolol in infantile hemangioma. *N Engl J Med*. 2015;372:735-46.

- 21) Menezes MD, McCarter R, Greene EA, et al. Status of propranolol for treatment of infantile hemangioma and description of a randomized clinical trial. *Ann Otol Rhinol Laryngol*. 2011;120:686-95.
- 22) Marqueling AL, Oza V, Frieden IJ, et al. Propranolol and infantile hemangiomas four years later: a systematic review. *Pediatr Dermatol*. 2013;30:182-91.
- 23) Xu SQ, Jia RB, Zhang W, et al. Beta-blockers versus corticosteroids in the treatment of infantile hemangioma: an evidence-based systematic review. *World J Pediatr*. 2013;9:221-9.
- 24) Izadpanah A, Izadpanah A, Kanevsky J, et al. Propranolol versus corticosteroids in the treatment of infantile hemangioma: a systematic review and meta-analysis. *Plast Reconstr Surg*. 2013;131:601-13.
- 25) Xu S, Jia R, Ge S, et al. Treatment of periorbital infantile haemangiomas: a systematic literature review on propranolol or steroids. *J Paediatr Child Health*. 2014;50:271-9.
- 26) Peridis S, Pilgrim G, Athanasopoulos I, et al. A meta-analysis on the effectiveness of propranolol for the treatment of infantile airway haemangiomas. *Int J Pediatr Otorhinolaryngol*. 2011;75:455-60.
- 27) Vlastarakos PV, Papacharalampous GX, Chrysostomou M, et al. Propranolol is an effective treatment for airway haemangiomas: a critical analysis and meta-analysis of published interventional studies. *Acta Otorhinolaryngol Ital*. 2012;32:213-21.
- 28) Storch CH, Hoeger PH. Propranolol for infantile haemangiomas: insights into the molecular mechanisms of action. *Br J Dermatol*. 2010;163:269-74.
- 29) Drolet BA, Frommelt PC, Chamlin SL, et al. Initiation and use of propranolol for infantile hemangioma: report of a consensus conference. *Pediatrics*. 2013;131:128-140.
- 30) Kum JJ, Khan ZA. Mechanisms of propranolol action in infantile hemangioma. *Dermatoendocrinol*. 2015;6:e979699.
- 31) Horev A, Haim A, Zvulunov A. Propranolol induced hypoglycemia. *Pediatr Endocrinol Rev*. 2015;12:308-10.
- 32) Blei F, McElhinney DB, Guarini A, et al. Cardiac screening in infants with infantile hemangiomas before propranolol treatment. *Pediatr Dermatol*. 2014;31:465-70.
- 33) Raphael MF, Breugem CC, Vlasveld FA, et al. Is cardiovascular evaluation necessary prior to and during beta-blocker therapy for infantile hemangiomas?: A cohort study. *J Am Acad Dermatol*. 2015;72:465-72.

**CQ15：乳児血管腫における潰瘍形成に対する有効な治療法は何か？**

① プロプラノロール

**推奨文：**

潰瘍形成に対し、プロプラノロール投与を行うことを推奨する。

推奨の強さ	2（弱い）：行うことを弱く推奨する。
エビデンス	C（弱い）

② 抗菌薬局所投与

**推奨文：**

潰瘍形成に対し、抗菌薬局所投与、抗菌薬全身投与を行うことを推奨する。

推奨の強さ	2（弱い）：行うことを弱く推奨する。
エビデンス	D（非常に弱い）

③ ドレッシング材

**推奨文：**

潰瘍形成に対し、ドレッシング材の使用を推奨する。

推奨の強さ	2（弱い）：行うことを弱く推奨する。
エビデンス	D（非常に弱い）

④ レーザー治療

**推奨文：**

潰瘍形成に対するレーザー治療は、一部の症例には効果のある可能性もあるが、エビデンスが十分であるとは現時点では言い難い。

推奨の強さ	2 (弱い) : 行わないことを弱く推奨する。
エビデンス	D (非常に弱い)

## ⑤ ステロイド全身投与

<b>推奨文：</b> 潰瘍形成に対し、ステロイド全身投与は行わないことを推奨する。	
推奨の強さ	2 (弱い) : 行わないことを弱く推奨する。
エビデンス	D (非常に弱い)

## ⑥ 血小板由来成長因子製剤

<b>推奨文：</b> 潰瘍形成に対し、血小板由来成長因子製剤の使用は症例の集積が少なく、判断不能である。	
推奨の強さ	推奨なし。
エビデンス	D (非常に弱い)

## 解説

本 CQ に対して邦文 42 篇・欧文 156 篇の文献が検索され、これらに対して一次スクリーニングを行い、47 の文献が本 CQ に対する二次スクリーニングの対象文献となった。その内訳は Randomized Cotrolled Trial などのエビデンスレベルの高いものは全くなく、後ろ向き研究、ケースシリーズあるいは症例報告であった。

その結果 15 の英語論文が採用され、プロプラノロールのみ前向きと比較試験が存在したためエビデンスレベルは C となり、その他は「症例報告」もしくは「症例集積」であったため D となった。

Chamlin ら<sup>1)</sup> の 1,096 例の乳児血管腫を対象にした多施設前向きコホート研究の横断分析によると、出血のあるなしを含めた潰瘍合併例は 173 症例(15.8%)、年齢の中央値は 4.0 ヶ月(SD 値 8.5、平均 6.6 ヶ月)であり、潰瘍形成のある血管腫患児(中央値 3.5 ヶ月、平均 3.98 ヶ月)の初診時年齢は潰瘍のない血管腫患児の年齢より有意に低かった。

潰瘍形成のみられる部位別頻度は、下口唇が 71 例中 21 例(30%)、頸部が 100 例中 25 例(25%)、肛門・性器周囲が 93 例中 46 例(50%)であり、統計的に上眼瞼が最も潰瘍が少ない部位であった( $p=0.0140$ )。

混合性(mixed)あるいは分節型(segmental)の血管腫に潰瘍形成が多くみられた。出血は 78 病変(41%)であり、軽度 56 病変(29%)・中等度 11 病変(6%)・高度 4 病変(2%)で、高度出血は四肢が 3 病変・顔面が 1 病変であり、内 2 症例は家庭内での出血であった。2 症例は重篤な出血による症状を呈し入院での輸血治療を必要とした。また、潰瘍形成のある血管腫の病期(stage)は増殖期が 67 病変(35%)であった。

潰瘍形成のある血管腫は治療を必要とし(OR=6.86,95% CI 3.70-12.71,  $p<0.0001$ )、潰瘍のない血管腫は経過観察(OR=19.01,95% CI 11.23-28.88,  $p<0.0001$ )された。また、潰瘍形成のある血管腫には、治療として創傷ケアやパルス色素レーザー (OR=2.03,95% CI 1.19-3.46,  $p<0.0091$ ) が行われる傾向があり、潰瘍のない血管腫には局所糖質ステロイド投与 (OR=2.57, 95% CI 1.49-4.43,  $p<0.0007$ ) や切除術 (OR=2.04,95% CI 1.08-3.86,  $p<0.0286$ )が行われていたとしている。

しかし、近年プロプラノロールが潰瘍の有無にかかわらず有効である可能性が示されており、また副作用も少ないことから、今後は第一選択の治療法になるものと思われる。

## 【治療法】

### ①プロプラノロールの内服

Hermans ら<sup>2)</sup>は、過去に治療歴のある潰瘍形成のある乳児血管腫 20 例にプロプラノロールを使用し、投与しなかった 36 例との比較を行った。投与開始は入院で行い、0.7~1.0mg/kg/分 3/日から、3 日以上あけて 2.0~2.5 まで増量した。初回投与期間に血圧、脈拍、血糖をモニタリングし、問題がなければ自宅通院とし 1 歳まで継続した。また、プロプラノロールの開始時期は平均 3.5 ヶ月(月齢)、投与期間は平均 9.1 ヶ月であった。投与開始後早期より、色調、隆起性変化のみならず疼痛も全例で軽減した。1 歳までに投与終了したのは 19 例であり、内 4 例は中止後に多少なりとも血管腫の再燃(増大)を認めたが潰瘍の再燃は全例でみられなかった。

潰瘍が完全に治癒するまでの期間は平均 8.7 週間であり、投与開始月齢が遅い患児(>3.5 ヶ月)は、早い患児に比べ治癒期間が長くなる傾向がみられた( $p=0.025$ )。また、t 検定解析により、潰瘍



残存期間は投与群 vs コントロール群で 8.7 週 vs 22.4 週 ( $t=2.6$ ,  $df=38$ ,  $p=.012$ , 95%CI, 3.2-24.2) と有意差を認めた。なお、一過性の眠気/倦怠感が 6 例、睡眠時のぐずりが 2 例、四肢冷感が 6 例、食欲不振が 2 例、胃腸障害 (下痢、嘔吐) が 1 例にみられたが、9 例では有害事象を全く認めなかった。

Vercellino ら<sup>3)</sup> (1mg/kg/day より開始し 2mg/kg/day まで増量) や Sadykov ら<sup>4)</sup> (2mg/kg/day から開始) も、プロプラノロールが有効とする同様の報告を行っている。

## ② 抗菌薬の局所投与およびもしくは全身投与

Kim ら<sup>5)</sup>は、潰瘍形成のある血管腫に対して抗菌薬の外用を 40 例に行い、better 37 例(92.5%)・worse 0 例・no change 3 例(7.5%)であり、また、抗菌薬の全身投与を 26 例に行い、better 24 例(92.3%)・worse 2 例(7.7%)・no change 0 例であったと報告している。

Wananukul ら<sup>6)</sup>は、41 例の潰瘍形成のある血管腫に対して抗菌薬外用およびもしくは抗菌薬全身投与を行い、19 例(46%)が改善したと報告している。

Pandey ら<sup>7)</sup>は、潰瘍形成した 608 例に対し外用抗菌薬含有軟膏(ムピロシン、フシジン酸、シソマイシンもしくはメトロニダゾール)を、さらに 10cm<sup>2</sup> を超える潰瘍には全身投与(アモキシクラブ 20-40mg/kg/day)を併用し、治癒に要する日数によりその効果をみたところ、superficial 32.63±13.06 日、mixed 42.89±19.89 日、extensive 57.03±16.12 日、全体の平均は 40.09±19.41 日であり、3 グループ間に有意差を認めたとしている( $p<0.05$ )。また、彼らは 10cm<sup>2</sup> より大きい潰瘍では治癒にかかる日数は 10cm<sup>2</sup> より小さいものより有意に長かった( $p<0.05$ )とも報告している。

## ③ ドレッシング材

Kim ら<sup>5)</sup>は、25 例にドレッシング材を用い、better 23 例(92%)・worse 0 例・no change 2 例(8%)であったとしている。Oranje ら<sup>8)</sup>は 8 例にポリウレタンフィルムを貼付し、全例で速効性の疼痛改善と 1~2 ヶ月での潰瘍の治癒を認めたとしている。また、Bauland ら<sup>9)</sup>は、非固着性抗菌薬含有ドレッシング材を 41 例に用い、26 例(63.4%)good・5 例(12.2%) moderate・10 例(24.4%)あまり変化なしと報告している。

## ④ レーザー治療

1980~90 年代はアルゴン、NdYAG、KTP などの報告があるが、近年は主にダイレーザーを用いた治療の報告が中心である<sup>10-13)</sup>。Morelli ら<sup>10)</sup>は潰瘍形成のある血管腫 37 例に対しダイレーザー照射(SPTL1b<sup>®</sup>、キャンデラ社、波長 585nm、スポットサイズ 5-7mm、照射パワー 5-6.8J/cm<sup>2</sup>、パルス幅 0.45msec)を行い、潰瘍が治癒するまでの照射回は 26 例(68%)で 1 回、8 例(21%)で 2 回で、また初回レーザー治療から潰瘍治癒までの期間の平均は 2.84±0.22 週であったと報告している。Lacour ら<sup>11)</sup>も同様の機器を保存的治療に抵抗性の潰瘍化した血管腫 8 例に照射し、治癒が促進されたと報告している。David ら<sup>12)</sup>は 78 例にダイレーザー照射(Cynosure 社 PhotoGenica V<sup>®</sup>、波長 585nm、スポットサイズ 5-7mm で、照射パワー 5-6.8J/cm<sup>2</sup>、パルス幅 0.3-0.5msec)を行い、72 例(92.3%)においてレーザー治療単独での有効性を報告している。また、Michel<sup>13)</sup>は

Dermobeam 2000®クリーニング付き 595nm (10%のオーバーラップで 2 パルス照射、スポットサイズ 7mm、照射パワー4-8J/cm<sup>2</sup>)の 1 もしくは 2 回の照射を行い、12 例中 10 例の患者で疼痛が消失したと報告している。さらに、Maio ら<sup>14)</sup>は、潰瘍合併例 65 例にレーザー治療を行い、効果は excellent であり、また数例に瘢痕がみられたが保存的治療後に生じる瘢痕と大差なかったことから、明らかな有害事象は認められなかったと報告している。

一方、Kim ら<sup>5)</sup>は、パルスダイレーザーを 22 例に照射し、better 11 例 (50%)・worse 1 例(4.5%)・no change 4 例(18.2%)であったが、増殖期の 5 例では照射後に潰瘍形成が生じたと注意喚起している。

以上のように、「益」の要素として潰瘍に対するレーザー治療の有効性に関する報告が複数みられるものの、コントロールが存在しない比較的古い報告が多く十分なエビデンスがあるとはいえないため、今後の症例の蓄積が必要である。限られた症例では効果のある可能性もあるが、反対に潰瘍のない乳児血管腫に対するレーザー照射の副作用として潰瘍形成のリスクが存在する以上、すでに潰瘍のある病変に対してはそれ以上に注意が必要である。

#### ⑤ ステロイド

潰瘍に重点を置いたステロイド治療の報告は少ない。Kim ら<sup>5)</sup>は 7 例にステロイド局所注射を行い、better 4 例 (57.1%)・worse 1 例(14.3%)・no change 1 例(14.3%)であり、また、22 例にステロイドの全身投与を行い better 16(72.7%)・worse 1(4.5%)・no change 5(22.7%)であったとし、病変を小さくするには有効な治療法としている。しかし、それ以外に有効性を示す報告は少なく、また、乳児ということ、他にも治療の選択枝があることなどを考慮すると、現時点では治療法として推奨できない。

#### ⑥ 遺伝子組換え型ヒト血小板由来増殖因子外用製剤

0.01%becaplermin(Regranex<sup>®</sup>)は 1997 年 FDA で認可された糖尿病性足潰瘍治療剤である。潰瘍化した血管腫には Sugarman ら<sup>15)</sup>が 1 例で、Metz ら<sup>16)</sup>が 8 例でその有効性を報告しているが、症例数が少ないため現時点でその効果を判断することはできない。

### 文献検索式

検索 DB : 医中誌 Web

検索日 : 2015 年 8 月 13 日

検索式 :

(血管腫・イチゴ状/TH or 乳児血管腫/TA or いちご状血管腫/TA or イチゴ状血管腫/TA or 莓状血管腫/TA or 血管腫/TH) and (皮膚潰瘍/TH or 潰瘍/TH or 潰瘍/TA) and PT=会議録除く and DT=1980:2014

検索 DB : PubMed

検索日 : 2015 年 8 月 13 日

検索式 :

("Hemangioma"[MH] AND ("Infant"[MH] OR infantile[TIAB])) OR "strawberry hemangiomas"[TIAB] OR "capillary hemangiomas"[TIAB] AND ("Skin Ulcer"[MH] OR "Ulcer"[MH] OR ulcer[TIAB] OR ulceration[TIAB] OR ulcerate[TIAB] OR ulcerated[TIAB]) AND ("therapy"[SH] OR "therapeutic use"[SH] OR "therapeutics"[MH] OR treatment[TW]) AND (Japanese[LA] OR English[LA]) AND ("1980/01/01"[PDAT] : "2014/09/30"[PDAT])

検索DB : Cochrane Library

検索日 : 2015年8月13日

検索式 :

#1 "hemangioma":ti,ab,kw (Word variations have been searched)

#2 ulcer or ulceration or ulcerate or ulcerated (Word variations have been searched)

#3 #1 and #2 Publication Year from 1980 to 2014, in Cochrane Reviews (Reviews and Protocols) and Trials

## 文献

- 1) Chamlin SL, Haggstrom AN, Drolet BA, Baselga E, Frieden IJ, Garzon MC, et al. Multicenter prospective study of ulcerated hemangiomas. *J Pediatr.* 2007;151:684-9.
- 2) Hermans DJJ, van Beynum IM, Kool LJS, van der Kerkhof IM, Wijnen MHWA, van der Vleuten CJM. Propranolol, a very promising treatment for ulceration in infantile hemangiomas: A study of 20 cases with matched historical controls. *J Am Acad Dermatol.* 2011;64:833-8.
- 3) Vercellino N, Romanini MV, Pelegrini M, Rimini A, Occella C, Dalmonte P. The use of propranolol for complicated infantile hemangiomas. *Int J Dermatol.* 2013;52:1140-6.
- 4) Sadykov RR, Podmelle F, Sadykov RA, Kasimova KR, Metellmann HM. Use of propranolol for the treatment infantile hemangiomas in the maxillofacial region. *Int J Oral Maxillofac Surg.* 2013;42:863-7.
- 5) Kim HJ, Colombo M, Frieden IJ. Ulcerated hemangiomas clinical characteristics and response to therapy. *J Am Acad Dermatol.* 2001;44:962-72.
- 6) Wananukul S, Chatproedprai S. Ulcerated hemangiomas: clinical features and management. *J Med Assoc Thai.* 2002;85:1220-5.
- 7) Pandey A, Gangopadhyay AN, Sharma SP, Kumar V, Gopal SC, Gupta DK. Conservative management of ulcerated haemangioma--twenty years experience. *Int Wound J.* 2009;6:59-62.
- 8) Oranje AP, de Waard-van der Spek FB, Devillers AC, de Laat PC, Madern GC. Treatment and pain relief of ulcerative hemangiomas with a polyurethane film. *Dermatology.* 2000;200:31-4.
- 9) Bauland CG, Smit JM, Ketelaars R, Rieu PNMA, Spaun P HM. Management of haemangiomas of infancy: A retrospective analysis and treatment protocol. *Scand J Plast Reconstr Surg Hand Surg.* 2008;42:86-91.
- 10) Morelli JG, Tan OT, Yohn JJ, Weston WL. Treatment of ulcerated hemangiomas infancy. *Arch Pediatr Adolesc Med.* 1994;148:1104-5.
- 11) Lacour M, Syed S, Linward J, Harper JI. Role of pulsed dye in the management of ulcerated capillary hemangiomas. *Arch Dis Child.* 1996;74:161-3.
- 12) David LR, Malek MM, Argenta LC. Efficacy of pulse dye laser therapy for the treatment of ulcerated haemangiomas: a review of 78 patients. *Br J Plast Surg.* 2003;56:317-27.
- 13) Michel JL. Treatment of hemangiomas with 595 nm pulsed dye laser dermobeam. *Eur J Dermatol.* 2003;13:136-41.
- 14) Di Maio L, Baldi A, Dimaio V, Barzi A. Use of flashlamp-pumped pulsed dye laser in the treatment of superficial vascular malformations and ulcerated hemangiomas. *In Vivo.* 2011;25:117-23.
- 15) Sugarman JL, Mauro TM, Frieden I. Treatment of an ulcerated hemangioma with recombinant platelet-derived growth factor. *Arch Dermatol.* 2002;138:314-6.
- 16) Metz BJ, Rubenstein MC, Levy ML, Metry DW. Response of ulcerated perineal hemangiomas of infancy to becapapmin gel, a recombinant human platelet-derived growth factor. *Arch Dermatol.* 2004;140:867-70.

### CQ 16 : 乳児血管腫に対するステロイドの局所注射は全身投与に比べて有効か？

#### 推奨文：

ステロイドによる治療は、血管腫の早期退縮に有効である。局注注射と全身投与との間に有効性の有意差は認めないが、局所注射では眼球周囲といった投与部位、全身投与では高血圧や成長遅延などの合併症に留意が必要である。

#### 推奨の強さ

2 (弱い) : 行うことを弱く推奨する。

#### エビデンス

B (中)

### 解説

一次スクリーニングの結果、PubMed で 99 文献、Cochrane で 9 文献、医中誌で 35 文献が検索されたが、4 編の欧文文献が本 CQ に対する二次スクリーニングの対象文献となった。ランダム化比較試験の報告が一報存在したが、他の文献は、調査対象症例数は多いものの症例集積報告であった。他、眼窩周囲病変のステロイド局注に関して重要と考えられる合併症に関する文献 2 編をハンドサーチにより追加した。ランダム化比較試験の文献があり、他の調査対象が多い症例集積研究でも、ステロイドの投与方法の違いでその有効性に差は無いとの結果が出ており、エビデンスの強さとしては「B」と判断した。

「乳児血管腫に対するステロイドの局所注射は全身投与に比べて有効か」に着目したランダム化比較試験の報告が一報存在した<sup>1)</sup>。コントロール群、内服群(プレドニゾロン 2 mg/kg/day 隔日投与 6 週間)、局注群(トリアムシノロン 1 - 5 mg/kg 最大 30 mg 月に一回 6 か月間)と 3 群に分けており、治療群は無治療群と比較すると有意にサイズが縮小していた。内服群と局注群の間に統計学的差はなかったが、局注群の方が縮小率は大きい傾向にあり、わずかに優れていると結論付けていた<sup>1)</sup>。

調査対象症例が 1000 名を超える症例集積報告が存在したが、統計学的検討はされていなかった<sup>2)</sup>。局注と内服ともに有効であったが、局注内服の混合群も設定されており、また対象患者の病状も 3 群(局注、内服、混合)で異なっており、投与方法による有効性の差は示されていなかった。合併症に関しては、高血圧、体重増加遅延やクッシング顔貌などの全身症状が局注より内服で多いことが報告されていた<sup>2,3)</sup>。さらに、合併症に関しては視機能への影響を回避するために、当初から眼周囲病変は局注群から除外している報告も見られた<sup>4)</sup>。実際に眼窩周囲の血管腫にステロイドを局注した後に網膜動脈閉塞を起こし視力障害を来した症例報告もある<sup>5,6)</sup>。現在、本邦では、ステロイドの局所注射は健康保険診療の適応外治療の位置付けとなっている。

## 文献検索式

検索 DB : 医中誌 Web

検索日 : 2015 年 8 月 13 日

検索式 :

(血管腫/TH or 血管腫-イチゴ状/TH or 乳児血管腫/TA) and (Glucocorticoids/TH or Steroids/TH or ステロイド/TA) and (注射/TH or 病巣内投与/TH or 局所注射/AL or 局注/TA) and PT=会議録除く and DT=1980:2014

検索 DB : PubMed

検索日 : 2015 年 8 月 13 日

検索式 :

((("Hemangioma"[MH] AND ("Infant"[MH] OR infantile[TIAB])) OR "strawberry hemangiomas"[TIAB] OR "capillary hemangiomas"[TIAB]) AND ("Injections"[MH] OR "Injections, Intralesional"[MH] OR Injection[TIAB] OR Injections[TIAB] OR "intralesional"[TIAB]) AND ("Glucocorticoids"[PA] OR "Steroids"[MH]) AND (Japanese[LA] OR English[LA]) AND ("1980/01/01"[PDAT] : "2014/09/30"[PDAT]))

検索 DB : Cochrane Library

検索日 : 2015 年 8 月 13 日

検索式 :

#1 "hemangioma":ti,ab,kw (Word variations have been searched)

#2 injections or injection or "intralesional" or "intralesionally" (Word variations have been searched)

#3 steroid or steroids or glucocorticoid or glucocorticoids (Word variations have been searched)

#4 #1 and #2 and #3

## 文献

- 1) Jalil S, Akhtar J, Ahmed S. Corticosteroids therapy in the management of infantile cutaneous hemangiomas. *J Coll Physicians Surg Pak.* 2006;16(10):662-5.
- 2) Gangopadhyay AN, Sinha CK, Gopal SC, Gupta DK, Sahoo SP, Ahmad M. Role of steroid in childhood haemangioma: a 10 years review. *Int Surg.* 1997;82(1):49-51.
- 3) Pandey A, Gangopadhyay AN, Gopal SC, Kumar V, Shama SP, Gupta SP, Shinha CK. Twenty years' experience of steroids in infantile hemangioma--a developing country's perspective. *J Pediatr Surg.* 2009;44(4):688-94.
- 4) Tan BH, Leadbitter PH, Aburn NH, Tan ST. Steroid therapy for problematic proliferating haemangioma. *N Z Med J.* 2011;124(1329):57-65.
- 5) Ruttum MS, Abrams GW, Harris GJ, et al. Bilateral retinal embolization associated with intralesional steroid injection for capillary hemangioma of infancy. *J Pediatr Ophthalmol Strabismus.* 1993;30(1):4-7.
- 6) Egbert JE, Schwartz GS, Walsh AW. Diagnosis and treatment of an ophthalmic artery occlusion during an intralesional injection of corticosteroid into an eyelid capillary hemangioma. *Am J Ophthalmol.* 1996;121(6):638-42.

### CQ 17：乳児血管腫に対する薬物外用療法は有効か？

#### 推奨文：

プラセボと比較した報告がない点と、全身的に投与される薬剤と比べて改善度が低いことに留意する必要があるが、合併症のリスクのない乳児血管腫に対する治療としては、副作用が少ない薬剤を選択すれば外用療法は治療の選択肢のひとつになりうる。

推奨の強さ	2 (弱い) : 行うことを弱く推奨する。
エビデンス	C (弱い)

#### 解説

文献検索の結果、PubMed70件、Cochrane7件、医中誌34件の合計111文献が検出された。これらの中には1件のRCT（ランダム化比較試験）が含まれていた。これを含め48文献を二次スクリーニングとして抽出した。さらに二次スクリーニングからCQの内容に合致し、関連性の高い論文に加えハンドサーチによる論文計47文献をガイドライン作成のための引用論文として採用した。ランダム化比較試験を1件認め、外用による治療成績の比較研究や症例数の比較的多い治療集積研究をやや質の高い論文として採用したが、エビデンスの強さとしてはC「弱い」とした。

CQに関係する報告としては

1)薬剤の種類 イミキモド、チモロール、プロプラノロール、副腎皮質ホルモン、その他に大別された<sup>1-5)</sup>。

2)薬剤の濃度と剤型 イミキモドは5%のクリーム<sup>1,6-13)</sup>、チモロールは0.5%の点眼液あるいはgel<sup>1,2,12,14-23)</sup>、プロプラノロールは1%の軟膏<sup>14,21,24-26)</sup>、副腎皮質ホルモンはクロバタゾールプロピオン酸エステル、プロピオン酸ハロベタソール、ベタメタゾン ジプロピオン酸エステルなど比較的強いランクの軟膏が多かった<sup>27,28)</sup>。

3)薬剤外用の方法 イミキモドは2日に1度、1回の塗布、チモロールは毎日、1日2回、1回に1-2滴、プロプラノロールは毎日、1日2回、副腎皮質ホルモンは毎日、1日2回の投与方法が多かった。



4)効果判定方法 いずれも肉眼所見と写真による比較。写真による面積を比較した報告もある<sup>7)</sup>。対照としてハーフサイドテストを施行した報告もある<sup>8)</sup>。

5)副作用 いずれも全身的なものではなく、局所の副作用が中心であった。イミキモドは痛み・発赤・びらんが比較的頻度が多い<sup>11,13)</sup>。チモロール、プロプラノロールでは局所の副作用がほとんど見当たらない<sup>12,14,21,22,25)</sup>。副腎皮質ホルモンでも局所の副作用は指摘されなかった<sup>27,28)</sup>。

6)薬物間の効果の優劣 イミキモドに関しては外用ベータブロッカーに匹敵する有用性が認められているが、副作用の点から優位とは言えない<sup>6,8,10,12)</sup>。

副腎皮質ホルモンに関してはベータブロッカーと比較して有効性の点から優位性は認められなかった。

またCQに関連したランダム化比較試験の報告が1件あり<sup>26)</sup>、薬剤としてはプロプラノロール外用に関するもので、全45例を内服群(プロプラノロール 2 mg/kg/day 1日2回)、外用群(1%プロプラノロール水溶性軟膏、1日2回塗布)、局注群(1mg/1 ccで注入。0.2ml/直径1 cm、最大1ml/回、週1回投与)に15例ずつ3群に割り付けた。外用群は10例(66.7%)に改善を認めたが、内服群の13例(86.7%)には及ばなかった。効果発現までの期間、治療完了までの期間も外用が内服より時間を要した。合併症については、外用では合併症を認めなかったのに対して、内服例1例に原因不明の失神の副作用があり脱落となった他、内服例3例に心拍数、血圧の低下を認めたが、研究を中断する程度には至らなかった。局注群は8例(53.3%)に改善を認めたが、3例が疼痛と煩雑さのため離脱した。以上より外用は内服薬による副作用の危険のある患者に検討されうる選択肢と結論されている。また同条件で比較した報告はなかったが、外用による治療成績の比較研究や症例数の比較的多い治療集積研究をやや質の高い論文として採用した。いずれの報告も、ベータブロッカー(プロプラノロール、チモロール)外用は一定の効果があり、重篤な合併症も認めないとしている。

以上より外用、特にベータブロッカー製剤の有用性については全般的に認められるが、プラセボと比較した報告はなく、さらに症例集積の必要がある。

色素レーザー照射と外用療法を比較するリサーチが必要と思われる。

## 文献検索式

検索DB：医中誌 Web

検索日：2015年8月13日

検索式：

(血管腫/TH or 血管腫-イチゴ状/TH or 乳児血管腫/TA) and (塗布剤/TH or 経皮投与/TH or 軟膏剤/TH or 外用/TA or 塗布/TA or 軟膏/TA or 皮膚作用剤/MTH) and PT=会議録除く and DT=1980:2014

検索DB：PubMed



検索日：2015年8月13日

検索式：

((("Hemangioma"[MH] AND ("Infant"[MH] OR infantile[TIAB])) OR "strawberry hemangiomas"[TIAB] OR "capillary hemangiomas"[TIAB]) AND ("Administration, Cutaneous"[MH] OR "Ointments"[MH] OR ointment[TIAB] OR "Liniments"[MH] OR liniment[TIAB] OR "Dermatologic Agents"[PA] OR "topical preparation"[TIAB] OR "Administration, Topical"[MH:noexp]) AND (Japanese[LA] OR English[LA]) AND ("1980/01/01"[PDAT] : "2014/09/30"[PDAT]))

検索DB：Cochrane Library

検索日：2015年8月13日

検索式：

#1 "hemangioma":ti,ab,kw (Word variations have been searched)

#2 ointment or liniment or "dermatologic agent" or "topical preparation" (Word variations have been searched)

#3 MeSH descriptor: [Dermatologic Agents] explode all trees

#4 MeSH descriptor: [Administration, Cutaneous] explode all trees

#5 MeSH descriptor: [Administration, Topical] explode all trees

#6 #1 and (#2 or #3 or #4 or #5) Publication Year from 1980 to 2014, in Cochrane Reviews (Reviews and Protocols) and Trials

## 文献

- 1) Craiglow BG, Antaya RJ. Management of infantile hemangiomas : current and potential pharmacotherapeutic approaches. *Paediatr Drugs*. 2013;15(2):133-8.
- 2) Ni N, Langer P, Wagner R, Guo S. Topical timolol for periocular hemangioma: report of further study. *Arch Ophthalmol*. 2011;129(3):377-9.
- 3) Elsas FJ, Lewis AR. Topical treatment of periocular capillary hemangioma. *J Pediatr Ophthalmol Strabismus*. 1994;31(3):153-6.
- 4) Metz BJ, Rubenstein MC, Levy ML, Metry DW. Response of ulcerated perineal hemangiomas of infancy to becaplermin gel, a recombinant human platelet-derived growth factor. *Arch Dermatol*. 2004;140(7):867-70.
- 5) Lapidoth M, Ben-Amitai D, Bhandarkar S, Fried L, Arbiser JL. Efficacy of topical application of eosin for ulcerated hemangiomas. *J Am Acad Dermatol*. 2009;60(2):350-1.
- 6) Barry RB, Hughes BR, Cook LJ. Involution of infantile haemangiomas after imiquimod 5% cream. *Clin Exp Dermatol*. 2008;33(4):446-9.
- 7) Ho NT, Lansang P, Pope E. Topical imiquimod in the treatment of infantile hemangiomas: a retrospective study. *J Am Acad Dermatol*. 2007;56(1):63-8.
- 8) Jiang C, Hu X, Ma G, Chen D, Jin Y, Chen H, et al. A prospective self-controlled phase II study of imiquimod 5% cream in the treatment of infantile hemangioma. *Pediatr Dermatology*. 2011;28(3):259-66.
- 9) Mao XH, Wang JY, Yan JL. Topical imiquimod treatment of cutaneous vascular disorders in pediatric patients: clinical evaluation on the efficacy and safety. *J Zhejiang Univ Sci B*. 2012;13(9):745-50.
- 10) McCuaig CC, Dubois J, Powell J, Belleville C, David M, Rousseau E, et al. A phase II, open-label study of the efficacy and safety of imiquimod in the treatment of superficial and mixed infantile hemangioma. *Pediatr Dermatol*. 2009;26(2):203-12.
- 11) Qiu Y, Ma G, Lin X, Jin Y, Chen H, Hu X. Treating protruding infantile hemangiomas with topical imiquimod 5% cream caused severe local reactions and disfiguring scars. *Pediatr Dermatol*. 2013;30(3):342-7.
- 12) Qiu Y, Ma G, Yang J, Hu X, Chen H, Jin Y, et al. Imiquimod 5% cream versus timolol 0.5% ophthalmic solution for treating superficial proliferating infantile haemangiomas: a retrospective study. *Clin Exp Dermatol*. 2013;38(8):845-50.
- 13) Welsh O, Olazaran Z, Gomez M, Salas J, Berman B. Treatment of infantile hemangiomas with short-term application of imiquimod 5% cream. *J Am Acad Dermatol*. 2004;51(4):639-42.

- 14) Blatt J, Morrell DS, Buck S, Zdanski C, Gold S, Stavas J, et al. beta-blockers for infantile hemangiomas: a single-institution experience. *Clin pediatr*. 2011;50(8):757-63.
- 15) Cante V, Pham-Ledard A, Imbert E, Ezzedine K, Leaute-Labreze C. First report of topical timolol treatment in primarily ulcerated perineal haemangioma. *Arch Dis Child Fetal Neonatal Ed*. 2012;97(2):F155-6.
- 16) Chakkittakandiyil A, Phillips R, Frieden IJ, Siegfried E, Lara-Corrales I, Lam J, et al. Timolol maleate 0.5% or 0.1% gel-forming solution for infantile hemangiomas: a retrospective, multicenter, cohort study. *Pediatr dermatol*. 2012;29(1):28-31.
- 17) Chambers CB, Katowitz WR, Katowitz JA, Binenbaum G. A controlled study of topical 0.25% timolol maleate gel for the treatment of cutaneous infantile capillary hemangiomas. *Ophthalmic Plast Reconstr Surg*. 2012;28(2):103-6.
- 18) Khunger N, Pahwa M. Dramatic response to topical timolol lotion of a large hemifacial infantile haemangioma associated with PHACE syndrome. *Br J Dermatol*. 2011;164(4):886-8.
- 19) Ma G, Wu P, Lin X, Chen H, Hu X, Jin Y, et al. Fractional carbon dioxide laser-assisted drug delivery of topical timolol solution for the treatment of deep infantile hemangioma: a pilot study. *Pediatr dermatol*. 2014;31(3):286-91.
- 20) Moehrl M, Leaute-Labreze C, Schmidt V, Rocken M, Poets CF, Goelz R. Topical timolol for small hemangiomas of infancy. *Pediatr dermatol*. 2013;30(2):245-9.
- 21) Ni N, Guo S, Langer P. Current concepts in the management of periocular infantile (capillary) hemangioma. *Curr Opin Ophthalmol*. 2011;22(5):419-25.
- 22) Oranje AP, Janmohamed SR, Madern GC, de Laat PC. Treatment of small superficial haemangioma with timolol 0.5% ophthalmic solution: a series of 20 cases. *Dermatol*. 2011;223(4):330-4.
- 23) Pope E, Chakkittakandiyil A. Topical timolol gel for infantile hemangiomas: a pilot study. *Arch dermatol*. 2010;146(5):564-5.
- 24) Kunzi-Rapp K. Topical propranolol therapy for infantile hemangiomas. *Pediatr dermatol*. 2012;29(2):154-9.
- 25) Xu G, Lv R, Zhao Z, Huo R. Topical propranolol for treatment of superficial infantile hemangiomas. *J Am Acad Dermatol*. 2012;67(6):1210-3.
- 26) Zaher H, Rasheed H, Esmat S, Hegazy RA, Gawdat HI, Hegazy RA, et al. Propranolol and infantile hemangiomas: different routes of administration, a randomized clinical trial. *Eur J Dermatol*. 2013;23(5):646-52.
- 27) Garzon MC, Lucky AW, Hawrot A, Frieden IJ. Ultrapotent topical corticosteroid treatment of hemangiomas of infancy. *J Am Acad Dermatol*. 2005;52(2):281-6.
- 28) Pandey A, Gangopadhyay AN, Sharma SP, Kumar V, Gupta DK, Gopal SC. Evaluation of topical steroids in the treatment of superficial hemangioma. *Skinmed*. 2010;8(1):9-11.

### CQ 18: 乳児血管腫に対する圧迫療法は有効か?

#### 推奨文:

個々の症例に応じた圧迫方法を選択する必要性はあるが、熟練者が皮膚障害や局所・周囲の発育障害に十分注意しながら行うことを条件に選択肢にしても良い。

推奨の強さ	2 (弱い) : 行うことを弱く推奨する。
エビデンス	D (非常に弱い)

#### 解説

Pubmed で 23 文献、Cochrane で 1 文献、医中誌で 14 文献がリストアップされたが、一次・二次スクリーニングで検討した結果、最終的に評価対象として残った文献は 3 つの症例報告であり、エビデンスレベルは極めて低く D(非常に弱い) となる。

Kaplan ら<sup>1)</sup>の潰瘍化を伴った四肢乳児血管腫患者を対象にした症例報告では、局所的な抗生剤入り軟膏 (あるいは明らかな二次感染が認められるときは初期に抗生剤全身投与) を併用した自己接着圧迫包帯 Coban (3M CO.) による圧迫療法で、ほとんどの患者に急速な改善が認められ、2 週間以内に潰瘍が治癒している。抗生剤外用治療単独と比較して、圧迫療法併用は効果的であり、血管腫の退縮を促進する安全で簡便な治療法だと報告している。

越智ら<sup>2)</sup>は 12 例 (女児 9 例・男児 3 例、年齢は平均 8.4 ヶ月、部位は四肢 6 例・頭頸部 5 例・体幹 1 例) の乳児血管腫に対する持続圧迫療法症例を報告している。弾性包帯 (5 例) ・プレスネット (4 例) ・サポーター (1 例) ・エラテックスおよび凍結療法 (2 例) による圧迫を行い、12 例中 11 例に血管腫の消退あるいは縮小がみられ、無効例は 1 例 (頭頸部) のみであった。有効性を認めた 11 例の消退までの期間は 2 ヶ月～3 年 (11 例 平均 19.5 ヶ月) で、圧迫療法に伴う合併症はなく、圧迫できる部位に対しては早期から開始することを喚起している。

Totsuka ら<sup>3)</sup>は女児 3 例の耳下腺血管腫 (平均年齢 4.3 ヶ月) に対して、レジン板によるスプリントおよび手製の帽子による圧迫を行った。治療期間は平均 13 ヶ月間 (8～16 ヶ月)、平均 4.6 歳 (2～7 歳) まで観察を行い、3 例すべてに臨床的にもエコー上も、血管腫の消退を認めた。乳児血管腫は自然に退縮傾向を示すことより、圧迫療法により血管腫が縮小したと結論づけることはできないが、安全で効果的な治療法ではあると報告している。

以上、圧迫療法の「益」に関わる要素として、部位に応じた圧迫方法 (弾性包帯、プレスネット、レジン板によるスプリントなど) を行うことの有効性を示す報告が存在するが、いずれも古い論文であることは考慮する必要がある。一方、「害」の要素としては比較的安全性が高く簡便であり重篤な

副作用は報告されていないが、圧迫による皮膚炎や局所または周囲の成長障害は起こり得ると考えられる。これらの点を勘案し、熟練者が慎重に行うことを条件に、当ガイドライン作成委員会のコンセンサスのもと推奨度を2Dとした。本ガイドラインは圧迫療法を否定するものではないが、治療の必要な乳児血管腫症例に対してはまず第一にプロプラノロール内服、ステロイドの内服・局所注射・外用、レーザー治療などを検討することが必要である。

## 文献検索式

検索DB：医中誌 Web

検索日：2015年8月13日

検索式：

(血管腫/TH or 血管腫-イチゴ状/TH or 乳児血管腫/TA) and (圧迫法/TA or 圧迫療法/TA or 包帯/TH) and PT=会議録除く and DT=1980:2014

検索DB：PubMed

検索日：2015年8月13日

検索式：

((("Hemangioma"[MH] AND ("Infant"[MH] OR infantile[TIAB])) OR "strawberry hemangiomas"[TIAB] OR "capillary hemangiomas"[TIAB]) AND (Bandages[MH] OR "compression therapy"[TIAB] OR compressive[TIAB] OR dressings[TIAB] OR bandage[TIAB] OR bandaged[TIAB] OR compress[TIAB]) AND (Japanese[LA] OR English[LA]) AND ("1980/01/01"[PDAT] : "2014/09/30"[PDAT]))

検索DB：Cochrane Library

検索日：2015年8月13日

検索式：

#1 "hemangioma":ti,ab,kw (Word variations have been searched)

#2 bandage or bandage or "compression therapy" or dressing or dressing s (Word variations have been searched)

#3 compressive or bandaged or compress (Word variations have been searched)

#4 #1 and (#2 or #3) Publication Year from 1980 to 2014, in Cochrane Reviews (Reviews and Protocols) and Trials

## 文献

- 1) Kaplan M, Paller AS. Clinical pearl: Use of self-adhesive, compressive wraps in the treatment of limb hemangiomas. *J Am Acad Dermatol.* 1995;32:117-8.
- 2) 越智五平, 大川治夫, 金子道夫, 他. 小児外科疾患と Non-open Surgery 血管腫の非手術的治療 持続圧迫療法と凍結療法. *小児外科.* 1992;24:539-47.
- 3) Totsuka Y, Fukuda H, Tomita K. Compression therapy for parotid haemangioma in infants. A report of three cases. *J Craniomaxillofac Surg.* 1988;16:366-70.

### CQ 19: 乳児血管腫の診断に GLUT-1 免疫染色は有用であるか。

#### 推奨文:

Glucose transporter 1 (GLUT-1)の免疫染色は乳児血管腫の proliferating phase、involuting phase、involuted phase いずれの時期でも陽性であり、感度、特異度ともに高く、臨床的診断が困難な場合は乳児血管腫の診断に免疫染色は有用である。

推奨の強さ	2 (弱い) : 行うことを弱く推奨する。
エビデンス	C (弱い)

#### 解説

乳児血管腫の診断に GLUT-1 免疫染色が有用であるか検討するために、まず以下のキーワードについて文献検索を行った。

infantile OR juvenile AND hemangioma AND marker AND immunohistochemistry

乳児 OR 小児 AND 血管腫 OR 莓状血管腫 AND 免疫染色 AND 組織

医中誌の検索において、26件がヒットしたが、いずれも GLUT-1 の解析を行っていないか、行っていたとしても他の血管腫・血管奇形病変と比較して GLUT-1 の有用性を検討したものはなかった。Pubmed 検索においては、182件がヒットした。この中から、以下の基準で詳細に解析する論文を選択した。

- ① 乳児血管腫、あるいは他の血管腫・血管奇形病変に GLUT-1 免疫染色を施行しているもの。
- ② 一例報告ではなく、後ろ向き疫学研究の範疇にはいるもの。

この基準で選択された研究論文15編について詳細に解析した。

このうち7編では、乳児血管腫と他の血管腫・血管奇形を同時に GLUT-1 染色し、その陽性/陰性の違いを検討している<sup>17)</sup>。7編で記載された症例を合計すれば、273例の乳児血管腫病変のうち268例で GLUT-1 陽性、247例の非乳児血管腫病変のうち244例で GLUT-1 陰性という結果が得られた。また、一つの論文の中で同時に染色しているわけではないが、臨床的に典型的な乳児血

管腫や、乳児血管腫との鑑別が必要となる非乳児血管腫について GLUT-1 染色を行った文献が 4 編あった<sup>8-11)</sup>。4 編合計すると、乳児血管腫病変 8 例すべてで GLUT-1 陽性、乳児血管腫との鑑別が必要となる非乳児血管腫病変 49 例すべてで GLUT-1 陰性であった。以上を合計すると、乳児血管腫病変 281 例のうち 276 例で GLUT-1 陽性、非乳児血管腫病変 296 例のうち 293 例で GLUT-1 陰性であり、乳児血管腫における GLUT-1 陽性の感度は 98.2%、特異度は 99.0%であった。

GLUT-1 染色の有用性は、HE 染色のみで検討した症例の再検討でも確認されている<sup>12-15)</sup>。GLUT-1 染色を用いて症例の再検討を行った論文は 4 編あり、このうち 1 編では、HE 染色のみで診断できなかった症例は 18%あると報告している<sup>12)</sup>。

## 文献検索式

検索 DB : 医中誌 Web

検索日 : 2014 年 8 月 23 日

検索式 :

(乳児血管腫/TA or 血管腫-イチゴ状/TH or ((乳児/TH or CK=新生児,乳児(1~23 ヶ月) or 乳児/AL or イチゴ/TA or いちご/TA or 苺/TA) and 血管腫/AL)) and (免疫組織化学/AL or 免疫染色/TA) and LA=日本語,英語 and PT=会議録除く and CK=ヒト and DT=1980:2014

検索 DB : PubMed

検索日 : 2014 年 8 月 23 日

検索式 :

"infantile hemangioma"[TIAB] OR "strawberry hemangioma"[TIAB] OR ("hemangioma"[MH] OR hemangioma[TIAB]) AND (infantile[TIAB] OR "Infant"[MH] OR "strawberry"[TIAB])) AND (immunostaining[TIAB] OR "immunohistochemistry"[MH] OR "immunohistochemistry"[TIAB]) AND "humans"[MH] AND (English[LA] OR Japanese[LA]) AND (1980[PDAT] : 2014[PDAT])

検索 DB : Cochrane Library

検索日 : 2015 年 1 月 29 日

検索式 :

#1 immunohistochemi\* or "immunostaining" or Immunogold or Immunolabeling (Word variations have been searched)  
 #2 "hemangioma":ti,ab,kw or "strawberry":ti,ab,kw (Word variations have been searched)  
 #3 #1 and #2 Publication Year from 1980 to 2014, in Cochrane Reviews (Reviews and Protocols) and Trials (Word variations have been searched)

## 文献

- 1) Osaki TH, Jakobiec FA, Mendoza PR, Lee Y, Fay AM. Immunohistochemical investigations of orbital infantile hemangiomas and adult encapsulated cavernous venous lesions (malformation versus hemangioma). *Ophthal Plast Reconstr Surg.* 2013;29:183-95.
- 2) Laing EL, Brasch HD, Steel R, Jia J, Itinteang T, Tan ST, et al. Verrucous hemangioma expresses primitive markers. *J Cutan Pathol.* 2013;40:391-6.

- 3) North PE, Waner M, James CA, Mizeracki A, Frieden IJ, Mihm MC. Congenital nonprogressive hemangioma: a distinct clinicopathologic entity unlike infantile hemangioma. *Arch Dermatol.* 2001;137:1607-20.
- 4) North PE, Waner M, Mizeracki A, Mrak RE, Nicholas R, Kincannon J, et al. A unique microvascular phenotype shared by juvenile hemangiomas and human placenta. *Arch Dermatol.* 2001;137:559-70.
- 5) North PE, Waner M, Mizeracki A, Mihm MC. GLUT1: a newly discovered immunohistochemical marker for juvenile hemangiomas. *Hum Pathol.* 2000;31:11-22.
- 6) Leon-Villapalos J, Wolfe K, Kangesu L. GLUT-1: an extra diagnostic tool to differentiate between haemangiomas and vascular malformations. *The British Association of Plastic Surgeons.* 2005;58:348-352.
- 7) William A, Ahrens MD, Robert V, Ridenour III MD, Bolette L, Caron, Dylan V, et al. GLUT-1 expression in mesenchymal tumors: an immunohistochemical study of 247 soft tissue and bone neoplasms. *Hum Pathol.* 2008;39:1519-1526.
- 8) Trindade F, Kutzner H, Requena L, Tellechea O, Colmenero I. Microvenular hemangioma-an immunohistochemical study of 9 cases. *Am J Dermatopathol.* 2012;34:810-2.
- 9) Sadeghpour M, Antaya RJ, Lazova R, Ko CJ. Dilated lymphatic vessels in tufted angioma: a potential source of diagnostic confusion. *Am J Dermatopathol.* 2012;34:400-3.
- 10) Drut RM, Drut R. Extracutaneous infantile haemangioma is also Glut1 positive. *J Clin Pathol.* 2004;57:1197-200.
- 11) Lyons LL, North PE, Mac-Moune Lai F, Stoler MH, Folpe AL, Weiss SW. Kaposiform hemangioendothelioma: a study of 33 cases emphasizing its pathologic, immunophenotypic, and biologic uniqueness from juvenile hemangioma. *Am J Surg Pathol.* 2004;28:559-68.
- 12) Al-Adnani M, Williams S, Rampling D, Ashworth M, Malone M, Sebire NJ. Histopathological reporting of paediatric cutaneous vascular anomalies in relation to proposed multidisciplinary classification system. *J Clin Pathol.* 2006;59:1278-82.
- 13) Badi AN, Kerschner JE, North PE, Drolet BA, Messner A, Perkins JA. Histopathologic and immunophenotypic profile of subglottic hemangioma: multicenter study. *Int J Pediatr Otorhinolaryngol.* 2009;73:1187-91.
- 14) Hernandez F, Navarro M, Encinas JL, Lopez Gutierrez JC, Lopez Santamaria M, Leal N, et al. The role of GLUT1 immunostaining in the diagnosis and classification of liver vascular tumors in children. *J Pediatr Surg.* 2005;40:801-4.
- 15) Mo JQ, Dimashkieh HH, Bove KE. GLUT-1 endothelial reactivity distinguishes hepatic infantile hemangioma from congenital hepatic vascular malformation with associated capillary proliferation. *Hum Pathol.* 2004;35:200-209.



**CQ20**：青色ゴムまり様母斑症候群（Blue rubber bleb nevus syndrome）を疑った患児には、どのような消化管検査が有用か？また、いつから検査を開始したらよいのか？

**推奨文：**

血液検査や便潜血検査によるスクリーニングを、出来るだけ早期から行うことを推奨する。消化管出血が疑われた場合、小児例での出血源の同定には内視鏡検査や赤血球シンチグラフィ（<sup>99m</sup>Tc-標識赤血球）、SPECT-CT 検査の有用性が報告されている。スクリーニングで異常がなく、本症の診断や将来の出血リスク評価のための消化管病変の検索を行う場合、その時期に一定の基準は無い。過去の報告において消化管病変を検出し得た検査の中では、CT やMRI が比較的低侵襲にかつ早期から施行できる可能性がある。

推奨の強さ	2（弱い）：行うことを弱く推奨する。
エビデンス	D（非常に弱い）

**解説**

青色ゴムまり様母斑症候群（Blue rubber bleb nevus 症候群、Bean症候群）における消化管病変は全ての消化管にみられ、特に小腸に出現する頻度が高い。極めて稀な疾患であるため、症例報告や総論的な文献が中心であり、CQに対応するような多数例についての臨床研究論文は報告されていない。このため、主に小児例の症例報告の中から消化管病変を発見するのに有用であった検査を調査した。小腸病変は従来の内視鏡では観察しにくいいため、消化管検査として上下部消化管内視鏡検査のほか、ダブルバルーン内視鏡、カプセル内視鏡、CT enterography、CT、MRIなどの有用性が報告されている<sup>1-11)</sup>。

検索の結果、欧文11編が一次スクリーニングおよび二次スクリーニングを経て採用された。これらスクリーニング作業で選抜された文献は全て「症例報告」もしくは「症例集積」であり、エビデンスの強さとしては「D（非常に弱い）」となる。

検査を開始すべき時期に関しての明確な基準はない。しかしながら、生後すぐに消化管出血を来した新生児例が報告されており<sup>9)</sup>、本症を疑った際には出来るだけ早期の検査が望ましい。乳幼児では侵襲的な検査は難しいが、血液検査（貧血・消費性凝固障害の有無）や便潜血検査は実施可能である。消化管出血が疑われた場合には、内視鏡検査、特にダブルバルーン内視鏡やカプセル内視鏡およ

び<sup>99m</sup>Tc-標式赤血球シンチグラフィ、<sup>99m</sup>Tc-標式赤血球SPECT-CT検査などが小児例での出血源の同定に有用であったと報告されている<sup>1, 3, 6, 10</sup>。

スクリーニング検査で異常がなく、緊急性はないものの本症の診断や将来の出血リスク評価のための消化管病変の検索を行う場合、その時期について一定の基準は無く各施設で状況は異なると思われる。上記の検査の中ではCTやMRIが比較的低侵襲にかつ早期から施行できる可能性があるため、本症を疑った際にはまず試みてよい検査であると考え。その他の上記の消化管病変の検査は、検査に耐え得る年齢に達した時点で必要性を考慮する。

## 文献検索式

検索DB：医中誌Web

検索日：2014年8月23日

検索式：

("Blue rubber bleb"/AL or "Blue Rubber Bleb Nevus症候群"/TH or 青色ゴムまり/TA or bean症候群/TA or "bean syndrome"/TA) and (消化器系診断/TH or ((消化器/TA or 消化管/TA) and (診断/TA or 検査/TA or 内視鏡/TA or SH=診断的利用, 診断, 画像診断))) and LA=日本語, 英語 and PT=会議録除く and CK=ヒト and DT=1980:2014

検索DB：PubMed

検索日：2014年8月23日

検索式：

("Blue rubber bleb nevus syndrome"[NM] OR "blue rubber bleb"[TW] OR "bean syndrome"[TW]) AND ("Diagnostic Techniques, Digestive System"[MH] OR ((gastrointestinal[TW] OR digestive[TW]) AND (endoscopy[TW] OR diagnosis[TW]))) AND "humans"[MH] AND (English[LA] OR Japanese[LA]) AND (1980[PDAT] : 2014[PDAT])

検索DB：Cochrane Library

検索日：2015年1月29日

検索式：

#1 "blue rubber" or "bean syndrome" (Word variations have been searched)

#2 "gastrointestinal" or endoscop\* or "digestive" or diagnosi\* (Word variations have been searched)

#3 #1 and #2 Publication Year from 1980 to 2014, in Cochrane Reviews (Reviews and Protocols) and Trials (Word variations have been searched)

## 文献

- 1) Das KJ, Sharma P, Naswa N, Soundararajan R, Kumar R, Bal C, et al. Hybrid SPECT-CT with <sup>99m</sup>Tc-labeled red blood cell in a case of blue rubber bleb nevus syndrome: added value over planar scintigraphy. *Diagn Interv Radiol.* 2013;19:41-3.
- 2) Senturk S, Bilici A, Miroglu TC, Bilek SU. Blue rubber bleb nevus syndrome: imaging of small bowel lesions with peroral CT enterography. *Abdom Imaging.* 2011;36: 520-3.
- 3) Thomson M, Venkatesh K, Elmalik K, van der Veer W, Jacobs M. Double balloon enteroscopy in children: diagnosis, treatment, and safety. *World J Gastroenterol.* 2010;16:56-62.
- 4) Agnese M, Cipolletta L, Bianco MA, Quitadamo P, Miele E, Staiano A. Blue rubber bleb nevus syndrome. *Acta Paediatr.* 2010;99:632-5.

- 5) Hansen LF, Wewer V, Pedersen SA, Matzen P, Paerregaard A. Severe blue rubber bleb nevus syndrome in a neonate. *Eur J Pediatr Surg.* 2009;19:47-9.
- 6) Yarlagadda R, Menda Y, Graham MM. Tc-99m red blood cell imaging in a patient with blue rubber bleb nevus syndrome. *Clin Nucl Med.* 2008;33:374-6.
- 7) Mechri M, Soyer P, Boudiaf M, Duchat F, Hamzi L, Rymer R. Small bowel involvement in blue rubber bleb nevus syndrome: MR imaging features. *Abdom Imaging.* 2009;34:448-51.
- 8) Certo M, Lopes L, Ramada J. Blue rubber bleb nevus syndrome: manifestations at computed tomography. *Acta Radiol.* 2007;48:962-6.
- 9) Kopacova M, Tacheci I, Koudelka J, Kralova M, Rejchrt S, Bures J. A new approach to blue rubber bleb nevus syndrome: the role of capsule endoscopy and intra-operative enteroscopy. *Pediatr Surg Int.* 2007;23:693-7.
- 10) De Bona M, Bellumat A, De Boni M. Capsule endoscopy for the diagnosis and follow-up of blue rubber bleb nevus syndrome. *Dig Liver Dis.* 2005;37:451-3.
- 11) Place RJ. Blue rubber bleb nevus syndrome: a case report with long-term follow-up. *Mil Med.* 2001;166:728-30.

### CQ 2 1: 脈管奇形や症候群で見られる患肢の過成長に対する対応としてどのようなものがあるか?

#### 推奨文:

脚長差が比較的小さい場合には補高による対処が推奨される。大きい場合には、側彎などにより歩行障害を生じるため成長期には骨端線閉鎖を目的とした外科的治療が行われる。追加の方法として大腿骨や脛骨の短縮術が施行されることもある。健側の骨延長術が脚長差の是正に有効であるとされる。

推奨の強さ	2 (弱い) : 行うことを弱く推奨する。
エビデンス	D (非常に弱い)

#### 解説

検索の結果、一次スクリーニングで欧文 40 文献、邦文 4 文献が検索された。このうち欧文 17 文献、邦文 4 文献が二次スクリーニングにより抽出された。患肢の過成長に対する対応に関しては、脚長差に対する対応、軟部組織の肥大に対する対応がそれぞれ論じられているが、いずれも症例報告、あるいは総説中で有効性を言及するにとどまるものであった。したがってエビデンスレベルは“非常に弱い”とし、推奨度は“弱い”とした。

患肢肥大を特徴とする症候群の代表的なものとしてクリッペル・トレノネー症候群とパークスウェーバー症候群がある。脈管奇形が原因の患肢の過成長への対応を報告した論文のほとんどはこれらの疾患についてのものであった。以下、部位ごとに文献上の報告について記載を加える。

#### 下肢

下肢の過成長に対する治療の文献的報告は、その多くが脚長差からくる障害を予防することを目的としていた。その他、特に足部の病変に対する加療について文献的報告が認められた。

##### 1) 脚長差の是正について

下肢脚長差が 2cm 以下であれば補高の使用により脚長差や構築性側彎への対処が可能であるとされる<sup>15)</sup>。脚長差が 2cm 以上では有意な歩行困難や姿勢異常、対側の代償性変化が生じやすく、非生理的な歩行につながり非可逆的な障害もたらされるため、脚長差是正のための外科的な治療を考慮するべきであるとされる<sup>15)</sup>。手術時期の決定には長尺撮影が有用で<sup>6)</sup>、術前の検査としては、定期的な

下肢長尺撮影と CT による下肢長の計測が有効であると報告されている<sup>2)</sup>。外科的な治療としては以下のものが報告されている。

#### 過成長した患側肢に対する治療

Jacob<sup>1)</sup>らは252例のクリッペル・トレノネー症候群患者中、2cm以上の脚長差を生じた41名に対して骨端線成長抑制術を施行し9割以上の症例で改善を認めていると報告している。そのほか、総説論文において、その有効性が指摘されている<sup>1-5)</sup>。Capraro<sup>2)</sup>の総説中で、大腿骨と脛骨の短縮術の有効性が報告されている。骨端線成長抑制術に追加して同時に行うことで、全体としての固定期間を短くすることができるとされる。Redondo<sup>4)</sup>は、脚長差2cm以上の症例で内視鏡下に大腿骨遠位端の骨端線成長抑制術を推奨している。Capraro<sup>2)</sup>らはステープルによる骨端線成長抑制術は不確かで、予測が難しいうえに合併症も多いため推奨されていない。これら患側肢に対する手術は11歳前後に施行するのが最適であるとされている<sup>4)</sup>。

#### 健側の下肢延長術

Tanaka<sup>7)</sup>は成人例ですでに軽度の構築性側彎を生じている症例に健側の創外固定器による骨延長を施行し、脚長差や側彎の是正に有効であったと報告している。Jacob<sup>1)</sup>らも総説でイリザロフ創外固定器を用いた健側肢の骨延長術を推奨している。

#### 膝窩静脈の結紮術

Servelle<sup>8)</sup>は患肢の延長は静脈圧が高いことにより生じると仮説をたて、48名の患児で健側肢の膝窩静脈の結紮術を行い、脚長差の有意な改善を報告している。しかし、否定的な見解もあり有効性は定かではない<sup>2)</sup>。

#### 2) 足部の病変について

Redondo<sup>4)</sup>は総説中で靴を履くためや整容面での改善を目的とした趾列切断 (ray resection) や減量術 (debulking) を推奨している。Gates<sup>9)</sup>は趾列切断に比較して大切断は切断端の創傷治癒が悪いと報告しており注意を要する。

#### 上肢

上肢の肥大による非対称性は日常生活への障害が下肢ほど重度になることが少なく、上肢の過成長に対する治療の文献的報告は少なかった。指の重度な変形により機能障害を伴うケースでは切断術の報告がされている<sup>6)</sup>。整容的な観点から debulking が有用であるとする報告も認められたが<sup>3)</sup>、一方で debulking はさらなる患肢の浮腫を引き起こし<sup>8)</sup>癒痕拘縮、病変の再発、難治性潰瘍などの合併症が指摘されており<sup>2)</sup>十分な注意が必要である。

## 文献検索式

検索 DB : 医中誌 Web

検索日 : 2014 年 8 月 27 日

検索式 :

("Klippel-Trenaunay"/AL or "Parkes Weber"/TA or 混合型血管奇形/TA or 血管奇形/MTH) and (肥大/AL or 巨大/TA or 増大/TA or 過成長/TA or 隆起/TA or 萎縮/AL or 縮小/TA) and (治療/AL or SH=治療,薬物療法,外科的療法,治療の利用) and PT=会議録除く and LA=日本語,英語 and CK=ヒト and DT=1980:2014

検索 DB : PubMed

検索日 : 2014 年 8 月 27 日

検索式 :

("klippel-trenaunay"[TW] OR "parkes-weber"[TW] OR "Vascular Malformations"[MAJR] OR ("Abnormalities, Multiple"[MAJR] AND "Blood Vessels/abnormalities"[MAJR])) AND (hypertrophy[TW] OR hypertrophied[TIAB] OR enlarged[TIAB] OR swollen[TIAB] OR overgrowth[TW] OR atrophy[TW] OR atrophied[TIAB]) AND ("therapy"[SH] OR "therapeutic use"[SH] OR "Treatment Outcome"[MH] OR "outcome assessment"[TW] OR "Cohort Studies"[MH] OR "Clinical Trial"[PT] OR "Meta-Analysis"[PT] OR systematic[sb]) AND "humans"[MH] AND (English[LA] OR Japanese[LA]) AND (1980[PDAT] : 2014[PDAT])

検索 DB : Cochrane Library

検索日 : 2015 年 1 月 29 日

検索式 :

#1 "klippel trenaunay":ti,ab,kw or "parkes weber":ti,ab,kw or "Vascular Malformations":ti,ab,kw (Word variations have been searched)

#2 hypertroph\* or enlarge\* or "swollen" or "overgrowth" or atroph\* (Word variations have been searched)

#3 #1 and #2 Publication Year from 1980 to 2014, in Cochrane Reviews (Reviews and Protocols) and Trials (Word variations have been searched)

## 文献

- 1) Jacob AG, Driscoll DJ, Shaughnessy WJ, Stanson AW, Clay RP. Gloviczki Klippel-Trenaunay syndrome: spectrum and management. *Mayo Clin Proc.* 1998;73(1):28-36.
- 2) Capraro PA, Fisher J, Hammond DC. Grossman Klippel-Trenaunay syndrome. *Plast Reconstr Surg.* 2002;109(6):2052-60; quiz 2061-2.
- 3) Meine JG, Schwartz RA. Janniger Klippel-Trenaunay-Weber syndrome. *Cutis.* 1997;60(3):127-32.
- 4) Redondo P, Aguado L, Martinez-Cuesta. Diagnosis and management of extensive vascular malformations of the lower limb: part II. Systemic repercussions [corrected], diagnosis, and treatment. *J Am Acad Dermatol.* 2011;65(5):909-23; quiz 924.
- 5) Gloviczki P, Hollier LH, Telander RL, Kaufman B, Bianco AJ, Stickler GB. Surgical implications of Klippel-Trenaunay syndrome. *Ann Surg.* 1983;197(3):353-62.
- 6) McGrory BJ, Amadio PC. Klippel-Trenaunay syndrome: orthopaedic considerations. *Orthop Rev.* 1993;22(1):41-50.
- 7) Takata M, Watanabe K, Matsubara H, Takato K, Nomura I, Tsuchiya H. Lengthening of the normal tibia in a patient with hemihypertrophy caused by Klippel-Trenaunay-Weber syndrome: a case report. *J Orthop Surg (Hong Kong).* 2011;19(3): 359-63.
- 8) Servelle M. Klippel and Trenaunay's syndrome. 768 operated cases. *Ann Surg.* 1985;201(3):365-73.

- 9) Gates PE, Drvaric DM, Kruger L. Wound healing in orthopaedic procedures for Klippel-Trenaunay syndrome. *J Pediatr Orthop.* 1996;16(6):723-6.



**CQ 2 2 : 軟部・体表のリンパ管奇形（リンパ管腫）に対する切除術は有効か？**
**推奨文：**

有効な治療法のひとつであるが、整容性、生命予後、機能的予後、切除可能性、再発・合併症発生の可能性を総合的に検討して選択すべきである。

推奨の強さ	2（弱い）： 行うことを弱く推奨する
エビデンス	D（非常に弱い）

**解説**
**【推奨作成の経過】**

外科的切除はリンパ管奇形（リンパ管腫）に対して行われる主要な治療法のひとつである。全摘除により根治しうるが、悪性病変ではないため必ずしも全摘除は目的とされず、多くの場合その目的は、整容、機能、症状の改善である。特に体表・軟部など浅層の病変に対しては整容性の問題が大きいと考えられる。しかし、切除術に伴う合併症として、出血、感染、醜形、神経麻痺などが生じることが知られてきた。

切除術が有効であるといえるのか否かは、切除術によるプラス面と合併症などマイナス面とのバランスが重視される。整容性が重視される軟部・体表のリンパ管奇形（リンパ管腫）に対し、いかなる場合に切除術が選択され得るのか、選択すべき基準は存在するのか、また状況に応じて合併症発生や治癒率、再発率などに差があり、異なる条件で適応を考えるべきであるのか、などについては不明である。そのため、「軟部・体表のリンパ管奇形（リンパ管腫）に対する切除術は有効か？」というCQを挙げ、現時点での知見をまとめた。

**<文献検索とスクリーニング>**

検索の結果、邦文 105 編、欧文 348 編の文献が一次スクリーニングの対象となった。このうち 5 編の邦文、42 編の欧文が本 CQ に対する二次スクリーニングの対象文献となった。その中にシステマティックレビュー、ランダム化比較試験などのエビデンスレベルの高いものはなく、すべての論文が症例集積あるいは症例報告であった。結果として、本 CQ の検討においては、それぞれの症例集積における結果、考察を統合した。

**<観察研究（症例集積）の評価>**

リンパ管奇形（リンパ管腫）に対する切除術の有効性に関する評価は、①生命予後への有効性（死亡率） mortality、②病変の切除率 resectability、③切除による機能的予後 function、④再発率 recurrence、⑤合併症 complication の5つの視点に基づいて行った。

#### ☆検討結果

一般的に切除率は高く、病変の90%以上の切除が概ね60%以上の場合に可能であるとされる<sup>1,3)</sup>。病変の頻度の高い頭頸部においても同様である<sup>1)</sup>。しかし組織型が、嚢胞状、混合型、海綿型と移行するにつれ切除される病変の割合は下がる<sup>1)</sup>。多くのリンパ管奇形（リンパ管腫）は皮膚、皮下脂肪織に浸潤性に分布し、また筋・血管・神経等を取り巻くように分布を示すため、病変の切除は様々な程度に正常組織の切除を伴う。頭頸部の領域で複雑な分布をする病変では切除後の合併症は比較的多くなる。神経麻痺、血腫、局所の壊死、敗血症、醜形、唾液瘻、嗄声、気道閉塞、不正咬合など重大な合併症が報告されており<sup>1,2,4,12)</sup>、特に耳下腺領域で浸潤性のものは切除により顔面神経麻痺を来しやすい<sup>4)</sup>。部位における合併症発生率は片側より両側、舌骨の下側より上側、また両側、舌骨上下と広がるほど高くなる<sup>8,11)</sup>。頸部病変の重症例について術後死亡の可能性もあるが、外科的切除の影響の程度は明らかでない<sup>2,3,13)</sup>。また術後の再発は、病変の分布による切除の可否と関連が強く、範囲が広く、また浸潤性が強く切除しにくい場合に、再発につながるとされていた<sup>11)</sup>。

#### ☆制限事項

文献により切除の適応基準が一定でなく、切除の有効性の評価においては対象の背景に違いがあることは考慮しなければならない。硬化療法とのコンビネーションによる治療をされている報告が非常に多かったが、切除術を選択されているのは切除術の方が硬化療法に優先されて良い結果を得られると予想される場合であると考えられるが、その基準は明らかでない。従って症例ごとの事情という大きなバイアスが必ず存在し、一律に切除術が有効であるということとはできないことは明らかであった。

#### <まとめ>

軟部・体表のリンパ管奇形（リンパ管腫）に対する切除術の有効性を検討したが、エビデンスの高い論文は皆無であった。大きな理由の1つとして、性状（嚢胞状か海綿状か）、病変範囲、他の治療歴などの多様性が挙げられる。これらにより極めて多岐に渡る条件の症例が存在し一概に論ずることが困難であるためと考えられる。一方、性状（嚢胞状か海綿状か）、原発部位、他の治療との関係などの条件がしぼられると、機能的予後や再発率、合併症の内容や発生率に一定の傾向が認められた。外科的切除による病変の切除率は概ね高いことが示唆されたが、切除の選択基準が明確ではなかった。すなわち、臨床的判断により切除が有効である見込みの高い症例に切除術が適応される傾向があったことが推察される。また切除による合併症は後遺症として残る重大なものもあり、切除術の選択

においては十分考慮されねばならない。病変の条件により切除術のリスクは異なることが示唆されており、広範囲に病変が占拠するもの、気道閉塞などの症状があるものは機能的予後が悪く、切除後の再発率、合併症の発現率も高い。

以上より、現時点では、科学的根拠は乏しいが、「有効であることが多いが、整容性、生命予後、機能的予後、切除可能性、再発や合併症発生の可能性を考慮して手術適応を決定する必要がある。」を提案することとした。病変の完全切除が可能である場合は切除術が優先して行われることもあるが、個々の症例の様々な条件に応じ硬化療法を中心とした他の治療法も吟味した上で、他の治療法が無効の場合や、明らかに外科的切除に優位性を認める場合に切除が選択されるべきである。

## 文献検索式

検索 DB : 医中誌 Web

検索日 : 2014 年 9 月 1 日

検索式 :

((リンパ管腫/TH or リンパ管腫/TA or リンパ管奇形/TA or (リンパ管形成/TH and リンパ系異常/TH) or "lymphatic malformation"/TA) and (切除/AL or 摘出/AL or SH=外科的療法) and LA=日本語,英語 and PT=会議録除く and PT=症例報告除く and CK=ヒト and DT=1980:2014)

検索 DB : PubMed

検索日 : 2014 年 9 月 1 日

検索式 :

("lymphangioma"[MH] OR "lymphatic malformations"[TIAB] OR "Lymphatic Vessels/abnormalities"[MH]) AND (resection[TIAB] OR excision[TIAB] OR "surgery"[SH]) AND ("Treatment Outcome"[MH] OR "Cohort Studies"[MH] OR "Clinical Trial"[PT] OR "Meta-Analysis"[PT] OR systematic[sb]) AND "humans"[MH] AND (English[LA] OR Japanese[LA]) AND (1980[PDAT] : 2014[PDAT])

検索 DB : Cochrane Library

検索日 : 2015 年 1 月 29 日

検索式 :

#1 "lymphangioma":ti,ab,kw or "lymphatic malformation":ti,ab,kw or "lymphatic malformations":ti,ab,kw (Word variations have been searched)

#2 MeSH descriptor: [Lymphatic Vessels] explode all trees

#3 embolization\* or \*ectomy or "resection" or "excision" or "surgery" (Word variations have been searched)

#4 (#1 or #2) and #3 Publication Year from 1980 to 2014, in Cochrane Reviews (Reviews and Protocols) and Trials (Word variations have been searched)

## 文献

- 1) Bajaj Y, Hewitt R, Ifeacho S, Hartley BE. Surgical excision as primary treatment modality for extensive cervicofacial lymphatic malformations in children. *Int J Pediatr Otorhinolaryngol.* 2011;75:673-677.

- 2) Orvidas LJ, Kasperbauer JL. Pediatric lymphangiomas of the head and neck. *The Annals of otology, rhinology, and laryngology*. 2000;109:411-421.
- 3) Alqahtani A, Nguyen LT, Flageole H, Shaw K, Laberge JM. 25 years' experience with lymphangiomas in children. *J Pediatr Surg*. 1999;34:1164-1168.
- 4) Wiegand S, Zimmermann AP, Eivazi B, Sesterhenn AM, Werner JA. Lymphatic malformations involving the parotid gland. *Eur J Pediatr Surg*. 2011;21:242-245.
- 5) Chen WL, Zhang B, Wang JG, Ye HS, Zhang DM, Huang ZQ. Surgical excision of cervicofacial giant macrocystic lymphatic malformations in infants and children. *Int J Pediatr Otorhinolaryngol*. 2009;73:833-837.
- 6) Lei ZM, Huang XX, Sun ZJ, Zhang WF, Zhao YF. Surgery of lymphatic malformations in oral and cervicofacial regions in children. *Oral surgery, oral medicine, oral pathology, oral radiology, and endodontics*. 2007;104:338-344.
- 7) Okazaki T, Iwatani S, Yanai T, Kobayashi H, Kato Y, Marusasa T, et al. Treatment of lymphangioma in children: our experience of 128 cases. *J Pediatr Surg*. 2007;42:386-389.
- 8) Hamoir M, Plouin-Gaudon I, Rombaux P, Francois G, Cornu AS, Desuter G, et al. Lymphatic malformations of the head and neck: a retrospective review and a support for staging. *Head & neck*. 2001;23:326-337.
- 9) Fageeh N, Manoukian J, Tewfik T, Schloss M, Williams HB, Gaskin D. Management of head and neck lymphatic malformations in children. *The Journal of otolaryngology*. 1997;26:253-258.
- 10) Padwa BL, Hayward PG, Ferraro NF, Mulliken JB. Cervicofacial lymphatic malformation: clinical course, surgical intervention, and pathogenesis of skeletal hypertrophy. *Plast Reconstr Surg*. 1995;95:951-960.
- 11) de Serres LM, Sie KC, Richardson MA. Lymphatic malformations of the head and neck. A proposal for staging. *Arch Otolaryngol Head Neck Surg*. 1995;121:577-582.
- 12) Riechelmann H, Muehlfay G, Keck T, Mattfeldt T, Rettinger G. Total, subtotal, and partial surgical removal of cervicofacial lymphangiomas. *Arch Otolaryngol Head Neck Surg*. 1999;125:643-648.
- 13) Greinwald J Jr, Cohen AP, Hemanackah S, Azizkhan RG. Massive lymphatic malformations of the head, neck, and chest. *Journal of otolaryngology - head & neck surgery*. 2008;37:169-173.

**CQ 23 : 軟部・体表のリンパ管奇形（リンパ管腫）に対する適切な手術時期はいつか？**
**推奨文：**

適切な手術時期は推奨できず、個々の症例の状況に応じた判断が必要である。

推奨の強さ	2（弱い）： 行うことを弱く推奨する
エビデンス	D（非常に弱い）

**解説**
**【推奨作成の経過】**

軟部・体表のリンパ管奇形（リンパ管腫）は悪性病変ではない。気道狭窄などの生命の危険を伴う症状にて緊急性を要する場合もあるが、一般的には診断後すぐに治療を開始する必要はないと考えられている。自然経過、特に乳児期の経過は個人差が大きく、自然縮小傾向を示す場合もあるが急速な腫脹により種々の機能的問題を生ずる場合もある。一方、この疾患には機能的な問題の他に整容性という特有の重大な問題があり、社会的生活のためにはできれば早期に治療効果を得る事が望まれる。このような状況から、治療、特に外科的切除を行う適切な時期を選択することは大きな課題となっている。

外科的切除時期の選択には、切除の適応となる条件の他に、最良の結果を得るための条件が考慮されねばならず、切除時期によるメリットとデメリットのバランスを十分考える必要がある。そのため、本CQでは特に、「軟部・体表の病変に対して適切な手術時期はいつか？」について現時点での知見をまとめることを試みた。

**<文献検索とスクリーニング>**

検索の結果、邦文 67 編、欧文 231 編の文献が一次スクリーニングの対象となった。このうち 5 編の邦文、42 編の欧文が本CQに対する二次スクリーニングの対象文献となった。その中にシステマティックレビュー、ランダム化比較試験などのエビデンスレベルの高いものはなく、すべての論文が症例集積あるいは症例報告であった。結果として、本CQの検討においては、それぞれの症例集積における結果、考察を統合した。

**<観察研究（症例集積）の評価>**

CQにおける「適切な手術時期」＝「良い結果を得られる手術時期」とし、切除が有効で、合併症等の問題が少なく、全体として「最も良い結果」を得られる手術時期を検討すること想定した。手術

の有効性に加えて手術時期を加えた条件を選ぶこととなるが、客観的な判断が難しい検討であると考えられた。しかしながら、有効性を検討した前 CQ での検討文献より、手術時年齢や時期を検討した情報を得られる可能性があると考えられたため、手術時年齢を検討している論文が検索された。

#### ☆検討結果

二次スクリーニングにおいて文献は詳細に検討されたが適切な手術時期という観点で分析を行っている論文は皆無であった。手術時年齢の情報はあがるが、その適切性の検討はなされていない。手術時期について述べている論文について以下に示す。

手術のタイミング（年齢）に関してはサイズが小さい、呼吸障害などの急を要す症例でなければ、自然退縮を期待、あるいは手術時の周囲構造物の認識が容易、出血のコントロールが容易、術後管理が簡便などの理由で手術は3歳まで待った方がよいとしている<sup>1)</sup>。また、手術の至適時期について言及していないが、頭頸部の病変や巨大な病変に対して新生児期の管理の優先順位は気道確保と適切な栄養管理、幼児期には出血や感染のコントロール、構音障害や歯科的な問題に対する対策、学童期における骨格、整容性の問題など、年齢に応じて変化していく問題を考慮したうえでの手術時期の決定が必要であるとする文献もあった<sup>2)</sup>。

一方、診断後、時期を考慮せずに積極的に切除を薦める意見や根拠を示す文献は見られなかった。

#### <まとめ>

「軟部・体表のリンパ管奇形（リンパ管腫）に対する適切な手術時期はいつか？」という CQ を考察するにあたり、文献検索を行った結果、切除時期に関する記載はあるものの、その妥当性に関して客観的に検討している論文は認められなかった。従って文献からは現時点で適切な手術時期の示唆はえられなかったが、切除の決定は慎重に行われるべきであるという見解が散見された。

前 CQ と同様に、軟部・体表のリンパ管奇形（リンパ管腫）といっても個々の症例で背景が異なり、切除術の有効性の一律な評価が困難である。また、臨床の現場では医学的な理由以外に就学など社会的な理由も切除時期の決定に大きく寄与していると考えられる。客観的なデータを得るためには RCT などの結果を踏まえる必要があるが、上記の条件の RCT を組むことも現実的には非常に困難である。

当 CQ は臨床医にとってまた患者及び家族にとって非常に重要な問題点であるが、過去に最適な手術時期が客観的に検討されたことはなく、現時点では、拙速に手術に踏み込むことを避けるべきであり、「適切な手術時期は一概には決められず、個々の症例の状況に応じた判断が必要である」と提案することとした。

#### 文献検索式

検索 DB : 医中誌 Web

検索日 : 2014 年 9 月 23 日



検索式：

(リンパ管腫/TH or リンパ管腫/TA or リンパ管奇形/TA or (リンパ管形成/TH and リンパ系異常/TH) or "lymphatic malformation"/TA) and (切除/AL or 摘出/AL or SH=治療,外科的療法,薬物療法,放射線療法) and (開始/TA or 時期/TA or 治療成績/TH or 年齢因子/TH or 縦断研究/TH or 成績/TA or 評価/TA) and LA=日本語,英語 and PT=会議録除く and CK=ヒト and DT=1980:2014

検索 DB : PubMed

検索日 : 2014 年 9 月 1 日

検索式：

"lymphangioma"[MH] OR "lymphatic malformations"[TIAB] OR "Lymphatic Vessels/abnormalities"[MAJR] AND (resection[TIAB] OR excision[TIAB] OR "surgery"[SH]) AND ("Outcome Assessment (Health Care)"[MH] OR "Time factors"[MH] OR "Age Factors"[MH]) AND "humans"[MH] AND (English[LA] OR Japanese[LA]) AND (1980[PDAT] : 2014[PDAT])

検索 DB : Cochrane Library

検索日 : 2015 年 1 月 29 日

検索式：

#1 "lymphangioma":ti,ab,kw or "lymphatic malformations":ti,ab,kw (Word variations have been searched)

#2 resection or excision or surgery (Word variations have been searched)

#3 "age" or "time" (Word variations have been searched)

#4 #1 and #2 and #3 Publication Year from 1980 to 2014, in Cochrane Reviews (Reviews and Protocols) and Trials (Word variations have been searched)

## 文献

- 1) Fageeh N, Manoukian J, Tewfik T, Schloss M, Williams HB, Gaskin. Management of head and neck lymphatic malformations in children. *J Otolaryngol.* 1997;26:253-8.
- 2) Padwa BL, Hayward PG, Ferraro NF, Mulliken. Cervicofacial lymphatic malformation: clinical course, surgical intervention, and pathogenesis of skeletal hypertrophy. *Plast Reconstr Surg.* 1995;95: 951-60.



### CQ 2 4: 顔面マイクロシスティックリンパ管奇形(リンパ管腫)に対する硬化療法は有効か?

#### 推奨文:

硬化療法に使用されている薬剤は多岐に渡り、異なる薬剤の比較、投与方法や投与回数についてコンセンサスは形成されていないが、種々の症状や機能的な面、整容性について改善を認める。その一方で機能損傷などの合併症も報告されている。

推奨の強さ	2 (弱い) : 行うことを弱く推奨する。
エビデンス	D (非常に弱い)

## 解説

### 【推奨作成の経過】

### 【文献検索とスクリーニング】

本 CQ に対して邦文 35 篇、欧文 92 篇 (PubMed 60 篇、Cochrane 32 篇) の文献が検索され、これらに対して一次スクリーニングを行い、6 篇の邦文、18 篇の欧文が本 CQ に対する二次スクリーニングの対象文献となった。その内訳はランダム化比較試験を 3 篇認めたものの、残りの多くの論文は症例集積あるいは症例報告であった。したがって、本 CQ に対する推奨案の検討においてはこれらランダム化比較試験およびそれぞれの症例集積における結果、考察を統合した。エビデンスには乏しいが、推奨案を作成するのに有用と判断された文献をレビューデータとして記載した。

### 【症例集積の評価】

文献スクリーニングにより、顔面マイクロシスティックリンパ管奇形(リンパ管腫)に対する硬化療法の有効性に対する評価は、以下のような視点で行われていることが判明した。

- ① 治療効果 response
  - A. 病変の縮小率 size
  - B. 症状 symptom
  - C. 機能的 function
  - D. 整容性 cosmetics

## ② 合併症 complication

これらの視点で硬化療法の有効性に関する記述内容をまとめた。

ただし、顔面かつ（マイクロシスティック）のリンパ管奇形（リンパ管腫）のみに限って分析している論文は少なく、多くは顔面だけでなく頸部や他の領域を含んで検討されているか、嚢胞型や混合型といった性状の異なるリンパ管奇形（リンパ管腫）を含めて報告していた。また、この点に加えて、海綿状の定義や硬化療法の治療基準（使用方法や投与回数など）などは文献によって一定であるとは言いがたく、硬化療法の有効性を評価する上でこれら対象の背景の違いがあることは考慮しなければならない。

今回の文献検索で用いられた硬化剤は、OK-432、ブレオマイシン、エタノール、ドキシサイクリン、STS (Sodium Tetradecyl Sulfate) など多岐に渡るが、顔面のマイクロシスティックタイプの病変に対して薬剤の種類による有効性の違いや各薬剤の投与方法や投与回数などを検証した論文は今回検索した限りでは認めなかったため、本 CQ を考察するに辺りこれら検討事項については除外した。

## ① 治療効果 response

### A. 病変の縮小率 size

病変の縮小率に言及した文献では、①Excellent もしくは Complete(90%以上の縮小)、②good もしくは substantial (50%以上、90%未満の縮小)、③fair もしくは intermediate (20%以上、50%未満の縮小)、④poor もしくは none (20%未満の縮小) の4段階に分類評価しているものが多く見られた。

顔面の症例のみを集めた報告はなかったものの、Yang Y ら<sup>1)</sup>は頭頸部 30 例中 19 例(63%)で 90%以上、10 例で(33%)50%以上の縮小が硬化療法により得られたとしている。また、Alomari AI ら<sup>2)</sup>は頭頸部 21 例中 18 例(85.7%)、Chaudry G ら<sup>3)</sup>は混合型も含んではいるが 31 例中 30 例で 50%以上の縮小が可能であったとしている。

一方で、Smith MC ら<sup>4)</sup>は一部縦隔病変を含むものの硬化療法を行った 17 例中、奏功 (Complete or substantial)したのは 0 例であったとしている。Giguere CM ら<sup>5)</sup>も頭頸部 5 例全例で治療効果がなかった(poor)としている。これらの文献は硬化療法の治療時期を検討したランダム化比較試験であったが、治療時期によらずマイクロシスティックでは効果がない、という結果であった。

顔面マイクロシスティックリンパ管奇形（リンパ管腫）における硬化療法と切除術とを比較した論文はなかった。

## B. 症状 symptom

本項目に関して客観的なデータによって評価された文献はなく、症状そのものに言及したものほとんどなかった。Chaudry G ら<sup>3)</sup>は、疼痛を訴えていた患者の75%がブレオマイシンによる硬化療法後に症状が消失したという報告や、出血や呼吸障害などの症状がある症例に対して、硬化療法により改善したとする症例報告が散見されている程度である<sup>6,7)</sup>。

## C. 機能的 function

Ravindranathan H ら<sup>8)</sup>は顔面から舌、咽頭にわたる広範囲なマイクロシスティック病変3例に対して硬化療法を行い、治療前に認めていた気道狭窄による呼吸障害や嚥下障害の改善が得られたとした。Poonyathalang A ら<sup>9)</sup>は、球後出血による視野欠損、視力低下を主訴とした眼窩病変に対してSTS (Sodium Tetradecyl Sulfate) を投与したところ、その症状の改善が得られたと報告しているが、症状の項目と同様適切な文献はわずかであった。

## D. 整容性 cosmetic

整容性に対する評価においても客観的評価をすることは困難である。Poonyathalang A ら<sup>9)</sup>は、眼球突出を主訴とした眼窩病変にSTS (Sodium Tetradecyl Sulfate) を投与した3例に対して、治療前後で突出の程度を測定したところ改善が得られたと報告している。他に患者家族の満足度という主観的評価によって報告したものがある。Chaudry G ら<sup>3)</sup>は頭頸部症例全例(マイクロシスティック9例、混合型22例)で、病変のサイズや外形の改善が得られたという患者や家族からの反応があったとしている。また、Alomari AI ら<sup>2)</sup>は嚢胞型を一部含むが頭頸部のマイクロシスティックリンパ管奇形(リンパ管腫)32例に対して硬化療法を行ったところ、26例(81.3%)で治療前より改善したという患者家族からの評価があったと報告している。

## ② 合併症 complication

病変の性状が不明である文献もあるが顔面領域の合併症として、多くの文献で発熱、局所の腫脹や疼痛、嚢胞内出血、感染といった硬化療法にみられる一過性の合併症が報告されている<sup>1,3,9-14)</sup>ほか、口腔粘膜や舌の潰瘍、顔面神経麻痺、唾液漏、気道閉塞による呼吸不全といった治療の影響によると思われる合併症も散見されている<sup>5,8,9)</sup>。また、眼窩部のリンパ管奇形(リンパ管腫)の硬化療法後に、腫瘤増大による眼窩内圧の上昇、眼球突出、眼窩内出血、角膜障害、外眼筋麻痺を起こしたという報告がある<sup>9,15,16)</sup>。また、顔面マイクロシスティックリンパ管奇形(リンパ管腫)における合併症の発生率を示す文献は認められなかった。

硬化剤による合併症として、エタノール漏出による皮膚潰瘍や壊死、神経損傷、無水エタノール注入中の低血圧、ドキシサイクリンによる表皮剥離といった合併症が報告されている<sup>2,17)</sup>。一方で、OK-432による重篤な合併症の報告は認めなかった。ブレオマイシンの合併症として一般に肺線維症が知られているが、Chaudry G<sup>3)</sup>やYang Y<sup>4)</sup>は硬化療法に使用する程度の容量であれば呼吸機能障害が生じないとしている。

## 【まとめ】

「顔面マイクロシスティックリンパ管奇形（リンパ管腫）に対する硬化療法は有効か？」というCQを考察するにあたり、硬化療法を行うことによる、治療効果 response、症状、機能的予後、整容性の改善 symptom, function, cosmetics、合併症 complication という視点から分析を行ったが、エビデンスの高い論文はほとんど見つからなかった。硬化療法による病変の縮小の程度は文献によって大きな幅があったが、一貫して嚢胞性病変と異なり縮小効果は小さいとされていた。症状や機能的予後、整容性などにおいて、いくつか言及した論文があったものの、顔面マイクロシスティックリンパ管奇形（リンパ管腫）に対する硬化療法の一般論を述べるのには不十分であった。硬化療法特有の合併症として、硬化剤（特にエタノール）の漏出により重篤な障害をきたす可能性があり、この点には留意する必要がある。以上を踏まえると顔面におけるマイクロシスティックリンパ管奇形（リンパ管腫）に対する硬化療法の適応について、現段階では基準を設けて治療適応を決定することは困難である。そのため、本CQの硬化療法の有用性の検討には今後ランダム化比較試験などのデザインでの検証が必要と思われた。

## 文献検索式

検索DB：医中誌 Web

検索日：2015年8月12日

検索式：

(リンパ管腫/TH or 海綿状リンパ管腫/AL or (リンパ管/AL and (マイクロシスティック/TA or マイクロシスティック/TA or 小嚢胞/TA or microcystic/TA))) and (顔面/TH or 顔/TA or 頬/TA or 口唇/TA or 鼻/TA or 額/TA or 耳/TA or 眼瞼/TA or 眼窩/TA or 顎/TA) and (硬化療法/TH or 硬化剤/TH or Picibanil/TH or OK-432/TA or Ethanol/TH or エタノール/TA or Polidocanol/TH or ポリドカノール/TA or "Sodium Tetradecyl Sulfate"/TH or STS/TA or Bleomycin/TH or ブレオマイシン/TA) and PT=会議録除く and DT=1980:2014

検索DB：PubMed

検索日：2015年8月12日

検索式：

("Lymphatic Abnormalities"[MH] OR "lymphangioma"[MH] OR "Lymphatic Vessels/abnormalities"[MH]) AND (microcystic[TIAB] OR "face"[MH] OR facial[TIAB] OR cheek[TIAB] OR chin[TIAB] OR eye[TIAB] OR mouth[TIAB] OR

lip[TIAB] OR nose[TIAB] OR nasal[TIAB] OR Jaw[MH]) AND ("Sclerotherapy"[MH OR "Sclerosing Solutions"[PA] OR "Picibanil"[MH] OR "OK-432"[TIAB] OR "Ethanol"[MH]) AND (Japanese[LA] OR English[LA]) AND ("1980/01/01"[PDAT] : "2014/09/30"[PDAT])

検索DB : Cochrane Library

検索日 : 2015年8月13日

検索式 :

#1 "Lymphatic Abnormalities":ti,ab,kw or "Lymphatic Abnormality":ti,ab,kw or lymphangioma:ti,ab,kw (Word variations have been searched)

#2 "microcystic" or "face" or "facial" or "cheek" or "jaw" (Word variations have been searched)

#3 "chin" or "eye" or "mouth" or "lip" or "nose" (Word variations have been searched)

#4 #1 and (#2 or #3) Publication Year from 1980 to 2014, in Cochrane Reviews (Reviews and Protocols) and Trials

## 文献

- 1) Yang Y, Sun M, Ma Q, Cheng X, Ao J, Tian L, et al. Bleomycin A5 sclerotherapy for cervicofacial lymphatic malformations. *J Vasc Surg.* 2011;26(4):262-5.
- 2) Alomari AI, Karian VE, Lord DJ, Padua HM, Burrows. Percutaneous Sclerotherapy for Lymphatic Malformations: A Retrospective Analysis of Patient-evaluated Improvement. *J Vasc Interv Radiol.* 2006;17:1639-1648.
- 3) Chaudry G, Guevara CJ, Rialon KL, Kerr C, Mulliken JB, Greene AK, et al. Safety and efficacy of bleomycin sclerotherapy for microcystic lymphatic malformation. *Cardiovasc Intervent Radiol.* 2014;37(6):1476-81.
- 4) Smith MC, Zimmerman MB, Burke DK, Bauman NM, Sato Y, Smith RJ. Efficacy and safety of OK-432 immunotherapy of lymphatic malformations. *Laryngoscope.* 2009;119(1):107-15.
- 5) Giguere CM, Bauman NM, Sato Y, Burke DK, Greinwald JH, Pransky S, et al. Treatment of lymphangiomas with OK-432 (Picibanil) sclerotherapy: a prospective multi-institutional trial. *Archives of otolaryngology--head & neck surgery.* 2002;128(10):1137-44
- 6) Udagawa A, Yoshimoto S, Matumoto F, Ishii K, Nakajima Y, Hasegawa M, Suzuki H, Ichinose M. A Case of Facial Cavernous Lymphangioma: Observation from Infancy to Adulthood(顔面海綿状リンパ管腫の1例 幼年期から成人期までの観察). *日本頭蓋顎顔面外科学会誌.* 2005;21(4):302-9.
- 7) 長尾 宗朝, 佐々木 了, 古川 洋志, 内山 英祐, 山本 有平. 頬・口腔・頸部巨大リンパ管奇形の治療経験. *日本形成外科学会誌.* 2007;27(11):779-82.
- 8) Ravindranathan H, Gillis J, Lord. Intensive care experience with sclerotherapy for cervicofacial lymphatic malformations. *Pediatr Crit Care Med.* 2008;9(3):304-9.
- 9) Poonyathalang A, Preechawat P, Jiarakongmun P, Pongpech S. Sclerosing therapy for Orbital Lymphangioma Using Sodium Tetracycl Sulfate(テトラゲシル硫酸ナトリウムを用いた眼窩リンパ管腫の硬化療法). *Japanese Journal of Ophthalmology.* 2008;52(4):298-304.
- 10) Emran MA, Dubois J, Laberge L, Al-Jazaeri A, Butter A, Yazbeck. Alcoholic solution of zein (Ethibloc) sclerotherapy for treatment of lymphangiomas in children. *J Pediatr Surg.* 2006;41(5):975-9.
- 11) Yi Bai, Jun Jia, Xing-Xing Huang, Mohd Jamal Alsharif, Ji-Hong Zhao, Yi-Fang Zhao. Sclerotherapy of Microcystic Lymphatic Malformations in Oral and Facial Regions. *J Oral Maxillofac Surg.* 2009;67:251-6.

- 12) Shiels WE 2nd, Kang DR, Murakami JW, Hogan MJ, Wiet. Percutaneous treatment of lymphatic malformations. *Otolaryngol Head Neck Surg.* 2009;141(2):219-24.
- 13) Nehra D, Jacobson L, Barnes P, Mallory B, Albanese CT, Sylvester. Doxycycline sclerotherapy as primary treatment of head and neck lymphatic malformations in children. *J Pediatr Surg.* 2008;43(3):451-60.
- 14) 阿曾沼 克弘, 猪股 裕紀洋. 小児リンパ管腫に対する最近の治療戦略 第34回九州小児外科研究会アンケート調査による217例の検討. *日本小児外科学会雑誌.* 2006;42(2):215-21.
- 15) Schwarcz RM, Ben Simon GJ, Cook T, Goldberg. Sclerosing therapy as first line treatment for low flow vascular lesions of the orbit. *Am J Ophthalmol.* 2006;141(2):333-9.
- 16) 尾山 徳秀, 江口 功一, 張 大行, 阿部 春樹. さまざまな眼窩リンパ管腫の治療 眼窩減圧術を施行した症例とOK-432硬化療法を施行した症例. *日本眼科学会雑誌.* 2009;113(7):732-40.
- 17) Cahill AM, Nijis E, Ballah D, Rabinowitz D, Thompson L, Rintoul N, et al. Percutaneous sclerotherapy in neonatal and infant head and neck lymphatic malformations: a single center experience. *J Pediatr Surg.* 2011;46(11):2083-95.

### CQ 25： 腹部リンパ管奇形（リンパ管腫）に硬化療法は有効か？

#### 推奨文：

有用であるという報告も多数あるが、治療による合併症のリスクがあり、外科的切除の可否や硬化剤の選択を含め、慎重な判断が求められる。

推奨の強さ	2（弱い）：行うことを弱く推奨する
エビデンス	D（非常に弱い）

## 解説

### 【推奨作成の経過】

腹部のリンパ管疾患で最も多いのが腹部リンパ管奇形（リンパ管腫）である。リンパ管奇形（リンパ管腫）全体の中で腹部病変の占める割合は10%～20%であると推定されているが、病変の部位により治療法の選択には難渋する。外科的切除は治療効果を期待できる治療であるが、患者への負担、リンパ瘻、腸閉塞など重大な合併症の発生する可能性などを鑑みるとより低侵襲の治療が望まれる。リンパ管奇形（リンパ管腫）に対する主要な治療法の一つである硬化療法は手術に比較して侵襲度が低いと考えられ、プラスの面である治療効果に期待できるものの、強い炎症を惹起することも知られており、マイナスの面である合併症を起こさずに安全に行えるかどうか、長期的な効果がどうか等は臨床的には大きな問題である。また、腹部という部位に対してはどのような治療効果が期待できるのか、どのような合併症を考慮すべきかについても不明である。そのため「腹部リンパ管奇形（リンパ管腫）に硬化療法は有効か？」というCQを挙げ、現時点での知見をまとめた。

### <文献検索とスクリーニング>

検索の結果、邦文19編、欧文38編（PubMed 32篇、Cochrane 6篇）の文献が一次スクリーニングの対象となった。このうち2編の邦文、9編の欧文が本CQに対する二次スクリーニングの対象文献となった。その中にシステマティックレビュー、ランダム化比較試験などのエビデンスレベルの高いものはなく、すべての論文が症例集積あるいは症例報告であった。結果として、本CQの検討においては、それぞれの症例集積における結果、考察を統合した。

### <観察研究（症例集積）の評価>

腹部リンパ管奇形（リンパ管腫）に対する硬化療法の有効性に対する文献の評価は、①治療効果（病変の縮小率、症状）、②合併症の視点にて行った。



硬化療法で用いられた薬剤は、OK-432、ブレオマイシン、エタノール、ドキシサイクリン、STS (Sodium Tetradecyl Sulfate)、酢酸、ステロイド/テトラサイクリン、50%ブドウ糖液と多岐に渡っていた。腹部の硬化療法において薬剤の種類による有効性の違いや各薬剤の投与方法や投与回数などを検証した論文は今回検索した限りでは認めなかった。

## ☆検討結果

### ①治療効果

#### A.病変の縮小率

腹部リンパ管奇形（リンパ管腫）の硬化療法による病変の縮小に言及した文献は5篇<sup>1-5)</sup>であった。Chaudry らの報告<sup>1)</sup>ではドキシサイクリンで治療した腸間膜および後腹膜症例10例中7例で90%以上、1例で20%以上の縮小が得られた。2例は画像による評価がなされなかった。縮小率が小さかった1例は嚢胞状と海綿状の混合型でそれ以外は嚢胞状リンパ管腫であった。Oliveira ら<sup>2)</sup>はOK-432で治療した嚢胞状2例中1例が70%縮小したと報告している。Won ら<sup>3)</sup>は酢酸で治療した後腹膜の嚢胞状1例が完全消失したと報告した。Shiels ら<sup>4)</sup>はSTSとエタノールで治療した嚢胞状2例に奏効したと報告しているが、縮小率の記載はなかった。一方Alqahtani ら<sup>5)</sup>によるとステロイド・テトラサイクリンまたは50%ブドウ糖液で治療した10例はいずれも効果が認められなかったと報告している。

#### B.症状

腹部リンパ管奇形（リンパ管腫）で硬化療法を受けた症例の症状に言及した文献は2篇<sup>1,2)</sup>であった。

Chaudry ら<sup>1)</sup>は硬化療法を受けた10例中3例が慢性腹痛、3例が急性腹痛、1例が発熱・悪寒、1例が貧血、2例が腫瘍触知を認めていたが、治療の結果いずれの症例も症状は軽快、再燃はなかったとしている。

Oliveira ら<sup>2)</sup>は腫瘍触知の1例、腫瘍触知と腹部コンパートメント症候群・全身状態不良を認める1例に硬化療法を施行したと報告した。腫瘍触知のみの1例は2回のOK432による硬化療法で軽快したが、腹部コンパートメント症候群をきたしていた1例は嚢胞内出血による腫瘍増大のため手術治療に移行した。

### ② 合併症

腹部リンパ管奇形（リンパ管腫）に対する硬化療法の合併症として、具体的な言及があった文献は3篇であった。治療による合併症で死亡した報告はなかった。Oliveira ら<sup>2)</sup>はOK-432による硬化療法3件のうち、治療後サブイレウスを来した症例が1例、嚢胞内出血から腹部コンパートメント症候群の悪化を来し緊急手術を要した症例が1例あったと報告されている。Chaudry ら<sup>1)</sup>はドキシサイクリンによる硬化療法10例中1例で薬剤が後腹膜腔へ漏出したが、特に問題は起こらず病変も軽

快したと報告している。Won ら<sup>3)</sup>は後腹膜嚢胞状リンパ管腫 1 例に対し酢酸による硬化療法を行い疼痛と血尿をきたしたが、血尿は月経と同一期のため関係性不明と結論づけている。

#### ☆制限事項

硬化療法が切除術の前後や術中に行われていることが多く、単独での治療成績を報告した文献は少なかった他、無治療経過観察、硬化療法、切除術を直接比較した文献はなかった。

腹部のみに限って分析している論文は少なく、多くは他の領域を含んでいたり、腸間膜や後腹膜、臓器など腹部の異なる部位が合わせて検討されていたりした。

また嚢胞状や海綿状、混合型といったリンパ管奇形の性状の違いやその定義、治療基準（手術の併用、硬化療法の薬剤の種類や使用方法、投与回数など）なども文献によってばらつきがあり、それぞれを区別して検討した文献は少なかった。

硬化療法の有効性を評価する上ではこのような患者背景や治療の内容に違いがあることは考慮しなければならない。本 CQ を考察するにあたり、特にリンパ管奇形の形状の違い、硬化療法の薬剤の違いについては除外した。

#### <まとめ>

「腹部リンパ管奇形（リンパ管腫）に対する硬化療法は有効か？」という CQ を考察するにあたり、硬化療法を行うことによる、治療効果、症状・機能性、合併症という視点から分析を行ったが、エビデンスレベルの高い論文は見つからなかった。硬化療法によって病変の縮小や症状の改善は十分に得られる症例もあるが、報告によって奏効率は一定せず、硬化療法の一般論を述べるのには不十分であった。治療の合併症は硬化療法においても腸閉塞の報告があり、嚢胞内出血とあわせて注意が必要と考えられる。一方手術では報告のあった乳び漏は硬化療法では報告がなかった。

以上を踏まえると腹部リンパ管奇形（リンパ管腫）に対する硬化療法の適応について、現段階では基準を設けて治療適応を決定することは困難であるが、治療適応を強く否定するものはなかったことから、「有用であるという報告も多数あるが、治療による合併症のリスクがあり、外科的切除の可否や硬化剤の選択を含め、慎重な判断が求められる」と提案することとした。本 CQ の検討には今後 RCT などエビデンスレベルの高いデザインでの検証が必要と思われた。

### 文献検索式

検索 DB : 医中誌 Web

検索日 : 2015 年 2 月 24 日

検索式 :

(リンパ管腫/TH or リンパ管腫/TA or リンパ管奇形/TA or (リンパ管形成/TH and リンパ系異常/TH) or "lymphatic malformation"/TA) and (腹部/TH or 腹部/TA or 腹部腫瘍/TH or 腹腔/TA or 腹膜/TA) and (硬化療法/TH or 硬化療法/TA or 硬化剤/TH or 硬化剤/AL or Picibanil/TH or Picibanil/TH or ビシバニール/TA or ビシバニール/TA or OK-432/TA or

OK432/TA or Bleomycin/TH or ブレオマイシン/TA or Doxycycline/TH or 注入/TA) and DT=1980:2014 and LA=日本語,英語 and PT=会議録除く and CK=ヒト

検索 DB : PubMed

検索日 : 2015 年 2 月 24 日

検索式 :

(lymphangioma[TW] OR "lymphatic malformations"[TIAB] OR "Lymphatic Vessels/abnormalities"[MH]) AND ("Abdomen"[MH] OR abdomen[TIAB] OR intraperitoneal[TIAB] OR abdominal[TW] OR peritoneum[TW] OR peritoneal[TIAB] OR retroperitoneal[TW] OR retroperitoneum[TIAB] OR "Abdominal Neoplasms"[MH]) AND (sclerotherapy[TW] OR "Sclerosing Solutions"[PA] OR sclerosing[TIAB] OR picibanil[TW] OR "OK-432"[TIAB] OR bleomycin[TW] OR injection[TIAB]) AND "humans"[MH] AND (English[LA] OR Japanese[LA]) AND 1980[PDAT] : 2014[PDAT]

検索 DB : Cochrane Library

検索日 : 2015 年 2 月 24 日

検索式 :

#1 "lymphangioma":ti,ab,kw or "lymphatic malformations":ti,ab,kw or "lymphatic abnormalities":ti,ab,kw (Word variations have been searched)

#2 "sclerotherapy":ti,ab,kw or "sclerosing":ti,ab,kw or "picibanil":ti,ab,kw or "OK-432":ti,ab,kw or "bleomycin":ti,ab,kw (Word variations have been searched)

#3 "abdomen":ti,ab,kw or "intraperitoneal":ti,ab,kw or "abdominal":ti,ab,kw or "retroperitoneal":ti,ab,kw or "retroperitoneum":ti,ab,kw (Word variations have been searched)

#4 #1 and #2 and #3

#5 #1 and #2 Publication Year from 1980 to 2014, in Cochrane Reviews (Reviews and Protocols) and Trials (Word variations have been searched)

## 文献

- 1) Chaudry G, Burrows PE, Padua HM, Dillon BJ, Fishman SJ, Alomari. Sclerotherapy of abdominal lymphatic malformations with doxycycline. *J Vasc Interv Radiol.* 2011;22:1431-1435.
- 2) Oliveira C, Sacher P, Meuli. Management of prenatally diagnosed abdominal lymphatic malformations. *Eur J Pediatr Surg.* 2010;20:302-306.
- 3) Won JH, Kim BM, Kim CH, Park SW, Kim. Percutaneous sclerotherapy of lymphangiomas with acetic acid. *J Vasc Interv Radiol.* 2004;15:595-600.
- 4) Shiels WE 2nd, Kenney BD, Caniano DA, Besner. Definitive percutaneous treatment of lymphatic malformations of the trunk and extremities. *J Pediatr Surg.* 2008;43:136-140.
- 5) Alqahtani A, Nguyen LT, Flageole H, Shaw K, Laberge. 25 years' experience with lymphangiomas in children. *J Pediatr Surg.* 1999;34:1164-1168.

### CQ 26 : 臨床症状の乏しい腹部リンパ管奇形（リンパ管腫）は治療すべきか？

#### 推奨文：

治療による合併症のリスクがあるため、増大傾向がある場合や症状が出現した場合に治療介入を考慮することを提案する。

推奨の強さ	2（弱い）：行うことを弱く推奨する。
エビデンス	D（非常に弱い）

## 解説

### 【推奨作成の経過】

腹部リンパ管奇形（リンパ管腫）は腹痛・巨大腫瘍・イレウス症状などの強い症状にて発症する場合もあるが、無症状で偶然発見される場合もある。病変は徐々に増大することもあり、感染や内出血などにより重篤な症状を起こすこともある。

このような中で、症状の乏しい腹部リンパ管奇形（リンパ管腫）に対して積極的に治療を行うべきかどうか、長期間のフォローアップの中ではどの時期が治療に最適なのか、などは臨床上迷うことのある大きな問題である。そのため、「臨床症状の乏しい腹部リンパ管奇形（リンパ管腫）は治療すべきか？」という CQ を挙げ、現時点での知見をまとめた。

### <文献検索とスクリーニング>

検索の結果、邦文 206 篇、欧文 237 篇（PubMed 230 篇、Cochrane 7 篇）の文献が一次スクリーニングの対象となった。このうち邦文 6 篇、欧文 9 篇が本 CQ に対する二次スクリーニングの対象文献となった。その中に Systematic review、Randomized controlled study などのエビデンスレベルの高いものはなく、多くの論文が症例集積あるいは症例報告であった。そのうち本 CQ の対象である無症状のリンパ管奇形（リンパ管腫）について記述のある 7 篇につき結果、考察を統合した。

### <観察研究（症例集積）の評価>

対象となった文献のうち無症状のリンパ管奇形（リンパ管腫）について述べられている文献は 7 篇<sup>1-7</sup>であった。このうち、実際に症状が乏しかったと考えられる症例数は 15 例（無症状。画像検査で偶発的に発見され、大網、腸間膜、後腹膜などに存在し腹部腫瘍のみを主訴である症例を含む）であった。

文献スクリーニングにより、症状の乏しい腹部リンパ管奇形（リンパ管腫）に対する治療介入の選択は、放置した場合にどのような症状を呈する可能性があるのか？どの手段で、どのくらいの頻度で検査をすべきか？逆に治療した場合、その治療法の選択や各治療法に伴う合併症やリスクはどの程度なのか？等が検討項目であり、これらにつき文献を評価した。

#### ☆検討結果

対象となった文献より、腹部リンパ管奇形（リンパ管腫）の症状（腹痛、腸閉塞、捻転、感染、出血、嘔吐・哺乳障害、頻尿、腹部腫瘤<sup>3,12)</sup>）は発生部位、大きさ、年齢などの因子に依存すると考えられ、将来的には、これらを層別化してリスク因子を決定することが望まれる<sup>3,5,11)</sup>。

一方で、治療が施行されているケースにおける合併症 **complication** に関しては再発・再治療を容れた症例<sup>4)</sup>、腸閉塞<sup>2,6,7)</sup>、乳び腹水<sup>7,12)</sup>、塞栓症<sup>2)</sup>、出血<sup>2)</sup>、創感染等が報告されている。重篤な合併症としては外科的手術後の下大静脈塞栓<sup>2)</sup>と癒着療法後の腹部コンパートメント症状<sup>2)</sup>の報告があった。特記事項として、腸間膜リンパ管奇形（リンパ管腫）に対する外科的切除を選択した場合、腸管合併切除を余儀なくされることもある<sup>12)</sup>。

臨床症状の乏しい腹部リンパ管奇形（リンパ管腫）は、経過観察で退縮したとされる報告<sup>3,5)</sup>もある一方で、後に症状をきたす腹部リンパ管奇形（リンパ管腫）も少なからず存在する（他の多くの症例報告より）ことから経過観察中に増大あるいは症状を新たに引き起こした場合には治療介入すべきであるという意見が多くみられた。

#### ☆制限事項

無症状の症例の多くが報告されていない可能性が有るという事実には留意すべきであり、また発見の時点で、無症状でも治療を施されているケースもあり、無症状の腹部リンパ管奇形（リンパ管腫）を年齢別に、どの部位で、どのような状況になったら治療介入すべきかどうかの明確な基準に対してエビデンスの高いスタディは存在しないのが現状である。

#### <まとめ>

臨床症状の乏しい腹部リンパ管奇形（リンパ管腫）に対する治療の必要性は、部位、サイズ、年齢に応じて治療しなかった場合のリスクと治療をした場合のリスクや合併症とのバランスから決定すべきであると考えられるが、現段階では治療の適応基準を決定する十分な研究はなされておらず、治療後の重大な合併症が報告されていることから、個々の症例で慎重な検討が必要である。しかし、経過観察を選択した場合には、定期的に画像診断を行い、経過観察中に増大傾向あるいは何らかの症状が出現した際には治療介入を考慮すべきであろう。そのため、「治療による合併症のリスクがあるため、増大傾向がある場合や症状が出現した場合に治療介入を考慮することを提案する」とした。

#### 文献検索式

検索日：2015年2月24日

検索式1：

(リンパ管腫/TH or リンパ管腫/TA or リンパ管奇形/TA or (リンパ管形成/TH and リンパ系異常/TH) or "lymphatic malformation"/TA) and (腹部/TH or 腹部/TA or 腹部腫瘍/TH or 腹腔/TA or 腹膜/TA) and (診断/MTH or 無症候性疾患/TH or 無症候/TA or 無症状/TA) and DT=1980:2014 and LA=日本語,英語 and PT=会議録除く and CK=ヒト

検索式2：

(リンパ管腫/TH or リンパ管腫/TA or リンパ管奇形/TA or (リンパ管形成/TH and リンパ系異常/TH) or "lymphatic malformation"/TA) and (腹部/TH or 腹部/TA or 腹部腫瘍/TH or 腹腔/TA or 腹膜/TA) and (硬化療法/TH or 硬化療法/TA or 硬化剤/TH or 硬化剤/AL or 注入/TA or SH=治療の利用,治療,薬物療法,外科の療法,食事療法,放射線療法) and DT=1980:2014 and LA=日本語,英語 and PT=会議録除く and CK=ヒト

検索DB：PubMed

検索日：2015年2月24日

検索式1：

(lymphangioma[TW] OR "lymphatic malformations"[TIAB] OR "Lymphatic Vessels/abnormalities"[MH]) AND ("Abdomen"[MH] OR abdomen[TIAB] OR intraperitoneal[TIAB] OR abdominal[TW] OR peritoneum[TW] OR peritoneal[TIAB] OR retroperitoneal[TW] OR retroperitoneum[TIAB] OR "Abdominal Neoplasms"[MH]) AND ("Diagnosis"[MAJR] OR "Asymptomatic Diseases"[MH] OR asymptomatic[TIAB] OR silent[TIAB] OR subclinical[TIAB] OR symptomless[TIAB] OR "Treatment Outcome"[MH]) AND "humans"[MH] AND (English[LA] OR Japanese[LA]) AND 1980[PDAT] : 2014[PDAT]

検索式2：

(lymphangioma[TW] OR "lymphatic malformations"[TIAB] OR "Lymphatic Vessels/abnormalities"[MH]) AND ("Abdomen"[MH] OR abdomen[TIAB] OR intraperitoneal[TIAB] OR abdominal[TW] OR peritoneum[TW] OR peritoneal[TIAB] OR retroperitoneal[TW] OR retroperitoneum[TIAB] OR "Abdominal Neoplasms"[MH]) AND ("therapy"[SH] OR sclerotherapy[TW] OR "Sclerosing Solutions"[PA] OR sclerosing[TIAB] OR injection[TIAB] OR "therapeutic use"[SH] OR "Treatment Outcome"[MH]) AND "humans"[MH] AND (English[LA] OR Japanese[LA]) AND 1980[PDAT] : 2014[PDAT]

検索DB：Cochrane Library

検索日：2015年2月24日

検索式：

#1 "lymphangioma":ti,ab,kw or "lymphatic malformations":ti,ab,kw or "lymphatic abnormalities":ti,ab,kw (Word variations have been searched)

#2 "diagnosis":ti,ab,kw or "asymptomatic":ti,ab,kw or "silent":ti,ab,kw or "subclinical":ti,ab,kw or "symptomless":ti,ab,kw (Word variations have been searched)

#3 "abdomen":ti,ab,kw or "intraperitoneal":ti,ab,kw or "abdominal":ti,ab,kw or "retroperitoneal":ti,ab,kw or "retroperitoneum":ti,ab,kw (Word variations have been searched)

#4 #1 and #2 and #3



#5 #1 and #2 Publication Year from 1980 to 2014, in Cochrane Reviews (Reviews and Protocols) and Trials (Word variations have been searched)

## 文献

- 1) Chaudry G, Burrows PE, Padua HM, Dillon BJ, Fishman SJ, Alomari AI. Sclerotherapy of abdominal lymphatic malformations with doxycycline. *J Vasc Interv Radiol.* 2011;22(10):1431-1435.
- 2) Oliveira C, Sacher P, Meuli M. Management of prenatally diagnosed abdominal lymphatic malformations. *Eur J Pediatr Surg.* 2010;20(5):302-306.
- 3) 阿曾沼 克弘, 猪股 裕紀洋. 小児リンパ管腫に対する最近の治療戦略 第34回九州小児外科研究会アンケート調査による217例の検討. *日本小児外科学会雑誌.* 2006;42(2):215-221.
- 4) 比企 さおり, 山高 篤行, 小林 弘幸, 岡田 安弘, 宮野 武. 小児リンパ管腫105例の臨床的検討 発生部位・病型別治療評価. *順天堂医学.* 2003;48(4):476-483.
- 5) Chiappinelli A, Forgues D, Galifer RB. Congenital abdominal cystic lymphangiomas: what is the correct management? *J Matern Fetal Neonatal Med.* 2012;25(7):915-919.
- 6) 村岡 曉憲, 鈴木 夏生, 丹羽 由紀子, 小松 義直, 田上 鎌一郎. 検診にて指摘された無症状巨大後腹膜リンパ管腫の1例. *日本臨床外科学会雑誌.* 2009;70(3):899-905.
- 7) 川口 清, 浦山 雅弘, 藤本 博人. 腹腔鏡下に完全切除し得た成人後腹膜リンパ管腫の1例. *日本内視鏡外科学会雑誌.* 2008;13(4):435-440.
- 8) 大矢知 昇, 岩下 公江, 久保 雅子. 腸間膜リンパ管腫の診断と治療 胎児診断例と年長児診断例の検討. *日本小児外科学会雑誌.* 2008;44(1):33-37.
- 9) 田島 正晃, 上村 哲郎, 當ヶヶ盛 学, 猪股 雅史, 白石 憲男, 北野 正剛. 大網原発巨大リンパ管腫の1成人例. *日本臨床外科学会雑誌.* 2005;66(11):2828-2831.
- 10) 鈴木 英之, 古川 清憲, 高崎 秀明, 野村 務, 進士 誠一, 田尻 孝. 腹腔鏡下に切除した腸間膜嚢胞性リンパ管腫の1例. *日本内視鏡外科学会雑誌.* 2005;10(2):225-228.
- 11) Losanoff JE, Kjossev KT. Mesenteric cystic lymphangioma: unusual cause of intra-abdominal catastrophe in an adult. *Int J Clin Pract.* 2005;59(8):986-987.
- 12) 内山 昌則, 村田 大樹, 大滝 雅博. 急性腹症で発症し十二指腸壁に炎症性浸潤をきたしていた後腹膜リンパ管腫の1例 小児腹部リンパ管奇形(リンパ管腫)報告例の検討. *日本小児外科学会雑誌.* 2007;43(7):938-944.
- 13) Mendez-Gallart R, Bautista A, Estevez E, Rodriguez-Barca P. Abdominal cystic lymphangiomas in pediatrics: surgical approach and outcomes. *Acta Chir Belg.* 2011;111(6):374-377.
- 14) 池田 太郎, 浅井 陽, 南郷 容子, 星野 真由美, 大橋 研介, 井上 幹也, et al. 小児腹部リンパ管奇形(リンパ管腫)の検討. *日本小児外科学会雑誌.* 2008;44(7):959-964.
- 15) Heether J, Whalen T, Doolin E. Follow-up of complex unresectable lymphangiomas. *Am Surg.* 1994;60(11):840-841.



### CQ 27： 難治性乳び腹水に対して有効な治療は何か？

#### 推奨文：

絶食、高カロリー輸液、MCT (Medium Chain Triglyceride) などの保存的治療を行い、効果がない場合には内科的治療、硬化療法、外科的治療なども考慮される。

推奨の強さ	2 (弱い) : 行うことを弱く推奨する。
エビデンス	D (非常に弱い)

## 解説

### 【推奨作成の経過】

難治性の乳び腹水は、腹水からの大量のタンパク質やリンパ球喪失、血中脂肪濃度の低下、腹部膨満による腹痛、不快感、呼吸困難を来し、患者のQOLを著しく低下させる。腹水の原因は多岐にわたり、明らかになることもあるが、不明の場合も多い。治療にあたっては、腹部膨満を避けるために持続ドレナージもしくは定期的な穿刺排液を必要とする場合があり、しばしば難渋する。治療法とその効果、デメリットを把握してよりよい判断をすることは臨床医にとって非常に大きな課題であり、乳び腹水の長期にわたる問題についても情報を集め、これをまとめたガイドラインが存在することは有益であると考えられる。そのため「難治性乳び腹水に対して有効な治療は何か？」というCQを挙げ、現時点での知見をまとめた。

### <文献検索とスクリーニング>

検索の結果、邦文161篇、欧文728篇 (Pubmed 564篇、Cochrane 164篇) の文献が一次スクリーニングの対象となった。このうち邦文15篇、欧文12篇が本CQに対する二次スクリーニングの対象文献となった。その中にSystematic review、Randomized controlled studyなどのエビデンスレベルの高いものはなく、症例集積が多施設1篇、単施設2篇、あとは症例報告であった。結果として、本CQの検討においては、エビデンスには乏しいが、推奨案作成に有用と判断された文献27篇の結果、考察を統合した。

### <観察研究 (症例集積) の評価>

乳び腹水の原因としては、先天性<sup>1-16)</sup>、特発性<sup>2)</sup>、開腹術後<sup>17-20)</sup>、蛋白漏出性腸症<sup>19)</sup>、リンパ管奇形<sup>21, 22)</sup>、リンパ管拡張症<sup>23, 24)</sup>、リンパ管腫症<sup>25, 26)</sup>、Lymphatic dysplasia<sup>27)</sup>、が報告されていた。原因別に治療法を検討している論文は認めなかった。

治療法をカテゴリーに分けると保存的治療（絶食、高カロリー輸液、Medium Chain Triglyceride [以下MCT]）、内科的治療、硬化療法、外科的治療が行われていた。

#### ☆検討結果

以下では、治療法別に述べる。

##### ①保存的治療

絶食で腹水量が変化するかどうかもまず第一に確認するべきである。

高カロリー輸液は絶食と共に用いられていることが多く、高カロリー輸液の影響で腹水が増量したとの報告は今回の文献検索の範囲では認めなかったため、絶食時の栄養サポートとして併用することが望まれる。Bellini Cによる多施設の症例集積では、高カロリー輸液・完全静脈栄養を15例に施行しており副作用は認めなかったと報告している<sup>1)</sup>。

MCTに関しては、治療前・治療中・治療後いずれの時期でも使用されている<sup>1,2,4-9,11,13-15,17,19,20,22-26)</sup>。Bellini Cによる多施設の症例集積ではMCTを14例に施行しており副作用は認めなかったと報告している<sup>1)</sup>。

##### ②内科的治療

乳び腹水に対する薬物療法としてはオクトレオチド（持続性ソマトスタチンアナログ製剤）が主に用いられており、他の薬物療法の有効性を述べた論文は今回の文献検索の範囲では認めなかった。

Bellini Cによる多施設の症例集積では、オクトレオチドを8日～38日の間、乳び腹水症例16例のうち6例に使用し、全例に乳び腹水の減少を認めたと報告している<sup>1)</sup>。Huang Qによる単施設の症例集積では、高カロリー輸液とオクトレオチドで治療した乳び腹水4例中2例が10日以内に腹水の減少を認めたと報告している<sup>18)</sup>。一方、3週間投与するが効果を認めなかった報告もある<sup>4)</sup>。オクトレオチドの投与用量については、 $1\mu\text{g/kg/h}$ <sup>1)</sup>、 $3\mu\text{g/kg/h}$ <sup>6)</sup>、 $0.5\text{kg/h/h}$ で開始し $1\mu\text{g/kg/h}$ ずつ $10\mu\text{g/kg/h}$ まで増量<sup>3)</sup>、 $0.5\sim 2.0\mu\text{g/kg/hr}$ 持続静脈注射<sup>7)</sup>、 $2.5\mu\text{g/kg}$ 皮下注を2回/日で開始し、2日毎に $8\mu\text{g/kg}$ を2回/日まで増量<sup>4)</sup>という方法が報告されていた。開始時期については、保存的治療2週間で乳び腹水が改善しないため投与開始<sup>4,8)</sup>、保存的治療で乳び腹水が軽快後に再増悪したため投与開始<sup>7)</sup>との報告を認めた。オクトレオチド投与による副作用は、今回の文献検索の範囲では認めなかった。これらより、オクトレオチドによる乳び腹水の奏効を診たcontrol studyは、今回の文献検索の範囲では認めず、効果に関するエビデンスレベルは低いが、乳び腹水が減少したという症例集積や多くの症例報告が存在する事から、保存的治療が奏功しない乳び腹水はオクトレオチドによる内科的治療を検討しても良いと考える。

##### ③ 硬化療法

硬化療法は5篇の症例報告で6例に行われていた<sup>13,21,23,25,26)</sup>。硬化剤は、6例中5例はOK-432で、1例<sup>23)</sup>のみBeta-Isadona-solutionであった。OK-432を病変に局注したものが4例<sup>21,25,26)</sup>、腹

腔内投与が1例<sup>26)</sup>、ドレーン経由での投与が2例<sup>21, 26)</sup>あった。硬化療法に関しては、今回の文献検索の範囲では症例報告数も少ないため、その有用性を示すには今後の症例集積が必要と考える。

#### ④ 腹腔ドレナージ、腹腔穿刺、外科的治療

腹腔ドレナージや腹腔穿刺は、腹部膨満での臓器圧迫症状（コンパートメント症候群や呼吸不全）を来しているときや来す可能性があるとき、あるいは術後でドレーンが挿入されている時に行われているが、それ自体で乳び腹水が改善することはなく、ドレナージで喪失した腹水を補充するための輸液・血液製剤・輸血等が必要である<sup>1, 4-7, 11-14, 17, 19-21, 23, 25, 26)</sup>。

外科的治療は、保存的治療や内科的治療の後に施行されている報告が多い。Zeidan Sによる単施設の症例集積では、平均25.3日の保存的加療で改善を認めず外科的治療を施行したと報告している<sup>17)</sup>。他には1~3ヶ月の保存的加療後<sup>2, 3)</sup>、先天性乳び腹水症例で生後1ヶ月から4ヶ月後<sup>4, 8, 24)</sup>に外科的治療が施行されていた。乳び腹水の漏出部位を同定できない事もあるため<sup>4)</sup>、乳び腹水漏出部位の同定のために親油性染料（Sudan black, Sudan III）を術前経口投与し漏出部位を同定する試みが行われている<sup>2, 3, 10, 17)</sup>。漏出部位を同定できたものは結紮、縫合、クリップ、焼灼を行っている<sup>2, 8, 10, 17, 24)</sup>。乳び腹水漏出部位や周囲の後腹膜に、フィブリン糊を塗布・散布<sup>3, 5, 17, 24)</sup>する、あるいは酸化セルロース・可吸収性局所止血剤を貼付<sup>5, 17)</sup>する事で漏出を止める手技の有用性が報告されている他、腹腔—静脈シャント<sup>23, 27)</sup>や胎児症例での腹腔—羊水腔シャント<sup>12)</sup>の報告もある。

これらより control study は今回の文献検索の範囲では認めなかったため、エビデンスレベルは低い。症例集積や症例報告から外科的治療は約1ヶ月程度以上の保存的治療・内科的治療に非奏効の乳び腹水に施行されているため、保存的治療・内科的治療に非奏効の乳び腹水には外科的治療を考慮してよいと考える。親油性染料を用いた漏出部位の同定、フィブリン糊や酸化セルロース・可吸収性局所止血剤の使用といった手技により外科的治療の奏効率を高めるための工夫が行われているが、症例集積と症例報告のみで、その有用性を検討した報告は今回の文献検索の範囲では認めなかった。

#### ☆制限事項

難治性の乳び腹水に関する定義に関して病悩期間や治療反応性などを基に定めている文献はなかった。そのため乳び腹水の治療に関する文献それぞれにおいて病悩期間や治療反応性など臨床的に難治と考えられる事項を抽出しまとめることとした。また乳び腹水の原因が多岐にわたるため、治療効果は原因によっても異なるものと予測されるが、検索範囲においては原因により治療法を検討している論文はなかった。したがって、今回の検討においては原因には関係なく治療法やその効果について述べるにとどまった。

<まとめ>

「難治性乳び腹水に対して有効な治療は何か？」という CQ を考察するにあたり、原因が多岐にわたり、それぞれの原因に対する治療もおこなわれているために、一括して治療法を述べることは困難であった。そのため、治療法を保存的治療（絶食、高カロリー輸液、MCT）、内科的治療（オクトレオチド）、硬化療法、腹腔ドレナージ、腹腔穿刺、外科治療などの項目にわけ、それぞれの効果について検討した。

難治性乳び腹水に対して有効な治療は、原因に依存する可能性がある点、また報告された治療法における効果に関するエビデンスは低いという点をふまえた上で以下の様にまとめられる。副作用が少ないという点から保存的治療としての絶食、高カロリー輸液、MCT はまず行うべき治療である。保存的治療により効果が不十分な症例については症例集積や多くの症例報告が存在する事からオクトレオチドを用いた内科的治療を考慮してよい。硬化療法については報告数が少ないため、その有用性を示すには今後の症例集積が必要である。腹腔ドレナージ、腹腔穿刺、外科治療などについては約1ヶ月程度以上の保存的治療・内科的治療に非奏効の乳び腹水に対しては考慮してよい。

そのため、「絶食、高カロリー輸液、MCT などの保存的治療を行い、効果がない場合には内科的治療、硬化療法、外科的治療なども考慮される。」を推奨案とした。しかし、本 CQ の検討には今後 RCT などエビデンスレベルの高いデザインでの検証が必要と思われる。

## 文献検索式

検索 DB : 医中誌 Web

検索日 : 2015 年 2 月 24 日

検索式 1 :

(乳び腹水/TH or 乳び腹/TA or 乳糜腹/TA) and (治療/TH or SH=治療的利用,治療,薬物療法,外科的療法,食事療法,放射線療法) and DT=1980:2014 and LA=日本語,英語 and PT=会議録除く and CK=ヒト

検索式 2 :

(骨溶解-本態性/TH or ゴーハム/TA or Gorham/TA or リンパ管腫/TH or リンパ管腫/TA or リンパ管奇形/TA or (リンパ管形成/TH and リンパ系異常/TH) or リンパ管症/AL or "lymphatic malformation"/TA) and (乳び腹/AL or 乳糜腹/TA or 腹水/AL) and (治療/TH or SH=治療的利用,治療,薬物療法,外科的療法,食事療法,放射線療法) and DT=1980:2014 and LA=日本語,英語 and PT=会議録除く and CK=ヒト

検索 DB : PubMed

検索日 : 2015 年 2 月 24 日

検索式 1 :

("chylous ascites"[TW] OR chyloperitoneum[TIAB] OR "chylous peritonitis"[TIAB] OR "chyloform ascites"[TIAB]) AND ("therapy"[SH] OR "therapeutic use"[SH] OR "Treatment Outcome"[MH]) AND "Humans"[MH] AND "1980"[PDAT] : "2014"[PDAT] AND (English[LA] OR Japanese[LA])

検索式 2 :

(lymphangioma[TW] OR "lymphatic malformations"[TIAB] OR "Lymphatic Vessels/abnormalities"[MH] OR "Osteolysis, Essential"[MH] OR gorham[TIAB]) AND ("chylous ascites"[TW] OR chyloperitoneum[TIAB] OR "chylous

peritonitis"[TIAB] OR "chyloform ascites"[TIAB] OR "ascitic fluid"[TW]) AND "Humans"[MH] AND "1980"[PDAT] :  
"2014"[PDAT] AND (English[LA] OR Japanese[LA])

検索 DB : Cochrane Library

検索日 : 2015 年 2 月 24 日

検索式 :

#1 "ascitic fluid":ti,ab,kw or "chylous ascites":ti,ab,kw or "chyloperitoneum":ti,ab,kw or "chylous peritonitis":ti,ab,kw

(Word variations have been searched)

#2 "lymphangioma":ti,ab,kw or "lymphatic malformations":ti,ab,kw or "osteolysis":ti,ab,kw or "gorham":ti,ab,kw or

"lymphatic vessel" (Word variations have been searched)

#3 #1 and #2 Publication Year from 1980 to 2014, in Cochrane Reviews (Reviews and Protocols) and Trials (Word

variations have been searched)

#4 #1 Publication Year from 1980 to 2014, in Cochrane Reviews (Reviews and Protocols) and Trials (Word variations have

been searched)

## 文献

- 1) Bellini C, Ergaz Z, Radicioni M, Forner-Cordero I, Witte M, Perotti G, et al. Congenital fetal and neonatal visceral chylous effusions: neonatal chylothorax and chylous ascites revisited. A multicenter retrospective study. *Lymphology*. 2012;45:91-102.
- 2) 松尾 吉庸, 岡田 正. 乳糜胸・腹水及び関連疾患の病態と治療の工夫 乳糜胸・腹水における Sudan Black の有用性. *小児外科*. 2001;33:186-90.
- 3) Spagnol L, Conforti A, Valfre L, Morini F, Bagolan P. Preoperative administration of Sudan III and successful treatment of persistent chylous ascites in a neonate. *J Pediatr Surg*. 2011;46(5):994-997.
- 4) 城 一也, 監物 久夫, 毛利 健, 五藤 周, 大川 治夫. 乳糜胸・腹水及び関連疾患の病態と治療の工夫 特発性乳糜腹水. *小児外科*. 2001;33(2):134-140.
- 5) Moreira Dde A, Santos MM, Tannuri AC, Tannuri U. Congenital chylous ascites: a report of a case treated with hemostatic cellulose and fibrin glue. *J Pediatr Surg*. 2013;48(2):e17-19.
- 6) Olivieri C, Nanni L, Masini L, Pintus C. Successful management of congenital chylous ascites with early octreotide and total parenteral nutrition in a newborn. *BMJ Case Rep*. 2012.
- 7) Huang Y, Zhuang S, Li Y, Liu M, Chen H, Du M. Successful management of congenital chylous ascites in a premature infant using somatostatin analogue. *Indian journal of pediatrics*. 2011;78(3):345-347.
- 8) Melo-Filho A A, Souza I J, Leite C A, Leite R D, Colares J H, Correia J M. Refractory congenital chylous ascites. *Indian J pediatr*. 2010;77(11):1335-1337.
- 9) Karagol B S, Zenciroglu A, Gokce S, Kundak A A, Ipek M S. Therapeutic management of neonatal chylous ascites: report of a case and review of the literature. *Acta Paediatr*. 2010;99(9):1307-1310.
- 10) Kuroiwa M, Toki F, Suzuki M, Suzuki N. Successful laparoscopic ligation of the lymphatic trunk for refractory chylous ascites. *J Pediatr Surg*. 2007;42(5):e15-18.
- 11) Antao B, Croaker D, Squire R. Successful management of congenital chyloperitoneum with fibrin glue. *J Pediatr Surg*. 2003;38(11):e7-8.
- 12) 中川 潤子, 中林 稔, 菊地 真紀子, 佐藤 千歳, 木戸 道子, 笠井 靖代, et al. 胎内治療により改善をみた胎児乳び腹水症の1例. *日本産科婦人科学会東京地方部会誌*. 2002;51(4):399-403.
- 13) 脇坂 宗親, 北川 博昭, 佐藤 百合子, 中田 幸之介. 乳糜胸・腹水及び関連疾患の病態と治療の工夫 開腹術・OK-432 注入で治癒した先天性乳糜腹水. *小児外科*. 2001;33(2):196-200.

- 14) 佐藤 英章, 岡松 孝男, 八塚 正四, 五味 明, 鈴木 淳一, 鈴木 孝明, et al. 乳糜胸・腹水及び関連疾患の病態と治療の工夫 単開腹により治癒した乳糜腹水. 小児外科. 2001;33(2):191-195.
- 15) 高橋 篤, 鈴木 則夫, 桑野 博行. 乳糜胸・腹水及び関連疾患の病態と治療の工夫 新生児乳糜腹水. 小児外科. 2001;33(2):144-147.
- 16) 小室 広昭. あなたならどうする、こんな時プロに訊く術中の機転 乳糜胸・乳糜腹水に対する内視鏡手術 漏出部位がわからなかったらどうする. 小児外科. 2010;42(8):805-808.
- 17) Zeidan S, Delarue A, Rome A, Roquelaure B. Fibrin glue application in the management of refractory chylous ascites in children. *J Pediatr Gastroenterol Nutr.* 2008;46(4):478-481.
- 18) Huang Q, Jiang Z W, Jiang J, Li N, Li J S. Chylous ascites: treated with total parenteral nutrition and somatostatin. *World J Gastroenterol.* 2004;10(17):2588-2591.
- 19) 根本 貴史, 土屋 博之, 長島 金二. 乳糜胸・腹水及び関連疾患の病態と治療の工夫 乳糜胸・腹水の臨牀的ならびに実験的検討. 小児外科. 2001;33(2):119-122.
- 20) 大津 一弘, 上田 祐華, 栗原 将, 河島 菜澄. こんなときどうすればよいの(その2) 難治性乳糜腹水. 小児外科. 2011;43(7):747-750.
- 21) Ono S, Iwai N, Chiba F, Furukawa T, Fumino S. OK-432 therapy for chylous pleural effusion or ascites associated with lymphatic malformations. *J Pediatr Surg.* 2010;45(9):e7-10.
- 22) 田中 水緒, 横森 欣司, 上井 義之. 乳糜胸・腹水及び関連疾患の病態と治療の工夫 後腹膜リンパ管腫にみられた乳糜腹水. 小児外科. 2001;33(2):163-167.
- 23) Siebert S, Helbling C, Wolff M, Franz A, Muller A, Kau N, et al. Peritoneovenous shunting as palliative treatment in an infant with chylous ascites due to generalised congenital lymphangiectasia. *Klin Padiatr.* 2010;222(5):317-318.
- 24) Densupsoontorn N, Jirapinyo P, Aanpreung P, Laohapensang M, Parichatikanond P. Congenital chylous ascites: the roles of fibrin glue and CD31. *Acta Paediatr.* 2009;98(11):1847-1849.
- 25) Guvenc B H, Ekingen G, Tuzlaci A, Senel U. Diffuse neonatal abdominal lymphangiomatosis: management by limited surgical excision and sclerotherapy. *Pediatr Surg Int.* 2005;21(7):595-598.
- 26) 小寺 厚志, 鎌形 正一郎, 広部 誠一, 下野 隆一, 瀧本 康史, 佐久間 恒, et al. 乳糜胸・腹水及び関連疾患の病態と治療の工夫 乳糜胸・腹水を伴った Diffuse lymphangiomatosis の 1 例. 小児外科. 2001;33(2):128-133.
- 27) 堀澤 稔, 西本 和生, 小倉 行雄, 田井中 貴久, 松永 和哉, 新実 紀二. 乳糜胸・腹水及び関連疾患の病態と治療の工夫 乳糜胸・腹水及び陰囊乳糜漏を呈した Generalized lymphatic dysplasia の 1 例. 小児外科. 2001;33:180-185.



### CQ 28 : 腹部リンパ管奇形（リンパ管腫）における治療の合併症はどのようなものか？

#### 推奨文：

腹部リンパ管奇形（リンパ管腫）の治療により発生する合併症には、硬化療法では腸閉塞、出血、疼痛、血尿、乳び漏出、外科療法では創部感染、腸閉塞、出血、乳び漏出などの他、下大静脈閉塞、大量腸切除など重篤な合併症がある。

推奨の強さ	推奨なし。
エビデンス	D（非常に弱い）

## 解説

### 【推奨作成の経過】

腹部リンパ管奇形（リンパ管腫）の治療法には内科的治療から外科的治療まで様々なものがある。治療法の選択は症例の状況によって異なる。従って治療によって生じうる合併症について臨床医、患者、家族が情報を共有していることは治療を円滑に進めるうえで必要である。しかしながらこれに明確に答える良質の資料は存在せず、臨床医も患者も判断に迷うことが多いと考えられる。このため、「腹部リンパ管奇形（リンパ管腫）の治療における合併症はどのようなものか？」という CQ を挙げ、現時点で得られる情報を統合して提示することとした。

### <文献検索とスクリーニング>

検索の結果、邦文 203 篇、欧文 602 篇（PubMed 593 篇、Cochrane 9 篇）の文献が一次スクリーニングの対象となった。このうち 23 篇の邦文、27 篇の欧文の欧文が本 CQ に対する二次スクリーニングの対象文献となった。その中に Systematic review、Randomized controlled study などのエビデンスレベルの高いものはなく、すべての論文が症例集積あるいは症例報告であった。本 CQ の検討においては、それぞれの症例集積における結果、考察を統合した。

### <観察研究（症例集積）の評価>

本 CQ における合併症とは、腹部リンパ管奇形（リンパ管腫）の治療により発生した合併症を指すものとして検討し、硬化療法、外科療法での報告を評価した。

### ☆検討結果

#### ①硬化療法における合併症



硬化療法の報告はOK-432を用いた硬化療法では、腸間膜リンパ管奇形（リンパ管腫）において、腸閉塞や出血が認められ<sup>1)</sup>、後腹膜リンパ管奇形（リンパ管腫）では乳び漏出の報告が認められた<sup>2)</sup>。酢酸を用いた硬化療法では、後腹膜リンパ管奇形（リンパ管腫）の例で治療後の疼痛や血尿が認められた<sup>3)</sup>。

### ③ 手術療法における合併症

手術療法での報告は、開腹手術による完全切除術の場合、腸間膜、後腹膜ともに術創部感染<sup>4,5)</sup>、腸閉塞<sup>5,7)</sup>といった一般的な合併症と報告されていた。重篤な合併症では下大静脈閉塞<sup>1)</sup>や、腸管壁へのリンパ管奇形（リンパ管腫）腫組織の迷入から大量腸管切除を余儀なくされた重症例も報告されていた<sup>8)</sup>。腹腔鏡を用いた完全切除術合併症の報告ではTranらは腹部リンパ管奇形（リンパ管腫）における腹腔鏡下切除術を47例に施行した報告を行っていたが、開腹移行例は3例(6.4%)であり、2例は強固な癒着のためであったが、残る1例は術中出血による開腹移行であった<sup>9)</sup>。

開腹手術による部分切除の場合には乳び漏出が長期におよびその治療に苦慮した報告が認められた<sup>7)</sup>。

### ☆制限事項

腹部リンパ管奇形（リンパ管腫）の治療法としては硬化療法、外科療法などが挙げられるが、いろいろな治療法の組み合わせで行われている場合も多く、合併症についても治療全般における合併症として報告されている場合が多く、単独の治療における合併症としての詳細な情報は少ない。

### <まとめ>

「腹部リンパ管奇形（リンパ管腫）における治療の合併症はどのようなものか？」というCQを考察するにあたり、エビデンスレベルの高い論文は見つからなかったが、多くの症例報告より、予見できる合併症のリストアップはなされていた。硬化療法の合併症として腸閉塞、出血、疼痛、血尿、乳び漏出が認められた。また外科療法の合併症として創部感染、腸閉塞、出血、乳び漏出など一般的な合併症の他、下大静脈閉塞、大量腸切除など重篤な合併症も認められた。

文献的には合併症の発生率や部位、組織型による違いなどは示されていないが、個々の腹部リンパ管奇形（リンパ管腫）症例において、部位や大きさ、そのときの症状などを十分検討した上で治療に当たるべきである。その上で、治療においては治療による合併症の可能性を十分理解して進めていかなければならない。

以上より「腹部リンパ管奇形（リンパ管腫）の治療により発生する合併症には、硬化療法では腸閉塞、出血、疼痛、血尿、乳び漏出、外科療法では創部感染、腸閉塞、出血、乳び漏出などの他、下大静脈閉塞、大量腸切除など重篤な合併症がある。」を推奨案として提案する。

## 文献検索式

検索 DB : 医中誌 Web

検索日 : 2015 年 2 月 24 日

検索式 1 :

(リンパ管腫/TH or リンパ管腫/TA or リンパ管奇形/TA or (リンパ管形成/TH and リンパ系異常/TH) or "lymphatic malformation"/TA) and (腹部/TH or 腹部/TA or 腹部腫瘍/TH or 腹腔/TA or 腹膜/TA) and (合併症/TH or 合併/TH or 併発/TA or SH=合併症 or 徴候と症状/TH or 術後合併症/TH) and DT=1980:2014 and LA=日本語,英語 and PT=会議録除く and CK=ヒト

検索式 2 :

(リンパ管腫/TH or リンパ管腫/TA or リンパ管奇形/TA or (リンパ管形成/TH and リンパ系異常/TH) or "lymphatic malformation"/TA) and (腹部/TH or 腹部/TA or 腹部腫瘍/TH or 腹腔/TA or 腹膜/TA) and (硬化療法/TH or 硬化療法/TA or 硬化剤/TH or 硬化剤/AL or 注入/TA or SH=治療の利用,治療,薬物療法,外科的療法,食事療法,放射線療法) and DT=1980:2014 and LA=日本語,英語 and PT=会議録除く and CK=ヒト

検索 DB : PubMed

検索日 : 2015 年 2 月 24 日

検索式 1 :

(lymphangioma[TW] OR "lymphatic malformations"[TIAB] OR "Lymphatic Vessels/abnormalities"[MH]) AND ("Abdomen"[MH] OR abdomen[TIAB] OR intraperitoneal[TIAB] OR abdominal[TW] OR peritoneum[TW] OR peritoneal[TIAB] OR retroperitoneal[TW] OR retroperitoneum[TIAB] OR "Abdominal Neoplasms"[MH]) AND ("complications"[SH] OR complications[TW] OR complicated[TIAB] OR "Treatment Outcome"[MH]) AND "humans"[MH] AND (English[LA] OR Japanese[LA]) AND 1980[PDAT] : 2014[PDAT]

検索式 2 :

(lymphangioma[TW] OR "lymphatic malformations"[TIAB] OR "Lymphatic Vessels/abnormalities"[MH]) AND ("Abdomen"[MH] OR abdomen[TIAB] OR intraperitoneal[TIAB] OR abdominal[TW] OR peritoneum[TW] OR peritoneal[TIAB] OR retroperitoneal[TW] OR retroperitoneum[TIAB] OR "Abdominal Neoplasms"[MH]) AND ("therapy"[SH] OR sclerotherapy[TW] OR "Sclerosing Solutions"[PA] OR sclerosing[TIAB] OR injection[TIAB] OR "therapeutic use"[SH] OR "Treatment Outcome"[MH]) AND "humans"[MH] AND (English[LA] OR Japanese[LA]) AND 1980[PDAT] : 2014[PDAT]

検索 DB : Cochrane Library

検索日 : 2015 年 2 月 24 日

検索式 :

#1 "lymphangioma":ti,ab,kw or "lymphatic malformations":ti,ab,kw or "lymphatic abnormalities":ti,ab,kw (Word variations have been searched)

#2 "complications":ti,ab,kw or "complication":ti,ab,kw or "complicated":ti,ab,kw (Word variations have been searched)

#3 "abdomen":ti,ab,kw or "intraperitoneal":ti,ab,kw or "abdominal":ti,ab,kw or "retroperitoneal":ti,ab,kw or "retroperitoneum":ti,ab,kw (Word variations have been searched)

#4 #1 and #2 Publication Year from 1980 to 2014, in Cochrane Reviews (Reviews and Protocols) and Trials (Word variations have been searched)

## 文献

- 1) Oliveira C, Sacher P, Meuli Management of prenatally diagnosed abdominal lymphatic malformations. *Eur J Pediatr Surg.* 2010;20(5):302-306.
- 2) 内山 昌則, 村田 大樹, 大滝 雅博. 急性腹症で発症し十二指腸壁に炎症性浸潤をきたしていた後腹膜リンパ管腫の1例 小児腹部リンパ管腫報告例の検討. *日本小児外科学会雑誌.* 2007;43(7):938-944.
- 3) Won JH, Kim BM, Kim CH, Park SW, Kim. Percutaneous sclerotherapy of lymphangiomas with acetic acid. *J Vasc Interv Radiol* 2004;15(6):595-600.
- 4) 池田 太郎, 浅井 陽, 南郷 容子, 星野 真由美, 大橋 研介, 井上 幹也, et al. 小児腹部リンパ管腫の検討. *日本小児外科学会雑誌.* 2008;44(7):959-964.
- 5) Katz MS, Finck CM, Schwartz MZ, Moront ML, Prasad R, Timmapuri SJ, et al. Vacuum-assisted closure in the treatment of extensive lymphangiomas in children. *J Pediatr Surg.* 2012;47(2):367-370.
- 6) Mendez-Gallart R, Bautista A, Estevez E, Rodriguez-Barca P. Abdominal cystic lymphangiomas in pediatrics: surgical approach and outcomes. *Acta Chir Belg.* 2011;111(6):374-377.
- 7) 杉藤 公信, 池田 太郎, 萩原 紀嗣, 後藤 博志, 遠藤 和伸, 田中 正純, et al. 炎症を伴った巨大腸間膜囊腫の1例. *小児外科.* 2001;33(9):1017-1020.
- 8) Chang TS, Ricketts R, Abramowsky CR, Cotter BD, Steelman CK, Husain A, et al. Mesenteric cystic masses: a series of 21 pediatric cases and review of the literature. *Fetal Pediatr Pathol.* 2011;30(1):44-47.
- 9) Tran NS, Nguyen TL. Laparoscopic management of abdominal lymphatic cyst in children. *J Laparoendosc Adv Surg Tech A.* 2012;22(5):505-507.

**CQ 29 : 縦隔内で気道狭窄を生じているリンパ管奇形(リンパ管腫)に対して効果的な治療法は何か？**

**推奨文：**

マクロシスティックタイプでは硬化療法、ミクロシスティックタイプでは外科的切除が有効であるが合併症率が比較的高いため、個々の状況により治療法を選択すべきである。

推奨の強さ	2 (弱い) : 行うことを弱く推奨する。
エビデンス	D (非常に弱い)

**解説**

**【推奨作成の経過】**

リンパ管奇形（リンパ管腫）の中でも気道狭窄を生じる部位にあるものは、生命に危険を及ぼすものである。縦隔内にて物理的に気管や気管支を圧迫し気道狭窄をきたしたり、縦隔病変が大きく張り出して胸郭内を占めるため胸腔が狭くなるなどして、呼吸障害を生ずる。

このような場合には積極的かつ有効な治療が必要であるが、病変と周囲の心大血管や横隔神経、胸管などの重要臓器との関係から慎重に治療法が選択されねばならない。しかしながら、臨床の場においては判断に難渋することが多い。

そのため、「縦隔内で気道狭窄を生じているリンパ管奇形(リンパ管腫)に対して効果的な治療法は何か？」という CQ を挙げ、外科的切除、硬化療法等の治療につき、合併症のリスクや予後等について現時点での知見をまとめた。

<文献検索とスクリーニング>

検索の結果、邦文 134 篇、欧文 227 篇（PubMed 226 篇、Cochrane 1 篇）の文献が一次スクリーニングの対象となった。このうち 5 篇の邦文、16 篇の欧文の欧文が本 CQ に対する二次スクリーニングの対象文献となった。その中にシステマティックレビュー、ランダム化比較試験などのエビデンスレベルの高いものはなく、すべての論文が症例集積あるいは症例報告であり、それぞれの症例集積における結果、考察を統合した。

<観察研究（症例集積）の評価>

文献スクリーニングにより、縦隔内のリンパ管奇形（リンパ管腫）に対する治療は以下の手段が認められた。

外科的切除、穿刺ドレナージ、硬化療法（OK432、ブレオマイシン、エチブロック、無水エタノール）、内科的治療（漢方薬の越婢加朮湯、黄耆建中湯）、無治療。これらのうちで比較的多数の症例について検討されているのは外科的切除と OK-432 による硬化療法であり、他のものは 1 例報告など非常に症例数が限られていた。

#### ☆検討結果

Simone ら<sup>1)</sup>は頭頸部のリンパ管奇形（リンパ管腫）症例 97 例のうち、縦隔病変を含む 12 例症例のうちで 6 例に外科処置が必要であったが、6 例のうち 4 例に手術による合併症を生じ、うち 3 例に長期的な神経障害を認めたとしている。また、全体のうちで 15% に気管切開管理が必要であったとしている。92% の症例で完全寛解またはほぼ完全な寛解を認めたが、縦隔病変の外科治療は高頻度に合併症を引き起こすことを理由として、気道狭窄を生じている、または生じるリスクがある場合のみに適応とすべきであると論じている。

Park ら<sup>2)</sup>は 12 例の縦隔のリンパ管奇形（リンパ管腫）に対し外科的切除をしたと報告している。うちの 7 例は呼吸困難を認めていて 3 例は無症状であったが、症状および病変の増大傾向から手術適応と判断した。4 名の患者（33%）で初回手術後平均 3.6 年で計 5 回の再発を認めたが、全例再切除で寛解を得たとしている。周術期死亡例は認めず、過去の症例を合わせた計 25 例の検討では手術による Over-all survival は検討期間 11.5 年で健常者の生存率と差は見られないとしている。

Smith ら<sup>3)</sup>は縦隔の 16 例に対して OK-432 による局所注入を行い、13 例（81%）で 60% 以上の縮小効果を得られたと報告している。一方で組織型による治療反応性についても述べており、マクロシスティックタイプでは有効例（完全またはほぼ完全寛解）が 94%、混合型では 63%、ミクロシスティックタイプでは 0% であったと報告しており、マクロシスティックな病変に対しては OK-432 による治療が良い適応となるとしている。気道狭窄という観点ではないが、過去の文献の検討と合わせて OK-432 による治療は外科的切除よりも有効性が高く、また重大な合併症も少ないと論じている。

#### ☆制限事項

気道狭窄を期待している縦隔病変に対して有効な治療効果を直接的に分析している論文はなく、縦隔病変に対して有効な治療効果を示した症例を報告しているものが多くを占めていたため、報告の中で本 CQ に相当する事項を抽出するにとどまった。

#### <まとめ>

縦隔内で気道狭窄を生じているリンパ管奇形（リンパ管腫）に対する効果的な治療について、エビデンスレベルの高い文献は存在しなかった。手術や硬化療法について少数ながら症例報告でその効果について言及しているものが散見されたが、その有効性や安全性について客観的、具体的な数値を提示することは困難であった。しかし、その中では、マクロシスティックな病変に対しては OK-432 局

注への治療反応性が良いこと、外科的切除による合併症が比較的起こりやすいことは注目すべきである。

以上より、「マクロシスティックな病変に対してはOK-432局注などの硬化療法を考慮し、硬化療法が技術的に困難な病変やミクロシスティックな病変に対しては合併症に留意しながら外科的切除術を検討する、また、その治療の前後では呼吸障害の出現に留意して気道確保（気管内挿管や気管切開）の適応を常に検討することが必要である。」というのが提示できる治療法と考えられる。このため、現時点では、「マクロシスティックタイプでは硬化療法、ミクロシスティックタイプでは外科的切除が有効であるが合併症率が比較的高いため、個々の状況により治療法を選択すべきである。」と提案することとした。

## 文献検索式

検索DB：医中誌 Web

検索日：2015年2月24日

検索式：

(リンパ管腫/TH or リンパ管腫/TA or リンパ管奇形/TA or (リンパ管形成/TH and リンパ系異常/TH) or "lymphatic malformation"/TA) and 縦隔/AL and (気道疾患/TH or 呼吸/TA or 気管/TA or 気道/TA) and DT=1980:2014 and LA=日本語,英語 and PT=会議録除く and CK=ヒト

検索DB：PubMed

検索日：2015年2月24日

検索式：

(lymphangioma[TW] OR "lymphatic malformations"[TIAB] OR "Lymphatic Vessels/abnormalities"[MH]) AND (mediastinum[TW] OR mediastinal[TW]) AND ("Respiratory Tract Diseases"[MH] OR airway[TW] OR respiratory[TW] OR Respiration[TW] OR breath[TW]) AND "Humans"[MH] AND "1980"[PDAT] : "2014"[PDAT] AND (English[LA] OR Japanese[LA])

検索DB：Cochrane Library

検索日：2015年2月24日

検索式：

#1 "lymphangioma":ti,ab,kw or "lymphatic malformations":ti,ab,kw or "lymphatic abnormalities":ti,ab,kw (Word variations have been searched)

#2 "mediastinum":ti,ab,kw or "mediastinal":ti,ab,kw (Word variations have been searched)

#3 "respiration":ti,ab,kw or "airway" or "respiration" or "breath" (Word variations have been searched)

#4 #1 and #2

#5 #1 and #3 Publication Year from 1980 to 2014, in Cochrane Reviews (Reviews and Protocols) and Trials (Word variations have been searched)

## 文献

- 1) Boardman SJ, Cochrane LA, Roebuck D, Elliott MJ, Hartley. Multimodality treatment of pediatric lymphatic malformations of the head and neck using surgery and sclerotherapy. *Arch Otolaryngol Head Neck Surg.* 2010;136(3):270-276.
- 2) Park JG, Aubry MC, Godfrey JA, Midthun DE. Mediastinal lymphangioma: Mayo Clinic experience of 25 cases. *Mayo Clin Proc.* 2006;81(9):1197-1203.
- 3) Smith MC, Zimmerman MB, Burke DK, Bauman NM, Sato Y, Smith RJ. Efficacy and safety of OK-432 immunotherapy of lymphatic malformations. *Laryngoscope.* 2009;119(1):107-115.



### CQ 30 : 頸部の気道周囲に分布するリンパ管奇形 (リンパ管腫) に対して、乳児期から硬化療法を行うべきか?

#### 推奨文:

気道周囲のリンパ管奇形 (リンパ管腫) では、乳児期から呼吸障害をきたすリスクがあるが硬化療法による気道狭窄が増悪しやすい。特に気道狭窄リスクが高いと判断されるときや症状が出現したときは、気道確保を含めた十分な準備のうえで硬化療法を行うことを提案する。

推奨の強さ	2 (弱い) : 行うことを弱く推奨する。
エビデンス	D (非常に弱い)

## 解説

### 【推奨作成の経過】

頸部リンパ管奇形(リンパ管腫)は露出部にあることより整容性の問題が大きいですが、重症例では特に気道狭窄の問題が重要となる。

主要な治療法の一つである硬化療法は嚢胞状の症例に対しては概ね有効であるが、治療後には患部の腫脹が見込まれるため、新生児期には気道狭窄症状出現や増悪が懸念される。上気道は新生児期から成長するに従い、脆弱性は改善し物理的に広くなるため気道狭窄症状を起こしにくくなる傾向を認めるため、乳児期に気道狭窄症状を呈さない症例に対してどのように治療を進めるかについては、判断に苦慮することがある。

そのため「頸部の気道周囲に分布するリンパ管奇形 (リンパ管腫) に対して、乳児期から硬化療法を行うべきか?」という CQ を挙げ検討することとした。

### <文献検索とスクリーニング>

検索の結果、邦文 86 篇、欧文 135 篇 (PubMed 130 篇、Cochrane 5 篇) の文献が一次スクリーニングの対象となった。このうち 6 篇の邦文、20 篇の欧文が本 CQ に対する二次スクリーニングの対象文献となった。その内訳は Systematic Review (SR) を 1 篇、Randomized controlled study (RCT) を 1 篇、Prospective Study (PS) を 2 篇、後ろ向きコホート研究を 1 篇認めたものの、残りの多くの論文は症例集積あるいは症例報告であった。したがって、本 CQ に対する推奨案の検討においてはこれら SR、RCT、PS、後ろ向きコホート研究の文献を中心に、その他の症例集積における結果、考察を統合した。

### <観察研究（症例集積）の評価>

新生児期の乳び胸水に対する外科治療の有効性に対する文献の評価は、治療効果 response（生命予後<生存率 survival rate もしくは死亡率 mortality>、病変の縮小率 size、症状 symptom、整容性 cosmetics）、合併症 complication を視点として行った。

今回の文献検索で用いられた硬化剤は、OK-432、ブレオマイシン、エタノール、ドキシサイクリン、STS（Sodium Tetradecyl Sulfate）、フィブリン糊など多岐に渡るが、頸部気道周囲の病変に対して薬剤の種類による有効性の違いや各薬剤の投与方法や投与回数などを検証した論文は今回検索した限りでは認めなかったため、本 CQ を考察するにあたりこれら検討事項については除外した。

### ☆検討結果

#### ①治療効果 response

##### A.生命予後（生存率 survival rate もしくは死亡率 mortality）

Adams らの SR では 277 例の検討で死亡率は 4.7%であった<sup>1)</sup>。本 SR の検討対象は頭頸部のリンパ管奇形(リンパ管腫)であり、気道周囲病変のみが検討されたものではなく、また、治療方法が硬化療法に限局していないため、本 CQ の回答としての適合性は不完全である。しかし全例が 1 歳未満で死亡しており、気道閉塞、声帯麻痺による誤嚥等、気道の機能障害による死亡と判断されるものが 8 例、侵襲的治療合併症による死亡と判断されるものが少なくとも 1 例含まれていることから、この疾患の乳児期のリスクを示すデータといえる。

##### B.病変の縮小率 size

病変の縮小率に言及した文献では、①Excellent もしくは Complete（90%以上の縮小）、②good もしくは substantial（50%以上、90%未満の縮小）、③fair もしくは intermidiate（20%以上、50%未満の縮小）、④poor もしくは none（20%未満の縮小）の 4 段階に分類評価しているものが多く見られた。

Ravindranathan H ら<sup>2)</sup>によると頸部～顔面のリンパ管奇形(リンパ管腫)5 例（生後 4 ヶ月～19 ヶ月）全例に対して OK-432（2 例では fibrovenin 添加）による硬化療法を施行し、good:1 例（20%）（嚢胞状）、partial:1 例（20%）（海綿状）、poor:3 例（60%）（海綿状 2 例（気管切開へ）、嚢胞状 1 例（外科的切除で good へ））と報告している。ただし、Good、partial、poor の評価基準についての記載はない。

Leung M ら<sup>3)</sup>の頭頸部のリンパ管奇形(リンパ管腫)8 例に関する報告では、いずれにも硬化療法（ドキシサイクリン）を施行し、全例で 50%以上の縮小を認め、2 例では完全消滅している。ただし、年齢は生後 2 ヶ月～11 歳と幅があり、リンパ管奇形(リンパ管腫)の病型は不明である。

小河ら<sup>4)</sup>は、頸部リンパ管奇形(リンパ管腫)に対して OK-432 硬化療法を施行した 9 例を報告しているが、うち 8 例（88.9%）は病変がほぼ消失し著効、1 例も 50%以上縮小の有効と評価されてい

る。著効の8例中1例は混合型、7例は嚢胞状、有効の1例は混合型であった（年齢は幼児5例、学童2例、成人2例）。

Cahill AM<sup>ら</sup>は頭頸部のリンパ管奇形(リンパ管腫)17例（嚢胞状10例、混合型7例（うち3例で気管切開））でドキシサイクリン硬化療法を施行し、縮小率>90%が7例（41.2%）（嚢胞状6例、混合型1例）、縮小率75~89%が4例（23.5%）（嚢胞状2例、混合型2例）、縮小率51~74%が4例（23.5%）（嚢胞状1例、混合型3例）、縮小率25~50%が2例（11.8%）（混合型2例）であった。

Nahra D<sup>ら</sup>は頭頸部のリンパ管奇形(リンパ管腫)11例（嚢胞状7例、混合型4例。2生日~生後21ヶ月）に対して、ドキシサイクリンによる硬化療法（うち3例は後に外科的切除併用）を施行し、嚢胞状7例全例で excellent:5例（全体の45.5%）、satisfactory:2例（全体の18.2%）。混合型4例は poor:4例（全体の36.4%）（混合型全例）と報告している。特に混合型4例中3例は出生後早期に気管内挿管を要し、挿管下に硬化療法を施行されているが、いずれも効果は poor であり、1例は外科的切除の追加、別の1例は外科的切除を検討中である。

### C.症状 symptom

Ravindranathan H<sup>ら</sup>によると頸部~顔面のリンパ管奇形(リンパ管腫)5例（生後4ヶ月~19ヶ月）全例に対して OK-432（2例では fibro vein 添加）による硬化療法を施行しているが、治療前に気道狭窄症状を来した症例は4例（80%）である。その症状は嚥下障害2例（20%）、呼吸障害（クランプ様呼吸障害含む）4例（80%）で（重複あり）ある。4例中2例（40%）（嚢胞状1例、海綿状1例）は硬化療法で症状が改善したが、残る2例（40%）（いずれも海綿状）は改善がなく、気管切開を要した。

Leung M<sup>ら</sup>は頭頸部のリンパ管奇形(リンパ管腫)8例、静脈奇形5例（生後2ヶ月~11歳）に関する報告では、治療前の症状として、腫瘤や腫脹（10例（77%））、出血後疼痛（2例（15%））、皮膚の変色（青）（1例（8%））、上気道閉塞症状（6例（46%））、摂食障害（1例（8%））を認めたが、いずれにも硬化療法（リンパ管奇形(リンパ管腫)にはドキシサイクリン、静脈奇形には STS foam）を施行して改善している。

有本<sup>ら</sup>は、生後3ヶ月時初診の嚢胞状の頸部リンパ管奇形（リンパ管腫）症例で、生後10ヶ月時に上気道炎を契機に頸部リンパ管奇形（リンパ管腫）が増大して呼吸障害を来し、内容液吸引・ステロイド投与後、治療前はエコーにより、腫瘤による左声帯固定が確認されていたが、治療後に声門部の間隙と腫瘤の縮小が確認され、喘鳴と呼吸状態が改善したと報告している。症状消失2ヶ月後に硬化療法を施行されているため、症状改善に直接有効であったのは硬化療法ではなく、内容液吸引・ステロイド投与である。

Kitagawa H ら<sup>8)</sup>は出生前診断の頸部巨大リンパ管奇形（リンパ管腫）の症例に対して、EXIT（ex utero intrapartum treatment：子宮外胎盤循環下胎児治療）下で嚢胞内容液を吸引後に気管内挿管を行い、後に硬化療法を施行するも効果がなく、気管切開に至った症例を報告している。

Nahra D ら<sup>9)</sup>は頭頸部のリンパ管奇形（リンパ管腫）11例（嚢胞状7例、嚢胞+海綿状の混合型4例。2生日～生後21ヶ月）のうち混合型4例中3例で出生後早期に呼吸障害を来し、気管挿管管理を行ったが、ドキシサイクリンによる硬化療法を（1～3回（中央値1.6回））施行して、全例抜管したと報告している。

#### D. 整容性 cosmetic

整容性に対する評価を詳細に報告している文献はなかった。硬化療法による嚢胞状病変縮小後の余剰皮膚に対して外科的治療を行ったという記載が散見される程度であった。

#### ④ 合併症 complication

気道周辺領域の治療に伴う合併症として、多くの文献で発熱<sup>4,9-18)</sup>、局所の腫脹<sup>9-11,14,15,17,18)</sup>や疼痛<sup>4,9,14,17-20)</sup>、嚢胞内出血<sup>9,11,15,19)</sup>、感染<sup>1,9-11,13,19-21)</sup>、といった硬化療法にみられる一過性の合併症が報告されているほか、気道狭窄・閉塞による呼吸障害<sup>2,4,9-13)</sup>、神経麻痺<sup>1,9,10,13,19)</sup>といった、頭頸部病変に対する治療の影響によると思われる合併症も散見されている。

Adams MT ら<sup>1)</sup>の頭頸部リンパ管奇形（リンパ管腫）に関するシステマティックレビューによると、頭頸部リンパ管奇形（リンパ管腫）に対する硬化療法による神経損傷合併率は1例/123例中（0.8%）、術後感染合併率も1例/123例中（0.8%）であった。手術による神経損傷合併率は12例/118例中（10.2%）、術後感染合併率は7例/118例中（5.9%）であったことから、硬化療法が手術治療に比較して合併症発症率が低いと判断できる。

小河ら<sup>4)</sup>は1歳5ヶ月の頸部嚢胞状リンパ管奇形（リンパ管腫）に対するOK-432硬化療法にて気道浮腫を来し、治療後3日間の気管挿管を要した症例を報告しており、低年齢（特に2歳未満）での気道周辺への硬化療法は注意を要すると述べている。

工藤ら<sup>16)</sup>も生後11ヶ月と1歳11ヶ月の2症例でOK-432硬化療法後の腫脹による気道狭窄が懸念されたため、あらかじめ挿管管理下にて処置を施行している。留守ら<sup>22)</sup>も小河ら<sup>4)</sup>の報告同様に2歳未満では治療後の気道狭窄・閉塞に注意を要するとしている。

一方、無治療で経過観察された頸部リンパ管奇形（リンパ管腫）が麻疹や上気道感染を契機に急速増大した症例2例を工藤ら<sup>16)</sup>が報告している。また、有本ら<sup>7)</sup>も、生後3ヶ月時初診の嚢胞状の頸部リンパ管奇形（リンパ管腫）症例で、生後10ヶ月時に上気道炎を契機に頸部リンパ管奇形（リンパ管腫）が増大して呼吸障害を来して挿管管理の必要性が懸念された症例を報告している。

硬化剤による合併症として、Cahill AM ら<sup>5)</sup>はドキシサイクリン、STS、無水エタノールによる治療を行い、ドキシサイクリン投与後の溶血性貧血2例、低血糖+代謝性アシドーシスの新生児3例、無水エタノール注入中の低血圧、ドキシサイクリン漏出による表皮剥離等の早期合併症に加え、ホル

ネル徴候、一過性左口唇減弱、右顔面神経麻痺、一過性左横隔膜神経麻痺の晩期合併症を経験したと報告している。エタノール局注による治療で永続的な声帯麻痺<sup>23)</sup>、OK-432による重篤な合併症の報告として肺塞栓による死亡例<sup>24)</sup>、ブレオマイシン治療後に肺合併症による死亡例<sup>25,26)</sup>、ブレオマイシンによる白血球減少<sup>15)</sup>の報告がある。

#### ☆制限事項

頸部の気道周囲に分布するリンパ管奇形（リンパ管腫）のみに限って分析している論文はわずかであり、多くは頸部だけでなく頭部から顔面や全身の他の領域を含んで検討されているか、嚢胞状や混合型といった性状の異なるリンパ管奇形（リンパ管腫）を含めて報告していた。また、この点に加えて、海綿状の定義や硬化療法の治療基準（使用方法や投与回数など）などは文献によって一定であるとは言い難く、硬化療法の有効性を評価する上でこれら対象の背景に違いがあることは考慮しなければならない。

#### <まとめ>

「頸部の気道周囲に分布するリンパ管奇形（リンパ管腫）に対して、乳児期から硬化療法を行うべきか？」というCQを考察するにあたり、硬化療法を行うことによる治療効果 response（生命予後（生存率 survival rate もしくは死亡率 mortality）、病変の縮小率 size、症状 symptom、整容性 cosmetics）、合併症 complication という視点から分析を行った。乳児期の気道周囲のリンパ管奇形（リンパ管腫）による呼吸障害等のリスクを述べた文献も散見され、リスクが高い場合や症状が出現した場合には乳児期においても治療介入は必要である。その手段として硬化療法と外科的切除による治療があるが、外科的切除は硬化療法より大きな合併症を起こすリスクが高いことから低侵襲な硬化療法からの介入が推奨される。硬化療法の治療効果として、病変の縮小率、症状・機能改善効果は高く非常に有効であると判断される。ただし、病型により、その有効性に多少の差があり、海綿状や混合型の場合には嚢胞状と比較して、有効性が劣る。また、気道周囲の病変に対する硬化療法では病変の反応性腫大による気道狭窄症状増悪のリスクがある。以上より推奨を「気道周囲のリンパ管奇形（リンパ管腫）では、乳児期から呼吸障害をきたすリスクがあるが硬化療法による気道狭窄が増悪しやすい。特に気道狭窄リスクが高いと判断されるときや症状が出現したときは、気道確保を含めた十分な準備のうえで硬化療法を行うことを提案する。」とする。

#### 文献検索式

検索DB：医中誌 Web

検索日：2015年2月24日

検索式：

(リンパ管腫/TH or リンパ管腫/TA or リンパ管奇形/TA or (リンパ管形成/TH and リンパ系異常/TH) or "lymphatic malformation"/TA) and (頭頸部腫瘍/TH or 頸部/AL) and (硬化療法/TH or 硬化療法/TA or 硬化剤/TH or 硬化剤/AL or



Picibanil/TH or Picibanil/TH or ピシバニール/TA or ピシバニール/TA or OK-432/TA or OK432/TA or Bleomycin/TH or プレオマイシン/TA or Doxycycline/TH or 注入/TA) and DT=1980:2014 and LA=日本語,英語 and PT=会議録除く and CK=ヒト

検索 DB : PubMed

検索日 : 2015 年 2 月 24 日

検索式 :

(lymphangioma[TW] OR "lymphatic malformations"[TIAB] OR "Lymphatic Vessels/abnormalities"[MH]) AND (neck[TW] OR "Neck Injuries"[MH]) AND (sclerotherapy[TW] OR "Sclerosing Solutions"[PA] OR sclerosing[TIAB] OR picibanil[TW] OR "OK-432"[TIAB] OR bleomycin[TW] OR injection[TIAB]) AND "humans"[MH] AND (English[LA] OR Japanese[LA]) AND 1980[PDAT] : 2014[PDAT]

検索 DB : Cochrane Library

検索日 : 2015 年 2 月 24 日

検索式 :

#1 "lymphangioma":ti,ab,kw or "lymphatic malformations":ti,ab,kw or "lymphatic abnormalities":ti,ab,kw (Word variations have been searched)

#2 "neck":ti,ab,kw or "cervical":ti,ab,kw (Word variations have been searched)

#3 "infant":ti,ab,kw or "infants":ti,ab,kw or "infantile":ti,ab,kw (Word variations have been searched)

#4 #1 and #2 and #3 Publication Year from 1980 to 2014, in Cochrane Reviews (Reviews and Protocols) and Trials (Word variations have been searched)

#5 #1 and #2 Publication Year from 1980 to 2014, in Cochrane Reviews (Reviews and Protocols) and Trials (Word variations have been searched)

## 文献

- 1) Adams MT, Saltzman B, Perkins JA. Head and neck lymphatic malformation treatment: a systematic review. *Otolaryngol Head Neck Surg.* 2012;147(4):627-639.
- 2) Ravindranathan H, Gillis J, Lord DJ. Intensive care experience with sclerotherapy for cervicofacial lymphatic malformations. *Pediatr Crit Care Med.* 2008;9(3):304-309.
- 3) Leung M, Leung L, Fung D, Poon WL, Liu C, Chung K, et al. Management of the low-flow head and neck vascular malformations in children: the sclerotherapy protocol. *Eur J Pediatr Surg.* 2014;24(1):97-101.
- 4) 小河 孝夫, 柴山 将之, 清水 猛史. 頸部リンパ管腫症例の臨床的検討 OK-432 局注療法を中心として. *耳鼻咽喉科臨床.* 2010;103(3):249-255.
- 5) Cahill AM, Nijs E, Ballah D, Rabinowitz D, Thompson L, Rintoul N, et al. Percutaneous sclerotherapy in neonatal and infant head and neck lymphatic malformations: a single center experience. *J Pediatr Surg.* 2011;46(11):2083-2095.
- 6) Nehra D, Jacobson L, Barnes P, Mallory B, Albanese CT, Sylvester KG. Doxycycline sclerotherapy as primary treatment of head and neck lymphatic malformations in children. *J Pediatr Surg.* 2008;43(3):451-460.
- 7) 有本 友季子, 工藤 典代, 鈴木 晴彦. 呼吸困難を呈し声帯麻痺が疑われる乳児に対する超音波検査の有用性. *小児耳鼻咽喉科.* 2005;6(2):37-42.
- 8) Kitagawa H, Kawase H, Wakisaka M, Satou Y, Satou H, Furuta S, et al. Six cases of children with a benign cervical tumor who required tracheostomy. *Pediatr Surg Int.* 2004;20(1):51-54.
- 9) 阿曾沼 克弘, 猪股 裕紀洋. 小児リンパ管腫に対する最近の治療戦略 第 34 回九州小児外科研究会アンケート調査による 217 例の検討. *日本小児外科学会雑誌.* 2006;42(2):215-221.

- 10) 比企 さおり, 山高 篤行, 小林 弘幸, 岡田 安弘, 宮野 武. 小児リンパ管腫 105 例の臨床的検討 発生部位・病型別治療評価. 順天堂医学. 2003;48(4):476-483.
- 11) Giguere CM, Bauman NM, Sato Y, Burke DK, Greinwald JH, Pransky S, et al. Treatment of lymphangiomas with OK-432 (Picibanil) sclerotherapy: a prospective multi-institutional trial. *Arch Otolaryngol Head Neck Surg.* 2002;128(10):1137-1144.
- 12) Desir A, Ghaye B, Duysinx B, Dondelinger FE. Percutaneous sclerotherapy of a giant mediastinal lymphangioma. *Eur Respir J.* 2008;32(3):804-806.
- 13) Okazaki T, Iwatani S, Yanai T, Kobayashi H, Kato Y, Marusasa T, et al. Treatment of lymphangioma in children: our experience of 128 cases. *J Pediatr Surg.* 2007;42(2):386-389.
- 14) Kim DW. OK-432 sclerotherapy of lymphatic malformation in the head and neck: factors related to outcome. *Pediatr Radiol.* 2014;44(7):857-862.
- 15) Niramis R, Watanatittan S, Rattanasuwan T. Treatment of cystic hygroma by intralesional bleomycin injection: experience in 70 patients. *Eur J Pediatr Surg.* 2010;20(3):178-182.
- 16) 工藤 典代, 有本 友季子, 仲野 敦子. 乳幼児の嚢胞状リンパ管腫の治療戦略 OK-432 による硬化療法. 頭頸部外科. 2008;18(1):71-75.
- 17) Kim MG, Kim SG, Lee JH, Eun YG, Yeo SG. The therapeutic effect of OK-432 (picibanil) sclerotherapy for benign neck cysts. *Laryngoscope.* 2008;118(12):2177-2181.
- 18) Baskota DK, Singh BB, Sinha BK. OK-432: an effective sclerosing agent for the treatment of lymphangiomas of head and neck. *Kathmandu Univ Med J (KUMJ).* 2007;5(3):312-317.
- 19) Alqahtani A, Nguyen LT, Flageole H, Shaw K, Laberge JM. 25 years' experience with lymphangiomas in children. *J Pediatr Surg.* 1999;34(7):1164-1168.
- 20) Jamal N, Ahmed S, Miller T, Bent J, Brook A, Parikh S, et al. Doxycycline sclerotherapy for pediatric head and neck macrocystic lymphatic malformations: a case series and review of the literature. *Int J Pediatr Otorhinolaryngol.* 2012;76(8):1127-1131.
- 21) Shiels WE 2nd, Kang DR, Murakami JW, Hogan MJ, Wiet GJ. Percutaneous treatment of lymphatic malformations. *Otolaryngol Head Neck Surg.* 2009;141(2):219-224.
- 22) 留守 卓也, 工藤 典代, 笹村 佳美, 沼田 勉. 乳幼児の嚢胞状リンパ管腫に対する OK-432 局所注入療法. 頭頸部腫瘍. 2003;29(1):58-63.
- 23) Dasgupta R, Adams D, Elluru R, Wentzel MS, Azizkhan RG. Noninterventional treatment of selected head and neck lymphatic malformations. *J Pediatr Surg.* 2008;43(5):869-873.
- 24) Hogeling M, Adams S, Law J, Wargon O. Lymphatic malformations: clinical course and management in 64 cases. *Australas J Dermatol.* 2011;52(3):186-190.
- 25) Acevedo JL, Shah RK, Brietzke SE. Nonsurgical therapies for lymphangiomas: a systematic review. *Otolaryngol Head Neck Surg.* 2008;138(4):418-424.
- 26) Kim KH, Sung MW, Roh JL, Han MH. Sclerotherapy for congenital lesions in the head and neck. *Otolaryngol Head Neck Surg.* 2004;131(3):307-316.



### CQ31：舌のリンパ管奇形（リンパ管腫）に対して外科的切除は有効か？

#### 推奨文：

病変の縮小や症状や機能障害の改善に有効である。ただし、全摘は困難であることが多く、合併症や再発の可能性も考慮して、慎重に判断することが求められる。

推奨の強さ	2（弱い）：行うことを弱く推奨する。
エビデンス	D（非常に弱い）

#### 解説

##### 【推奨作成の経過】

舌はリンパ管奇形（リンパ管腫）の好発部位のひとつであるが、舌だけにとどまらず頸部に広汎に分布することも多い。舌は腫脹により口腔から突出や、出血などの整容性の問題を生じるが、容易に口咽頭腔を占拠し、閉口障害、発語困難、呼吸障害や経口摂取障害などの機能障害を生じうる。形成外科、口腔外科、耳鼻咽喉科、小児外科など診療科が治療を担当している。治療としては切除術や硬化療法が行われるが、舌内の病変の分布、他の部位への広がりや嚢胞成分の程度、血管分布などの個々の症例の状態や、各治療法の合併症や再発のリスクなどの一般情報を加えて総合的に考える必要がある。

そのため、「舌のリンパ管奇形（リンパ管腫）に対して外科的切除は有効か？」という CQ を挙げ、現時点での特に舌部分切除による病変の切除術の有効性につき知見をまとめた。

##### <文献検索とスクリーニング>

検索の結果、邦文 29 篇、欧文 76 篇（PubMed 75 篇、Cochrane 1 篇）の文献が一次スクリーニングの対象となった。このうち 2 篇の邦文、10 篇の欧文が本 CQ に対する二次スクリーニングの対象文献となった。その内訳は後ろ向き cohort 研究を 1 篇認めたものの、残りの多くの論文は症例集積あるいは症例報告であった。結果として、本 CQ の検討においては、このコホート研究およびそれぞれの症例集積の結果、考察を統合した。

##### <観察研究（症例集積）の評価>

舌リンパ管奇形（リンパ管腫）に対する切除術の有効性に関する評価は、治療効果 response とし、病変の切除率 resectability、症状 symptom、機能性 function、整容性 cosmetics、また合併症 complication、再発率 recurrence の視点に基づいて行った。

## ☆検討結果

### ①治療効果 response

#### A.病変の切除率 resectability

舌病変に外科的切除のみを用いた報告として、4編24症例あった。Catalfamo<sup>1)</sup>らは限局性の腫瘍を対象に腫瘍から水平方向に1cmの正常構造を含めて外科的切除を施行し、舌病変の9例中8例(88.9%)で縮小が可能であったとしている。

全切除が不可能なほど大きい病変に関してSimone<sup>2)</sup>らは13症例の外科的部分切除例を報告しているが、縮小は見られるものの複数回の手術を要することが多い。また症例報告<sup>3,4)</sup>が合計2例あり、いずれも縮小を認めた。術後の再増大に関して違いがあったが、「②合併症」で後述する。

このほか硬化療法を15回施行したが縮小を得られず切除を行った1症例報告では再発なく経過良好としている<sup>5)</sup>。

舌の症例のみを集めた報告ではなかったものの、Lei<sup>6)</sup>らは頭頸部89例中73例(82%)でExcellent、16例(18%)でGoodであったとしている。そのうち舌症例は43例であった。

一方で切除と硬化療法やレーザー治療を併用して有効性を示唆している文献<sup>7-10)</sup>が散見された。Wiegand<sup>8)</sup>らは病変範囲によって病期を4つのStageに分類し、予後因子となり得ることを報告している。表層から筋層一部までに限局した症例に対しての外科治療は有効であり、合併症も少ない。筋層全体や舌底・頸部まで進展する症例に対しては切除が有効となり得るものの完全切除は困難である。そのため部分切除を繰り返し、レーザー加療や硬化療法を併用することが多いが再発が非常に多いとしており、再発率の項で後述した報告<sup>2,6)</sup>に矛盾しない結果であった。

#### B.症状 symptom

腫瘍の部位により多彩な症状が見られ、舌の違和感、出血、疼痛、経口摂食困難<sup>11)</sup>などが報告されている。Roy<sup>12)</sup>らは焼灼療法により舌表面からの出血、疼痛、摂食困難が改善されたと報告している。

#### C 機能性 function

機能障害をきたす症例では病変が単回外科的切除の適応とならないほど進展していることがほとんどであった。舌基部などの大きな腫瘍では呼吸障害、嚥下障害、会話困難をきたす。Azizkhan<sup>10)</sup>の報告によると舌基部の症例で21例中14例が常食の経口摂食が可能となり、21例中8例で通常構音が可能となった。さらに気管切開症例であった17例中5例が離脱可能であった。

#### D 整容性 cosmetic

整容性に対する評価においても客観的評価をすることは困難である。

Azizkhan ら<sup>10)</sup>は重度の変形が見られた死亡 1 例を除く 20 例に関して下顎・上顎など舌周辺の変形として 6 例は軽度、5 例は中等度、9 例は重度であったと報告している。症例報告で舌の縮小が見られた外科切除例では整容性も改善している報告が散見されるが、客観的な評価は乏しい。

## ②合併症 complication

病変の性状が不明である文献もあるが顔面領域の合併症として、顔面神経麻痺、迷走神経麻痺、感染、血腫、漿液種、唾液漏、縫合不全、皮弁壊死などが報告されている。その他、疼痛、出血等一過性の合併症の報告もある。

## ③再発率 recurrence

臨床上治療を要する再燃はみられないという術後評価が散見された。Lei ZM ら<sup>6)</sup>はより詳しく報告しており、89 例中 21 例 (23.6%) で再発を来とし、1 歳以下、口腔・顔面、病変部位が 3 カ所以上、ミクロシスティックタイプで多いとされる。Simone ら<sup>2)</sup>によると舌リンパ管奇形 (リンパ管腫) は他の頭頸部に比べて再発が多く 28 例中 12 例 (48%) であった。この一因として舌では口腔底など他部位に進展している症例が多いことやミクロシスティックタイプが多かった (70%) ことが要因として示唆されている。外科的切除のみを行っている 2 例のうち舌中央部切除を行った 1 例では 1 年以上の経過で術後再増大なしとしている<sup>3)</sup>が、辺縁切除を行った 1 例は合計 3 回繰り返して切除術を行っていた<sup>4)</sup>。繰り返し切除した症例でも最終切除後は期間不明ながら再増大していない。

## ☆制限事項

文献により、他の治療が併用されているもの<sup>5,7-10,12)</sup>、病変部位が頸部など他部位を含んでいるもの<sup>6)</sup>や病変のタイプ (マクロシスティックタイプ、ミクロシスティックタイプ) が不明のものもあり対象の基準は一定でないこと、また再発の定義や時期なども一定でないことは、切除の有効性の評価において考慮しなければならない。

## <まとめ>

舌のリンパ管奇形 (リンパ管腫) の外科的切除は病変の縮小に有効であるとする文献は多い。一方で、大きな病変、舌以外への進展、病型がミクロシスティックタイプであることなどは、複数回の切除、硬化療法やレーザー治療併用などを要し、再発率が上昇する傾向が見られた。症状や機能的予後、整容性などにおいて、いくつか言及した論文があったものの、エビデンスレベルの高いものはなく、外科切除の有効性の一般論を述べるのには不十分であった。

このため、舌におけるリンパ管奇形 (リンパ管腫) に対する外科的切除の有効性については、「病変の縮小や症状や機能障害の改善に有効である。ただし病変の分布により全摘除は困難であることが多く、合併症や再発の可能性も考慮して、慎重に適応を判断することが求められる。病変の縮小や症状や機能障害の改善に有効である。」との推奨案とした。

## 文献検索式

検索 DB : 医中誌 Web

検索日 : 2015 年 2 月 24 日

検索式 :

(リンパ管腫/TH or リンパ管腫/TA or リンパ管奇形/TA or (リンパ管形成/TH and リンパ系異常/TH) or "lymphatic malformation"/TA) and (舌/TH or 舌/TA) and (SH=外科的療法 or 外科手術/TH or 外科/TA or 手術/TA or 切除/TA) and DT=1980:2014 and PT=会議録除く and CK=ヒト and LA=日本語,英語

検索 DB : PubMed

検索日 : 2015 年 2 月 24 日

検索式 :

(lymphangioma[TW] OR "lymphatic malformations"[TIAB] OR "Lymphatic Vessels/abnormalities"[MH]) AND (Tongue[MH] OR tongue[TIAB]) AND (resection[TIAB] OR excision[TIAB] OR "surgery"[SH] OR "Surgical Procedures, Operative"[MH]) AND "humans"[MH] AND (English[LA] OR Japanese[LA]) AND 1980[PDAT] : 2014[PDAT]

検索 DB : Cochrane Library

検索日 : 2015 年 2 月 24 日

検索式 :

#1 "lymphangioma":ti,ab,kw or "lymphatic malformations":ti,ab,kw or "lymphatic abnormalities":ti,ab,kw (Word variations have been searched)

#2 tongue:ti,ab,kw (Word variations have been searched)

#3 #1 and #2 Publication Year from 1980 to 2014, in Cochrane Reviews (Reviews and Protocols) and Trials (Word variations have been searched)

## 文献

- 1) Catalfamo L, Nava C, Lombardo G, Iudicello V, Siniscalchi EN, Saverio de PF. Tongue lymphangioma in adult. *J Craniofac Surg.* 2012;23(6):1920-1922.
- 2) 馬越 誠之, 岡田 宗久, 重松 久夫, 鈴木 正二, 草間 薫, 坂下 英明. 舌に発生した血管リンパ管腫の 1 例. *日本口腔診断学会雑誌.* 2003;16(2):250-252
- 3) 扇内 博子, 山崎 卓, 山村 崇之, 桑澤 隆補, 扇内 秀樹. 長期経過をたどった舌口底リンパ管腫の 1 例. *小児口腔外科.* 2003;13(1):17-20.
- 4) Chakravarti A, Bhargava R. Lymphangioma circumscriptum of the tongue in children: successful treatment using intralesional bleomycin. *Int J Pediatr Otorhinolaryngol.* 2013;77(8):1367-1369.
- 5) Wiegand S, Eivazi B, Zimmermann AP, Neff A, Barth PJ, Sesterhenn AM, et al. Microcystic lymphatic malformations of the tongue diagnosis classification and treatment. *Arch Otolaryngol Head Neck Surg.* 2009;135(10):976-983.
- 6) Hong JP, Lee MY, Kim EK, Seo DH. Giant lymphangioma of the tongue. *J Craniofac Surg.* 2009;20(1):252-254.

- 7) Azizkhan RG, Rutter MJ, Cotton RT, Lim LH, Cohen AP, Mason JL. Lymphatic malformations of the tongue base. *J Pediatr Surg*. 2006;41(7):1279-1284.
- 8) Rowley H, Perez-Atayde A, Burrows PE, Rahbar R. Management of a giant lymphatic malformation of the tongue. *Arch Otolaryngol Head Neck Surg*. 2002;128(2):190-194.
- 9) Roy S, Reyes S, Smith LP. Bipolar radiofrequency plasma ablation (Coblation) of lymphatic malformations of the tongue. *Int J Pediatr Otorhinolaryngol*. 2009;73(2):289-293.
- 10) Lei ZM, Huang XX, Sun ZJ, Zhang WF, Zhao YF. Surgery of lymphatic malformations in oral and cervicofacial regions in children. *Oral Surg Oral Med Oral Pathol Oral Radiol Endod*. 2007;104(3):338-344.
- 11) Simone JB LA, Derek R, Martin J, Benjamin E. Multimodality treatment of pediatric lymphatic malformations of the head and neck using surgery and sclerotherapy. *Arch Otolaryngol Head Neck Surg*. 2010;136(3):270-276.
- 12) Ogawa-Ochiai K, Sekiya N, Kasahara Y, Chino A, Ueda K, Kimata Y, et al. A case of mediastinal lymphangioma successfully treated with Kampo medicine. *J Altern Complement Med*. 2011;17(6):563-565.

### CQ 3 2 : 新生児期の乳び胸水に対して積極的な外科介入は有効か？

#### 推奨文：

保存的療法が無効な乳び胸水に対して胸膜癒着療法、胸管結紮、胸腔腹腔シヤントなどの外科的介入は有効なことがある。

推奨の強さ	2 (弱い) : 行うことを弱く推奨する。
エビデンス	D (非常に弱い)

## 解説

### 【推奨作成の経過】

新生児期に認められる原発性の乳び胸水は難治性であることが多く、救命できないことも少なくない。胸水貯留による呼吸不全に対しては胸腔ドレナージが行われるが、その後乳び胸水の軽快まで新生児科医を中心として栄養療法、ステロイド、オクトレオチド療法などの保存的療法が行われる。

しかしこれらの治療で軽快しない難治例に対しては胸管結紮、胸膜癒着術等の物理的な外科的介入が行われることもあるが、その効果については十分なコンセンサスが得られてはいない。どのタイミングで外科的介入を行うべきか、またこの病態に対して積極的な外科的介入は有効なのかどうかなどについて検討するため、「新生児期の乳び胸水に対して積極的な外科介入は有効か？」という CQ を挙げ、現時点での知見をまとめた。

### <文献検索とスクリーニング>

検索の結果、邦文 98 篇、欧文 264 篇 (PubMed\_262 篇、Cochrane\_2 篇) の文献が一次スクリーニングの対象となった。このうち 8 篇の邦文、9 篇の欧文が本 CQ に対する二次スクリーニングの対象文献となった。その中に外科的治療を検討項目としたシステマティックレビュー、ランダム化比較試験などのエビデンスレベルの高いものはなく、すべての論文が症例集積あるいは症例報告であった。結果として、本 CQ の検討においては、エビデンスには乏しいが、推奨案を作成するのに有用と判断されたそれぞれの症例集積における結果、考察を統合した。

### <観察研究 (症例集積) の評価>

新生児期の乳び胸水に対する外科治療の有効性に対する文献の評価は、治療効果 response、合併症 complication を視点として行った。



## ☆検討結果

### ①治療効果 response

新生児期の乳び胸に対する外科治療は、MCT (Middle Chain Triglyceride) ミルクでの栄養療法や完全静脈栄養、オクトレオチド投与などの内科的治療に加え、胸腔ドレナージを施行しても治療効果が不十分である症例において施行されている。

今回の文献検索において挙げられた外科的介入方法は、OK-432 投与、フィブリン胸腔内注入、ポピドンヨード投与による胸膜癒着療法などのほかに胸管結紮、胸腔腹腔シャントなどがあり、胎児期から指摘されているものでは胸腔羊水腔シャントを施行された症例も認められた。また、開胸による胸管結紮に加え、胸腔鏡下での胸管結紮、フィブリン胸腔内塗布などの低侵襲治療を施行された症例が報告されている。

外科治療にすすむ前段階に行われた治療、期間は一定ではない。また、外科手術後に発生した乳び胸水と先天的な乳び胸症例があり、有効性を判定する上で、多様な背景を持つことを考慮する必要がある。

外科治療を受けた症例で、乳び胸水の消失、呼吸器症状の改善、人工呼吸器からの離脱が可能となった症例が報告されている<sup>1,2)</sup>。また、再発、再燃を認めていないこともポイントと考えられた<sup>1,4)</sup>。胸部外科手術後の乳び胸水はドレナージのみで改善したとの報告を認めた。Cleveland K ら<sup>5)</sup>は Total Parenteral Nutrition (完全静脈栄養：以下 TPN)、オクトレオチド、利尿剤投与などの保存的療法を最大とし、反応不良例の内、保存加療を続けた群 5 例では死亡率 80%、手術加療を追加した 4 例は死亡率 0%と、死亡率の減少に手術加療が寄与していると述べている。Buttiker ら<sup>6)</sup>が示した小児乳び胸治療のガイドラインでは TPN などの保存療法は 3 週間程度続ける価値はあるが、それ以上は栄養障害や易感染、肝障害などのリスクもあり続けるべきでないとしているが、加地ら<sup>7)</sup>は外科的治療の有効性や成功率が不明であるだけに、保存療法の治療期間を明確に設けることは困難と述べている。

### ②合併症 complication

硬化剤による合併症として、OK-432 投与による発熱、炎症反応上昇のほか、肺膿瘍、肋間神経損傷によると思われる一過性的上腹部弛緩、突出を認めた症例の報告があった。また、胸腔腹腔シャント術を行った症例において腹腔側からの乳びの漏出を認めているが、致命的合併症などの報告はなかった。

## ☆制限事項

報告されているほとんどの症例で保存的加療での治療効果が得られない場合に外科治療が行われていた。したがって、本 CQ における検討結果は保存的加療が行われた状態での外科的治療の有効性を検討したデータであることが前提である。



### <まとめ>

新生児期の乳び胸水に対する積極的な外科介入の有効性に関して、治療効果、合併症という視点から文献の検討を行ったが、エビデンスレベルの高い客観的な研究はみられなかった。報告されているほとんどの症例で保存的加療での治療効果が得られない場合に外科治療が行われていた。したがって、外科治療と他の治療法との比較は困難であり、外科治療前の保存的加療の期間についても十分検討されたとはいえない。しかしながら3週間を保存的治療の1つの区切りとしてそれ以降の外科的介入を提案している文献があった。

以上より、新生児期における乳び胸水に対する外科的介入は、有効である場合もあるが、現時点では他の治療法で改善しない際に検討されるべき治療法という位置づけとし、「保存的療法が無効な乳び胸水に対して胸膜癒着療法、胸管結紮、胸腔腹腔シャントなどの外科的介入は有効なことがある。」を推奨案とした。

### 文献検索式

検索DB：医中誌 Web

検索日：2015年2月24日

検索式：

(乳び胸/TH or 乳糜胸/TA) and (CK=新生児 or 新生児/AL) and (DT=1980:2014) and PT=会議録除く and CK=ヒト

検索DB：PubMed

検索日：2015年2月24日

検索式：

("chylous pleural effusion"[TIAB] OR "chylothorax"[TW]) AND surgery[TW] AND (Infant[MH] OR infant[TIAB] OR infantile[TIAB] OR neonatal[TW]) AND "Humans"[MH] AND "1980"[PDAT] : "2014"[PDAT] AND (English[LA] OR Japanese[LA])

検索DB：Cochrane Library

検索日：2015年2月24日

検索式：

#1 "chylous pleural effusion":ti,ab,kw or "chylothorax":ti,ab,kw (Word variations have been searched)

#2 "infant":ti,ab,kw or "infants":ti,ab,kw or "infantile":ti,ab,kw (Word variations have been searched)

#3 #1 and #2 Publication Year from 1980 to 2014, in Cochrane Reviews (Reviews and Protocols) and Trials (Word variations have been searched)

### 文献

- 1) 釘持 孝博, 武田 義隆, 中村 久里子, 立石 格. OK-432による早期の胸膜癒着療法が奏効した先天性乳び胸の1例. 日本周産期・新生児医学会雑誌. 2013;48(4):945-950.
- 2) 谷 岳人, 奥山 宏臣, 窪田 昭男, 川原 央好. 低出生体重児の先天性乳糜胸に対して胸腔鏡下胸管結紮術を施行した1例. 日本小児外科学会雑誌. 2011;47(5):844-847.

- 3) Miura K, Yoshizawa K, Tamaki M, Okumura K, Okada M. [Congenital chylothorax treated with video-assisted thoracic surgery.] *Kyobu Geka*. 2008;61(13):1149-1151.
- 4) 雨海 照祥, 中村 博史, 金子 道夫, 杉浦 正俊, 濱田 洋実. 乳糜胸・腹水及び関連疾患の病態と治療の工夫 新生児乳糜胸に対する胸腔腹腔シャントの意義と問題点. *小児外科*. 2001;33(2): 201-207.
- 5) Cleveland K, Zook D, Harvey K, Woods RK. Massive chylothorax in small babies. *J Pediatr Surg*. 2009;44(3):546-550.
- 6) Buttiker V, Fanconi S, Burger R. Chylothorax in Children: Guidelines for Diagnosis and Management. *Chest*. 1999;116(3):682-687.
- 7) 加地真理子, 坂内優子, 吉井啓介, 関亜希子, 谷諭美, 岸崇之, 世川修, 大澤眞木子. 内科的治療が奏功せず外科的治療を必要とした生後2ヵ月の乳糜胸の1例. *東京女子医科大学雑誌* 2013, 83 (臨増) :366-370

**CQ 3 3 : 難治性の乳び胸水や心嚢液貯留, 呼吸障害を呈するリンパ管腫症やゴーハム病に対して有効な治療法は何か?**

**推奨文 :**

外科的治療の他、硬化療法、放射線治療、栄養療法、薬物療法などの治療がなされているが、現時点で単独でエビデンスレベルの高い有効な治療法は存在しない。個々の症状に応じて合併症、副作用を考慮して選択するべきである。

推奨の強さ	2 (弱い) : 行うことを弱く推奨する。
エビデンス	D (非常に弱い)

**解説**

**【推奨作成の経過】**

全身に多彩な症状を起こす難治性疾患であり診断も難しいリンパ管腫症・ゴーハム病は、胸部に病変が存在する場合に特に致死率が高いことが平成 25 年度までに行われた厚労科研研究班調査（小関班）にて明らかとなった。

多彩な胸部病変のうち治療を要する病態である乳び胸水・心嚢液はしばしば難治性であり、時に致死性的となる。稀少疾患であるため極めて情報が少ない中で、慢性症例の外来での管理、重症例に対する集中治療が行われているが、世界的に症例報告が蓄積されつつある。

現時点では、この難治性疾患に対する根治的治療法は知られていないが、臨床的重要な課題である有効な治療法は何であるのかについて知見をまとめるため、「難治性の乳び胸水や心嚢液貯留, 呼吸障害を呈するリンパ管腫症やゴーハム病に対して有効な治療法は何か?」という CQ を挙げた。

**<文献検索とスクリーニング>**

検索の結果、邦文 208 篇、欧文 617 篇 (PubMed 598 篇、Cochrane 19 篇) の文献が一次スクリーニングの対象となった。このうち 2 編の邦文、25 編の欧文が本 CQ に対する二次スクリーニングの対象文献となった。その中にシステマティックレビュー、ランダム化比較試験などのエビデンスレベルの高いものはなく、すべての論文が 1~2 例の症例報告であった。したがって本 CQ の検討は、エビデンスは乏しいが、推奨案を作成するのに有用と判断された症例集積の結果や考察を統合して行った。

### <観察研究（症例集積）の評価>

難治性のリンパ管腫症・ゴーハム病に対する各治療法について、生命予後、画像所見の改善の有無、症状の改善の有無、気道狭窄の改善の有無、病変の増大、縮小、治療による合併症の有無、再発、再燃、を有効性の指標として評価した。

#### ☆対象症例について

乳び胸水、心嚢液貯留の原因は、主に縦隔や胸膜などに浸潤したリンパ管組織病変からのリンパ漏であり、肋骨や脊椎骨の骨溶解病変からのリンパ漏も見られた。呼吸障害の原因は、胸水、乳び胸水、心嚢液貯留や縦隔、肺への直接浸潤であった。

#### ☆検討結果

乳び胸水に対する外科的治療としては、胸腔穿刺、胸腔ドレナージ、胸管結紮術、胸膜剥皮術などが行われており、局所病変に対しては外科的切除が行われていた。ほとんどの症例で胸腔穿刺、胸腔ドレナージが行われていたが、乳び漏出の改善はなかった。合併症として、循環血液量減少性ショックになり、輸血、カテコラミンの投与を要したり、喪失したアルブミン、免疫グロブリン、凝固因子の補充を必要とした症例があった<sup>1-3)</sup>。胸管結紮術症例<sup>3-14)</sup>で乳び胸水改善例はあったが、いずれも他の外科的治療や放射線治療と組み合わせて行われていた<sup>6,8,14)</sup>。また呼吸障害が改善したものが1例あった<sup>12)</sup>。胸管結紮術の合併症として、脾腫とリンパ漏出症<sup>11)</sup>、左胸水貯留<sup>3,11)</sup>があった。胸膜剥皮術<sup>1,2,7,9-11,14,15)</sup>により乳び胸水が著明に改善した症例<sup>1,11,14)</sup>も他の外科的治療や硬化療法と組み合わせて行われ、合併症の記載はなかった。脾摘を含めた局所病変の外科的切除症例<sup>2,3,6,11,14,16-18)</sup>中、乳び胸水が著明に改善したものは認めたが<sup>2,6,11,14)</sup>、ほとんどは他の外科的治療と組み合わせて行われていた。合併症として出血があった<sup>16)</sup>。その他、胸腔腹腔シャント術<sup>9)</sup>や肺移植<sup>19)</sup>が行われており、肺移植の症例は呼吸障害の改善を認めた。

心嚢液貯留に対する外科的治療は、心嚢穿刺が行われており<sup>2,20-22)</sup>、心嚢穿刺で心嚢液貯留のコントロールがつかない場合は、心膜開窓術<sup>2,22)</sup>が行われていた。合併症の記載はなかった。硬化療法としてOK-432、タルク、ミノサイクリンを用いた胸膜癒着術が行われていた<sup>1,3-5,10,14,17,22-24)</sup>。単独著効例、胸膜剥皮術などの外科的治療や局所放射線治療を併用による改善例いずれも報告があった。硬化療法の合併症の記載はなかった。

乳び胸水や局所病変に対し、局所（腫瘍部位、胸管領域など）および胸部への放射線治療も報告があり<sup>5,6,8-10,16-18,21,22,24-26)</sup>、乳び胸水の著効例、呼吸症状の改善例を認めたが、その他の治療併用症例もあった。合併症として、放射線肺臓炎の報告があった<sup>22)</sup>。

栄養療法としては、絶食、高カロリー輸液や中鎖脂肪酸食（Medium Chain Triglyceride :MCT）が単独もしくは併用されていたが、乳び胸水の改善例はほとんどなかった<sup>1,2,4-6,9,11,14,27)</sup>。

乳び胸水に対する薬物療法としてはインターフェロン $\alpha$ 、プロプラノロール、抗癌剤（ビンクリスチンなど）、ビスフォスフォネート、オクトレオチド、ステロイド、シロリムス、低分子ヘパリンな

どが用いられていた。インターフェロン $\alpha$ を使用した文献が最も多く<sup>1-4,6,7,9,21,27</sup>、乳び胸が著明に改善した報告は5例あった。そのなかでプロプラノロールと組み合わせて使用したものが1例<sup>1)</sup>、低分子ヘパリンや局所放射線治療(15Gy)と組み合わせて使用したものが1例<sup>6)</sup>あった。インターフェロン $\alpha$ による薬物療法の合併症として、発熱や嘔気と頭痛<sup>27</sup>、血小板減少と肝障害<sup>3)</sup>があった。ステロイド<sup>1,5,9,21)</sup>やオクトレオチド<sup>1,3,4,6,9,11)</sup>の単独使用で乳び胸水が改善したという報告はなかった。他の薬物療法はそれぞれ数例ずつの報告で、乳び胸水が改善していなかった。シロリムスによりリンパ管腫症の縦隔浸潤が縮小し呼吸障害が改善した報告が1例あり<sup>20)</sup>、合併症として高血圧が認められた。心嚢液貯留に対する薬物療法としては保存的治療として利尿剤が用いられていた<sup>6)</sup>。

#### ☆制限事項

各治療の有効性を認めた症例も報告されているが、各治療法は併用されることも多く、現時点では各治療法の単独での有効性の評価は困難であった。

#### <まとめ>

難治性の乳び胸水や心嚢液貯留、呼吸障害を呈するリンパ管腫症やゴーハム病に対し、症例報告を中心とした文献より有効な治療法を検討した。外科的治療を始め、硬化療法、放射線治療、栄養療法、薬物療法などの治療がなされているが、対象が稀少疾患であり症状の多様性もあるため、症例数の十分な、エビデンスレベルの高い研究が存在しなかった。各治療の有効性を認めた症例も報告されているが、各治療法は併用されることも多く、現時点では各治療法の有効性の評価は困難であった。シロリムス(mTOR阻害剤のひとつ)はこの疾患に対する治療薬として期待されており、近年国内外で臨床試験が行われている。

実際の臨床現場では、本疾患は種々の薬物療法の適応症として保険収載されておらず、他の治療法の治療効果も不確定であるため、上述の治療法の推奨はできないが、「個々の症状に応じて合併症、副作用を考慮して選択するべきである。」と提案した。症例に応じて侵襲度、合併症、副作用等を考慮し、適切と判断された治療法を選択し対処していかねばならない。

### 文献検索式

検索DB：医中誌 Web

検索日：2015年2月24日

検索式：

(リンパ管腫症/TA or リンパ管症/TA or 骨溶解-本態性/TH or ゴーハム/TA or 骨溶解/TA) and (乳び胸/AL or 乳糜胸/TA or 心嚢液貯留/TH or 心のう液貯留/TA or 心嚢液貯留/TA or 液体貯留/TA or 心嚢浸出液/TA or 心嚢水腫/TA or 心膜水腫/TA or 乳び心膜/TA or 乳糜心膜/TA or 気道疾患/TH or 呼吸/TA or 換気/TA) and DT=1980:2014 and LA=日本語,英語 and PT=会議録除く and CK=ヒト

検索DB：PubMed

検索日：2015年2月24日

検索式：

(lymphangioma[TW] OR "lymphatic malformations"[TIAB] OR "Lymphatic Vessels/abnormalities"[MH] OR "Osteolysis, Essential"[MH] OR gorham[TIAB]) AND ("Respiratory Tract Diseases"[MH] OR hydropericardium[TIAB] OR chylopericardium[TIAB] OR chylothorax[TW] OR "Respiration Disorders"[MH] OR respiratory[TW]) AND "Humans"[MH] AND "1980"[PDAT] : "2014"[PDAT] AND (English[LA] OR Japanese[LA])

検索DB：Cochrane Library

検索日：2015年2月24日

検索式：

#1 "chylous pleural effusion":ti,ab,kw or "chylothorax":ti,ab,kw or "hydropericardium":ti,ab,kw or "chylopericardium":ti,ab,kw (Word variations have been searched)

#2 "respiration":ti,ab,kw or "respiratory":ti,ab,kw (Word variations have been searched)

#3 #1 or #2

#4 "lymphangioma":ti,ab,kw or "lymphatic malformations":ti,ab,kw or "osteolysis":ti,ab,kw or "gorham":ti,ab,kw or "lymphatic vessel":ti,ab,kw (Word variations have been searched)

#5 #1 and #3 Publication Year from 1980 to 2014, in Cochrane Reviews (Reviews and Protocols) and Trials

## 文献

- 1) 芳賀 大樹, 間田 千晶, 六車 崇, 藤野 明浩. 集中治療管理を要した縦隔リンパ管腫症の2例. 日本小児科学会雑誌. 2013;117(9):1483-1488.
- 2) Chen YL, Lee CC, Yeh ML, Lee JS, Sung TC. Generalized lymphangiomatosis presenting as cardiomegaly. J Formos Med Assoc. 2007;106(3 Suppl):S10-4.
- 3) Pflieger A, Schwinger W, Maier A, Tauss J, Popper HH, Zach MS. Gorham-Stout syndrome in a male adolescent: case report and review of the literature. J Pediatr Hematol Oncol. 2006;28(4):231-233.
- 4) Noda M, Endo C, Hoshikawa Y, Ishibashi N, Suzuki T, Okada Y, et al. Successful management of intractable chylothorax in Gorham-Stout disease by awake thoracoscopic surgery. Gen Thorac Cardiovasc Surg. 2013;61(6):356-358.
- 5) Fukahori S, Tsuru T, Asagiri K, Nakamizo H, Asakawa T, Tanaka H, et al. Thoracic Lymphangiomatosis with Massive Chylothorax After a Tumor Biopsy and with Disseminated Intravenous Coagulation: Lymphoscintigraphy, an Alternative Minimally Invasive Imaging Technique: Report of a Case. Surgery Today. 2011;41(7):978-982.
- 6) Brodzki N, Lansberg JK, Dictor M, Gyllstedt E, Ewers SB, Larsson MK, et al. A novel treatment approach for paediatric Gorham-Stout syndrome with chylothorax. Acta Paediatr. 2011;100(11):1448-1453.
- 7) Deveci M, Inan N, Corapcioglu F, Ekingen G. Gorham-Stout syndrome with chylothorax in a six-year-old boy. Indian J Pediatr. 2011;78(6):737-739.
- 8) Seok YK, Cho S, Lee E. Early surgical management of chylothorax complicated by Gorham's disease. Thorac Cardiovasc Surg. 2010;58(8):492-493.
- 9) Kose M, Pekcan S, Dogru D, Akyuz C, Ozcelik U, Ozsurekci Y, et al. Gorham-Stout Syndrome with chylothorax: successful remission by interferon alpha-2b. Pediatr Pulmonol. 2009;44(6):613-615.
- 10) Boyle MJ, Alison P, Taylor G, Lightbourne BA. A case of Gorham's disease complicated by bilateral chylothorax. Heart Lung Circ. 2008;17(1):64-66.
- 11) Burgess S, Harris M, Dakin C, Borzi P, Ryan C, Cooper. Successful management of lymphangiomatosis and chylothorax in a 7-month-old infant. J Paediatr Child Health. 2006;42(9):560-562.
- 12) Underwood J, Buckley J. Manning Gorham disease: an intraoperative case study. AANA J. 2006;74(1):45-48.

- 13) Fujii K, Kanno R, Suzuki H, Nakamura N, Gotoh M. Chylothorax associated with massive osteolysis (Gorham's syndrome). *Ann Thorac Surg.* 2002;73(6):1956-1957.
- 14) Chavanis N, Chaffanjon P, Frey G, Vottero G, Brichon PY. Chylothorax complicating Gorham's disease. *Ann Thorac Surg.* 2001;72(3):937-939.
- 15) Konez O, Vyas PK, Goyal M. Disseminated lymphangiomas presenting with massive chylothorax. *Pediatr Radiol.* 2000;30(1):35-37.
- 16) 森田 圭一, 福本 弘二, 光永 眞貴, 矢本 真也, 納所 洋, 三宅 啓, et al. 呼吸困難および出血症状を来たし治療に難渋した胸部リンパ管腫症の1例. *日本小児血液・がん学会雑誌.* 2013;50(4):644-649.
- 17) Kitami A, Suzuki T, Suzuki S, Usuda R, Kamio Y, Kadokura M. Gorham's Disease Complicated by Chyloma of the Chest Wall. *Jan J Thorac Cardiovasc Surg.* 2006;54(7):311-313.
- 18) Lee S, Finn L, Sze RW, Perkins JA, Sie KC. Gorham Stout syndrome (disappearing bone disease): two additional case reports and a review of the literature. *Arch Otolaryngol Head Neck Surg.* 2003;129(12):1340-1343.
- 19) Reinglas J, Ramphal R, Bromwich M. The successful management of diffuse lymphangiomas using sirolimus: a case report. *Laryngoscope.* 2011;121(9):1851-1854.
- 20) Tamay Z, Saribeyoglu E, Ones U, Anak S, Guler N, Bilgic B, et al. Diffuse thoracic lymphangiomas with disseminated intravascular coagulation in a child. *J Pediatr Hematol Oncol.* 2005;27(12):685-687.
- 21) Duffy BM, Manon R, Patel RR, Welsh JS. A case of Gorham's disease with chylothorax treated curatively with radiation therapy. *Clin Med Res.* 2005;3(2):83-86.
- 22) Kinnier CV, Eu JP, Davis RD, Howell DN, Sheets J, Palmer SM. Successful bilateral lung transplantation for lymphangiomas. *Am J Transplant.* 2008;8(9):1946-1950.
- 23) Huang SY, Lee YM, Tzeng ST, Su CP, Huang SF, Wu YK, et al. Gorham syndrome with postoperative respiratory failure and requiring prolonged mechanical ventilation. *Respir Care.* 2013;58(11):e144-8.
- 24) Lee WS, Kim SH, Kim I, Kim HK, Lee KS, Lee SY, et al. Chylothorax in Gorham's disease. *J Korean Med Sci.* 2002;17(6):826-829.
- 25) Fontanesi J. Radiation therapy in the treatment of Gorham disease. *J Pediatr Hematol Oncol.* 2003;25(10):816-817.
- 26) Yoo SY, Goo JM, Im JG. Mediastinal lymphangioma and chylothorax: thoracic involvement of Gorham's disease. *Korean J Radiol.* 2002;3(2):130-132.
- 27) Timke C, Krause MF, Oppermann HC, Leuschner I, Claviez A. Interferon alpha 2b treatment in an eleven-year-old boy with disseminated lymphangiomas. *Pediatr Blood Cancer.* 2007;48(1):108-111.





# 第5章

## 公開後の 取り組み

---



## ガイドライン公開後の取り組み

### 1. 公開後の組織体制

新たな改訂ガイドライン作成組織ができるまで、現統括委員会および事務局がガイドラインに関する対応を引き継ぐ。暫定事務局は聖マリアンナ医科大学放射線医学講座に置く。

### 2. 導入

ガイドラインは電子版とし、詳細版と実用版を作成し、ホームページ上に公開する。厚生労働科学研究費補助金（難治性疾患等政策研究事業（難治性疾患政策研究事業））「難治性血管腫・血管奇形・リンパ管腫・リンパ管腫症および関連疾患についての調査研究」班ホームページで公開するとともに、関連する研究班のホームページでも公開する。承諾が得られれば関連学会のホームページでも公開する。

### 3. 改訂

5年後をめどに改訂を行う。

文責 三村秀文



併載





## 乳幼児巨大肝血管腫診療ガイドライン総説 Critical infantile hepatic hemangioma

### 作成主体

平成 26–28 年度厚生労働科学研究費補助金難治性疾患等政策研究事業（難治性疾患政策研究事業）

「小児期からの希少難治性消化管疾患の移行期を包含するガイドラインの確立に関する研究」班（研究代表者田口智章）

「難治性血管腫・血管奇形・リンパ管腫・リンパ管腫症および関連疾患についての調査研究」班（研究代表者三村秀文）

### 作成組織

ガイドライン作成担当：黒田 達夫（慶應義塾大学医学部小児外科 教授）

システマティックレビュー担当：藤野 明浩（国立成育医療研究センター

臓器運動器病態外科部外科 医長）

木下 義晶（九州大学大学院医学研究院

小児外科学分野 准教授）

### 作成経過

肝血管腫のなかで低年齢に発症して呼吸循環障害や血液凝固障害などの重篤な臨床徴候を呈し、時に致死的な経過をとる一群の症例が知られ、「乳幼児巨大肝血管腫」としてこれまでの厚生労働科学研究班における調査結果などに基づき疾患概念の確立ならびに診断基準、診断の手引き、重症度分類の策定等の研究が行われてきた。「Minds の診療ガイドライン作成の手引き 2014」に沿って、診断、治療、長期予後にわけてクリニカルクエスチョンをあげ、PICO 事象を併記し、ガイドライン策定に向けた文献のシステマティックレビューを行ったが、肝血管腫に絞ると疾患の希少性から大きな症例数での前向きな研究報告は検索できず、症例報告や後ろ向き研究などエビデンスレベルの低い文献を散見するにとどまることが明らかになった。これよりガイドラインはクリニカルクエスチョン—推奨文方式の記述ではなく、総説として肝血管腫に関する章を仕上げ、日本小児外科学会へ外部コメントを求めた。

### 乳幼児巨大肝血管腫診療ガイドライン総説

#### 1) 乳幼児巨大肝血管腫の概念

肝の血管性病変は包括的に“肝血管腫”と呼ばれ、このうち単発性で巨大な病変あるいは多発性・びまん性の病変を持つ症例では、新生児期から乳幼児期早期より肝腫大、血管床の増大から高拍出性心不全や呼吸不全、消費性凝固障害などの重篤な病態を呈し、とき

に致死的な経過を取ることが以前より報告されている<sup>1</sup>。さらに一部の症例では呼吸循環不全や凝固障害など急性期症状を制御しえた後、非代償性肝硬変が進行する。これらの肝血管腫の ISSVA 新分類に基づいた病理組織学的背景は未だに明らかにされていない。急性期の治療法は未確立であり、慢性期に肝障害が進行する機序に関しても完全には解明されていない。

Christison-Lagay ら<sup>3</sup>のグループは、特にびまん性病変のある症例で重篤な病態を呈することが多く、肝血管腫の中でも臨床的に独立した一群であることを提唱した。この疾患概念は徐々に支持を拡げている。本邦では厚生労働省難治性疾患克服研究事業の一環として、平成 21 年より数回にわたり小児外科施設を対象に、重症化する肝血管腫症例の全国調査が行われ<sup>4</sup>、乳幼児巨大肝血管腫の臨床像がまとめられた。

## 2) 難治性肝血管腫の臨床像

### (1) 発症頻度の推定

上述の難治性疾患克服研究事業における調査では、全国の小児外科施設において生後 1 年以内に治療を要した肝血管腫症例として第二次調査で過去 5 年間に 19 例、続く第三次調査で過去 10 年間に新たに 26 例が同定された。これより全国で年間に 4～7 例の新規発症例が小児外科施設で治療されていることになり、小児外科施設へ搬送前の死亡例や、小児科領域で保存的に管理し得た症例の存在も勘案すると、本症に該当する症例の年間の新規発症は全国で 10 例程度と推定された。

### (2) 臨床症状と病態

本症の約半数の症例で高拍出性心不全、血液凝固障害、腹部膨隆、呼吸循環障害などがみられる<sup>4</sup>。凝固障害から腫瘍内出血を呈した症例もみられる。予後因子の検索では、死亡例において血小板数の低下やプロトロンビン時間の延長が有意との報告がある<sup>4</sup>。心不全徴候よりも制御できない凝固異常が予後と密接に関連することが示唆される。上記の本邦における調査では転帰の明らかな 19 例中死亡例が 3 例あり、いずれも乳児期早期の死亡と報告される。

慢性期症状として、肝血管腫における甲状腺機能低下症の併発が知られるが、上述の調査ではその頻度は 5%程度に留まった。肝機能異常は 3 割の症例でみられ、また、高ガラクトース血症・高アンモニア血症が 10–15%の症例でみられ、病変内の門脈一大循環系シヤントの存在が示唆される。本邦の調査報告では 2 例で幼児期以降に肝機能障害が進行して移植を必要としていた。

Christison-Lagay ら<sup>3,5</sup>は重症化の背景として肝のびまん性血管腫を主張したが、本邦の調査では病変は肝の 4 区域にほぼ均等の頻度でみられ、死亡例の中には単発性で径 8 cm の病変を持ったものが含まれた。

### (3) 治療の動向

従来より肝血管腫治療の第一選択はステロイドとされるが、上述の調査<sup>4</sup>では、ステロイド単独で病変の退縮が見られた症例は20 - 25%のみで、半数の症例ではステロイド単独では病態を制御出来ずに他の治療の併用を要し、ほか四分の一の症例ではステロイドに感受性が見られなかった。ステロイドの効果が不十分な症例に対してビンクリスチンや、アクチノマイシン D、サイクロフォスマイドなどの抗がん剤が奏功した症例の報告が散見される<sup>6,7</sup>。しかしながら良性病変に対する抗悪性腫瘍剤の使用には慎重な考慮を要する。一方で2008年のLeaute-Labrezeら<sup>8</sup>の報告以降、プロプラノロールによる血管腫の退縮効果が注目されており<sup>9</sup>、本邦の調査でも即効性が見られた症例が含まれる。プロプラノロールの正確な作用機序は未だ解明されないが、血管新生因子を介するものとされる。低血圧などの副作用があり、新生児においては慎重な使用が必要である。これら薬物治療に関する報告はいずれも1例もしくは少数症例の観察研究または後方視的研究で、効果に関するRCTやメタアナリシスに関する報告はない。

放射線科的治療として、放射線照射や interventional radiology による血管塞栓が有効であった症例の報告も見られるが、本邦の全国調査では効果は限定的とされている。

外科的な治療として、開腹による肝動脈結紮術、肝切除術などの報告がみられるが、流入血管閉塞の効果は限定的であり<sup>4</sup>、肝切除は全身状態により適応が限定される。さらに肝移植の報告もある。海外では低年齢児において凝固障害や呼吸循環障害などの急性期の症状に対して肝移植を行なって救命した報告が見られる<sup>10</sup>。本邦で施行された肝移植症例は慢性期の肝機能低下に対して行われたものであった。

### 3) 診断の手引きと重症度分類

難治性疾患克服研究事業研究班を中心にまとめられた本症の診断基準は図1の様である。単発性で大きな病変をもつ症例とび慢性病変をもつ症例の両者を、重篤な症状を呈しうるものとして本疾患概念に含めている。また、重症度分類を図2に示す。生命の危険の迫っているものを重症と位置付けている。

図 1

図 2

#### 文献

- 1) Drolet BA, Esterly NB, Friden IJ: hemangiomas in children. *New Engl J Med* 1999; 341:173-181
- 2) Michel Wassef, Francine Blei, Denise Adam, et al: Vascular Anomalies Classification: Recommendations From the International Society for the Study of Vascular Anomalies. *Pediatrics* 2015;136:e203; originally published online June 8, 2015; DOI: 10.1542/peds.2014-3673 .
- 3) Christison-Lagay ER, Burrows PE, Alomari A, et al: Hepatic hemangiomas: subtype classification and development of a clinical practice algorithm and registry. *J Pediatr Surg*

2007; 42: 62-68

- 4) Kuroda T, Kumagai M, Nosaka S, et al: Critical infantile hepatic hemangioma: results of a nationwide survey by the Japanese Infantile Hepatic Hemangioma Study Group. *J Pediatr Surg*. 2011 ;46(12):2239-43.
- 5) Kulungowski AM, Alomari AI, Chawla A, et al: Lessons from a liver hemangioma registry: subtype classification *J Pediatr Surg* 2012;47:165-170
- 6) Hu B, Lachman R, Phillips J, et al: Kasabach-Merritt syndrome associated kaposiform hemangio- endothelioma successfully treated with cyclophosphamide, vincristine, and actinomycin D. *J Pediatr Hematol Oncol* 1998; 20:567-569
- 7) Fuchimoto Y, Morikawa N, Kuroda T, Hirobe S, Kamagata S, Kumagai M, Matsuoka K, Morikawa Y: Vincristine, actinomycin D, cyclophosphamide chemotherapy resolves Kasabach-Merritt syndrome resistant to conventional therapies. *Pediatr Int*. 2012;54(2):285-7.
- 8) Leaute-Labreze C, Dumas de la Roque E, Hubiche T, et al: Propranolol for severe hemangioma of infancy. *N Engl J Med* 2008; 358:2649-51
- 9) Mazereeuw-Hautier J, Hoeger PH, Benlahrech S, et al: Efficacy of propranolol in hepatic infantile hemangiomas with diffuse neonatal hemangiomatosis. *J Pediatr* 2010;157 : 340-342
- 10) Rodriguez J, Becker N, O'Mahony C, et al: Long-term outcome following liver transplantation for hepatic hemangioendothelioma: the UNOS experience from 1987 to 2005. *J Gastrointest Surg* 2008; 12:110-116
- 11) Sakamoto S, Kasahara M, Shigata T, et al: Living donor liver transplantation for multiple intrahepatic portosystemic shunts after involution of hepatic hemangioma. *J Pediatr Surg* 46:1288-1291, 2011

## 新生児・乳児難治性肝血管腫 診断の手引き

生後1歳未満より肝実質内を占拠する有症状性の血管性病変があり、以下の2項目の双方を満たす。

- 1) 生後1歳未満の画像所見で、肝内に単発で径60mm以上、または右外側、右内側、左内側、左外側の4区域のうち2区域以上に及ぶ多発の血管性病変を有する。(画像診断)
- 2) 以下にあげるうち一つ以上の症状を呈するもの：  
呼吸異常、循環障害、凝固異常、血小板減少、  
腎不全、肝腫大、肝機能障害、甲状腺機能低下、  
体重増加不良

付記 本症を疑う参考所見

高ガラクトース血症、高アンモニア血症、皮膚血管腫

鑑別診断 肝芽腫など肝原発の悪性腫瘍は除く

## 新生児・乳児難治性肝血管腫 重症度分類案

- ・重症: 生命の危険が差し迫っているもの  
凝固異常 (PT20秒以上)  
血小板減少 (血小板数 $<10$ 万/mm<sup>3</sup>)  
Steroid投与に対してPT活性、血小板数の低下が  
改善しないもの
- ・中等症: 放置すれば生命の危険があるもの  
下に上げるうち一つ以上の徴候がみられるもの  
心機能低下  
呼吸障害  
肝不全徴候
- ・軽症: 上記以外