

スコープで取り上げた重要臨床課題(Key Clinical Issue)				
<p><b>重要臨床課題2. 硬化療法／塞栓術の有効性</b>                      硬化療法／塞栓術は脈管奇形の治療の大きな柱であり、外科的切除と比較して根治性が劣るものの、形態・機能を温存しやすく、症状の改善や病変の縮小が期待できる。特に顔面・頰部の軟部・体表の病変では整容面での利点は大きい。また一般に手術と比較して治療による侵襲が低く、入院期間を短縮できるか、あるいは外来での治療も可能である。                      高速の血流を有する動静脈奇形、低速の血流を有する静脈奇形、血流を有さないリンパ管奇形では治療に際しての手技や材料(硬化剤／塞栓物質)が異なり、治療成績・合併症は異なる。疾患ごとにその有効性を検討する。</p>				
CQの構成要素				
P(Patients, Problem, Population)				
性別	(	指定なし	・ 男性	・ 女性 )
年齢	(	指定なし	・	)
疾患・病態			動静脈奇形	
地理的要件			特になし	
その他				
I(Interventions)／C(Comparisons, Controls, Comparators)のリスト				
<ul style="list-style-type: none"> <li>・結紮術</li> <li>・コイル塞栓術</li> </ul>				
O(Outcomes)のリスト				
	Outcomesの内容	益か害か	重要度	採用可否
01	症状の改善	( 益 ・ 害 )	7点	可
02	病変の縮小	( 益 ・ 害 )	7点	可
03	再発(再増大)の有無	( 益 ・ 害 )	9点	可
04	治療による重大な合併症	( 益 ・ 害 )	7点	可
05		( 益 ・ 害 )	点	
06		( 益 ・ 害 )	点	
作成したCQ				
動静脈奇形の流入血管に対する近位(中枢側)での結紮術・コイル塞栓術は有効か？				

【4-1 データベース検索結果】

タイトル	動静脈奇形の流入血管に対する近位(中枢側)での結紮術・コイル塞栓術は有効か？
CQ	25
データベース	PubMed
日付	2015/8/11
検索者	小嶋

#	検索式	文献数
1	("Arteriovenous Malformations/surgery"[MH:noexp] OR "Arteriovenous Fistula/surgery"[MH]) AND ("surgical flaps"[TW] OR "skin transplantation"[TW] OR "Surgically-Created Structures"[MH] OR "skin grafting"[TIAB]) AND (Japanese[LA] OR English[LA]) AND ("1980/01/01"[PDAT] : "2014/09/30"[PDAT])	75
2	hand search	7
3		
4		
5		
6		

【4-1 データベース検索結果】

タイトル	動静脈奇形の流入血管に対する近位(中枢側)での結紮術・コイル塞栓術は有効か？
CQ	25
データベース	医中誌
日付	2015/8/11
検索者	小嶋

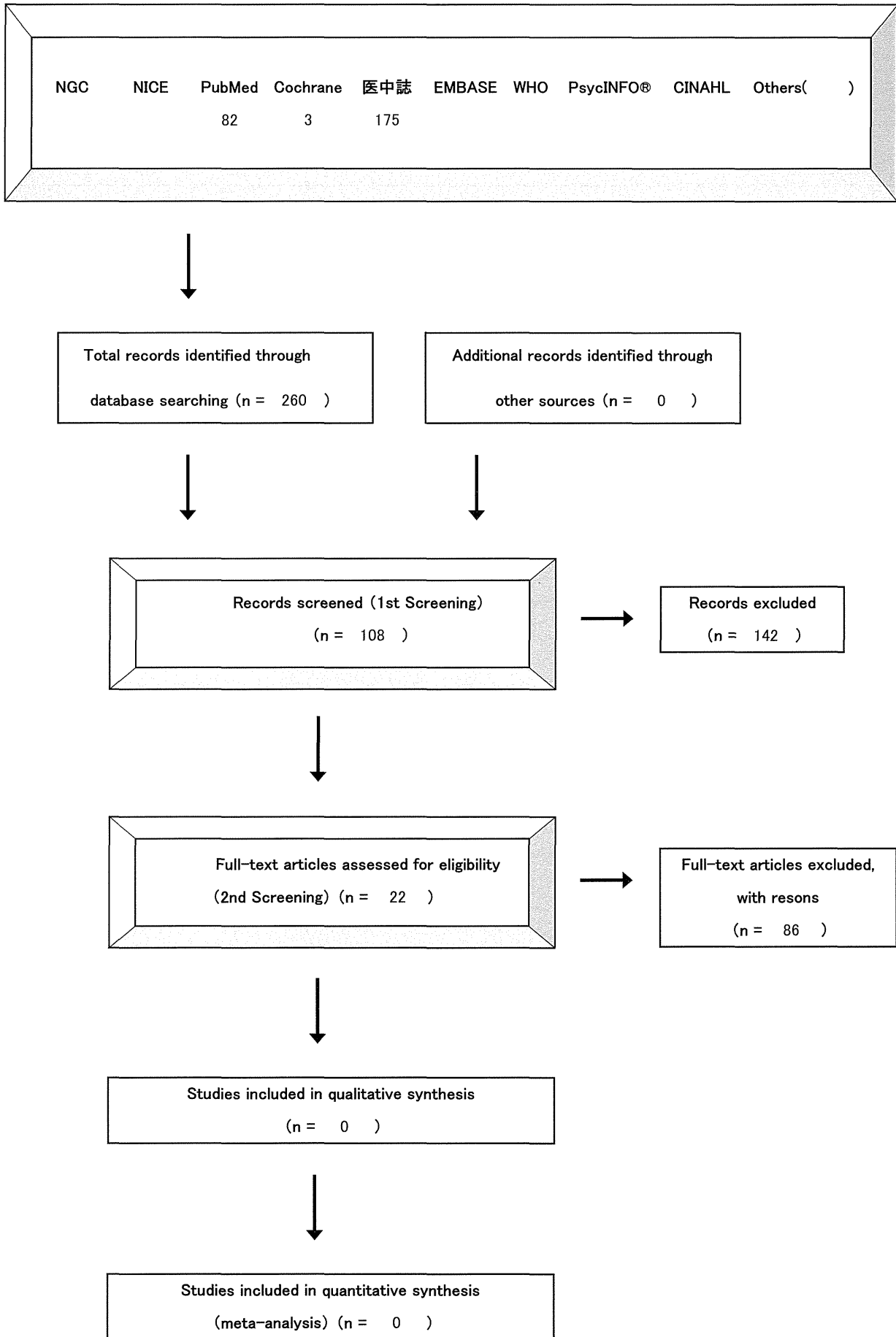
#	検索式	文献数
1	(@動静脈奇形/TH or 動静脈瘻/TH) and ((流入/TA and (血管/AL or 動脈/TA or 動脈/TH)) or 血行路/TA) and (塞栓術/TH or 塞栓/TA or 結紮/AL) and PT=会議録除く and DT=1980:2014	175
2		
3		
4		
5		
6		

【4-1 データベース検索結果】

タイトル	動静脈奇形の流入血管に対する近位(中枢側)での結紮術・コイル塞栓術は有効か？
CQ	25
データベース	Cochrane
日付	2015/8/11
検索者	小嶋

#	検索式	文献数
1	#1 "arteriovenous malformation":ti,ab,kw or "arteriovenous malformations":ti,ab,kw or "arteriovenous fistula":ti,ab,kw (Word variations have been searched) #2 "feeding arteries" or "feeding artery" (Word variations have been searched) #3 "Embolization" or "Ligation" (Word variations have been searched) #4 #1 and #2 and #3 Publication Year from 1980 to 2014, in Cochrane Reviews (Reviews and Protocols) and Trials	3
2		
3		
4		
5		
6		

【4-2 文献検索フローチャート】PRISMA声明を改変



文献 No.	文献情報						
	ID	Language	Authors	Title	Journal	Year	Volume
			柳澤 昌宏, 川上 稔史, 鈴木 康太郎, 久保田 昭彦, 安藤 和夫	腎摘出後に発生した腎動静脈瘻に対し経皮的塞栓術を施行した1例	泌尿器科紀要	2014	60(9)
			濱本 耕平, 松浦 克彦	【IVR BOOK 2014】(DIVISION 1)放射線科領域のIVR CLINICAL REPORT Interlock 2mmコイルを用いた肺動静脈奇形の塞栓	Rad Fan	2014	12(12)
			山口 慎也, 伊藤 理, 田中 厚生, 高岸 創, 連 乃駿, 瀧川 浩介, 松角 宏一郎	テクニカル・ノート Image fusionを活用した海綿静脈洞部硬膜動静脈瘻の病態把握と治療の検討	Neurological Surgery	2014	42(9)
			阿漕 孝治, 武政 龍一, 喜安 克仁, 公文 雅士, 木田 和伸, 谷 俊一	腰椎椎体骨折後に新たに発症した広範囲硬膜外脊髄動静脈瘻による遅発性神経麻痺の1例	中部日本整形外科災害外科学会雑誌	2014	57(1)
			石川 裕子, 大畑 尚子, 高江洲 庸子, 諸井 明仁, 中澤 毅, 金城 国仁, 橋口 幹夫	妊娠中の腎動静脈奇形の一例	沖縄産科婦人科学会雑誌	2014	36
			松丸 祐司	【動静脈奇形と硬膜動静脈瘻の病態と治療-なにが違ってなにが同じなのか-】脳動静脈奇形と硬膜動静脈瘻の血管内治療	脳神経外科ジャーナル	2013	22(12)
			松浦 源太, 向井 伸一, 中村 真也, 小刀 崇弘, 阿座上 隆広, 高場 敦久, 趙 成大, 濱田 敏秀, 平田 研, 中西 敏夫	動脈塞栓術で根治が得られた直腸動静脈奇形の1例	Gastroenterological Endoscopy	2014	56(1)
			遠藤 佑香, 剛崎 有加, 今村 潤, 木村 公則, 佐伯 俊一, 高木 康伸, 鎌田 憲子, 林 星舟	肝動脈門脈短絡に連続する巨大門脈瘤・直腸静脈瘤を有したB型肝硬変の1治療例	肝臓	2013	54(12)
			笠井 大, 佐藤 崇翔, 笠原 靖紀, 杉浦 寿彦, 東出 高至, 須田 理香, 加藤 史照, 竹内 孝夫, 坂尾 誠一郎, 田邊 信宏, 巽 浩一郎	肺動静脈瘻コイル塞栓術後遠隔期に他肺動静脈瘻の増大および治療後病変の再疎通を認めた1例	脈管学	2013	53(August)
			藤本 由貴, 崎山 快夫, 大塚 美恵子, 石川 眞実, 小嶋 篤浩, 植木 彰	軟口蓋と横隔膜にミオクロームスが出現した硬膜動静脈瘻の1例	運動障害	2013	23(1)
			中岡 啓喜, 森 秀樹, 戸澤 麻美	骨盤内動静脈奇形の2治療例 Interventional Radiology下の硬化療法と切除術	日本形成外科学会誌	2013	33(7)

Pages	研究デザイン	P: サンプル数、セッティング、Pの特徴	I: 記載されているIとその形式	C: 記載されているCとその形式	O: 記載されているOとその形式	除外	コメント
431-434						除外	
36-37						除外	
841-850						除外	
69-70						除外	
123-126						除外	
911-916						除外	
49-55						除外	
841-849						除外	
121-125						除外	
1-7						除外	
524-528	症例報告	2	塞栓術	硬化療法	病変縮小、症状改善		

文献 No.	文献情報						
	ID	Language	Authors	Title	Journal	Year	Volume
			豊嶋 敦彦, 徳永 浩司, 眞鍋 博明, 杉生 憲志, 平松 匡文, 伊丹 尚多, 菱川 朋人, 伊達 勲	後腹膜出血で発症し, 経動脈的および経静脈的塞栓術により根治に至った paraspinal arteriovenous fistulaの1例	Neurological Surgery	2013	41(5)
			蔵本 要二, 足立 秀光, 坂井 信幸, 上野 泰, 坂井 千秋, 今村 博敏, 石川 達也, 菊池 晴彦	経静脈的塞栓術で治癒した群発頭痛様の症状を呈した海綿静脈洞部硬膜動静脈瘻の1例	Neurological Surgery	2013	41(6)
			関 利盛, 高田 祐輔, 今 雅史, 石崎 淳司, 佐々木 元, 高田 徳容, 富樫 正樹, 堀田 記世彦, 原田 浩, 臼渕 浩明	腎動静脈瘻に対する治療経験	腎移植・血管外科	2012	24(1)
			山口 慎也, 濱村 威, 伊藤 理, 佐山 徹郎, 下川 能史, 松角 宏一郎, 森岡 隆人	Thoracocervical giant perimedullary arteriovenous fistulaの1例	Neurological Surgery	2013	41(3)
			竹上 徹郎, 今井 啓輔, 梅澤 邦彦, 木村 聡志, 荻田 庄吾, 濱中 正嗣, 池田 栄人	Fistulous pointに対する selective transarterial embolizationが有効であった海綿静脈洞部硬膜動静脈瘻の1例	JNET: Journal of Neuroendovascular Therapy	2012	6(1)
			大川 聡史, 村上 友宏, 宮田 圭, 飯星 智史, 金子 高久, 小柳 泉, 三國 信啓, 宝金 清博	仙骨部脊髓硬膜動静脈瘻4例の検討 画像診断を中心に	脳神経外科速報	2012	22(9)
			目黒 俊成, 富田 祐介, 田邊 智之, 出井 勝, 村岡 賢一郎, 寺田 欣矢, 廣常 信之, 西野 繁樹	経動脈的塞栓術のみで根治し得た頭蓋円蓋部dAVFの1例	Neurological Surgery	2012	40(7)
			中井 完治, 南村 鎌三, 鈴木 隆元, 苗代 弘, 加地 辰美	外傷性硬膜動静脈瘻に対し経動脈的塞栓術を行い、遅発性舌下神経麻痺を呈した症例	臨床放射線	2012	57(3)
			伊藤 理, 井戸 啓介, 石堂 克哉, 一ツ松 勤	MRAおよびCTAが診断と治療後の評価に有用であった脊髓硬膜動静脈瘻の1例	Neurological Surgery	2012	40(2)
			尾川 晃子, 古屋 一英, 上野 俊昭, 内藤 雄一郎, 中込 忠好	くも膜下出血にて発症した頭蓋頸椎移行部の動静脈瘻に関する検討	Neurological Surgery	2012	40(2)
			三條 博之, 伊藤 悠亮, 逢坂 公人, 河合 正記, 小林 一樹, 酒井 直樹, 野口 純男, 岸 洋一	動静脈奇形塞栓術9年後に再発を認めた1例	泌尿器外科	2012	25(1)



Pages	研究デザイン	P: サンプル数、セッティング、Pの特徴	I: 記載されているIとその形式	C: 記載されているCとその形式	O: 記載されているOとその形式	除外	コメント
429-435						除外	
493-498						除外	
30-34						除外	
247-253						除外	
51-55						除外	
1057-1063						除外	
629-633						除外	
431-435						除外	
173-180						除外	
121-128						除外	
97-99						除外	

文献 No.	文献情報						
	ID	Language	Authors	Title	Journal	Year	Volume
			田村 純, 俵原 敬, 諏訪 賢一郎, 野中 大史, 尾関 真理子, 浮海 洋史, 中野 秀樹, 井手 協太郎, 阿部 克己, 高橋 元一郎	多発性肺動静脈瘻に対し経カテーテル肺動脈塞栓術を施行した1症例	日本内科学会雑誌	2011	100(7)
			佐藤 裕子, 饗場 智, 閑野 将行, 渡辺 哲, 内田 俊彦, 渡辺 眞史	巨大硬膜動静脈瘻に対しコイル塞栓術を施行した早産児例	日本未熟児新生児学会雑誌	2011	23(2)
			黒木 知明, 長谷川 正和, 秋田 新介, 吉本 信也	経耳下腺的アプローチによる切除術が有用であった、再発性外傷性浅側頭動静脈瘻の1例	日本頭蓋顎顔面外科学会誌	2011	27(1)
			眞鍋 由美, 植垣 正幸, 浅妻 顕, 青山 輝義, 橋村 孝幸	先天性骨盤内動静脈奇形の2例	泌尿器科紀要	2011	57(1)
			坂本 繁幸, 渋川 正顕, 岐浦 禎展, 岡崎 貴仁, 松重 俊憲, 光原 崇文, 品川 勝弘, 安部 伸和, 穉山 雄次, 栗栖 薫	Time-resoled MRAによる脳血管内手術前後の海绵静脈洞部硬膜動静脈瘻の評価	広島医学	2011	64(2)
			上谷 浩之, 平井 俊範, 池田 理, 田村 吉高, 中曾根 豊, 蓑田 涼生, 湯本 英二, 山下 康行	IVR INTERVENTIONAL RADIOLOGY NBCAで塞栓術を施行した舌動静脈奇形の1例	IVR: Interventional Radiology	2011	26(1)
			Ishihara Hideaki, Ishihara Shoichiro, Neki Hiroaki, Okawara Mai, Kanazawa Ryuzaburo, Kohyama Shinya, Yamane Fumitaka	Dural Arteriovenous Fistula of the Anterior Cranial Fossa With Carotid Artery Stenosis Treated by Simultaneous Transarterial Embolization and Carotid Artery Stenting: Case Report(経動脈塞栓術と頸動脈ステント術により同時治療された頸動脈狭窄を伴う前頭蓋窩の硬膜動静脈瘻 症例報告)	Neurologia medico-chirurgica	2010	50(11)
			山道 堯, 杉浦 寿彦, 笠原 靖紀, 東出 高至, 重城 喬行, 塚原 真範, 坂尾 誠一郎, 黒須 克志, 田邊 信宏, 滝口 裕一, 巽 浩一郎	320列CTを用いて経過観察しえた経カテーテル的塞栓術を施行した肺動静脈瘻の1例	日本呼吸器学会雑誌	2011	49(1)
			Teranishi Kenji, Takaya Junji, Yamahara Takahiro, Numa Yoshihiro, Yamanouchi Yasuo, Kaneko Kazunari	Case of dural arteriovenous fistula with proptosis(眼球突出を伴う硬膜動静脈瘻の1症例)	Pediatrics International	2010	52(4)

Pages	研究デザイン	P: サンプル数、セッティング、Pの特徴	I: 記載されているIとその形式	C: 記載されているCとその形式	O: 記載されているOとその形式	除外	コメント
1972-1974						除外	
269-274						除外	
58-66						除外	
25-28	症例報告	2	1例のみ塞栓術		病変縮小、症状改善		
59-62						除外	
60-63	症例報告	1	塞栓術		病変縮小、症状改善		
995-997						除外	
62-65						除外	
674-676						除外	

文献 No.	文献情報						
	ID	Language	Authors	Title	Journal	Year	Volume
			陶山 淑子, 中山 敏, 福岡 晃平, 竹内 英二, 橋本 政 幸, 神納 敏夫, 北野 博也	耳介動静脈奇形硬化療法 後の耳介壊死に対し前腕 皮弁により耳介再建した1 例	日本マイクロ サージャリー学 会誌	2010	23(3)
			藤中 俊之, 黒田 淳子, 有 田 英之, 中村 元, 西田 武 生, 梶川 隆一郎, 芝野 克 彦, 吉峰 俊樹	巨大静脈瘤を伴ったpial AVFに対する血管内治療 の1例 症例報告	JNET: Journal of Neuroendovasc ular Therapy	2010	4(2)
			山本 隆広, 渡邊 聖樹, 三 浦 彰子, 平原 智雄, 平野 照之, 内野 誠	両側視床病変を呈した硬 膜動静脈瘻の1例	臨床神経学	2010	50(10)
			今井 昌康, 似鳥 俊明	塞栓療法の効果を核医学 検査で評価しえた肺動静 脈瘻の1例	臨床核医学	2010	43(3)
			掛端 伸也, 長畑 守雄, 澁 谷 剛一, 森本 公平, 小野 修一, 三浦 弘行, 清野 浩 子, 対馬 史泰, 場崎 潔, 緑川 宏	体幹部血管病変に対する 新たな離脱式コイル(電気 式、水圧式)の有用性	臨床放射線	2010	55(5)
			鈴木 祥生, 倉田 彰, 宇津 木 聡, 中原 邦晶, 岩本 和 久, 山田 勝, 藤井 清孝, 菅 信一	認知症症状を呈する硬膜 動静脈瘻の病態	Dementia Japan	2010	24(2)
			安部 鉄也, 泉原 昭文, 山 下 勝弘, 田中 信一郎, 野 坂 秀行, 小池 真生子	無症候性肺動静脈瘻に脳 膿瘍を合併した高齢者の1 治験例	脳神経外科速 報	2010	20(2)
			Tsutsumi Satoshi, Shimizu Yuzaburo, Nonaka Yasuomi, Abe Yusuke, Yasumoto Yukimasa, Ito Masanori, Oishi Hidenori	Arteriovenous Fistula Arising From the Persistent Primitive Olfactory Artery With Dual Supply From the Bilateral Anterior Ethmoidal Arteries: Case Report(遺残 原始嗅動脈から発生した、 両側前篩骨動脈が二重に 流入する動静脈瘻 症例 報告)	Neurologia medico- chirurgica	2009	49(9)
			香山 哲徳, 堤 亮, 瀧川 恵 子, 松本 佳余子, 大野 智 子, 池田 誠, 塩津 英美, 牧田 幸三	塞栓術にて止血の得られ た子宮動静脈奇形の1例	日本産科婦人 科学会東京地 方部会誌	2009	58(1)
			酒井 義人, 松山 幸弘, 片 山 良仁, 今釜 史郎, 伊藤 全哉, 若尾 典充, 石黒 直 樹	脊髄動静脈奇形における マルチディテクター CT(MDCT)の有用性	東海脊椎外科	2009	23
			山口 幸子, 水野 寛太郎	先天性心疾患における interlocking detachable coil を用いた血管塞栓術	日本小児循環 器学会雑誌	2009	25(1)

Pages	研究デザイン	P: サンプル数、セッティング、Pの特徴	I: 記載されているIとその形式	C: 記載されているCとその形式	O: 記載されているOとその形式	除外	コメント
311-315	症例報告	1	塞栓術、結紮術	硬化療法	再発、重大な合併症		
106-112						除外	
718-724						除外	
38-40						除外	
681-686						除外	
184-190						除外	
215-219						除外	
407-409						除外	
97-100						除外	
28-33						除外	
27-33						除外	

文献 No.	文献情報						
	ID	Language	Authors	Title	Journal	Year	Volume
			立嶋 智, 秋山 雅彦, 長谷川 讓, 阿部 俊昭	脳内出血を合併した翼突筋部動静脈奇形の血管内治療例	JNET: Journal of Neuroendovascular Therapy	2008	2(2)
			木内 智也, 佐藤 浩一, 松崎 和仁, 松原 俊二, 永廣 信治	進行性に巨大なVarixを形成した上錐体静脈洞部硬膜動静脈瘻の1例	脳卒中の外科	2008	36(5)
			京樂 由佳, 芦谷 淳一, 今津 善史, 福山 税, 三好 かほり, 小玉 剛士, 柳 重久, 松元 信弘, 中里 雅光	重症肺炎を契機に発見された多発肺動静脈瘻の1例	日本呼吸器学会雑誌	2008	46(9)
			山中 政人, 吉川 舞, 大本 和美, 関口 将軌, 栗原 聡美, 依光 あゆみ, 小野 一郎, 陶守 敬二郎, 北詰 良雄, 佐藤 史郎	閉経後に多量の性器出血をきたした腹部から骨盤までの広範囲な動静脈奇形の1例	日本産科婦人科学会東京地方部会誌	2008	57(1)
			石原 秀章, 石原 正一郎, 金澤 隆三郎, 神山 信也, 山根 文孝, 小川 昌澄, 佐藤 章, 棚橋 紀夫	経動脈的塞栓術と経静脈的塞栓術を併用して治癒し得た上錐体静脈洞部硬膜動静脈瘻の1例	Neurological Surgery	2007	35(12)
			馬場 雄大, 原口 浩一, 野中 雅, 宝金 清博	3次元血管撮影による海綿静脈洞部硬膜動静脈瘻のシヤント部位診断	CI研究	2007	29(1)
			橋詰 淳, 安井 敬三, 長谷川 康博, 柳 務	拍動性耳鳴を主訴とした硬膜動静脈瘻(横静脈洞・S状静脈洞部)の3例	神経内科	2007	67(6)
			安居 利晃, 尾山 勝信, 中野 達夫	経動脈的塞栓術が有効であった直腸動静脈奇形の1例	Gastroenterological Endoscopy	2007	49(6)
			大倉 康生, 世古口 務, 湯浅 浩行, 井戸 政佳, 伊藤 史人, 山碓 芳生	動脈塞栓術が奏効した上行結腸動静脈奇形の1例	日本腹部救急医学会雑誌	2007	27(5)
			戸矢 和仁, 斉藤 康洋	低酸素血症および多血症を併発した肺動静脈奇形に対して塞栓術を施行した1例	日本臨床内科医会誌	2007	22(1)
			Osada Hisato, Honda Norinari, Takahashi Takeo, Oku Shinya, Watanabe Wataru, Okada Takemichi, Ohno Hitoshi, Hondo Mikito, Nishimura Keiichiro	Arteriovenous malformation of the gallbladder: CT and angiographic findings(胆嚢の動静脈奇形 CT及び血管造影の所見)	Radiation Medicine	2007	25(2)
			大堀 俊介, 伊藤 寿朗, 稲岡 正己	血胸にてショックに陥った肺動静脈瘻を合併したRendu-Osler-Weber病の1例	臨床外科	2006	61(6)

Pages	研究デザイン	P: サンプル数、セッティング、Pの特徴	I: 記載されているIとその形式	C: 記載されているCとその形式	O: 記載されているOとその形式	除外	コメント
139-144	症例報告	1	塞栓術		病変縮小		塞栓2回施行
399-403						除外	
743-747						除外	
144-148	症例報告	1	塞栓術		病変縮小、 症状改善		
1157-1162						除外	
27-32						除外	
563-568						除外	
1433-1439						除外	
731-734						除外	
88-90						除外	
73-75						除外	
835-837						除外	

文献 No.	文献情報						
	ID	Language	Authors	Title	Journal	Year	Volume
			田村 真理子, 山本 雅史, 島 浩一郎, 中村 俊信, 平 沢 徹, 竹山 佳宏, 吉田 健 也, 鈴木 勝雄	離脱式コイルを用いて経カ テーテル的塞栓術を施行し た肺動静脈瘻の3例	日本呼吸器学 会雑誌	2005	43(10)
			小黒 俊樹, 橋本 樹, 熊谷 伸, 松岡 俊光, 中村 隆行, 山口 脩	刺創による外傷性腎動静 脈瘻に対するコイル塞栓術 の経験	泌尿器外科	2005	18(9)
			金 相年, 原口 浩一, 橋本 祐治, 丹羽 潤	前額部頭皮動静脈瘻の1 例	道南医学会誌	2004	39
			西原 聖顕, 川越 伸俊, 松 岡 啓, 野々下 政昭, 小金 丸 雅道, 安陪 等思, 元森 昭夫	N-butyl 2- cyanoacrylate(NBCA)を用 いた経カテーテル動脈塞 栓術が奏効した腎動静脈 奇形の1例	西日本泌尿器 科	2005	67(3)
			野村 研一郎, 金井 直樹, 松澤 徹, 上田 征吾, 柳内 充, 和田 哲治, 原淵 保明	塞栓術で治療した舌動静 脈奇形例	耳鼻咽喉科臨 床	2005	98(3)
			桑原 宏臣, 山田 忠明, 弓 場 達也, 河野 健二, 細木 誠之, 大杉 修二, 竹村 佳 純, 永田 一洋, 横村 一郎, 岩崎 吉伸	サルコイドーシスを合併し た多発肺動静脈瘻の1例	日本呼吸器学 会雑誌	2005	43(5)
			藤田 修平, 太田 邦雄, 山 崎 治幸, 中村 奈美, 丸箸 圭子, 武井 健吉, 酒詰 忍, 石崎 顕子, 斉藤 剛克, 小 泉 晶一, 中西 敏雄	コイル塞栓術を施行した多 発性肺動静脈瘻の1例	日本小児循環 器学会雑誌	2005	21(1)
			根岸 孝仁, 加野 雅子, 濱 野 克彦, 志賀 健一郎, 江 頭 稔久, 内藤 誠二, 吉満 研吾, 西江 昭弘	先天性骨盤内動静脈奇形 の1例	西日本泌尿器 科	2004	66(12)
			遠藤 克彦, 山田 健, 中島 義明, 棚橋 雅幸, 吉富 裕 久, 丹羽 宏	コイル塞栓術を施行した肺 動静脈瘻の1例	聖隷三方原病 院雑誌	2004	8(1)
			金 相年, 原口 浩一, 橋本 祐治, 丹羽 潤	頭皮動静脈瘻の1例	函館医学誌	2004	28(1)
			川戸 充徳, 三宅 仁	脳塞栓症患者においてコ ントラスト経食道心エコー 図法が診断に有用であった 一例 卵円孔開存と肺動静 脈瘻の鑑別	心エコー	2004	5(7)
			五島 雅和, 前田 英明, 三 室 治久, 梅澤 久輝, 根本 光洋, 根岸 七雄	骨盤内動静脈奇形に伴う 二次性下肢静脈瘤に対し, 塞栓術による動静脈瘻閉 鎖後二期的に下肢静脈瘤 手術可能となった一症例	静脈学	2004	15(3)



Pages	研究デザイン	P: サンプル数、セッティング、Pの特徴	I: 記載されているIとその形式	C: 記載されているCとその形式	O: 記載されているOとその形式	除外	コメント
583-587						除外	
1159-1162						除外	
272-274						除外	
132-135						除外	
223-227	症例報告	1	塞栓術		病変縮小、 症状改善、 軽度舌壊死		
317-322						除外	
32-39						除外	
778-781	症例報告	1	塞栓術		病変縮小、 症状改善		
99-102						除外	
27-30						除外	
682-685						除外	
259-264	症例報告	1	塞栓術		病変縮小、 症状改善		後に手術

文献 No.	文献情報						
	ID	Language	Authors	Title	Journal	Year	Volume
			森 毅, 吉岡 正一, 小林 広典, 渡邊 健司, 岩谷 和法, 川筋 道雄	経カテーテルコイル塞栓術より6年後に手術を施行した再発肺動静脈瘻の1例	日本呼吸器外科学会雑誌	2003	17(7)
			谷村 信宏, 神田 裕史, 川平 敏博, 上谷 幸代	肺動静脈瘻を伴ったRendu-Osler-Weber症候群の一家系	日本呼吸器外科学会雑誌	2003	17(7)
			加藤 利奈, 廣田 穰, 小石 奏子, 塚田 和彦, 長谷川 清志, 宇田川 康博, 加藤 良一	経カテーテル的動脈塞栓術が有効であった骨盤内動静脈奇形の一例	東海産科婦人科学会雑誌	2003	40
			小原 一葉, 小林 英夫, 斎藤 渉, 新海 正晴, 車川 寿一, 叶 宗一郎, 元吉 和夫	高シャントにも関わらず自覚症状に乏しかった多発肺・脳動静脈シャントの1例	日本胸部臨床	2003	62(8)
			鈴木 祥生, 倉田 彰, 大桃 丈知, 萩原 宏之, 中原 邦晶, 鷺内 隆雄, 菅 信一, 藤井 清孝	血管内手術後IQの改善を認めた小児cerebral arteriovenous fistula(CAVF)の1例	小児の脳神経	2003	28(4)
			関根 忠一, 松井 茂, 岩松 宏, 名越 淳人, 小柳 佳成, 原澤 茂	動脈塞栓術が奏効した大腸動静脈奇形の1例	Gastroenterological Endoscopy	2003	45(7)
			原国 毅, 兵頭 明夫, 久志 助光, 久貝 宮仁, 伊藤 公一, 田村 貴光, 斉藤 厚志, 杉本 耕一, 吉井 與志彦	血管内治療が有効であった脊髄動静脈奇形の一例	沖縄医学会雑誌	2003	41(4)
			大森 聡, 丹治 進, 藤岡 知昭	治療に苦慮した巨大な両側腎動静脈奇形	腎移植・血管外科	2002	14(1)
			阪越 信雄, 古谷 保博, 安田 治正	手術と塞栓術とを併用した両側多発性肺動静脈瘻の1例	胸部外科	2002	55(13)
			澤田 利匡, 植山 和正, 岡田 晶博, 横山 徹, 油川 修一	脊髄動静脈奇形の治療と治療成績判定についての検討(長期成績から)	東北整形災害外科紀要	2002	46(1)
			野見山 弘行, 松本 俊一, 志賀 典子, 國武 直信, 鴨井 逸馬, 壁村 哲平	Flow control下に塞栓術を施行したhigh flow typeの肺動静脈奇形の1例	臨床放射線	2002	47(9)
			館 悦子, 橋本 学, 佐藤 公彦, 渡会 二郎, 塩谷 隆信, White Robert I.	妊娠中に肺動静脈奇形塞栓術を施行した1例	日本胸部臨床	2002	61(6)
			浜本 順次, 殿本 美奈子, 阿武 雄一, 沼田 秀治	網膜中心静脈閉塞症様出血を呈した海綿静脈洞部硬膜動静脈瘻の1例	眼科臨床医報	2002	96(5)

Pages	研究デザイン	P: サンプル数、セッティング、Pの特徴	I: 記載されているIとその形式	C: 記載されているCとその形式	O: 記載されているOとその形式	除外	コメント
766-770						除外	
710-714						除外	
77-83	症例報告	1	塞栓術		病変縮小、重大な合併症		
741-746						除外	
286-291						除外	
1144-1149						除外	
77-81						除外	
54-58						除外	
1139-1141						除外	
30-34						除外	
1167-1169						除外	
542-546						除外	
522-525						除外	

文献 No.	文献情報						
	ID	Language	Authors	Title	Journal	Year	Volume
			永田 倫之, 山下 順章, 羽田 浩, 曾我部 貴士	時間的・空間的視覚保続発作を主症状とした横・S状静脈洞部硬膜動静脈瘻の1例	臨床神経学	2001	41(8)
			高田 章, 太田 豊裕, 丸山 邦弘, 石口 恒男, 伊藤 茂樹, 高井 勝文, 森 芳峰, 村瀬 詠子, 石垣 武男	骨盤内動静脈奇形に対してTAEを施行した一例	映像情報 Medical	2002	34(1)
			畢 建斌, 松本 真由子, 畠山 直樹, 大東 貴志, 村井 勝, 成松 芳明	動脈塞栓術を施行したAneurysmal type腎動静脈瘻の1例	泌尿器科紀要	2001	47(10)
			靱井 英利, 河野 浩明, 福山 香詠, 江島 健一, 福山 尚哉	Aneurysmal typeの特発性腎動静脈瘻に対し塞栓術を施行した1例	内科	2001	88(5)
			斎藤 和博, 伊藤 直記, 小竹 文雄, 後藤 康之, 長瀬 泰, 仁藤 博, 橋本 剛史, 阿部 公彦	無水エタノール併用下で経カテーテル的塞栓術を施行したAneurysmal typeの腎動静脈瘻の2例	IVR: Interventional Radiology	2001	16(3)
			林 健太郎, 北川 直毅, 高畠 英昭, 吉岡 努, 松尾 義孝, 森川 実, 越智 誠, 上之郷 眞木雄, 柴田 尚武	塞栓術が奏効したspinal dural AVFの1例	脳と神経	2001	53(4)
			Tsumoto Tomoyuki, Nakakita Kazuo, Hayashi Seiji, Terada Tomoaki	Bone Defect Associated With Middle Meningeal Arteriovenous Fistula Treated by Embolization: Case Report(栓塞により治療した中髄膜動静脈瘻(AVF)と関連した骨欠損症例報告)	Neurologia medico- chirurgica	2001	41(1)
			山本 俊郎, 金村 成智, 築谷 康二, 堀 亘孝, 家原 知子, 福島 葉子, 沢田 淳, 久 育夫, 立本 圭吾, 橋本 悟, 佐藤 伸一, 大野 治司	生命危機をもたらした下顎骨動静脈奇形に対する低体温心肺停止下直接塞栓術	京都府立医科大学雑誌	1999	108(9)
			松浦 克彦, 小林 泰之, 田中 修, 他	肺動静脈瘻に対する経カテーテル塞栓術の臨床的検討	日本医学放射線学会雑誌	1998	58(6)
			相原 徳孝, 橋本 信和, 渡辺 賢一, 他	不幸な転帰をとった静脈洞の閉塞・狭窄を伴った横・S状静脈洞部硬膜動静脈瘻の1症例	脳神経外科 ジャーナル	1997	6(12)
			高橋 聡, 阿部 秀一郎, 田尻 宏之, 他	塞栓術により完全閉塞が得られた脊髄動静脈奇形の1例	IVR: Interventional Radiology	1997	12(4)