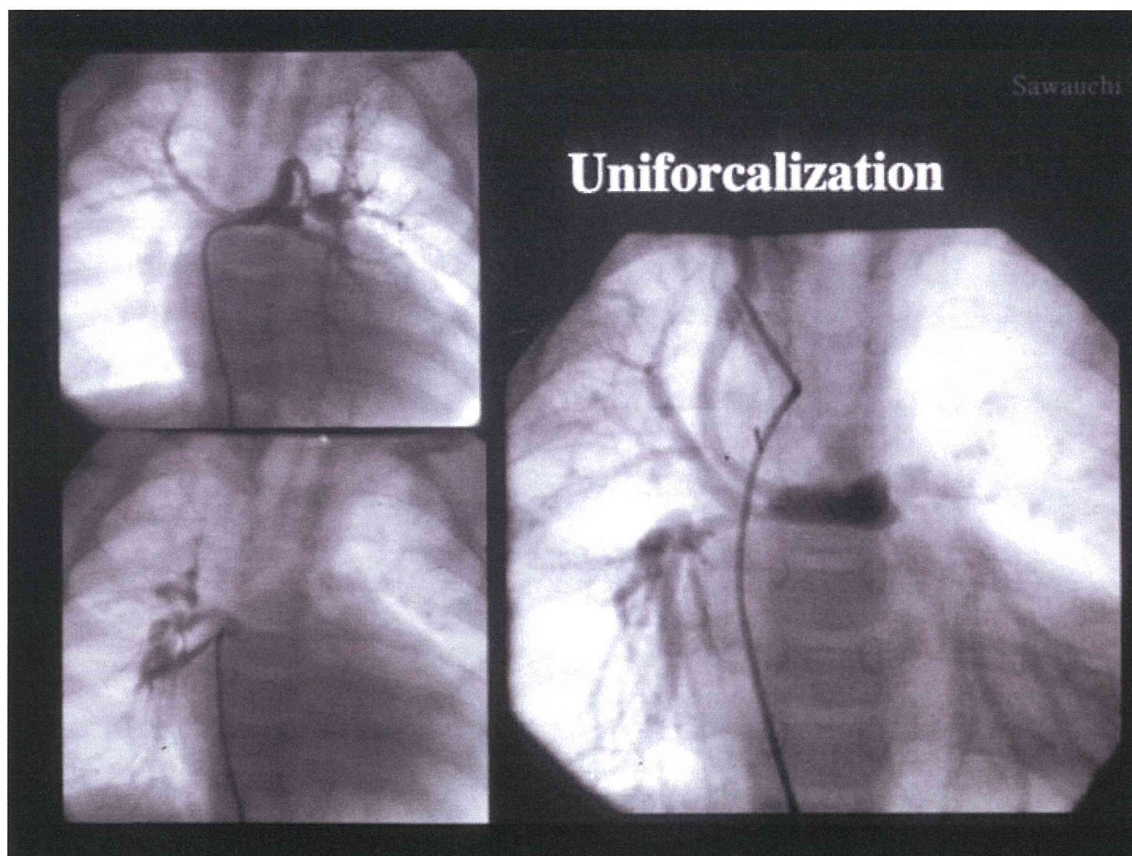



図 7 左上下は、uniforcalization 前の MAPCA を示す。図 7 右は uniforcalization 後の MAPCA を示す



全体で約70%の例で 左右の uniforcalization を必要としていた(図8)。



MAPCA84 例中、中心肺動脈が無いか極めて低形成の例は、23 例（28%）であった（図9）。

MAPCA: Total correction

Type & Morphology of Central pulmonary artery

Type: VSD+PA	72	
TOF+PS	10	
Corrected TGA+PA	1	
Asplenia+ECD+PA	1	
Central Pulmonary Artery:		
Present	42	
Absent	14	17%
Vestigial	9	11%
Non-confluent PA	6	
Peripheral stenosis	13	

76 例で 117 回の unifocalization を施行していた (図 10)。

MAPCA: Total correction	
Previous Palliation:	
Palliative surgery:	
No. of palliation:	1.6±0.7
Without palliation:	9.5%
Procedures:	136 in 76 pts.
Unifocalization:	117
MAPCA ligation & Blalock-Taussig shunt:	14
Central shunt:	3
Miscellaneous:	2

MAPCA 群に対して、ラステリ手術を 84 例に施行していた。手術時年齢は 8.8 歳であった。術後のフォローアップは、平均 7.3 年 (2 ヶ月-22 年) であった (図 11)。

MAPCA: Total correction

All Cases	84 cases
Male / Female:	46 : 38
Age at Operation:	2 mos - 40 yrs (8.8±6.6 yrs)
Body Weight:	4.0- 60 Kg (21.5±12.4)
PaO ₂ :	31 - 56 mmHg (41.5±5.4)
Oxygen Saturation:	60 - 92 % (78.5±6.2)
CTR:	47 - 69 % (59.1±4.4)
Follow-up Period:	2 mo - 22 yrs (7.3±4.3 yrs)

手術法は、84 例中、導管を用いた手術が 58%、弁付きパッチで右室と肺動脈をつなげたのが 23%であった (図 12)。

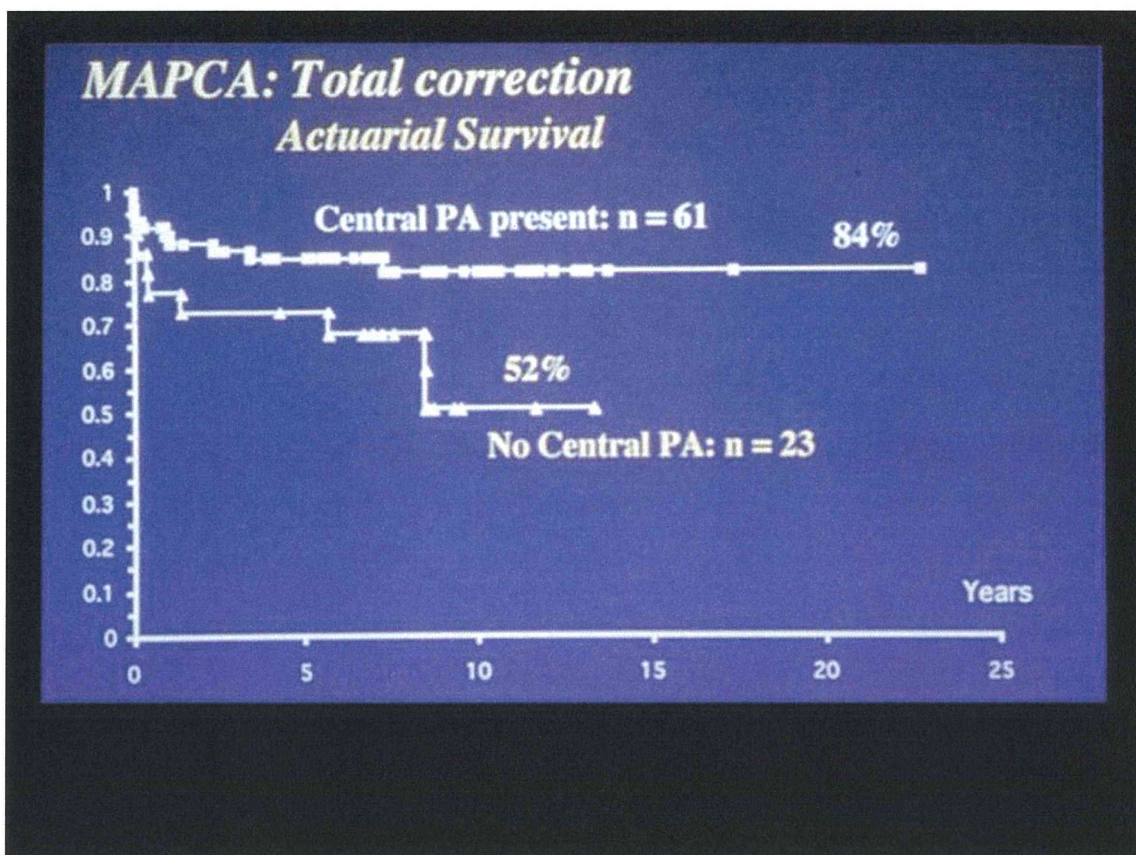
MAPCA: Total correction		
Procedures:	No. of Cases	%
Rastelli	49	58%
Palliative Rastelli	7	8%
Direct PA-RV Anastomosis	7	8%
Monocusp Transannular Patch	19	23%
Fontan	1	
Double Switch Operation	1	
	84	

遠隔期死亡は、肺動脈閉鎖（PA）例で19%であった（図13）。

MAPCA: Total correction
Results & Central Pulmonary artery

Type:		No. of cases	Early death	Late death
	PA+VSD	72	6 (8%)	13 (19%)
	TOF+PS	10	0	0
	Miscellaneous	2	0	0
<hr/>				
	total	84	6 (7%)	13 (17%)
Central PA:		MAPCA	Total mortality	
Present		55	16%	
Vestigial		9	22%	
Absent		14	50%	
Non-confluent PA		6	17%	

遠隔期成績は、特に肺動脈低形成例で悪く、肺動脈が無い例では10年で50%の死亡率であった(図14)。



[成果の活用・提供]

遠隔期成績は、特に肺動脈低形成例で悪く、肺動脈が無い例では10年で50%の死亡率であった。このデータにもとづいて、治療指針の作成が可能である。指針が作成されれば、本疾患を持つ子どもや成人にとって最適な治療法、管理法が施され、疾患克服のために大きく寄与することができる。長期的にも、難病指定などの指針に用いることができる。ひいては小児、成人の医療、保健のレベルの向上につながるものである。

[文献]

Evidence for palliative enlargement of the right ventricular outflow tract in severe tetralogy of Fallot.
Korbmacher B, Heusch A, Sunderdiek U, Gams E, Rammos S, Langenbach MR, Schipke JD.
Eur J Cardiothorac Surg. 2005 Jun;27(6):945-8.

Palliative right ventricle outflow reconstruction in tetralogy of Fallot

with pulmonary atresia and hypoplastic pulmonary artery].

Suzuki Y, Ikeda Y, Hisagi M, Nakayama S.
Kyobu Geka. 2004 Feb;57(2):100-6.

Pulmonary atresia with ventricular septal defect, extremely hypoplastic pulmonary arteries, major aorto-pulmonary collaterals.

Metras D, Chetaille P, Kreitmann B, Fraisse A, Ghez O, Riberi A.

Eur J Cardiothorac Surg. 2001 Sep;20(3):590-6; discussion 596-7.

知的財産権の出願、登録状況
特許取得
なし

実用新案登録
なし

その他
なし

厚生労働科学研究費補助金(難治性疾患等政策研究事業)

分担研究報告書

肺動脈末梢狭窄に対するカテーテル治療

研究分担者 中西敏雄

東京女子医科大学循環器小児科

研究要旨

肺動脈低形成症候群は、先天的に主肺動脈が無いか極めて低形成の症候群で、合併奇形に主要体肺側副血管、多発性末梢性肺動脈狭窄、心室中隔欠損、三尖弁閉鎖、単心室などを含む。本研究の目的は、肺動脈低形成に末梢狭窄を合併した患者を登録し、肺動脈末梢狭窄に対するカテーテル治療の成績について検討した。

[背景]

肺動脈低形成症候群は、主肺動脈が無いか極めて低形成で、主要体肺側副血管、肺動脈低形成、多発性末梢性肺動脈狭窄を含む。多くは心奇形を合併し、ファロー四徴症、三尖弁閉鎖症、肺動脈閉鎖症、右室低形成症候群、総動脈幹症などが合併することがある。希な難治性疾患で、未だ効果的な治療方法は未確立である。心血管疾患は重症で、予後不良である。患者はたとえ生存しても、心不全や発達遅延により生活面への長期にわたる支障を残す。最良の治療方法は未確立で、病態、最適な手術の組み合わせ、手術時期、手術のリスク、術後の予後について、今までに大規模な調査は行われてこな

かった。

[研究目的]

研究の目的は、肺動脈低形成を合併する本症候群の患者を登録し、肺動脈末梢狭窄に対するカテーテル治療の成績について検討することである。

[研究方法]

後方視的研究：分担研究者施設において、肺動脈低形成症候群の小児の病歴簿を調べ、肺動脈末梢狭窄に対するカテーテル治療の成績について検討した。

[研究体制]

本症候群患者を診療している施

設による疫学研究を行った。

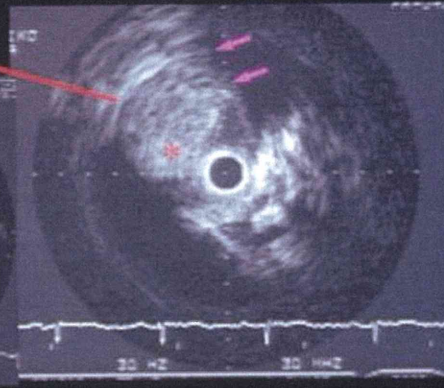
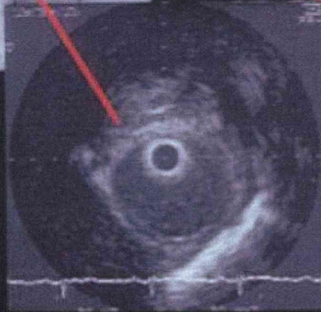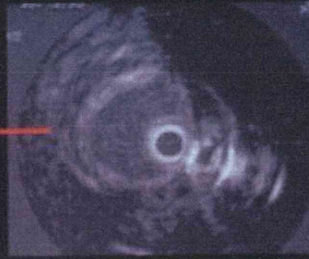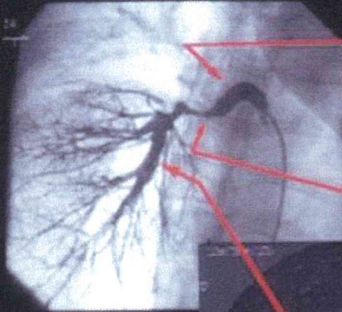
[倫理面への配慮]

倫理審査委員会の承認の基に、後方視的に診療録からデータを収集した。

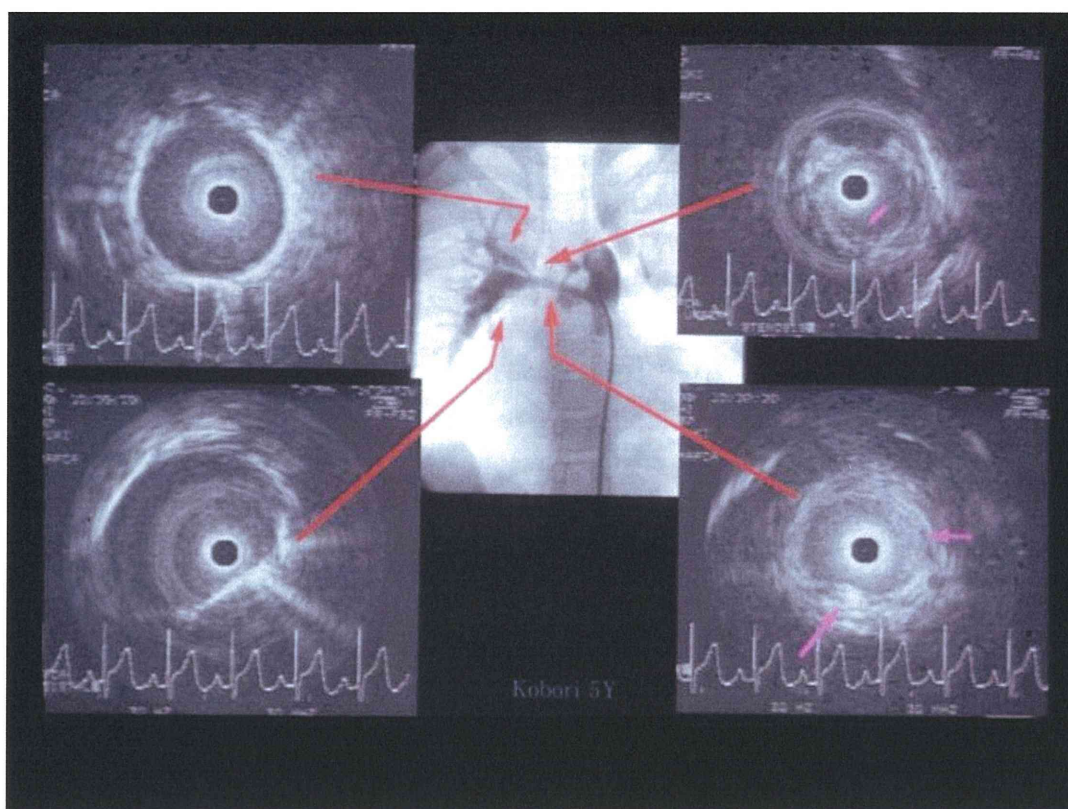
[平成 26 年度の研究成果]

肺動脈 (PA) 低形成 + 主要体肺側副動脈 (MAPCA) 症例の血管の性状を血管内エコーを用いて調べた (図 1)。MAPCA の血管内皮や中膜は高度に肥厚しており、その肥厚が狭窄の原因であることがわかった。

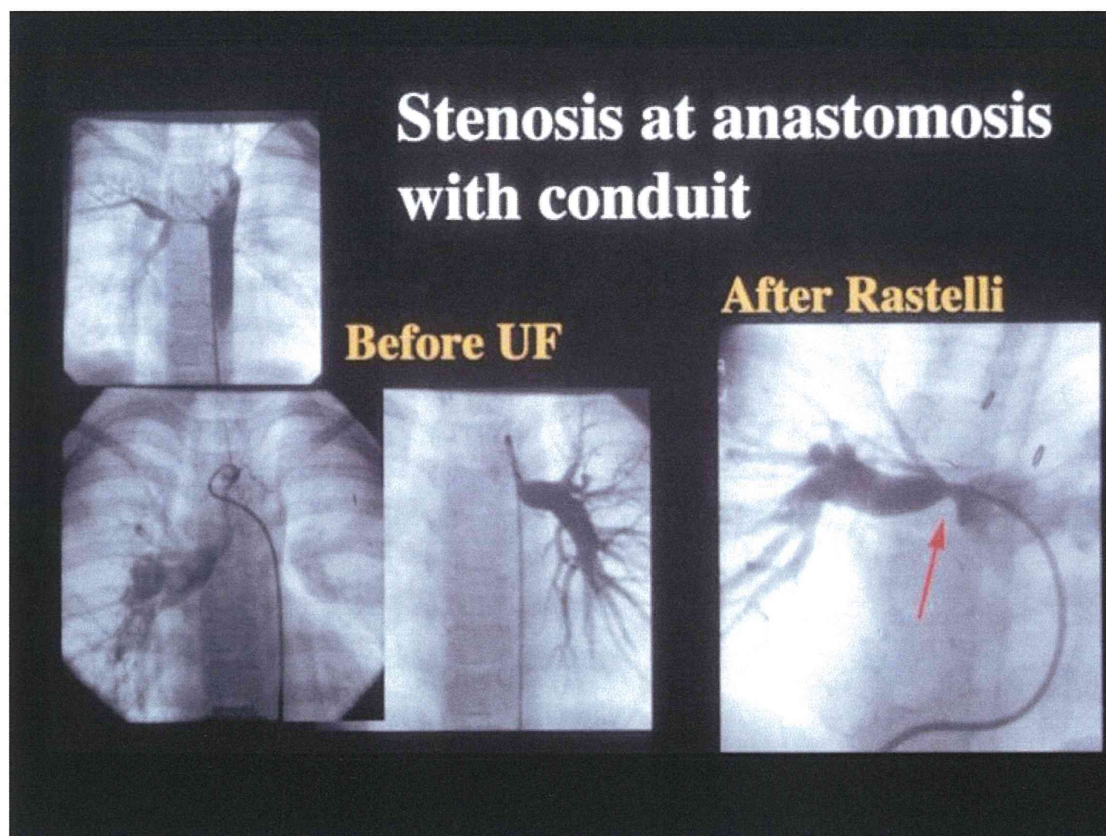
MAPCA - PA junction



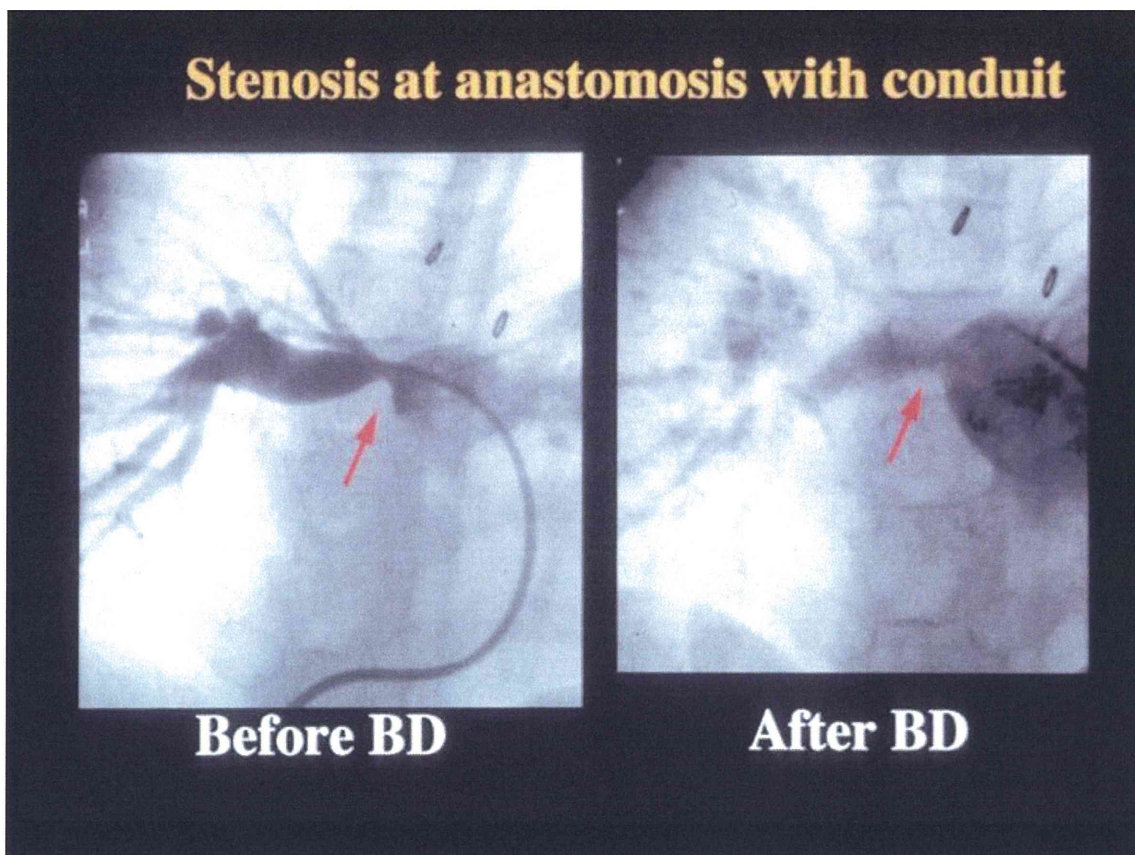
また、肺動脈末梢狭窄部も内膜肥厚が高度であることがわかった（図2）



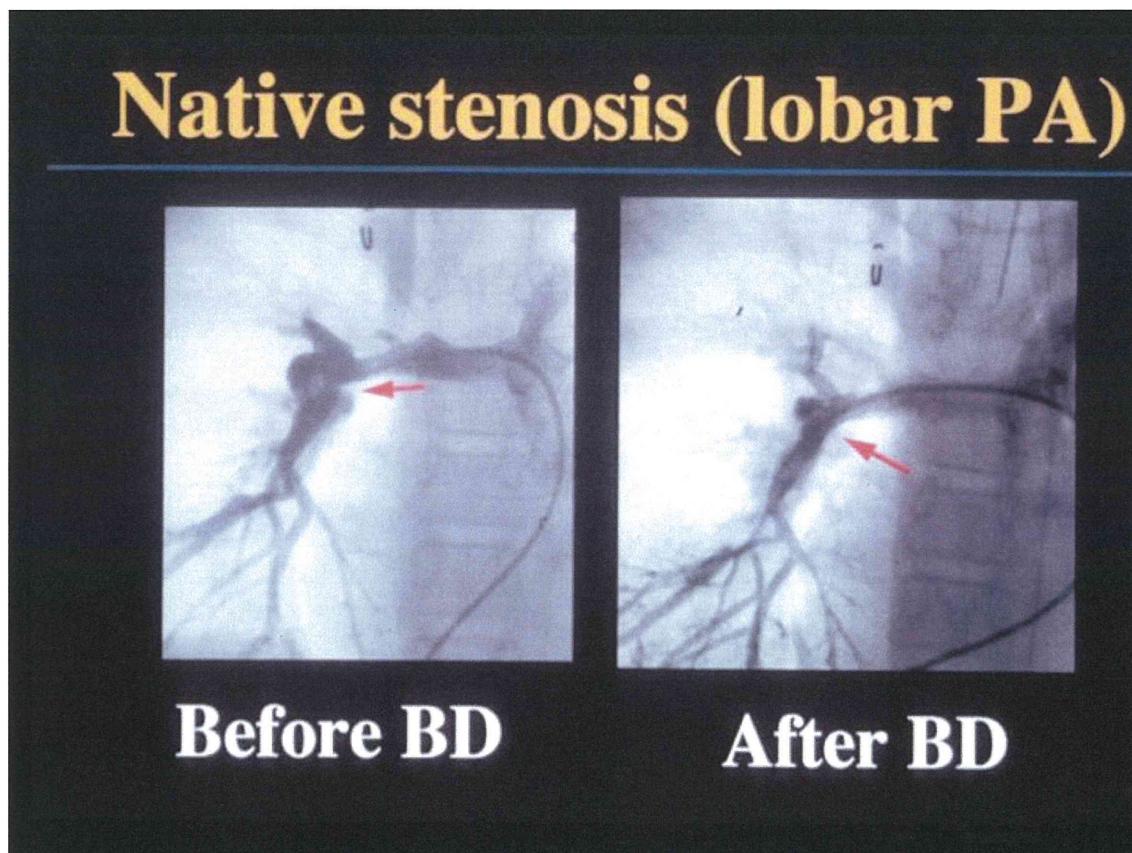
また、ラステリ手術後の症例に於いては、導管と肺動脈との吻合部も狭窄が発生することがあった（図3）。



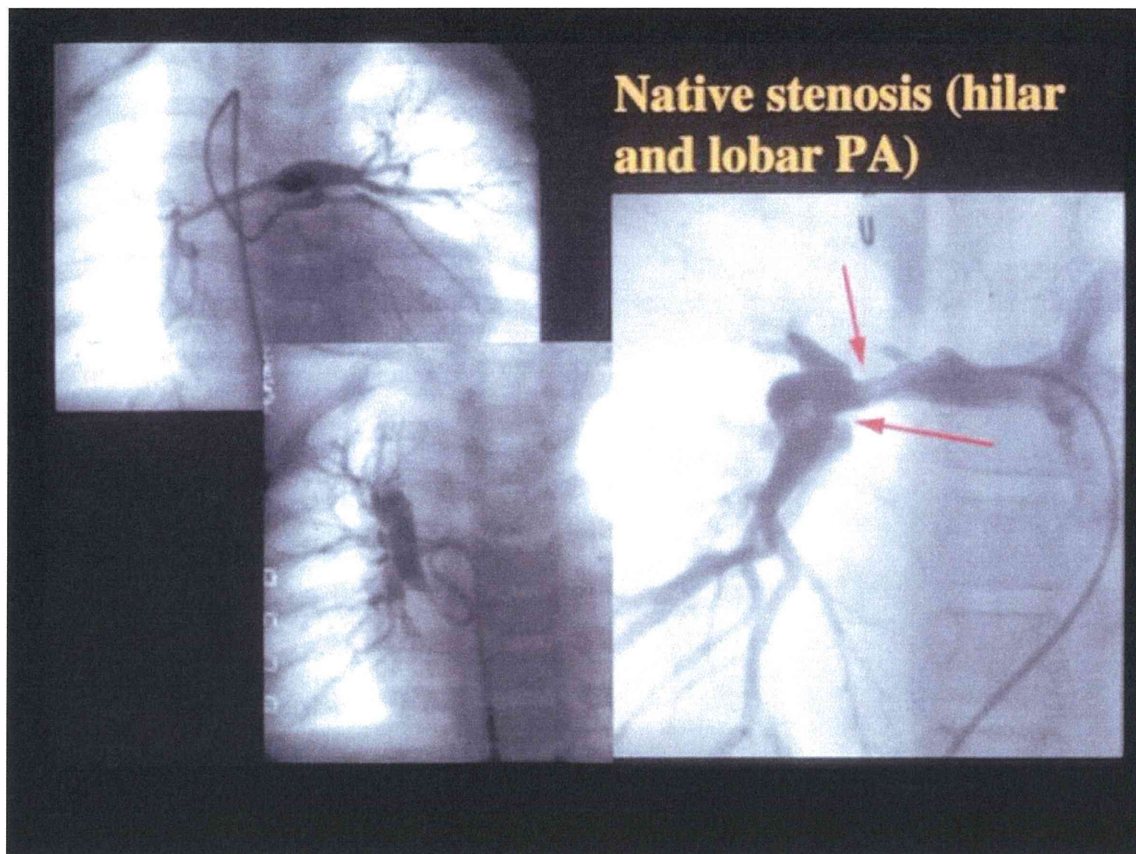
狭窄部に対してバルーンで拡大前後の造影を示す（図4）。狭窄は、やや解除されている。



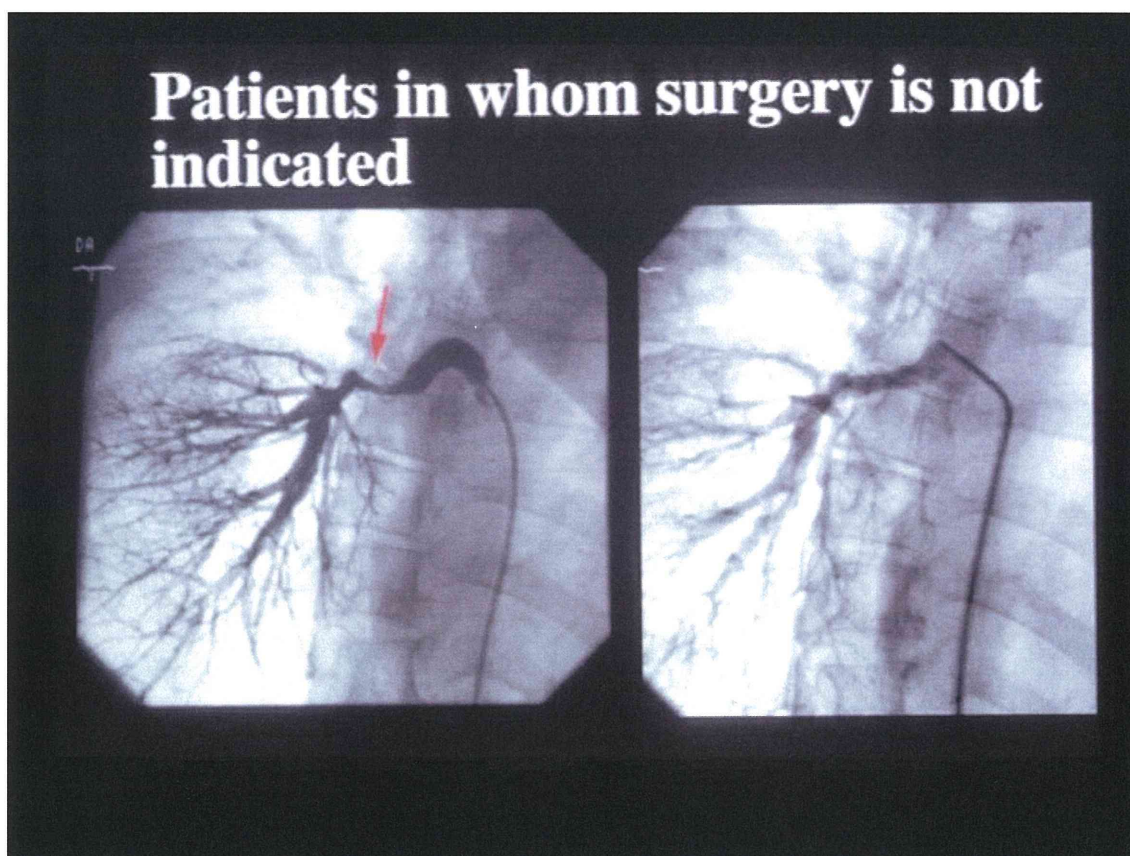
先天的に低形成な肺動脈に対してもバルーン拡大術を施行した（図 5）。完全では無いが、狭窄は軽減していた。



先天的に低形成な肺動脈に対してバルーン拡大術を施行した例（図6）。完全では無いが、狭窄は軽減していた。



先天的に低形成な肺動脈に対してバルーン拡大術を施行した例（図7）。完全では無いが、狭窄は軽減していた。



計 145 例の患者に対してバルーン拡大術を施行していた (図 8)。

Pulmonary Artery Stenosis		
Before biventricular repair	8	6%
After biventricular repair	119	82%
Before Fontan operation	12	8%
After Fontan operation	6	4%
Total		145 patients

計 177 回のカテーテル治療手技を施行していた（図 9）。

Balloon Angioplasty Procedures		
	Balloon	Stent
Main PA	42	1
Left PA	81	7
Right PA	54	5
Total	177	13