

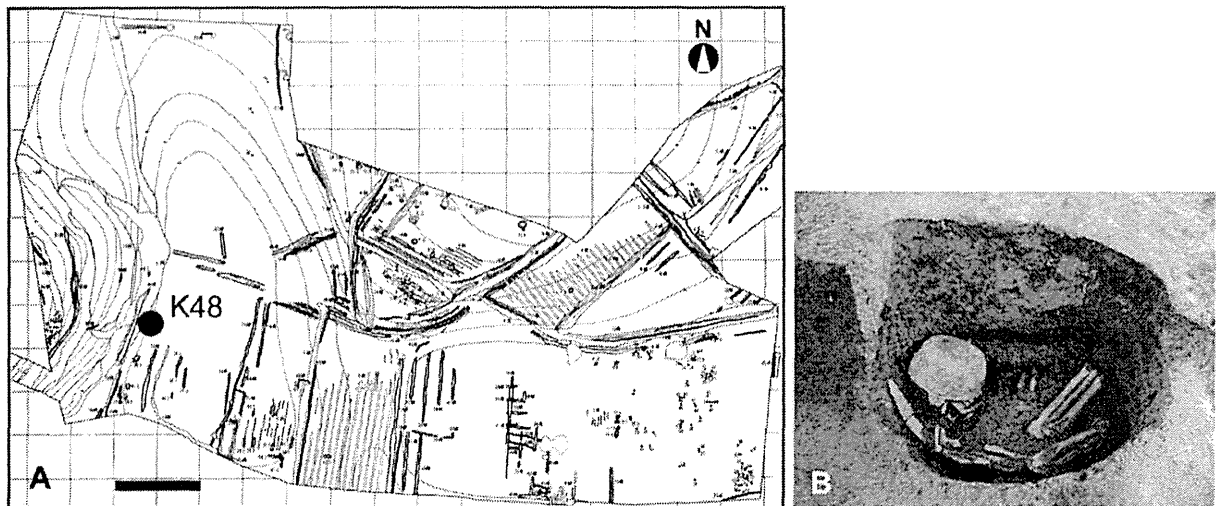Figure 3. Geographical representation of the Usukubo site. (A) Map of the Usukubo site where K48 was excavated. (B) K48 grave pit at excavation. Bar = 20 m.
doi:10.1371/journal.pone.0088356.g003

it was more likely that the lesions were caused by extensive trauma- or infection-induced periostitis or osteomyelitis rather than syphilis [4,8,12].

One small piece of bone fragment with osteological lesions was taken from the femur for analysis, and another sample with no osteological lesions was taken as a control from the inner surface of the nasal cavity on the left frontal process of maxilla.

TK6 burial. Excavation of TK6 revealed that skeletal preservation was very poor. Only two thirds of the right facial cranium and the mandible remained, and the cerebral cranium was missing. Bones that were present included the right femur, left talus and several pieces of bone from the tibia and sacrum. Paleopathological signs of leprosy were observed around the nasal aperture in the skull (Figure 5A). The edges of the nasal aperture were rounded, and the cortical bone around the edges displayed symmetrical hypertrophy, especially remarkable in the area between the lateral edge to the inferior edge. The rough and corrugated inner surface of the nasal cavity indicated bone

absorption and remodeling in the palatine process of maxilla, the frontal process of maxilla and the inferior nasal concha, which were likely caused by periostitis (Figure 5B). Densely packed small holes, indicative of osteoporosis, were observed around the palatine suture on the surface of the palatine process of maxilla (Figure 5C). Moreover, atrophy of the nasal spine, atrophy of the alveolar bone around the prosthion and inflammatory changes in the surface of the cortical bone on the anterior teeth were confirmed. These osteological lesions limited to the anterior nasal spine, nasal aperture and nasal cavity are believed to be specific to leprosy [32]. Probable inflammatory depressions were noted in the area between the frontal middle trochlea and the talus neck (Figure 5D). They were adjacent to the inner surface of squatting facets on the talus, exhibiting a porous surface, which is again indicative of osteoporosis or non-specific inflammation due to a mixed infection associated with nerve damage and loss of sensation. This is a rather unique lesion as leprosy-related osteological changes are rarely reported in the talus [4,8,12,33].

Table 4. Skeletal samples analyzed for the presence of *M. leprae* DNA.

Sample No.	Material reference	Sampling site	Paleopathological evidence	Sample weight (mg)	<i>M. leprae</i> DNA
1	TK5	Femur	N.R.	80.1	-
2	TK5	Inner surface of nasal cavity, left	N.R.	41.9	-
3	TK6	Astragalus, left	Erosion/atrophy	90.0	-
4	TK6	Lower 2nd molar root, right	N.R.	87.7	-
5	TK6	Inner surface of nasal cavity, right	Erosion/atrophy	52.2	+
6	TK6	Maxillary palate, right	Erosion/atrophy	87.5	-
7	K48	Nasal septum	Erosion/atrophy	139.0	-
8	K48	Inferior nasal concha, right	Erosion/atrophy	183.0	-
9	K48	Fibular diaphysis	Periostitis	184.2	-
10	K48	Inner surface of nasal cavity, right	Erosion/atrophy	48.0	+
11	K48	Upper 3rd molar root, right	N.R.	252.6	-

N.R.: No remarkable change.
doi:10.1371/journal.pone.0088356.t004

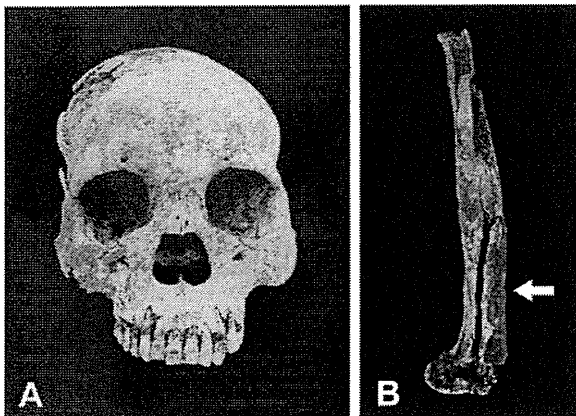


Figure 4. Macroscopic view of the osteological lesions in the skeletal remains of TK5. (A) Frontal view of the skull with no paleopathological signs. The area from the glabella to the nasion andinion was in plane. No periostitis-caused osteological lesions were observed in the nasal bone or on the edges of the nasal aperture. (B) View of diaphysis of the femur. The arrow indicates extensive hypertrophy in the lower bone.
doi:10.1371/journal.pone.0088356.g004

Three samples with osteological lesions were taken from the inner surface of the nasal cavity on the right frontal process of maxilla, right maxillary palate and the center of the left talar neck. A control sample with no osteological lesions was taken from the lower second molar root on the right mandible.

K48 burial. Bone erosion with porotic hyperostosis was observed in the area around the rounded edges of the nasal aperture, and was especially remarkable on the surface of the frontal process of maxilla (Figure 6A). Periostitis-related hyperostosis was not seen on the inner surface of the nasal cavity or in the inferior nasal concha (Figure 6B). It has been reported that the anterior teeth are susceptible to leprosy, thus the loss of teeth between the central incisor and the lateral incisor occurs in advanced leprosy cases [4,7]. There was severe damage to the alveoli of the anterior teeth of maxilla and exposure of cancellous bone. Although the trace of the alveolar foramina of the right first incisor was not found, the absence of anterior teeth may not be due to any kind of diseases as there were no specific signs of deformation or bone absorption on the surrounding bone tissues. The limb bones of K48 were very fragile and in a poor state of preservation. Nevertheless, significant hypertrophy was clearly seen in the fibula with “vascular grooves” that are characteristic of leprosy (Figure 6C).

Four samples with osteological lesions were taken from the nasal septum, right inferior nasal concha, inner surface of the right nasal cavity and diaphysis of the right fibula. A sample from the upper third molar root on the right maxilla was taken as a control.

Detection of *M. leprae* DNA by WGA-PCR and DNA Sequencing

DNA was purified from 11 skeletal samples from three individuals (TK5, TK6 and K48) excavated from two different sites as shown in Table 4. The purified genomic DNA was then used as a template for PCR amplification of *M. leprae* genes, pseudogenes and non-coding regions using WGA-PCR, a method with a high sensitivity for the detection of *M. leprae* DNA from ancient samples [9]. Among seven samples taken from paleopathological leprosy lesions (No. 3, 5 and 6 from TK6 and No. 7–

10 from K48; see Table 4), *M. leprae*-specific DNA fragments were amplified in two: sample No. 5 (inner surface of the right nasal cavity of TK6) and sample No. 10 (inner surface of the right nasal cavity of K48) (Figure 7 and Table 4). Control samples taken from TK6 and K48, and all of the samples from TK5, a *Nabe-kaburi* burial case without paleopathological evidence of leprosy, were negative for PCR detection. The specificity of these PCR amplifications was confirmed by DNA sequencing of the PCR products purified from agarose gel (Figures S1A and S1B). A Basic Local Alignment Search Tool (BLAST) search of the two DNA sequences revealed a 100% match to the reported *M. leprae* sequence for the *ML2496c* gene (Figure S1C). These results clearly confirmed that *M. leprae* infection was present in the paleopathological lesions in samples from the TK6 and K48 *Nabe-kaburi* burials.

Discussion

The *Nabe-kaburi* burial is a ritual of interment of the deceased with an iron pot covering his/her head. Although paleopathological characteristics of leprosy have been noted in some cases, there was no definitive evidence to prove that the skeletal remains belonged to persons who died with leprosy. In this study, we took small amounts of samples from skeletal remains having lesions that were thought to be related to leprosy. Although preservation of the bones was rather poor, highly sensitive WGA-PCR analysis and subsequent DNA sequencing clearly demonstrated that two cases were infected with *M. leprae*: one is TK6, excavated from the *Tawara-ga-yatsu* site, and the other is K48, excavated from the *Usukubo* site. Thus, we have for the first time used molecular techniques to confirm that people with leprosy were buried in the *Nabe-kaburi* burials by using eight different PCR primers and a DNA sequence of one of the PCR products (*i.e.* *ML2496c*). Although three samples from different affected areas were taken from TK6 and four samples from K48, in each case only one sample taken from the inner surface of the nasal cavity was successfully amplified by WGA-PCR, suggesting that multiple sampling including the inner surface of the nasal cavity is necessary for detection of *M. leprae* DNA.

Contamination of DNA is a big concern in the fields of archeology and anthropology [12,30,31], especially when analyzing human DNA. Our laboratory is eligible to handle infectious agents as described in the Materials and Methods and is responsible for the molecular diagnosis of all the newly found leprosy cases in Japan. Although the experimental practices of our laboratory may differ somewhat from the guidelines proposed for the detection of aDNA, we follow strict guidelines for preventing contamination to ensure the correct molecular diagnosis in the laboratory. Therefore, we are confident that data from our laboratory is reliable enough to demonstrate minute amounts of *M. leprae* DNA, no matter whether samples are taken from current patients or from ancient skeletal remains.

The grave goods found in the *Nabe-kaburi* burials were similar to those in the common cemetery. Moreover, in some cases, but not in the present cases, devices have been found beneath the graves of the *Nabe-kaburi* burials, which is indicative of some sort of memorial events that took place for a certain period of time [34]. Since such ceremonies were performed to “decontaminate” the spirits of those with unusual causes of death, it is possible that people who died of not only specific diseases such as leprosy or syphilis, but also unfortunate accidents or incidents may likely have been interred in the *Nabe-kaburi* burials. In this sense, the *Nabe-kaburi* burial, rather than being a symbol of discrimination, could have served as salvation of the unfortunate souls.

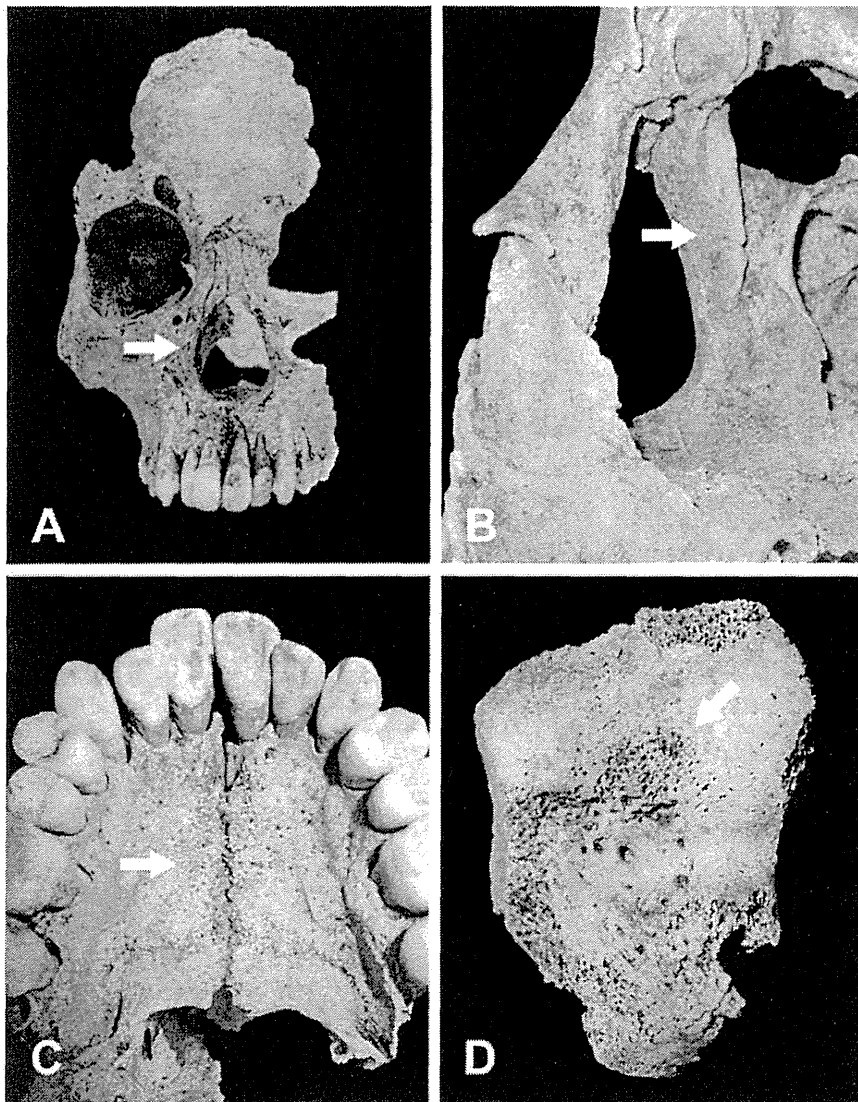


Figure 5. Macroscopic view of the osteological lesions in the skeletal remains of TK6. (A) Frontal view of the skull. Two thirds of the right facial cranium and the mandible remained, while the cerebral cranium was missing. The arrow indicates symmetrical hypertrophy in the cortical bone around the edges of the nasal aperture, which was especially remarkable in the area between the lateral edge to the inferior edge. (B) Closer view of the rough and corrugated inner surface of the nasal cavity (arrow), indicating bone absorption and remodeling in the palatine process of maxilla, the frontal process of maxilla and the inferior nasal concha. (C) Closer view of the maxillary palate. Densely packed small holes (arrow) around the palatine suture on the surface of palatine process of maxilla are indicative of osteoporosis. (D) Closer view of the talus. Lesions and depressions (arrow) in the area between the frontal middle trochlea and talar neck, adjacent to the inner surface of squatting facets on talus, exhibit a porous surface, which is also indicative of osteoporosis.
doi:10.1371/journal.pone.0088356.g005

The evidence confirmed by the present study also suggests a possibility that is different from discrimination: 1) in TK6 and K48, deceased persons were buried with some grave goods and coins, the latter believed to be needed as a passage fee when the deceased crosses a river to go to heaven; 2) valuable and probably very important items, (e.g., iron pots) were buried with the diseased; and most importantly 3) both TK6 and K48 stayed alive long enough to have leprosy-specific lesions form on their skeletons, despite the fact that progressive lepromatous leprosy cases usually have severe deformities, such as losing fingers, severe oral and nasal defects, and possible blindness or lagophthalmos

due to inflammation [10]. This evidence suggests that these leprosy patients were cared for by someone, they were provided with food and other daily cares for a long period of time so that they were able to stay alive when the disease further progressed. When they died, they were buried in the same manner as other people in the village with only the exception of the iron pots covering their heads. Therefore, it must be considered that society took good care of leprosy patients, at least in the cases of TK6 and K48, but was afraid of transmission of the disease from the graves and tried to decontaminate the souls. It can be speculated that valuable iron pots were used as a kind of tribute.

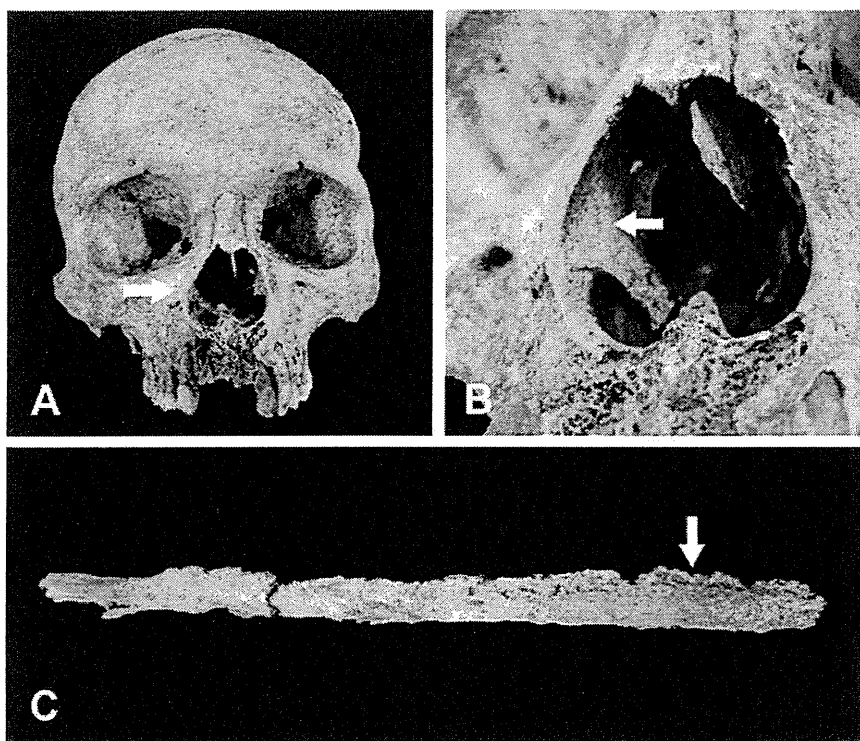

Figure 6. Macroscopic view of the osteological lesions in the skeletal remains of K48. (A) Frontal view of the skull. Porotic hyperosteosis is evident in the area around the rounded edges of the nasal aperture, especially remarkable on the surface of the frontal process of maxilla (arrow). (B) Closer view of the nasal aperture. The inner surface of nasal cavity lacked signs of periostitis-related hyperosteosis (arrow). (C) The fibula showed advanced hypertrophy and generalized swelling with the typical leprosy-specific feature of “vascular grooves” (arrow).
doi:10.1371/journal.pone.0088356.g006

At this stage, it is still too early to draw a solid conclusion about the significance of the *Nabe-kaburi* burials. However, in contrast to the paleopathological diagnosis based solely on macroscopic changes in skeletal remains, this study has for the first time made

a definitive diagnosis of leprosy using molecular methods, thus providing undeniable evidence of advanced leprosy in two cases excavated from the *Nabe-kaburi* burials. These methods will be valuable tools in future attempts to demonstrate the presence of

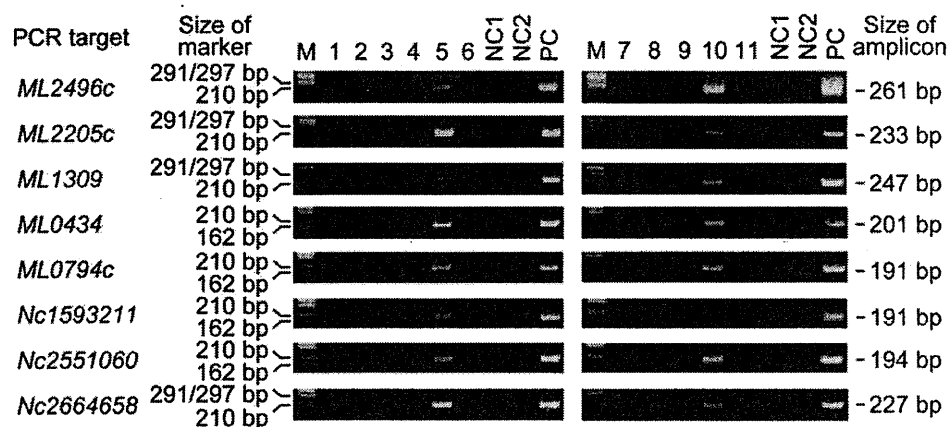


Figure 7. Detection of *M. leprae* DNA from skeletal samples. PCR analysis was performed using *M. leprae*-specific primers to detect three coding genes, two pseudogenes and three non-coding regions. Coding genes: *ML2496c* (*dnaK*; *hsp-70*), *ML2205c* (*purM*), *ML1309* (*hisE*); pseudogenes: (*ML0434* (*scoA*) and *ML0794c* (REP-family protein); and non-coding regions: *Nc1593211*, *Nc2551060* and *Nc2664658*. Numbers denote coordinate positions within the *M. leprae* genome. PCR products were evaluated using 2% agarose gel electrophoresis. M: DNA size marker (ϕ X174 *Hinc* II digest, Takara, Otsu, Japan). NC1: a negative control for DNA purification in which DNase/RNase-free water was used as the sample during the process of DNA extraction. NC2: a negative control for PCR in which DNase/RNase-free water was used instead of a DNA sample. PC: positive control DNA from the *Thai 53* strain of *M. leprae*.
doi:10.1371/journal.pone.0088356.g007

M. tuberculosis or *Treponema pallidum* DNA if samples exhibiting the typical osteological lesions of tuberculosis or syphilis are obtained. Traditional paleopathological findings combined with molecular analysis will no doubt provide more reliable and definitive evidence, thus promoting the study of the significance of the *Nabe-kaburi* burial.

Supporting Information

Figure S1 Sequencing of *M. leprae* DNA from skeletal samples. Original chromatogram of DNA sequencing of sample No. 5 from TK6 (A) and sample No. 10 from K48 (B). (C) Partial DNA sequence of *M. leprae* ML2496c (*dnaK*; *hsp-70*) gene. Underlining denotes the sequence data showed a 100% match to the original sequence.

(TIF)

References

- Sakurai J (2004) The *Nabe-kaburi* burials in the early modern period of Japan. In: Kenkyukai EI, editor. The graves, burials and the Edo period (Haka to maiso to edo-jidai). Tokyo: Yoshikawa Kobunkan. 154–176 (in Japanese).
- Uede E (1887) About iron pots with handles inside (Naiji nabe no koto ni tukite). The Bulletin of the Tokyo Anthropological Society 3: 75–77 (in Japanese).
- Kirihara K (1974) The way of burials with iron pots covered on heads (Nabe wo kabuseru huushuu). Shinano 26: 673–680 (in Japanese).
- Aufferheide AC, Rodriguez-Martin C (1998) The Cambridge Encyclopedia of Human Paleopathology. Cambridge: Cambridge University Press.
- Boldsen JL (2008) Leprosy in the early medieval Lauchheim community. Am J Phys Anthropol 135: 301–310.
- Boldsen JL, Mollerup L (2006) Outside St. Jorgen: leprosy in the medieval Danish city of Odense. Am J Phys Anthropol 130: 344–351.
- Ortner DJ (2003) Infectious disease: Tuberculosis and Leprosy. In: Donald JO, editor. Identification of pathological conditions in Human Skeletal Remains, Second ed. San Diego: Academic Press. 263–271.
- Roberts C, Manchester K (2007) The Archaeology of Disease. New York: Cornell University Press.
- Suzuki K, Takigawa W, Tanigawa K, Nakamura K, Ishido Y, et al. (2010) Detection of *Mycobacterium leprae* DNA from archaeological skeletal remains in Japan using whole genome amplification and polymerase chain reaction. PLoS One 5: e12422.
- Suzuki K, Akama T, Kawashima A, Yoshihara A, Yotsu RR, et al. (2012) Current status of leprosy: epidemiology, basic science and clinical perspectives. J Dermatol 39: 121–129.
- Kanda K (1887) The story of iron pots with handles inside (Naiji nabe no hanashi). The Bulletin of the Tokyo Anthropological Society 2: 160–167 (in Japanese).
- Drancourt M, Raoult D (2005) Palaeomicrobiology: current issues and perspectives. Nat Rev Microbiol 3: 23–35.
- Monot M, Honore N, Garnier T, Araoz R, Coppée JY, et al. (2005) On the origin of leprosy. Science 308: 1040–1042.
- Monot M, Honore N, Garnier T, Zidane N, Sherafi D, et al. (2009) Comparative genomic and phylogeographic analysis of *Mycobacterium leprae*. Nat Genet 41: 1282–1289.
- Taylor GM, Tucker K, Butler R, Pike AW, Lewis J, et al. (2013) Detection and strain typing of ancient *Mycobacterium leprae* from a medieval leprosy hospital. PLoS One 8: e62406.
- Schuenemann VJ, Singh P, Mendum TA, Krause-Kyora B, Jager G, et al. (2013) Genome-wide comparison of medieval and modern *Mycobacterium leprae*. Science 341: 179–183.
- Spigelman M, Lemma E (1993) The use of the polymerase chain reaction to detect *Mycobacterium tuberculosis* in ancient skeletons. Int J Osteoarchaeol 3: 137–143.
- Rafi A, Spigelman M, Stanford J, Lemma E, Donoghue H, et al. (1994) *Mycobacterium leprae* DNA from ancient bone detected by PCR. Lancet 343: 1360–1361.
- Donoghue HD, Gladkowska-Rzeczycka J, Marscik A, Holton J, Spigelman M (2002) *Mycobacterium leprae* in archaeological samples. In: Roberts CA, Lewis ME, Manchester K, editors. The Past and Present of Leprosy: Archaeological, Historical, Palaeopathological and Clinical Approaches. Oxford: British Archaeological Reports. 271–285.
- Donoghue HD, Marscik A, Matheson C, Vernon K, Nuorala E, et al. (2005) Co-infection of *Mycobacterium tuberculosis* and *Mycobacterium leprae* in human archaeological samples: a possible explanation for the historical decline of leprosy. Proc Biol Sci 272: 389–394.
- Haas CJ, Zink A, Palfi G, Szcimies U, Nerlich AG (2000) Detection of leprosy in ancient human skeletal remains by molecular identification of *Mycobacterium leprae*. Am J Clin Pathol 114: 428–436.
- Montiel R, Garcia C, Canadas MP, Isidro A, Guijo JM, et al. (2003) DNA sequences of *Mycobacterium leprae* recovered from ancient bones. FEMS Microbiol Lett 226: 413–414.
- Taylor GM, Watson CL, Lockwood DNJ, Mays SA (2006) Variable nucleotide tandem repeat (VNTR) typing of two cases of lepromatous leprosy from the archaeological record. J Archaeol Sci 33: 1569–1579.
- Taylor GM, Widdison S, Brown IN, Young D (2000) A mediaeval case of lepromatous leprosy from 13–14 century Orkney, Scotland. J Archaeol Sci 27: 1133–1138.
- Watson CL, Lockwood DN (2009) Single nucleotide polymorphism analysis of European archaeological *M. leprae* DNA. PLoS One 4: e7547.
- Kobayashi R (1991) The *Kobama* ruins IV, The *Tawara-ga-yatsu* site (*Kobama iseki-gun IV Tawara-ga-yatsu iseki*). Excavation reports of Kimitsu County Center for Archaeological Operations 54 (in Japanese).
- Ozawa H (1993) The *Kobama* ruins V, The *Tawara-ga-yatsu* tombs and the *Miyamaku* site (*Kobama iseki-gun IV, Tawara-ga-yatsu kohon-gun, Miyamaku iseki*). Excavation reports of Kimitsu County Center for Archaeological Operations 80 (in Japanese).
- Baba H (1991) The human remains excavated from the *Tawara-ga-yatsu* site (*Tawara-ga-yatsu iseki shutsudo jinkotsu*). Excavation reports of Kimitsu County Center for Archaeological Operations 80: 273–285 (in Japanese).
- Matsuda K, Ibe I, Tamura Y (1999) The *Usukubo* site (*Usukubo iseki*). Kanagawa Archaeological Foundation Excavation Report 60 (in Japanese).
- Knapp M, Clarke AC, Horsburgh KA, Matisoo-Smith EA (2012) Setting the stage - building and working in an ancient DNA laboratory. Ann Anat 194: 3–6.
- Cooper A, Poinar HN (2000) Ancient DNA: do it right or not at all. Science 289: 1139.
- Møller-Christensen V (1967) Evidence of Leprosy in Earlier Peoples. In: Brothwell D, Sandison AT, editors. Disease in Antiquity. Illinois: Charles C Thomas Publisher. 295–306.
- Ortner DJ (2003) Infectious disease: Tuberculosis and Leprosy. Identification of Pathological Conditions in Human Skeletal Remains. 2nd ed. San Diego: Academic Press.
- Sekine T (2003) A study on the burial of remains kept an iron pot on. Studies in the humanities. Cultural sciences 9: 23–47 (in Japanese).

Acknowledgments

The authors wish to thank the Board of Education of Kisarazu City and the National Museum of Nature and Science, Japan for allowing us to examine and sample skeletal remains. We also thank Yuko Ishido, Akira Kawashima, Takeshi Akama, Huhehasi Wu, Mariko Sue and Aya Yoshihara for technical assistance and discussions.

Author Contributions

Conceived and designed the experiments: KS SM KH NI. Performed the experiments: KS AS KH JS KT YI. Analyzed the data: KS AS KH JS. Contributed reagents/materials/analysis tools: KS NI. Wrote the paper: KS AS JS YL.



Lecture

解説

《シリーズ・病原微生物》

稀だけど見逃してはいけない 抗酸菌症*

石井 則久** 四津里 英*** 菅原万理子****

Key Words : Buruli ulcer, Hansen's disease, *M. avium* infection, *M. chelonae* infection, *M. massiliense* infection

はじめに

抗酸菌症は肺結核と *Mycobacterium avium* (*M. avium*)/*M. intracellulare* による肺炎が主体である。しかし、抗酸菌は土壌などの環境中にも多種類存在し、その中でヒトに病原性を呈するものが知られている。感染経路は皮膚や呼吸器が多い。

本項では皮膚を感染経路としたものを中心に、稀であるが見逃してはいけない抗酸菌症を提示し、全身疾患との関連性を概説する。

病態・病像

現在、抗酸菌は国際的に80を超える菌種が承認されており、土壌、水中、植物などにも広く分布している。表1に主な皮膚病変を形成する抗酸菌の性状を示した¹⁾。HIV感染症による免疫低下により、ハンセン病を含めて皮膚抗酸菌症が増悪ないし同時発症することはほとんどない。

最近の新たな抗酸菌感染症

本邦での抗酸菌感染症に関するトピックスとしては、WHOの統計上で3番目に患者の多いブルーリ潰瘍(原因菌：*M. ulcerans*)が日本でも報告されたこと²⁾、消毒・滅菌の不徹底で*M. chelonae*

による眼感染症が発症したこと³⁾、手術やマッサージ手技などで*M. abscessus*近縁の*M. massiliense*感染症が発症したこと⁴⁾などがあげられる。

抗酸菌症各論

1. ブルーリ潰瘍

ブルーリ潰瘍は*M. ulcerans*ないし、特に日本では、その亜種である*M. ulcerans* subsp. *shinshuense*を原因菌とした皮膚潰瘍を主症状とする皮膚抗酸菌症である(図1)²⁾。世界的には、結核、ハンセン病に次いで3番目に患者の多い抗酸菌症として知られている。「ブルーリ」の名称は、ウガンダのブルーリ地域で本疾患が多く発症したことに由来する。

西アフリカ(特にコートジボワール、ガーナ、ベナン)および中央アフリカを中心として30か国以上から年間5,000人以上の患者報告がある。熱帯・亜熱帯地域に患者は多いが、温帯地域であるオーストラリアでも年間30~50例の報告がある。しかし、本疾患の認知度・診断率が低く、報告数以上の患者が実際には存在すると考えられる。なお、アフリカでは5~15歳の子供に発症する場合が多い。

本邦においては、1980年に御子柴らが19歳女性の左肘関節伸側の慢性皮膚潰瘍が*M. ulcerans*

* Uncommon mycobacterial infectious diseases.

** Norihisa ISHII, M.D., Ph.D.: 国立感染症研究所ハンセン病研究センター[〒189-0002 東京都東村山市青葉町4-2-1]; Leprosy Research Center, National Institute of Infectious Diseases, Higashimurayama, Tokyo 189-0002, JAPAN

*** Rie Roselyne YOTSU, M.D., M.I.P.H., Ph.D.: 国立国際医療研究センター皮膚科

**** Mariko SUGAWARA, M.D.: 横浜西口菅原皮膚科

表 1 皮膚に病原性を示す主な抗酸菌の性状

発育速度	菌群 (Runyon分類)	菌種	疾患名	至適温度	感染経路
遅発育菌 (slow growers)	結核菌群	<i>M. tuberculosis</i> <i>M. bovis BCG</i>	皮膚結核	37~38℃	ヒト-ヒト BCG-ヒト
	I群：光発色菌 (photochromogen)	<i>M. kansasii</i> <i>M. marinum</i> <i>M. simiae</i>			25~33℃
	II群：暗発色菌 (scotochromogen)	<i>M. scrofulaceum</i> <i>M. szulgai</i> <i>M. gordonae</i>		25~45℃	
	III群：非発色菌 (nonphotochromogen)	<i>M. avium</i> <i>M. intracellulare</i> <i>M. ulcerans</i> <i>M. haemophilum</i> <i>M. xenopi</i> <i>M. gastri</i> <i>M. nonchromogenicum</i>	ブルーリ潰瘍	32℃	
迅速発育菌 (rapid growers)	IV群：迅速発育菌 (rapid grower)	<i>M. abscessus</i>			
		<i>M. massiliense</i>			
		<i>M. chelonae</i>		28~37℃	
		<i>M. fortuitum</i>		28~37℃	
		<i>M. peregrinum</i>			
		<i>M. vaccae</i>			
試験管内培養不可能		<i>M. leprae</i>	ハンセン病	31~33℃	ヒト-ヒト

subsp. *shinshuense*によるものであったのを報告して以降、計47人(2013年12月現在)の報告がある⁵⁾。特に、2007年以降は増加傾向にある。いずれも海外渡航歴はなく、日本国内での感染が示唆されている。男女比は男性17例、女性30例と女性の発症が多い。本邦発症例の平均年齢は42.6歳(2~84歳)とアフリカに比べて中高年に多い。

起因菌である*M. ulcerans*はマイコラクトン(mycolactone)という脂質毒素を産生し、局所の壊死、アポトーシスを引き起こし、皮膚潰瘍を形成する。また、マイコラクトンは免疫抑制作用をもつ。なお、日本の患者から検出された原因菌のすべてと中国での感染例は*M. ulcerans* subsp. *shinshuense*であった。

感染経路はいまだ不明であるが、水系やその周辺に生息する媒介生物を介して感染すると考えられている。沼地や河川での歩行、水泳、釣り、レジャー、農作業などが感染の危険因子とされている。ヒト-ヒト感染の報告はない。

宿主についての検討では、水棲昆虫、貝類、魚類、陸生節足動物などから*M. ulcerans*遺伝子が検出されているが、明らかなことはわかって

いない⁶⁾。好発部位は四肢や顔面などの裸露部、特に下肢である。

最初は虫さされ様の紅斑、紅色丘疹で始まり、無痛性皮下結節に進行する。その数日~数週間後に中心部は自壊し、潰瘍化する。菌が産生するマイコラクトンにより、局所の免疫反応の抑制、組織の壊死が起こり、潰瘍は拡大する⁷⁾。また、菌が神経のシュワン細胞に侵入するため、痛覚の低下を起し、無痛性のことが多い。ただし、日本の症例では有痛性の症例もあり、これは*M. ulcerans* subsp. *shinshuense*と*M. ulcerans*間でのなんらかの違いがあるのか、二次感染の影響などがあるのか、現時点では不明である。

治療は抗菌薬内服が主となる。WHOはリファンピシン[RFP(10 mg/kg/d)]+ストレプトマイシン[SM(15 mg/kg/d 筋注)]の8週間あるいはRFP+SMの4週間と、その後RFP+クラリスロマイシン[CAM(15 mg/kg/d)]の4週間投与を推奨している。本邦では薬剤感受性検査の結果RFP(450 mg/d)+CAM(800 mg/d)+レボフロキサシン[LVFX(500 mg/d)] [小児ではLVFXをトスフロキサシン[TFLX(12 mg/kg/d)]に変更]の

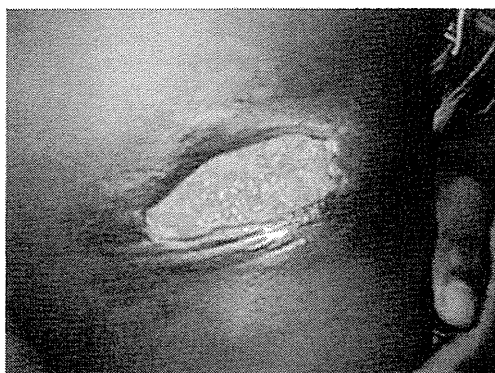


図1 ブルーリ潰瘍(*M. ulcerans*感染症)
ポケット形成する潰瘍で無痛性である。
(WHO キンスレー博士提供)

3剤を併用し、有効例も多い。なお、潰瘍が大きくて、内服治療だけでは不十分な場合には植皮術も考慮する。

2. *M. massiliense*感染症

*M. abscessus*として分離同定されていた感染症は、最近の分子生物学的検討で、*M. massiliense*と区別をする必要が求められている。*M. massiliense*は2006年に新種として報告された。それ以前は*M. abscessus*と同一であるとされていた。両者の菌はDDHキット、16Sシークエンス、ITSシークエンスでの鑑別はできず、*hsp65*遺伝子や*rpoB*遺伝子での鑑別が必要である。

皮膚症状としては、垢すり業務に従事していた職員の手背・前腕に表面紅色の結節や、びらん局面を呈する皮疹などが現れた例⁴⁾や、有痛性潰瘍の例⁸⁾などが報告されている。

皮膚のみでなく内科領域の*M. abscessus*感染症においても、菌の同定において*M. massiliense*との鑑別が必要である⁹⁾¹⁰⁾。なお、両菌の薬剤感受性や治療経過についての差異については、検討中である。

3. *M. chelonae*感染症

最近、眼科医院での院内感染の事例が報告された。機材に菌が付着し、滅菌操作などが要因で眼科感染症が発生したと考えられる³⁾。オートクレーブでの滅菌では菌は死滅するが、オゾン水での器材滅菌では、十分にオゾン水が器材に接しないこともあり、菌の滅菌が不十分になることもあり、注意を要する。

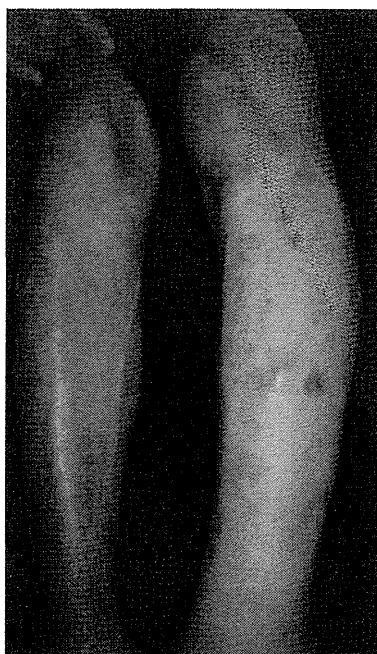

図2 *M. chelonae*感染症
下肢に散在性に表面淡紅～正常色の真皮深層に及ぶ結節が散在。

また、免疫能の低下した患者に皮膚に多発性の皮疹をきたした例も散見された(図2)。このような例では多剤に耐性で、抗菌剤、使い捨てカイロを用いた温熱療法(1日数時間患部に貼る。患部は40℃前後になるため、熱傷に注意)、ヨードカリ(KI)内服、外科的切除などを組み合わせて治療するが難治である。

4. *M. avium*感染症

*M. avium*は土の中や鳥の糞などにおいて、2～3週間で発育する。至適温度が25～45℃までで、40℃前後の温水でも発育する。皮膚*M. avium*感染症では、24時間風呂との関連を示唆する報告がある¹¹⁾。家庭内に複数人の発症のある例が多く、小児に多い傾向がある(図3)。24時間風呂の定期的な掃除を行うことが発症予防につながるかもしれない。臨床症状は下肢や腰腹部などに複数個の皮疹を認める皮下結節を呈する例が多く、潰瘍局面も認められる。全身症状を呈することはないため、皮膚の小さな傷口に付着した菌から病変をつくると考えられる。

5. *M. haemophilum*感染症

免疫不全状態の患者に発症することが多い^{12)~14)}。

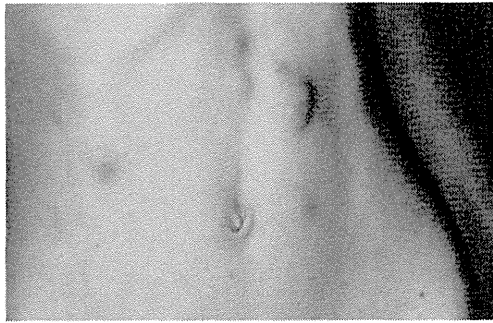


図3 *M. avium*感染症
腹部に表面正常～紅色調の真皮深層に及び結節が散在。

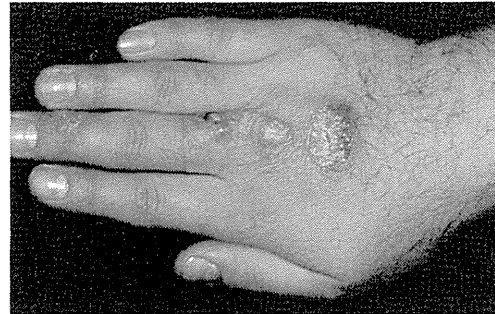


図4 *M. marinum*感染症
手背に表面鱗屑を混じる表面紅色の結節。
(中嶋 弘横浜市大名誉教授症例)

好発部位は四肢で、皮下結節、膿瘍、潰瘍、結節などを呈する。病理組織では、一見ハンセン病のLL型のように無数の抗酸菌が空胞細胞内にある。通常の小川培地での培養は不可能で、血液添加することで培養可能である(鉄要求性)。

6. *M. marinum*感染症

*M. marinum*は汽水域(淡水と海水が混じりあう所)などに棲息し、魚などにも病変を起こす。発育可能温度は25～33℃で、高温には弱い。*M. marinum*感染症の患者では海水や魚に関連した職業や趣味などを問診する。小さい外傷に引き続いて、あるいはそれがいったん治癒し、受傷2～4週間後に発症するが、外傷との関連性を明らかにしえない場合もある。好発部位は指、手背、前腕などの外傷を受けやすい部位である。

臨床像は多彩であるが、受傷部に無痛性の紅色丘疹を生じ、これが結節あるいは浸潤性局面となり、中央部には膿疱、痂皮、鱗屑を伴い、潰瘍となることがある(図4)。多くは単発(固定型)である。主病巣の周囲に衛星状に娘病巣(丘疹、小結節)が形成されることもある。また、手指、前腕、上腕へと腋窩リンパ節領域のリンパ管に沿って上行性に皮下結節が発生するリンパ管型の病像を呈する症例もある。

全身症状を呈することは稀である。AIDS患者における本菌による播種性感染が報告されている。

7. *M. peregrinum*感染症

*M. marinum*感染症と同様に水に関連する仕事や趣味のある人に発症しやすい。発症部位は前腕・手などが多く、結節の臨床を示す(図5)¹⁵⁾。

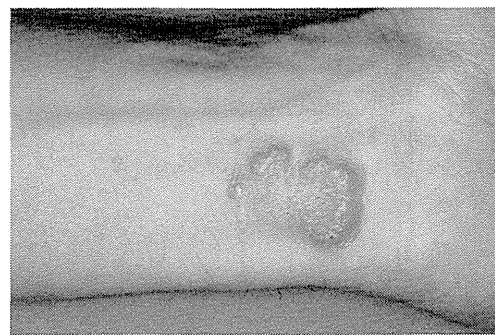


図5 *M. peregrinum*感染症
熱帯魚飼育が趣味である。

8. ハンセン病

ハンセン病の原因菌はらい菌(*M. leprae*)で、現在まで人工培地による培養に成功していない¹⁶⁾。らい菌のゲノムDNA全塩基配列が決定され、偽遺伝子(pseudogene)は約50%あり、これが培養不成功の要因と考えられる。らい菌の増殖は遅く(世代時間:12～13日)、至適発育温度は31℃前後である。したがって皮膚症状が主で、病状の変化は緩徐である。また、らい菌の膜表面にあるフェノール性糖脂質(phenolic glycolipid-I; PGL-I)と末梢神経のシュワン細胞表面のラミニン2との親和性は高いので表在の末梢神経を中心に障害が起こる。ハンセン病は個々人のらい菌に対する特異的な免疫応答によって発症や病像が大きく左右されるため免疫病ともいわれている¹⁾。

ハンセン病の最近の新規患者は、日本人が毎年数名、在日外国人が毎年3名程度である。日本人では高齢者、外国人では南米や東南アジア

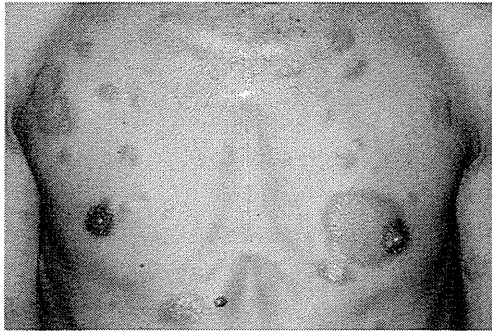


図6 ハンセン病(MB, BL型)
左右に中心治癒傾向のある隆起性紅斑局面あり。皮疹部は知覚(触・痛・温度覚)軽度低下。

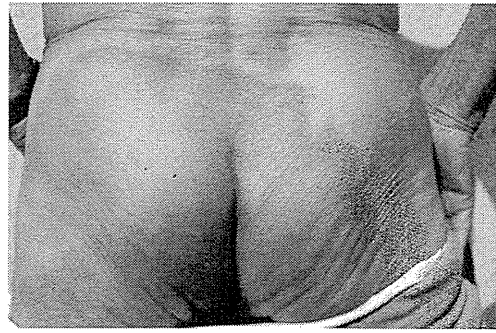


図7 ハンセン病(PB, TT型)
中心治癒傾向のある紅斑局面。局面は知覚(触・痛・温度覚)が低下。

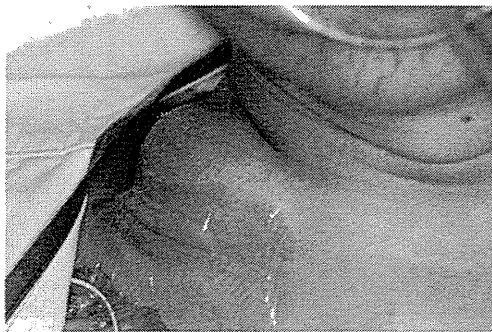


図8 冷膿瘍
AIDS患者で、頸部リンパ節結核から連続性に続いている。

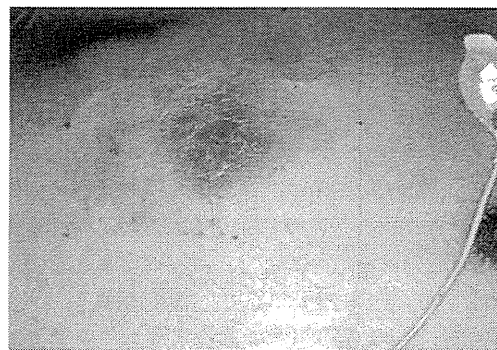

図9 皮膚腺病
図8と同一症例で肺結核から連続的に続いている。

出身者に多い¹⁷⁾¹⁸⁾。

ハンセン病では、皮膚と末梢神経が主に侵される(図6,7)。気づかぬ熱傷や外傷、知覚(触覚、温冷覚、痛覚)障害を伴う環状の紅斑、手足などの知覚障害や運動障害、末梢神経の肥厚などがある。患者のらい菌に対する免疫状態を指標にした分類(Ridley-Jopling分類)と、治療に重点をおいた分類[WHO分類、多菌型(MB)と少菌型(PB)]がある。

治療中、あるいはその前後に起こる反応をらい反応といい、1型反応(境界反応)と2型反応(らい性結節性紅斑; ENL)に分類する。

ハンセン病の治療はWHOの推奨する多剤併用療法(multidrug therapy; MDT)が用いられ、RFP、ダブソン(DDS)、クロファジミン(CLF)の3剤である。

9. 皮膚結核

皮膚結核の患者は年間100名程度と考えられ

る¹⁹⁾。

皮膚結核は、ヒト型結核菌により生じる。結核菌の感染様式によって分類する。すなわち、①外部からの感染(結核菌の皮膚への直接接種(接触)), ②内部の結核病変から皮膚への連続的な散布(直接浸潤)や自己接種, ③内臓の結核病変から血行性に散布, ④結核疹の4つである。結核疹は、結核菌ないしその菌体成分によるアレルギー反応としての皮膚病変であり、病巣に結核菌を認めない。よって、検査時には菌の検出が不可能とされるが、PCR検査で陽性のことがある。臨床症状は種々である。

臨床の病型で多いのは②で、頸部リンパ節結核から連続的に起こる皮膚腺病が目立つ(図8, 9)²⁰⁾。

日本ではBCG接種はほとんどの例が生後5~7か月の間に実施されている。BCG接種部位の皮疹は通常、局所に軽度の炎症後痂皮などを付

着して癬痕となる。時に所属腋窩リンパ節の軽度腫脹を起こす。稀に接種1か月前後に丘疹状結核疹などとして全身に皮疹を認めるが、全身状態は良好である。本症は小児科で対応することが多いが、最近では皮膚科での報告も散見される²¹⁾。

抗酸菌を証明する方法

感染症なので、病巣や感染源などから菌を同定することが重要である²²⁾。

塗抹検査(抗酸菌の有無は判断できるが、同定はできない)が簡便で迅速であるので、可能な限り実施する。

塗抹検査のほか、病理組織染色(Ziehl-Neelsen染色)、病理組織などの培養、細菌特異的なDNA検出検査(PCR検査、DNA-DNA hybridization法など)などで菌を同定できる。DNA-DNA hybridization法は培養成功例で施行でき、18菌種が1枚のプレートで同定可能である。なお、*M. marinum*においては、そのウエルに*M. ulcerans*も陽性を示すので、鑑別にはPCR法などを実施する。また*M. abscessus*と*M. massiliense*も同一ウエルに陽性になる。

培養では37℃のほか室温(*M. marinum*, *M. ulcerans*, *M. chelonae*など)、場合によっては40℃(*M. avium*など)の温度設定を行う。

病理所見では肉芽腫を形成するのが特徴である。したがってサルコイドーシス、異物肉芽腫症、環状肉芽腫、真菌症などの鑑別が必要である。

治療

すべての抗酸菌感染症(結核疹も含む)は薬剤感受性が低いことがあり、耐性菌を出現させず、短期に治癒に導くため必ず多剤(2剤以上)で治療を行う。単剤での治療をしてはならない¹⁾。

抗菌薬の使用にあたっては、感受性のある薬剤を選択する必要がある。しかし、感受性試験は培養コロニーで実施するために、そのデータ入手に時間を要する。一部の抗酸菌では感受性検査が不可能であったり、さらに結核疹とハンセン病では培養不可能であるなど感受性試験は時間、検査方法で課題が多い。最近では薬剤の感

受性遺伝子も判明してきており、それらの変異を検査することで、感受性か否かの判別が可能になってきた。ハンセン病では、DDS, RFP, キノロンについて薬剤感受性遺伝子変異の検査を実施して、薬剤の選択を行っている¹⁸⁾。

治療を開始した場合でも、薬剤感受性試験の結果に従って、完全耐性の場合には感受性のある抗菌薬に変更する。不完全耐性では、他の検査成績や臨床経過などを勘案して同一薬剤の継続ないし変更を考慮する。特に毎日の確実な内服が耐性菌出現予防に重要である。抗酸菌症では内服を継続することで症状が急速に改善することがなく、さらに疾患によっては6か月以上の長期間毎日服用する煩雑さがある。

おわりに

早期菌検出、早期菌同定、早期診断、早期薬剤感受性判定、早期治療を心がける。多剤内服、確実な内服、そして内服中断や不規則内服を防止する。

文 献

- 1) 石井則久. 皮膚抗酸菌症テキスト. 東京: 金原出版; 2008. pp. 1-130.
- 2) Yotsu RR, Nakanaga K, Hoshino Y, et al. Buruli ulcer and current situation in Japan: A new emerging cutaneous *Mycobacterium* infection. *J Dermatol* 2012; 39: 587.
- 3) 鹿住祐子, 村瀬良朗, 石井加津恵, 前田伸司. 非結核性抗酸菌(*Mycobacterium chelonae chemovar niacinogenes*)による院内感染事例の発生と拡大原因の考察. *感染症学雑誌* 2013; 87: 424.
- 4) Nakanaga K, Hoshino Y, Era Y, et al. Multiple cases of cutaneous *Mycobacterium massiliense* infection in a "Hot Spa" in Japan. *J Clin Microbiol* 2011; 49: 613.
- 5) 石井則久, 四津里英, 浅野裕子, ほか. ブルーリ潰瘍. *日本臨床皮膚科医会雑誌* 2012; 29: 376.
- 6) Ohtsuka M, Kikuchi N, Yamamoto T, et al. Buruli Ulcer Caused by *Mycobacterium ulcerans* Subsp *shinshuense*: A Rare Case of Familial Concurrent Occurrence and Detection of Insertion Sequence 2404 in Japan. *JAMA Dermatol*. In press 2014.

- 7) Nakanaga K, Yotsu RR, Hoshino Y, et al. Buruli ulcer and mycolactone-producing mycobacteria. Jpn J Infect Dis 2013 ; 66 : 83.
- 8) 今長慶志, 星野洋良, 藤本典宏, ほか. *Mycobacterium massiliense*皮膚感染症の1例. 皮膚臨床 2012 ; 54 : 1207.
- 9) Hamamoto T, Yuki A, Naoi K, et al. Bacteremia due to *Mycobacterium massiliense* in a patient with chronic myelogenous leukemia : case report. Diagn Microbiol Infect Dis 2012 ; 74 : 183.
- 10) 竹村佳純, 上田幹雄, 中西雅樹, ほか. 浸潤型胸腺腫・重症筋無力症治療中に発症した*Mycobacterium massiliense*による播種性非結核性抗酸菌症の1例. 呼吸 2012 ; 31 : 1070.
- 11) 石井則久, 杉田泰之. 24時間風呂と*Mycobacterium*感染症. MB Derma 2000 ; 42 : 1.
- 12) Endo T, Takahashi T, Suzuki M, et al. *Mycobacterium haemophilum* infection in a Japanese patient with AIDS. J Infect Chemother 2001 ; 7 : 186.
- 13) 斎藤 肇, 戸田憲一, 松本いづみ, ほか. 免疫不全患者の皮膚病巣から分離された*Mycobacterium haemophilum*の細菌学的特性. 日本感染症学会誌 2004 ; 78 : 389.
- 14) Takeo N, Hatano Y, Okamoto O, et al. Case of *Mycobacterium haemophilum* infection in a Japanese renal transplant patient and a review of Japanese cases. J Dermatol 2012 ; 39 : 968.
- 15) Ishii N, Sugita Y, Sato I, Nakajima H. A case of mycobacterial skin disease caused by *Mycobacterium peregrinum* and *M. scrofulaceum*. Acta Derm Venereol 1998 ; 78 : 76.
- 16) Suzuki K, Akama T, Kawashima A, et al. Current status of leprosy : epidemiology, basic science and clinical perspectives. J Dermatol 2012 ; 39 : 121.
- 17) Koba A, Ishii N, Mori S, Fine PEM. The decline of leprosy in Japan : patterns and trends 1964-2008. Lepr Rev 2009 ; 80 : 432.
- 18) Mori S, Yotsu RR, Suzuki K, et al. Present situation of leprosy in Japan, 2006-2010 : Analysis of drug resistance in new registered and relapsed cases by molecular biological methods. J Dermatol Sci 2012 ; 67 : 192.
- 19) 厚生労働省健康局結核感染症課・監修, 結核予防会・編. 結核の統計2012. 東京 : 結核予防会 ; 2013. pp. 1-130.
- 20) Ishii N, Onoda M, Sugita Y. A case of cold abscess due to disseminated tuberculosis in an AIDS patient. Br J Dermatol 2000 ; 142 : 387.
- 21) 森 亨, 山内祐子. BCG接種副反応としての皮膚病変の最近の傾向. 結核 2009 ; 84 : 109.
- 22) Nakanaga K, Hoshino Y, Yotsu RR, et al. Laboratory procedures for detection and identification of cutaneous non-tuberculous mycobacterial infections. J Dermatol 2013 ; 40 : 151.

* * *



◆特集／初歩から学べる皮膚科検査の実際

抗酸菌の検査

四津里英*1 石井則久*2 玉木 毅*3

Key words : 抗酸菌(acid fast bacillus), 結核(tuberculosis), 非結核性抗酸菌症(non-tuberculous mycobacterial infectious disease), ハンセン病(Hansen's disease), ブルーリ潰瘍(Buruli ulcer), クォンティフェロン(QuantiFERON®), ELISPOT 法

Abstract 皮膚抗酸菌症は、皮膚結核、ハンセン病および皮膚非結核性抗酸菌症に大きく分けることができる。皮膚抗酸菌症は、一般的に、比較的緩徐に進行する紅斑、紅色～紅褐色丘疹、結節、皮下結節、膿瘍、皮膚潰瘍、瘻孔形成などの皮疹を主症状とする。上記のような臨床像、特に通常の治療に抵抗性の皮疹に遭遇したら、本疾患群を鑑別する必要がある。抗酸菌の検査には、スメア検査、培養検査、病理組織学的検査などの従来の検査、そして最近では、分子生物学的手法により、特異的な DNA 配列などを検索することで菌種の同定が可能になってきている。さらに、結核の診断法として開発されたクォンティフェロン法も、今後皮膚抗酸菌症の診断の一助になることが期待されている。本稿では、これら検査について概説する。

はじめに

皮膚抗酸菌症は、皮膚結核、ハンセン病および皮膚非結核性抗酸菌症(non-tuberculous mycobacterial infectious disease ; NTM 症)に大きく分けることができる。従来、熱帯の皮膚感染症と考えられていたが、最近本邦でも報告され話題となったブルーリ潰瘍、熱帯魚飼育などと関係することの多い皮膚 *Mycobacterium (M.) marinum* 感染症、24 時間風呂との関連が論議されている皮膚 *M. avium* 感染症などが NTM 症に含まれる。これら皮膚抗酸菌症は、いずれも多彩な臨床像を呈し、診断に難渋することが少なくない。一方、近

年の抗酸菌の検査手法の進歩により、種々の検査を適切に組み合わせることにより、以前よりも容易に正確な診断を得ることが可能となってきた。正しく迅速な診断、正しい治療は、患者にとって最重要であるばかりでなく、他者への感染予防、耐性菌の出現予防のためにも重要である。本稿では、従来の培養・病理組織学的検査から、分子生物学的検査、そして最近のトピックスであるクォンティフェロン検査に及ぶ抗酸菌の検査について概説する。

抗酸菌を疑う臨床像と主な鑑別疾患

発赤・腫脹・疼痛などの感染徴候に欠け、比較的緩徐に進行する紅斑、紅色～紅褐色丘疹、結節、皮下結節、膿瘍、皮膚潰瘍、瘻孔形成などが存在すれば、皮膚抗酸菌症の鑑別が必要となる。多くの NTM 症は、このような臨床像を呈する。同じ NTM 症でも各々の疾患により典型となる臨床像は多少異なる。例えばブルーリ潰瘍はポケット形成を有する皮膚潰瘍が特徴的であり(図 1-a)、皮

*1 Rie Roselyne YOTSU, 〒162-8655 東京都新宿区戸山 1-21-1 国立国際医療研究センター病院皮膚科

*2 Norihisa ISHII, 〒189-0002 東村山市青葉町 4-2-1 国立感染症研究所ハンセン病研究センター, センター長

*3 Takeshi TAMAKI, 国立国際医療研究センター病院皮膚科, 医長

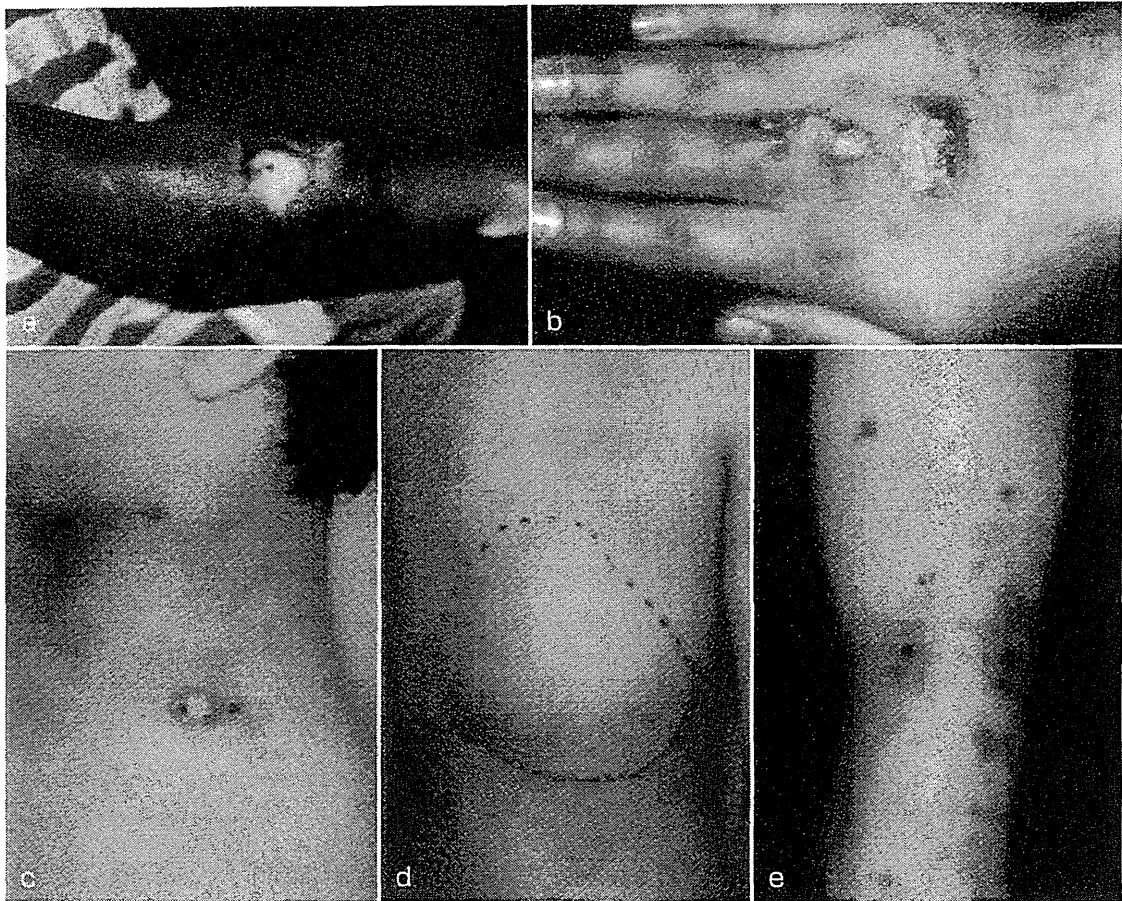


図 1. 皮膚抗酸菌症の臨床像・例

a: ブルーリ潰瘍 b: *M. marinum* 感染症(中嶋 弘名誉教授提供) c: 皮膚膿瘍
d: 冷膿瘍 e: Bazin 硬結性紅斑

表 1. 皮膚結核の分類(文献 1 より一部改変して転載)

	感染様式	病型	臨床像	他の所見
真性皮膚結核	外部からの感染(皮膚への直接接触)	皮膚初感染徴候 皮膚いぼ状結核	結節, 潰瘍, いぼ様病変(局所に留まる)	外傷歴
	内部病変から皮膚への連続的散布・浸潤	皮膚腺病 冷膿瘍	皮下膿瘍, 開口部潰瘍, 瘻孔	内臓の結核
	内臓の結核からの血行性散布	尋常性狼瘡 皮膚粟粒結核 Metastatic tuberculous abscess	多発性結節・斑(顔面, 頸部), 多発性丘疹・膿疱, 多発性軟性膿瘍	内臓の結核
	結核疹(検査時には菌の検出が不可能)	Bazin 硬結性紅斑 腺病性苔癬 丘疹壞疽性結核疹 陰莖結核疹	硬結のある紅斑, 丘疹, 小結節	内臓の結核

膚 *M. marinum* 感染症は指, 手背, 前腕などの外傷を受けやすい部位を好発部位とするのが典型である(図 1-b)。

一方, 皮膚結核やハンセン病では, 免疫状態が病型に影響を及ぼすことが知られており, 免疫状

態により異なった臨床像を呈する。さらに, 皮膚結核は感染様式によっても, その臨床像が異なる。皮膚結核の病型分類を表 1¹⁾に, 代表的な臨床像を図 1 に示した。ハンセン病の詳細については, 他稿に譲る。

表 2. 皮膚抗酸菌症の主な鑑別疾患(文献2より一部改変して転載)

病名	主な鑑別疾患
真性皮膚結核	丹毒, 粉瘤, 一般細菌感染症による皮下膿瘍, 尋常性疣贅, スポロトリコーシス, 深在性真菌症, 円板状エリテマトーデス, サルコイドーシス, 皮膚悪性腫瘍
結核疹	結節性紅斑, Sweet 病, Behçet 病, 皮膚小血管性血管炎, 下腿潰瘍, 梅毒
<i>M. bovis</i> BCG 感染症	虫刺症, 毛嚢炎, ウイルス感染症
ハンセン病(LL型)*1	皮膚悪性腫瘍(特に, 皮膚悪性リンパ腫), Sweet 病, 梅毒, 皮膚リーシュマニア症, サルコイドーシス, 黄色腫
ハンセン病(TT型)*2	環状紅斑, 尋常性白斑, サルコイドーシス
ブルーリ潰瘍(<i>M. ulcerans</i> 感染症)	壊死性膿皮症, 深在性真菌症, 放線菌症, 皮膚腺病, 皮膚リーシュマニア症, 皮膚 <i>M. marinum</i> 感染症, 皮膚悪性腫瘍, 炭疽
皮膚 <i>M. marinum</i> 感染症	スポロトリコーシス, ハンセン病, ブルーリ潰瘍, 皮膚リーシュマニア症, ノカルジア症, サルコイドーシス, 皮膚悪性腫瘍
皮膚 <i>M. avium</i> 感染症 皮膚 <i>M. fortuitum</i> 感染症 その他の皮膚抗酸菌症	結節性紅斑, Sweet 病, Behçet 病, 皮膚結核, 深在性真菌症, 皮膚リーシュマニア症, サルコイドーシス, 皮膚悪性腫瘍など

*1ハンセン病(LL型): らい腫型, lepromatous type

*2ハンセン病(TT型): 類結核型, tuberculoid type

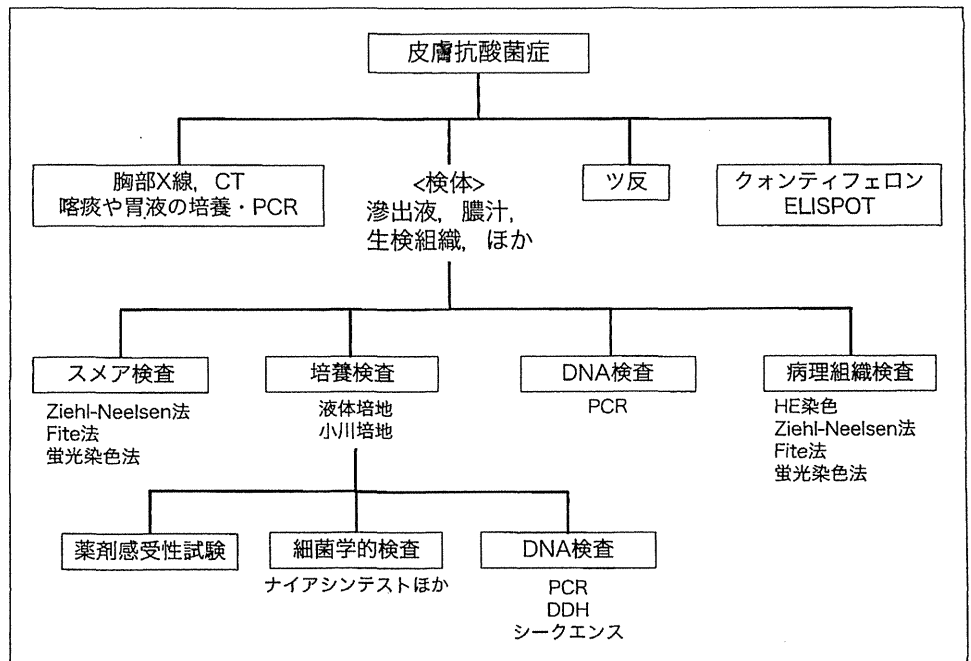


図 2. 皮膚抗酸菌症検査のフローチャート(文献5より改変)

主な鑑別疾患としては、スポロトリコーシスや皮膚リーシュマニア症など抗酸菌以外の皮膚感染症、Sweet 病や Behçet 病などの炎症性疾患、皮膚悪性腫瘍などが挙げられる(表 2)²⁾。

検体の採取²³⁾

皮膚抗酸菌症の場合、スメア検査および皮膚生検材料を用いた検査が基本になるが、必要に応じ

て滲出液や膿汁なども検体として用いる。

分離培養、抗酸菌染色、分子生物学的検査ごとに至適な検体の採取量や保存方法が異なっており、菌の同定や陽性・陰性の判定を正しく、かつ、感度よく行うためにはこれらを遵守することが重要である。基本的には、雑菌の混入を避けた清潔な容器に採取保存する。ホルマリン固定材料は室温、分離培養用検体は冷蔵、分子生物学的検査の

表 3. 皮膚に病原性を示す主な抗酸菌の性質

発育速度	菌群 (Runyon 分類)	菌種	至適温度	感染経路
遅発育菌 (slow growers)	結核菌群	<i>M. tuberculosis</i>	37~38℃	ヒト-ヒト
		<i>M. bovis</i> BCG		BCG-ヒト
	I 群: 光発色菌 (photochromogen)	<i>M. kansasii</i>	25~33℃	自然界-ヒト 汚染物-ヒト (ヘクター-ヒト)
		<i>M. marinum</i>		
		<i>M. simiae</i>		
	II 群: 暗発色菌 (scotochromogen)	<i>M. scrofulaceum</i>	25~45℃	
		<i>M. szulgai</i>		
		<i>M. goodii</i>		
	III 群: 非発色菌 (nonphotochromogen)	<i>M. avium</i>	25~45℃	
		<i>M. intracellulare</i>		
		<i>M. ulcerans</i>	32℃	
		<i>M. xenopi</i>	32℃	
		<i>M. gastri</i>		
<i>M. nonchromogenicum</i>				
迅速発育菌 (rapid growers)	IV 群: 迅速発育菌 (rapid grower)	<i>M. abscessus</i>	28~37℃	
		<i>M. chelonae</i>		
		<i>M. fortuitum</i>		28~37℃
		<i>M. massiliense</i>		28~37℃
		<i>M. peregrinum</i>		
		<i>M. vaccae</i>		
試験管内培養不可能		<i>M. leprae</i>	31~33℃	ヒト-ヒト

ための検体は冷凍することが望ましい。検出率は低下するが、生の検体が既に取得不能な際は、パラフィンブロックからの厚切り切片を用いて、PCR 法により菌由来 DNA を証明することが可能である。

抗酸菌の検査²⁾⁻⁵⁾

皮膚抗酸菌症を疑った場合に施行すべき検査のフローチャートを、図 2⁵⁾ に示した。病巣や感染源などから菌を証明することができれば、確定診断に至るが、必ずしも菌の証明ができない場合もあり、その際には病歴、臨床所見、その他検査を組み合わせで診断する。

1. スメア検査

膿汁や滲出液のスメア標本、皮膚組織およびスタンプ標本に Ziehl-Neelsen (Z-N) 染色や蛍光染色(オーラミン O, ローダミン B 染色など)を施し

て顕微鏡下に菌の存在、数、形態などを観察する。らい菌は抗酸性が弱いため、Z-N 染色の変法である Fite 染色を行う。スメア検査では、短時間で抗酸菌染色陽性の桿菌を証明することが可能だが、菌種を特定することは困難である。

2. 培養検査

培養では大別して、卵培地(小川培地または Löwenstein-Jensen 培地)、寒天培地(Middlebrook 7H10, 7H11 寒天培地など)および液体培地などが用いられる。37℃と 25℃(室温)の 2 種類の温度で培養する。培養は、少なくとも 8 週間は施行する。発育速度、コロニーの形状、色素産生能、光照射後の色調変化などを記載する。これら性質の違いにより、菌をある程度推定することが可能である(表 3, 図 3)。ハンセン病の原因菌である *M. leprae* は培養不能である。なお、抗酸菌は、従来これら菌の性状から分類されていた。

図 3.
ブルーリ潰瘍の原因菌である *Mycobacterium ulcerans* subsp. *shinshuense* のコロニー (国立感染症研究所 中永和枝博士提供)

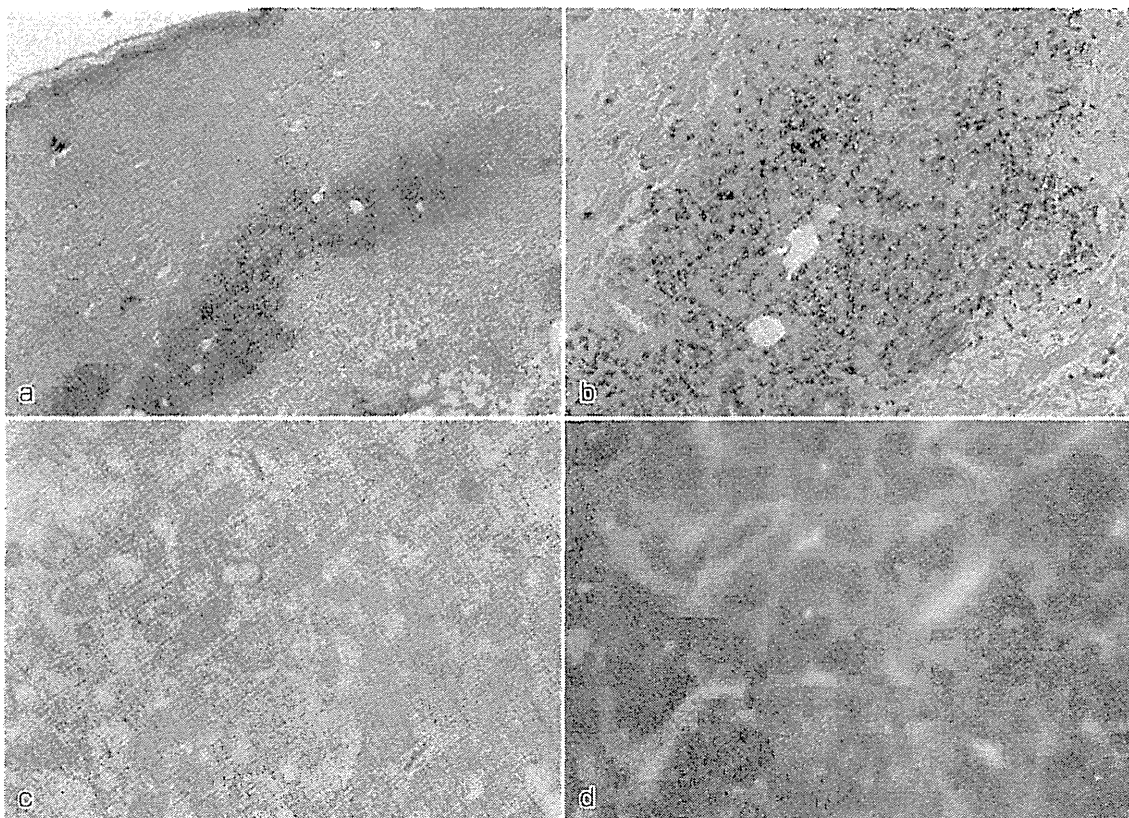



図 4. 結核の病理組織像

- a : HE 染色 (40 倍) b : HE 染色 (100 倍)
c : Ziehl-Neelsen 染色 (400 倍) d : 蛍光染色

培養成功例では、細菌学的検査(ナイアシンテスト、酵素反応など)や分子生物学的検査(DNA-DNA hybridization ; DDH 法, PCR 法など)により起炎菌を同定する。しかし、最近では分子生物学的検査が主流になり、細菌学的検査はほとんど実施されない。分子生物学的検査については後述する。また、薬剤感受性試験を行う。

3. 病理組織学的検査

抗酸菌感染症の HE 染色でみる病理組織像は、

基本的に肉芽腫性病変を呈する。結核では Langhans 型巨細胞を有する乾酪壊死(図 4-a, b)が、ハンセン病では神経に沿った肉芽腫(tuberculoid type ; TT 型)や泡沫細胞による肉芽腫(lepromatous type ; LL 型)が、NTM 症では好中球などの炎症細胞浸潤が観察できる。NTM 症のなかではブルーリ潰瘍は異質であり、マイコラクトンという免疫抑制作用を持つ脂質毒素の産生により、炎症細胞浸潤をほとんど伴わない肉芽腫を形成す

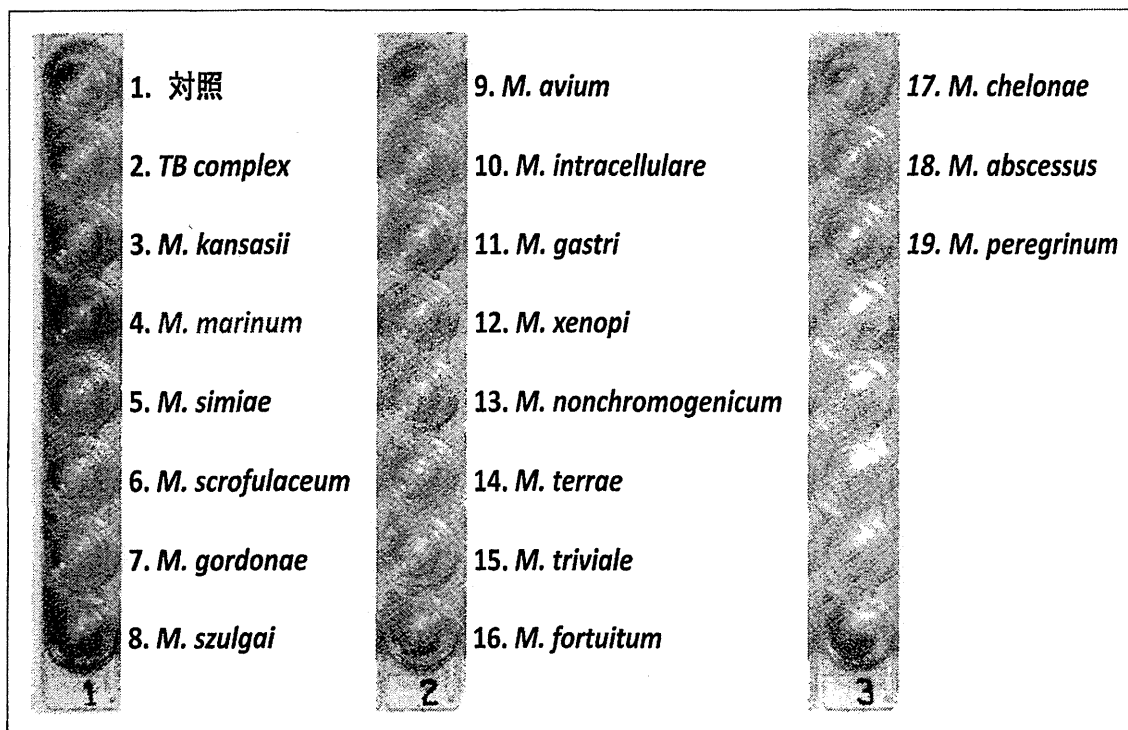


図 5. DNA-DNA hybridization 法(国立感染症研究所 中永和枝博士提供)
M. marinum に陽性を示している。

る。病原体検出には、Z-N 染色(図 4-c)や蛍光染色(図 4-d)が用いられる。

4. 分子生物学的検査

a) 核酸増幅法(PCR 法)

膿汁や組織などの臨床検体、培養したコロニーを材料とし、DNA を抽出し、PCR により増幅し、目的とする菌の特異的遺伝子配列を抽出する方法である。Amplicor Mycobacterium など数種の診断キットがあり、保険適応になっている。Amplicor では *M. tuberculosis complex*, *M. avium* および *M. intracellulare* の検出・同定が可能である。ブルーリ潰瘍の原因菌である *M. ulcerans* については、日本ではその亜種である *M. ulcerans* subsp.(subsp.)*shinshuense* が分離同定されている。ほとんどの患者には海外渡航歴がないことから、この亜種は日本あるいはアジア特有の *M. ulcerans* と考えられている。*M. ulcerans* subsp.*shinshuense* の同定のためには生検組織、培養検体、パラフィン切片からの PCR より特異的 DNA である IS2404 を検出する必要がある³⁾。本疾患の一連の検査については、国立感染症研究所ハン

セン病研究センターで行っている。

b) DNA-DNA hybridization 法

DDH 法とは、DNA 配列間の類似性を評価することにより、菌の同定を行う分子生物学的検査である。培養したコロニーから DNA を抽出し、一本鎖にして、各菌に特異的な DNA とハイブリダイゼーション(結合)させることにより、類似性を比較する。DDH マイコバクテリア(極東製薬)が代表的で、計 18 種の抗酸菌の鑑別が可能である(図 5)。しかし、交叉反応を示す菌種があり、例えば、*M. ulcerans* は *M. marinum* と同一ウェルで陽性になるため、注意が必要である。

以上をまとめ、主要な抗酸菌を診断するために有効な検査法を表 4 に示した。

5. その他

a) ツベルクリン反応(ツ反)

Purified protein derivative(PPD)という抗原を皮内注射し、48 時間後の反応を判定する。10 mm 以上の発赤があれば弱陽性、10 mm 以上の発赤かつ硬結があれば中等度陽性、それよりも強い反応(水疱、壊死など)があれば強陽性と判定する。し

表 4. 主な抗酸菌の検査のまとめ(文献2より一部改変して転載)

抗酸菌名	塗沫検査	病理組織検査 (抗酸菌染色)	培養	PCR	DNA-DNA hybridization (培養成功例)	備考
<i>M. tuberculosis</i>	○	○	○	外注 (膿汁)	○	結核疹は菌陰性、PCRで陽性の ときあり
<i>M. bovis</i> BCG	○	○	○	研究室レベル	○	Id疹は菌陰性
<i>M. leprae</i>	○	○ (Fite法)	×	依頼 (組織)	×	少菌型(I, TT, 一部BT型)では 菌陰性あるいは少数、PCRで陽 性のときあり
<i>M. marinum</i>	○	○	○ 室温でも培養	依頼 (組織)	○	感染源からの菌の同定
<i>M. ulcerans</i>	○	○	○ 32℃でも培養	依頼 (膿汁, 組織)	×	日本では亜種の <i>M. ulcerans</i> subsp. <i>shinshuense</i> 同定 マイコラクトン(脂質毒素)の産生
<i>M. avium</i>	○	○	○ 40℃でも培養	外注 (膿汁, 組織)	○	感染源からの菌の同定
<i>M. fortuitum</i>	○	○	○ 室温でも培養	外注 (膿汁, 組織)	○	感染源からの菌の同定

表 5. QFT-3G と T-スポット®. TB の比較

	QFT-3G	T-スポット®. TB
試料	全血(3ml), 専用の採血管	全血(2~8ml), ヘパリン入り採血管
検査方法	全血を抗原で刺激し IFN- γ を ELISA 法で 測定	全血から単球を分離し, IFN- γ 産生 T 細胞 数を ELISPOT 法で測定
検査使用抗原	ESAT-6, CFP-10, TB 7.7	ESAT-6, CFP10
小児への適応	中学生以上に適用されるべき	あり
感度	92.6%	97.5%
特異度	98.8%	99.1%
他の抗酸菌での陽性の可能性	<i>M. kansasii</i> , <i>M. leprae</i> , <i>M. marinum</i> , <i>M.</i> <i>szulgai</i> , <i>M. ulcerans</i> など	<i>M. gordonae</i> , <i>M. kansasii</i> , <i>M. leprae</i> , <i>M.</i> <i>marinum</i> , <i>M. szulgai</i> , <i>M. ulcerans</i> など
承認	2009年4月	2012年11月
保険点数	630点+144点(判断料)	630点+144点(判断料)

かし、結核菌の加熱滅菌培養液を粗精製して作られるため、さまざまな抗原の混合であり、結核菌以外の *M. bovis* BCG や NTM の抗原との相同性があり交叉する。抗酸菌のスクリーニング検査として有用であるが、BCG 接種が国民全員に実施されている日本では、結核感染検査の判定には慎重を要する。

b) 内臓病変の検査

感染症である本疾患群では、内臓にも病巣を有している可能性がある。特に、皮膚結核が発見された場合には、胸部 X 線検査、CT 検査、喀痰検査、胃液検査などを行い、肺内病変、その他の内臓・骨などに病変がないかの確認を行う必要がある。

c) 神経学的検査

ハンセン病では、末梢神経の検査が必須である(「ハンセン病の検査」の稿参照)。

d) 抗 PGL-I 抗体

ハンセン病患者での末梢血を用いた検査で、らい菌の菌体外に分泌される PGL-I (phenolic glycolipid-I) に対する抗体を検出する方法である。

e) インターフェロン- γ 遊離試験 (Interferon-Gamma Release Assay ; IGRA)

末梢血を結核菌に特異的な抗原で刺激し、結核菌に対する免疫応答を調整するサイトカインである interferon gamma (IFN- γ) を検出する結核の補助的診断方法である。クオンティフェロン検査と ELISPOT 検査がある(後述)。

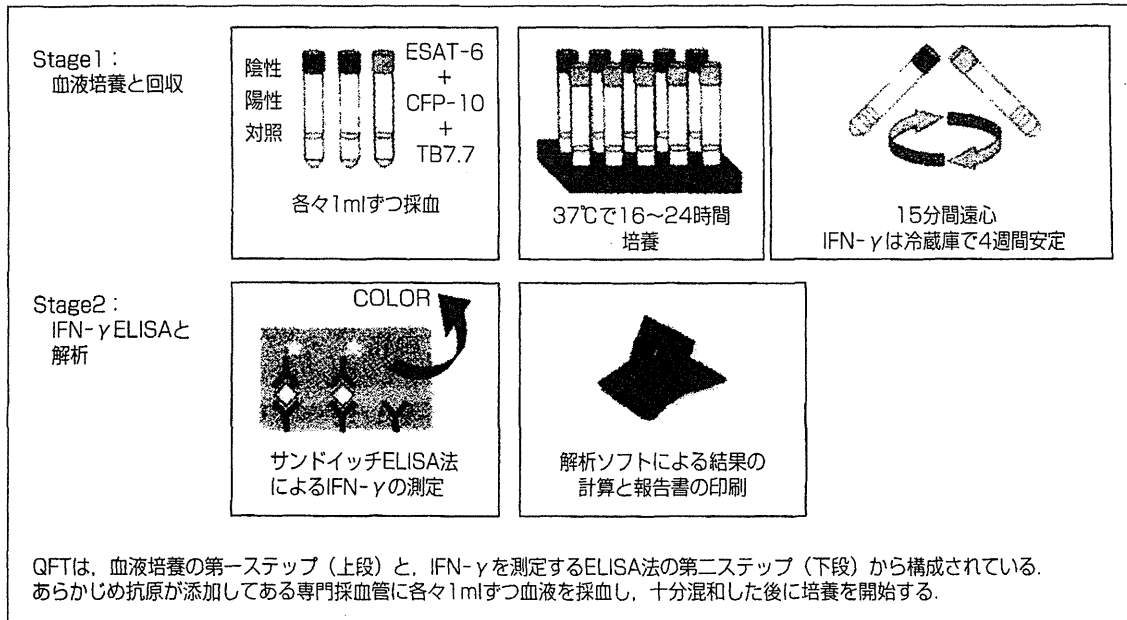


図 6. クオンティフェロンの検査手順(文献6より改変して転載)

表 6. クオンティフェロンの測定値の解釈(文献6より転載)

測定値 M(IU/ml)	測定値 A(IU/ml)	結果	解釈
不問	0.35 以上	陽性	結核感染を疑う
0.5 以上	0.1 以上 0.35 未満	判定保留	感染リスクの度合いを考慮し、総合的に判断する
	0.1 未満	陰性	結核感染していない
0.5 未満	0.35 未満	判定不可	免疫不全などが考えられるので、判定を行わない

測定値 A=結核抗原刺激血漿の IFN-γ 濃度-陰性コントロール血漿の IFN-γ 濃度
測定値 M=陽性コントロール血漿の IFN-γ 濃度-陰性コントロール血漿の IFN-γ 濃度
これらの測定値を結果の希釈に用いる。

クオンティフェロン検査^{5)~10)}

クオンティフェロン[®]TB-3G(QuantiFERON[®] TB-3rd Generation : QFT-3G, 海外では QFT[®]-Gold In-Tube : QFT-GIT)が結核の検査として2009年4月に保険適用になった(表5)。QFT-3Gは小児期のBCG接種の影響を受けずに、結核菌に特異的な抗原 ESAT-6, CFP-10 や TB 7.7 に対する細胞性免疫能(IFN-γ産生)を指標にした検査キットで、結核特異抗原が加えられた検査チューブ(専用採血管)にて採血後16~24時間培養し、上清中に活性化T細胞から分泌されたIFN-γをELISA法にて検出する(図6)⁶⁾。結核感染に特異的な検査法として使用されている。QFT検査の測定値の判定法を、表6⁶⁾に示す。結

核に感染してからQFTが陽性になるまでの期間は2~3か月と考えられており、結核においては感度92.6%、特異度98.8%と信頼度の高い検査である。

一方、*M. bovis* BCGはESAT-6, CFP-10やTB7.7を持っていないが一部のNTMは持っているものもあり、結核のみならず他の抗酸菌感染症に対してどのような反応を示すかは、まだ不明である。症例報告レベルでは、皮膚結核においてQFT陽性例が散見されるが、内臓結核合併例がほとんどであり^{11)~13)}、データは十分でなく、今後の症例の蓄積が待たれる。

ELISPOT法¹⁴⁾¹⁵⁾

ELISPOT法は、QFT検査と同様に、結核感染