厚生労働科学研究費補助金 難治性疾患等政策研究事業(難治性疾患政策研究事業)
分担研究報告書

頚髄症における術後脊髄腫脹に関する研究

研究分担者　小澤 浩司　　東北大学整形外科准教授

研究要旨　頚髄症術後早期に脊髄腫脹をきたす例の術後成績と腫脹の変化、術前の Gd-DTPA 造影効果、髄内 T2 高輝度との関係を検討した。術後の脊髄腫脹は髄内造影効果がみられた群に高頻度に出現し持続することが多い。一方造影効果のみられない群にも稀に出現するが消失しやすい。術前の横断 MRI でびまん性の T2 高輝度がみられた例に脊髄腫脹が発生しやすい。また、髄内造影効果を伴う術後早期の脊髄腫脹は術後成績の不良因子であった。

A.　研究目的

頚髄症術後早期に脊髄腫脹をきたす症例があり、これまで症例報告として報告されてきた。本研究では多数例に prospective study を行い、その術後成績と腫脹の変化、術前の髄内 Gd-DTPA 造影効果、T2 強調画像における髄内高輝度との関係を検討した。

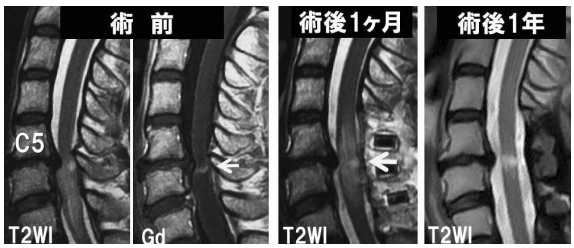

脊髄腫脹例（55 歳　女性）

B．研究方法

本研究は東北大学脊椎外科懇話会による多施設研究として行った。

黒川式椎弓形成術を行った頚髄症 683 例を対象に、術前にガドリニウム造影 MRI を行った。除外基準は、外傷、脊椎手術の既往、関節リウマチ、脳性麻痺、脳血管障害、パーキンソンなどの脳疾患、Gd-DTPA 過敏、閉所恐怖症、研究への不同意とした。髄内造影効果の有無により、造影あり群と造影がみられない連続 50 例(造影なし群)を設定した。それらに術後 1 ヶ月と 1 年に造影 MRI を行った。髄内造影効果の発生率、術後 1 ヶ月での脊髄腫脹の発生率と 1 年後の変化、術前の T2 強調横断像で 5 型に分けた髄内高輝度領域との関係，術前と術後 1 年の JOA スコア(17 点法)の変化について検討した。

脊髄腫脹の定義は、MRIT1 強調正中矢状断像で、除圧高位の脊髄が頭尾側の圧迫のない高位の脊髄より前後径が大きいものとした。

本研究はヘルシンキ宣言に則り参加者の倫理面に配慮し研究機関の指針に従って行われた。

C．研究結果

683 例中 50 例(7.3%)に髄内造影効果がみられた。術後 1 ヶ月で造影あり群の 13 例(26%)に、造影なし群の 2 例(4%)に脊髄腫脹がみられた。造影効果がみられた群では高率に脊髄腫脹がみられた(p=0.0038)。術後 1 年の MRI で造影あり群の脊髄腫脹 13 例中 2 例(15%)で腫脹が残り、造影なし群では全例腫脹が消失した。

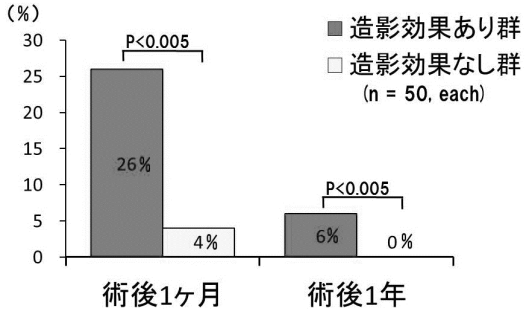

術後脊髄腫脹の変化

脊髄腫脹例では高率に術前にびまん型の T2 高輝度領域がみられた($p<0.05$)。術前と術後 1 年の JOA スコアは、脊髄腫脹例(造影あり群)で 9.2→11.8、脊髄腫脹例(造影なし群)9.0→12.5、脊髄非腫脹例(造影あり群)10.0→13.0、脊髄非腫脹例(造影なし群)9.8→14.3 点であった。術前に有意差はなかったが、術後のスコアは造影あり群の脊髄腫脹例は造影なし群の非腫脹例に比べて有意に劣っていた($p<0.05$)。

D. 考察

今回の検討により術後脊髄腫脹は MRI ガドリニウム造影効果と密接な関係があることが明らかになった。また腫脹の多くはその後消退することが明らかになった。髄内造影効果も経時的に消失することが知られており (Spinal Cord. 48, 415-422, 2010)、脊髄腫脹と造影効果は同じ機序により発生している可能性がある。

脊髄内の微小血管には Blood-Spinal cord-barrier があり、星神経膠細胞によりその開閉がコントロールされている。慢性圧迫によるメカニカルストレスや虚血により Blood-Spinal cord-barrier の機能不全が生じ、ガドリニウム造影剤の間質への漏出が生じて造影効果が生じると推察できる。除圧後も、その機能不全が続くと浸透圧により間質への水分の移動が生じて、造影効果と脊髄腫脹が生じる。その後、Blood-Spinal cord-barrier の機能が回復すると、造影効果や腫脹が改善することが推定される。

術後 1 年で臨床成績が不良な症例がみられた。これらでは造影効果、脊髄腫脹とも継続しており、脊髄が Blood-Spinal cord-barrier の機能が回復しないほどの損傷を受けていたと考えられる。

本研究の結果を臨床に応用すると、術前の MRIT2 強調画像でびまん性の大きな高信号領域がみられたら、造影 MRI 検査を行う。そして髄内に造影効果がみられたら、術後に脊髄が腫脹する可能性、成績不良の可能性を患者に術前に説明することができる。

E. 結論

頚髄症術後早期の脊髄腫脹は、MRI でびまん型の髄内 T2 高信号と造影効果がみられた群に高頻度に出現し、持続することが多い 。一方造影効果のみられない群にも稀に出現するが消失しやすい 。髄内造影効果を伴う術後早期の脊髄腫脹は術後成績の不良因子である。

F. 健康危険情報

総括研究報告書にまとめて記載

G. 研究発表

1.論文発表

なし

2.学会発表

第 87 回日本整形外科学会学術総会（神戸）にて口演発表