2014年9月5-6日 ベルサール三田
（抄録集 p. 13）

57. 牧聡，國府田正雄，古矢丈雄，稲田大悟，神谷光史郎，大田光俊
HMRスペクトロスコピー（MRS）の脊髄への応用
第49回日本脊椎病障害医学会
2014年9月11-12日 旭川グランドホテル（抄録集 p. 76）

58. 國府田正雄，古矢丈雄，稲田大悟，神谷光史郎，大田光俊，牧聡，山崎正志
頚椎・胸椎後縦靱帯骨化症に伴う重度脊髄症の治療戦略
第49回日本脊椎病障害医学会
2014年9月11-12日 旭川グランドホテル（抄録集 p. 85）

59. 古矢丈雄，國府田正雄，藤由崇之，稲田大悟，山崎正志
占拠率50%以上の無症候性頚椎後縦靱帯骨化の画像所見の検討
第49回日本脊椎病障害医学会
2014年9月11-12日 旭川グランドホテル（抄録集 p. 121）

60. 稲田大悟，萬納寺誓人，古矢丈雄，神谷光史郎，大田光俊，國府田正雄
ラット坐骨神経由来シュワン細胞シートを用いた脊髄損傷に対する新たな細胞移植法の検討
第49回日本脊椎病障害医学会
2014年9月11-12日 旭川グランドホテル（抄録集 p. 151）

61. 大田光俊，國府田正雄，古矢丈雄，稲田大悟，神谷光史郎，牧聡
転写因子KLF6脊髄損傷における関与
第49回日本脊椎病障害医学会
2014年9月11-12日 旭川グランドホテル（抄録集 p. 151）

62. 神谷光史郎，國府田正雄，大田光俊，牧聡，稲田大悟，古矢丈雄
老化に伴う脊髄脆弱性の病態の検討
—α-crystallin B subunitに注目して—
第49回日本脊椎病障害医学会
2014年9月11-12日旭川グランドホテル（抄録集 p. 152）

63. 古矢丈雄，大河昭彦，國府田正雄，神谷光史郎，山崎正志
特発性血小板減少性紫斑病を合併した脊髄手術の周術期管理
第49回日本脊椎病障害医学会
2014年9月11-12日 旭川グランドホテル（抄録集 p. 181）

64. 國府田正雄，古矢丈雄，稲田大悟，神谷光史郎，大田光俊，山崎正志
上位胸椎病変に対する後方除圧固定術後に起座による麻痺悪化を認めた3例
第49回日本脊椎病障害医学会
2014年9月11-12日 旭川グランドホテル（抄録集 p. 189）

65. 古矢丈雄，國府田正雄，稲田大悟，神谷光史郎
山崎正志 アテトーゼ型脳性麻痺に伴う頚髄症に対する周術期ハローベスト固定に関連した合併症
第49回日本脊椎病障害医学会
2014年9月11-12日 旭川グランドホテル（抄録集 p. 200）

66. 牧聡．國府田正雄，古矢丈雄，稲田大悟，神谷光史郎，大田光俊
局所励起を用いた高分解能のDiffusion Tensor Imagingによる頚椎 圧迫性脊髄症の評価
第49回日本脊椎病障害医学会
2014年9月11-12日 旭川グランド

ホテル（抄録集 p. 202）

67. 牧聡，國府田正雄，及川泰宏，古矢丈雄，稲田大悟，神谷光史郎，大田光俊，桝田喜正，松本浩史，小島正歳，小畠隆行
局所励起を用いた高分解能の Diffusion Tensor Imaging による頚椎 圧迫性脊髄症の評価
第 42 回日本磁気共鳴医学会大会
2014 年 9 月 18-20 日 ホテルグランヴィア京都（抄録集 p. 152）

68. 牧聡，國府田正雄，及川泰宏，古矢丈 雄，稲田大悟，神谷光史郎，大田光俊，桝田喜正，松本浩史，小島正歳，小畠隆行
H MR スペクトロスコピー（MRS）の脊髄への応用
第 42 回日本磁気共鳴医学会大会
2014 年 9 月 18-20 日 ホテルグランヴィア京都（抄録集 p. 161）

69. 篠原将志，稲田大悟，神谷光史郎，大田光俊，牧聡，古矢丈雄，高橋和久，國府田正雄
第 12 胸椎原発性平滑筋肉腫の 1 例
第 63 回東日本整形災害外科学会
2014 年 9 月 19-20 日 京王プラザホテル新宿（抄録集 p. 292）

70. 嶋田洋平，大田光俊，古矢丈雄，稲田大悟，神谷光史郎，牧聡，高橋和久，國府田正雄
硬膜形成術にて神経症状の改善を得た脊髄髄内脂肪腫の 1 例
第 63 回東日本整形災害外科学会
2014 年 9 月 19-20 日 京王プラザホテル，新宿（抄録集 p. 294）

71. 國府田正雄，古矢丈雄，萬納寺誓人，稲田大悟，神谷光史郎，大田光俊，牧聡，大河昭彦，高橋和久，山崎正志
上位胸椎部病変に対する後方除圧固定術後に起座による姿勢性の麻痺悪化を認めた 3 例
第 63 回東日本整形災害外科学会
2014 年 9 月 19-20 日 京王プラザホテル，新宿（抄録集 p. 389）

72. 稲田大悟，國府田正雄，古矢丈雄，神谷光史郎，牧聡，大田光俊，高橋和久，山崎正志
上位頚椎に対する後頭頚椎固定術によって、頚椎全体アライメントに及ぼす影響
第 63 回東日本整形災害外科学会
2014 年 9 月 19-20 日 京王プラザホテル，新宿（抄録集 p. 393）

73. 國府田正雄，古矢丈雄，宮下智大，稲田大悟，神谷光史郎，大田光俊，牧聡，高橋和久，山崎正志
頚部脊柱管拡大術後首下がりをきたした症例の検討
第 63 回東日本整形災害外科学会
2014 年 9 月 19-20 日 京王プラザホテル，新宿（抄録集 p. 397）

74. 梶原大輔，稲田大悟，國府田正雄，古矢丈雄，神谷光史郎，大田光俊，牧聡，高橋和久
胸椎後縦靱帯骨化症術後に腰椎靱帯骨化症による下垂足を呈した 1 例
第 63 回東日本整形災害外科学会
2014 年 9 月 19-20 日 京王プラザホテル，新宿（抄録集 p. 399）

75. 大田光俊，國府田正雄，古矢丈雄，稲田大悟，神谷光史郎，牧聡，山崎正志，高橋和久
頚椎後縦靱帯骨化症の術後骨化進展後方除圧固定術と椎弓形成術での比較
第 63 回東日本整形災害外科学会

2014年9月19-20日 京王プラザホテル，新宿（抄録集 p. 401）

76. 牧聡，國府田正雄，及川泰宏，稲田大悟，神谷光史郎，大田光俊，古矢丈雄，高橋和久，山崎正志
H MRスペクトロスコピー(MRS)の脊髄への応用 第29回日本整形外科学会基礎学術集会
2014年10月9-10日 城山観光ホテル 鹿児島（抄録集 p. S1387）

77. 大田光俊，古矢丈雄，神谷光史郎，稲田大悟，牧聡，山崎正志，高橋和久，萬納寺誓人，橋本将行，國府田正雄
瘢痕形成促進する転写因子KLF6の脊髄損傷における関与
第29回日本整形外科学会基礎学術集会
2014年10月9-10日 城山観光ホテル 鹿児島（抄録集 p. S1509）

78. 國府田正雄，古矢丈雄，稲田大悟，神谷光史郎，大田光俊，牧聡，高橋和久，山崎正志
脊髄損傷に対する顆粒球コロニー刺激因子の治療効果―基礎から臨床研究まで―
第29回日本整形外科学会基礎学術集会
2014年10月9-10日 城山観光ホテル 鹿児島（抄録集 p. S1568）

79. 神谷光史郎，古矢丈雄，大田光俊，牧聡，稲田大悟，高橋宏，萬納寺誓人，橋本将行，山崎正志，高橋和久，國府田正雄
老化に伴う脊髄脆弱性の病態の検討
第29回日本整形外科学会基礎学術集会
2014年10月9-10日 城山観光ホテル 鹿児島（抄録集 p. S1720）

80. 國府田正雄，古矢丈雄，稲田大悟，神谷光史郎，大田光俊，牧聡，高橋和久，山崎正志
首下がり症に対する矯正固定術後に腰部脊柱管狭窄症の症状が軽減した2例
第22回日本腰痛学会
2014年11月15-16日 幕張メッセ国際会議場（抄録集 p. 147）

81. 古矢丈雄，國府田正雄，稲田大悟，神谷光史郎，大田光俊，牧聡，高橋和久，村上正純，大河昭彦
馬尾神経鞘腫摘出術に伴う神経脱落症状
第22回日本腰痛学会
2014年11月15-16日 幕張メッセ国際会議場（抄録集 p. 150）

82. 渡邉翔太朗，折田純久，佐久間詳浩，國府田正雄，古矢丈雄，大鳥精司，宮城正行，井上玄，山崎正志，大河昭彦
腰椎部神経鞘腫摘出と腰椎後側方固定術後に脳出血を起こした1例
第1304回千葉医学会整形外科例会
2014年12月13-14日 千葉大学亥鼻キャンパス記念講堂

H．知的財産権の出願・登録況

該当なし

厚生労働科学研究費補助金 難治性疾患等政策研究事業(難治性疾患政策研究事業)
分担研究報告書

頚椎後縦靱帯骨化症の応力解析
-後方除圧後の遺残圧迫と術後後弯進行による脊髄内応力変化-

研究分担者　西田周泰，田口敏彦，寒竹　司，今城靖明，鈴木秀典，吉田佑一郎
山口大学整形外科

研究要旨　【目的】頚椎後縦靱帯骨化症(OPLL)は後縦靱帯が骨化を来し、症状が発現する。除圧法として、後方除圧の有効性が報告されているが、前方の遺残圧迫や後弯の進行で改善に乏しい症例も存在する。頚椎 OPLL の有限要素モデルを作成し、力学的に検討した。【方法】有限要素解析ソフト Abaqus /CAE を使用し、３次元脊髄モデルを作成した。脊髄前方に OPLL モデル、後方に椎弓モデルを設置、術前圧迫モデルとして OPLL で脊髄の前後径 30%の圧迫を加え、後方除圧モデルとして椎弓を後方にシフトした。その後、脊髄を 10, 20, 30、40、50° 後弯させた後弯進行モデルを作成した。【結果】術前圧迫モデルでは、脊髄全体に応力上昇を認めたが、後方除圧モデルでは著名に応力が低下した。しかし、後弯進行モデルでは脊髄内応力が再度上昇し、後弯進行角度が大きいほど応力上昇が強かった。【考察】頚椎 OPLL において、後方除圧は有効な術式と考えられたが、前方の遺残圧迫や後弯が進行する可能性がある症例では、後方固定の追加や、前方固定も考慮に入れるべきであると考えられた。

A．研究目的

頚椎後縦靱帯骨化症（C-OPLL）の症状は後縦靱帯が骨化を来し、骨化により脊髄や神経根が圧迫され症状が発現する疾患である。C-OPLL のＸ線分類は津山らが提唱した分類が広く用いられているが、岩崎らは骨化パターンを台地型、山型にわけ、山型の骨化パターンでは椎弓形成の成績が劣ると報告している。頚椎 OPLL に対して、後方を除圧する椎弓形成術は優れた術式であるが、前方圧迫の遺残や後弯進行による寂々不良例も存在する。有限要素法(FEM)を使用し、山型 C-OPLL の術前圧迫モデル、後方除圧モデル、及び術後後弯進行モデルを作成し、脊髄の応力解析を行ったので報告する。

B．研究方法

灰白質、白質、軟膜からなる３次元脊髄モデルを作成した。　軟膜・白質・灰白質の材料定数は、過去の牛脊髄応力緩和試験長期静止データおよび文献を参考に設定した。C-OPLL モデルを脊髄前方に設置した。脊髄後方には、C-OPLL 症例の CT－myelography より求めた椎弓の座標をプロットし、骨性要素を作成した。圧迫モデルとして、C-OPLL により脊髄の前方から後方に向けて脊髄前後径の３０％の圧迫を加えた。後方除圧モデルとして、椎弓を後方にシフトした。後弯進行モデルとして、脊髄を 10, 20, 30、40、50° 後弯させた後弯進行モデルを作成した。

（倫理面での配慮）

本研究は人的な実験はない。

C．研究結果

術前圧迫モデルでは、脊髄内応力が上昇した。　後方除圧モデルでは、脊髄内応力は著名に上昇したが、後弯進行モデルでは、10°後弯進行モデルでも脊髄の特に後方に応力が上昇し、後弯角度が増すにつれ、脊髄内応力がさらに上昇した。

D．考察

頸椎 OPLL の術後改善率の低い症例として、後方除圧後に後弯が進行した場合、遺残した骨化によるインピンジメントと、後方への不充分な後方シフトにより麻痺が生じると報告されており、このような症例の場合、前方固定への変更・追加もしくは後方固定を追加する必要があるとされる。今回の解析により、後方除圧は有効な手段であることが示されたが、後弯の進行により、特に角度が強いほど脊髄内応力が上昇することがわかった。このことから、後方除圧後に前方に遺残圧迫や不安定性があると症状が増悪する可能性、後方除圧の際、両者が症状増悪の原因となりうる場合には固定術の併用も考えるべきである。この解析の限界として、神経根や硬膜、血流評価などがなされていない点、前方 OPLL の動きがない点などが挙げられる。

E．結論

後方除圧後に後弯の進行が予想されるもしくは除圧後も遺残圧迫がある症例では後方固定や前方固定を考慮すべきである。

G．研究発表

Nishida N, Kanchiku T, Kato Y, Imajo Y, Yoshida Y, Kawano S, Taguchi T. Biomechanical analysis of cervical myelopathy due to ossification of the posterior longitudinal ligament: Effects of posterior decompression and kyphosis following decompression. Exp Ther Med. 2014 May;7(5):1095-1099.

厚生労働科学研究費補助金 難治性疾患等政策研究事業(難治性疾患政策研究事業)
分担研究報告書

頚椎後縦靱帯骨化症における骨化巣の3次元的解析に関する研究

研究分担者　遠藤直人　新潟大学整形外科教授
平野徹　新潟大学整形外科　新潟大学病院准教授
和泉智博　新潟中央病院/大学院生
勝見敬一　新潟大学整形外科医員/大学院生

研究要旨　頚椎後縦靭帯骨化症はわが国で発見された原因不明で，進行すると四肢麻痺を引き起こす重篤な疾患である。外科治療を含む治療が困難であることから我が国では特定疾患とされ，病態解明・治療法開発に向けて様々な研究が行われてきた。これまでの報告では病巣である後縦靭帯骨化巣のX線やCT等，2次元な解析の報告しかなく，経年的な形態や体積の検討は詳細には行えなかった。そのため，我々は患者のCTの画像から骨化巣を3次元的に抽出し形態や体積を解析する技術を開発した。本研究の目的は，上記の解析方法を用いて，骨化巣体積増加の危険因子の特定や，手術法の違いによる骨化巣進展の変化を検証することである。

A．研究目的

当科で治療中の頚椎後縦靭帯骨化症の患者を対象として自然経過例や手術例の術前術後の頚椎 CT 撮影を行う。撮影間隔としては 1 年をめどに撮影を行い，骨化巣の形態の経時的変化を 3 次元画像で解析し，体積から骨化巣の増加率や年毎の体積増加率を算出する。

B．研究方法

現在以下に記載する 3 点を主に研究している。

① 自然経過例の骨化巣を経年的に計測し，それぞれの患者パラメーター(年齢・性別・頚椎可動域・靭帯骨化症家族歴・頚椎可動域など)を解析することで，骨化巣増大の危険因子を明らかにする。

② 現在一般的に行われている後方除圧術(椎弓形成術)例と，除圧固定術例の骨化巣経年変化を比較する。これまでの解析では，除圧固定術例では骨化巣の増大が除圧術例より少ない例が多く，減少した例も見られるため，固定術が骨化巣の減少をもたらし最善の治療となりえることを検証する。

③ 経時的な骨化巣を 3 次元的に重ねることで，骨化巣のどの部分が増大しているか解析する。

（倫理面での配慮）当院の倫理委員会より承認されており，
患者に説明書にて説明し，書面による同意を得た上でCTデータを収集している。

C．研究結果

①OPLL 自然経過例 26 例の年毎の骨化巣増加率に対する関連因子の検討では、単変量解析にて年齢(r=-0.53,P<0.01)、C2-7 ROM (r=0.40, p<0.05)、性別 (r=-0.34, p<0.05)とされたが、多変量解析では年齢のみが抽出された。

②年齢、性別、経過観察期間、OPLL 分類をマッチングさせた除圧術 22 例、固定術 19 例で比較すると，除圧術例の年毎の骨化巣増加率(%/年)は平均 7.5%/年であったのに対し固定術例では平均 2.0%/年と固定術例で有意に低い結果となった。また、固定術例は年毎の骨化巣増加率が経時的に減少していた。

③初回の骨化巣と最終調査時の骨化巣を重ね合わせ，3 次元的に引き算することで，骨化巣の増加部位を同定し増加部位や傾向を解析している。これまでは撮影時の頚椎アライメントが異なるため、完全に重ねることが困難であったが、骨化巣を重ね合わせる技術が確立できたため、現在 5 例に計測を行っており、今後も進めていく予定である。

D．考察

これまで骨化巣進展について、本邦を中心に複数の報告があるが、梶尾ら(厚生省特定疾患研究報告書 1988)では骨化巣進展と年齢間に相関なしとされるが、Kawaguchi らは (JBJS 2001)椎弓形成術後 10 年以上経 過観察した例で骨化進展例は有意に若年で あったと、年齢との関連を報告している。本研究の自然経過例の骨化巣進展の危険因 子は、単変量解析では年齢(若年)、C2-7 ROM(大きい)、性別(女性)とされ、多変量解析では年齢のみ抽出された。以上より OPLL 自然経過例の骨化巣進展因子は年齢の可能性があるといえた。骨化巣進展と年齢の関係についてはいまだ統一見解が得られていないが、これまでの報告は X 線や CT といった 2 次元画像での解析であり、本研究の 3 次元での解析は新しい手法での解析といえる。症例数を増やしさらなる解析を行っていく予定である。

頚椎除圧術例に比べ、固定術例で有意に骨化巣増加率が低かった。基礎研究において骨化症細胞は機械的刺激に強く応答し、発症のメカニズムにメカニカルストレスが関与しているとの報告が存在する(古川ら 日本薬理学雑誌 2001)。本研究の結果から固定術は骨化巣進展を抑制したといえ、固定により可動性の減少・制動が寄与した可能性が挙げられる。

骨化巣の重ね合わせによる増加部位の解析も進めており、この解析が進めば増加の部位や方向などの傾向が解析できる可能性がある。

E．結論

固定術により骨化巣進展を抑制することが可能であった。このことは OPLL 術後の長期成績に好影響を及ぼす可能性がある。

F．健康危険情報

G．研究発表

2. 学会発表

・頚椎後縦靭帯骨化症を伴った非骨傷性頚髄損傷例の特徴と治療. 2014 年 第 24 回 東北脊椎外科研究会で発表

・頚椎後縦靭帯骨化症自然経過例の骨化巣体積増加危険因子 －CT を用いた三次元解析による検討－. 2014 年 第 43 回 日本脊椎脊髄病学会で発表

・頸椎後縦靭帯骨化症自然経過例の骨化巣経年変化 －CT を用いた三次元解析による検討－. 2014 年 第 29 回 日本整形外科学会基礎学術集会で発表

・Posterior Decompression and Fusion for cervical OPLL prevent volume increase of ossified lesion 2014 年 Euro spine で発 表。

・頸椎後縦靭帯骨化症の骨化巣進展は脊椎固定術で減少する. 2015 年 第 25 回 東北脊椎外科研究会で発表予定。

H. 知的財産権の出願・登録状況

（予定を含む）

1.特許取得

特になし

2.実用新案登録

特になし

3.その他

特になし

厚生労働科学研究費補助金　難治性疾患等政策研究事業（難治性疾患政策研究事業）
分担研究報告書

圧迫性頚髄症手術前後の転倒による症状悪化に関する検討の進捗状況

研究分担者　吉井　俊貴　　東京医科歯科大学整形外科助教

研究要旨　　骨化占拠率の大きい頚椎後縦靱帯骨化症（OPLL）に対する手術治療は、周術期合併症も多く難易度が高いことが知られている。本研究では、占拠率が 50%を超える頚椎 OPLL に対しておこなった前方除圧固定術、後方除圧固定術の 手術成績を評価し、各術式の長短を検討した。その結果、神経症状改善に差はなかったが、アライメント後弯例では、前方除圧固定術で症状改善が優れていた。一方で、合併症発生率は後方除圧固定術で少なかった。

A．研究目的

骨化占拠率の大きい頚椎後縦靱帯骨化症（OPLL）に対する手術治療は、周術期合併症も多く難易度が高いことが知られている。以前に我々は頚椎 OPLL に対する手術治療として、前方除圧固定術（ADF）と後方除圧術（椎弓形成術）の前向き比較試験を行い、骨化占拠率が大きい症例（≧50%）に対して、後方除圧術単独では、神経障害の改善が ADF より劣ることを報告している。一方で近年 OPLL に対する治療として、後方除圧に固定術を併用すること（PDF）で良好な成績が得られることが報告されている。しかし、骨化占拠率が大きい症例（≧50%）に対して、ADF と PDF のどちらがより適した術式であるかは明らかではない。本研究では、骨化占拠率が大きい OPLL に対して行った ADF、PDF の手術成績を比較し、神経症状改善、手術 risk を含めた各方法の利点、問題点を検討した。

B．研究方法

2006 年～当科および関連施設にて占拠率 50%以上の頚椎 OPLL に対して ADF（N＝39）もしくは PDF（N＝22）を行った 61 例（平均 60.9 才、男性 49 例、女性 12 例）を対象とした。ADF は骨化浮上による除圧と腓骨もしくは人工骨移植を行い、全例前方プレート固定を追加した。PDF は C2(3) から C7 までの除圧術に、C2 から C7 の固定術を基本術式とし、上位胸椎まで骨化が及ぶ症例では、必要に応じて手術範囲を延長した。術後の神経症状、頚部愁訴（VAS）、頚椎アライメント、手術侵襲（手術時間、出血量）、手術 risk（周術期合併症）について比較検討を行った。術後 1 年以上の経過観察を行った。

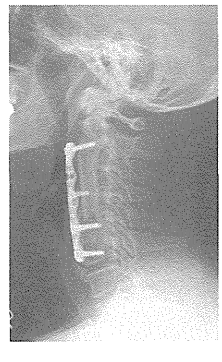

前方除圧固定術

後方除圧固定術

C．研究結果

術前の年齢、性別、JOAスコア、骨化占拠率は両群に差を認めなかった。術前C2-7前弯角は有差がないものの PDF で大きい傾向にあり、固定椎間数はPDF群で有意に大きかった。手術時間はADF群でPDF群より有意に長かったが、術中出血量では有意差を認めなかった。術後の神経症状改善はADF群(平均61.6%)でPDF群(55.8%)より良好な傾向にあったが、統計学的有意差は認めなかった。但しC2-7角＜0° の後弯症例（ADF：１７例、PDF：６例）では神経症状の改善が、ADF 群で有意に大きかった。術後の頚部周囲の疼痛はPDF群で有意に大きかった。また頚椎のアライメント改善はADF群で大きかった。周術期の合併症はADF群で多かった（ADF9/39例：嚥下障害 4 例、上気道障害 1 例、移植骨dislodgement 2例、C5麻痺 2例、PDF4/22例:C5麻痺2例、感染 1例、偽関節 1例)。

D．考察、

頚椎 OPLL に対する ADF は、圧迫因子を直接除圧した上で固定を行う点で、脊髄障害の改善に理論上優れている。一方、PDFにおける除圧は間接的であり、占拠率の高い OPLL、特に後弯症例の場合、前方圧迫因子が残存しやすいが、固定術によって動的因子を制御できる点で、後方除圧術単独よりも良好な成績が期待できる。実際に、以前の当科での(占拠率50%以上のOPLL に対する)後方除圧術単独のJOAスコア改善率は 42%程度であり、PDF はそれと比較し、良好な改善を示したと考えられる。PDFはADFの改善率にはやや劣るものの、両群間で術後の神経症状改善に有意差を認めなかった。

一府で頚椎後弯症例においては、PDFよりも ADF が優位に神経症状改善に優れていた。頚椎前弯が保たれている症例ではPDFも良好な改善を示したが、後弯例では、前方の脊髄圧迫要素が強く、動的因子を制御したとしても、神経症状の改善に限界があると考えられる。術後の頚部愁訴やアライメントの観点からもADFはPDFよりも有利であると考えられた。ただし PDF は ADF よりも手術 risk は小さく、周術期合併症も少なかった。ADFでは特に高齢者での嚥下障害、上気道障害などの合併症が散見されたことから、高齢者や呼吸器合併症等があるハイリスク症例に対して、PDF は有用な選択肢となり得ると考える。

E．結論

骨化占拠率の大きい頚椎 OPLL において、術後改善率は特に後弯例において ADF で高い傾向にあったが、合併症はPDFで少なかった。ハイリスク症例に対して、PDFは有用な選択肢となり得る。

F．健康危険情報

総括研究報告書にまとめて記載

G．研究発表

1. 論文発表

なし

2. 学会発表

吉井俊貴ら 第43回日本脊椎脊髄病学会学術集会： 骨化占拠率の大きい（≧50%）頚椎後縦靱帯骨化症に対する手術療法（前方除圧固定術と後方除圧固定術の比較）

H．知的財産権の出願・登録状況

（予定を含む）

1. 特許取得

なし

2. 実用新案登録

なし

3. その他

なし

厚生労働科学研究費補助金 難治性疾患等政策研究事業(難治性疾患政策研究事業)
分担研究報告書

頚部脊柱管拡大術術後の頚椎装具の影響に関する研究

研究分担者　波呂浩孝　　山梨大学大学院整形外科教授
江幡重人　　山梨大学大学院整形外科准教授

研究要旨　頚部脊柱管拡大術後に局所安静を実施するが、安静期間は短期の方が頚椎可動域と頚部痛の発症や程度、辷りの発症や進行において良好であった。術後の厳密な安静は不要であり、症例に応じて安静度を向上させ、積極的な運動療法の実施が有効であると考えられる。

A．研究目的

頚部脊柱管拡大術の術後に頚椎装具を用いることがあるが、その有効性について、頚部痛、固定期間別に椎間固定率、可動域、辷り、ADL について検討した。

B．研究方法

頚部脊柱管拡大術を受けた 66 名(女性 27、男性 39：平均 63.9 才)を対象に術後最低 2 年経過観察を行った。術後安静について 3 群 A, B, C に分類し、前向きに検討した。術後 2 週床上安静、その後頚椎カラー8 週間 (23 名、Group A)、術後 1 週床上安静、その後頚椎カラー4 週間 (22 名、Group B)、術後 5 日床上安静、その後頚椎カラー2 週間 (21 名、Group C) とした。全患者は術後理学および作業療法を行った。

頚部痛、日整会頚髄症判定スコア、C2-7 可動域、2mm 以上の椎体辷りの有無について検討した。

(倫理面での配慮)

倫理委員会で審査を仰ぎ承認された。

C．研究結果

術後頚部痛については、Group A-B 間に有意差はないが、Group A-C および B-C 間では有意に Group C が良好であった。また、椎間癒合率は Group A が有意に高率であった。椎間高位では C3-4 が最も癒合しやすく、C4-5 が最も癒合困難であった。椎体辷りは Group A が Group B および C と比較して有意に発症あるいは進行がみられた。C2-7 椎間可動域は Group C が最大で Group B より有意に大きかった。

また、群間で術後神経学的所見の改善に差はなかった。

D．考察

本研究より、術後局所安静は短期間の方が頚部痛の発症や程度、辷りの発症や進行阻止、頚椎可動域の維持、に良好であった。

E．結論

術後局所安静は短期間の方が頚部痛の発症や椎間不安定性の抑制、頚椎可動性の維持、に有効であった。

F．健康危険情報

総括研究報告書にまとめて記載

G．研究発表

1.論文発表

Shigeto Ebata, Hirokazu Sato, Tetsuro Ohba, Takashi Ando, Hirotaka Haro. Postopetative intervertebral stabilizing effect after cervical laminoplasty. Journal of Back and Musculoskeletal Rehabilitation. 2014 Epub ahead ofprint

H．知的財産権の出願・登録状況
（予定を含む）

1.特許取得

なし

2.実用新案登録

なし

3.その他

なし

厚生労働科学研究費補助金 難治性疾患等政策研究事業(難治性疾患政策研究事業)
分担研究報告書

頚椎後縦靱帯骨化症に対するC3椎弓切除術式頚椎椎弓形成術の術後成績に関する研究

研究分担者　石橋　恭之　弘前大学大学院医学研究科整形外科教授

研究要旨　K-line (-)型の頚椎後縦靱帯骨化症に対するC3椎弓切除術を併用した棘突起縦割法拡大術後のGrip and release test、JOACMEQの上下肢機能は、K-line (+) 型よりも良好であった。

A．研究目的

当科では頚椎後縦靱帯骨化症（OPLL）に対する後方手術として棘突起縦割法脊柱管拡大術を導入し、これまでにいくつかの改良を行ってきた。拡大術後の軸性疼痛は時に患者のQOLを著しく低下させ、近年では頚椎後方深部筋群の損傷がその主因の１つと考えられている。2002年以降、頚椎OPLL全例にC2頚半棘筋を完全温存するC3椎弓切除を併用した拡大術（本法）を行ってきた。K-line (-) 型OPLLとK-line (+) 型OPLL症例に対する頚椎椎弓形成術においてC3椎弓切除術の意義は不明である。本調査の目的は、本法を行ったK-line (-) 型OPLLとK-line (+) 型OPLL症例の術後成績を比較検討することである。

B．研究方法

頚椎OPLLに対して本法を施行した患者38名を調査対象とした。男性30名、女性8名、平均年齢は61.9(48～81)歳、平均観察期間は53.2ヶ月(3～168)であった。術前頚椎X線中間位側面像からK-line (+)群、K-line (-)群に分類した。両群における術前と最終観察時の頚髄症JOAスコア、JOACMEQ(頚椎、上肢、下肢および膀胱機能、QOL)、左右のGrip and release test (GR)、Foot tapping test (FTT)と握力を評価し、統計学的に検討した。

C．研究結果

K-line (+)群は32名、K-line (-)群は6例であった。K-line (+)群では術前と最終観察時の平均JOAスコアは10.6、12.7、頚椎機能スコアは69.9、60.2、上肢機能スコアは74.0、70.5、下肢機能スコアは53.2、48.4、膀胱機能スコアは71.1、73.7、QOLスコアは47.8、44.6、GR（左/右）は18.2回/20.2、20/22.6、FTTは23.7/24.9、27.7/27.5、握力は19kg/26.1、23.8/28.2であった。K-line (-)群では術前と最終観察時の平均JOAスコアは12.3、14.6、頚椎機能スコアは100.0、53.3、上肢機能スコアは100.0、92.17、下肢機能スコアは100.0、94.5、膀胱機能スコアは94.0、84.3、QOLスコアは65.0、57.3、GRは19.5/24、23/29.3、FTTは29.7/30、30.2/33、握力は18.0/24、30.7/37.6であった。両群間で術前評価項目に有意差を認めなかった。最終経過観察時にはK-line (-) 群はK-line (+)群と比較して左右のGRおよびJOACMEQの上肢・下肢機能が有意に高値であった。他の評価項目に有意差を認めなかった。

D．考察

術後 GR、JOACMEQ の上下肢機能は K-line(-)群が有意に高値であった。近年、K-line(-)症例に対しては、後方固定術の併用や前方固定術の成績が椎弓形成術よりも優れているとの報告が散見される。今回の結果からは、C3 椎弓切除術の併用が椎弓形成術の成績に影響を与える可能性があり、今後、本法における術前後の画像評価と臨床成績との関連性を検討する必要がある。

E．結論

K-line (-)型の頚椎後縦靱帯骨化症に対する C3 椎弓切除術を併用した棘突起縦割法拡大術後の Grip and release test、JOACMEQ の上下肢機能は、K-line (+) 型よりも良好であった。

F．健康危険情報

総括研究報告書にまとめて記載

G．研究発表

準備中

H．知的財産権の出願・登録状況

なし

厚生労働科学研究費補助金 難治性疾患等政策研究事業(難治性疾患政策研究事業)
分担研究報告書

当科における胸椎後縦靱帯骨化症の治療成績に関する研究

研究分担者　渡辺雅彦　東海大学整形外科教授

研究要旨：胸椎後縦靱帯骨化症の手術成績を後向きに調査した．14 症例中 11 例は後方除圧固定術を施行しており，良好な治療成績を得た．後方除圧術を施行後，離床で麻痺が悪化した症例を経験しており，後方圧迫が主と思われても固定術の併用を検討すべきである．

A．研究目的

脊髄症をきたした胸椎後縦靱帯骨化症(OPLL)に対して，これまで様々な術式が報告されてきたが，各術式とも利点，欠点があり，改善率や合併症の発症率も異なる．今回当科で胸椎 OPLL に対して施行した手術について検討したので報告する．

B．研究方法

対象は，胸椎 OPLL に対して 2005 年 1 月以降に手術を施行し，術後 1 年以上の経過観察を行った 14 例（男性 5 例，女性 9 例）である．手術時年齢は平均 52.6 歳(41～68 歳）で観察期間は平均 2 年 7 か月（13 か月～4 年 8 か月）であった．検討項目は，骨化形態と範囲，手術方法，除圧及び固定範囲，手術前後の固定範囲の後弯矯正角，手術前後の JOA score とした．

C．研究報告

胸椎OPLLの骨化範囲は平均6.0椎体(2-9椎体）で，骨化形態は連続棒状が 4 例，連続波状が 8 例，嘴状が 1 例であり，5 例に頚椎 OPLL，4 例に腰椎 OPLL，9 例に胸椎黄色靱帯骨化症(OLF)の合併を認めた．術式に関しては，11 例に後方除圧固定術，1 例に前方除圧固定術，2 例に後方除圧術を行った．大部分を占めていた後方除圧固定術の症例に関しては，除圧範囲は平均 5.5 椎体，固定範囲は平均7.5椎体であり，固定範囲の後弯矯正角は平均 4.1° であった．平均 JOA score は術前 4.3 点，術後 7.6，改善率 47.4%であり，良好な成績を認めた．他の術式を施行した症例に関しては，T1/2に81%の高度占拠率を認めた症例は前方除圧固定術を施行し，JOA score は術前 3 点，術後 8 点であった．後方除圧術の 1 例は頚椎から T2 までの OPLL で，頚椎椎弓形成術に加えて胸椎椎弓切除を行った．残る症例は連続棒状 OPLL の症例で，T5/6 に OLF に伴う後方圧迫を認めたため，後方除圧術を施行した．しかし離床後直ちに下肢の麻痺症状が出現したため，後日後に後方固定術を追加した．

D．考察

胸椎 OPLL に対する前方法は直視下で完

全除圧が得られるが，広範囲に圧迫を呈する症例では困難である．後方除圧固定術は胸椎後弯の矯正あるいは進行防止により後方除圧の効果が上昇し，直接骨化巣を切除しなくても良好な成績が得られる．連続棒状OPLLにOLFが合併する症例では画像上は後方圧迫が目立つが，後方除圧のみでは後弯進行に伴う症状悪化の懸念があり，後方固定術の併用を検討すべきである．

E．結論

胸椎OPLLに対する後方除圧固定術は良好な治療成績が期待できる有効な治療方法である．

F．研究発表

平成26年度第2回班会議で報告

厚生労働科学研究費補助金 難治性疾患等政策研究事業(難治性疾患政策研究事業)
分担研究報告書

胸椎後縦靱帯骨化症に対する手術適応とタイミングの重要性
―手術成績は術前の麻痺の程度と発症様式に大きく影響される―

研究分担者　高畑　雅彦　　北海道大学整形外科

研究要旨:　胸椎後縦靱帯骨化症に対する手術成績は諸家によってさまざまであり，一定の傾向を示さない．これは病態や術式の多様性だけでなく，術前の脊髄障害の程度や発症様式が術後の脊髄機能の回復に大きく関与するためと考えられる．胸椎後縦靱帯骨化症に対する手術成績を後ろ向きに調査した結果，発症後1年以上経過し重度麻痺に至ってから手術した慢性期治療（独歩不能）群では麻痺はほとんど回復していなかった（JOA 胸髄症 score 改善率平均 16%）．一方，重度麻痺例（独歩不能）でも，早期に手術治療を行った群では麻痺が改善していた（平均改善率 34%）．また，比較的麻痺が軽い独歩可能な早期治療（独歩可能）群と慢性期治療（独歩可能）群の麻痺の改善は良好であった（改善率平均 69%, 47%）．したがって，手術治療成績向上のためには，発症後早期に診断し，脊髄の可塑性が残存しているうちに手術介入することがもっとも有効な手段となりうると考えられる．

A．研究目的

胸椎後縦靱帯骨化症（OPLL）による脊髄症に対する手術成績（麻痺の改善率）は諸家によってさまざまであり，一定の傾向を示さない．これは脊髄圧迫の病態が多様であることや術式の違い，手術技術にもよるが，脊髄の可塑性が残存しているか否かが大きく影響している可能性がある．

そこで，本研究では 2006 年以降，当院で手術治療を行った胸椎 OPLL 患者 20 名の術前の麻痺の程度や発症様式と麻痺改善の関連を後ろ向きに調査した．

B．研究方法

2006 年以降 2013 年までに当院で手術治療を行った胸椎 OPLL による脊髄症患者 20 例について調査した．20 例の内訳は男性 8 例，女性 12 例，手術時平均年齢 57 才(38-78)であった．手術は基本的に後方除圧固定術とし，２椎間３椎体以内の嘴状の骨化巣が脊髄障害の主病巣と考えられる場合にのみ後方進入前方除圧術(大塚法)を追加した．

症状発現からの期間と経過，術前後の麻痺の程度と改善率を JOA 胸髄症 score を用いて調査した．術直後の JOA score は術後２週間後の値を用いた．

（倫理面での配慮）

本研究は、手術前の病態および手術後の経過を後ろ向きに検討したものであり、倫理面での問題はない．また、収集した患者個人情報に関しては、漏洩のないよう厳密に管理して研究に用いた．

C．研究結果

対象患者 20 例を下肢症状発現からの期間および麻痺の程度によって 4 群に分類した．症状発現から 1 年以内に手術治療を行った早期治療群と手術の時点で症状発現から 1 年以上経過していた慢性期治療群に分け，さらに麻痺の程度を歩行機能（独歩の可否）が保たれているか否かで分類した．

表 1．各群の患者背景および手術関連パラメータ

	早期治療群（独歩可能）	早期治療群（独歩不能）	慢性期治療群（独歩可能）	慢性期治療群（独歩不能）
症例数	5	3	7	5
年齢（才）	52	43	59	66
靭帯骨化病変（椎体数）	6	8	5	5
除圧椎弓数	5	5	5	5
固定範囲（椎体）	8	8	7	6
手術時間（min）	289	486	332	257
術中出血量（g）	867	1383	902	858

早期治療群（独歩可能）：下肢症状発現後 1 年以内に手術した 8 例のうち麻痺の程度が重篤でなく，独歩可能な状態で手術を行った 5 例の JOA score は術前平均 5.0 が，術直後 7.3、最終経過観察時 9.2 と麻痺の改善は良好であった(改善率平均 69.4 %)．

早期治療群（独歩不能）： 下肢症状発現後急速に麻痺が進行して独歩不能となり手術を行った例が 3 例あった．術前の麻痺は比較的重篤で JOA score は術前平均 2.2 であったが，術直後 3.5，最終経過観察時 5.2 と歩行可能にまで麻痺は改善した（改善率平均 33.8 %）．特筆すべきは，これらの急性増悪例は比較的若年者に多く，3 例ともに嘴状骨化巣による局所的な脊髄圧迫の強い例であった．

慢性期治療群（独歩可能）：1 年以上前から緩徐に症状が進行し，手術となった症例のうち，歩行機能が保たれていた例が 7 例あった．術前 JOA score は平均 5.8，術直後 7.6，最終経過観察時 8.2 と麻痺は改善していた（JOA score 改善率 47.0%）．

慢性期治療群（独歩不能）：1 年以上前から慢性的に麻痺があり，徐々に麻痺が進行し独歩不能にまで至ってから手術を行った例が 5 例あった．術前 JOA score は平均 4.3，術直後 4.9，最終経過観察時 5.3 と麻痺はほとんど回復せず術後に独歩可能となった例はなかった（JOA score 改善率 15.9%）．

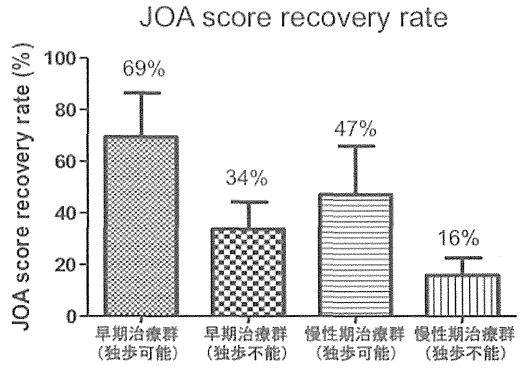

D．考察

本研究により，胸椎 OPLL による脊髄症では脊髄機能の可塑性が失われる前に脊髄の除圧を行うことが重要であり，治療のタイミングが麻痺改善の鍵となることが明らかとなった．下肢症状発現後長期的な経過ののちに独歩不能な重篤な脊髄障害に至ってから手術を行った症例では脊髄機能の回復がきわめて不良であった．一方，重篤な麻痺が生じた場合でも，早期に手術介入した例では脊髄機能が回復した．

一方，麻痺が軽度な症例に対してリスクの高い胸椎 OPLL 手術を行うかどうかについては議論の分かれるところであるが，麻痺が軽度でも下肢運動麻痺が明らかで緩徐に進行性の場合には早期手術介入が望ましい．本シリーズでは，麻痺の比較的軽度な症例では脊髄除圧による症状の改善は良好であり，合併症もほとんど起きなかった．ただし，胸椎 OPLL を有していても，麻痺が感覚障害などにとどまりかつ経時的に悪化

しないような症例があることも事実であり，麻痺軽症例に対する手術適応を考える場合，病変を含む胸椎の強直（安定化）の有無など麻痺進行に関わる因子の検討が今後必要である．

胸椎 OPLL は，頻度が低いことや，疾患についての認知度が低かったことなどから，診断が遅延し，麻痺が重篤になってから手術を行わざるをえないことが多かった．しかし，最近では疾患の認知度の向上とともに，画像診断が以前より容易に行えるようになったことから，麻痺が軽度なうちに発見される機会が増えている．胸椎 OPLL の有病率が考えられていたよりも高い 1.9%であることや頚椎 OPLL 患者の 53.4%に胸椎，腰椎靭帯骨化病変を合併することが明らかとなったことによって，今後，早期発見されるケースが増えてくると予想される．そのため，胸椎 OPLL に対する手術治療のタイミングや適応に悩む症例が増えると予想され，本研究の知見が重要な意味をもってくるものと考えられる．

E．結論

胸椎後縦靭帯骨化症では，重篤な麻痺に至った場合でも早期に手術を行えば改善が期待できるが，緩徐に進行し独歩不能な麻痺に至ってから手術を行った場合，脊髄機能の回復はきわめて難しい．一方，麻痺が軽度のうちに手術した場合には脊髄機能の回復は良好で，合併症も少ない．これらの知見から，胸椎後縦靭帯骨化症の治療成績向上を目指すには，手術手技の工夫もさることながら，早期診断，早期治療のための対策をとることがもっとも有効であると考えられる．

F．健康危険情報

総括研究報告書にまとめて記載

G．研究発表

1. 論文発表

なし

2. 学会発表

胸椎後縦靭帯骨化症の術後長期的予後 ―術後 10 年以上経過例からの機能予後，生命予後の検討―．高畑雅彦，伊東 学，須藤英毅，長濱 賢，平塚重人，黒木圭．第 87 回日本整形外科学会学術総会（神戸）2014.

胸椎後縦靭帯骨化症の手術治療-リスクとベネフィットから考える術式選択-．高畑雅彦．北海道手術フォーラム（札幌）2014.

H．知的財産権の出願・登録状況

（予定を含む）

1. 特許取得

とくになし

2. 実用新案登録

とくになし

3. その他

とくになし

厚生労働科学研究費補助金 難治性疾患等政策研究事業(難治性疾患政策研究事業)
分担研究報告書

胸椎後縦靱帯骨化症の後方手術において大きな後弯矯正を得る工夫
ー当科の後側方進入前方除圧術のメリットー

研究分担者　土屋　弘行　金沢大学整形外科教授
共同研究者　村上　英樹、加藤　仁志、五十嵐　峻

研究要旨　胸椎後縦靱帯骨化症に対する当科の後側方進入前方除圧術は、後方要素を全切除しているため、前方除圧部の胸椎がより flexible になっている。したがって、後方除圧固定術と比較すると、より大きな後弯矯正が可能である。本術式は安全・確実な前方除圧に加え、大きな後弯矯正による間接的除圧も可能にする優れた術式である。

A．研究目的

当科の後側方進入前方除圧術が、従来の後方除圧固定術と比較して後弯矯正において優位性があることを明らかにすること。

B．研究方法

2000 年以降に胸椎 OPLL に対して当科で手術を施行した症例のうち、dekyphosis を加えた後方手術を施行した 30 例を対象とした。後側方進入前方除圧術を施行し OPLL を浮上させた 3 例（F 群）と、後方除圧固定術の 27 例（C 群）を比較した。検討項目は、固定範囲の後弯角とした。

C．研究結果

固定範囲の後弯角は F 群で術前平均 26.2° から術後平均 16.2° に減弱し、10.0° の後弯矯正が得られた。一方、C 群では、術前平均 29.8° から術後平均 26.1° に減弱し、後弯矯正は 3.7° であった。F 群は C 群に比べて有意に後弯が矯正されていた（$p<0.05$）。矯正損失は 2 群間で有意差を認めなかった。

D．考察

本研究により、当科の後側方進入前方除圧術は、後方除圧固定術に比べて、より大きな後弯矯正が獲得できることが示された。その理由として、本術式では前方除圧部の後方要素が全切除しているため、胸椎が flexible になっていることがあげられる。

E．結論

当科の後側方進入前方除圧術は、安全・確実な前方除圧に加え、大きな後弯矯正による間接的除圧も可能にする術式である。

F．健康危険情報
総括研究報告書にまとめて記載

G．研究発表

1. 学会発表

第 23 回日本脊椎インストゥルメンテーション学会

胸椎後縦靱帯骨化症の後方手術において大きな後弯矯正を得る工夫　五十嵐峻、村上英樹、加藤仁志、他。