

化学物質の安全性と発がん性リスク評価のための短・中期バイオアッセイ系の開発に関する研究
(H23-化学-指定-007)

研究代表者 吉見 直己 琉球大学大学院医学研究科 腫瘍病理学講座 教授

研究要旨

化学物質は毎年新規に開発され、その一部は Ames 試験等の変異原試験陽性が含まれ、ヒトに対する発がんへの安全性の確認が必要である。そのため、発がん試験には動物による長期実験試験を要するが、最近では動物愛護の観点から動物発がん性から培養細胞を利用する代替法が開発されつつある。しかし、培養細胞の性質から生体での変化を、特に発がん性を確認することはなかなか困難である。本研究では発がん性を検証するために、ヒトにおいて日常的に利用され、がんとして認識する病理組織学的な診断を動物系での中・短期のバイオアッセイ系に出現する早期病変に適応することで、中・短期の発がん試験としての代替法を開発することを目的とした。今回、中期発がん試験として既に利用される肝臓での伊東法に加えて、大腸と肺臓で早期の腫瘍性病変を特定できる可能性を示すことができた。他の臓器(胃,膀胱,前立腺)でも早期病巣特定のためマーカーの検索が行われ、DNA 損傷依存的ヒストン修飾酵素 -H2AX が候補として考えられた。加えて、新規のマーカー解析への足がかりとなる *in vitro* 解析も遂行され、発がん試験法における組織学的検索への利用の足がかりができた。

研究分担者	所属機関	職名
吉見 直己	琉球大学大学院医学研究科・腫瘍病理学	教授
高橋 智	名古屋市立大学大学院医学研究科実験病態病理学	教授
塚本 徹哉	藤田保健衛生大学・病理学	准教授
久野 壽也	名古屋市立大学大学院医学研究科実験病態病理学	准教授
魏 民	大阪市立大学大学院医学研究科・都市環境病理学(現・分子病理学)	准教授
横平 政直	香川大学医学部・病理学	助教
小川 久美子	国立医薬品食品衛生研究所・安全性生物試験研究センター 病理部・実験病理学	部長
戸塚 ゆ加里	国立がん研究センター研究所・発がんシステム研究分野	ユニット長
伊吹 裕子	静岡県立大学・環境科学研究科・環境毒性学	准教授

A. 研究目的

本研究で、短・中期発がん予測バイオアッセイ系を開発し、そのガイドライン設定の方向性への提唱が目的である。既にヨーロッパ・ユーロ圏の諸国での研究施設では、特に化粧品関連物質に関しては、法的に動物実験系ができなくなるため、代替実験法の開発が急がれ、最近では動物愛護の観点から動物発がん性から培養細胞を利用する代替法が開発されつつある。しかし、培養細胞の性質から生体での変化を確認す

ることはなかなか困難である。そのため、特に発がん性に関しては、動物モデルでの評価法は未だに必要不可欠であると考えられる。しかし、国際的に動物試験に対する 3R (代替法活用、使用数削減、苦痛軽減) の原則は、動物系実験を肯定的に考えている研究者でさえ、当然の考慮として受け入れられている。この現状のためにも、腫瘍形成を正確に判定し得る病理組織学的な評価を基とした短・中期発がん性試験としてのバイオアッセイ系の開発が望まれる。なお、ヒトの場合においては各臓器のがんの早期発見がその治療と予後に重要な関与があることは周知の事実である。実際、ヒトにおける生検標本での病理診断技術の発達、胃や膀胱等内視鏡的にも病変を認めない場合でも、ランダム生検により、病理組織学的に異型細胞の存在は重要な診断価値があり、その後の精査の対象となっている。しかるに、未知物質の発がん性試験には長期動物実験による肉眼的な腫瘍形成を指標としており、その観察される腫瘍の病理組織学的な検索はあくまでも腫瘍の確定するためのものであった。一方、動物実験においても従前より前がん病変として種々の早期に発現する病巣の研究がなされてきた。それら早期病変に関する多くの研究は腫瘍発生機序の視点でのものであった。このため、本研究では、前がん病変とされてきたもののうち、病理組織学的に腫瘍の可能性を有すると認識できるものは、その肉眼的な腫瘍形成状況に関わらず、腫瘍として認める発がん性試験法の開発を目指すことにした。

B. 研究方法

以下のように、主に臓器別に中・短期バイオアッセイ系の確立と新規 *in vitro* 発がん性予測試験を実施した。

1) 中・短期バイオアッセイ系
大腸

(ア) 前がん病変の組織学的検索

4週齢のF344ラットに対し、発癌剤azoxymethane (AOM; 15 mg/kg体重)を投与して大腸発癌を誘発し、5、7、10週でと殺を行い、大腸粘膜表面における前がん病変に関して検討した。メチレンブルー染色によってACFないしアルシアンブルー染色で粘液涸瘍 mucin-depleted foci (MDF)を個々に観察し、その後、大腸粘膜に対し水平に薄切したパラフィン包埋組織標本作製した。大腸粘膜組織標本をHE染色で確認した後、スライドガラスデジタル化装置(バーチャルスライド)により組織標本画像をデータベース化し、インターネットでの観察・閲覧可能な状態を構築した。このバーチャルスライド組織標本を本研究班の病理医に依頼診断してもらい、回答をアンケート形式で募った。

(イ) 前がん病変を構成する細胞起源検索

タモキシフェン(TAM)投与により *Lgr5* と *-galactosidase* を共発現する *Lgr5-GFP-IRES-creERT2* knock-in; *Rosa26-LacZ* reporter mice に対し、AOM および TAM をそれぞれ皮下と腹腔内へ同時投与した。前癌病変の発生を促進するため、投与 1 週間後より 1.5%のデキストラン硫酸ナトリウムを 1 週間飲水投与した。実験開始 5 週間後に犠牲死させ、大腸を摘出し、病理組織標本作製した。粘膜内病変に X-gal 染色、HE 染色を行い、染色性と染色パターンを評価した。

(ウ) 二次胆汁酸によるマウス大腸発がん促進効果の検討

8週齢の雄性C57BL6マウスに対しAOM(10 mg/kg 体重)を1回/週、4週腹腔内投与し、終了1週間後からそれぞれ0.04, 0.2, 0.5%の濃度でデオキシコール酸を混餌投与した。混餌開始後2週間で一部マウスの大腸粘膜を採取し、NF-κB 関連遺伝子の発現解析を行った。実験開始後24週で残るマウスの大腸を摘出し、中遠位大腸は粘膜面に対し en face の病理組織標本作成して網羅的に大腸前癌病変を評価した。盲腸隆起性病変は粘膜面に垂直な病理標本作製し、ki-67, -catenin の免疫染色を行った。

(エ) 大腸陰窩の分離腺管を利用した遺伝子発現

正常マウスに X 線照射した後の大腸陰窩における遺伝子発現変化をモデルに用いた。大腸陰窩を 30mM EDTA in Hanks' Balance solution にて腺管分離を行い、PAXgene Tissue container(QIAGEN)を用いて、分離腺管の固定を行い、実体顕微鏡下に、陰窩を腺底部から腺開口部まで領域ごとに3分割して、PAXgene RNA kit(QIAGEN)を用いて、total RNA の抽出を行った。GAPDH を内部標準として、p21、p53、-catenin、cyclin D1 の遺伝子発現を定量 RT-PCR 法により検討した。Quantitect SYBR Green RT-PCR kit を用い Rotor-GeneQ(QIAGEN)を使って定量的に、RT-PCR を行った。加えて、X 線照射に対して発現量が増加あるいは減少するタンパクの同定を試みた。大腸分離腺管から蛋白質を抽出し、得られた可溶性蛋白質を二次元電気泳動法により分離し、非照射群と照射群で比較した。発現量に差異のあるスポットを、MALDI-TOF/TOF タン

DEM質量分析計によって解析した。同定されたタンパクについて、Western blotting 法および免疫組織化学により発現変動と発現部位を検討した。

(オ) 大腸前がん病変標本からの組織学的な検索方法の開発

本前がん病変の組織学的検索のための方法の標準化を目指して、標本作製方法における固定条件・薄切方法等に関して検討した。具体的には固定条件として、ガラス棒挿入法とホルマリン液充填法(それぞれ 5, 15, 20, 30 ml 充填別)での薄切標本での進展度を比較した。

胃

5 週齢オス C57BL/6 マウスに 120 ppm *N*-methyl-*N*-nitrosourea 投与(MNU 群)し、*H. pylori* 感染(Hp 群)、10%食塩食(NaCl)群、それらの複合群を設け実験第 40 週でと殺した。MNU 群、MNU + Hp 群、MNU + NaCl 群、および MNU + Hp + NaCl 群において発生した腺癌について、-H2AX の発現を免疫組織学的に検討した。腫瘍内での発現の割合に応じてスコアリングした (Score: 0=0-5%、1=6-33%、2=34-66%、3=67-100%)。ヒト胃腫瘍においても -H2AX の発現を 4 段階にスコアリングし、胃型 (MUC5AC あるいは MUC6 陽性)・腸型 (MUC2 あるいは CD10 陽性)・胃腸混合型 (胃型、腸型マーカーのいずれも陽性)・ヌル型 (胃型、腸型マーカーのいずれも陰性)の形質発現との関係を検討した。

肝臓

(実験 1) 遺伝毒性と発がん性を包括的に検出できる肝発がんリスク評価法の開発

in vivo 変異原性の検索が可能な F344 系 *gpt delta* ラット (以下 *gpt delta* ラットと略す) を用いた中期肝発がん性試験法 (伊東法) において、発がん性および変異原性の包括評価における有用性を評価した。具体的に、遺伝毒性肝発がん物質である 2-AAF を用いて、その肝発がん修飾作用、及び *gpt* アッセイおよび Spi アッセイにより in vivo 変異原性を検討した。

(実験 2) ジクロロメタンおよびジクロロプロパンの肝胆道系に及ぼす影響の検討

近年、大阪の印刷工場従業員において胆管がんが多発しており、dichloromethane(DCM)及び dichloropropane(DCP)などを含む有機溶剤への高濃度・長期間曝露が胆管がん発症の原因として疑われている。本研究では、8 週齢雄性 B6C3F1 マウス及び 8 週齢雄性シリアンハムスターに DCM 及び DCP を 500 mg/kg BW の用量で 1 日 1 回、3 日間強制胃内投与と、DCP での 125 ないし 2500 mg/kg BW の用量で 4 週間強制胃内投与を行い、これらの化学物質の肝胆道系に及ぼす影響を検討した。

(実験 3) DCP の肝胆道系および肝薬物代謝酵素への影響の検討

B6C3F1 マウスおよびシリアンハムスターに対し、125 ないし 250 mg/kg BW の用量で、5 回/週、4 週間強制胃内投与を行い、病理組織学的検討ならび CYP2E1、

GST-T1、Ki-67の免疫組織化学的検討を行った。また、マウスの肝臓凍結サンプルから RNA を抽出し、quantitative RT-PCR を用いて薬物代謝酵素であるシトクローム P450 スーパーファミリー 1-4 各分子種の mRNA 発現を検討した。その中で変動が認められた CYP1A1 および CYP2A4 については、ハムスターおよびマウスの肝臓凍結サンプルからタンパク質を抽出し、Western blot 法を用いてその発現量を検討した。

肺臓

(実験1) NNK 誘発 A/J 雌マウス肺腫瘍(腺系腫瘍、16週)及び N-nitroso-tris-chloroethylurea (NTCU) 誘発 A/J 雌マウス肺扁平上皮異形成(20週)、DHPN 誘発 F344 雄ラット肺腫瘍(腺系腫瘍、30週)の固定標本を用い、SP-C(sc-1379, Santa Cruz, CA, USA、1:50)および Clara cell secretory protein (CCSP, CC10)(sc-9773, Santa Cruz, CA, USA、1:2000)について二重免疫染色を行い評価した。

(実験2) DHPN 誘発 F344 雄ラット肺腫瘍(腺系腫瘍、30週)の固定標本を用い、Cyclin D1、Napsin A、p27、TTF-1、Ki-67、Cytokeratin (CK) 7、CK 20、CK 34 E12、CK 5/6、SP-A、p53、EGF-R、ER、PR、CEA、p16、PCNA、chromogranin A および synaptophysin について免疫染色を行い評価した。

(実験3) DHPN 誘発 F344 雄ラット肺腫瘍(過形成、腺系腫瘍、12週および30週)および NNK 誘発 F344 雄ラット肺過形成病変(12週および30週、NNK 単独群 30週では病巣がほぼ見られないので、NNK 投与後に 2mg quartz 微粒子/0.2ml 生理的食塩水の懸濁液を気管内投与した NNK+quartz 群について検討した)の固定標本を用い、Cyclin D1、Napsin A、p27、TTF-1 および ER について免疫染色を行い評価した。

(実験4) 微粒子の気管内投与後 28 日後の F344 雄ラット肺の固定標本を用い、Napsin A について免疫染色を行い評価した。微粒子は quartz、NiO および CuO の3種類であり、いずれも 2mg/0.2ml 生食の用量で被験微粒子を気管内投与した。

(実験5) DHPN 誘発 F344 雄ラット肺腫瘍(腺系腫瘍、30週)及び quartz 誘発 F344 雄ラット肺(炎症性変化、28日目)の固定標本を用いて、SP-A、B、C、D についてそれぞれ免疫染色を行った。

膀胱

6週齢の雄 F344 ラットに、0.05% N-butyl-N-(4-hydroxybutyl) nitrosamine (BBN)、2% 2,2-bis(bromomethyl)-1,3-propanediol (BMP)、1.8% 2-nitroanisole (2-NA)、0.1% phenethyl isothiocyanate (PEITC)、3%メラミン、または 3%ウラシルを 4週間混餌(BBNのみ飲水)投与した。各群 10匹を用い、投与終了時に 5匹、2週間の休薬後に 5匹を解剖した。膀胱を採材し、尿路上皮での γ -H2AX の発現を免疫組織化学的に検索した。

前立腺

6週齢 F344 雄ラットに、前立腺発がん物質である N-Methyl-N-nitrosourea(MNU)、N-Nitrosobis-(2-oxo-propyl)amine (BOP)、前立腺以外の臓器に対する発がん物質として Dimethylnitrosamine (DMN)(標的臓器:肝、腎)、2-Amino-3,8-dimethyl-imidazo[4,5-f]

quinoxaline(MeIQx)(標的臓器:肝)、1,2-Dimethylhydrazine (DMH)(標的臓器:大腸)、7,12-Dimethylbenz[a]anthracene(DMBA)(標的臓器:乳腺)を単回投与した。投与経路は、それぞれ皮下投与(BOP、DMH)、胃内投与(MeIQx、DMBA)もしくは腹腔内投与(MNU、DMN)を用いた。投与2日後に前立腺、肝、腎、大腸を摘出し、ホルマリン固定および一部は凍結組織を採取した。免疫組織染色を行い、 γ -H2AX、HMGB2 および Ki-67 の標識率を検討した。

2) 新規 in vitro 発がん性予測試験 網羅的な DNA 付加体解析法

最近、ジクロロメタン(DCM)やジクロロプロパン(DCP)等のハロゲン系炭化水素は職業性胆管がんの原因物質の可能性が示唆されているが、これらハロゲン系炭化水素と印刷業者で多発するヒト胆道がんとの関係は未だ良くわかっていない。本研究では、遺伝子変異の基となる、ハロゲン系炭化水素由来の DNA 付加体の解析を試みた。ハロゲン系炭化水素はグルタチオン-S-転移酵素(GSTT1)により GSH が付加されることで活性化体となり DNA を修飾し、DNA-アルキル-GSH 付加体を形成すると報告されている。そこで、DCM 及び DCP のバイオマーカー探索のため、肝臓 DNA 中のハロゲン系炭化水素由来の DNA 付加体を LC-TOF-MS を用いた網羅的解析法(アダクトーム法)により検討した。

ア) マウスへの被検物質投与と DNA 調整

雄性 B6C3F1 マウス(8週齢)に DCM を 500 ppm の濃度で 3 回連続胃内強制投与を行なった。コントロール及び被検物質投与同種物の肝臓から DNA を抽出した後、消化酵素でヌクレオシドレベルまで分解し、LC-ESI-MS/MS (Quattro Ultima Pt)に供した。

イ) in vitro 系における DNA-アルキル-GSH 付加体生成の検討

LC-ESI-MS/MS による分析条件の確立のため、ジクロロメタン由来の DNA 付加体の標準品を化学合成し、これら付加体がハロゲン系炭化水素と GSH の共存下で GSTT1-1 の作用により生成するかについて検討し、既報の DNA-アルキル-GSH 付加体以外の未報告の DNA 付加体の生成について、LC-TOF-MS を用いた網羅的解析法(アダクトーム法)により検討した。

ヒストン修飾を指標とした解析法

4-(methylnitrosamino)-1-(3-pyridyl)-1-butanone(NNK)作用後のヒストン修飾を、H2AX(Ser139)、H3リン酸化(Ser10, Ser28)、アセチル化(global, Lys9, Lys14)に焦点を絞り検討した。

3) 多施設共同システム構築

分担者ごとに動物実験の対象臓器以外の臓器に関して、他施設で研究対象にする臓器を一定の固定・保存状態をするための共通プロトコールを班会議等で議論を開始した。

(倫理面への配慮)

全ての分担者の動物施設においての規程に基づいて、実験計画の許可とともに、遺伝子を利用する場合はそ

それぞれの施設での組み換え DNA 実験委員会の許可を得、厳正に動物愛護と倫理面を配慮した実験を施行した。また、ヒト検体を検討する場合は、インフォームド・コンセントの得られた検体を用い、個人情報特定できないような配慮をした。

C. 研究結果

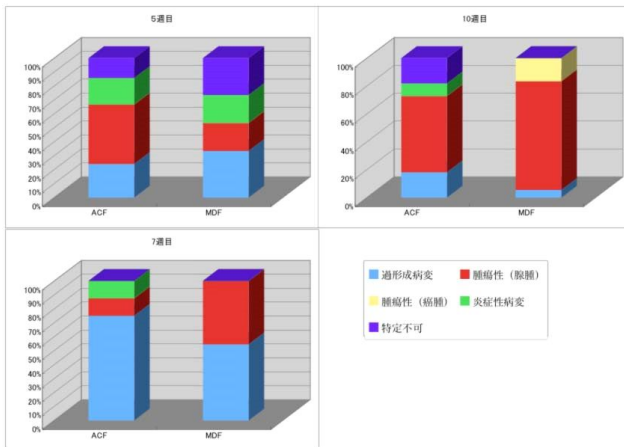
1) 中・短期バイオアッセイ系

大腸

(ア) 前がん病変の組織学的検索

5週目の採取標本において、大腸粘膜表面の観察にてACFの出現を確認し、同じ領域での組織標本の回答結果は図1に示すように、腫瘍性(腺腫)47.4%、過形成病変26.7%、炎症性病変21.1%、病変特定不可15.8%であった。MDFでは、腫瘍性(腺腫)20%、過形成病変33.3%、炎症性病変20%、病変特定不可26.3%であった。7週目の採材標本において、ACFでは腫瘍性(腺腫)12.5%、過形成病変75%、炎症性病変12.5%であった。MDFでは、腫瘍性(腺腫)38.5%、過形成病変46.2%、炎症性病変0%であった。10週目の採材標本において、ACFでは腫瘍性(腺腫)54.5%、過形成病変18.1%、炎症性病変9%、病変特定不可18.1%であった。MDFでは、腫瘍性(腺腫)77.7%、腫瘍性(癌腫)16.6%、過形成病変5.5%、炎症性病変0%であった。結果として、前がん性病変と考えられているACFやMDFでも早期腫瘍性病変として病理組織診断が可能であると考えられた。特に10週のMDFの判定では、腫瘍性と診断される一致率が90%を越えており、発がん性試験のバイオマーカーとして利用できると考えられた。

図1



(イ) 前がん病変を構成する細胞起源検索

LacZ を発現するマウス大腸 microadenoma の出現を確認した。*LacZ* は microadenoma を構成するすべての細胞に発現していた。

(ウ) 二次胆汁酸によるマウス大腸発がん促進効果の検討

0.04, 0.2, 0.5%摂取群の腫瘍性病変発生率(処置マウス中の罹患マウスの割合)、大腸あたりの microadenoma数、adenocarcinoma数はそれぞれ80%, 1.7±1.5, 0; 70%, 1.8±2.1, 0.1±0.3; 100%, 6.2±1.4, 0.7±1.1であり、AOM単独群の60%, 0.7±0.7, 0と比較してmicroadenoma数、adenocarcinoma数

が0.5%摂取群において有意に増加していた(P<0.01, 0.05)。また、デオキシコール酸摂取により、盲腸に隆起性病変の発生が見られ、いずれの病変も -cateninの胞体内蓄積や核内移行も観察されなかったが、Ki-67陽性細胞が管状腺管の高位にまで見られ、構造異型から腺腫、腺癌に分類される病変との結論に至った。盲腸隆起性病変は0.2, 0.5%摂取群にのみ見られ、デオキシコール酸単独でも腫瘍の発生が見られたが、AOMの投与により腫瘍は有意に増加した(P<0.05)。デオキシコール酸摂取により遠位大腸粘膜のNF-κB関連遺伝子に変化が見られたが有意ではなかった。

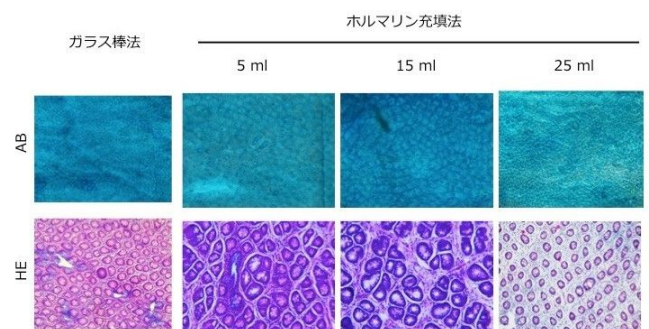
(エ) 大腸陰窩の分離腺管を利用した遺伝子発現

1 腺管あるいは腺底部部分 1, 3, 10個を用いて、内部標準に用いるGAPDHと発現変動が期待されるp21に関して定量的にRT-PCRを行った。その結果、腺管あるいは腺底部いずれを用いた場合でもGAPDH, p21のいずれもほぼ定量的な結果が得られた。P21 mRNAは、腺開口部では恒常的に発現していた。腺底部では、正常では低値であったが、X線照射と共に15倍程度に発現が上昇した。p53とCyclin D1は、腺底部に高値で、腺開口部では低値であった。-cateninレベルはほぼ一定であった。-cateninレベルはほぼ一定であった。二次元電気泳動によって発現量の上昇するタンパクと減少するタンパクが確認され、Western blottingにより、発現変動を確認したところ、ERM(Ezrin/Radixin/Moesin)および活性型photo-ERMの経時的な上昇、high mobility group protein box 1(HMGB1)の経時的な減少が確認された。ERMに関して、免疫組織化学的に検討したところ、大腸、小腸上皮細胞の核に集積する像が得られた。

(オ) 大腸前がん病変標本からの組織学的な検索方法の開発

ラット大腸固定法について、ガラス棒法では、腸管壁を強制的に伸展した結果、腸管壁の断裂が生じ易く、病変の評価を十分に行うことが困難であった。ホルマリン充填法では、15ml 充填した検体が評価を行うのに適切であると判定された(図2)。

図2



胃

マウス腫瘍では、それぞれのスコアの平均値±SEは、MNU群 0.80±0.20 に対して、MNU+Hp群、MNU+NaCl群、およびMNU+Hp+NaCl群では、それぞれ、2.00±0.71、1.80±0.49、2.20±0.37 といずれも上昇傾向にあった(Kruskal-Wallis test, P=0.15)。ヒト胃癌では、胃型+胃腸混合型では、-H2AXのscore 1+2、score 3が10例、0例に対して、腸型

+ヌル型では、10例、5例と後者で -H2AX 強発現症例が増加する傾向が見られた (Fisher's exact test, P=0.06)。マウス胃癌では H. pylori 感染とそれによる炎症によって、ヒト胃癌では H. pylori 長期感染に伴う胃型形質の欠失に伴って -H2AX 発現が増加する傾向が見られた。

肝臓

(実験1) 遺伝毒性と発がん性を包括的に検出できる肝発がんリスク評価法の開発

ラット肝前がん病変マーカーである GST-P 陽性細胞巢の数および面積を検討した結果、2-AAF 投与群で有意に増加が見られ、2-AAF の肝発がん促進作用が認められた。また、*gpt* アッセイと *Spi* アッセイでは、2-AAF 投与群で点突然変異頻度および欠失変異頻度の有意な増加が認められ、2-AAF の *in vivo* 変異原性が確認された。これらの結果がこれまでの 2-AAF の肝発がん性および *in vitro* 変異原性に関する報告と一致しており、*gpt delta* ラットを用いた中期肝発がん性試験法は化学物質の肝発がん性と *in vivo* 変異原性を包括的に検出できる発がんリスク評価法として有用であることが考えられた。

(実験2) ジクロロメタンおよび 1,2-ジクロロプロパンの肝胆道系に及ぼす影響の検討

マウスを用いた 3 日間投与試験において、DCP 投与群にのみ、肝臓の小葉中心性壊死が高率に認められたが、DCP および DCM のいずれの投与群においても、胆管上皮傷害は認められなかった。DCM の代謝酵素である GST-T1 の免疫組織化学解析の結果、対照群マウスの肝細胞および胆管上皮細胞の細胞質で GST-T1 の発現が認められたが、DCM 投与群における発現増強は認められなかった。4 週間の DCP 投与群においても GST-T1 発現のやや低下を認めたが、発現増強は認められなかった。

ハムスターを用いた投与試験において、DCP 投与群にのみ、肝臓の小葉中心性壊死が全例認められたが、DCP および DCM のいずれの投与群においても、胆管上皮傷害は認められなかった。GST-T1 の発現について、胆管上皮細胞では、投与の有無による変化は認められなかったが、肝細胞では、DCP 投与群においてのみ明らかな増強が認められた。

(実験3) DCP の肝胆道系および肝薬物代謝酵素への影響の検討

ア) 肝臓における病理学的所見

マウスとハムスターとともに、DCP 125 および 250 mg/kg BW 投与群の全例にびまん性に脂肪変性が認められた。

イ) マウス肝臓における薬物代謝酵素の発現

対照群の小葉中心部肝細胞に CYP2E1 の発現を認めたが、125 および 250 mg/kg BW 投与群において発現増強が認められなかった。昨年度の実験において、DCP 500 mg/kg BW を投与した肝臓についても検討したところ、肝細胞壊死領域と CYP2E1 陽性領域が一致していることが見出された。

GST-T1 の発現が対照群の小葉中心部の肝細胞に認められ、125 および 250 mg/kg BW 投与群で減少が見られた。胆管上皮細胞においても GST-T1 の発

現を認めたが、DCP 投与量による発現変化は認められなかった。

肝における P450 スーパーファミリー 1-4 各分子種の mRNA 発現量を検討した結果、CYP2A4 および CYP4A14 の発現量が 125 および 250 mg/kg BW 投与群で、CYP1A1 が 250 mg/kg BW 投与群で有意に増加した。一方、CYP2C29 および CYP3A11 が両 DCP 投与群で有意に減少した。なお、CYP1A2、CYP1B1、CYP2B10、CYP2E1 および CYP4A10 が対照群と DCP 投与群の間に有意な差は認められなかった。さらに、CYP1A1 および CYP2A4 について、タンパク質の発現量を検討した結果、CYP2A4 の発現量が 125 および 250 mg/kg BW 投与群で増加したことが確認された。一方、CYP1A1 について、DCP 投与による発現量の変化は認められなかった。

ウ) ハムスター肝臓における薬物代謝酵素の発現

免疫組織化学的検討では、小葉中心部の肝細胞に CYP2E1 の発現が認められ、その発現が対照群に比較して 125 mg/kg BW 投与群で変化は認められなかったが、250 mg/kg BW 投与群では明らかな増強が認められた。

さらに、昨年度の実験で得られた DCP 500 mg/kg BW を投与したハムスターの肝臓について検討したところ、マウスと同様に肝細胞壊死が CYP2E1 陽性領域内に起こっていることを見出した。

GST-T1 が対照群の肝小葉全体に発現が認められ、小葉中心部で周辺部より高い発現を示した。GST-T1 の発現が 125 mg/kg BW 投与群で対照群に比較して小葉中心部で軽度に減少したが、小葉周辺部では軽度に増加した。さらに、250 mg/kg BW 投与群において、GST-T1 の発現が小葉中心部で認められなかったが、小葉周辺部では顕著に増加した。

一方、胆管上皮細胞ではいずれの群においても CYP2E1 および GST-T1 の発現は認められなかった。

さらに、マウスの肝臓で DCP 投与により mRNA 発現の増加が認められた CYP1A1 および CYP2A4 について、Western blot 法を用いて検討した結果、CYP2A4 の発現量が対照群に比較して 125 および 250 mg/kg BW 投与群で増加した。一方、CYP1A1 の発現量には DCP 投与による変化は認められなかった(図3)。

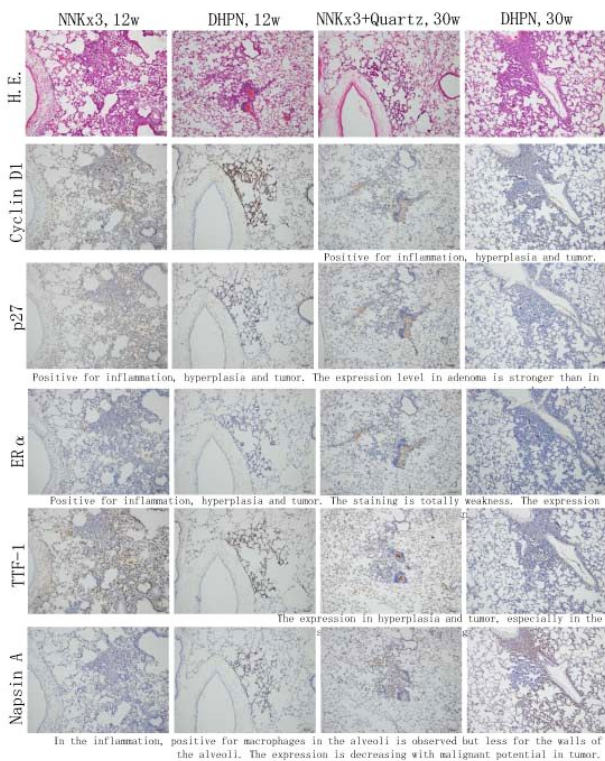
肺臓

(実験1) NNK 誘発 A/J 雌マウス肺および DHPN 誘発 F344 雄ラット肺ではいずれも肺胞上皮過形成病変、腺腫、腺癌が見られた。DHPN 誘発 F344 雄ラット肺では腺癌の結節の一部に扁平上皮化生が見られた。マウスおよびラットともに、肺胞上皮過形成性病変、腺腫、腺癌のいずれも SP-C に強く陽性を示した。肺胞上皮過形成性病変および腺系腫瘍部に CCSP の発現は見られなかった。一方、NTCU 誘発 A/J 雌マウス扁平上皮異形成、および DHPN 誘発 F344 雄ラット肺腺癌中の扁平上皮化生成分ではいずれも CCSP に陽性を示していた。

(実験2) DHPN 誘発の肺過形成病変および腺腫に関して、良好に染色された抗体は、Cyclin D1、Napsin A、p27、TTF-1、ER、CK 34 E12 および CK 5/6 の 7 種類であった。このうち、CK 34 E12 および CK

5/6 に関しては扁平上皮化生を示す部分に陽性像を示していた。しかし、これらは、過形成病変の鑑別には適さないと判断した。以上より、Cyclin D1、Napsin A、p27、TTF-1 および ER が、さらに詳細な検討を行うべきマーカーの候補として挙げられた。(実験3) NNK および DHPN 誘発 F344 雄ラット肺病変に対して、Cyclin D1、Napsin A、p27、TTF-1、ER のいずれも病変部が良好に染色された。一方で、DHPN 誘発過形成病変と NNK 誘発過形成病変を比較すると、その発現に差が見られたのは Napsin A および TTF-1 であった。いずれも、DHPN 誘発過形成病変においては、肺胞壁を構成する細胞に強く発現を示したが、NNK 誘発過形成性病変では肺胞壁の細胞の発現は乏しく、肺胞内マクロファージ等の肺胞内の成分では発現が見られた。また、Napsin A は TTF-1 と比べて染色性が良好であった。以上から、Napsin A のラットの肺胞壁内細胞への高発現は malignant potential を示唆すると考えられた(図3)。実験3におけるその他の所見は以下の通りである。Napsin A は腫瘍において、悪性度が高いと発現が低下していた。一方で、ER は悪性度が上昇すると発現が上昇する傾向が見られた。TTF-1 は悪性度の違いによる発現の変化は見られなかった。

図3

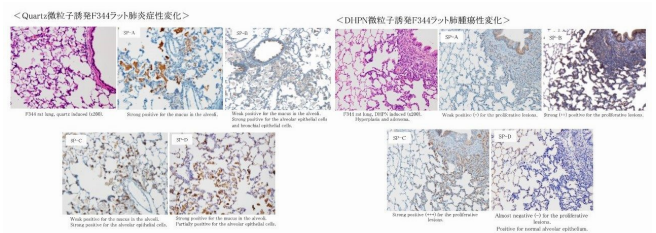


(実験4) 炎症により発生する過形成病変は、発癌物質によって誘発される過形成と比べて腫瘍化する可能性は低いと推測される。この炎症性過形成について、Napsin A の肺胞壁内細胞への発現が乏しいのか検討を行った。Quartz、NiO および CuO を F344 雄ラットに気管内投与すると、28 日目には肺に炎症性過形成病変が認められる。Napsin A はこれらの部に実験3での NNK 誘発過形成性病変とほぼ同様の染

色性を示した。すなわち、肺胞壁内細胞への発現は乏しく、肺胞内マクロファージ等の肺胞内成分への高発現が認められた。

(実験5) SP-A と D は比較的類似した染色性を示した。炎症における肺胞内粘液に強く発現を認めた (SP-A、D は肺胞免疫に関与している)。肺増殖性病変においては、最も SP-C の発現が強く認められた。臨床上、SP-A はヒトでの肺癌血清マーカーとして利用されているが、今回のラットにおける増殖性病変での発現は低かった。Napsin A の発現パターンは SP-B と若干の類似性を示したが、SP-A、C、D のいずれとも完全な一致は見られなかった(図4)。

図4



膀胱

BBN および 2-NA (膀胱発癌性/遺伝毒性あり) を 4 週間投与したラット膀胱上皮細胞には、-H2AX の発現が高頻度に認められた一方、対照群にはほとんど観察されなかった。-H2AX は上皮細胞の核内にドット状の foci として観察され、陽性細胞は膀胱粘膜の基底側に多かった。BMP (過形成誘発、遺伝毒性±) 投与ラットでは、-H2AX 発現は粘膜表層の大型核を有する細胞において少数観察された。PEITC (過形成誘発、遺伝毒性±)、メラミンおよびウラシル (膀胱発癌性あり、遺伝毒性なし) を投与した膀胱には中等度から高度の過形成性病変が認められ、局所的に -H2AX 発現を示す部位がみられた。2 週間の休薬後、BBN および 2-NA 群では -H2AX 発現が残存したが、他の群では過形成の退縮とともに陽性細胞は稀となった。以上より、-H2AX は膀胱に対する遺伝毒性/発癌性の指標として利用し得る可能性が示唆された。

前立腺

腎尿細管における -H2AX 標識率は、DMN において上昇傾向を認めるものの有意差は見られなかった。一方で、HMGB2 および Ki-67 標識率は、DMH において有意な上昇を認めた。腎に標的性のない発がん物質 PhIP、DMAB、MNU、BOP、DMBA、MeIQx および DMH については、-H2AX、HMGB2 および Ki67 標識率は対照群といずれも差がなかった。対照群の標識率平均はそれぞれ、-H2AX:0.02%、HMGB2:11% および Ki67:7% だった。

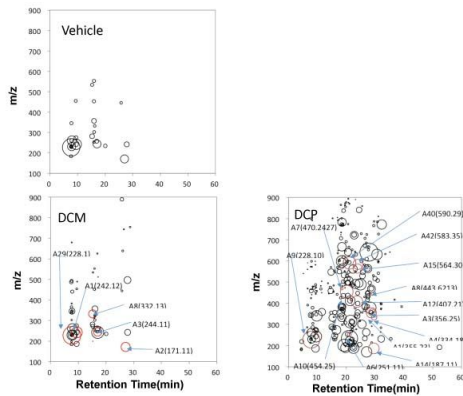
2) 新規 in vitro 発がん性予測試験

網羅的な DNA 付加体解析法

ア) DCM 及び DCP を投与したマウス肝臓 DNA のアダクトーム解析を行なった結果を図5に示す。溶媒対象と比較し、複数の付加体スポットが DCM 及び DCP

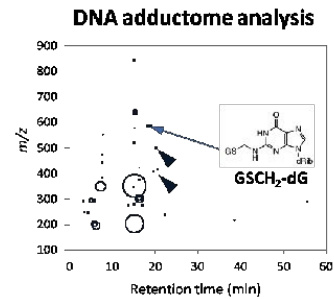
の投与により観察されることがわかった。しかしながら、DCMの既知付加体であるGSCH₂-DNAや、DCP由来と推定されるDNA付加体は検出されなかった。更に、主成分(PCA)解析を行なったところ、DCM投与では4種の付加体(A1, A2, A3, A8)が、DCP投与では13種の付加体がそれぞれの被検物質投与と相関することが示された。これら付加体のm/z値をDNA付加体データベースと比較したところ、そのうちの殆どが酸化ストレス及び炎症に關与する付加体と一致することが分かった。

図5 DCM及びDCP投与マウス肝臓におけるDNA付加体の網羅的解析



イ)CT-DNAとの反応で生成させたジクロロメタン由来の4種のGSCH₂-DNA付加体(GSCH₂-dG, GSCH₂-dC, GSCH₂-dA, GSCH₂-dT)の生成について調べたところ、GSCH₂-dGがその他の塩基由来の付加体と比べ40-1400倍も多く生成することがわかった。また、マウス、ラット及びヒト由来のGSTT1-1を含む画分である肝cytosol存在下で、ジクロロメタン、GSH及び4種のデオキシリボヌクレオシドを反応させたところ、反応混液中にGSCH₂-dGに相当するピークのみが観察され、dC、dAおよびdTに由来する付加体は検出されなかった。このことから、ジクロロメタン由来のGSH付加体はGSCH₂-dGがメジャーな付加体であることが示唆された。次に、化学合成したジクロロメタン由来のDNA付加体の標準品の1つであるGSCH₂OAcとdG反応液をLC-TOF-MSを用いた網羅的解析法(アダクトーム法)により解析したところ、GSCH₂-dGが検出されただけでなく、他にも多数のDNA付加体が観察されたことから、GSCH₂-dG付加体以外にも多くの未報告のDNA付加体が生成されていることがわかった(図6)。それらのうち、図6のarrowheadのDNA付加体についてMS/MSフラグメント解析を行った。その結果、メチル基+dGに由来するものと思われるフラグメントイオンが検出された。

図6

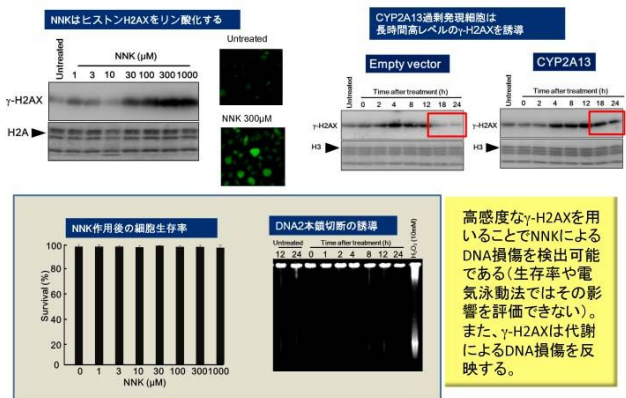


ヒストン修飾を指標とした解析法

4-(methylnitrosamino)-1-(3-pyridyl)-1-butanone (NNK)の作用後のヒストン修飾について検討した結果、H2AXのリン酸化誘導(-H2AX)が時間、濃度依存的に認められた(図7)。NNKはCYP2A13により代謝されることが知られているため、CYP2A13過剰発現系を構築し同様の検討を行った結果、-H2AXはNNK代謝によるDNA損傷誘導を反映していることが示された。一方、ヒストンのアセチル化がNNK作用後に顕著に認められ、クロマチン構造の変化と遺伝子発現の変化が示唆された。これらのヒストン修飾を指標に、発がんイニシエーションとプロモーションを同時に解析可能であると考えられた。

図7

NNK作用後のヒストンH2AX(γ-H2AX)の誘導



3) 多施設共同システム構築

各施設、主体とする臓器以外には必ずしも、動物解剖時に保存していないことが判明したために、共通の臓器保存をしていくかを協議した結果、早急に各施設の対象臓器の摘出固定・保存の方法をまとめることが第一課題であることが認識された。しかしながら、今回の研究期間での提言できる方法マニュアルの設定は困難であった。

D. 考察

各臓器別で早期がん病巣を特定できる中短期モデルの開発を目標に進行しているが、大腸では比較的多くの前がん病変が知られており、特にACFは従来より、がんの化学予防のバイオマーカーとしても利用されるとともに、ヒトにおいても動物で提唱された前がん病変の存在が大腸癌の内視鏡的なマーカーとして認識さ

れている。加えて、MDF は中期(10 週)では腫瘍性と病変として認識される率が9割以上であった。そのため、これらの早期の病理組織学的検索は発がん性試験として十分に利用できると考えられた。

また、肺臓での過形成病変を免疫組織学的な検索により、NapsinA の染色性で発がん予測として役立つと考えられ、指標とした代替法の確立を目指すことにした。肝臓は従来からの伊東モデルを変異原性・遺伝毒性を *in vivo* で確認できる *gpt-delta* ラットを利用することで、変異原性・発癌モデルとして利用できる可能性を示唆したが、経済的な側面での考慮が必要である。

胃・膀胱・前立腺においては *in vivo* 系でも新規マーカーである γ -H2AX での免疫組織学的な検討を実施した結果、可能性が示されたため、その具体的検索方法の標準化の検討が必要である。また、前立腺で γ -H2AX, HMGB2 および Ki-67 標識率を組織学的な早期病変に加味して検討を進めているが、今後、更なる検討が必要と思われる。

新規 *in vitro* 系での試験では、新たに LC-TOF MS を用いてアダクトーム法を確立の可能性を示唆され、今後の未知物質に対する検討が必要であり、最近、注目されている環境性因子が示唆されているヒト胆管がん発症との関係が疑われている DCM 及び DCP のバイオマーカーを探索することを目的として、マウスを用いた *in vivo* モデルにおける DNA 付加体の生成を、LC-MS を用いたアダクトーム解析により検討した。その結果、DCM 及び DCP に由来する付加体は観察されず、酸化ストレスや炎症に関連した付加体が多く観察された。このことから、これら被検物質の投与で、マウス肝臓に炎症及び酸化ストレスが誘発されていたことが示唆された。今後は、投与量等を工夫し、炎症等を押さえた条件下で行なう事が必要であると考えられた。このような付加体の網羅的解析により、バイオマーカーを見出すことが出来れば、職業性胆管癌の原因候補物質であるハロゲン系炭化水素への曝露状況の把握が可能となり、DCM 及び DCP の胆管癌発症との関係が明らかになると期待された。また、ヒストン修飾ではヒストン H2AX(Ser139)リン酸化(\square -H2AX)により DNA 損傷を検出しながら、H3(Ser10)のリン酸化により前がん遺伝子の発現制御を捉えることが可能であることが明らかになったことから、 \square -H2AX を *in vitro* 新規発がんリスク評価指標候補として採用し、胃・膀胱・前立腺における動物系との検討を実施したことで、前述のように早期病変での発現とともに、発がん性へのマーカー指標の可能性が示唆された。

E . 結論

動物を供する発がん試験における代替法の確立は化学物質のひとへの安全性に対して重要である。しかし、動物実験に対する 3R(代替法活用、使用数削減、苦痛軽減)の原則は決して動物を使用しないということではないため、今回の研究目標はその精神に基づいてヒトとしての生体に近い動物での発がんすなわち、腫瘍形成の有無を推測できるシステムの構築の確立を目指すものと位置づけることができ、その観点で、その可能

性を示唆できるものと考えている。

今回の研究期間での結論として、従来の伊東法における肝臓での病変観察に加えて、大腸における肉眼的に観察される ACF・MDF の前がん病変とされてきた病変の病理組織診断での確認と、肺臓での NapsinA のマーカーとする病変の免疫組織化学的観察により、中短期での発がん性試験への代替が可能であると考えられ、その具体的な方法の標準化の必要性を提言する。

F . 健康危険情報

特記すべき事なし。

G . 研究発表

1 . 論文発表 (研究者順)

- 1) Sakai E, Yoshimi N et al. Identification of preneoplastic lesions as mucin-depleted foci in patients with sporadic colorectal cancer. *Cancer Sci.* 103: 144-149, 2012.
- 2) Cui C, Yoshimi N et al. The pre-neoplastic lesion, mucin-depleted foci, reveals as *de novo* high-grade dysplasia in rat colon carcinogenesis *Oncology Reports*, 27: 1365-1370, 2012.
- 3) 森岡孝満, 吉見直己他. フィトケミカルによるがんの化学予防. *放射線生物研究*, 48: 164-180, 2013.
- 4) Suzui M, Yoshimi N et al. The Colon preneoplastic lesions in animal models. *J. Toxicol Pathol*, 2013, in press.
- 5) Doguchi H, Yoshimi N et al. The Enhancing Effects of Hyperbaric Oxygen in Mouse Skin Carcinogenesis. *J. Toxicol Pathol*, 2013, in press.
- 6) Naiki, T., Takahashi, S., et al. Organ specific Gst-pi expression of the metastatic androgen independent prostate cancer cells in nude mice. *Prostate*, 72:533-541, 2012.
- 7) Takahashi S et al. Therapeutic targeting of angiotensin II receptor type 1 to regulate androgen receptor in prostate cancer. *Prostate*, 72:1559-1572, 2012.
- 8) Long N, Takahashi S et al. Purple corn color inhibition of prostate carcinogenesis by targeting cell growth pathways. *Cancer Sci*, 104: 298-303, 2013.
- 9) Kobayashi D, Takahashi S et al. Thermotherapy using magnetic cationic liposomes powerfully suppresses prostate cancer bone metastasis in a novel rat model. *Prostate*, 73: 913-922, 2013.
- 10) Pitchakarn P, Takahashi S et al. Ellagic acid inhibits migration and invasion by prostate cancer cell lines. *Asian Pac J Cancer Prev*, 14: 2859-2863, 2013.
- 11) Suzuki S, Takahashi S et al. Apocynin, an NADPH oxidase inhibitor, suppresses progression of prostate cancer via Rac1 dephosphorylation.

- Exp Toxicol Pathol, 65: 1035-1041, 2013.
- 12) Tang D, Takahashi S et al. 2-Amino-1-methyl-6-phenylimidazo[4,5-b]pyridine-(PhIP)DNA adducts in benign prostate and subsequent risk for prostate cancer. *Int. J. Cancer*,133:961-971, 2013.
 - 13) Suzuki S, Takahashi S et al. Apocynin, an NADPH oxidase inhibitor, suppresses rat prostate carcinogenesis. *Cancer Sci*, 104: 1711-1717, 2013.
 - 14) Sato S, Takahashi S et al. Establishment of an invasive prostate cancer model in transgenic rats by intermittent testosterone administration. *J Toxicol Pathol*, 2013 in press.
 - 15) Matsubara, S., Tsukamoto, T., et al. Induction of glandular stomach cancers in *Helicobacter 1-nitrosoindole-3-acetonitrile*. *Int J Cancer* 130: 259-26, 2012.
 - 16) Jiang, J., Tsukamoto, T., et al. Anticancer effects of 4-vinyl-2,6-dimethoxyphenol (canolol) against SGC-7901 human gastric carcinoma cells. *Oncol Lett* 5:177-190, 2013.
 - 17) Tsukamoto T et al. *Helicobacter pylori* infection and gastric carcinogenesis in rodent models. *Semin Immunopathol*, 35: 177-190, 2013.
 - 18) Asada, K., Ando, T., Niwa, T., Nanjo, S., Watanabe, N., Okochi-Takada, E., Yoshida, T., Miyamoto, K., Enomoto, S., Ichinose, M., Tsukamoto, T., Ito, S., Tatematsu, M., Sugiyama, T., Ushijima, T. FHL1 on chromosome X is a single-hit gastrointestinal tumor-suppressor gene and contributes to the formation of an epigenetic field defect. *Oncogene* 32: 2140-2149, 2013.
 - 19) Fang, J., Seki, T., Tsukamoto, T., Qin, H., Yin, H., Liao, L., Nakamura, H., Maeda, H. Protection from inflammatory bowel disease and colitis-associated carcinogenesis with 4-vinyl-2,6-dimethoxyphenol (canolol) involves suppression of oxidative stress and inflammatory cytokines. *Carcinogenesis* 34: 2833-2841, 2013.
 - 20) Niwa, T., Tsukamoto, T. et al. Prevention of *Helicobacter pylori*-Induced Gastric Cancers in Gerbils by a DNA Demethylating Agent. *Cancer Prev Res (Phila)* 6: 263-270, 2013.
 - 21) Nojiri, A., Tsukamoto, T. et al. Inflammation enhanced X-irradiation-induced colonic tumorigenesis in the Min mouse. *Asian Pac J Cancer Prev* 14: 4135-4139, 2013.
 - 22) Toyoda, T., Tsukamoto, T. et al. Gene expression analysis of a *Helicobacter pylori*-infected and high-salt diet-treated mouse gastric tumor model: identification of CD177 as a novel prognostic factor in patients with gastric cancer. *BMC Gastroenterol*. 13: 122, 2013.
 - 23) Tsukamoto, T., Toyoda, T., Mizoshita, T., Tatematsu, M. *Helicobacter pylori* infection and gastric carcinogenesis in rodent models. *Semin Immunopathol* 35: 177-190, 2013.
 - 24) Okochi-Takada, E., Hattori, N., Tsukamoto, T., Miyamoto, K., Ando, T., Ito, S., Yamamura, Y., Wakabayashi, M., Nobeyama, Y., Ushijima, T. ANGPTL4 is a secreted tumor suppressor that inhibits angiogenesis. *Oncogene* 33: 2273-2278, 2014.
 - 25) Tsukamoto, T., Tatematsu, M. Role of *Helicobacter pylori* in Gastric Neoplasia. *Curr Infect Dis Rep* 16: 402, 2014.
 - 26) Kuno T et al. Cancer chemoprevention through the induction of apoptosis by natural compounds. *Journal of Biophysical Chemistry*. 3: 156-173. 2012.
 - 27) Takamatsu M, Kuno T et al. Teratoma showing the features of retinal structure: A case of sacrococcygeal teratoma. *Oncology Letters*. 3: 1023-26. 2012.
 - 28) Ninomiya F, Kuno T et al. Gender-dependent effects of gonadectomy on lung carcinogenesis by 4-(methylnitrosamino)-1-(3-pyridyl)-1-butanone (NNK) in female and male A/J mice. *Oncol Rep*. 30:2632-2638, 2013.
 - 29) Takamatsu M, Kuno T et al. IDO1 plays an immunosuppressive role in 2,4,6-trinitrobenzene sulfate-induced colitis in mice. *J Immunol*. 191:3057-3064, 2013.
 - 30) Kuno T, et al. Organomagnesium suppress inflammation-associated colon carcinogenesis in male Crj:CD-1 mice. *Carcinogenesis*. 34:361-369, 2013.
 - 31) Binh NH, Kuno T, et al. Galectin-3 in preneoplastic lesions of glioma. *J Neuro-oncol*. 111:123-32. 2013
 - 32) Xie XL, Wei M, et al. 2-amino-3-methylimidazo[4,5-f]quinoline(IQ) promotes mouse hepatocarcinogenesis by activating transforming growth factor- and Wnt/-catenin signaling pathways. *Toxicol Sci*, 125: 392-400, 2012.
 - 33) Nakatani S, Wei M, et al. Proteome analysis of laser microdissected glomeruli from formalin-fixed paraffin-embedded kidneys of autopsies of diabetic patients: nephronectin is associated with the development of diabetic glomerulosclerosis. *Nephrol Dial Transpl*, 27: 1889-1897, 2012.

- 34) Wei M et al. Lack of Hepatocarcinogenicity of Combinations of Low Doses of 2-amino-3, 8-dimethylimidazo[4,5-f]quinoxaline and Diethylnitrosamine in Rats: Indication for the Existence of a Threshold for Genotoxic Carcinogens. *J Toxicol Pathol*, 25: 209-214, 2012.
- 35) Wei M et al. Diphenylarsinic acid, a chemical warfare-related neurotoxicant, promotes liver carcinogenesis via activation of aryl hydrocarbon receptor signaling and consequent induction of oxidative DNA damage in rats. *Toxicol Appl Pharmacol*, 273: 390-400, 2013.
- 36) Xie XL, Wei M et al. l-Leucine and l-isoleucine enhance growth of BBN-induced urothelial tumors in the rat bladder by modulating expression of amino acid transporters and tumorigenesis-associated genes. *Food Chem Toxicol*, 59: 137-144, 2013.
- 37) Hanada S, Wei M et al. Clinicopathological significance of combined analysis of cytokeratin19 expression and preoperative serum CYFRA21-1 levels in human lung squamous cell carcinoma. *Osaka City Med J*, 59: 35-44, 2013.
- 38) Komatsu H, Wei M et al. Complexin-2 (CPLX2) as a potential prognostic biomarker in human lung high grade neuroendocrine tumors. *Cancer Biomark*, 13: 171-180, 2013.
- 39) Hanada S, Wei M et al. Myristoylated alanine-rich C-kinase substrate as a prognostic biomarker in human primary lung squamous cell carcinoma. *Cancer Biomark*, 13: 289-298, 2013.
- 40) Kakehashi A, Wei M et al. Mode of action of ethyl tertiary-butyl ether hepatotumorigenicity in the rat: Evidence for a role of oxidative stress via activation of CAR, PXR and PPAR signaling pathways. *Toxicol Appl Pharmacol*, 273: 390-400, 2013.
- 41) Yokohira M et al. Toxicity of nicotine by repeated intratracheal instillation to F344 rats. *J. Toxicol. Pathol.*, 25:257-263, 2012.
- 42) Yokohira M, et al. Strain differences in pleural mesothelial cell reactions induced by potassium octatitanate fibers (TISMO) infused directly into the thoracic cavity. *Exp. Toxicol. Pathol.* 65: 925-932, 2013.
- 43) Yokohira M, et al. Napsin A is possibly useful marker to predict the tumorigenic potential of lung bronchiolo-alveolar hyperplasia in F344 rats. *Exp Toxicol Pathol.*, 66: 117-123, 2014.
- 44) Toyoda T, Ogawa K et al. Detection of γ -H2AX, a biomarker for DNA double-strand breaks, in urinary bladders of *N*-butyl-*N*-(4-hydroxybutyl)-nitrosamine-treated rats. *J Toxicol Pathol*, 26: 215-221, 2013.
- 45) Totsuka Y, et al., In vitro and in vivo genotoxicity induced by fullerene (C60) and kaolin. *Genes Environ.* 33: 14-20, 2011.
- 46) Wei M, Totsuka Y, et al. Low-dose carcinogenicity of 2-amino-3-methylimidazo[4,5-f]quinoline in rats: Evidence for the existence of no-effect levels and a mechanism involving p21(Cip / WAF1). *Cancer Sci.* 102: 88-94, 2011.
- 47) Matsubara S, Totsuka Y. et al. Induction of Glandular Stomach Cancers in Helicobacter pylori-infected Mongolian Gerbils by 1-Nitrosoindole-3-acetonitrile, *Int J Cancer*, 130:259-66, 2012.
- 48) Kato T, Totsuka Y, et al. In vivo examination of the genotoxicity of the urban air and surface soil pollutant, 3,6-dinitrobenzo[e]pyrene, with intraperitoneal and intratracheal administration. *Environ. Toxicol.*, 28: 588-94, 2013.
- 49) Lin Y, Totsuka Y, et al. Comparative epidemiology of esophageal cancer between Japan and China. *J Epidemiol*, 23:233-242, 2013.
- 50) Kato T, Totsuka Y, et al. Genotoxicity of multi-walled carbon nanotubes in both in vitro and in vivo assay systems. *Nanotoxicology*, 7: 452-461, 2013.
- 51) Kawanishi M, Totsuka Y, et al. Genotoxicity and reactive oxygen species production induced by magnetite nanoparticles in mammalian cells. *J Toxicol Sci.*, 38: 503-511, 2013.
- 52) Watanabe M, Totsuka Y, et al. Effects of Fe304 Magnetic Nanoparticles on A549 Cells. *Int J Mol Sci*, 14: 15546-15560, 2013.
- 53) Toyooka T, Ibuki Y et al. Nonylphenol polyethoxylates induce phosphorylation of histone H2AX. *Mutat. Res.* 741: 57-64, 2012.
- 54) Toyooka T, Ibuki Y et al. Titanium dioxide particles phosphorylate histone H2AX independent of ROS production. *Mutat. Res.* 742: 84-91, 2012.
- 55) Ibuki Y et al. Nanoparticle uptake measured by flow cytometry. *Methods Mol. Biol.* 46; 7629-7636, 2012.
- 56) Toyooka T, Ibuki Y et al. UVB irradiation changes genotoxic potential of nonylphenol-polyethoxylates-remarkable generation of γ -H2AX with degradation of chemical structure. *Mutagenesis.* 28: 7-14, 2013.
- 57) Kubota T, Ibuki Y et al. Nonylphenol

polyethoxylates degraded by three different wavelengths of UV and their genotoxic change--detected by generation of -H2AX. Photochem Photobiol, 89: 461-467, 2013.

- 58) Toyooka, T, Ibuki, Y, Phosphorylation of histone H2AX is a useful marker for detecting chemical phototoxicity. Photomedicine and Photobiology 35: 15-16, 2013.
- 59) Ibuki, Y, Toyooka, Y, Matsushita, M, 17-estradiol-mediated hyperacetylation of histone H3 and change of repair ability of DNA damage. Photomedicine and Photobiology, 35: 21-22, 2013.

2. 学会発表(研究者順)

- 1) 堂口裕士, 吉見直己他 高圧酸素環境下におけるマウス皮膚化学発がんへの影響. 第 29 回日本毒性病理学会総会, 2013.
- 2) 高橋智 前立腺癌の病理組織学的診断~Gleason 分類を中心に~、卒後教育プログラム「泌尿器科腫瘍：泌尿器がんの病理診断の基礎知識」、第 101 回日本泌尿器科学会総会, 2013.
- 3) 鈴木周五, 高橋智, 他 NADPH oxidase 阻害剤 Apocynin によるラット前立腺発癌抑制効果, 第 102 回日本病理学会総会 2013.
- 4) 佐藤慎哉, 高橋智, 他, HDAC 阻害剤 OBP-801 の前立腺発癌抑制作用の検討, 第 72 回日本癌学会学術総会, 2013.
- 5) 横平政直, 他 Immunohistochemical characteristics of the lung proliferative lesions in F344 rats., 第 71 回日本癌学会総会, 2012.
- 6) 横平政直, 他 Immunohistochemical characteristics of surfactant protein A, B, C and D in the lung of F344 rats., 第 72 回日本癌学会学術総会, 2013.
- 7) Tsukamoto, T., et al. Gene Expression analysis of a *Helicobacter pylori*-infected and high-salt diet-treated mouse gastric tumor model: Identification of CD177 as a novel prognostic factor in patients with gastric cancer, The 4th JCA-AACR Special Joint Conference on The Latest Advances in Gastric Cancer Research: From Basic Science to Therapeutics, 2013.
- 8) 久野壽也, 他 炎症関連 TSOD マウス大腸発癌に対する ACE 阻害薬 enalapril の修飾効果。第 20 回日本がん予防学会, 2013.
- 9) Kuno T, et al. Deoxycholic acid, secondary bile acid promotes AOM-induced colorectal carcinogenesis in distal colon of mice but not proximal colon. 第 72 回日本癌学会学術総会, 2013.
- 10) 鰐淵英機, 魏 民, 他 ヒト肝細胞癌における特異的候補分子の機能解析. 第 102 回日本病理学会総会, 2013.
- 11) 梯アンナ, 魏 民, 他 ラットにおける 2-エトキシ-2-メチルプロパンの肝臓発腫瘍性機序の解明. 第 28 回発癌病理研究会, 2013.
- 12) 魏 民, 他 1,2-ジクロロプロパンのマウスおよびハムスターの肝臓における代謝および毒性発現機序の検討. 第 72 回日本癌学会学術総会, 2013.
- 13) 藤岡正喜, 魏 民, 他 gpt delta ラットを用いた DMA(V), iAs(III) の変異原性および遺伝子変化の検討. 第 72 回日本癌学会学術総会, 2013.
- 14) 豊田武士, 小川久美子他 化学物質投与ラット膀胱における DNA 二重鎖切断マーカー (H2AX) 発現の病理組織学的特徴. 第 30 回日本毒性病理学会総会, 2014.
- 15) Kousuke Ishino, Yukari Totsuka, et al. A comprehensive analysis of metabolic syndrome-related DNA adducts in human leukocytes, 第 71 回日本癌学総会. 2012.
- 16) Kousuke Ishino, Yukari Totsuka et al. Analysis of DNA damage induced by nanomaterials using comprehensive analysis of DNA adducts (DNA adductome analysis) 第 3 回アジア環境変異原学会. 2012.
- 17) Yukari Totsuka, Kousuke Ishino, Yoshitaka Matsushima, Hitoshi Nakagama, Analysis of DNA adducts derived from dihaloalkanes, 第 41 回日本環境変異原学会. 2012.
- 18) Akihiro Sekine, Yukari Totsuka et al. Adductome analysis of DNA adducts in lungs of mice exposed to magnetite (MGT) 第 41 回日本環境変異原学会. 2012.
- 19) Kousuke Ishino, Yukari Totsuka et al. Exploration of novel DNA adducts using comprehensive adduct analysis (DNA adductome analysis) 第 41 回日本環境変異原学会. 2012.
- 20) 石野孔祐, 戸塚ゆ加里, 他 職業性胆管がんの原因候補物質であるハロゲン系炭化水素由来の DNA 付加体及び変異原性の解析, 第 72 回日本癌学会学術総会, 2013.
- 21) 中釜 斉, 戸塚ゆ加里, 他 1,2-DCP, DCM 曝露歴のある印刷工胆管癌に認められた高頻度ゲノム変異, 第 72 回日本癌学会学術総会, 2013.
- 22) 戸塚ゆ加里, 他 マグネタイトナノ粒子は炎症反応を介してマウス肺に遺伝毒性を誘発する, 第 72 回日本癌学会学術総会, 2013.
- 23) 後藤 正憲, 戸塚ゆ加里, 他 ジクロロメタン由来の DNA 付加体を含むシャトルプラスミドを用いたヒト細胞内変異原性試験, 第 42 回日本環境変異原学会, 2013.
- 24) 馬場 明, 戸塚ゆ加里, 他 職業性胆管癌の候補物質、ジクロロメタン及び 1,2-ジクロロプロパンの変異原性及び変異スペクトラムの解析, 第 42 回日本環境変異原学会, 2013.
- 25) 辻田俊寛, 戸塚ゆ加里, 他 職業性胆管がん発生に關与するハロゲン系炭化水素の DNA 付加体の網羅的な解析 (アダクトーム解析) 第 42 回日本環

- 境変異原学会, 2013.
- 26) 吉田唯真, 豊岡達士、伊吹裕子: ホルムアルデヒドによるヒストン修飾変化とがん原遺伝子発現制御. 第 39 回日本毒性学会学術年会, 2012.
 - 27) Yoshida I, Ibuki Y et al. Formaldehyde-induced histone modifications and expression of proto-oncogenes. The 6th International Congress of Asian Society of Toxicology, 2012.
 - 28) 伊吹裕子他 たばこ副流煙によるヒストン修飾変化. 第 39 回日本毒性学会学術年会. 2012.
 - 29) 伊吹裕子他 化学物質によるヒストン修飾変化とそれを指標とした毒性評価系の構築. 第 27 回発癌病理研究会, 2012.
 - 30) 吉田唯真, 伊吹裕子他, -不飽和アルデヒドによるヒストン修飾変化. 第 41 回日本環境変異原学会, 2012 年.
 - 31) 松下実理, 伊吹裕子他 17- β -estradiol によるヒストンアセチル化と紫外線感受性変化. 第 41 回日本環境変異原学会, 2012.
 - 32) 趙曉旭, 伊吹裕子他 銀は紫外線誘導ヒストン H2AX のリン酸化を増強する. 第 41 回日本環境変異原学会, 2012.
 - 33) 四方真理子、伊吹裕子他 NNK によるヒストン修飾変化と CYP2A6/2A13 による代謝活性化との関連性 第 40 回日本毒性学会学術年会, 2013.
 - 34) 伊吹裕子、他 17- β -estradiol によるヒストンアセチル化と DNA 損傷修復応答変化 第 35 回日本光医学・光生物学会, 2013.
 - 35) 伊吹裕子 環境因子によるヒストン修飾変化 化学物質、食品成分等の複合暴露とその影響評価への応用 環境科学会総会, 2013.
 - 36) 伊吹裕子 化学物質によるヒストン修飾変化と光遺伝毒性 第 42 回日本環境変異原学会, 2013.
 - 37) 四方真理子、伊吹裕子他 NNK によるヒストン修飾変化と CYP2A6/2A13 による代謝活性化との関連性, 第 42 回日本環境変異原学会, 2013.
 - 38) Ibuki Y et al. 17- β -estradiol-induced hyperacetylation of histone H3 and change of sensitivity to UVB. The 6th Asia & Oceania Conference on Photobiology, 2013.

H. 知的財産権の出願・登録状況

1. 特許取得

該当なし

2. 実用新案登録

該当なし

3. その他

該当なし