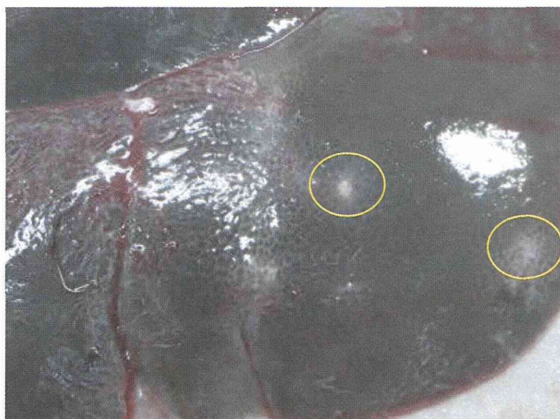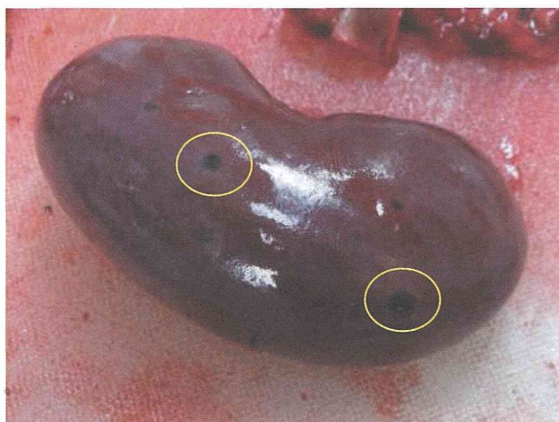


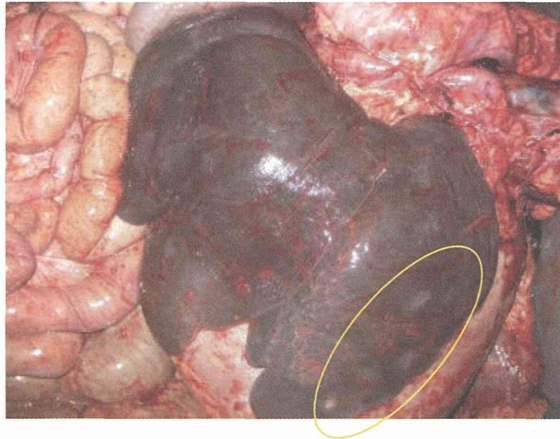
2012/10/14 (豊北町)
イノシシ、メス、推定40kg、103cm
肝臓に白斑



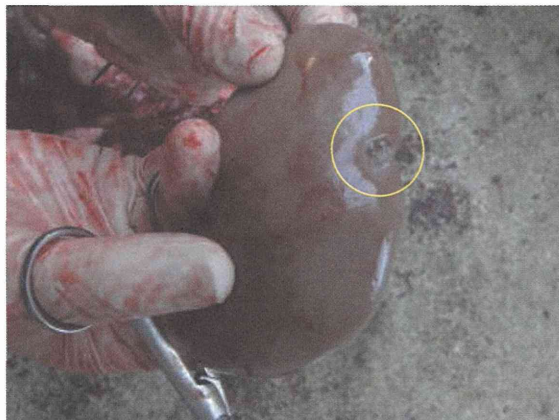2012/10/14 (豊北町)
シカ、メス、50kg、134.5cm
腎臓に黒色の斑点



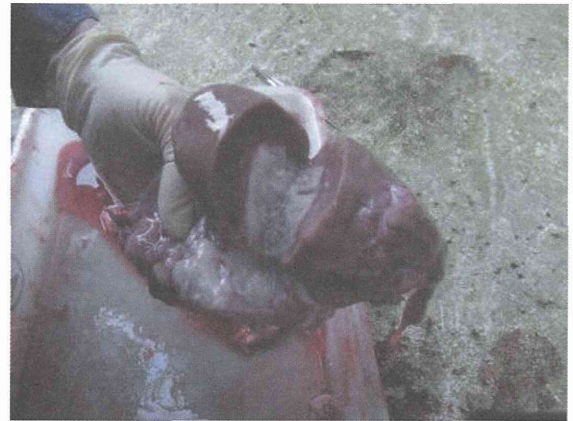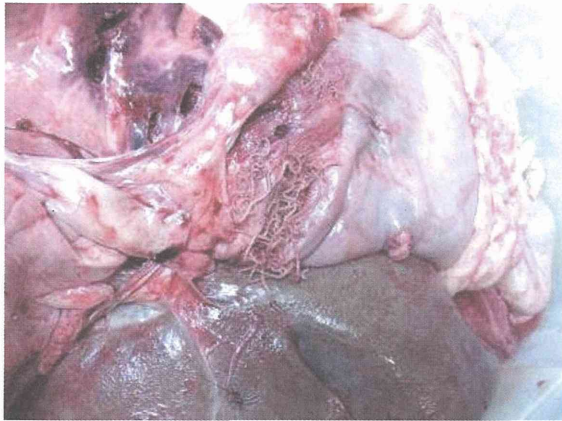
2014/10/28 (豊田町)
イノシシ、メス、40kg、108cm
肝臓に白斑



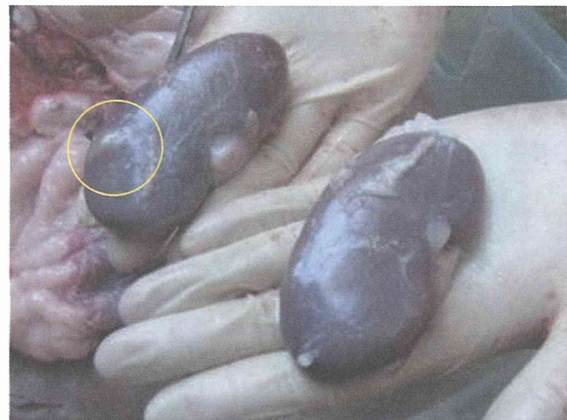
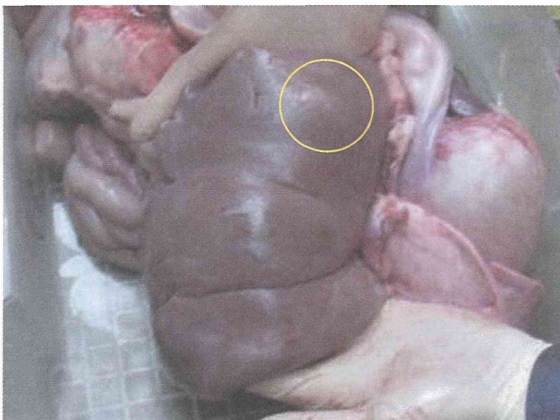2011/11/4 (豊北町)
イノシシ、オス、37.5kg、108.5cm
腎臓に水泡



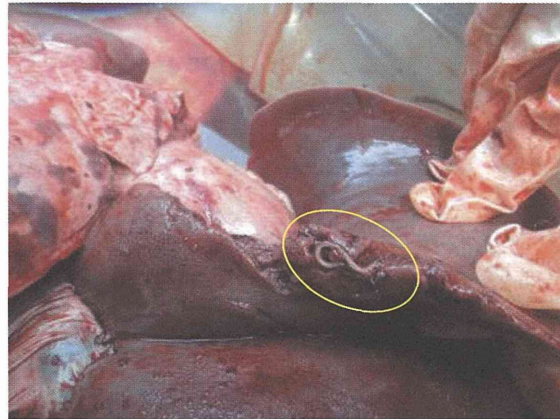
2012/11/18 (菊川町)
イノシシ、メス、50kg、114cm
豚胃虫(*Ascarops Dentata*)、腎の肥大化・腫瘍



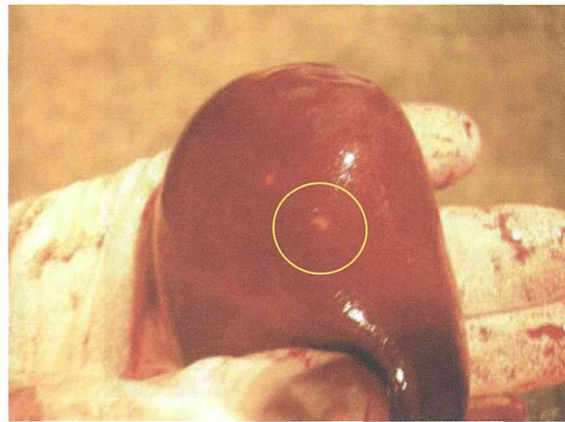
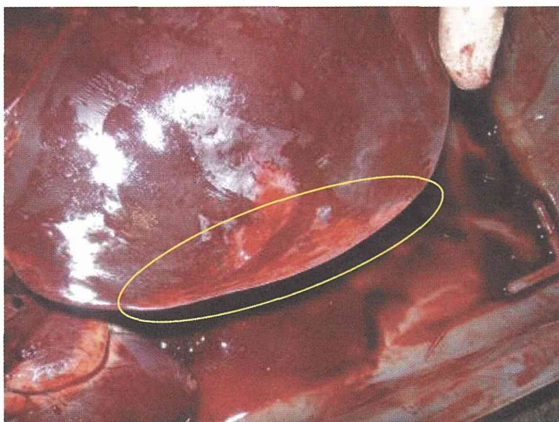
2012/11/25 (豊田町)
イノシシ、オス、32kg、104cm
肝に白斑、腎に癍痕様病変



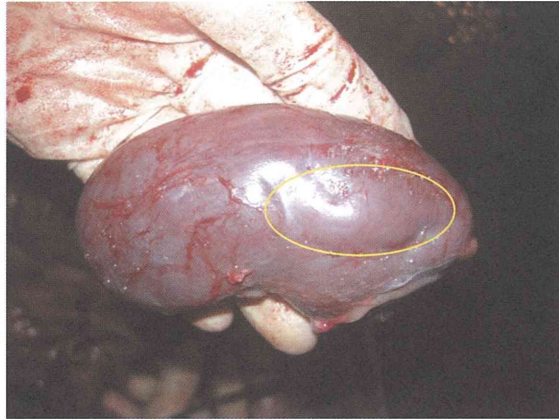
2012/12/9 (豊北町)
イノシシ、オス、50kg、113cm
肝臓に寄生虫



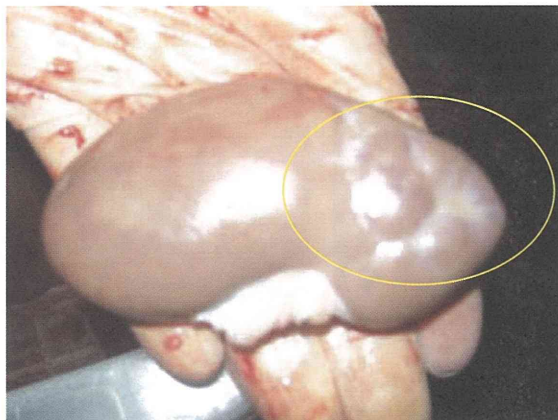
2012/12/16 (豊田町)
シカ、オス、65kg、134cm
肝に白色病変、腎に白斑



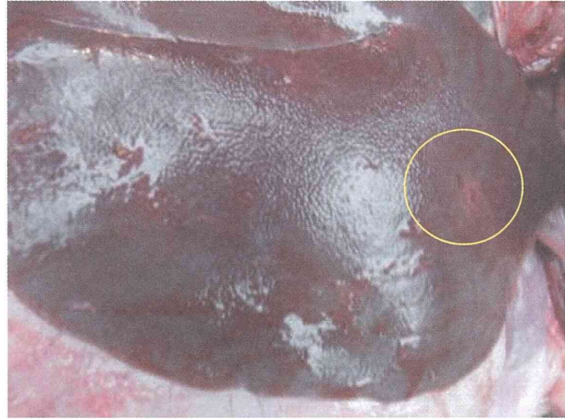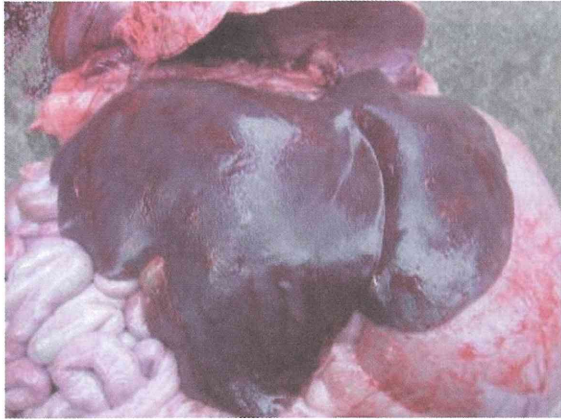2012/12/16 (豊田町)
イノシシ、メス、63kg、122cm
腎臓に結節



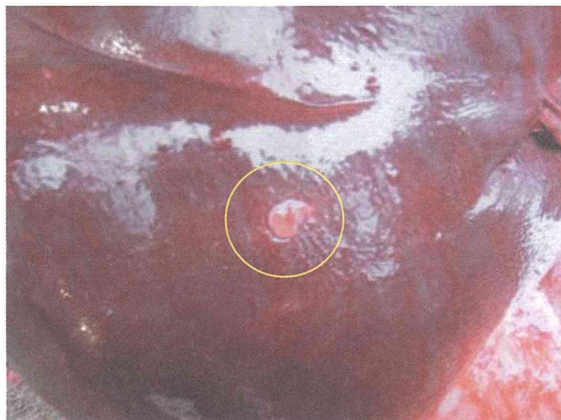
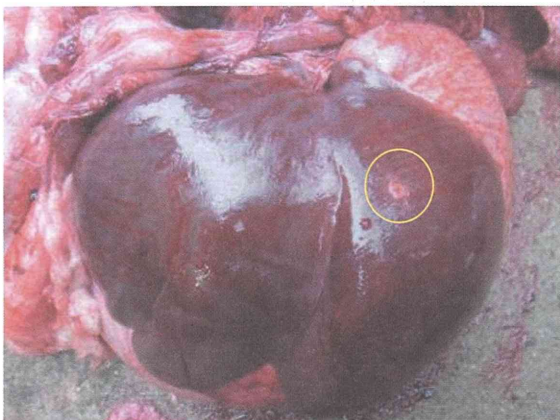
2012/12/16 (豊田町)
イノシシ、メス、推定50kg、推定120cm
腎臓に結節



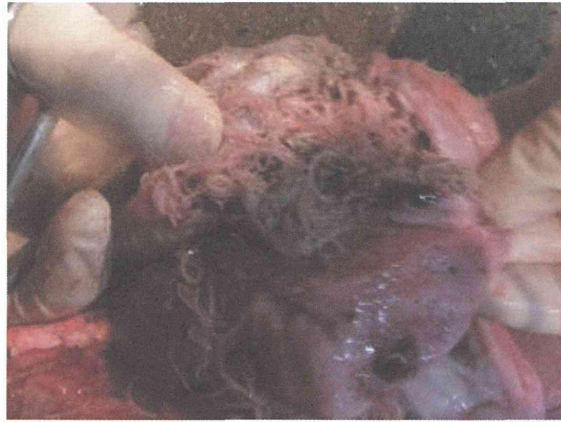2013/1/13 (豊田町)
イノシシ、メス、推定60kg、125cm
肝臓に白斑



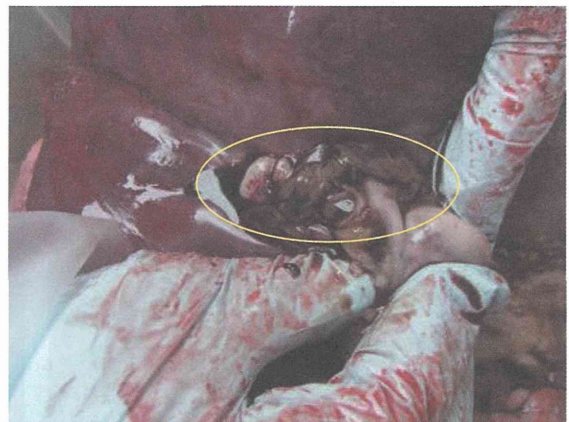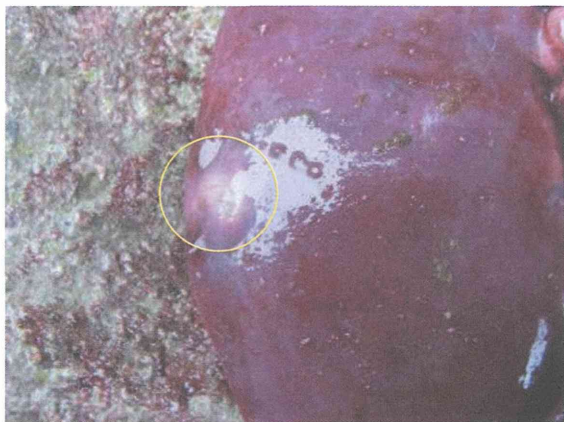2013/1/13 (豊田町)
イノシシ、メス、推定60kg、124cm
肝臓に癒痕様病変

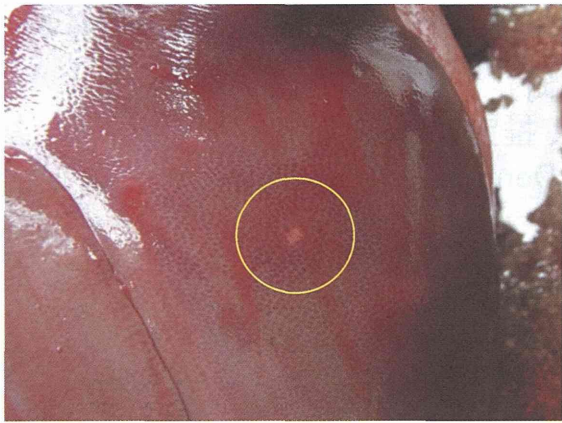


2013/1/13 (豊田町)
イノシシ、オス、推定10kg、推定70cm
胃に豚胃虫 (Ascarops Dentata)

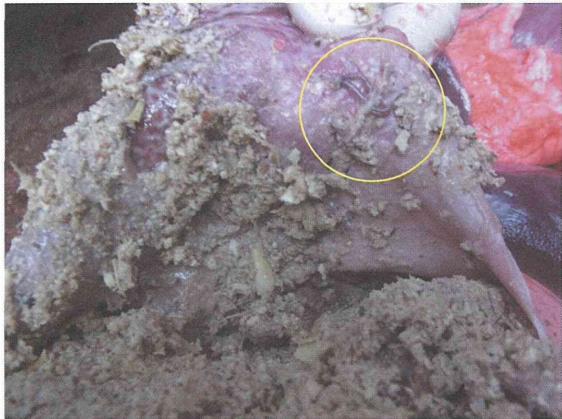

2013/2/17 (豊北町)
シカ、オス、17.5kg、90.5cm
肝臓に白斑、肝蛭寄生

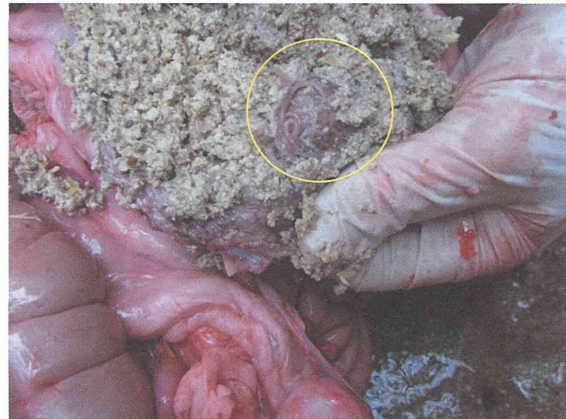



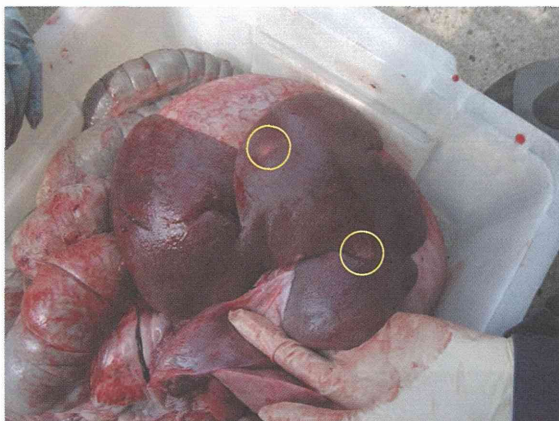
2013/2/17 (豊北町)
イノシシ、オス、25kg、93.5cm
肝臓に白斑
胃にドロレス顎口虫、豚胃虫



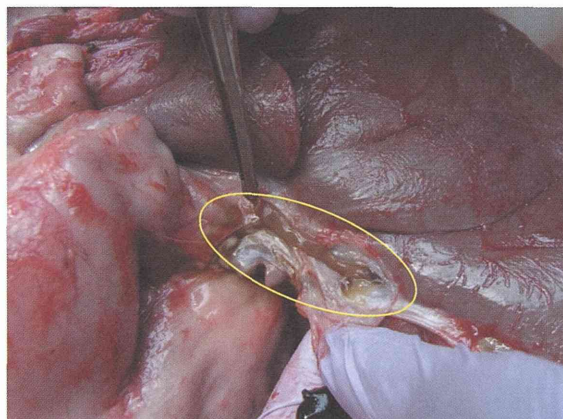
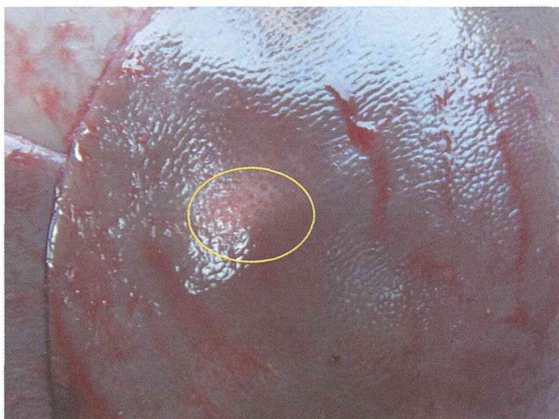
ドロレス顎口虫

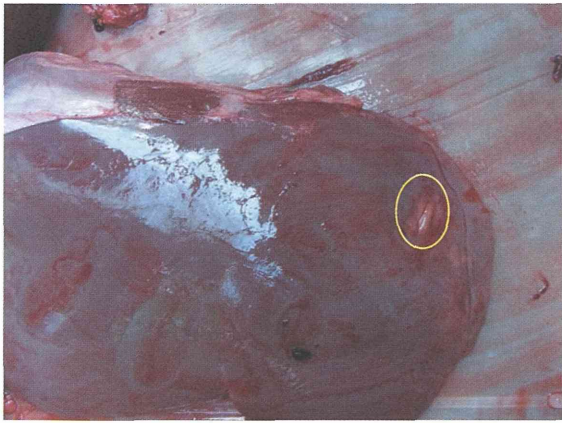


豚胃虫

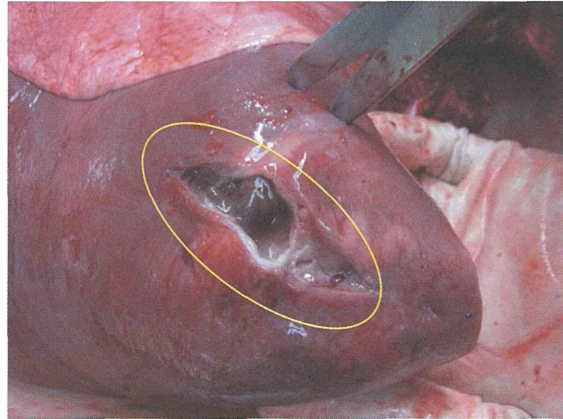
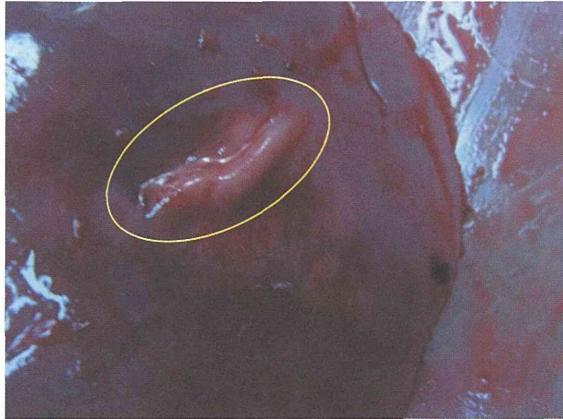


2013/4/28 (豊北町)
イノシシ、オス、24kg、88cm
肝臓に白斑、肝蛭寄生

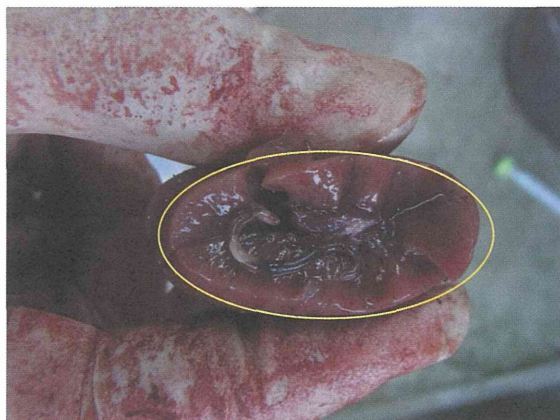



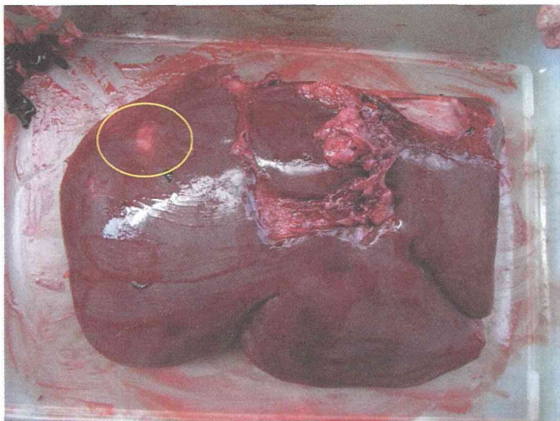
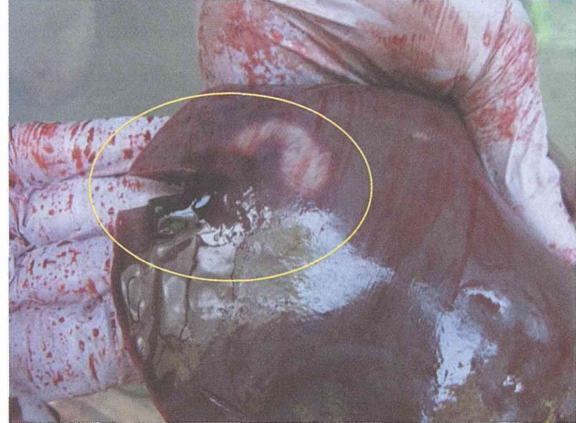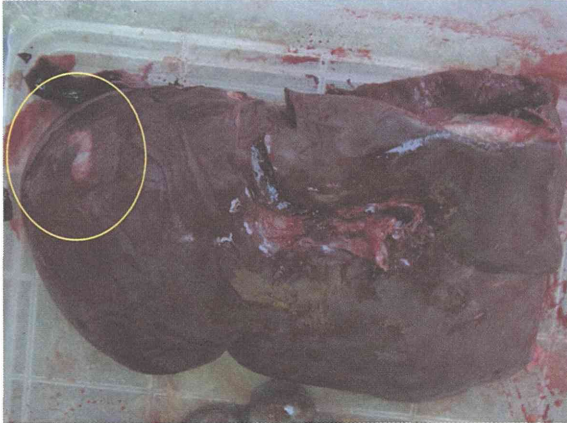2013/4/28 (豊北町)
シカ、メス、39kg、122cm
肝臓に白斑、肝蛭寄生



2013/5/12 (豊北町)
シカ、メス、推定25kg、推定110cm
腎臓に腎虫の寄生



2013/5/12 (豊北町)
シカ、メス、推定40kg、推定120cm
肝臓に白斑、肝蛭寄生



2013/6/30 (豊田町)
シカ、オス、68kg、122cm
肝臓に白斑、肝蛭寄生

