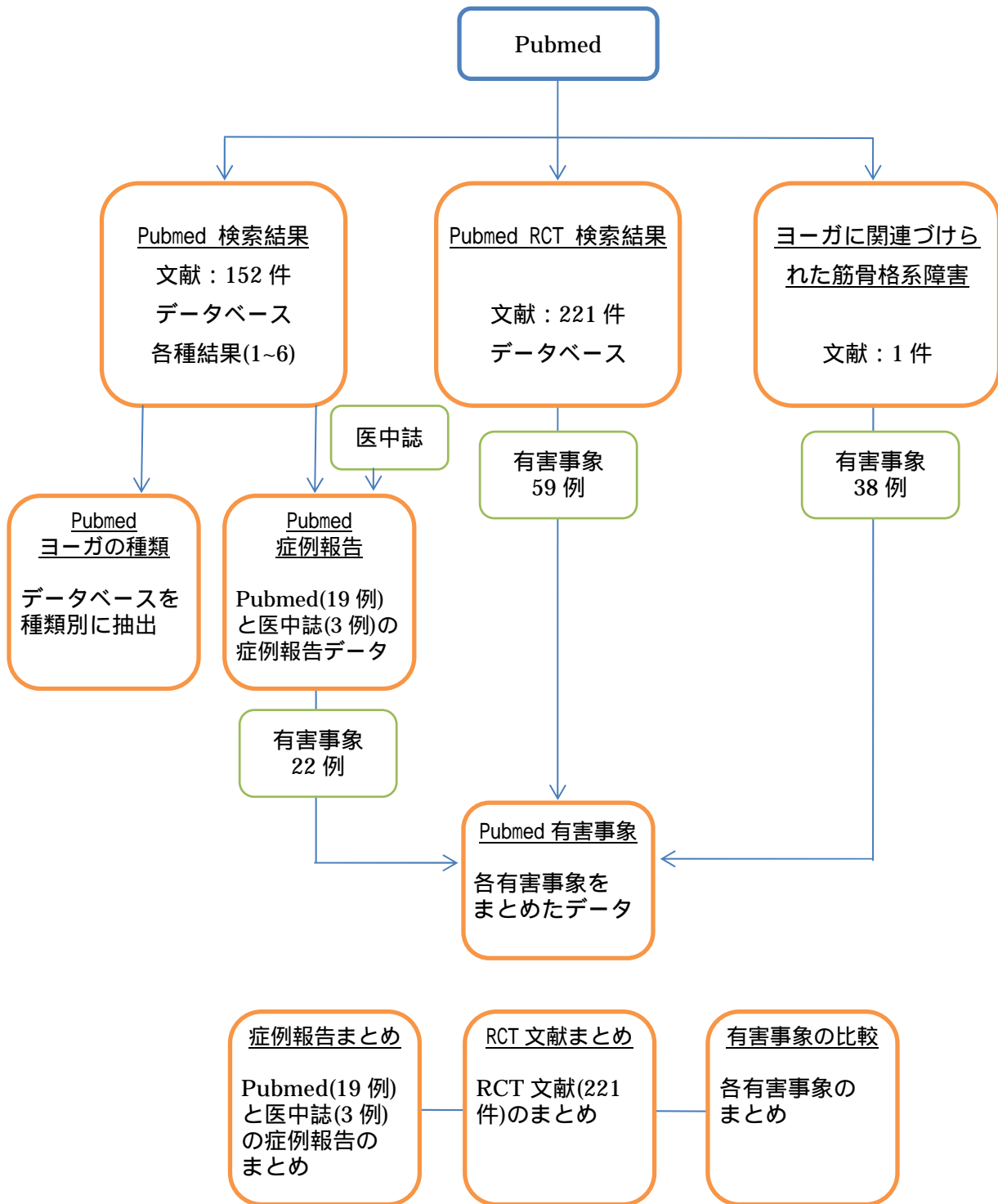
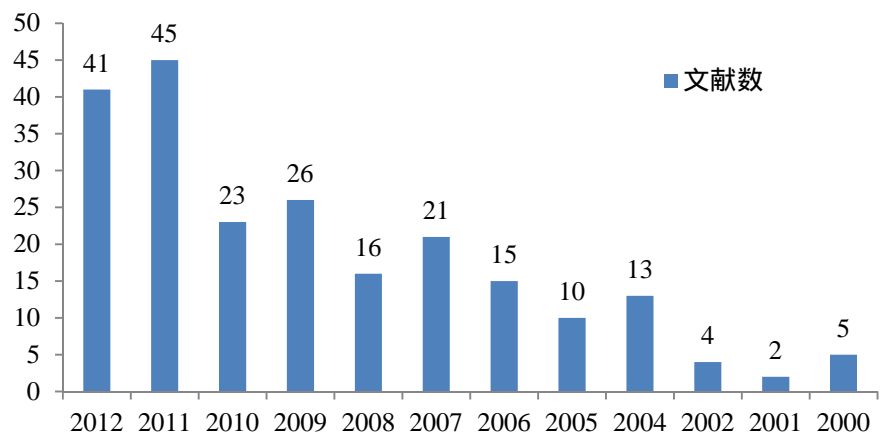

ヨ一ガ文献研究報告書用資料

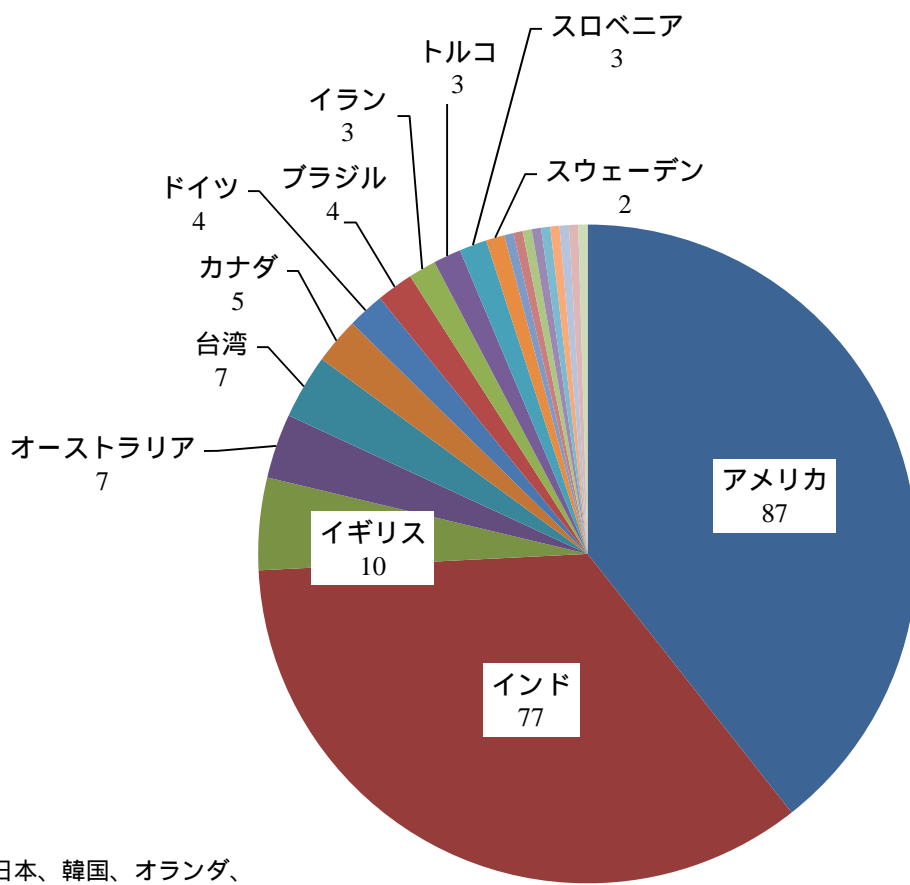


Pubmed RCT 文献 (221 件)

Pubmed "Trial" "yoga"で検索、タイトルに yoga が付く文献のみ、2000-2012 年

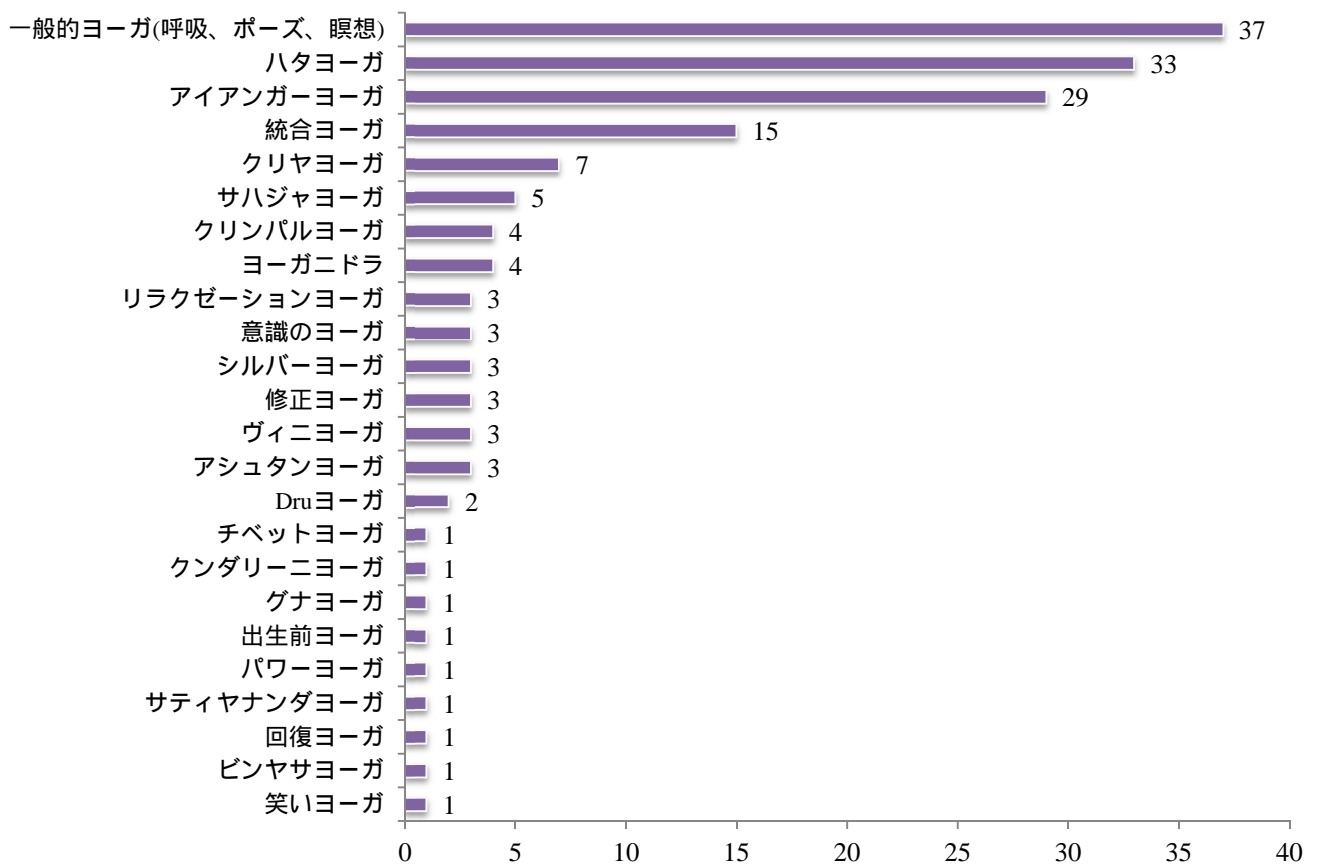


年度別文献数

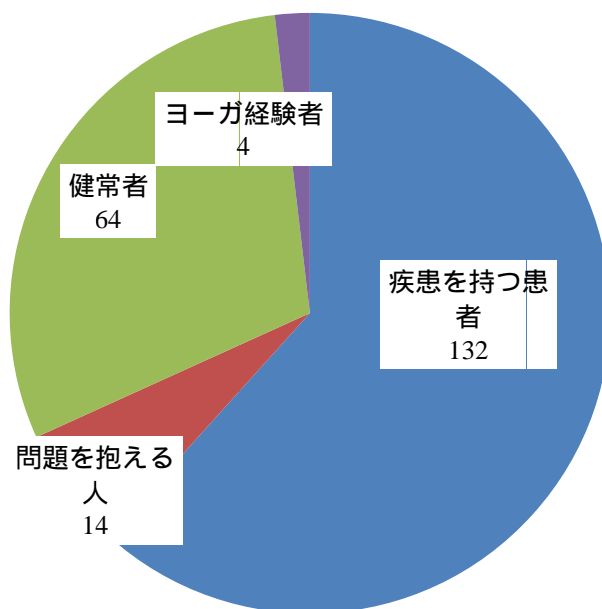


国別文献数

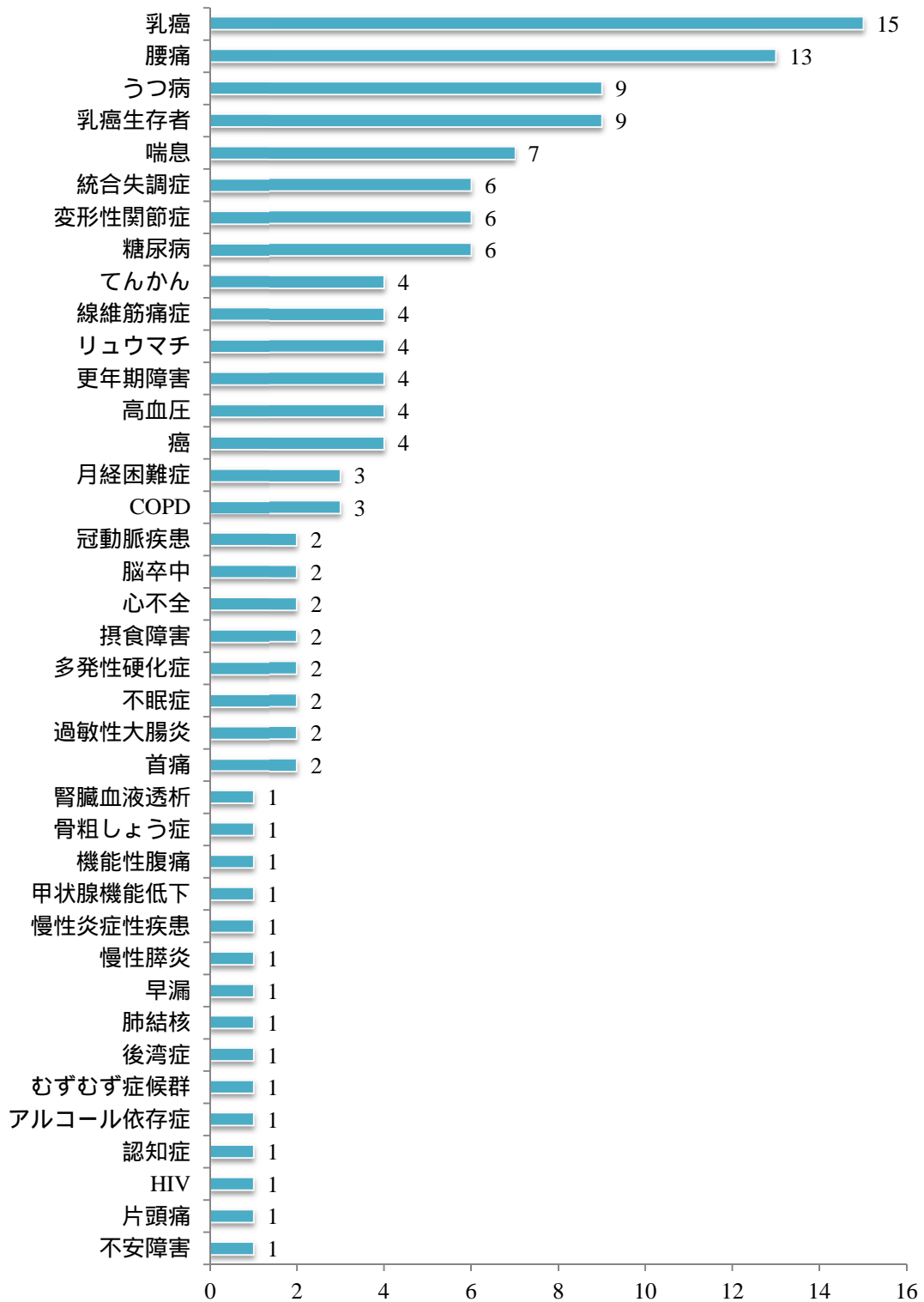
日本、韓国、オランダ、
シンガポール、タイ、フランス、
ベルギー、エチオピア、
アラブ首長国連邦は全てn=1



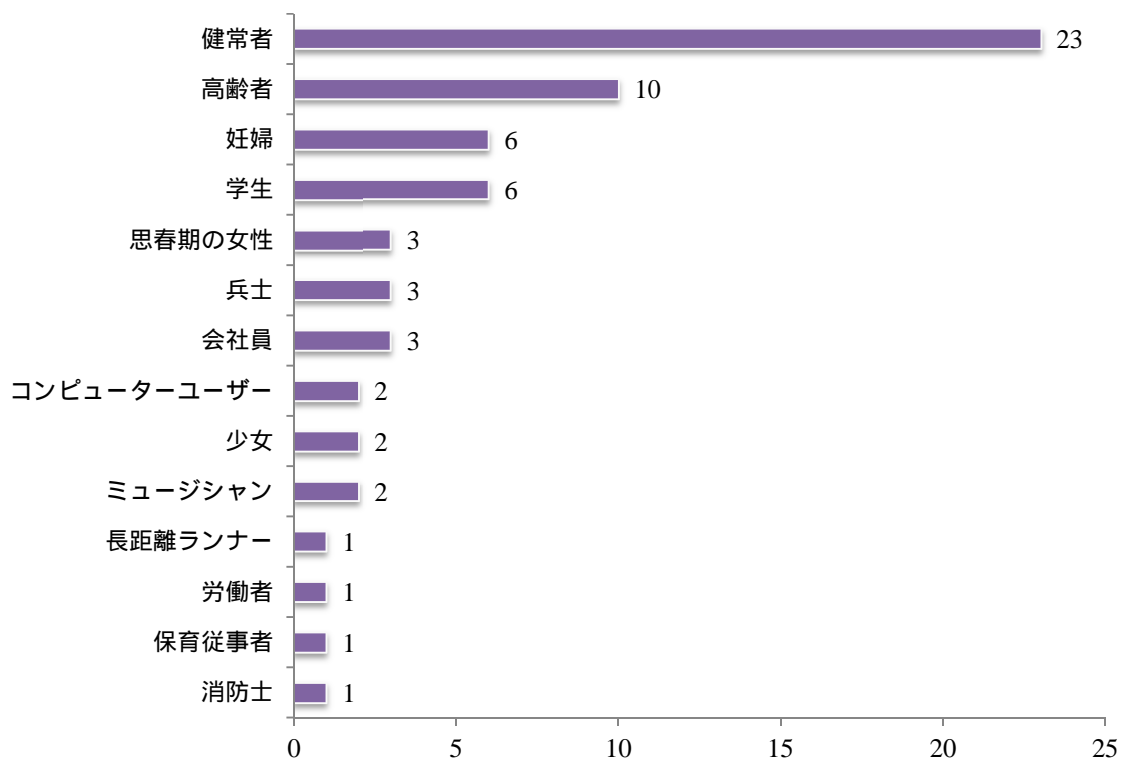
使用されたヨーガの種類



RCTの対象者(n=214)



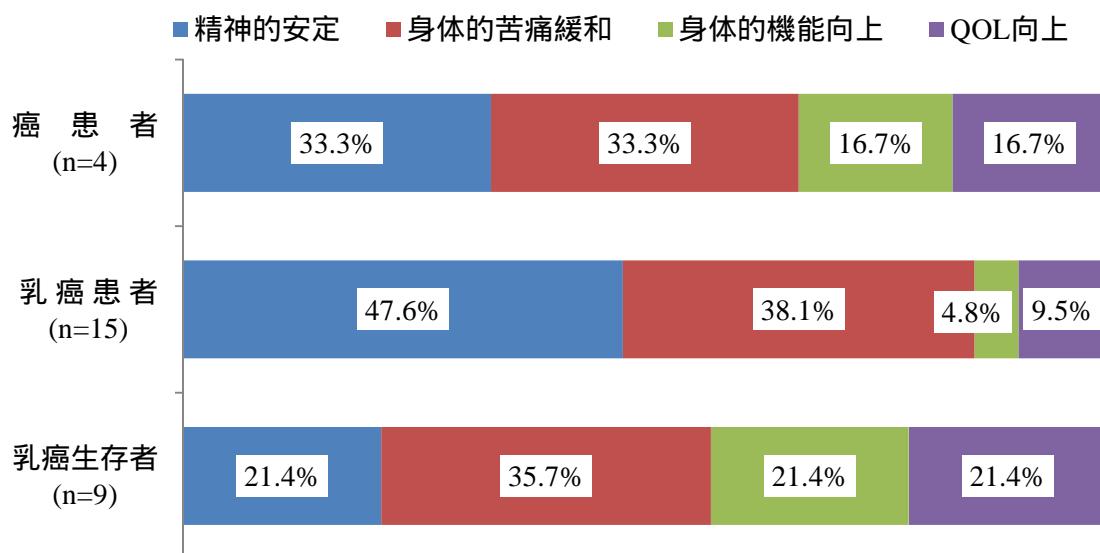
疾患を持つ対象者 (n=132)



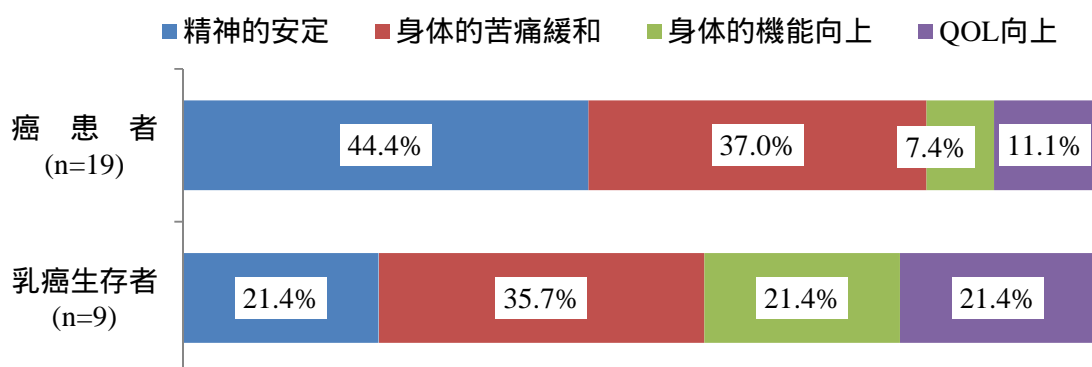
健常な対象者の内訳 (n=64)

癌患者に対するヨーガの効果について

疾患を持つ対象者の中で最も多いのは癌関連の 21.2%であった。癌患者に対するヨーガの効果をまとめた。癌治療中の患者は不安感などの精神的苦痛が大きく、治療後の乳癌生存者は、ほてり、疲労感などの身体的苦痛に悩まされている。ヨーガ練習後にそれぞれ改善された事が分かる（n=文献数）。その他の改善として、社会参加促進、ダイエット効果があった。



癌患者に対するヨーガの効果（多重回答）



癌患者に対するヨーガの効果（多重回答）

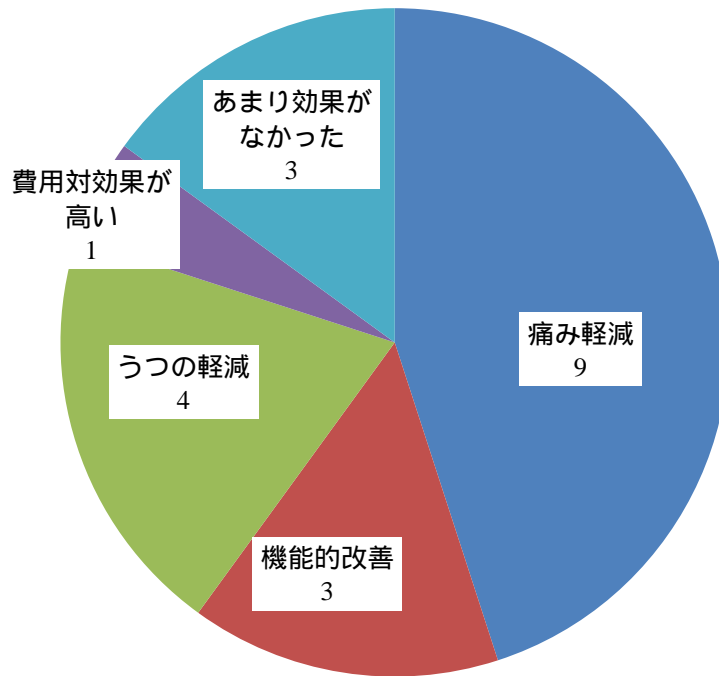
癌に関する身体的・精神的苦痛

身体的苦痛：むくみ、痛み、悪心、疲労感、ほてり、関節痛、睡眠障害、治療の副作用、術後合併症

精神的苦痛：不安、ストレス、低い自尊心、抑うつ

腰痛患者を対象者とした RCT 試験について

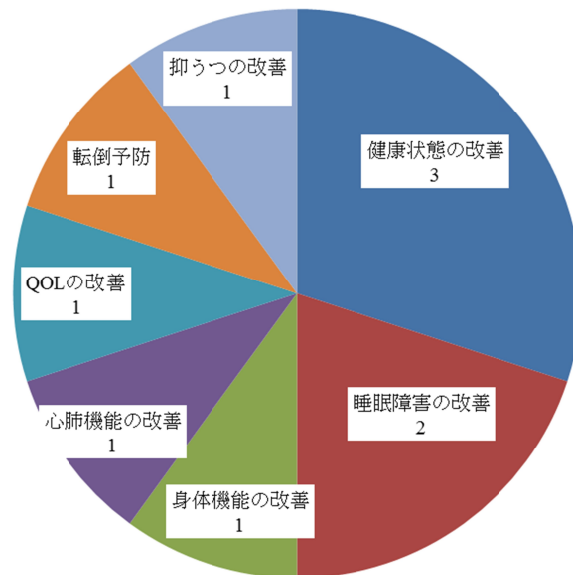
RCT 文献 221 件中、13 件が腰痛患者を対象者とした RCT 試験であった。多くの試験で有効性がみられたが、13 件中 5 件に腰痛悪化などの有害事象がみられた。慢性疾患を持っている場合、注意が必要である（文献: PMID 20877530）。



腰痛患者に対するヨーガの効果 (n=13)

高齢者を対象者とした RCT 試験について

RCT 文献 221 件中、11 件が高齢者を対象者とした RCT 試験であった。ヨーガの安全性が認められ推奨される一方で、ヨーガの急な姿勢の変化による血圧上昇などの高齢者特有のリスクに注意が必要である（文献: PMID 22715961）。また、家庭問題や時間制約などでヨーガクラスを途中離脱する高齢者が多く、低い継続率の改善が今後の課題となっている（文献: PMID 17996075、16454146）。



高齢者に対するヨーガの効果 (n=11)

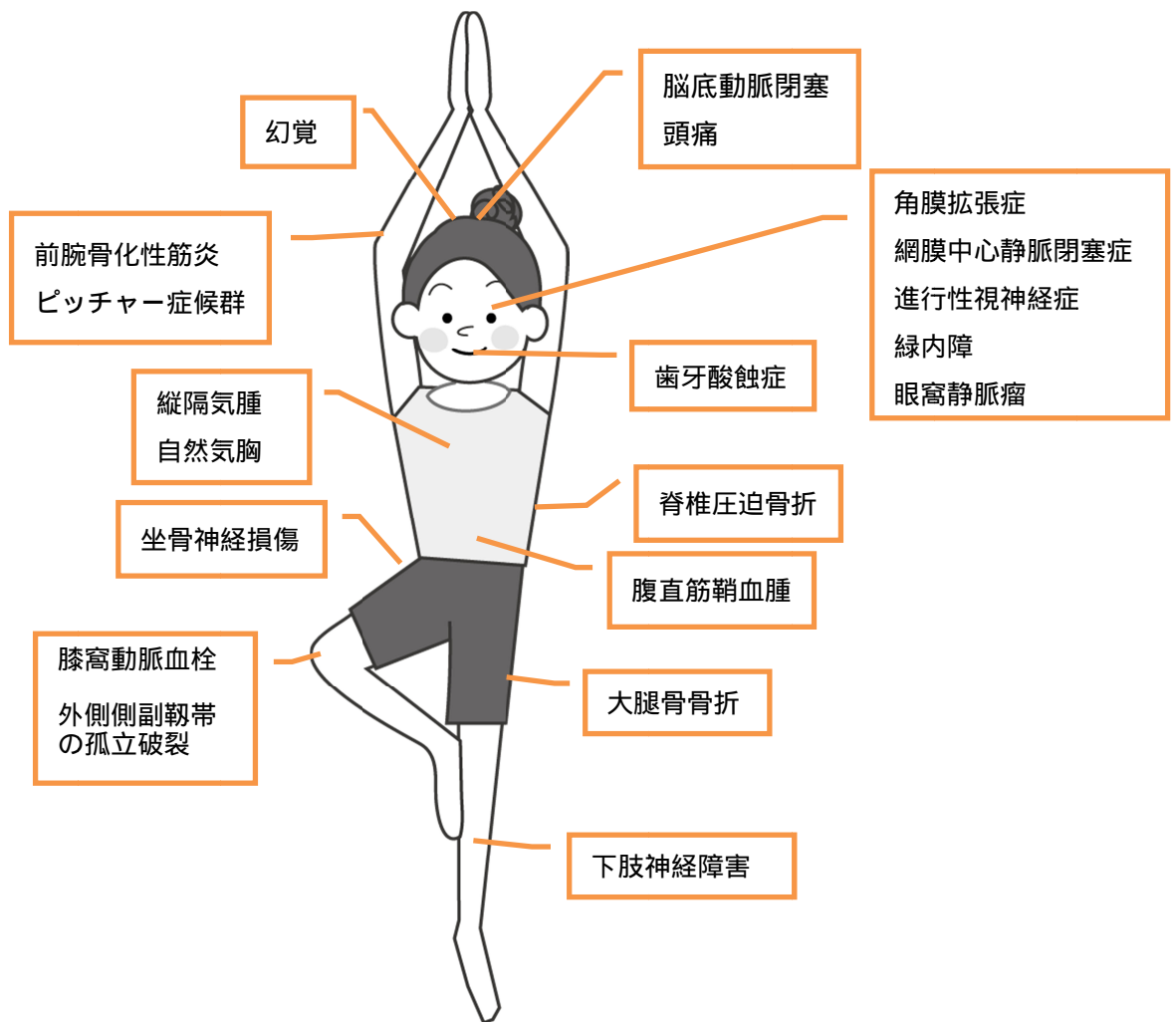
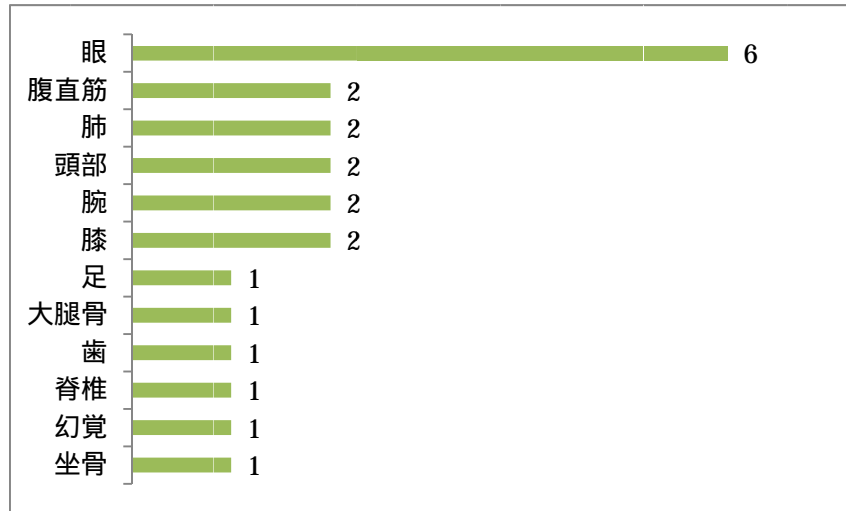
高齢者に使用されたヨーガ : ハタヨーガ、アイアンガーヨーガ、クリパルヨーガ、シルバーヨーガ

注意点

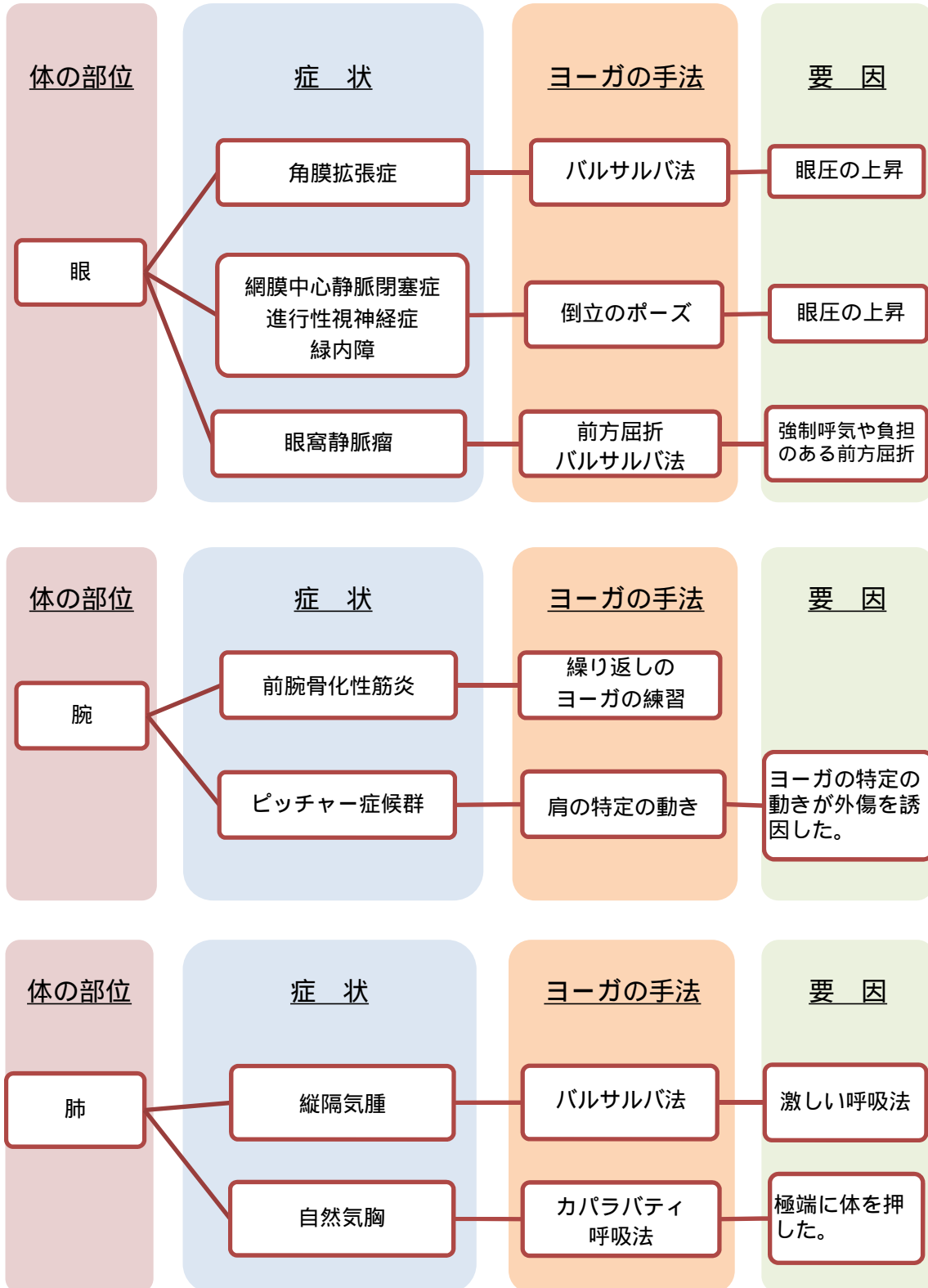
高齢者のヨーガのプログラムにおいて、いくつかの副作用が報告されている。継続練習における筋骨格系の痛み、ふくらはぎの痙攣やポーズによる手のしびれ、めまいである。その他の潜在的な物理的リスクは筋肉痛、あざ、関節痛、倦怠感や疲労感、めまい、血圧の変化、息切れであり、心理的なリスクは、怪我の恐れ、不快である。高齢者のヨーガクラスでは、心理的および物理的な安全性のニーズを考慮する必要がある（文献: PMID 22715961）。高齢者は、突然の姿勢の変化、急激な血圧の変化等に影響を受けやすい。ヨーガスタジオでは AED の設置をすすめる。特定のポーズは高齢者の骨粗しょう症を持つ人には注意が必要である。高齢者の安全を確保するためにも、クラス参加の前に簡単な既往歴を提出してもらうことは大変望ましいことである（文献: PMID 20624101）。

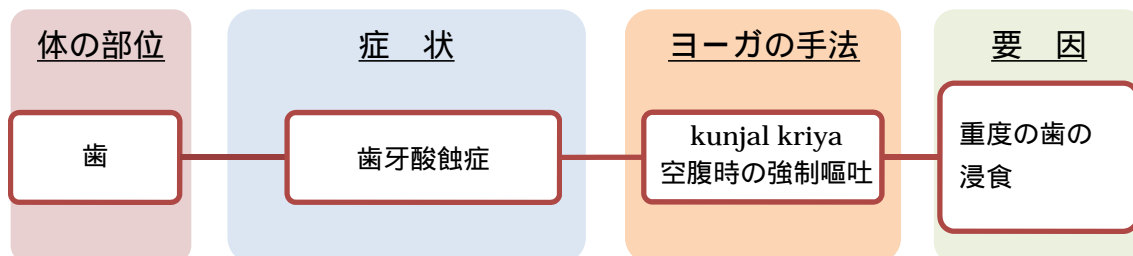
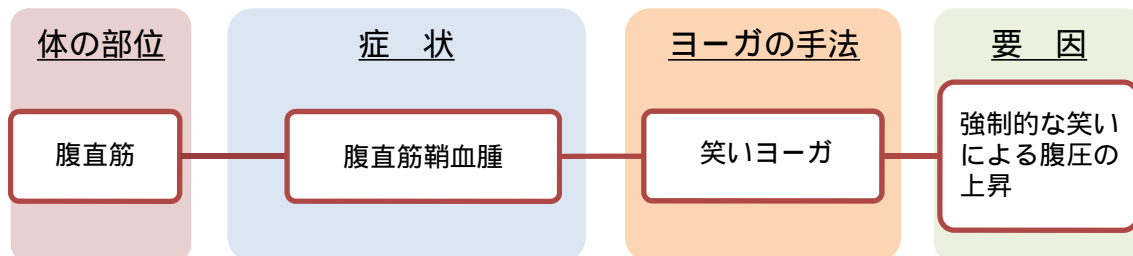
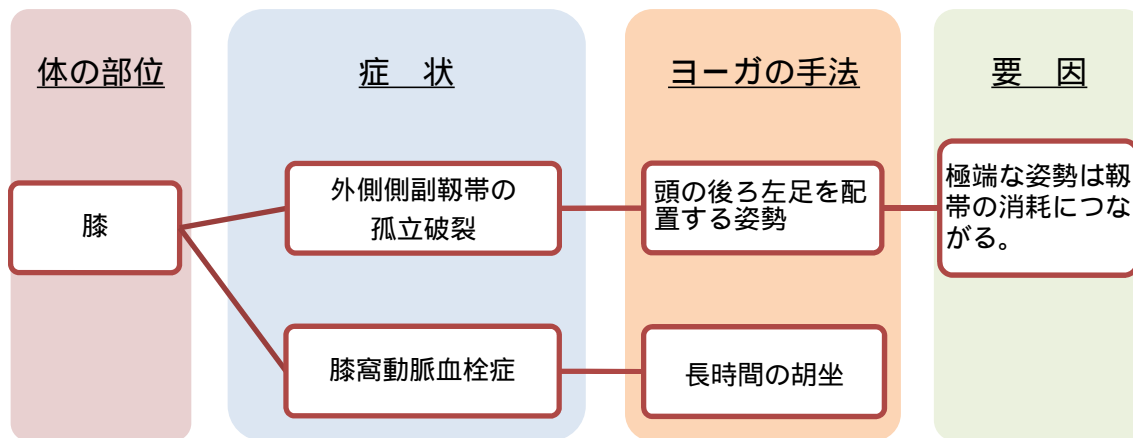
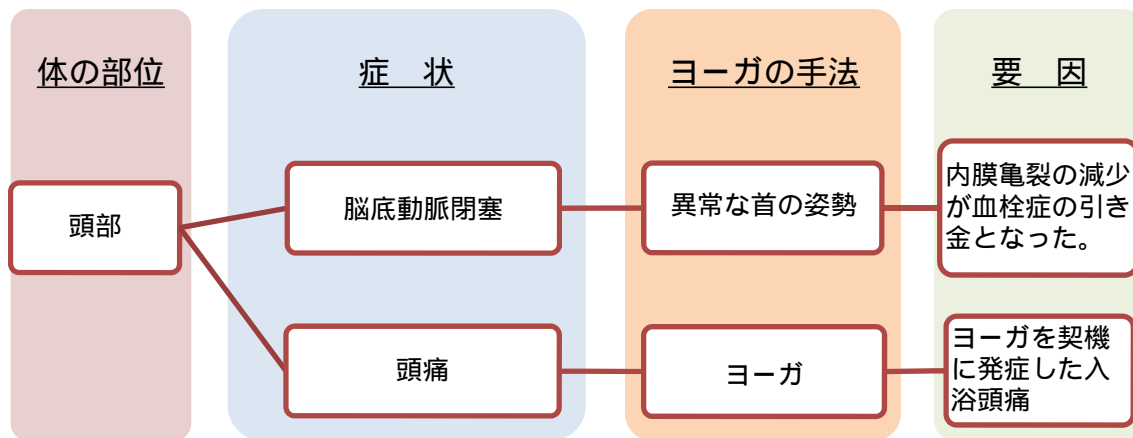
Pubmed・医中誌 症例報告のまとめ

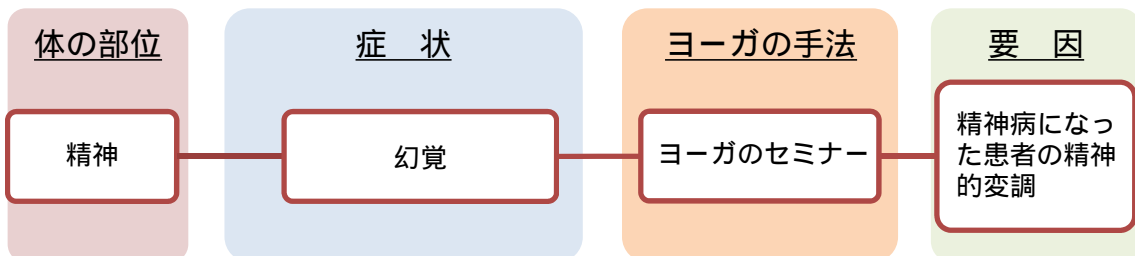
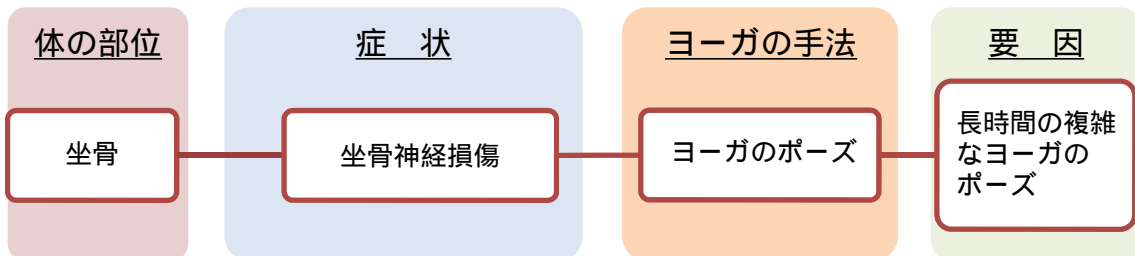
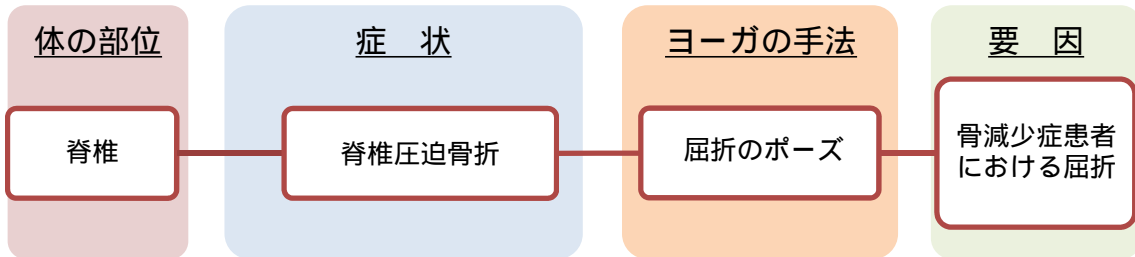
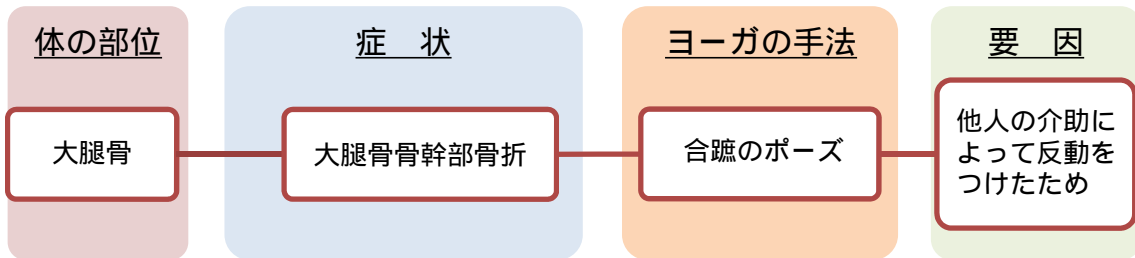
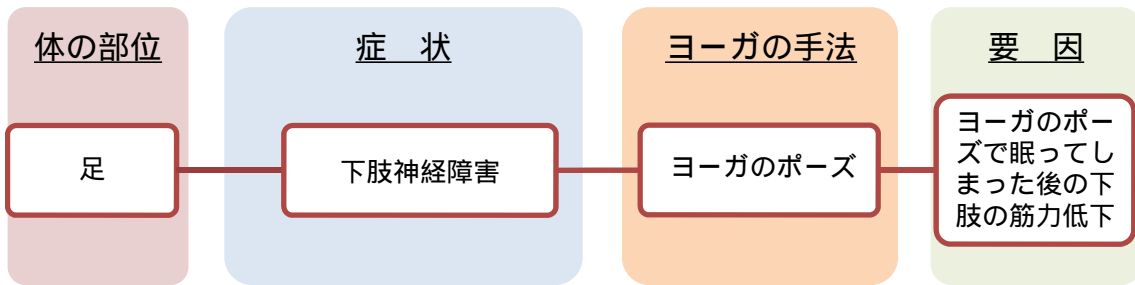
ヨーガに関する症例報告 (n=22)



ヨーガによる怪我の要因と症状



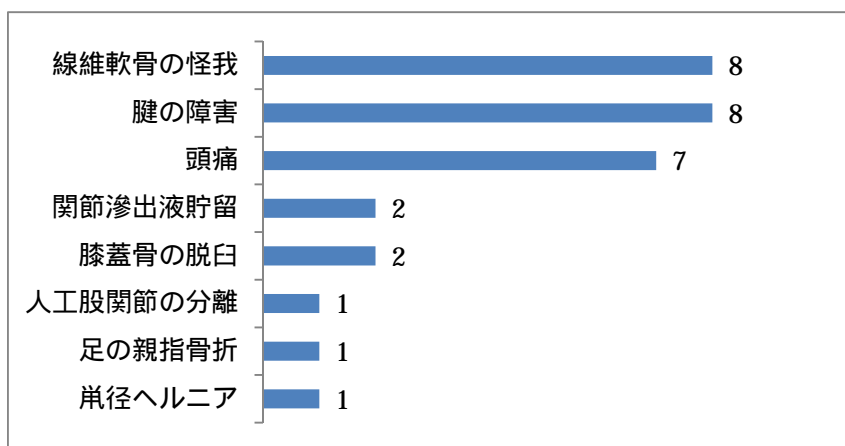


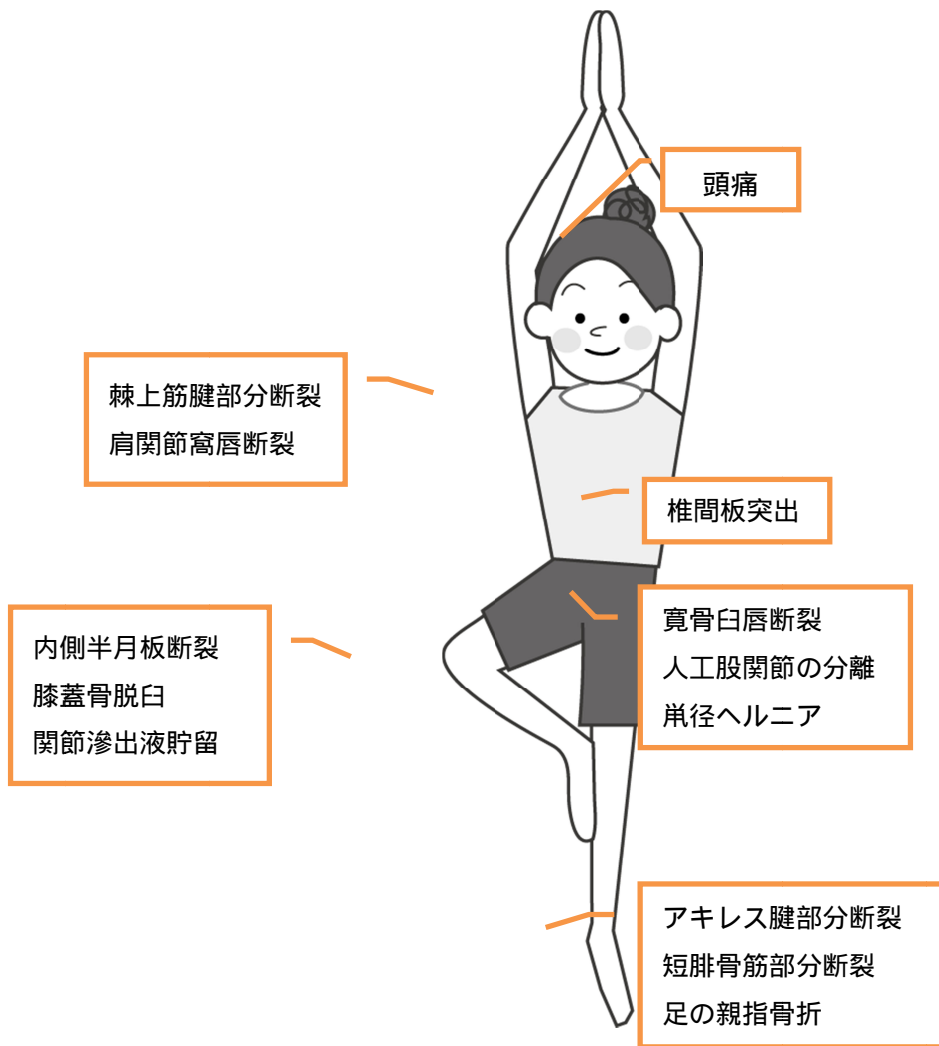


Musculoskeletal Injuries Related to Yoga: Imaging Observations ヨガに関連づけられた筋骨格系障害: 画像観察

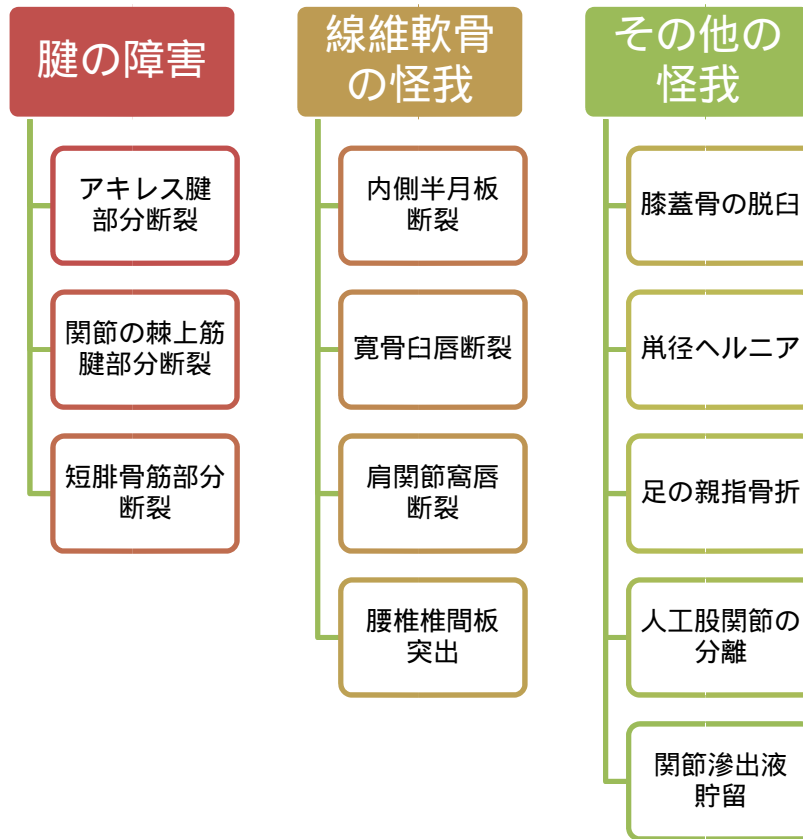
Le Corroller T, Vertinsky AT, Hargunani R, Khashoggi K, Munk PL, Ouellette HA. Source
Department of Radiology, University of British Columbia, Vancouver General Hospital, 899 West 12th Ave, Vancouver,
BC, V5Z 1M9, Canada.

ヨガに関係する急性症状を持つ患者 (n=38)



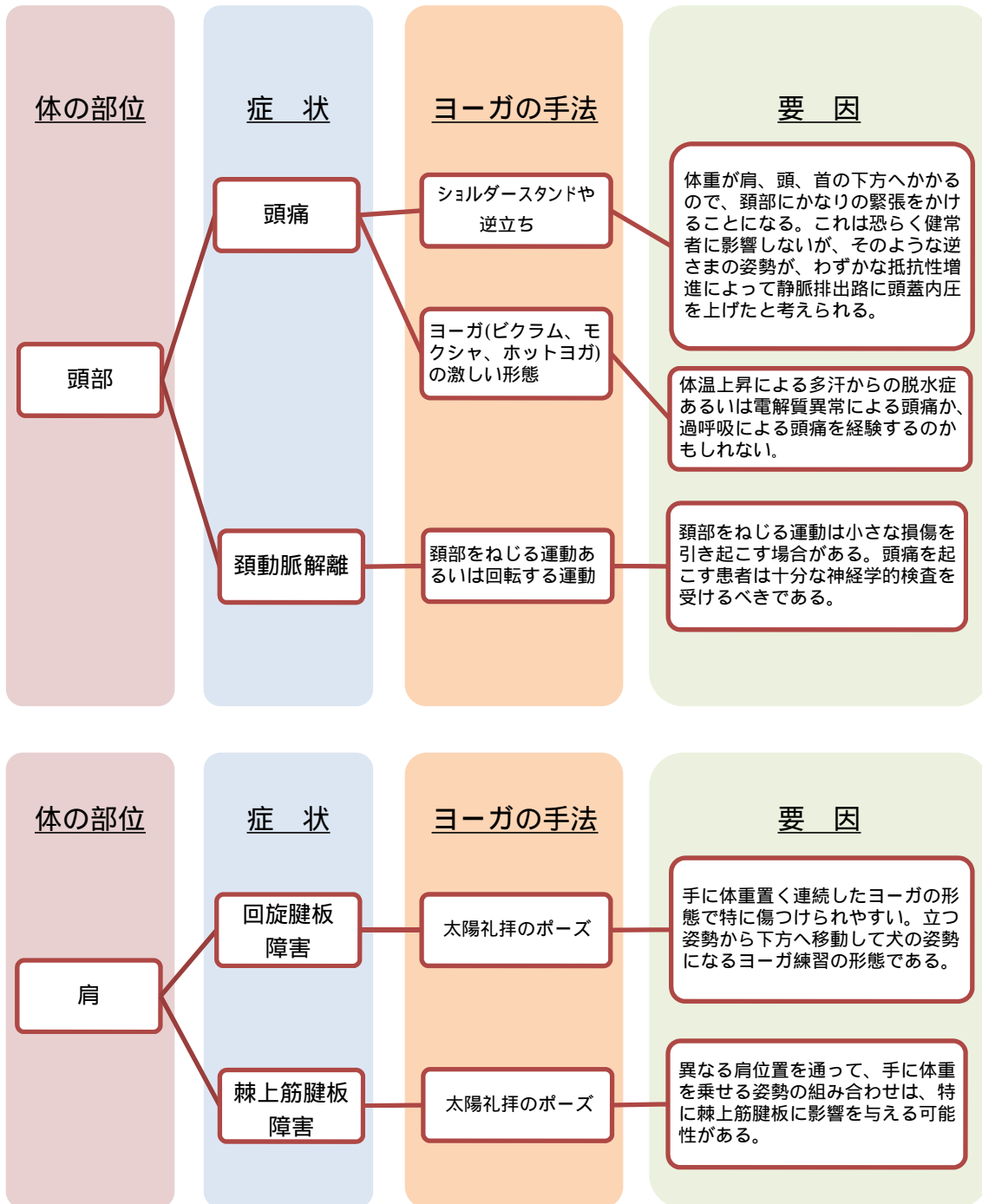


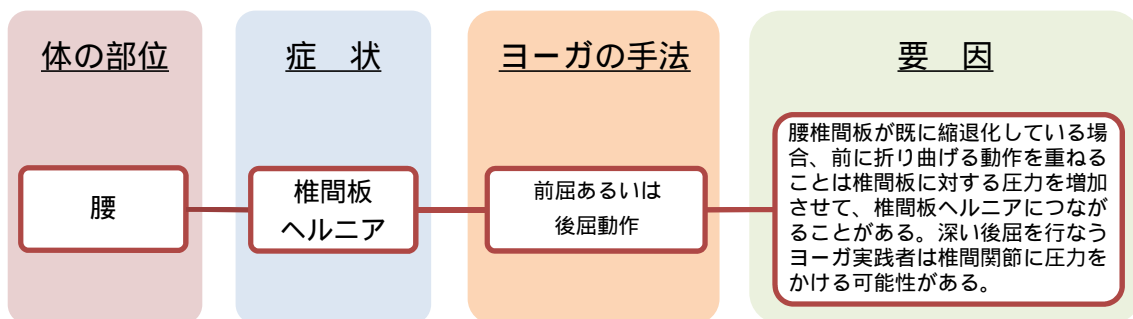
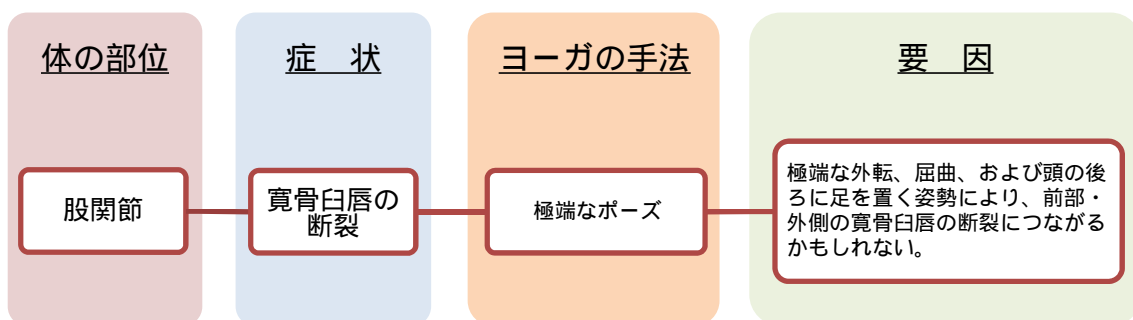
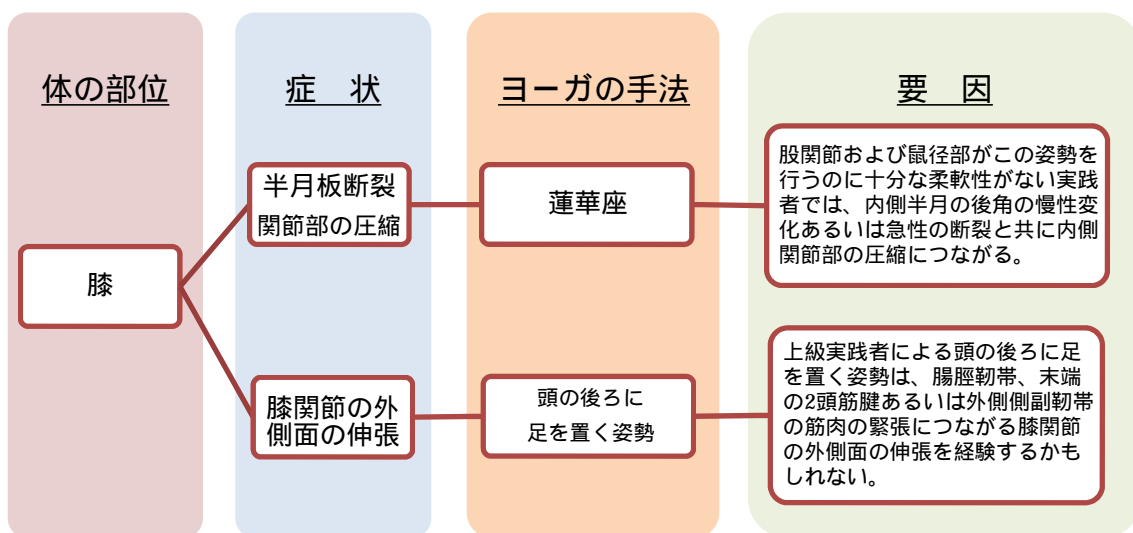
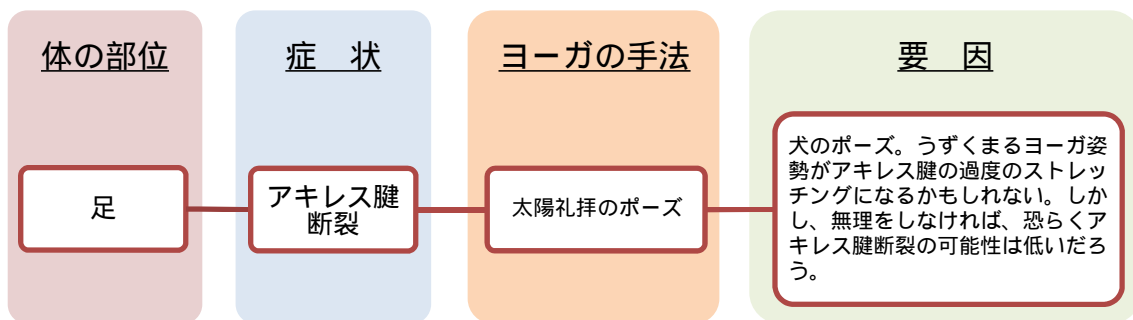
画像診断で異常があった患者の怪我 (n=20)



画像診断で異常がなかった患者 (n=18) の主な症状は頭痛 (n=8) であった。

ヨーガによる怪我の要因と症状





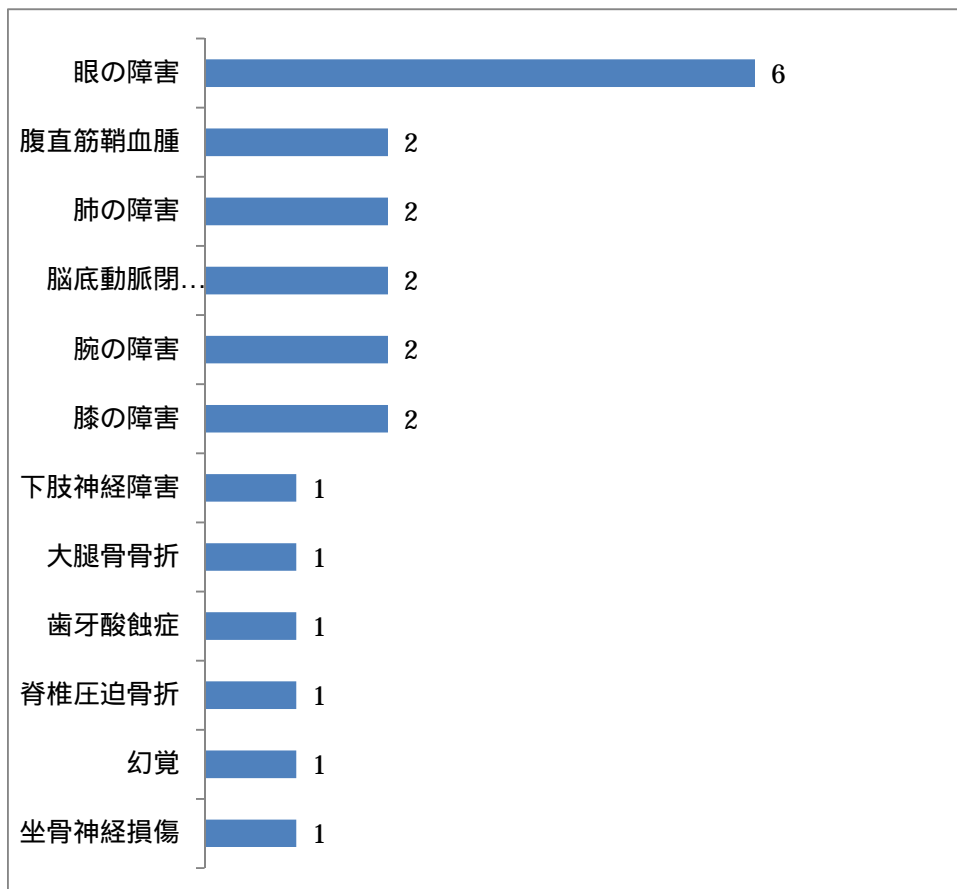
有害事象の比較

- 1 . 参考文献 : ヨーガに関する症例報告 (Pubmed 19 件、医中誌 3 件)
- 2 . 参考文献 : 「 ヨーガに関連づけられた筋骨格系障害: 画像観察」1 件
- 3 . 参考文献 : Pubmed RCT 文献 221 件

1 . 参考文献 : ヨーガに関する症例報告 (Pubmed 19 件、医中誌 3 件)

対 象 : ヨーガに関する障害で、医療機関を受診した患者

考 察 : 倒立ポーズによる眼圧上昇、極端な姿勢による外傷の誘発、激しい呼吸法による肺の障害等、無理なヨーガの手法による急性の有害事象がみられた。症例報告ということで、特異なケースが目立った。

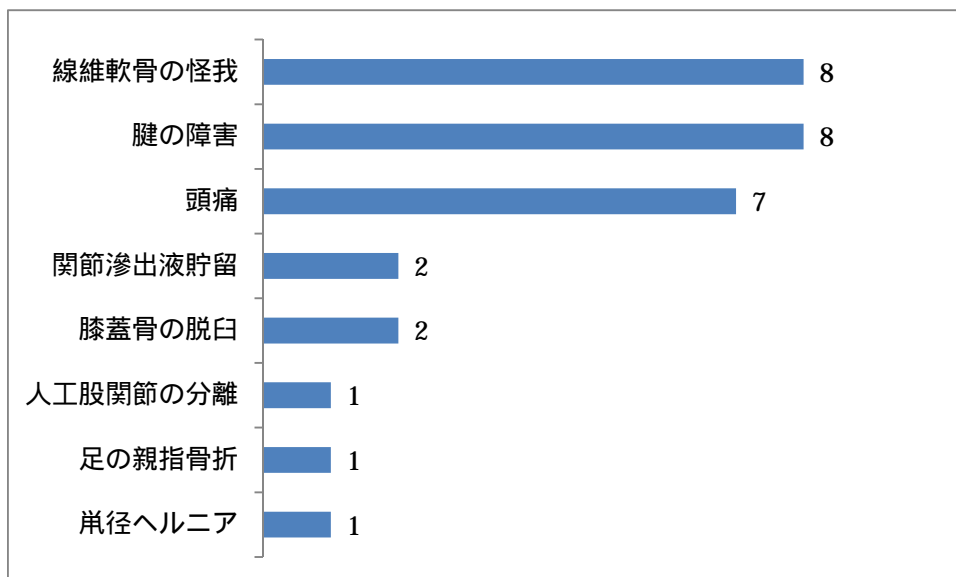


2. 参考文献 : 「ヨーガに関連づけられた筋骨格系障害: 画像観察」

Le Corroller T, Vertinsky AT, Hargunani R, Khashoggi K, Munk PL, Ouellette HA. Source. Musculoskeletal Injuries Related to Yoga: Imaging Observations. AJR Am J Roentgenol. 2012 Aug;199(2):413-8. doi: 10.2214/AJR.11.7440.

対 象 : ヨーガに関係する障害で、医療機関を受診した患者
X線写真、エコー検査、CT、MRI の外来データベース 2,175,000 枚の画像より、
38 名を抽出。一人につき複数枚の画像の可能性あり。

考 察 : ヨーガによる怪我において腱と繊維軟骨が最も傷つきやすい構造であり、診断
画像で異常のない患者にみられた症状は頭痛が多かった。



3. 参考文献 : Pubmed RCT 文献 221 件

対 象 : RCT ヨーガ群の参加者 (約 1500 名)

有害事象 : 59 件, 有害事象率 約 3.9%

考 察 : RCT の対象者が健常者の他に持病を抱えている患者が多く、治療目的のヨーガが持病悪化につながった者がいた。ただ医療機関を受診するような重い障害ではなく、筋肉痛など数日で回復する症状が多くみられた。

