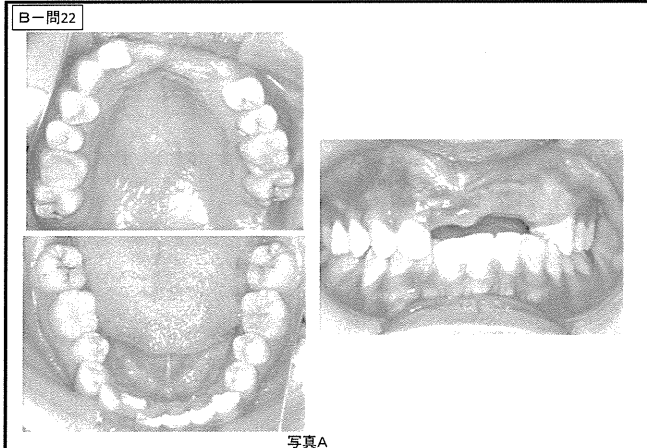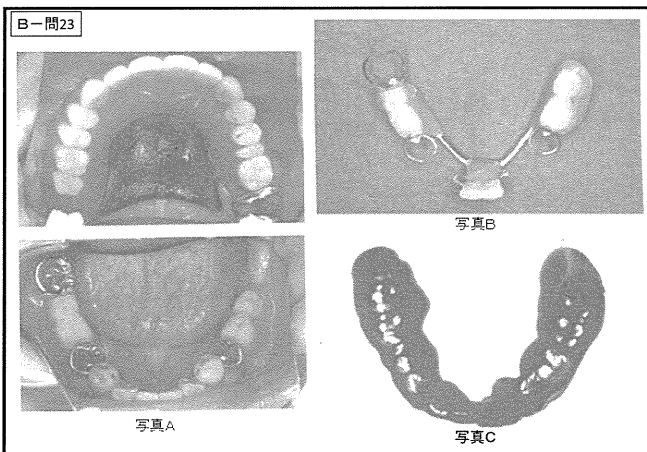


B-問23

問23 78歳の男性。咀嚼時の下顎臼歯部の痛みを主訴として来院した。義歯は安定しているが、これまでも時々、同様の痛みがあったという。初診時の口腔内写真(A)、下顎義歯の写真(B)及び咬合接触検査の結果(C)を別に示す。考えられる原因はどれか。1つ選べ。

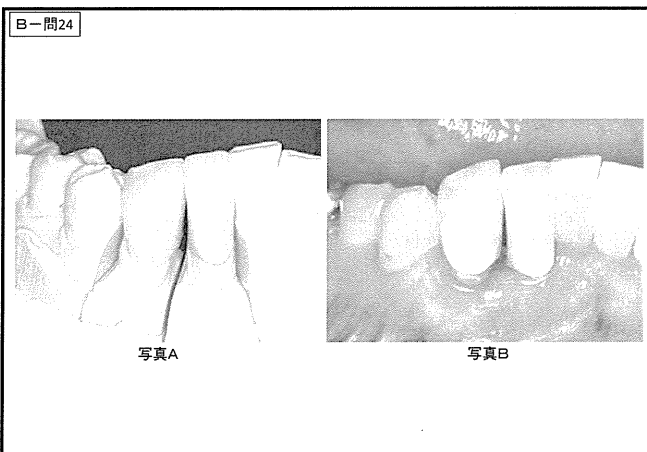
- a レストの不足
- b 人工歯の磨耗
- c 維持力の不足
- d 咬合接触の不均等
- e 義歯床後縁位置の不良



B-問24

問24 35歳の女性。下顎前歯部の審美障害を主訴として来院した。3 2に硬質レジン前装冠を装着することとした。作業用模型に修復物を装着した写真(A)と 2の修復物を適合調整後、3に修復物を試適した口腔内写真(B)とを別に示す。3の修復物で、まず調整するのはどれか。1つ選べ。

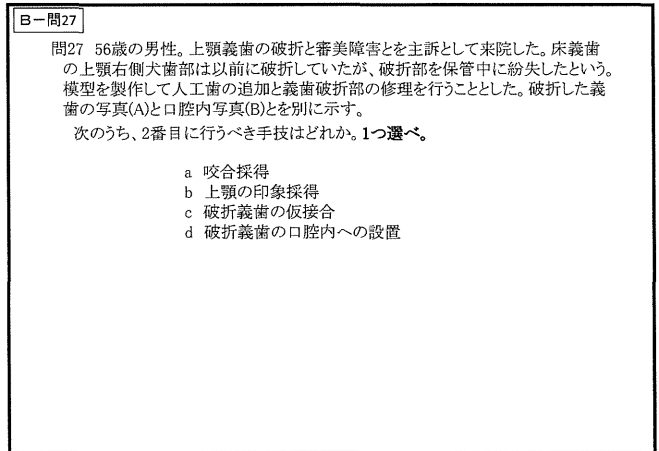
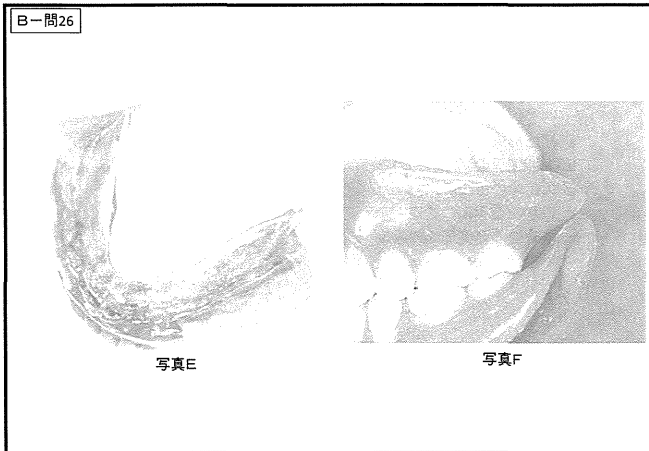
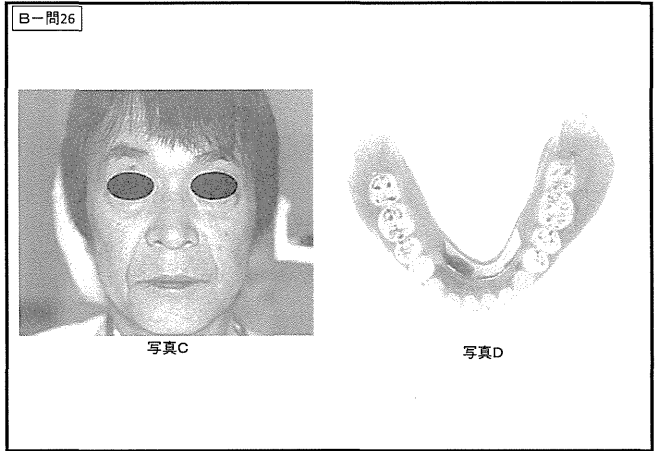
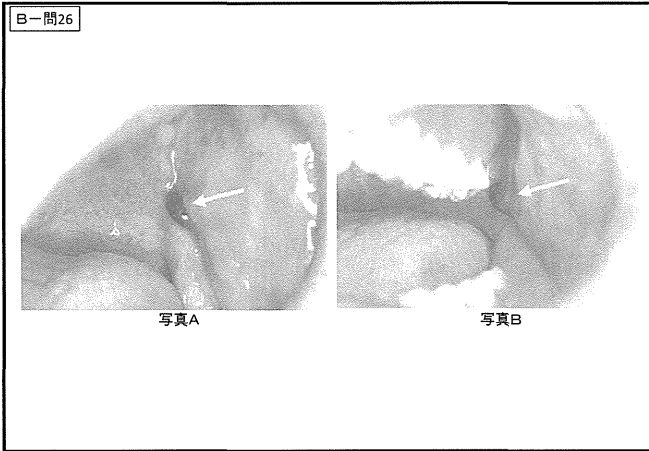
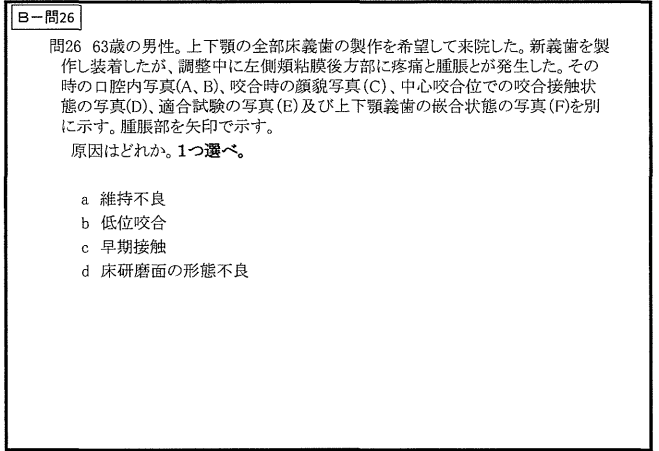
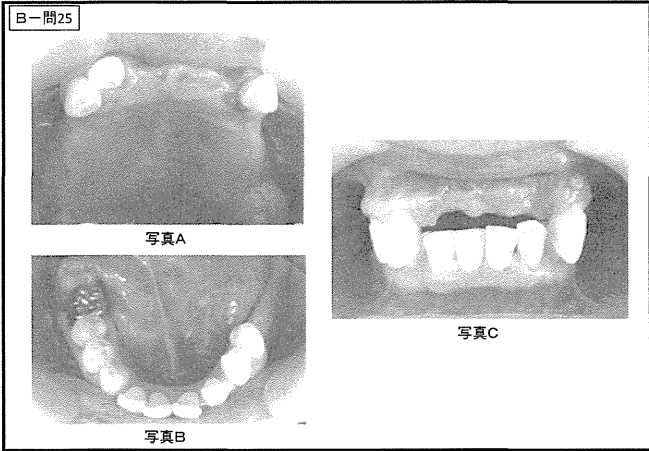
- a 切縁
- b 冠内面
- c 唇面豊隆
- d 近心隣接面
- e 遠心隣接面



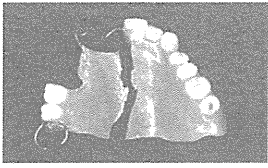
B-問25

問25 76歳の女性。上下顎部分床義歯を製作することとした。口腔内写真(A、B、C)を別に示す。考慮するのはどれか。すべて選べ。

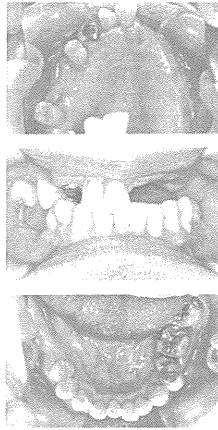
- a 咬合高径を決定する。
- b 上顎義歯床面積を小さくする。
- c ゴシックアーチ描記法を用いる。
- d 上顎前歯部は無圧印象を行う。
- e 上顎義歯にはレストを付与しない。



B-問27



写真A



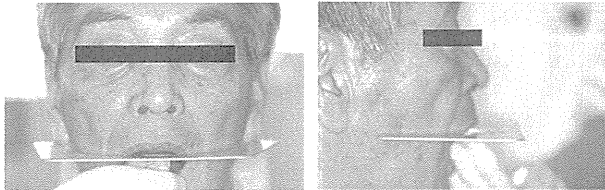
写真B

B-問28

問28 71歳の男性。上下顎全部床義歯の製作を希望して来院した。診療中の写真(A)を別に示す
次に行うのはどれか。1つ選べ。

- a 上顎咬合床の適合確認
- b 上顎前歯部咬合堤の豊隆の確認
- c 安静空隙量の測定
- d 水平的顎位の決定
- e 垂直的顎位の決定

B-問28



写真A

B-問29


問29 40歳の女性。上顎左側第一大臼歯部の食片圧入を主訴として来院した。新製した鑄造冠(A)の写真を下に、合着時に使用する器具の写真(B)を別に示す。
用具使用の手順で2番目に使用するのはどれか。1つ選べ。

- a ア
- b イ
- c ウ
- d エ



写真A

B-問29

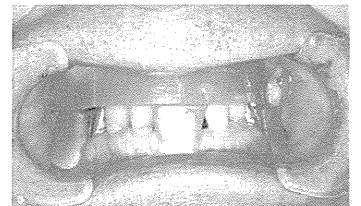


写真B

B-問30

問30 68歳の男性。義歯不適合による咀嚼障害を主訴として来院した。部分床義歯製作中のある過程の写真を下に示す。
このときに実施しないのはどれか。すべて選べ。

- a 筋圧形成
- b 顎間関係の記録
- c 人工歯の色調選択
- d 仮想咬合平面の設定
- e 咬合堤の唇側豊隆の設定



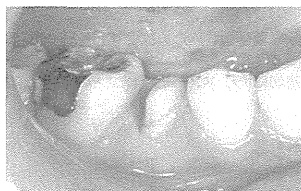B-問31

問31 40歳の女性。下顎右側第二小臼歯のポーセレンジャケットクラウンを製作することとした。支台歯の口腔内写真(A)とポーセレンジャケットクラウンの写真(B)とを別に示す。


支台歯とポーセレンジャケットクラウンとに共通して行うのはどれか。すべて選べ。

- a スズ電析処理
- b フッ化水素酸処理
- c メタルプライマー
- d シランカップリング処理
- e デンティンプライマー処理

B-問31



写真A




写真B

B-問32

問32 67歳の女性。咬合器装着の写真(A)を下に、フェイスボウトランスファーの写真(B-1~3)を別に示す。


行ったのはどれか。1つ選べ。

- a ア
- b イ
- c ウ
- d エ
- e オ




B-問32

ア



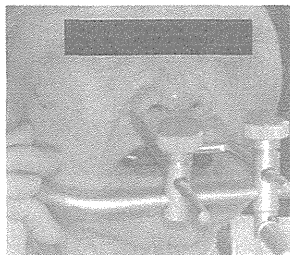イ



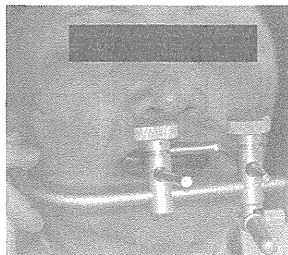写真B-1

B-問32

ウ



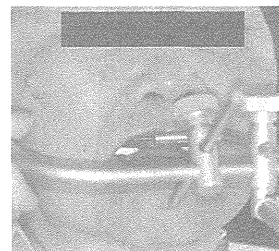エ



写真B-2

B-問32

オ



写真B-3

B-問33

問33 67歳の女性。部分床義歯製作のため咬合採得を行った。咬合採得後の咬合床を作業用模型に装着した写真(A)と咬合せたときの写真(B)とを別に示す。水平的顎間関係が適切にトランスファーされたことの確認に有用なのはどれか。すべて選べ。

- a レストの適合性
- b 残存歯同士の接触状態
- c 上下歯列の正中線の関係
- d 前歯のオーバーバイト量

B-問33



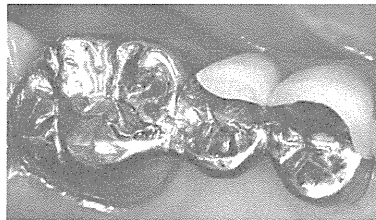写真A

写真B

B-問34

問34 45歳の男性。上顎右側第二小臼歯欠損による審美障害を主訴として来院した。陶材焼付ブリッジによる治療を行うこととした。装着後の口腔内写真を下に示す。最も低い温度で行うのはどれか。1つ選べ。

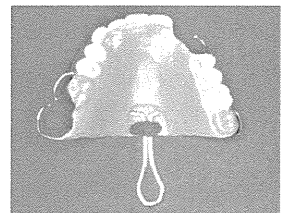- a ろう付け
- b 右上6番の鋳造
- c 右上4・5番の鋳造
- d 陶材の焼成
- e グレージング



B-問35

問35 76歳の女性。脳卒中発症後、以前から使用していた義歯にある装置を追加することとした。技工中の義歯の写真を下に示す。追加した装置によって改善される機能を評価する検査はどれか。2つ選べ。

- a 水飲み検査
- b 咬合力検査
- c 発語明瞭度検査
- d ブローイング検査
- e 開口量・限界運動範囲の検査



B-問36

問36 65歳の女性。歯の欠損による咀嚼困難を主訴に来院した。初診時の口腔内写真(A)を別に示す。残存歯には特に問題がなかったため、上下顎部分床義歯を製作し咀嚼機能の改善を図ることとした。咬合採得時に行う操作で適切なのはどれか。すべて選べ。

- a 咬合平面板の使用
- b 水平下顎位の決定
- c 咬合床の使用
- d 安静空隙量の測定
- e 臼歯部人工歯の選択

B-問36



写真A

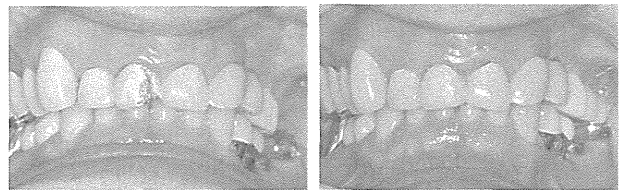
B-問37

問37 43歳の女性。上顎前歯部の修復物の破損による審美性の低下を主訴に来院した。上顎右側側切歯、中切歯および左側中切歯部に硬質レジン前装冠(連結冠)が装着されており、上顎右側中切歯の前装部が破損していた。口腔内診察およびエックス線検査により、当該部位の歯、歯周組織に著明な問題がないことを確認したため、修復物の補修を行った。処置前(A)および処置後(B)の口腔内写真を別に示す。

補修に際して行ったのはどれか。3つ選べ。

- a シェードの決定
- b モールドの決定
- c メタルプライマー処理
- d シランカップリング処理
- e 歯質のエッチング処理

B-問37



写真A(処置前)

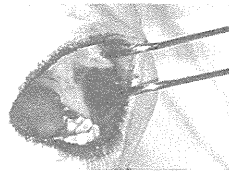
写真B(処置後)

B-問38

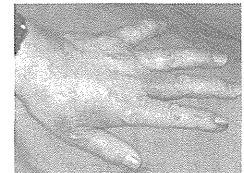問38 56歳の女性。口腔内からの出血を主訴として来院した。前日の夕刻から、手指や口腔粘膜に出血斑が発生し消えないという。初診時の口腔内写真(A)と手指の写真(B)とを別に示す。血液検査の結果を下に示す。

赤血球	: 448万/ μ l
ヘモグロビン	: 13.7g/dl
ヘマトクリット	: 41.4%
白血球	: 3,800/ μ l
血小板	: 8,000/ μ l
好中球(桿状核)	: 4%
" (分葉核)	: 50%
好塩基球	: 3%
好酸球	: 3%
単球	: 5%
リンパ球	: 35%
出血時間	: 15分(基準値1~5分)
プロトロンビン時間	: 12秒
Rumpel-Leede試験	: 陽性

B-問38



写真A



写真B

診断名はどれか。1つ選べ。

- a 再生不良性貧血
- b 急性骨髄性白血病
- c 播種性血管内凝固(DIC)
- d Plummer-Vinson症候群
- e 特発性血小板減少性紫斑病(ITP)

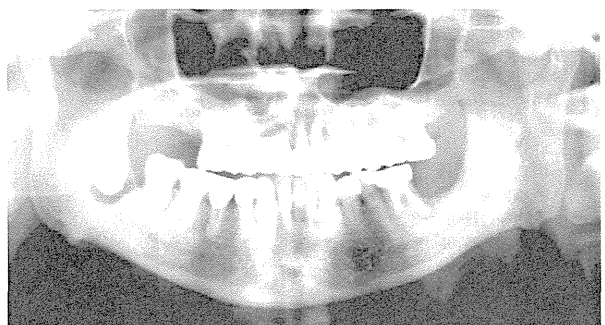
B-問39

問39 62歳の男性。下顎右側智歯部の違和感を主訴として来院した。3か月前から違和感に気付いていたが放置していた。昨日、他院でエックス線検査を受け、異常を指摘されたという。同部の歯肉に炎症症状を認めない。初診時のエックス線写真(A)と摘出物のH-E染色病理組織像(B)とを別に示す。

診断名はどれか。1つ選べ。

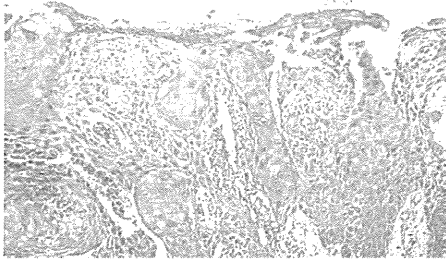
- a 含菌性嚢胞
- b 扁平上皮癌
- c エナメル上皮腫
- d 角化嚢胞性菌原性腫瘍
- e 石灰化嚢胞性菌原性腫瘍

B-問39



写真A

B-問39



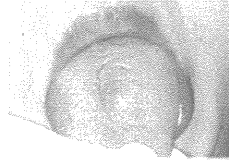
写真B

B-問40

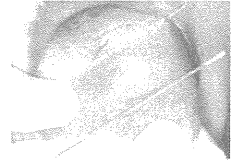
問40 54歳の女性。舌の腫脹を主訴として来院した。幼少期から気付いていたが、機能障害や疼痛がないため放置していたという。弾性軟である。初診時の口腔内写真(A)と検査時の写真(B)とを下に示す。

次に行う検査はどれか。1つ選べ。

- a PET
- b MRI
- c 生検
- d 細菌検査
- e 穿刺吸引細胞診



写真A



写真B

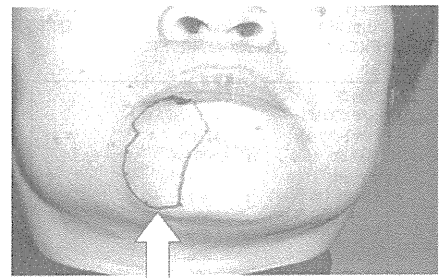
B-問41

問41 52歳の女性。下顎右側第三大臼歯部の違和感を主訴として来院した。智歯周囲炎の診断で下顎孔伝達麻酔下に右下8番の抜歯を行った。術後2週を経て、抜歯創の治癒状態は良好であったが、術後に生じた顔面皮膚の知覚鈍麻が持続しているという。顔貌写真を別に示す。

適切な対応はどれか。2つ選べ。

- a 経過観察
- b 星状神経節ブロック
- c カルバマゼピン投与
- d 低出力レーザー照射
- e 頭蓋内三叉神経減圧術

B-問41



知覚鈍麻領域

顔貌写真

B-問42

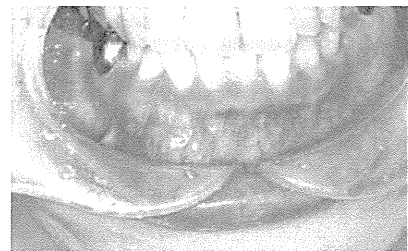問42 49歳の女性。下顎右側前歯部の違和感を主訴として来院した。

321の唇側根尖相当部に骨様硬の膨隆を触知する。初診時の口腔内写真(A)、エックス線写真(B)、病変中央部の歯科用コーンビームCT(C)、病変が最も下方に進展した部位の歯科用コーンビームCT(D)及び生検時のH-E染色病理組織像(E)を別に示す。

適切な治療法はどれか。1つ選べ。

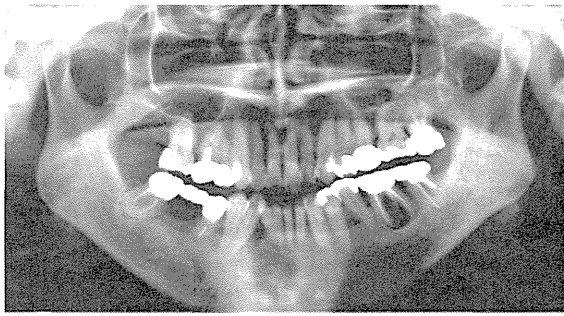
- a 掻爬術
- b 開窓術
- c 摘出術
- d 下顎辺縁切除術
- e 下顎区域切除術

B-問42



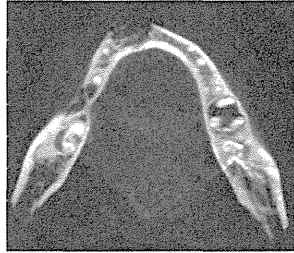
写真A

B-問42

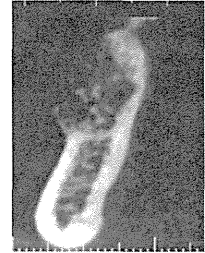


写真B

B-問42

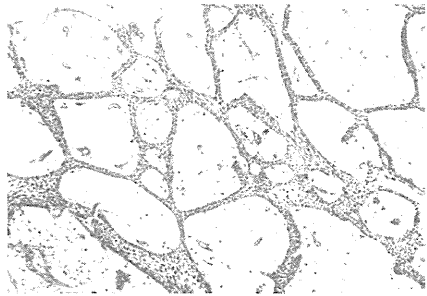


写真C



写真D

B-問42



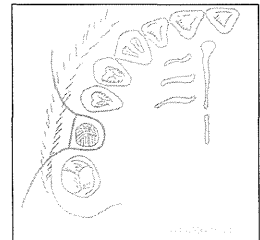
写真E

B-問43

問43 25歳の女性。上顎右側第一大臼歯の疼痛を主訴として来院した。当該歯に垂直破折が観察されたため抜歯を行ったところ、直径6mmほどの洞穿孔が確認された。エックス線検査で上顎洞に異常がみられないため、口腔上顎洞瘻閉鎖術を行うこととした。切開線を下に示す。

手術に当たり考慮するのはどれか。すべて選べ。

- a 頬脂肪体の補填
- b 抜歯窩辺縁の骨削除
- c 口蓋側粘膜の広域剥離
- d 頬側粘膜弁の骨膜上剥離
- e 頬側粘膜骨膜弁の減張切開



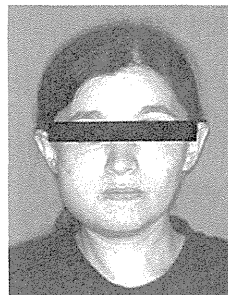B-問44

問44 38歳の女性。下顎右側の疼痛と腫脹を主訴として来院した。2年前から同部の腫脹に気づき、1週間からは下顎右側第一大臼歯部の自発痛と同部からの排膿とが出現したという。抗菌薬と非ステロイド性抗炎症薬の投与を行い、疼痛と排膿は消退した。初診時の顔貌写真(A)、口腔内写真(B)及びエックス線写真(C)を別に示す。

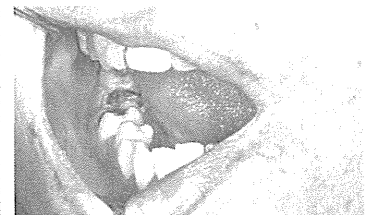次に行うのはどれか。1つ選べ。

- a 切開
- b 生検
- c 根尖切除術
- d 下顎骨区域切除術

B-問44

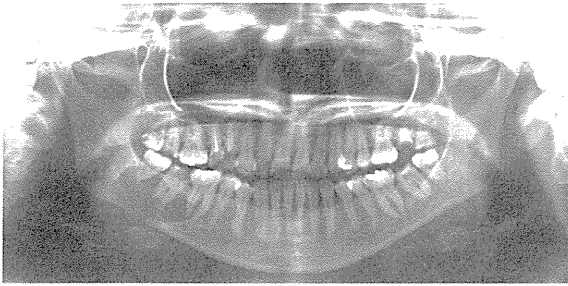


写真A



写真B

B-問44



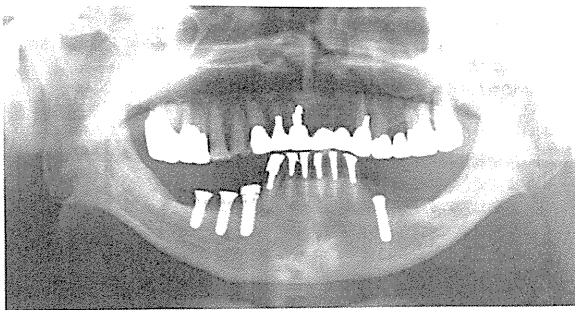
写真C

B-問45

問45 72歳の男性。右側オトガイ部の知覚麻痺を主訴として来院した。3週前にインプラント埋入手術を受けたという。初診時のエックス線写真を別に示す。
誤った対応はどれか。2つ選べ。

- a レーザー照射
- b インプラント除去
- c カルバマゼピン投与
- d ビタミンB₁₂製剤投与
- e 副腎皮質ステロイドホルモン薬投与

B-問45

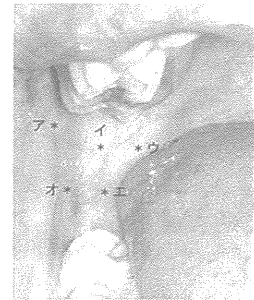


初診時エックス線写真

B-問46

問46 25歳の男性。埋伏した下顎右側第三大臼歯を抜去するために伝達麻酔を行うこととした。開口時の口腔内写真を下に示す。
注射針の刺入部位で適切なのはどれか。1つ選べ。

- a ア
- b イ
- c ウ
- d エ
- e オ

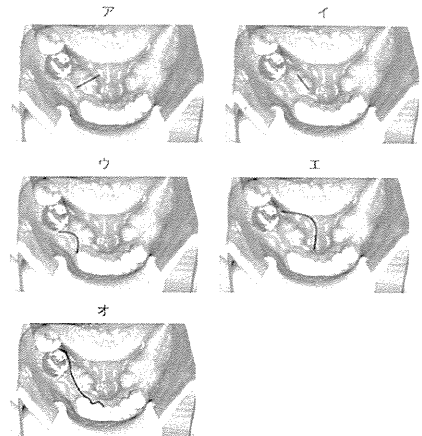


B-問47

問47 65歳の男性。義歯の製作を希望して来院した。下顎義歯を製作するにあたり、右側の歯槽骨整形術を行うこととした。切開線の写真を別に示す。
適切なのはどれか。1つ選べ。

- a ア
- b イ
- c ウ
- d エ
- e オ

B-問47

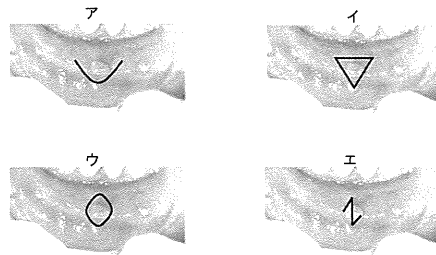


B-問48

問48 14歳の男子。下唇部の腫瘍を主訴として来院した。潰れて消退しても再発を繰り返すという。切除術を行うこととした。腫瘍部の切開線の写真を別に示す。適切な切開線はどれか。1つ選べ。

- a ア
- b イ
- c ウ
- d エ

B-問48

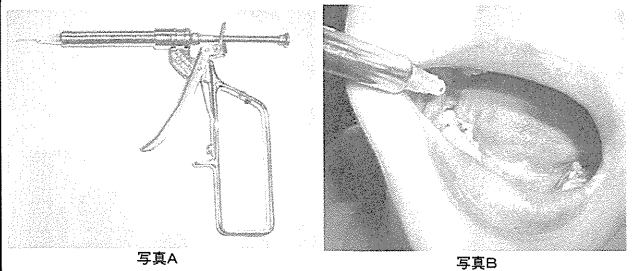


B-問49

問49 30歳の女性。下顎右側第二大臼歯の冷水痛を主訴として来院した。近心隣接面に齶蝕を認めたため修復処置を行うこととした。局所麻酔時に使用した器具の写真(A)と局所麻酔時の口腔内写真(B)とを別に示す。この患者への説明で適切なのはどれか。1つ選べ。

- a 「下唇がしばらくしびれます」
- b 「ほほが白くなることがあります」
- c 「舌を噛まないように注意して下さい」
- d 「口が開きにくくなることがあります」
- e 「歯が浮いた感じになることがあります」

B-問49



写真A

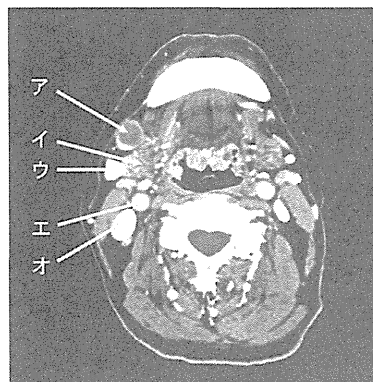
写真B

B-問50

問50 65歳の男性。舌の腫瘍を主訴として来院した。生検の結果、扁平上皮癌であった。右側頸下部に腫瘍を触知する。頭部転移を疑いCT撮影を行った。CTを別に示す。転移が疑われるリンパ節はどれか。1つ選べ。

- a ア
- b イ
- c ウ
- d エ
- e オ

B-問50

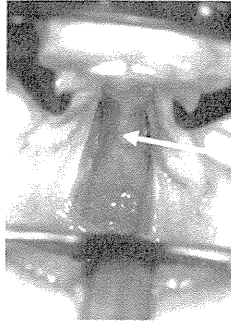

CT画像

B-問51

問51 1歳6か月の男児。生後2か月からHotz床による哺乳障害の改善と顎発育誘導を行っている。口蓋形成術を行うこととした。術中の写真を下に示す。矢印の部分はどれか。1つ選べ。

- a 口蓋粘膜
- b アデノイド
- c 鼻中隔粘膜
- d 上顎洞粘膜
- e 下鼻甲介粘膜




B-問52

問52 パノラマエックス線検査の位置づけを別に示す。正しいのはどれか。1つ選べ。

- a ア
- b イ
- c ウ
- d エ

B-問52



B-問53

問53 舌の写真を下に示す。この患者への対応で適切なのはどれか。1つ選べ。

- a 経過観察
- b 鉄剤の投与
- c ビタミンB2の投与
- d 副腎皮質ステロイドホルモン剤の投与
- e 生検



