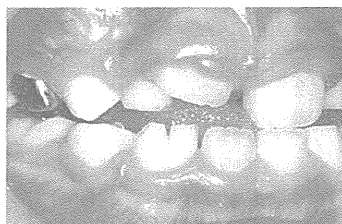


A-問13

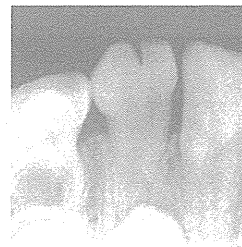問13 6歳の男児。下顎前歯の形態異常を主訴として来院した。経過観察を行っている。初診時の口腔内写真(A)とエックス線写真(B)とを別に示す。  
定期健診時に留意すべきなのはどれか。2つ選べ。

- a 齲蝕
- b 咬耗
- c 歯冠破折
- d 歯髄感染
- e 生理的歯根吸収

A-問13



写真A



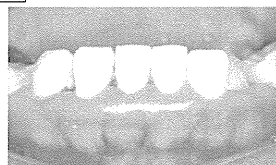写真B

A-問14

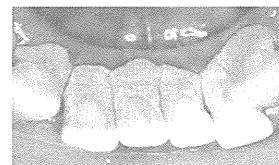
問14 41歳の女性。下顎前歯の歯肉の腫れを主訴として来院した。ブラッシング指導に続いて歯肉縁上歯石除去を行うこととした。初診時の口腔内写真(A)とエックス線写真(B)とを別に示す。  
歯石除去後に発現が予想されるのはどれか。2つ選べ。

- a 歯肉退縮
- b 歯肉の発赤
- c 歯肉の増殖
- d 歯の舌側傾斜
- e 象牙質知覚過敏症

A-問14



写真A



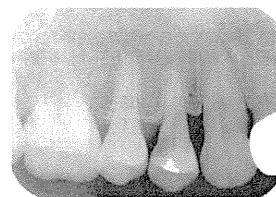写真B

A-問15

問15 58歳の男性。上顎右側第一小臼歯の痛みを主訴として来院した。根管充填前にマスターポイント試適を行うこととし、ポイントを作業長に合わせ折り曲げた。初診時のエックス線写真(A)、ポイントを先に口蓋根管に挿入したときの口腔内写真(B)及びポイントを先に頬側根管に挿入したときの口腔内写真(C)を別に示す。  
試適時の所見から考えられるのはどれか。1つ選べ。

- a 穿孔
- b 根管の癒合
- c イスマスの存在
- d 作業長設定の誤り
- e 根尖部の拡大不足

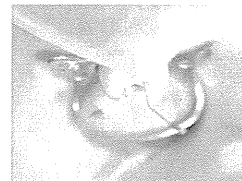A-問15



写真A



写真B

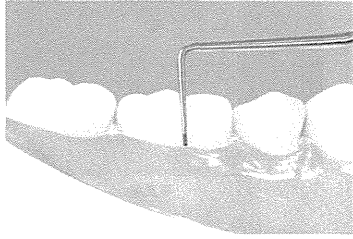


写真C

A-問16

問16 WHOプロープを用いた検査時の写真を下に示す。  
CPIコードはどれか。1つ選べ。

- a 0
- b 1
- c 2
- d 3
- e 4

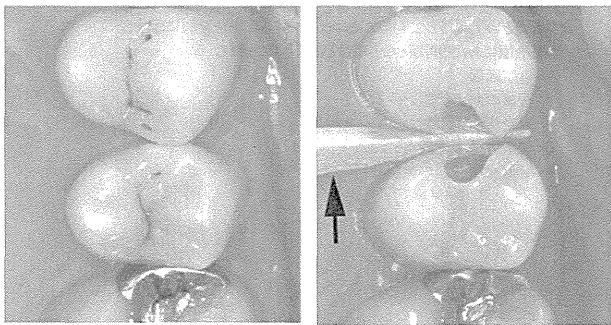


A-問17

問17 21歳の女性。上顎左側第一小臼歯と第二小臼歯との冷水痛を主訴として来院した。コンポジットレジン修復を行うこととした。初診時の口腔内写真(A)と齶除除去中の口腔内写真(B)とを別に示す。  
矢印で示す器具の使用目的はどれか。1つ選べ。

- a 歯の固定
- b 隔壁の設置
- c 術野の明視
- d 接触点の回復
- e 歯間乳頭の保護

A-問17



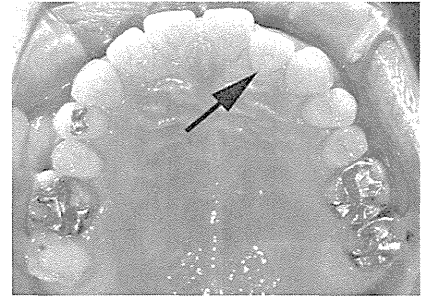
写真A

写真B

A-問18

問18 上顎の口腔内写真(ミラー像)を下に示す。  
矢印で示す歯に特徴的な齶蝕好発部位はどれか。1つ選べ。

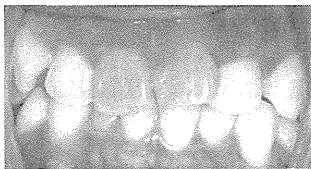
- a 歯帯
- b 盲孔
- c 棘突起
- d 斜切痕
- e 中心結節



A-問19

問19 32歳の男性。上顎前歯部の審美障害を主訴として来院した。口腔内写真を下に示す。5年前に前歯部を打撲したが、そのまま放置していたという。感染根管処置・根充後、漂白処置をすることになった。  
この際の対応として正しいのはどれか。2つ選べ。

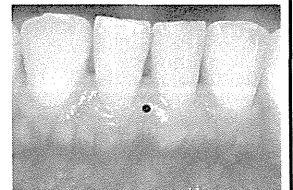
- a 印象採得し、カスタムトレーを製作する。
- b 処置にあたって、ラバーダム防湿を行う。
- c 根管充填剤は根尖側1/3まで除去する。
- d 象牙質をできるだけ残さないよう髄腔を拡大する。
- e 過酸化水素水と過ホウ酸ナトリウムを混和して使用する。



A-問20

問20 下顎前歯部の口腔内写真を下に示す。  
●印で示す部分に針を刺入して浸潤麻酔を行ったところ、刺入点から薬液が口腔内に漏れたという。  
原因として考えられるのはどれか。1つ選べ。

- a 粘膜筋板の欠如
- b 粘膜上皮の角化
- c 粘膜下組織の欠如
- d ステップリングの存在
- e 粘膜固有層の膠原線維の配列状態

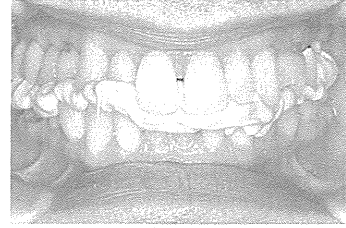


A-問21

問21 54歳の男性。上顎左側大白歯部の歯冠補綴を行うこととした。咬合採得時の写真(A)、インターオクルーザルレコードの写真(B)及びインターオクルーザルレコードにある作業を行った後の写真(C)を別に示す。  
この作業によって防止できるのはどれか。1つ選べ。

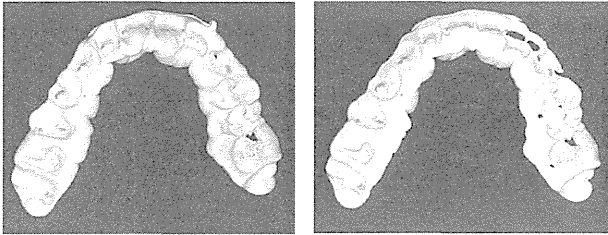
- a 歯冠補綴装置の過高
- b 歯冠補綴装置の不適合
- c 歯型のトリミングの誤り
- d 咬合器の矢状顆路傾斜角調節の誤り
- e 上顎作業用模型の咬合器装着位置の誤り

A-問21



写真A

A-問21



写真B

写真C

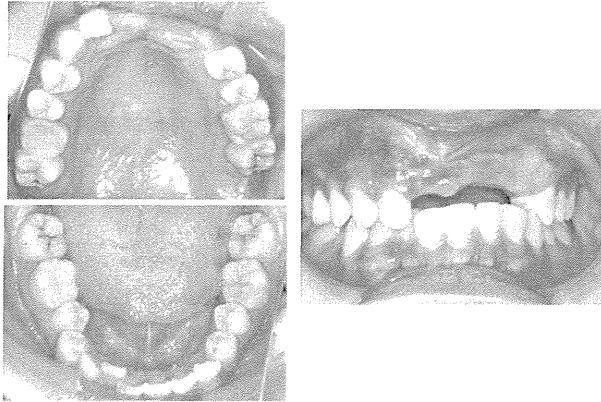A-問22

問22 21歳の女性。審美障害を主訴として来院した。半年前、交通事故で前歯を喪失したという。口腔内写真(A)とエックス線写真(B)とを別に示す。

補綴治療にあたり問題となるのはどれか。2つ選べ。

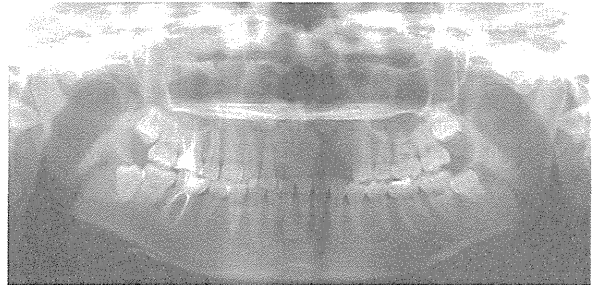
- a 口蓋隆起
- b 智歯の萌出状態
- c 対合歯との間隙
- d 切歯乳頭の位置
- e 唇側歯槽突起の欠損

A-問22



写真A

A-問22



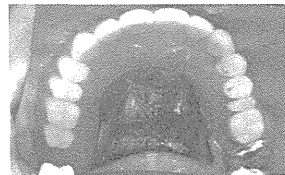
写真B

A-問23

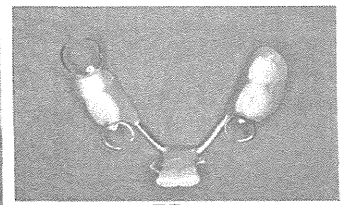
問23 78歳の男性。咀嚼時の下顎臼歯部の痛みを主訴として来院した。義歯は安定しているが、これまでも時々、同様の痛みがあったという。初診時の口腔内写真(A)、下顎義歯の写真(B)及び咬合接触検査の結果(C)を別に示す。考えられる原因はどれか。1つ選べ。

- a レストの不足
- b 人工歯の磨耗
- c 維持力の不足
- d 咬合接触の不均等
- e 義歯床後縁位置の不良

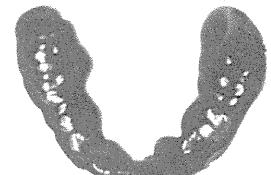A-問23



写真A



写真B



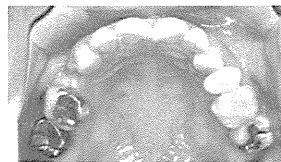
写真C

A-問24

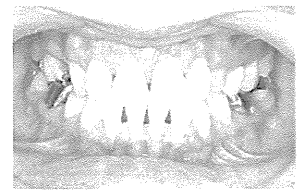
問24 35歳の女性。咀嚼障害を主訴として来院した。6か月前に歯根破折のため上顎右側第二小臼歯を抜去し、その後放置していたという。ブリッジによる治療を行うこととした。初診時の口腔内写真(A)とエックス線写真(B)とを別に示す。ブリッジの設計で適切なのはどれか。1つ選べ。

	右上6番支台装置	右上3番支台装置	連結法
a	全部铸造冠	硬質レジン前装冠	固定性
b	プロキシマルハーフクラウン	ジャケットクラウン	固定性
c	4/5冠	継続歯	半固定性
d	陶材焼付铸造冠	3/4冠	半固定性
e	7/8冠	ピンレッジ	可撤性

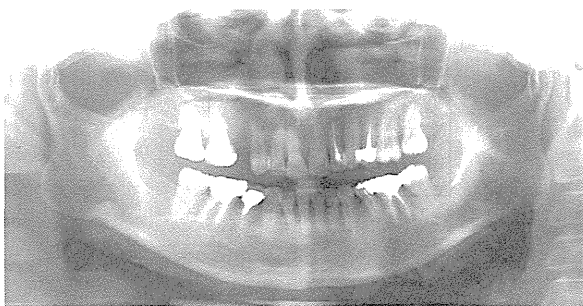
A-問24



写真A



A-問24



写真B

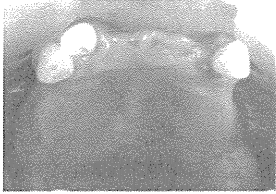
A-問25

問25 76歳の女性。上下顎部分床義歯を製作することとした。口腔内写真(A、B、C)を別に示す。

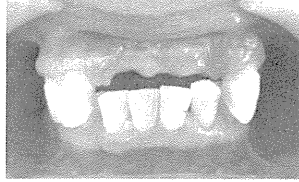考慮するのはどれか。2つ選べ。

- a 咬合高径を決定する。
- b 上顎義歯床面積を小さくする。
- c ゴシックアーチ描記法を用いる。
- d 上顎前歯部は無圧印象を行う。
- e 上顎義歯にはレストを付与しない。

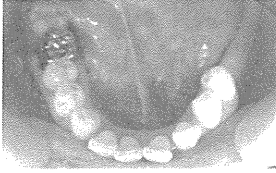A-問25



写真A



写真C



写真B

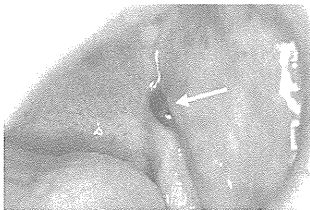
A-問26

問26 63歳の男性。上下顎の全部床義歯の製作を希望して来院した。新義歯を製作し装着したが、調整中に左側頬粘膜後部に疼痛と腫脹とが発生した。その時の口腔内写真(A、B)、咬合時の顔貌写真(C)、中心咬合位での咬合接触状態の写真(D)、適合試験の写真(E)及び上下顎義歯の嵌合状態の写真(F)を別に示す。腫脹部を矢印で示す。

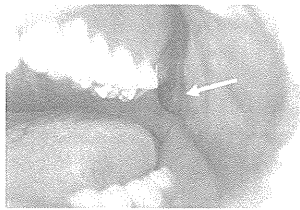
原因はどれか。1つ選べ。

- a 維持不良
- b 低位咬合
- c 早期接触
- d 床研磨面の形態不良
- e 人工歯の排列位置不良

A-問26

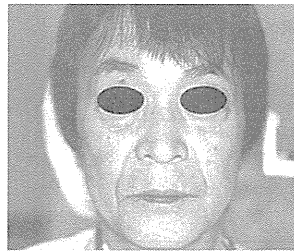


写真A

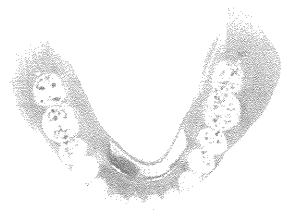


写真B

A-問26




写真C

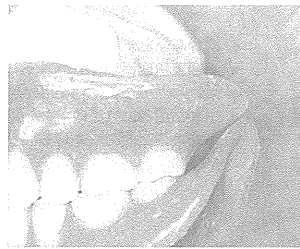


写真D

A-問26



写真E



写真F

A-問27

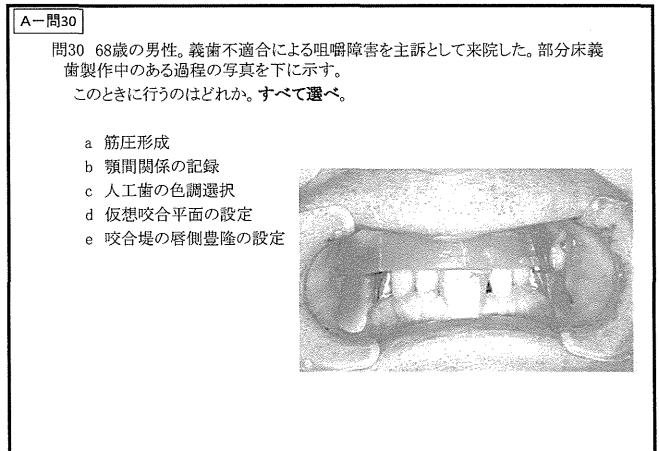
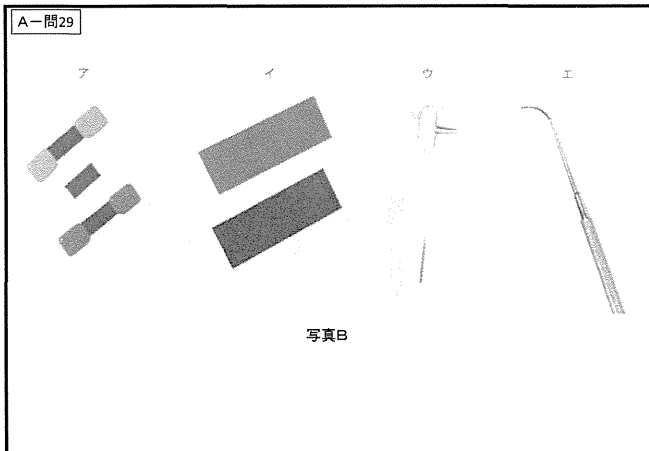
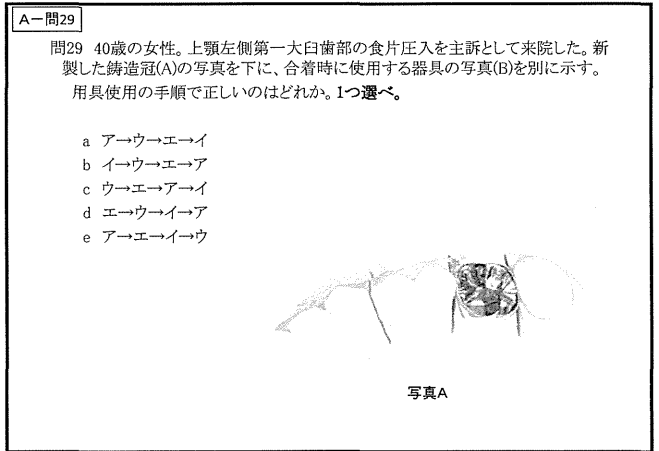
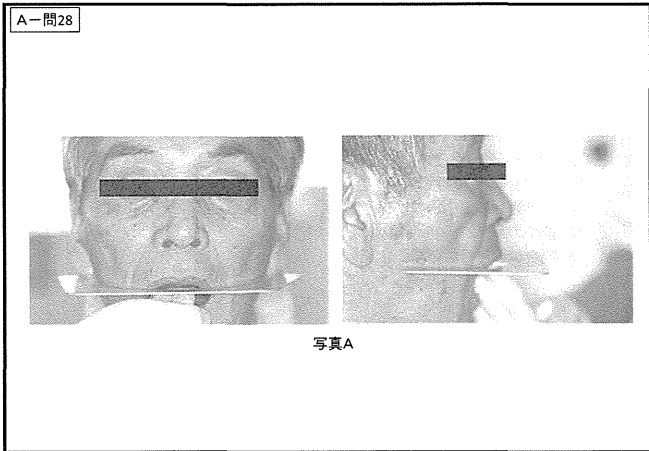
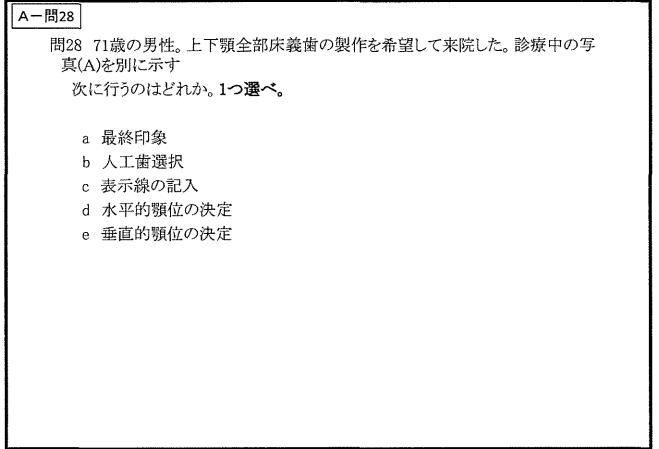
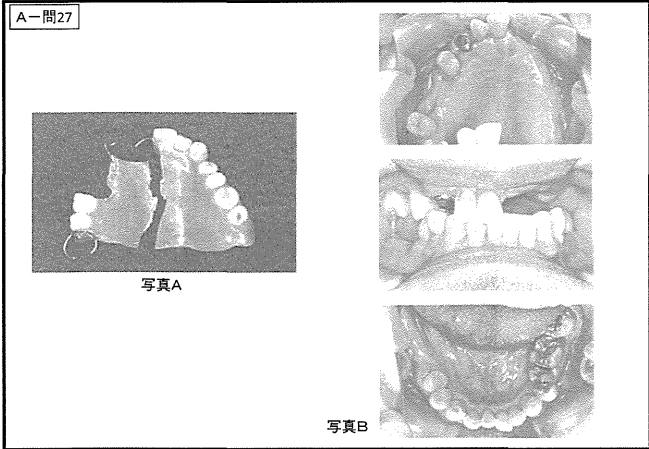
問27 56歳の男性。上顎義歯の破折と審美障害とを主訴として来院した。床義歯の上顎右側犬歯部は以前に破折していたが、破折部を保管中に紛失したという。模型を製作して人工歯の追加と義歯破折部の修理を行うこととした。破折した義歯の写真(A)と口腔内写真(B)とを別に示す。

行うべき手技を表に示す。

- |                |
|----------------|
| ① 咬合採得         |
| ② 上顎の印象採得      |
| ③ 下顎の印象採得      |
| ④ 破折義歯の仮接合     |
| ⑤ 破折義歯の口腔内への設置 |

適切な順番はどれか。1つ選べ。

- a ③→⑤→④→②→①
- b ③→⑤→②→④→①
- c ⑤→②→③→①→④
- d ⑤→④→①→②→③
- e ②→③→⑤→④→①



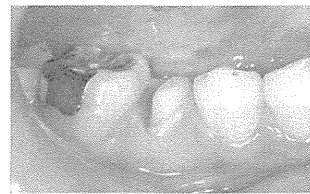A-問31

問31 40歳の女性。下顎右側第二小臼歯のポーセレンジャケットクラウンを製作することとした。支台歯の口腔内写真(A)とポーセレンジャケットクラウンの写真(B)とを別に示す。


支台歯とポーセレンジャケットクラウンとに共通して行うのはどれか。1つ選べ。

- a スズ電析処理
- b フッ化水素酸処理
- c メタルプライマー
- d シランカップリング処理
- e デンティンプライマー処理

A-問31



写真A



写真B

A-問32

問32 73歳の女性。全部床義歯製作中の側貌写真を下に示す。ある基準平面に平行に仮想咬合平面を決定することとした。

この基準平面の決定に用いる点はどれか。2つ選べ。

- a ア
- b イ
- c ウ
- d エ
- e オ




A-問33

問33 67歳の女性。部分床義歯製作のため咬合採得を行った。咬合採得後の咬合床を作業用模型に装着した写真(A)と咬合せたときの写真(B)とを別に示す。

水平的顎間関係が適切にトランスファーされたことの確認に有用なのはどれか。2つ選べ。

- a レストの適合性
- b 残存歯同士の接触状態
- c 上下歯列の正中線の関係
- d 前歯のオーバーバイト量
- e 咬合堤の対合歯の印記状態

A-問33



写真A



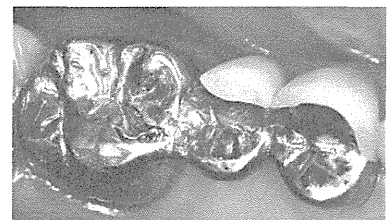
写真B

A-問34

問34 45歳の男性。上顎右側第二小臼歯欠損による審美障害を主訴として来院した。陶材焼付ブリッジによる治療を行うこととした。装着後の口腔内写真を下に示す。

最も低い温度で行うのはどれか。1つ選べ。

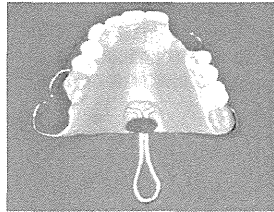
- a ろう付け
- b 右上6番の鋳造
- c 右上4・5番の鋳造
- d 陶材の焼成
- e グレージング



A-問35

問35 76歳の女性。脳卒中発症後、以前から使用していた義歯にある装置を追加することとした。技工中の義歯の写真を下に示す。  
追加した装置によって改善される機能を評価する検査はどれか。2つ選べ。

- a 水飲み検査
- b 咬合力検査
- c 発語明瞭度検査
- d プローイング検査
- e 開口量・限界運動範囲の検査

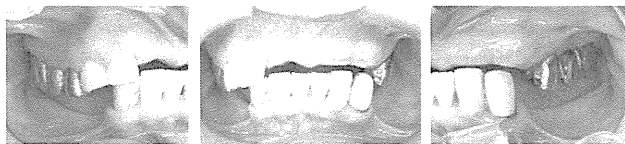

A-問36

問36 65歳の女性。歯の欠損による咀嚼困難を主訴に来院した。初診時の口腔内写真(A)を別に示す。残存歯には特に問題がなかったため、上下顎部分床義歯を製作し咀嚼機能の改善を図ることとした。  
咬合採得時に行う操作で適切なものはどれか。すべて選べ。

- a フェイスボウトランスファー
- b ゴシックアーチ描記
- c 咬合床の使用
- d 安静空隙量の測定
- e 臼歯部人工歯の選択

A-問36



写真A

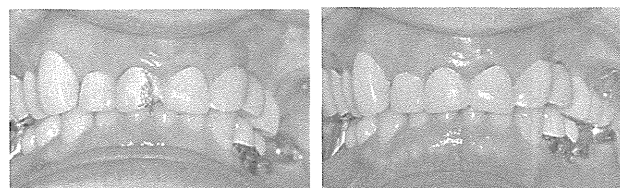
A-問37

問37 43歳の女性。上顎前歯部の修復物の破損による審美性の低下を主訴に来院した。上顎右側側切歯、中切歯および左側中切歯部に硬質レジン前装冠(連結冠)が装着されており、上顎右側中切歯の前装部が破損していた。口腔内診察およびエックス線検査により、当該部位の歯、歯周組織に著明な問題がないことを確認したため、修復物の補修を行った。処置前(A)および処置後(B)の口腔内写真を別に示す。

補修に際して行ったのはどれか。すべて選べ。

- a シェードの決定
- b モールドの決定
- c メタルプライマー処理
- d シランカップリング処理
- e 歯質のエッチング処理

A-問37



写真A(処置前)

写真B(処置後)

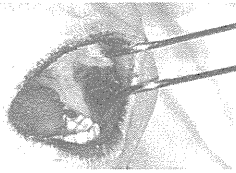
A-問38

問38 56歳の女性。口腔内からの出血を主訴として来院した。前日の夕刻から、手指や口腔粘膜に出血斑が発生し消えないという。初診時の口腔内写真(A)と手指の写真(B)とを別に示す。血液検査の結果を下に示す。

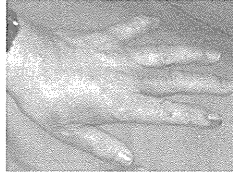赤血球	: 448万/ $\mu$ l
ヘモグロビン	: 13.7g/dl
ヘマトクリット	: 41.4%
白血球	: 3,800/ $\mu$ l
血小板	: 8,000/ $\mu$ l
好中球(桿状核)	: 4%
#(分葉核)	: 50%
好塩基球	: 3%
好酸球	: 3%
単球	: 5%
リンパ球	: 35%
出血時間	: 15分(基準値1~5分)
プロトロンビン時間	: 12秒(基準値11~13秒)
Rumpel-Leede試験	: 陽性



A-問38



写真A



写真B

診断名はどれか。1つ選べ。

- a 再生不良性貧血
- b 急性骨髄性白血病
- c 播種性血管内凝固 (DIC)
- d Plummer-Vinson症候群
- e 特発性血小板減少性紫斑病 (ITP)

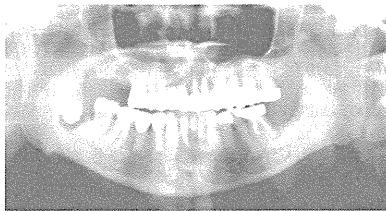
A-問39

問39 62歳の男性。下顎右側智歯部の違和感を主訴として来院した。3か月前から違和感に気付いていたが放置していた。昨日、他院でエックス線検査を受け、異常を指摘されたという。同部の歯肉に炎症症状を認めない。初診時のエックス線写真(A)と摘出物のH-E染色病理組織像(B)とを別に示す。

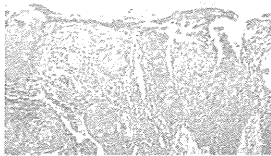
診断名はどれか。1つ選べ。

- a 含菌性嚢胞
- b 扁平上皮癌
- c エナメル上皮腫
- d 角化嚢胞性菌原性腫瘍
- e 石灰化嚢胞性菌原性腫瘍

A-問39



写真A



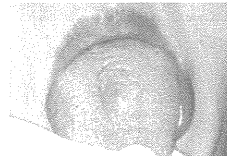
写真B

A-問40


問40 54歳の女性。舌の腫脹を主訴として来院した。幼少期から気付いていたが、機能障害や疼痛がないため放置していたという。弾性軟である。初診時の口腔内写真(A)と検査時の写真(B)とを下に示す。

次に行う検査はどれか。1つ選べ。

- a PET
- b MRI
- c 生検
- d 細菌検査
- e 穿刺吸引細胞診



写真A



写真B

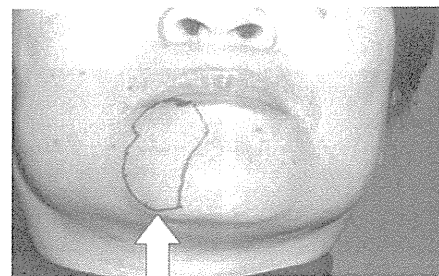
A-問41

問41 52歳の女性。下顎右側第三大臼歯部の違和感を主訴として来院した。智歯周囲炎の診断で下顎孔伝達麻酔下に右下8番の抜歯を行った。術後2週を経て、抜歯創の治癒状態は良好であったが、術後に生じた顔面皮膚の知覚鈍麻が持続しているという。顔貌写真を別に示す。

適切な対応はどれか。2つ選べ。

- a 自家神経移植術
- b 星状神経節ブロック
- c カルバマゼピン投与
- d 低出力レーザー照射
- e 頭蓋内三叉神経減圧術

A-問41



知覚鈍麻領域

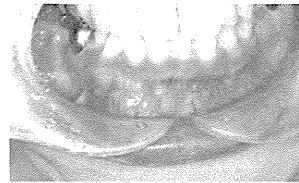
顔貌写真

A-問42

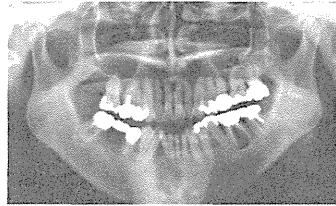
問42 49歳の女性。下顎右側前歯部の違和感を主訴として来院した。  
321の唇側根尖相当部に骨様硬の膨隆を触知する。初診時の口腔内写真(A)、エックス線写真(B)、病変中央部の歯科用コーンビームCT(C)、病変が最も下方に進展した部位の歯科用コーンビームCT(D)及び生検時のH-E染色病理組織像(E)を別に示す。  
適切な治療法はどれか。1つ選べ。

- a 搔爬術
- b 開窓術
- c 摘出術
- d 下顎辺縁切除術
- e 下顎区域切除術

A-問42

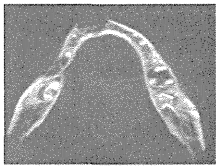


写真A

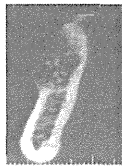


写真B

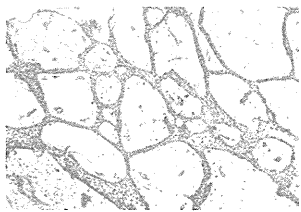
A-問42



写真C



写真D

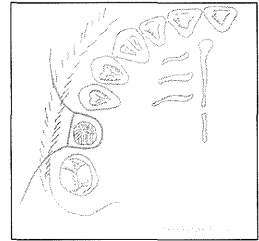


写真E

A-問43

問43 25歳の女性。上顎右側第一大臼歯の疼痛を主訴として来院した。当該歯に垂直破折が観察されたため抜歯を行ったところ、直径6mmほどの洞穿孔が確認された。エックス線検査で上顎洞に異常がみられないため、口腔上顎洞瘻閉鎖術を行うこととした。切開線を下に示す。  
手術に当たり考慮するのはどれか。1つ選べ。

- a 頬脂肪体の補填
- b 抜歯窩辺縁の骨削除
- c 口蓋側粘膜の広域剥離
- d 頬側粘膜弁の骨膜上剥離
- e 頬側粘膜骨膜弁の減張切開



A-問44

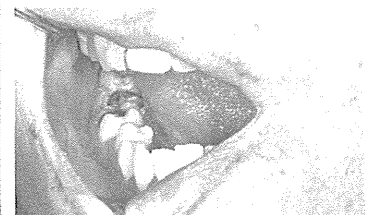
問44 38歳の女性。下顎右側の疼痛と腫脹を主訴として来院した。2年前から同部の腫脹に気づき、1週間からは下顎右側大臼歯部の自発痛と同部からの排膿とが出現したという。抗菌薬と非ステロイド性抗炎症薬の投与を行い、疼痛と排膿は消退した。初診時の顔貌写真(A)、口腔内写真(B)及びエックス線写真(C)を別に示す。  
次に行うのはどれか。1つ選べ。

- a 切開
- b 生検
- c 開窓
- d 根尖切除術
- e 下顎骨区域切除術

A-問44

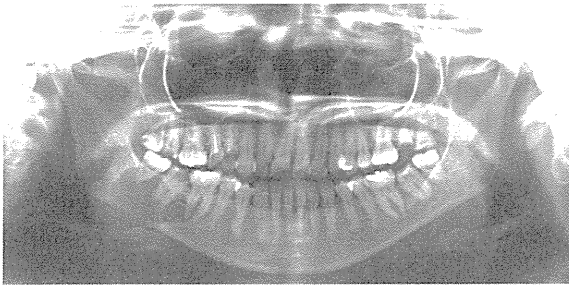


写真A



写真B

A-問44



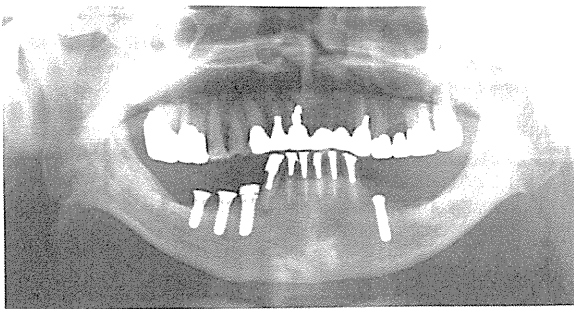
写真C

A-問45

問45 72歳の男性。右側オトガイ部の知覚麻痺を主訴として来院した。3週前にインプラント埋入手術を受けたという。初診時のエックス線写真を別に示す。まず行うべき対応はどれか。2つ選べ。

- a レーザー照射
- b インプラント除去
- c カルバマゼピン投与
- d ビタミンB<sub>12</sub>製剤投与
- e 副腎皮質ステロイド投与

A-問45

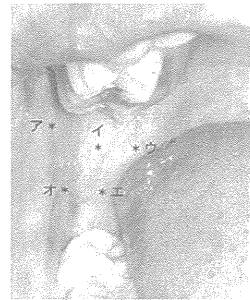


初診時エックス線写真

A-問46

問46 25歳の男性。埋伏した下顎右側第三大臼歯を抜去するために伝達麻酔を行うこととした。開口時の口腔内写真を下に示す。注射針の刺入部位で適切なのはどれか。1つ選べ。

- a ア
- b イ
- c ウ
- d エ
- e オ

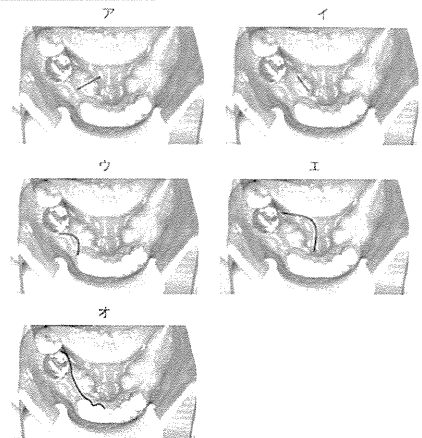


A-問47

問47 65歳の男性。義歯の製作を希望して来院した。下顎義歯を製作するにあたり、右側の歯槽骨整形術を行うこととした。切開線の写真を別に示す。適切なのはどれか。1つ選べ。

- a ア
- b イ
- c ウ
- d エ
- e オ

A-問47



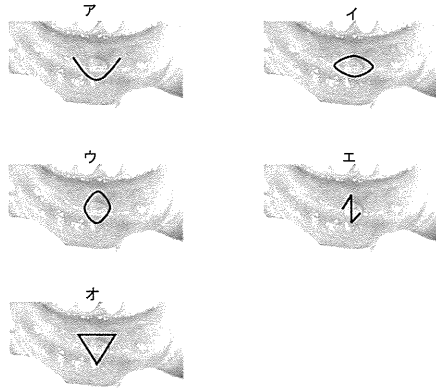
A-問48

問48 14歳の男子。下唇部の腫瘍を主訴として来院した。潰れて消退しても再発を繰り返すという。切除術を行うこととした。腫瘍部の切開線の写真を別に示す。

適切な切開線はどれか。1つ選べ。

- a ア
- b イ
- c ウ
- d エ
- e オ

A-問48



A-問49

問49 65歳の女性。下顎智歯の抜去を希望して来院した。高血圧症でβ遮断薬を内服中であるという。8万分の1アドレナリン含有2%リドカイン塩酸塩1.8ml局所麻酔カートリッジを使用することとした。

使用可能なカートリッジ数の上限で正しいのはどれか。1つ選べ。

- a 1本
- b 3本
- c 5本
- d 7本
- e 9本

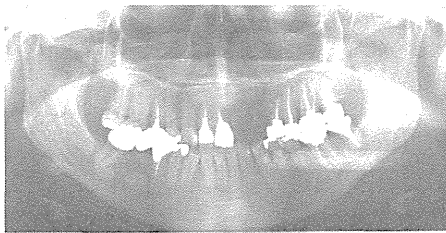
A-問50

問50 60歳の女性。右側顎下部の違和感を主訴として来院した。初診時のエックス線写真(A)とそのトレース図(B)とを別に示す。

点線で示される陰影の原因と考えられるのはどれか。1つ選べ。

- a 舌骨
- b 左側下顎隆起
- c 右側顎下腺唾石
- d 下顎左側大臼歯の修復物
- e 下顎右側大臼歯の骨硬化

A-問50



写真A



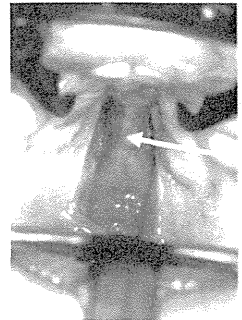写真B

A-問51

問51 1歳6か月の男児。生後2か月からHotz症による哺乳障害の改善と顎発育誘導を行っている。口蓋形成術を行うこととした。術中の写真を下に示す。

矢印の部分はどれか。1つ選べ。

- a 口蓋粘膜
- b アデノイド
- c 鼻中隔粘膜
- d 上顎洞粘膜
- e 下鼻甲粘膜

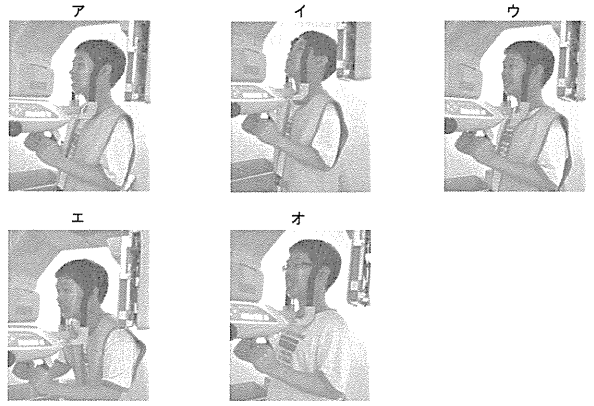


A-問52

問52 パノラマエックス線検査の位置づけを別に示す。  
正しいのはどれか。1つ選べ。

- a ア
- b イ
- c ウ
- d エ
- e オ

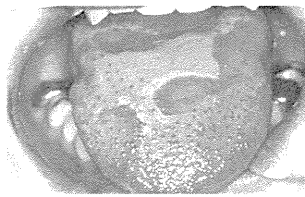

A-問52



A-問53

問53 舌の写真を下に示す。写真Aと写真Bで共通するのはどれか。1つ選べ。

- a 自発痛はほとんどない。
- b 糸状乳頭の消失がみられる。
- c ビタミンB欠乏によって生じる。
- d 副腎皮質ステロイドホルモン剤が有効である。

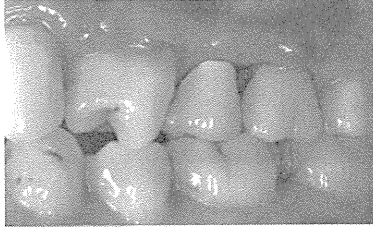


B-問1、4

次の文により、4の問いに答えよ。

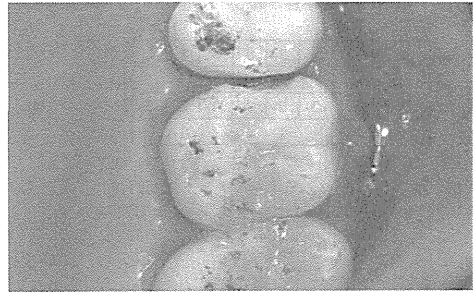
52歳の男性。上顎左側第一大臼歯の咬合痛を主訴として来院した。同部の歯冠補綴装置は10年前に装着し、良好に経過していたが、半年前から時々痛みがあるという。

初診時の口腔内写真(A)、咬合接触状態(B)及び癒孔にガッタパーチャポイントを挿入して撮影したエックス線写真(C)を別に示す。



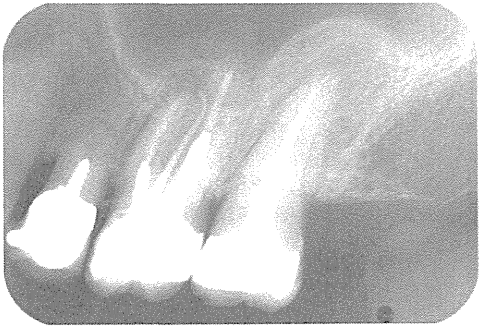写真A

B-問1、4



写真B

B-問1、4



写真C

B-問1、4

問1 咬合痛の原因として考えられるのはどれか。2つ選べ。

- a 根尖性歯周炎
- b 髄床底の穿孔
- c 歯根破折
- d 歯冠補綴装置の破損

問4 ⑥に行う適切な処置はどれか。1つ選べ。

- a 咬合調整
- b 再根管治療後、再歯冠補綴
- c トライセクション後、再歯冠補綴
- d トンネリング後、再歯冠補綴
- e 抜歯後、⑤⑥⑦ブリッジ装着

B-問2

問2 29歳の男性。下顎右側第一大臼歯部のブラッシング時の出血を主訴として来院した。数年前から食片圧入があるという。初診時の口腔内写真(A)とエックス線写真(B)とを別に示す。歯周組織検査結果の一部を表に示す。

頬側※	3	2	4	3	2	2
歯種	7			6		
口蓋側※	3	2	5	3	2	2
動揺度※※	0			0		

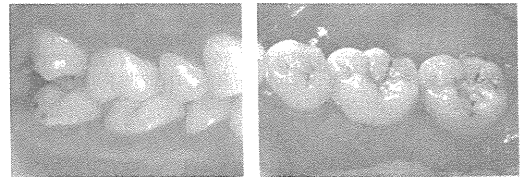
※:歯周ポケットの深さ(mm)

※※:Millerの判定基準

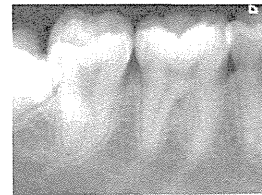
次に行うのはどれか。2つ選べ。

- a 口臭の検査
- b 歯周離開度検査
- c 付着歯肉幅の検査
- d 歯周ポケット内の細菌検査
- e 研究用模型による咬合診査

B-問2



写真A



写真B

B-問3

問3 61歳の男性。上顎前歯の動揺と正中離開の増大とを主訴として来院した。初診時の口腔内写真(A)とエックス線写真(B)とを別に示す。歯周組織検査結果の一部を表に示す。

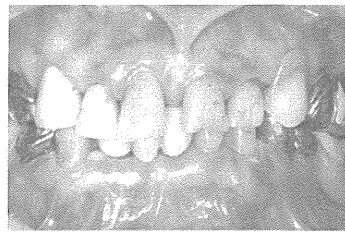頬側※	2	2	6	3	2	2
歯種	11			11		
口蓋側※	2	5	8	3	2	2
動揺度	1			1		

※:歯周ポケットの深さ(mm)

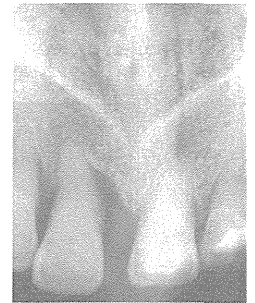この病態の増悪の原因として考えられるのはどれか。2つ選べ。

- a 食片圧入
- b 外傷性咬合
- c 根尖性歯周炎
- d 上唇小帯の高位付着

B-問3



写真A



写真B

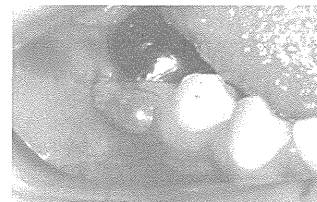
B-問5

問5 9歳の男児。下顎右側第二乳臼歯歯肉の腫脹を主訴として来院した。自発痛はなく、繰り返す膿瘍を形成するという。右下Eの動揺は2度で打診痛を認める。初診時の口腔内写真(A)とエックス線写真(B)とを別に示す。

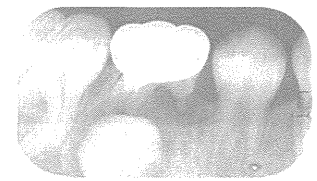
適切な対応はどれか。1つ選べ。

- a 乳歯冠の除去
- b 歯肉腫脹部の切除
- c 右下Eの抜去
- d 右下Eの根尖切除
- e 右下Eの根管開放

B-問5



写真A



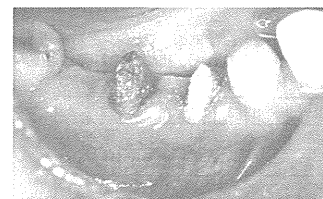写真B

B-問6

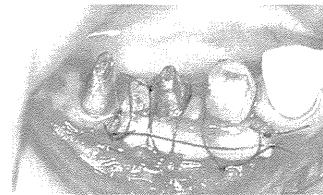
問6 55歳の女性。歯周病の治療を希望して来院した。歯周基本治療後に歯周ポケットはすべて3mm以下となったが、下顎右側小白歯部のブラッシング時の疼痛や違和感が認められたため、歯周外科手術を行った。歯周基本治療後の暫間被覆冠を除去した時の口腔内写真(A)と術直後の口腔内写真(B)とを別に示す。この手術の目的はどれか。正しいものを2つ選べ。

- a 審美性の回復
- b 口腔前庭の拡張
- c 角化歯肉幅の増大
- d 可動性粘膜の増大
- e アタッチメントの獲得

B-問6



写真A



写真B

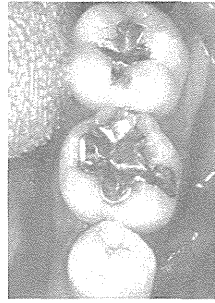
B-問7

問7 31歳の男性。下顎左側第一大臼歯の拍動性の自発痛を主訴として来院した。数年前から疲労時に痛みと頬側歯肉部の腫脹とが度々起こるという。

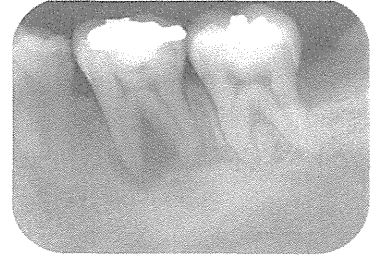初診時の写真(A)、エックス線写真(B)及び髄室開拓後の写真(C)を別に示す。誤っているのはどれか。2つ選べ。

- a 4根管である。
- b 近心側の髄室壁が過剰に削除されている。
- c 根管口をラウンドバーで拡大する。
- d 根管長測定時には偏心投影で撮影する。
- e Kファイルで根管を穿通し排膿を試みる。

B-問7



写真A



写真B

B-問7



写真C

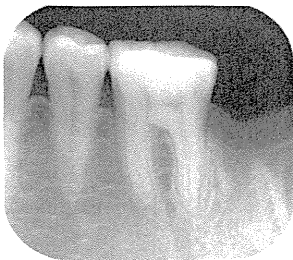B-問8

問8 55歳の男性。下顎左側第一大臼歯の疼痛を主訴として来院した。不可逆性の歯髄炎と診断し、抜髄を行うこととした。初診時のエックス線写真(A)と処置中の口腔内写真(B)とを別に示す。

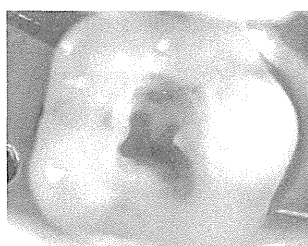次に行うのはどれか。1つ選べ。

- a 天蓋の除去
- b 作業長の測定
- c 根部歯髄の除去
- d 根管消毒剤の貼薬
- e 根管口のロート状拡大

B-問8



写真A



写真B

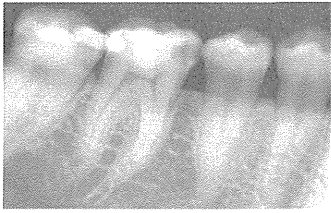
B-問9、12

次の文により9、12の問いに答えよ。

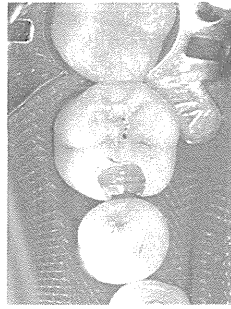34歳の女性。下顎右側第一大臼歯の冷水痛を主訴として来院した。2週間前から一過性の冷水痛を自覚するようになったという。電気診に正常に反応する。コンポジットレジンで修復することとした。初診時のエックス線写真(A)と感染象牙質除去後の口腔内写真(B)とを別に示す。



B-問9、12



写真A



写真B

B-問9、12

問9 窩洞形成で適切なのはどれか。すべて選べ。

- a 頬側への開放
- b 舌側への開放
- c 小窩裂溝部への拡大
- d 咬合面窩洞辺縁のベベル形成
- e 歯肉側壁エナメル質の白濁部除去

問12 修復に必要なのはどれか。2つ選べ。

- a ウエッジ
- b パーニッシャー
- c プラスチックスパチュラ
- d マトリックスバンド
- e サービカルマトリックス

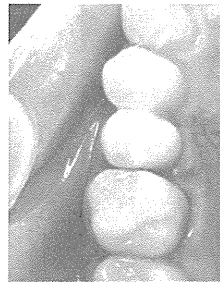
B-問10

問10 24歳の男性。上顎右側第二小臼歯の違和感を主訴として来院した。初診時の口腔内写真(A)、エックス線写真(B)および器具の写真(C)を別に示す。

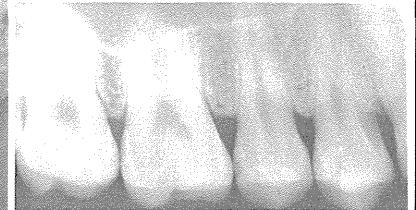
検査に使用する器具はどれか。2つ選べ。

- a ア
- b イ
- c ウ
- d エ
- e オ

B-問10

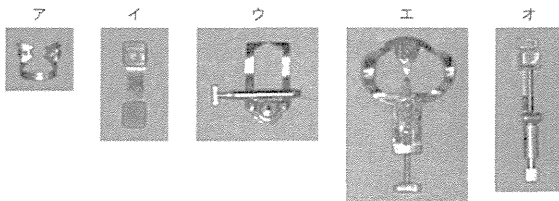


写真A



写真B

B-問10



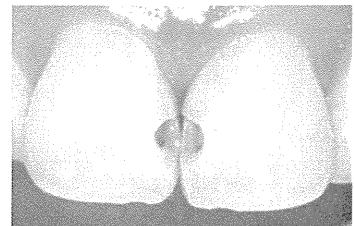写真C

B-問11

問11 32歳の女性。上顎両側中切歯の一過性の冷水痛を主訴として来院した。コンポジットレジン修復を行うこととした。窩洞形成完了時の写真Aを下に、切削器具の写真Bを別に示す。

窩洞形成に使用した器具はどれか。2つ選べ。

- a ア
- b イ
- c ウ
- d エ
- e オ



写真A(窩洞形成完了時)

B-問11

ア イ ウ エ オ



写真B

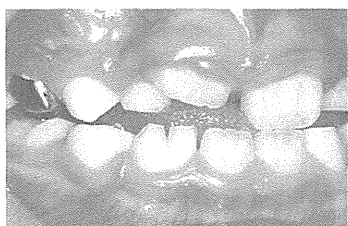
B-問13

問13 6歳の男児。下顎前歯の形態異常を主訴として来院した。経過観察を行っている。初診時の口腔内写真(A)とエックス線写真(B)とを別に示す。

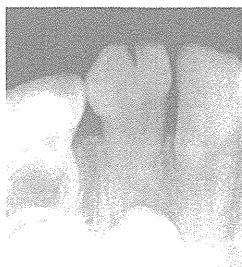定期健診時に留意すべきなのはどれか。1つ選べ。

- a 齶 蝕
- b 咬 耗
- c 歯冠破折
- d 歯髄感染

B-問13



写真A



写真B

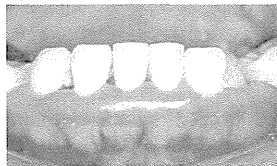B-問14

問14 41歳の女性。下顎前歯の歯肉の腫れを主訴として来院した。ブラッシング指導に続いて歯肉縁上歯石除去を行うこととした。初診時の口腔内写真(A)とエックス線写真(B)とを別に示す。

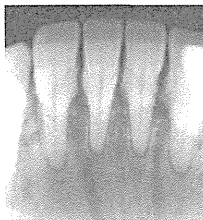
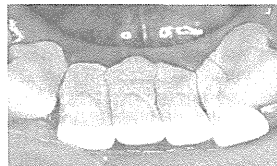歯石除去後に発現しやすいのはどれか。すべて選べ。

- a 歯の動揺
- b 歯肉退縮
- c 歯肉の発赤
- d 歯肉の増殖
- e 象牙質知覚過敏症

B-問14



写真A



写真B

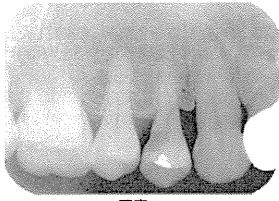B-問15

問15 58歳の男性。上顎右側第一小臼歯の痛みを主訴として来院した。根管充填前にマスターポイント試適を行うこととし、ポイントを作業長に合わせ折り曲げた。初診時のエックス線写真(A)、ポイントを先に口蓋根管に挿入したときの口腔内写真(B)及びポイントを先に頬側根管に挿入したときの口腔内写真(C)を別に示す。

試適時の所見から考えられるのはどれか。1つ選べ。

- a 穿孔
- b イスマスの存在
- c 2根管口1根尖孔
- d 作業長設定の誤り
- e 根尖部の拡大不足

B-問15



写真A



写真B

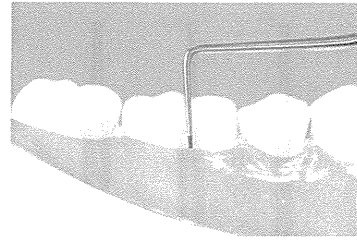


写真C

B-問16

問16 WHOプロープを用いた検査時の写真を下に示す。  
この患者のCPIコードは最低どれになるか。1つ選べ。

- a 0
- b 1
- c 2
- d 3
- e 4



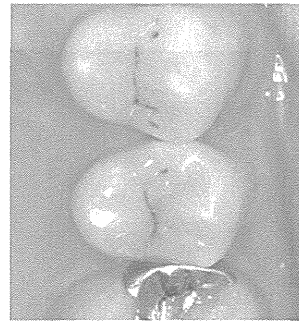
B-問17

問17 21歳の女性。上顎左側第一小臼歯と第二小臼歯との冷水痛を主訴として来院した。コンボジットレジン修復を行うこととした。初診時の口腔内写真(A)と齶触除去中の口腔内写真(B)とを別に示す。

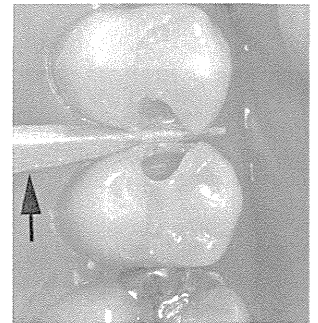
矢印で示す器具の使用目的はどれか。すべて選べ。

- a 歯の固定
- b 術野の明視
- c 接触点の回復
- d 歯間乳頭の保護

B-問17



写真A



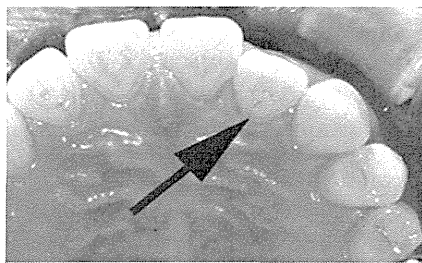
写真B

B-問18

問18 上顎の口腔内写真(ミラー像)を下に示す。

矢印で示す歯に特徴的な齶蝕好発部位はどれか。1つ選べ。

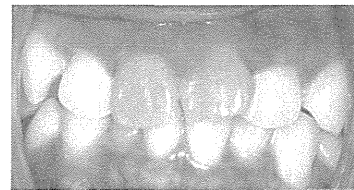
- a 歯帯
- b 盲孔
- c 棘突起
- d 斜切痕
- e 中心結節



B-問19

問19 32歳の男性。上顎前歯部の審美障害を主訴として来院した。口腔内写真を下に示す。5年前に前歯部を打撲したが、2~3日で痛みがとれたため、そのまま放置していた。打撲1年後ぐらいから、少しずつ色が変わっているのに気づいていたが、最近になって黒ずみが濃くなっているような気がして受診した。

歯の動揺及び打診痛は認められず、エックス線撮影を行ったところ、歯冠部および根尖周囲組織に透過像等の異常は認められなかった。歯髄電気診断及び試験切削の結果、失活が確認されたため、感染根管治療を行った。根管充填後、エックス線撮影により、緊密な根管充填を確認した。根管充填1週間後の診査で異常を認めなかったため、漂白処置に移行することとした。



B-問19

漂白処置の際の対応として正しいのはどれか。2つ選べ。

- a 印象採得し、カスタムトレーを製作する。
- b 処置にあたって、ラバー防湿を行う。
- c 根管充填剤は根尖側1/3まで除去する。
- d 象牙質をできるだけ残さないよう髓腔を拡大する。
- e 過酸化水素水と過ホウ酸ナトリウムを混和して使用する。

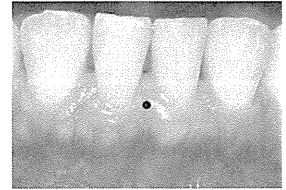
B-問20

問20 下顎前歯部の口腔内写真を下に示す。

●印で示す部分に針を刺入して浸潤麻酔を行ったところ、刺入点から薬液が口腔内に漏れたという。

原因として考えられるのはどれか。1つ選べ。

- a 粘膜筋板の欠如
- b 粘膜上皮の角化
- c 粘膜下組織の欠如
- d ステッピングの存在
- e 粘膜固有層の膠原線維の配列状態



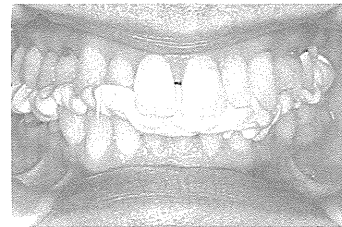
B-問21

問21 54歳の男性。上顎左側大白歯部の歯冠補綴を行うこととした。咬合採得時の写真(A)、インターオクルーザルレコードの写真(B)及びインターオクルーザルレコードにある作業を行った後の写真(C)を別に示す。

この作業によって防止できるのはどれか。すべて選べ。

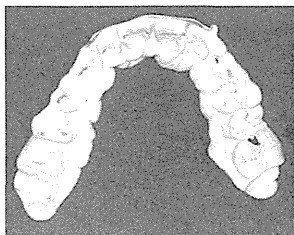
- a 歯冠補綴装置の過高
- b 歯冠補綴装置の不適合
- c 歯型のトリミングの誤り
- d 咬合器の矢状顎路傾斜角調節の誤り
- e 上顎作業用模型の咬合器装着位置の誤り

B-問21

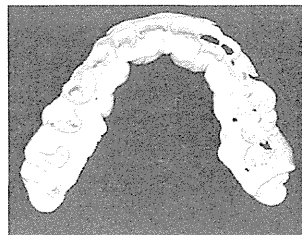


写真A

B-問21



写真B



写真C

B-問22

問22 21歳の女性。審美障害を主訴として来院した。半年前、交通事故で前歯を喪失したという。口腔内写真(A)を別に示す。

補綴治療にあたり問題となるのはどれか。2つ選べ。

- a 口蓋隆起
- b 智歯の萌出状態
- c 対合歯との間隙
- d 切歯乳頭の位置
- e 唇側歯槽突起の欠損