

. 総合研究報告

厚生労働科学研究費補助金（難治性疾患克服研究事業）

平成24年度～25年度 総合研究報告書

「リンパ浮腫治療への breakthrough を目指して」に関する研究

研究代表者

福田尚司 国立国際医療研究センター 心臓血管外科医長

研究分担者

福田尚司 国立国際医療研究センター 心臓血管外科医長

記村貴之 国立国際医療研究センター研究所 細胞組織再生医学研究部

浜崎辰夫 国立国際医療研究センター研究所 細胞組織再生医学研究部室長

研究要旨

リンパ浮腫に罹患し、QOLが低下している患者は原発および2次性を合わせると10万人近い。厚生労働省の難病研究班の報告にあるように、現在までに有効な治療法が確立されていない。現実的には、医師サイドも半ばあきらめ状態である。22年度から当センターでは厚生労働省科学研究費にて、新しいリンパ浮腫治療の前向きランダムマイズトリアルおよび基礎実験を行ってきた。この研究では、現在、特許申請に係わり最終結果の発表は控えているが、世界で初めてリンパ浮腫に対する有効な治療法の可能性を得た。つまり、Cilostazol内服群患者の40%に完全寛解、30%の患者に軽度から中等度寛解を得られ、残りの30%に治療抵抗性を認めた。私達の動物実験によると、同薬剤がヒトリンパ管内皮細胞の増殖をupregulateし、また、トランスジェニックリンパ浮腫マウスのリンパ機能を改善し予後を延長することが世界で初めて証明された。

今回の研究は臨床研究と基礎研究パートに分かれる。前者では、後述する倫理的配慮を充分に行いながら、22年度の研究において、完全寛解群以外の患者を対象に、当時、用いた複合治療法を一部改良し、つまり、Cilostazolを内服し、波動型空気マッサージ機の使用期間を1月から6月に延長した強化リンパ浮腫療法を行い、また、観察期間も最大12カ月に延長し、寛解率が改善できるか否かを検討する。また、後者では、動物実験規定に則り、ヒトリンパ管内皮細胞、トランスジェニックリンパ浮腫マウスおよびマウスリンパ浮腫モデルを用い、仮説の検証および作用機序の同定を行う。

1. 目的

【臨床研究の目的】

リンパ浮腫は 100 年以上におよぶ治療法開発の経緯があるが、リンパ浮腫に対する診療ガイドライン 2008 年度版によると科学的根拠のある治療法は無い¹⁾。

原発性リンパ浮腫の原因は未解明で、その患者は 5 千人²⁾と推定されている。一方、癌外科の進歩に伴い、癌手術症例数は増加してきている。このため、癌術後患者におけるリンパ浮腫が増加し、2004 年、上山によると上肢リンパ浮腫患者は 5 万人、下肢リンパ浮腫患者は 7 万人と推定している³⁾。

治療法は弾性ストッキングの着用や、リンパドレナージのためのマッサージ、リンパ管-細静脈吻合術が行われるが、いまだ根治的に有効な治療法は確立されていない。

症例報告ではリンパ浮腫に Cilostazol が効果的であったという報告⁴⁾が見られ、同薬剤の PDE₃ 阻害作用による内皮細胞活性化効果が期待される。当科でも、同薬剤が 2 次性リンパ浮腫患者の症状緩和に、効果を示す症例を経験した。これは、同薬剤の持つ、抗血小板作用ばかりではなく、PDE₃(Phosphodiesterase-3)阻害作用による、内皮細胞活性化効果の影響と推測できる。リンパ浮腫が改善する機序について、分子レベルで明らかにすることが可能であれば、臨床的に、より効率的で有用なリンパ浮腫の治療法の確立が可能になる。

2010 年度から私達は厚生労働省科学研究費にて、新しいリンパ浮腫治療の前向きランダムマイズトライアルおよび基礎検討

を行ってきた。この研究では、PDE₃ 阻害剤のひとつである Cilostazol を内服する患者の 30%に完全寛解、40%の患者に軽度から中等度寛解を得られ、残りの 30%に治療抵抗性を認めた。また、動物実験によると、同薬剤がヒトリンパ管内皮細胞の増殖を upregulate し、また、トランスジェニックリンパ浮腫マウスのリンパ機能を改善し予後を延長することが示された。これらを基に、今研究では 2012 年度から、基礎研究では Cilostazol のリンパ機能改善のメカニズムを明らかにし、また、臨床研究では、完全寛解群以外の患者に対し、新しい治療戦略を作成し、その効果を検証することによりリンパ浮腫の制圧を目指した。

【基礎研究の目的】

Cilostazol は phosphodiesterase type III (PDE3)を選択的に阻害することにより抗血小板作用、血管拡張作用を発揮すると考えられており、慢性動脈閉塞症の治療や脳梗塞の再発予防に使用されている(1)。In vitro あるいは in vivo の実験により、血小板に対しては凝集抑制作用、血管平滑筋に対しては弛緩作用および増殖抑制作用を有することが報告されている(1,2)。また血管内皮細胞の傷害に対し防御作用をもつという報告もある(1)。しかしこれまでにリンパ管にどのような影響を及ぼすかについては明らかにされていない。

リンパ浮腫の患者に対して Cilostazol を投与することで症状の改善がみられたという症例報告があり(3)、Cilostazol がリンパ管に作用しリンパ浮腫の改善に寄与したことが推察された。本研究ではヒトリンパ管内皮の培養細胞とマウスのリンパ

浮腫モデルを用いて、Cilostazol のリンパ管内皮細胞に対する作用とそのメカニズム、さらにリンパ浮腫に及ぼす影響について解明することを目的として研究を行った。

2. 方法

【臨床研究の方法】

2.1 研究期間

2012年4月から2年間

2.2 対象

2010年度～2011年度厚生労働省科学研究費補助金にて実施した、「リンパ浮腫治療への breakthrough を目指して」研究に参加し完全寛解群以外の患者14名

2.3 選択基準

先行研究において完全寛解が得られなかった患者で、国立国際医療研究センターに通院可能あるいは入院治療を受けるリンパ浮腫患者、また、下記の条件を満たす患者。

- (1) 継続して薬剤の投与が可能である
- (2) 年齢20歳以上の日本人
- (3) 研究内容やリスクを理解できる

2.4 除外基準

- (1) 担癌状態の患者
- (2) 著しい出血傾向を伴う患者
- (3) 頻脈性不整脈あるいは高程度の狭心症患者

- (4) その他、主治医が不適格と判断した患者

2.5 同意取得に関する事項

2.5.1 臨床研究に関する倫理指針、疫学研究に関する倫理指針遵守および動物実験に関する倫理指針

本研究はヘルシンキ宣言（2008年ソウル改訂）の趣旨、臨床研究に関する倫理指針（平成15年7月30日発布、平成16年12月28日全部改正、平成20年7月31日全部改正、厚生労働省）および疫学研究に関する倫理指針（平成14年6月17日発布、平成16年12月28日全部改正、平成17年6月29日一部改正、平成19年8月16日全部改正、平成20年12月1日一部改正）に基づいて実施する。本研究で使用される研究実施計画書および同意説明書、同意書は、国立国際医療センター倫理委員会により承認されたものである。

2.5.2 被験者への同意説明および同意書の取得

担当医師は研究に先立ち、必ず被験者に対し本研究の背景、目的、予想される利益と危険性について十分に口頭および文書で説明を行う。

特に、使用される薬剤がリンパ浮腫に適応がない点、また、その効果についても証明されておらず、全く効果の無い可能性も否定はできない、といった不利益があることを伝える。しかし、同薬剤は既に世界中で使用されているもので、その副作用は通常の薬剤のそ

れと同等で、許容範囲内と考えられ、また、確立された治療法の存在しない今疾患において、症状が軽減され、あるいは、根治されたならば、その利益は前述の不利益を大きく上回る可能性があることも同時に伝える。また、今研究により引き起こされたと考えられる有害事象に対しては、主任研究者があらかじめ契約した、第3者機関である保険会社による研究保険から、その保障が行われることを伝える。

説明後、被験者が説明内容をよく理解したことを確認した上で、本研究への参加についての同意を文書で得る。さらに被験者はいつでも自由意志により本研究の参加を撤回できることを知らせておく。

2.5.3 被験者のプライバシーの保護

本研究に際して、被験者のプライバシーは十分に保護される。

2.6 研究デザイン

2010年度からの先行研究において、完全寛解群以外の患者の中で、アスピリン治療群の患者は内服薬をアスピリンから Cilostazol に変更し、マッサージ器を6ヶ月間使用する。Cilostazol 治療群の患者は、Cilostazol の内服に加え6ヶ月間のマッサージ器使用を追加する。治療後6カ月で単純CTを施行し、両下肢（上肢）皮下面積（腓骨あるいは尺骨中樞端から10cm遠位側の部位）を評価する。

2.7 評価項目

2.7.1 主要評価項目

CTにける下肢（上肢）皮下組織面積（測定部位は、下肢の場合、腓骨中樞端から10cm遠位側の部位、上肢の場合、尺骨中樞端から10cm遠位側の部位）

評価者は盲検化した第3者とする。

2.7.2 副次評価項目

痛み(VAS; Visual analogue scale)

皮膚毛細血管血流

2.8 統計解析

解析は今研究に参加している医療統計専門家によって行われる。

治療前後において、CTによる下腿（上腿）断面積、皮下組織面積における有意差の有無を検討する。

2.9 調査項目

2.9.1 患者背景

(1) 患者背景：

年齢、性別、身長、体重、既往、リンパ浮腫の罹患期間

(2) 危険因子：

癌手術の有無、日常生活様式（立位や歩行の時間や距離など）

栄養状態、腎機能障害の有無、糖尿病の有無

ステロイド剤使用の有無

2.9.2 痛みの評価

VAS (visual analogue scale)による
検者は盲検化

2.9.3 下肢（上肢）における皮下組織の断面面積測定評価

起床から6時間以上経過後のCTを用い測定する。

CTにおける皮下組織面積測定は、盲検化された第三者検者により行われる。皮下面積測定部位は、腓骨（尺骨）近位端から10cmおよび20cm遠位側にて行われる（CT; Aquilion ONE, TOSHIBA, Japan. Software; ZIO-STATION2, AMIN, Japan）。その比較は、同部位における治療前後の皮下組織断面面積を基に行う。

2.9.4 費用・資金

必要経費に関する資金は厚生労働省科学研究費（平成24 - 難治等(難) - 一般 - 062）から支払われる。

今研究における薬剤による有害事象に対しては、その保障を研究保険でまかなうものとし、保険料は研究費から支出する。

【基礎研究の方法】

2.10 細胞の増殖能

細胞培養は正常ヒト皮膚微小リンパ管内皮細胞（成人および新生児由来、いずれも Lonza）と微小血管内皮細胞培養キット（Lonza）を用いた。細胞培養キットに付属する血管内皮増殖因子（vascular endothelial growth factor, VEGF）を添加した群と非添加群に条件を分けて細胞培養を行った。また同様に付属する線維芽細胞増殖因子（fibroblast growth factor, FGF）について

も添加群と非添加群で培養条件の検討を行った。6ウェルプレートにリンパ管内皮細胞を1ウェルあたり 1.5×10^4 個播種し、その翌日に Cilostazol (Wako) を最終濃度 $1 \mu\text{M}$, $10 \mu\text{M}$, または $30 \mu\text{M}$ となるように添加した。また Cilostazol のコントロールとして抗血小板薬の acetylsalicylic acid (ASA, Sigma) を $300 \mu\text{M}$ となるように添加した群、Cilostazol の溶解液として用いた dimethyl sulfoxide (DMSO, Sigma) のみ添加した群でも同様の培地条件で培養し、薬剤添加後1、3、5、7、9日目に細胞の計数を行った。細胞数の計測は、培養細胞に 0.25% trypsin-EDTA solution (Sigma) を1ウェルあたり $100 \mu\text{l}$ 加え、 37°C で2分間インキュベートして細胞を剥離し、phosphate buffered saline (PBS) に懸濁し、Coulter Counter Z2 (BECKMAN COULTER) を用いて行った。また、Cilostazol と同様に PDE3 の阻害剤である Cilostamide と Milrinone の効果を検証する為に培地に添加して $0.1 \mu\text{M}$, $1 \mu\text{M}$, $10 \mu\text{M}$ の濃度において細胞増殖の効果を検証した。

リンパ管内皮細胞の増殖について細胞増殖試薬である WST-1 (Roche) を用いて評価した。96ウェルプレートにリンパ管内皮細胞を1ウェルあたり 1×10^4 個播種し、48時間培養した。WST-1 試薬を添加して2時間反応させ、マイクロプレートリーダーで 450nm における吸光度を測定した。

2.11 細胞の遊走能

上記の成人由来の正常ヒトリンパ管内皮細胞を、10cm の dish に播種し、ほぼコンフルエントになるまで培養した。培地としては上記の微小血管内皮細胞培養キットから VEGF を除去したものをを用いた。9mm 幅のセルスクレイパーで細胞を直線状に剥がし、同時に Cilostazol を 1, 10, 30 μM となるように添加した。コントロールとして Cilostazol の溶媒である DMSO のみを添加したものをを用いた。48 時間培養した後、細胞を顕微鏡で観察し、残った細胞シート間の距離を測定し、移動距離を算出した。

2.12 Cilostazol および Milrinone 投与中の kCYC^{+/-} トランスジェニックマウスの生存率

カポジ肉腫において発現している、カポジ肉腫関連ヘルペスウイルスの遺伝子である k-cyclin を導入した kCYC^{+/-} トランスジェニックマウス (Tg) では全身のリンパ管の走行異常がみられ、寿命が短くなることが報告されている (4)。このリンパ流障害マウスに対して、0.1% Cilostazol または 0.002% Milrinone を含有する飼料(いずれもオリエンタル酵母)を Tg マウスおよび野生型マウス投与し、体重変化および生存率を計測した。対照組にコントロール飼料を投与した。マウスはいずれも生後 4~5 週齢のものを用いた。

2.13 トランスジェニックマウス皮膚の免疫染色

0.1% Cilostazol 含有飼料を投与した kCYC^{+/-} トランスジェニックマウスが

ら耳介と背部の皮膚を採取した。3.5% パラホルムアルデヒドで固定し、パラフィン包埋を行った。リンパ管内皮細胞のマーカである podoplanin (LifeSpan Biosciences) と血管内皮細胞のマーカである CD31(BD)の抗体で蛍光二重染色を行った。

2.14 トランスジェニックマウス皮膚の電子顕微鏡

上記と同様に 0.1% Cilostazol 含有飼料を投与した kCYC^{+/-} トランスジェニックマウスから耳介と背部の皮膚を採取した。検体を 2% paraformaldehyde と 2.5% glutaraldehyde で固定し、1% osmium tetroxide, 1% paraformaldehyde, 1.25% glutaraldehyde と 0.32% potassium ferricyanide で後固定を行った。100 nm 厚で切片を作成し 2% uranyl acetate と 0.4% lead citrate で染色した。電子顕微鏡 (JEM-1400, JEOL, Tokyo, Japan) 下でリンパ管を観察した。

2.15 トランスジェニックマウスのリンパ管輸送能

0.1% Cilostazol 含有飼料を 4 週間投与した kCYC^{+/-} トランスジェニックマウスに対して、後脚にエバンスブルー色素を皮下注射した。10 分後に両側の膝窩リンパ節を採取し、リンパ節に流入した色素をホルムアミドで溶出させ、マイクロプレートリーダーで色素を定量した。コントロールとして Cilostazol 非含有飼料で飼育した野生型マウスと kCYC^{+/-} トランスジェニックマウスを用いた。

2.16 マウス尾のリンパ浮腫モデル

FVB/N の野生型マウスに対し、sevoflurane による全身麻酔下で、メスを用いて尾の基部の皮膚を 5mm 幅で全周性に剥離した。皮膚の剥離により皮膚のリンパ管が障害され、剥離部より遠位側に浮腫を生じることが報告されている (5)。これを術後リンパ浮腫のモデルとして、手術同日より Cilostazol 含有飼料または非含有飼料の投与を行った。浮腫を生じた尾を経時的に写真撮影し、最大径の推移を測定した。

2.17 尾のリンパ管の免疫染色

上記の尾のリンパ浮腫モデルにおいて、Cilostazol 含有群、非含有群それぞれのマウスより手術後 7 日目に尾の皮膚を採取し、上記と同様にホルマリン固定、パラフィン包埋を行なって抗 LYVE-1 抗体 (Abcam) で免疫染色を施行した。

なお、全ての動物実験は、国立国際医療研究センター動物実験規程に従って、同センター動物実験倫理委員会の承認を得て行った。

3. 結果

【臨床研究の結果】

2012 年度末、患者登録数 14 名に対し 12 名が研究完了している。1 名は薬剤の副作用 (動悸) のため内服継続が困難で逸脱した。もう 1 名は他疾患 (急性大動脈解離) 発症のため薬剤内服を中断したため逸脱した。

研究期間を完遂した 12 名の患者は全て女性で平均年齢は 71.7 歳、リンパ浮腫

の平均罹患期間は 10.3 年、リンパ浮腫の原因は 11 名が先行する癌に対する手術で、1 名が原発性であった。また、6 名が片側肢リンパ浮腫で、他の 6 名が両側肢であった。(表 1)

治療前後で CT による平均皮下断面面積は、45.3 cm^2 から 36.0 cm^2 に減少した ($p = 0.37$)。 (表 2)

皮下断面面積の減少率が 20% 以上を示した患者を 3 名 (25.0%)、5% 以上 20% 未満を示した患者を 3 名 (25.0%)、変化を認めなかった患者を 4 名 (33.3%)、増悪した患者を 2 名 (16.7%) 認めた。(表 2)

皮下断面面積の減少率はリンパ浮腫罹患期間と負の相関を認めた ($p = 0.014$) が、年齢、BMI、VAS および皮膚毛細血管血流量との関係は認められなかった。(図 1)

【基礎研究の結果】

3.1 細胞の増殖能

成人由来のヒトリンパ管内皮細胞を播種した翌日に Cilostazol または ASA を培地に添加し、その翌日を day1 として細胞数を計測した。VEGF を除去し、Cilostazol または ASA を添加した培地で細胞培養を行い、経時的に細胞数を計測した。それぞれの群で薬剤添加後 1 日 (day1) の細胞数を 1 として細胞数の平均値を用いてグラフを作製した (Fig.1)。Cilostazol 30 μM の群では 3、5、7、9 日目で DMSO のみのコントロールと比較して有意に細胞数の増加がみられた ($P < 0.05$)。また Cilostazol 10 μM の群では 7、9 日目で有意に細胞数の増加がみ

られた($P<0.05$)。Cilostazol $1\mu\text{M}$ の群では 9 日目でコントロールと比較して有意に細胞数の増加がみられた ($P<0.05$)。ASA 添加群では若干の増加傾向がみられたが、統計学的な有意差は得られなかった。それぞれの薬剤の濃度、日数についてそれぞれ 3 サンプルずつの独立した 2 回の実験を行った。誤差は標準偏差を用いた。

培地の条件を VEGF の有無と FGF の有無で 4 群に分けて細胞数を計測したところ、VEGF・FGF いずれも含む培地では細胞の増殖がみられ、また Cilostazol 投与により若干の細胞数の増加がみられた。また VEGF のみ含む培地でも同様に Cilostazol の濃度により細胞数は若干増加した。VEGF・FGF いずれも除去した培地では細胞の増殖速度が大幅に低下した。

新生児由来のリンパ管内皮細胞についても同様の培地の条件と薬剤添加の条件で細胞培養を行い、細胞数の計測を行った。VEGF・FGF 投与群と FGF を除去した群ではいずれも Cilostazol 投与による明らかな細胞数の変化はみられなかった。VEGF 除去群では Cilostazol の濃度依存的に細胞数の増加傾向がみられたが、その増加の程度は成人由来の細胞と比較すると小さな変化であった。

PDE3 抑制剤である Cilostamide と Milrinone の効果を確認するために、Cilostamide と Milrinone は Cilostazol 同様にヒトリンパ管内皮細胞の培地に添加して細胞培養を行い、経時的に細胞数を計測した。それぞれの群で薬剤添加後 1 日(day1)の細胞数を 1 として細胞数の

平均値を用いてグラフを作製した (Fig.2) 。 Cilostazol $10\mu\text{M}$ と Milrinone $10\mu\text{M}$ の群では 6 日目で DMSO のみのコントロールと比較して有意に細胞数の増加がみられた。一方、Cilostamide は、DMSO のみのコントロールと比較して細胞増殖促進効果は認められなかった。それぞれの薬剤の濃度、日数についてそれぞれ 3 サンプルずつの独立した 2 回の実験を行った。誤差は標準偏差を用いた。

次に細胞増殖試薬である WST-1 を用いてリンパ管内皮細胞の増殖を評価した。また Cilostazol は cAMP の増加を介して protein kinase A (PKA) を活性化することで薬理作用を発揮することが知られている。そこで PKA 阻害薬が Cilostazol の細胞増殖効果に影響を与えるかも併せて評価した (Fig.3)。Cilostazol $30\mu\text{M}$ の存在下でリンパ管内皮細胞の増殖がみられた ($P<0.01$)。これは前述の結果と同様の傾向であった。また PKA 阻害薬のみの刺激では細胞増殖に影響はみられなかったが、Cilostazol と PKA 阻害薬の存在下で培養すると増殖の部分的な抑制がみられた ($P<0.02$)。このことから Cilostazol の細胞増殖促進効果は、少なくとも一部では PKA を介した経路が関与していることが示唆された。そのため、Cilostazol と同様に PDE3 を阻害して PKA の活性化を引き起こすことが知られている Cilostamide と Milrinone についても検証した。両者がリンパ管内皮細胞に対する効果を確認したところ、Cilostazol より弱いか同等程度にリンパ管内皮細胞の増殖を促進

する効果が認められた。

3.2 細胞の遊走能

培養リンパ管内皮細胞をセルスクレイパーで剥がした後、Cilostazol の存在下で 72 時間培養し、細胞の移動距離を計測して遊走能を評価した (Fig.4)。Cilostazol 1, 10 μ M ではコントロールと比較して有意差はみられなかったが、30 μ M では細胞の移動距離が有意に長かった ($P < 0.03$)。このことから高濃度の Cilostazol はリンパ管内皮細胞の遊走を促進する可能性が示唆された。

3.3 Cilostazol 投与中の kCYC^{+/-}トランスジェニックマウスの生存率

4~5 週齢のトランスジェニック (Tg) マウスに対して Cilostazol 含有または非含有飼料を投与し (それぞれ 21 匹ずつ)、経時的な生存率を Fig.5 に示した。実験用飼料を投与開始後、Cilostazol 非投与群の Tg マウスでは 2 週、6 週でそれぞれ 2 匹死亡がみられたが、Cilostazol 投与群では 10 週の段階で 1 匹の死亡が確認された。統計学的な差は得られなかったものの、Cilostazol 投与が生存率の改善に寄与することが示唆された。なお野生型マウスでは観察期間中に死亡したものはなかった。

3.4 Cilostazol および Milrinone 投与中の kCYC^{+/-}トランスジェニックマウスの体重変化

4 週齢のトランスジェニック (Tg) マウスに対して Cilostazol および Milrinone 含有または非含有飼料を投与

し (それぞれ 21 匹ずつ)、経時的な体重変化を Fig.6 に示した。統計学的な差は得られなかったものの、実験用飼料を投与開始後、Cilostazol 投与群は非投与群の Tg マウスに比べて 4 週から 12 週までに体重増加率が高く、Cilostazol 投与が体重軽減の改善に寄与することが示唆された。一方、Milrinone 投与による体重増加率の顕著な上昇は認められなかった。

3.5 kCYC^{+/-}マウスにおけるリンパ管新生

Cilostazol を投与したマウスより耳の皮膚を採取し、抗 podoplanin 抗体と抗 CD31 抗体で蛍光二重染色を行った (Fig.7)。コントロールとして Cilostazol 非投与群の同腹マウスを用いた。Cilostazol 非投与群では少数の拡張したリンパ管が観察された。これに対して Cilostazol 投与群では拡張したリンパ管の近傍に細いリンパ管が多数見出された。標本全体でリンパ管の数をカウントしたところ、Cilostazol 投与群でより多くのリンパ管が観察された。これらより Cilostazol によりリンパ管新生が促進されたことが示唆された。

同様に採取したマウス耳の皮膚を電子顕微鏡で観察した。単層の内皮細胞に裏打ちされた管腔構造を呈するリンパ管を同定した (Fig.8)。Cilostazol 非投与群において、リンパ管内皮細胞が基底膜から剥離しているのが観察された。これに対して投与群では同様の所見はあまりみられなかった。同定されたリンパ管のうち内皮の剥離が観察さ

れたものは、Cilostazol 投与群では有意に少なかった。このことから Cilostazol がリンパ管内皮細胞の接着の安定化に関わる可能性が示唆された。

3.6 kCYC マウスにおけるリンパ管輸送

マウスの後脚足底に注射した色素はリンパ管に回収され、膝窩リンパ節に流入する。この膝窩リンパ節に移行した色素の量を計測して、リンパ管の輸送能を評価した。Cilostazol 非投与の WT マウスと Cilostazol 非投与の Tg マウスを比較すると、有意に Tg マウスの色素量が少なかった (Fig.9)。これは Tg マウスにおいてリンパ管輸送能が傷害されているのを反映していると考えられる。次に Tg マウスで Cilostazol 投与群と非投与群を比較すると、Cilostazol 投与群で有意に色素の量が多かった。これは Cilostazol によりリンパ管輸送能が改善されることが示された。

3.7 マウス尾におけるリンパ浮腫モデル

マウスの尾の皮膚を全周性に剥離することで術後リンパ浮腫モデルを作成した。手術した部位より遠位の皮膚に浮腫が生じ、10日くらいでピークとなった。術後9日目の代表的な写真を Fig.10 に示した。

Cilostazol 投与群5匹と非投与群9匹について、腫脹した尾の直径を経時的に計測した (Fig.11)。各群の直径の平均を算出してグラフを作成し、標準誤差をエラーバーで示した。Cilostazol 投与群では非投与群と比較して尾の直径が

有意に減少し、浮腫が軽減する傾向がみられた。また浮腫が最大値を呈するのが、Cilostazol 非投与群では9日間であるのに対して投与群では7日間と、投与群の方が浮腫が早期に peak out する傾向がみられた。

3.8 尾のリンパ浮腫におけるリンパ管拡張

尾のリンパ浮腫モデルを作成後に Cilostazol を投与したマウスより、尾の皮膚を採取した。抗 LYVE-1 抗体で染色した (Fig.12)。Cilostazol 非投与群では真皮のリンパ管は拡張していた。これは尾のモデルにおいてリンパ管の機能障害によってリンパ浮腫をきたしている状態として矛盾しないと考えられた。一方、Cilostazol 投与群においてはリンパ管の拡張はみられなかった。

4. 考察

【臨床研究の考察】

2010年度からの先行したリンパ浮腫前向き介入研究において、完全寛解の得られなかった治療抵抗性リンパ浮腫患者を対象にし、強化リンパ浮腫療法の効果を検討した前向き介入研究である。

12名中3名(25.0%)の著明改善を含む6名(50.0%)に、Cilostazol と波動型電動マッサージ器によるリンパ浮腫に対する一定の治療効果を認めた。

12名における平均皮下断面面積の変化では治療前後で改善を認めしたが、有意差を認めなかった。この原因は、異なった重症度あるいは病態が混在して

いると推測する。

皮下断面面積の改善率は罹患期間と有意に負の相関関係を示したため、リンパ浮腫は早期の治療介入が必要であることが示された。罹患期間が11年以上の患者では6名中全員に改善効果を認められなかった。これらの患者に対しては、今回の研究で用いた6カ月間の治療では、リンパ運搬機能を改善することができず、より強力なアプローチが必要と考える。

増悪を示した2名はCTによる評価日に蜂窩織炎を発症していた。改善傾向を認めた6名では、治療開始後、蜂窩織炎の発症を認めない。蜂窩織炎と治療効果には因果関係が推測される。

先行研究では、Cilostazolおよび波動型電動マッサージ器の1ヶ月間利用による効果は、対象患者全体の40%の患者で完全寛解を得ている。今研究では対象患者の50%の患者で有効性を認めた。更なる追求は必要であるが、今研究では、リンパ浮腫治療への一定のbreakthroughを示唆するものとする。

【基礎研究の考察】

ヒトリンパ管内皮細胞の増殖能についての培養条件の検討より、VEGFの存在下ではCilostazolの効果は限定的である一方、VEGFを除いた培地ではCilostazolによる有意な増殖促進効果が確認された。VEGFはリンパ管内皮細胞に発現したVEGFR3を介して細胞の増殖に寄与することが知られている。本研究においてVEGFの存在下でCilostazolの効果に限定的であったのは、

VEGFの細胞増殖効果と比較してCilostazolの効果が相対的に小さいためであったと推察される。またVEGF、FGFを除いた培地で培養したところ、Cilostazolの濃度非依存的な細胞の増殖はみられず細胞は1週間以内に死滅した。このことからFGF、VEGFのうち少なくとも一方は細胞の増殖・生存に必要であり、Cilostazolはこれらの増殖因子を代替することはできないが、これらの増殖因子の存在下で相加的に細胞増殖に寄与するものと考えられる。また細胞の遊走能がCilostazolの存在下で促進されることが示された。細胞増殖と併せてin vitroでCilostazolはリンパ管新生の促進に寄与することが示唆された。またCilostazolはphosphodiesteraseの阻害薬であり、薬理作用はprotein kinase Aの活性化を介して様々な薬理作用を有することが知られている。本研究においてはPKA阻害薬を添加することでCilostazolの増殖促進効果は部分的に阻害される傾向がみられた。完全に阻害されないのが阻害薬の濃度や機能によるものであるのか、あるいは他の経路も増殖に関与しているのかについてはさらなる研究が必要と考えられる。

kCYC^{+/-}マウスでは全身のリンパ管の障害のためリンパ浮腫および胸水貯留により短命となることが知られている。Cilostazol投与群において生存率の若干の改善傾向がみられた。このマウスにCilostazolを投与して免疫染色を行ったところリンパ管の増加がみられ、電子顕微鏡ではリンパ管内皮細胞の異

常が減少するのが観察された。また色素を注射してリンパ管機能をみたところリンパ管輸送が改善されたことが示された。このことよりリンパ浮腫をきたすトランスジェニックマウスにおいて Cilostazol がリンパ管の増加および内皮細胞の安定化がリンパ管機能の改善に寄与した可能性が示唆された。

一方、トランスジェニックマウスは遺伝的（先天的）な要因によりリンパ管異常を生じていることから、術後のリンパ浮腫をより反映したモデルとして野生型マウスの尾のリンパ浮腫モデルを用いた。この実験系では1～2週間で浮腫のピークに達したのち、徐々に浮腫が改善する。Cilostazol 投与群のマウスではピーク時の尾の腫脹が軽度であったほか、腫脹が改善に転じるまでの期間がやや短いことが観察された。また尾の皮膚に免疫染色を行ったところ Cilostazol 投与群においてはリンパ管の拡張が軽減されている像が観察され、リンパ浮腫が改善していることが示唆された。

5. 結論

治療抵抗性リンパ浮腫患者に対し、Cilostazolの内服および波動型電動マッサージ器を6カ月間利用する強化リンパ浮腫療法の有効性が示された（50.0%）。また、早期治療の必要性が示された。

これは、リンパ浮腫治療へのbreakthroughを示唆するものと考えられる。

基礎研究部分においては、ヒトリン

パ管内皮の培養細胞を用いた in vivo の実験系で、Cilostazol は細胞の増殖を促進するとともに遊走を促進する効果がみられた。また、リンパ流障害を有するトランスジェニックマウスを用いた in vivo の系において、Cilostazol は生存率をわずかに改善し、リンパ管の増加とリンパ管機能の改善がみられた。さらに尾のリンパ浮腫モデルマウスにおいて、Cilostazol は浮腫を軽減する傾向が認められた。また、同じ PDE3 抑制剤である Cilostamide および Milrinone と比べると、Cilostazol によるリンパ内皮細胞増殖効果およびリンパ浮腫モデルマウスに対する体重増加率の向上効果が大きい傾向が認められた。

これらの結果より、Cilostazolはリンパ管障害の条件下でリンパ管新生を促進することでリンパ管輸送を改善することが示唆され、リンパ浮腫の有効な治療薬の選択肢となりうると考えられる。

6. 参考文献

【臨床研究の参考文献】

- I) リンパ浮腫診療ガイドライン作成委員会（2008）：リンパ浮腫診療ガイドライン、金原出版
- II) 厚生労働省難病研究班（2009）：難病研究班報告 原発性リンパ浮腫
- III) 上山武史(2004)：リンパ浮腫治療に対する社会認識の現状と今後の課題、リンパ浮腫診療の実際 - 現状と展望、文光堂、130 .
- IV) 増澤幹男ら（2001）：フィラリア症による慢性リンパ浮腫と重症リンパ漏、日本皮膚科学会雑誌:111(2),

【基礎研究の参考文献】

- 1) プレタール錠 50mg・100mg、散
20% インタビューフォーム、大塚
製薬
- 2) 高橋貞夫ほか：脈管学, 32(7),
651-655, 1992
- 3) 増澤幹男ら、フィラリア症によ
る慢性リンパ浮腫と重症リンパ漏、
日本皮膚科学会雑誌:111(2), 179-83
- 4) Sugaya M, et al. Lymphatic
dysfunction in transgenic mice
expressing KSHV k-cyclin under the
control of the VEGFR-3 promoter.
Blood. 2005 Mar 15;105(6):2356-63.
- 5) Jin D, et al. Adrenomedullin induces
lymphangiogenesis and ameliorates
secondary lymphoedema. Cardiovasc
Res. 2008 Dec 1;80(3):339-45.

7. 健康危険情報

なし

8. 研究発表

8.1 国内

口頭発表 3件

(□The 36th Annual Meeting of the
Japanese Society for Investigative
Dermatology、□The 42nd Annual Meeting
of the Japanese Society for Cardiovascular
Surgery、□The 34th Annual Meeting
for Japanese Society of
Phlebology)

8.2 海外

原著論文

1件

(KimuraT, Hamazaki TS, Sugaya M,
Fukuda S, Chan T,Tamura-Nakano M,
Sato S, Okochi H. Cilostazol Improves
Lymphatic Function by Inducing
Proliferation and Stabilization of
Lymphatic Endothelial Cells. J Dermatol
Sci. 2014 Jan 21. pii:
S0923-1811(14)00006-1.
doi:10.1016/j.jdermsci.2014.01.001.
[Epub ahead of print].)

9. 知的財産の出願・登録

出願番号

「特願 2012-106414」

発明の名称

「リンパ浮腫治療薬及び 治療方法」

権利関係

「独立行政法人 国立国際医療研究セ
ンター」

参考資料

表 1 患者背景

患者番号	性	年齢(歳)	BMI	浮腫部	罹患期間(年)	先行する癌手術
1	女	77	22	両側	4	+
2	女	71	21.5	片側	29	+
3	女	80	28.8	両側	3	+
4	女	68	22.9	片側	5	+
5	女	58	32.1	片側	10	+
6	女	61	23.6	両側	11	+
7	女	66	25.7	両側	6	+
8	女	71	21.4	両側	23	+
9	女	80	22.9	片側	14	+
10	女	70	32.4	両側	3	-
11	女	79	32	片側	11	+
12	女	79	25.6	片側	11	+
平均		71.7	25.9		10.8	

表 2 治療前後における効果

患者番号	治療前皮下断面面積 (cm ²)	治療後皮下断面面積 (cm ²)	皮下断面面積減少率 (%)	結果
1	27.65	25.12	9.15	改善
2	32.72	47.85	-46.24	増悪
3	42.93	27.06	30.42	改善
4	74.11	56.65	23.56	改善
5	122.64	47.78	61.04	改善
6	60.54	56.56	6.57	改善
7	52.01	48.84	5.29	改善
8	12.34	12.73	-23.68	増悪
9	33.73	33.18	1.63	不変
10	53.87	48.80	-2.81	不変
11	17.86	14.41	0.03	不変
12	12.76	12.67	-0.34	不変
平均	45.26	35.97	5.4	

図1 罹患期間と皮下面積減少率との関係

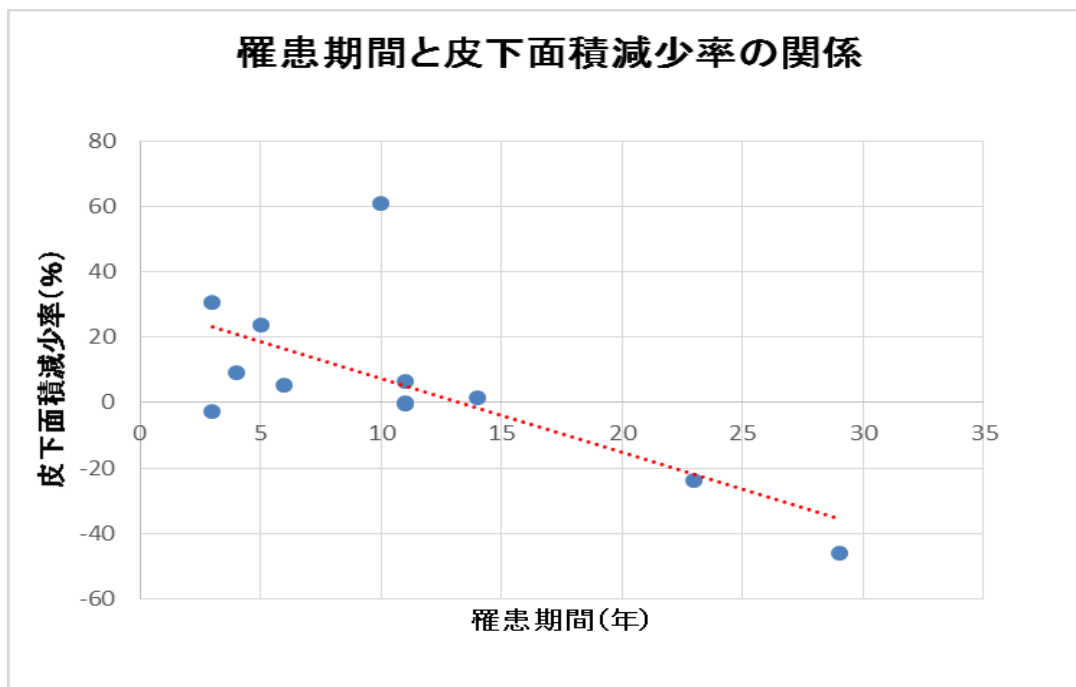
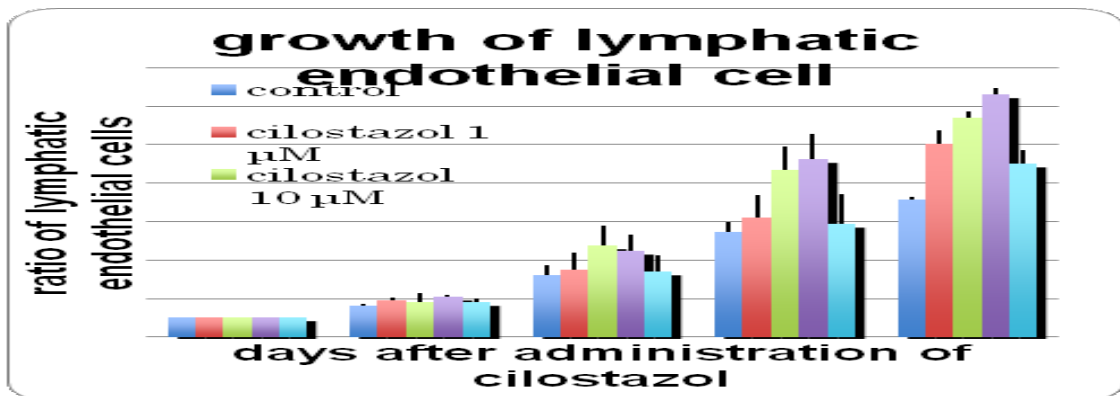
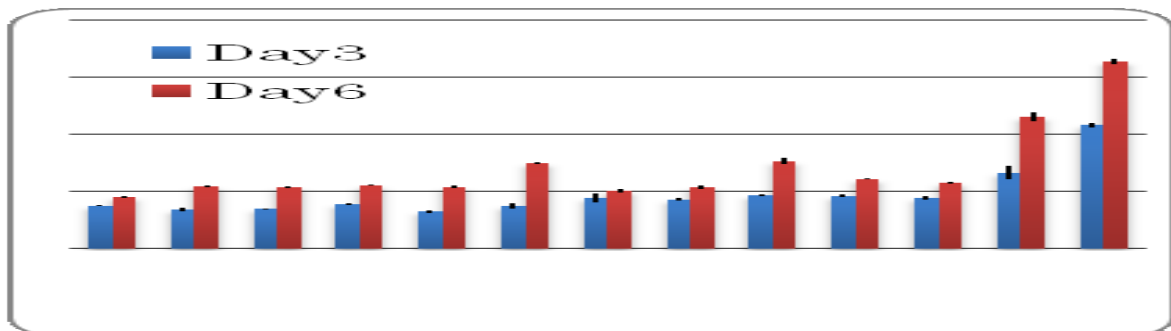


Fig.1



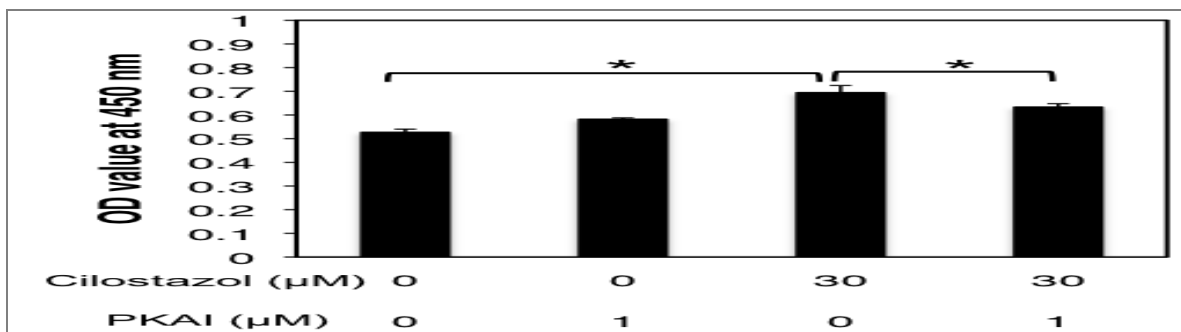
リンパ管内皮細胞の Cilostazol 投与後の経時的変化。Cilostazol の濃度が 1 μ M、10 μ M、30 μ M と増すにつれて細胞数の増加がみられた。

Fig2



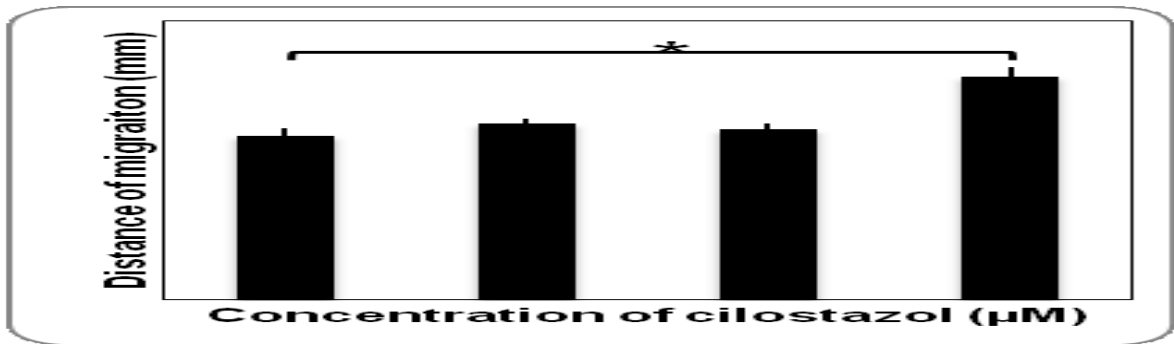
Cilostazol および Cilostamide と Milrinone を作用させてから 3 日後 (青) および 6 日後 (赤) の細胞数。Cilostazol と Milrinone は、ほぼ同等な増殖効果を示した。一方、Cilostamide は、細胞増殖促進効果は認められるものの他の 2 剤と比較して弱い傾向が認められた。(Control はネガティブ、FGF 及び FGF+VEGF はポジティブコントロール)

Fig.3



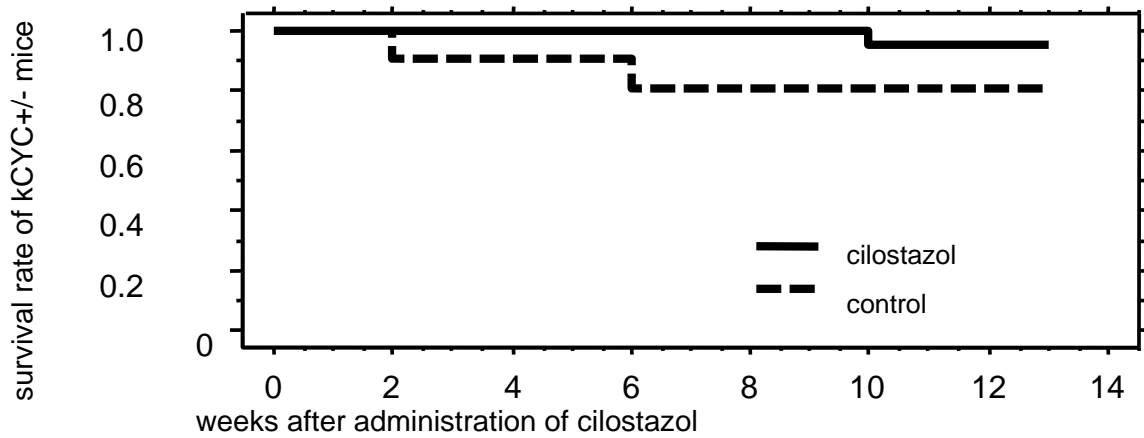
Cilostazol または PKA 阻害薬の存在下におけるリンパ管内皮細胞の増殖能 (WST-1 assay)。30 μ M で細胞の増加がみられたが、PKA inhibitor の投与により増加は抑制された。

Fig.4



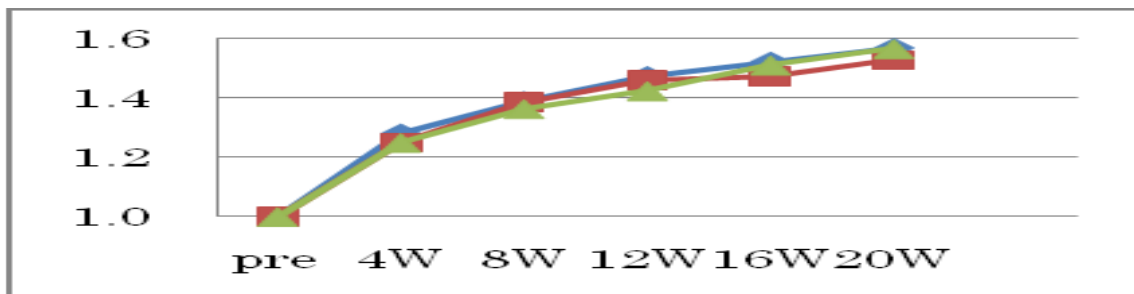
Cilostazol 存在下におけるリンパ管内皮細胞の遊走能。30μM において遊走が促進された。

Fig.5



kCYC^{+/-} トランスジェニックマウスの生存率。Cilostazol 投与群において生存率の改善がわずかにみられた。

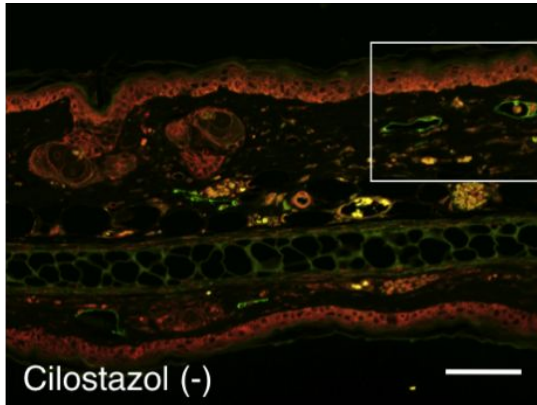
Fig.6



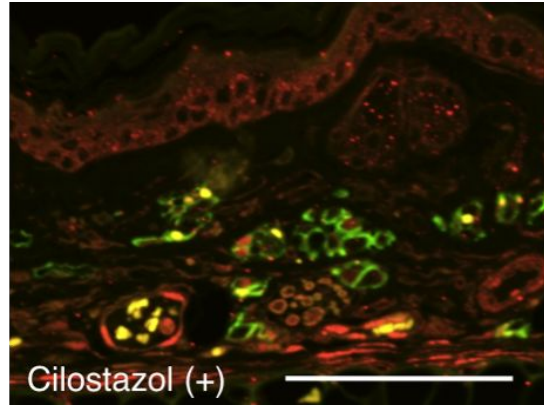
kCYC^{+/-} トランスジェニックマウスの体重増加率。Cilostazol 投与群において体重増加率の改善がわずかにみられた。

Fig.7

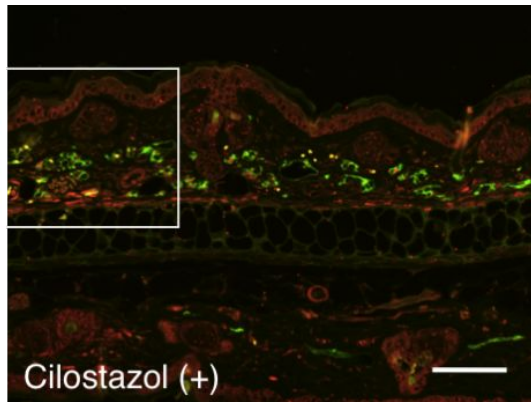
A.



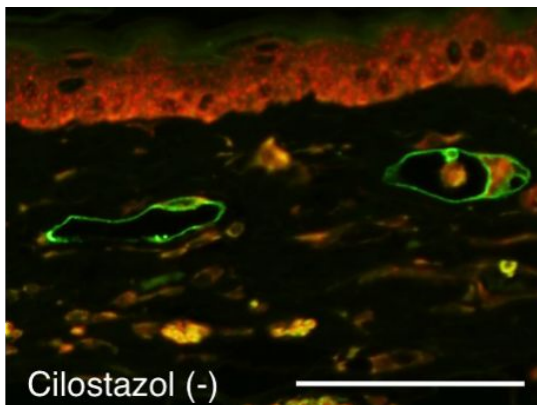
D.



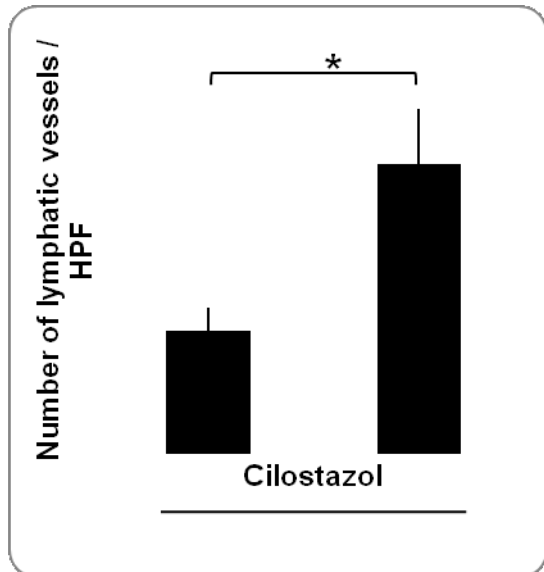B.



C.



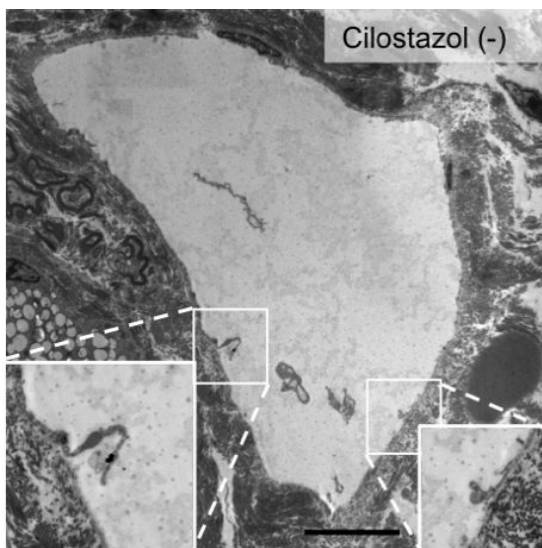
E.



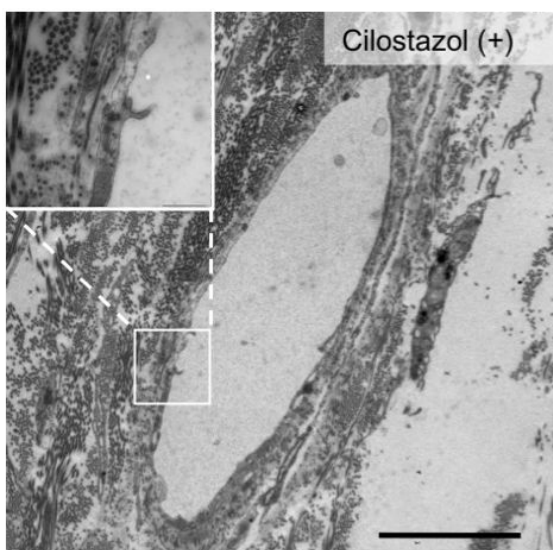
A, B マウス耳の皮膚に対して抗 podoplanin 抗体 (緑)、抗 CD31 抗体 (赤) で蛍光染色を行った。C, D はそれぞれ A, B の拡大像。Cilostazol 群において、拡張したリンパ管の近傍に細いリンパ管がみられた。Bar は 100 μ m。E リンパ管を顕微鏡下にカウントしたところ Cilostazol 群において多数のリンパ管が観察された。

Fig.8

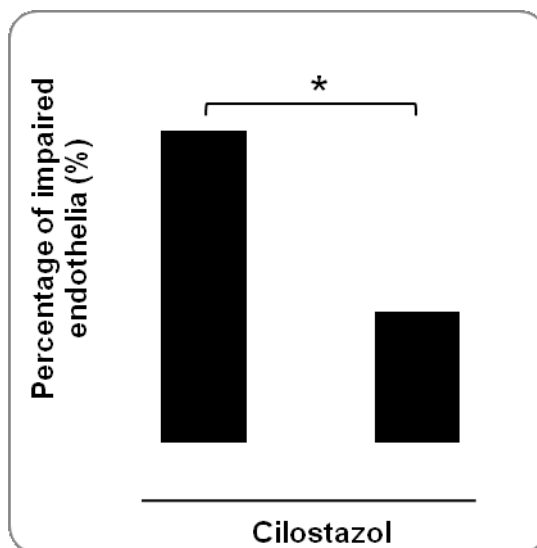
A.



B.



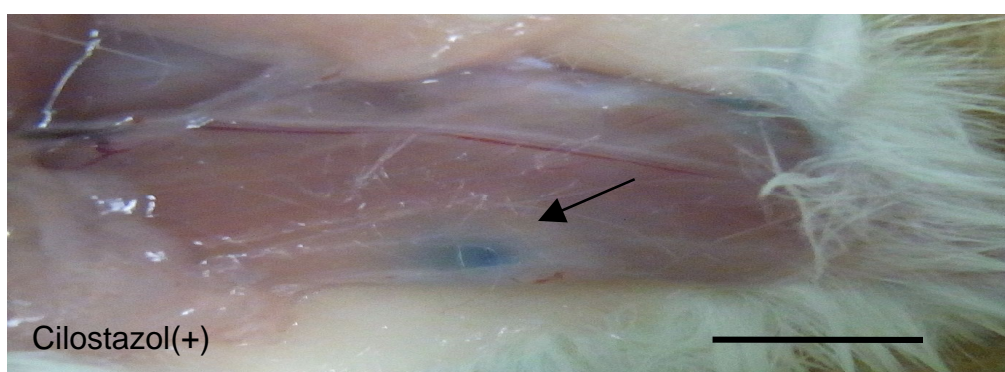

C.



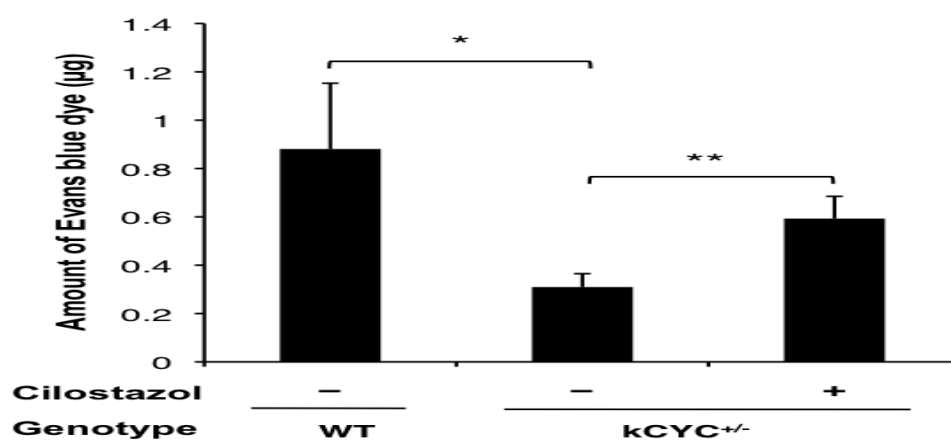
マウス耳の皮膚を電子顕微鏡で観察した。リンパ管の代表的な像を示す。A Cilostazol 非投与群では基底膜から内皮細胞が剥離していた。B 投与群では同様の所見はあまりみられなかった。Bar はそれぞれ 10nm, 5nm。C 同定したリンパ管のうち内皮の剥離が観察されたものの割合を示す。Cilostazol 投与群では非投与群と比較して剥離が少なかった($P < 0.05$)。

Fig.9

A.




B.



A Cilostazol 飼料投与マウスに対して色素を注射し、10 分後の膝窩リンパ節の外観を示す。Cilostazol 投与群のマウスでは非投与群よりも濃くリンパ管が濃く染まるのが観察された。B 膝窩リンパ節に流入した Evans blue を定量した。WT と比較して Tg マウスでは移行する色素の量が低下していた。Tg の Cilostazol 投与群では非投与群と比較して色素量の増加がみられた。

Fig.10



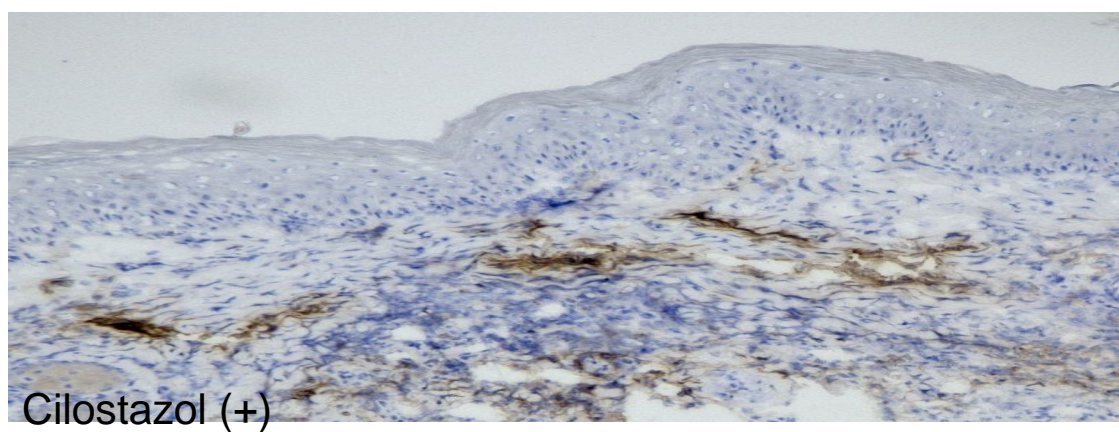
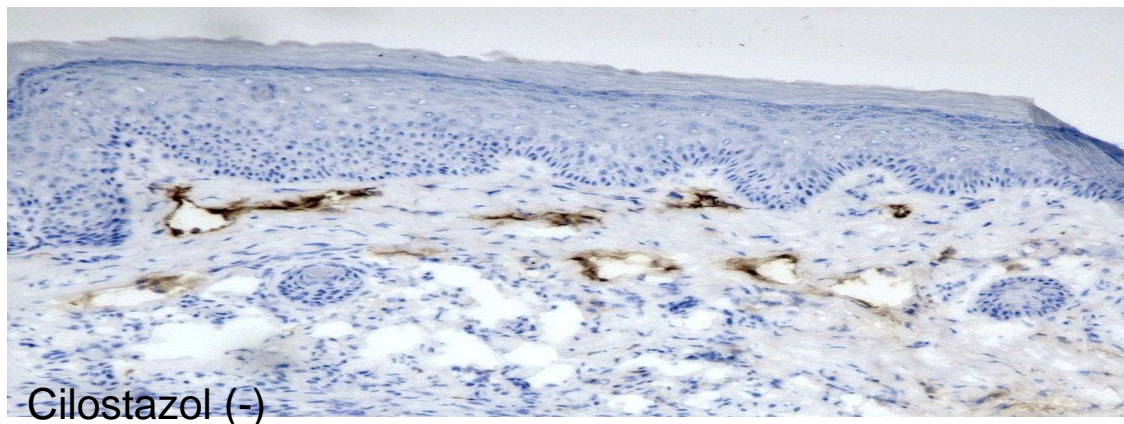
マウス尾のリンパ浮腫モデル。尾の皮膚を一定幅で全周性に剥離し、手術後 9 日目の写真を示した。

Fig.11



マウスの尾の直径の経時的変化。Cilostazol 投与群において尾の直径が減少する傾向がみられた。

Fig.12



尾の皮膚に対して抗 LYVE-1 抗体で免疫染色を施行した。Cilostazol 非投与群においてリンパ管の拡張がみられたが、投与群では拡張がみられなかった。