

三重県南部に多発する家族性認知症-パーキンソン症候群 発症因子の探索と治療介入研究班

研究代表者 小久保 康昌

三重大学大学院地域イノベーション学研究所

研究要旨

臨床的および神経病理学的に類似性が指摘されて来た紀伊半島とグアム島のパーキンソン認知症（PDC）例と筋萎縮性側索硬化症（ALS）例の脳内タウ陽性構造物の異同を検討した。紀伊半島 H 出身の 5 剖検例（ALS3 名、PDC-ALS2 名）、およびグアム島で生まれ育って死亡した 6 剖検例（全例 PDC）を用いた。大脳、脳幹、小脳にヘマトキシリン-エオジン染色、クリューバー-バレラ染色、リン酸化タウ（AT8）免疫染色、リン酸化 TDP-43 免疫染色、グリア膠線維酸性蛋白（GFAP）免疫染色等を施行し光学顕微鏡観察した。紀伊半島剖検例とくに PDC-ALS のリン酸化タウ免疫染色所見には、グアム PDC 症例との顕著な類似性が認められた。それらは、granular hazy astorcytic inclusions、tau-positive fine granules という、グアム島症例に特異的、として報告されて来た所見（Oyanagi K, et al. 1997, Yamazaki M, et al. 2005）が紀伊半島症例にも認められたことである。また、紀伊半島症例で、リン酸化タウ陽性所見が、ALS では少なく、PDC-ALS では多い傾向も、グアム島症例（Oyanagi K, et al., 1994）と類似していた。一方、大脳白質や皮質でリン酸化タウ陽性アストロサイトは、紀伊半島 PDC-ALS 症例がグアム PDC 症例より多く出現していた。

研究分担者氏名： 小柳 清光

所属機関名： 信州大学

A. 研究目的

紀伊半島とグアム島ではパーキンソン・認知症（PDC）と筋萎縮性側索硬化症（ALS）が多発し、双方の PDC も ALS も、タウオパチーと TDP-43 オパチーの神経病理学的所見を示すことが報告され、それらの類似性 / 共通性が指摘されて来た^{1,2)}。今回は、とくにグリアのリン酸化タウ陽性所見を中心に紀伊半島とグアム島の症例を神経病理学的に比較検討する。

B. 研究方法

紀伊半島 H 出身の 5 剖検例（全例女性、死亡時年齢：60 歳～73 歳、臨床診断は ALS3 名、PDC+ALS2 名）、およびグアム島で生まれ育って死亡した 6 剖検例（男性 3 名、女性 3 名、死亡時年齢：51 歳～64 歳、臨床病理診断は全例 PDC）を用いた。大脳、脳

幹、小脳をホルマリン固定パラフィン包埋した後、各箇所 6 μ m 厚切片を作製し、ヘマトキシリン-エオジン染色、クリューバー-バレラ染色、リン酸化タウ（AT8）免疫染色、リン酸化 TDP-43 免疫染色、グリア膠線維酸性蛋白（GFAP）免疫染色、p62 免疫染色等を施行して光学顕微鏡で観察した。

（倫理面への配慮）

全ての症例で、本人へ生前、または本人の死後ご家族へのインフォームドコンセントがそれぞれの医療施設、研究機関でなされている。今回の検索では遺伝子の解析はせず、病理学的検索では、個人が特定出来ないように配慮して行う。全体としてヘルシンキ宣言に則って実施する。

C. 研究結果

出現頻度と局在の差はあれ、紀伊症例、グアム症例の全例で、リン酸化タウ陽性の神経原線維変化（NFT）、プレタングル、スレッド等が認められた。紀伊症例の NFT は、皮質全層に出現する症例と、皮

質浅層に出現する症例が見られた。紀伊症例のリン酸化タウ陽性のアストロサイトは、脳表などでは thorn shaped astrocytes が多く、大脳皮質などの灰白質では granular hazy astrocytic inclusions (GHAI; Oyanagi K, et al., 1997)³⁾であった(図1、2)。主として灰白質で、リン酸化タウ陽性の、神経突起と思われるものと、細く、うねうねと屈曲し枝分かれするアストロサイトの突起と思われるものが見られた。紀伊症例の白質では、灰白質にリン酸化タウ陽性所見が多い症例で、オリゴデンドログリアの tau-positive fine granules (TFG; Yamazaki M, et al., 2005)⁴⁾(図3、4) スレッド、GHAI が認められた。TFG の大きさは、グアム島 PDC 症例より紀伊 PDC-ALS 症例がやや大きかった。紀伊症例とグアム症例の比較では、リン酸化タウ陽性のアストロサイト、および GFAP 陽性のアストロサイトは、紀伊 PDC-ALS 症例がグアム PDC 症例より多かった。

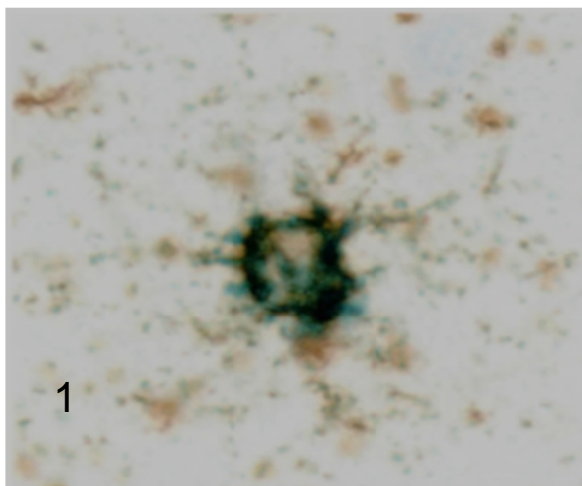


図1. グアム島 PDC 大脳皮質の Granular hazy astrocytic inclusion (brown; phosphorylated tau, green; glial fibrillary acidic protein)

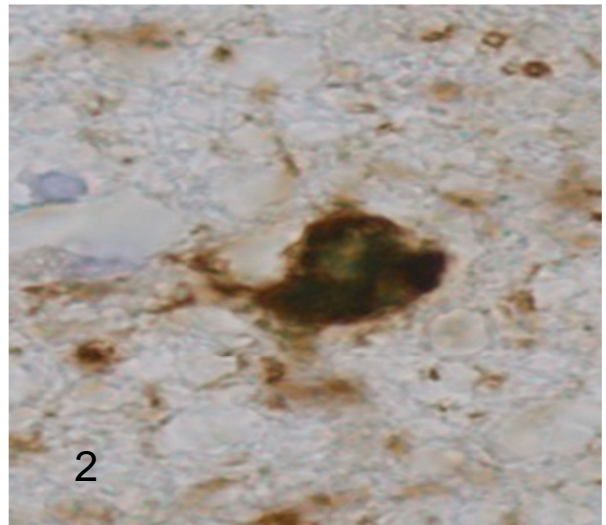


図2. 紀伊 PDC-ALS 大脳皮質の Granular hazy astrocytic inclusion (brown; phosphorylated tau, green; glial fibrillary acidic protein)

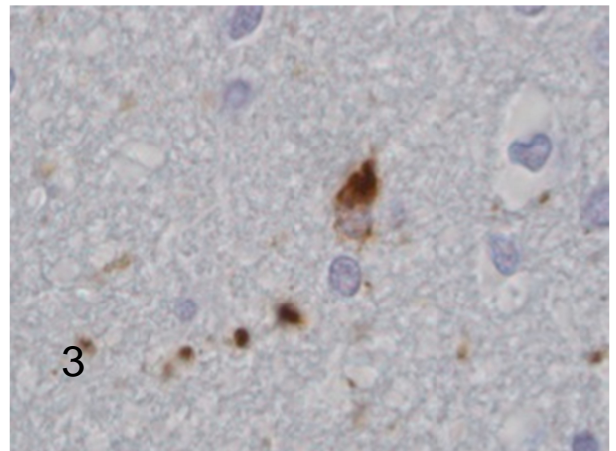


図3. グアム島 PDC 大脳白質の Tau-positive fine granules (brown; phosphorylated tau)

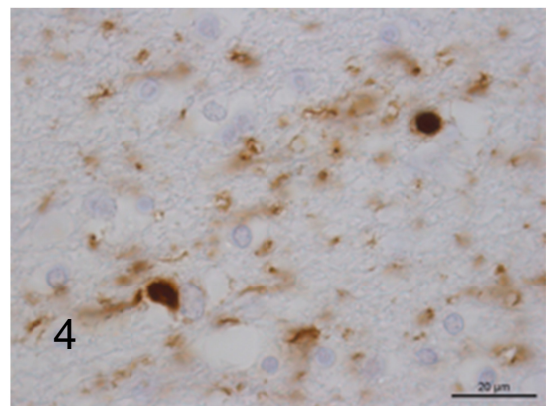


図4. 紀伊 PDC-ALS 大脳白質の Tau-positive fine granules (brown; phosphorylated tau)

D. 考察

今回検索した、紀伊半島 H 出身 5 剖検例のリン酸化タウ免疫染色を主とする神経病理学的検討結果では、グアム PDC 症例との顕著な類似性が認められた。すなわちグアム島症例に特異的な所見である、として報告した granular hazy astrocytic inclusions (GHAI; Oyanagi K, et al. 1997)³⁾、tau-positive fine granules (TFG; Yamazaki M, et al. 2005)⁴⁾が紀伊半島 PDC-ALS 症例にも認められたことである。また、リン酸化タウ陽性所見が ALS では少なく、PDC あるいは PDC-ALS では多いこともあげられる (Oyanagi K, et al., 1994)⁵⁾。紀伊症例とグアム島症例の所見に明らかな相違点は認められなかったが、紀伊症例で、NFT が大脳皮質の浅層優位に出現しない症例が存在すること、リン酸化タウ陽性アストロサイトが多数認められること、tau-positive fine granules の大きさがやや大きいこと、などはグアム症例とは程度が異なるように思われた。

E. 結論

脳内のリン酸化タウ陽性所見は、紀伊半島症例とグアム島症例で概略類似し、アストロサイトにおけるその所見は紀伊症例で顕著である。

F. 健康危険情報

なし

G. 研究発表

1. 論文発表

なし

2. 学会発表

なし

H. 知的所有権の取得状況 (予定を含む)

1. 特許取得 なし

2. 実用新案登録 なし

3. その他 なし

I. 文献

1. Shiraki H, Yase Y, Amyotrophic lateral sclerosis and

parkinsonism-dementia in the Kii Peninsula:

comparison with the same disorders in Guam and with Alzheimer's disease. In: Handbook of Clinical Neurology, Vol 15(59): Disorders of the Motor System. Ed. JMBV de Jong, Elsevier, Amsterdam, Chapter 16, p273-300, 1991

2. Kuzuhara S, Kokubo Y, Sasaki R, Narita Y, Yabana T, Hasegawa M, Iwatsubo T, Familial amyotrophic lateral sclerosis and parkinsonism-dementia complex of the Kii Peninsula of Japan: Clinical and neuropathological study and tau analysis. Ann Neurol 49: 501-511, 2001
3. Oyanagi K, Makifuchi T, Ohtoh T, Chen K-M, Gajdusek DC, Chase TN, Distinct pathological features of the Gallyas- and Tau-positive glia in the parkinsonism-dementia complex and amyotrophic lateral sclerosis of Guam. J Neuropathol Exp Neurol 56:308-316, 1997
4. Yamazaki M, Hasegawa M, Mori O, Murayama S, Tsuchiya K, Ikeda K, Chen K-W, Katayama Y, Oyanagi K, Tau-positive fine granules in the cerebral white matter: a novel finding among the tauopathies exclusive to parkinsonism-dementia complex of Guam. J Neuropathol Exp Neurol 64:839-846, 2005
5. Oyanagi K, Makifuchi T, Ohtoh T, Chen K-W, van der Schaaf T, Gajdusek DC, Chase TN, Ikuta F, Amyotrophic lateral sclerosis of Guam: the nature of the neuropathological findings. Acta Neuropathol 88:405-412, 1994