

- appearance. *Eur J Dermatol* 23(1):107-109, 2013.
19. Matsukura S, Takahashi K, Hirokado M, Ikezawa Y, Nakamura K, Fukuda S, Hashimoto T, Ikezawa Z, Aihara M, Kambara T: Recalcitrant pemphigus herpetiformis with high titer of immunoglobulin G antibody to desmoglein 1 and positive IgG antibody to desmocollin 3, elevating thymus and activation-regulated chemokine. *Int J Dermatol*, 2013. Feb 22. doi: 10.1111/j.1365-4632.2012.05725.x. [Epub ahead of print]
 20. Mitate E, Kawano S, Nakao Y, Goto Y, Kobayashi I, Onozawa K, Hashimoto T, Nakamura S: Concurrence of autoantibodies to both laminin gamma1 and gamma2 subunits in a patient with kidney rejection response. *Acta Derm Venereol* 93(1):114-115, 2013.
 21. Nin M, Tokunaga D, Ishii N, Komai A, Hashimoto T, Katoh N: Case of coexisting psoriatic arthritis and bullous pemphigoid improved by etanercept. *J Dermatol* 40(1):55-56, 2013.
 22. Numata S, Teye K, Tsuruta D, Sogame R, Ishii N, Koga H, Natsuaki Y, Tsuchisaka A, Hamada T, Karashima T, Nakama T, Furumura M, Ohata C, Kawakami T, Schepens I, Borradori L, Hashimoto T: Anti-alpha-2-macroglobulin-like-1 autoantibodies are detected frequently and may be pathogenic in paraneoplastic pemphigus. *J Invest Dermatol* 133(7):1785-1793, 2013.
 23. Ohata C, Higashi Y, Yamagami J, Koga H, Ishii N, Kanekura T, Furumura M, Hashimoto T: Coexistence of Pemphigus Herpetiformis With IgG Antibodies to Desmocollin 1 and Pemphigoid With IgG Antibodies to BP180 C-Terminal Domain and Laminin gamma2. *JAMA Dermatol* 149(4):502-504, 2013.
 24. Ohata C, Koga H, Teye K, Ishii N, Hamada T, Dainichi T, Furumura M, Sato M, Sueki H, Hashimoto T: Concurrence of bullous pemphigoid and herpetiform pemphigus with IgG antibodies to desmogleins 1/3 and desmocollins 1-3. *Br J Dermatol* 168(4):879-881, 2013.
 25. Ohata C, Saiki M, Koga H, Ono F, Ohyama B, Ishii N, Hamada T, Tsuruta D, Furumura M, Hashimoto T: Discoid lupus erythematosus with the presence of a lupus band in the hair follicle basement membrane zone and IgA anti-BP230 autoantibodies. *Eur J Dermatol*, 2013. Jun 19. [Epub ahead of print]
 26. Ohata C, Yasunaga M, Tsuruta D, Ishii N, Hamada T, Dainichi T, Karashima T, Nakama T, Hashimoto T: Nodular morphea (NM): report of a case of concurrent NM and morphea profunda associated with limited type systemic sclerosis, and overview and definition for NM. *Eur J Dermatol* 23(1):87-93, 2013.
 27. Ono S, Tanioka M, Tanizaki H, Fujisawa A, Koga H, Hashimoto T, Kamiya K, Aoyama Y, Iwatsuki K, Miyachi Y: Concurrence of autoantibodies to bullous pemphigoid antigens and desmoglein 3: analysis of pathogenic and nonpathogenic antibodies. *Br J Dermatol* 168(6):1357-1360, 2013.
 28. Parmar NV, Kanwar AJ, Minz RW, Parsad D, Vinay K, Tsuruta D, Ishii N, Hashimoto T: Assessment of the therapeutic benefit of dexamethasone cyclophosphamide pulse versus only oral cyclophosphamide in phase II of the dexamethasone cyclophosphamide pulse therapy: a preliminary prospective randomized controlled

- study. *Indian J Dermatol Venereol Leprol* 79(1):70-76, 2013.
29. Poot AM, Diercks GF, Kramer D, Schepens I, Klunder G, Hashimoto T, Borradori L, Jonkman MF, Pas HH: Laboratory diagnosis of paraneoplastic pemphigus. *Br J Dermatol* 169(5):1016-1024, 2013.
 30. Sato H, Toriyama K, Yagi S, Takanari K, Takama H, Sawada M, Hashimoto T, Kamei Y: Surgical Correction of Microstomia in a Patient With Antilaminin 332 Mucous Membrane Pemphigoid. *Annals of plastic surgery*, 2013. Mar 12. [Epub ahead of print]
 31. Shimizu A, Funakoshi T, Ishibashi M, Yoshida T, Koga H, Hashimoto T, Amagai M, Ishiko A: Immunoglobulin G deposition to nonhemidesmosomal lamina lucida and early neutrophil involvement are characteristic features in a case of anti-p200 pemphigoid. *Br J Dermatol* 168(3):647-655, 2013.
 32. Sugiura K, Koga H, Ishikawa R, Matsumoto T, Matsubara M, Hagiwara R, Muro Y, Hashimoto T, Akiyama M: Paraneoplastic pemphigus with anti-laminin-332 autoantibodies in a patient with follicular dendritic cell sarcoma. *JAMA Dermatol* 149(1):111-113, 2013.
 33. Suzuki K, Nishiwaki K, Yamada H, Baba H, Hori K, Takeuchi T, Fukuda S, Hashimoto T: Case of paraneoplastic pemphigus associated with retroperitoneal diffuse large B-cell lymphoma and fatal bronchiolitis obliterans-like lung disease. *J Dermatol* 40(2):142-144, 2013.
 34. Waki T, Miyashima S, Nakanishi M, Ikeda Y, Hashimoto T, Nakajima K.. A GAL4-based targeted activation tagging system in *Arabidopsis thaliana*. *Plant J*. 73(3):357-67. 2013
 35. Takegami Y, Makino T, Matsui K, Ueda C, Fukuda S, Hashimoto T, Shimizu T: Coexistence of antilaminin-332-type mucous membrane pemphigoid, lamina lucida-type linear IgA bullous dermatosis and Sjogren syndrome. *Clin Exp Dermatol* 38(2):194-196, 2013.
 36. Tashima S, Konishi K, Koga H, Hashimoto T: A case of vancomycin-induced linear IgA bullous dermatosis with circulating IgA antibodies to the NC16a domain of BP180. *Int J Dermatol*, 2013. Jul 8. doi: 10.1111/ijd.12047. [Epub ahead of print]
 37. Tsuruta D, Brzezinski P, Koga H, Ohata C, Furumura M, Hashimoto T: Bullous pemphigoid with prominent milium formation. *Acta Dermatovenerol Croat* 21(1):35-38, 2013.
 38. Tsuruta D, Dainichi T, Hamada T, Ishii N, Hashimoto T: Molecular diagnosis of autoimmune blistering diseases. *Methods Mol Biol* 961:17-32, 2013.
 39. Tsuruta D, Ohzono A, Ishii N, Ono F, Hamada T, Dainichi T, Ohata C, Furumura M, Noda K, Hashimoto T: Overlap syndrome comprised of systemic sclerosis and systemic lupus erythematosus associated with spinocerebellar ataxia type 6 and MALT lymphoma. *Eur J Dermatol* 23(1):117, 2013.
 40. Ueda A, Ishii N, Temporin K, Yamazaki R, Murakami F, Fukuda S, Hamada T, Dainichi T, Kyoya M, Saito C, Matsunaga R, Kimura S, Kawakami T, Soma Y, Hashimoto T: IgA pemphigus with paraneoplastic pemphigus-like clinical features showing IgA antibodies to desmoglein 1/3 and desmocollin 3, and IgG and

- IgA antibodies to the basement membrane zone. *Clin Exp Dermatol* 38(4):370-373, 2013.
41. Ueda A, Ishii N, Teye K, Dainichi T, Ohyama B, Hamada T, Tsuruta D, Kamioka N, Mitsui K, Hosaka H, Soh I, Nakada T, Hashimoto T: Unique herpetiform bullous dermatosis with IgG antibodies to desmocolins 1/3 and LAD-1. *British Journal of Dermatology* 169(3):719-721, 2013.
 42. Ueo D, Hamada T, Hashimoto T, Hatano Y, Okamoto O, Fujiwara S: Late-onset Darier's disease due to a novel missense mutation in the ATP2A2 gene: a different missense mutation affecting the same codon has been previously reported in acrokeratosis verruciformis. *J Dermatol* 40(4):280-281, 2013.
 43. Wakumoto-Nakashima K, Yoshida Y, Adachi K, Yamamoto O, Hashimoto T: Rare appearance of toxic epidermal necrolysis-like histopathological features in a case of atypical pemphigus with serological pemphigus vulgaris character. *J Dermatol* 40(1):63-64, 2013.
 44. Washio K, Nakamura A, Fukuda S, Hashimoto T, Horikawa T: A case of lichen planus pemphigoides successfully treated with a combination of cyclosporine a and prednisolone. *Case reports in dermatology* 5(1):84-87, 2013.
 45. Wozniak K, Hashimoto T, Ishii N, Koga H, Huczek M, Kowalewski C: Fluorescence overlay antigen mapping using laser scanning confocal microscopy differentiates linear IgA bullous dermatosis from epidermolysis bullosa acquisita mediated by IgA. *Br J Dermatol* 168(3):634-638, 2013.
 46. Yamada T, Nakamura S, Demitsu T, Nakamura T, Iida E, Yoneda K, Fukuda S, Hashimoto T: Paraneoplastic pemphigus mimicking toxic epidermal necrolysis associated with B-cell lymphoma. *J Dermatol* 40(4):286-288, 2013.
 47. Yashiro M, Nakano T, Taniguchi T, Katsuoka K, Tadera N, Miyazaki K, Teye K, Koga H, Hashimoto T: IgA Paraneoplastic Pemphigus in Angioimmunoblastic T-cell Lymphoma with Antibodies to Desmocolin 1, Type VII Collagen and Laminin 332. *Acta Derm Venereol*, 2013. Jul 4. doi: 10.2340/00015555-1660. [Epub ahead of print]
 48. Yoshimura K, Nakano S, Tsuruta D, Ohata C, Hashimoto T: Successful treatment with 308-nm monochromatic excimer light and subsequent tacrolimus 0.03% ointment in refractory plasma cell cheilitis. *J Dermatol* 40(6):471-474, 2013.
 49. Tani N, Ogoshi M, Kawakubo C, Tajima S, Hamada T, Ishii N, Furumura M, Tsuruta D, Ohata C, Hashimoto T: Case of relapsing polychondritis showing elevation of anti-type II collagen antibody titer. *J Dermatol* 40(9):767-768, 2013.
 50. Yoshida Y, Tsuruta D, Nagata H, Ishii N, Nakama T, Yomoda M, Furumura M, Ohata C, Hashimoto T: Second reported case of unilateral angiokeratoma of the vulva. *J Dermatol* 40(9):763-764, 2013.
 51. Li X, Hamada T, Ohata C, Furumura M, Hashimoto T: Potential mesenchymal stem cell therapy for skin diseases. *Exp Dermatol* 22(8):515-516, 2013.
 52. Saruta H, Ishii N, Teye K, Ono F, Ohyama B, Koga H, Ohata C, Furumura M, Tsuruta D, Hashimoto T: Two cases of pemphigus vegetans with IgG anti-desmocolin 3 antibodies. *JAMA Dermatol* 149(10):1209-1213, 2013.

53. Kawano H, Ohata C, Ono F, Ishii N, Hamada T, Nakama T, Furumura M, Tsuruta D, Hashimoto T: Edema and ulcers on the legs and dilated abdominal veins caused by thromboembolism of inferior vena cava in a patient with protein C deficiency. *Indian J Dermatol Venereol Leprol* 79(5):725, 2013.
54. Yoneda K, Demitsu T, Kakurai M, Narita T, Nakai K, Kubota Y, Ishii N, Hashimoto T: Detection of Apoptotic Keratinocytes in a Case of Bullous Pemphigoid Developed after Graft-versus-host Disease. *Acta Derm Venereol*, 2013. Aug 8. doi: 10.2340/00015555-1676. [Epub ahead of print]
55. Kato K, Moriyama Y, Saito H, Koga H, Hashimoto T: A Case of Mucous Membrane Pemphigoid Involving the Trachea and Bronchus with Autoantibodies to beta3 Subunit of Laminin-332. *Acta Derm Venereol*, 2013. Aug 27. doi: 10.2340/00015555-1659. [Epub ahead of print]
56. Nishimura R, Fujimoto N, Kito K, Uchiyama K, Koga H, Hodohara K, Hashimoto T, Fujiyama Y, Tanaka T: Refractory mucous membrane pemphigoid which developed after allogeneic stem cell transplantation and was successfully treated with rituximab. *Eur J Dermatol* 23(4):562-564, 2013.
57. Fukuda S, Li X, Momosaki N, Hamada T, Nakama T, Yasumoto S, Awazawa R, Uezato H, Hashimoto T: Detection of human papilloma virus type 60 in a case of ridged wart. *Eur J Dermatol* 23(4):558-559, 2013.
58. Sakaguchi M, Bito T, Oda Y, Kikusawa A, Nishigori C, Munetsugu T, Yokozeki H, Itotani Y, Niguma T, Tsuruta D, Tateishi C, Ishii N, Koga H, Hashimoto T: Three Cases of Linear IgA/IgG Bullous Dermatoses Showing IgA and IgG Reactivity With Multiple Antigens, Particularly Laminin-332. *JAMA Dermatol*, 2013. Sep 4. doi: 10.1001/jamadermatol.2013.5691. [Epub ahead of print]
59. Numata S, Hamada T, Teye K, Matsuda M, Ishii N, Karashima T, Kabashima K, Furumura M, Ohata C, Hashimoto T: Complete Maternal Isodisomy of Chromosome 5 in a Japanese Patient with Netherton Syndrome. *J Invest Dermatol*, 2013. Sep 16. doi: 10.1038/jid.2013.398. [Epub ahead of print]
60. Tsuruta D, Kanwar AJ, Vinay K, Fukuda S, Koga H, Dainichi T, Ohata C, Ishii N, Hashimoto T: Clinical and immunologic characterization in 26 Indian pemphigus patients. *J Cutan Med Surg* 17(5):321-331, 2013.
61. Garcia-Martin P, Fraga J, Hashimoto T, Garcia-Diez A: Brunsting-perry type cicatricial pemphigoid with IgG autoantibodies to LAD-1. *Br J Dermatol*, 2013. Oct 11. doi: 10.1111/bjd.12677. [Epub ahead of print]
62. Gohara M, Yagami A, Suzuki K, Morita Y, Sano A, Iwata Y, Hashimoto T, Matsunaga K: Allergic contact dermatitis caused by phenylethyl resorcinol [4-(1-phenylethyl)-1,3-benzenediol], a skin-lightening agent in cosmetics. *Contact dermatitis* 69(5):319-320, 2013.
63. Sakaguchi M, Tsuruta D, Ishii N, Hamada T, Ohata C, Furumura M, Hashimoto T: Development of acquired idiopathic generalized anhidrosis in a case of Vogt-Koyanagi-Harada disease. *Eur J Dermatol*, 2013. Oct 14. [Epub ahead of print]

64. Shintani T, Ohata C, Koga H, Ohyama B, Hamada T, Nakama T, Furumura M, Tsuruta D, Ishii N, Hashimoto T: Combination therapy of fexofenadine and montelukast is effective in prurigo nodularis and pemphigoid nodularis. *Dermatol Ther*, 2013. Sep 17. doi: 10.1111/dth.12094. [Epub ahead of print]
65. Ohata C, Fukuda S, Ishii N, Koga H, Hamada T, Furumura M, Hashimoto T: Refractory anti-laminin gamma1 pemphigoid with psoriasis vulgaris successfully treated by double-filtration plasmapheresis. *Eur J Dermatol*, 2013. Sep 17. doi: 10.1111/dth.12094. [Epub ahead of print]
66. Kawakami T, Koga H, Saruta H, Ueda A, Inoue Y, Soma Y, Ishii N, Hashimoto T: Four mild but refractory cases of pemphigus foliaceus successfully treated with intravenous immunoglobulin. *J Dermatol*, 2013. Oct 16. doi: 10.1111/1346-8138.12280. [Epub ahead of print]
67. Saruta H, Tsuruta D, Hashikawa K, Ohyama B, Ishii N, Furumura M, Ohata C, Yasumoto S, Ohshima K, Hashimoto T: Old-aged case of indolent grade III lymphomatoid granulomatosis successfully treated only with oral prednisolone. *J Dermatol*, 2013. Oct 16. doi: 10.1111/1346-8138.12261. [Epub ahead of print]
68. Tanaka N, Ohata C, Ishii N, Imamura K, Ueda A, Furumura M, Yasumoto S, Kawakami T, Tsuruta D, Hashimoto T: Comparative study for the effect of photodynamic therapy, imiquimod immunotherapy and combination of both therapies on 40 lesions of actinic keratosis in Japanese patients. *J Dermatol*, 2013. Oct 22. doi: 10.1111/1346-8138.12310. [Epub ahead of print]
69. Kamata M, Fujita H, Hamanaka T, Takahashi K, Koga H, Hashimoto T, Sato S: Anti-Laminin gamma1 Pemphigoid Accompanied by Autoantibodies to Laminin alpha3 and gamma2 Subunits of Laminin-332. *JAMA Dermatol*, 2013. Oct 23. doi: 10.1001/jamadermatol.2013.5358. [Epub ahead of print]
70. Kitagawa C, Nakajima K, Aoyama Y, Fujioka A, Nakajima H, Tarutani M, Tsuruta D, Hashimoto T, Sano S: A Typical Case of Paraneoplastic Pemphigus Without Detection of Malignancy: Effectiveness of Plasma Exchange. *Acta Derm Venereol*, 2013. Oct 25. doi: 10.2340/00015555-1742. [Epub ahead of print]
71. Ohzono A, Tsuruta D, Hashikawa K, Yoshida Y, Arakawa M, Maeyama Y, Nakama T, Furumura M, Ohata C, Hashimoto T: Three cases of pseudolymphoma successfully treated with amoxicillin. *Eur J Dermatol*, 2013. Oct 10. [Epub ahead of print]
72. Krol RP, Yasukochi A, Hashimoto T: Towards understanding mechanisms of autoimmune bullous skin diseases. *N Am J Med Sci* 5(10):609-610, 2013.
73. Otten JV, Hashimoto T, Hertl M, Payne AS, Sitaru C: Molecular Diagnosis in Autoimmune Skin Blistering Conditions. *Current molecular medicine*, 2013. Oct 27. [Epub ahead of print]
74. Kanwar AJ, Vinay K, Parmar NV, Koga H, Ishii N, Hashimoto T. Anti-desmoglein antibody-negative paraneoplastic pemphigus with coexisting bullous pemphigoid, successfully treated with rituximab. *Int J Dermatol* 2013, in press.
75. Iijima S, Hamada T, Kanzaki M, Ohata C, Hashimoto T: Sibling cases of Hailey-Hailey disease showing atypical clinical features and

- unique disease course. JAMA Dermatol 2013, in press
76. Kanwar AJ, Vinay K, Saikia UN, Koga H, Teye K, Tsuruta D, Hashimoto T: The first reported Indian case of IgG/IgA pemphigus reactive with desmoglein 1 with additional undetermined reactivity with epidermal basement membrane zone. Indian J of Dermatol Venereol Leprol 2013, in press
 77. Fumimori T, Tsuruta D, Kawakami T, Ohata C, Furumura M, Hashimoto T: The effect of monochromatic excimer light on palmoplantar pustulosis: A clinical study performed in a private clinic by a dermatological specialist. J Dermatol 2013, in press
 78. Saruta H, Ono F, Hamada T, Ishii N, Matsuda M, Ohata C, Furumura M, Tsuruta D, Hashimoto T: Multiple unilocular epidermal cysts presented as a single lesion on the toe web. J Dermatol 2013, in press
 79. Dermitsu T, Yamada T, Nakamura S, Kakurai M, Dohmoto T, Kamiya K, Aoyama Y, Iwatsuki K, Yamagami J, Ohyama B, Ohata C, Koga H, Hashimoto T: Detection of autoantibodies to precursor proteins of desmogleins in sera of a patient with Bowen carcinoma. Acta Derm Venereol 2013, in press
 80. Inaba Y, Kanazawa N, Furukawa F, Sakurane Y, Nakano H, Sawamura D, Yoneda K, Hamada T, Hashimoto T: Pachyonychia congenita in Japan: report of familial cases with a recurrent KRT16 mutation and review of the literature. Eur J Dermatol 2013, in press
 81. Jinbu Y, Kashiwazaki A, Munemasa N, Ozawa M, Kusama M, Ishii N, Ohyama B, Ohata C, Hashimoto T: Oral lesions of a patient with antidesmoglein 1 antibody-positive and antidesmoglein 3 antibody-negative pemphigus. J Oral Maxillofac Surg Med Pathol 2013, in press
 82. Karashima T, Tsuruta D, Hamada T, Ishii N, Ono F, Ueda A, Abe T, Nakama T, Dainichi T, Hashimoto T: Morphological changes of the hair roots in alopecia areata: a scanning electron microscopic study. J Dermatol 2013, in press
 83. Florea F, Bernards C, Caproni M, Kleindienst J, Hashimoto T, Koch M, Sitaru C: *Ex vivo* pathogenicity of anti-laminin γ 1 autoantibodies. Am J Pathol 2013, in press
 84. Zenke Y, Nakano T, Eto H, Koga H, Hashimoto T: A case of vancomycin-associated linear IgA bullous dermatosis and IgA antibodies to the α 3 subunit of laminin-332. Br J Dermatol 2013, in press
 85. España A, Koga H, Suárez-Fernández R, Ohata C, Ishii N, Irrazaval I, Teye K, Ohyama B, Hashimoto T: Antibodies to amino-terminal domain of desmoglein 1 are retained during transition from pemphigus vulgaris to pemphigus foliaceus. Eur J Dermatol 2013, in press
 86. Muro Y, Sugiura K, Shiraki A, Ishii N, Hashimoto T, Akiyama M: Detection of autoantibodies to periplakin and envoplakin in paraneoplastic pemphigus but not idiopathic pulmonary fibrosis using full-length recombinant proteins. Clin Chim Acta 2013, in press
 87. 澤城晴名、白田阿美子、金岡美和、中村和子、橋本隆、高橋一夫、相原道子: 抗 VII 型コラーゲン抗体価の経時的測定が有用であった後天性表皮水疱症の 1 例. 西日本皮膚科 75(5):409-414, 2013.

88. 合原みち、石井文人、大畑千佳、橋本隆: 5年間の観察中、腫瘍随伴性天疱瘡から尋常性天疱瘡に移行した例. *Visual Dermatology* 12(10):1072-1073, 2013.
89. 大塚明奈、石井文人、小野文武、濱田尚宏、大畑千佳、古村南夫、橋本隆: 14年間の観察中、落葉状天疱瘡に水疱性類天疱瘡を合併した例. *Visual Dermatology* 12(10):1069-1071, 2013.
90. 大泉亜美、春名邦隆、根木治、木村有太子、濱田尚宏、橋本隆、須賀康: 二次感染により紅皮症化したDarier病の1例. *皮膚科の臨床* 55(9):1091-1095, 2013.
91. 六戸大樹、赤坂英二郎、北村英夫、原田研、古賀浩嗣、橋本隆: 後腹膜腔原発B細胞リンパ腫を伴った腫瘍随伴性天疱瘡. *皮膚病診療* 35(9):889-892, 2013.
92. 三宅美帆、竹内明子、前田進太郎、西島千博、稲沖真、古賀浩嗣、橋本隆: コルヒチンが奏効した表皮下水疱症の1例. *皮膚科の臨床* 55(7):849-853, 2013.
93. 山本真由美、加納宏行、清島真理子、濱田尚宏、橋本隆: エトレチナートが有効であったHailey-Hailey病. *皮膚科の臨床* 55(7):845-847, 2013.
94. 武藤真悠子、松岡摩耶、松浦哲彦、中野敦子、土井里沙子、竹内そら、堤祐子、三井浩、川上民裕、相馬良直、小川考平、古賀浩嗣、橋本隆: 口腔内病変が難治であった腫瘍随伴性天疱瘡と水疱性類天疱瘡の合併例. *皮膚科の臨床* 55(7):829-832, 2013.
95. 五木田麻里、高橋阿起子、仲田かおり、堀川達弥、田中康博、高蓋寿朗、井上友介、古賀浩嗣、橋本隆: BP180のNC16a部位とC末端部位に対するIgG抗体も検出された腫瘍随伴性天疱瘡の1例. *皮膚科の臨床* 55(7):823-828, 2013.
96. 山下紘子、栃木美寿紀、松浦大輔、福田恭子、鈴木寛丈、橋本隆、落合豊子: ジアフェニルスルホンが奏効した線状IgA水疱性皮膚症(Lamina Lucida型). *皮膚科の臨床* 55(7):819-822, 2013.
97. 扇谷咲子、込山悦子、福田理永、池田志孝、大山文悟、橋本隆: 線状IgA水疱性皮膚症の1例. *皮膚科の臨床* 55(5):666-667, 2013.
98. 武藤真悠子、松岡摩耶、松浦哲彦、中野敦子、土井里沙子、竹内そら、堤祐子、三井浩、川上民裕、相馬良直、小川考平、古賀浩嗣、橋本隆: 口腔内病変が難治であった腫瘍随伴性天疱瘡と水疱性類天疱瘡の合併例. *皮膚科の臨床* 55(7):807-808, 2013.
99. 飯川まどか、室井栄治、石井千寸、持田耕介、瀬戸山充、黒川基樹、Schmidt Enno, Zillikens Detlef、福田俊平、橋本隆: 皮膚型結節性多発動脈炎に合併した抗ラミニン γ 1類天疱瘡の1例. *西日本皮膚科* 75(1):7-10, 2013.
100. 十亀良介、石井文人、古賀浩嗣、平子善章、橋本隆: 眼型粘膜類天疱瘡. *Visual Dermatology* 12(2):168-169, 2013.
101. 石田修一、日野頼真、廣田理映、高村直子、千葉由幸、堀内義仁、福田俊平、橋本隆: 尋常性乾癬に水疱性類天疱瘡を合併した1例. *臨床皮膚科* 67(3):209-213, 2013.

学会発表

1. 李小光、石井文人、古賀浩嗣、濱田尚宏、辛島正志、大畑千佳、古村南夫、橋本隆. Hemidesmosome-rich fractionを基質とする免疫ブロット法を用いた自己免疫性水疱症の抗原検索の検討. 第20回分子皮膚科学フォーラム.(2013年4月12-13日、東京都)

2. 土坂享成、石井文人、古賀浩嗣、濱田尚宏、大畑千佳、古村南夫、橋本隆. IgA 自己免疫性水疱症の新規自己抗原同定. 第 20 回分子皮膚科学フォーラム. (2013 年 4 月 12-13 日、東京都)
3. 井上義彦、丸田康夫、猿田寛、大畑千佳、古村南夫、橋本隆. 下眼瞼の悪性黒色腫切除の全層欠損再建後に内反と下垂を生じた 1 例. 第 28 回日本皮膚外科学会総会・学術集会(2013 年 7 月 13-14 日、大津市)
4. 武藤一考、石井文人、小野文武、大畑千佳、古村南夫、西江温子、橋本隆. 乳児に発症した水疱性類天疱瘡の 1 例. 第 37 回日本小児皮膚科学会学術大会 (2013 年 7 月 14-15 日、東京都)
5. 金澤伸雄、古川福実、島友子、古賀浩嗣、橋本隆. 新生児に発症した線状 IgA 水疱症. 第 37 回日本小児皮膚科学会学術大会 (2013 年 7 月 14-15 日、東京都)
6. Takashi Hashimoto, Norito Ishii, Atsunari Tsuchisaka, Yohei Natsuaki, Teye Kwesi Numata. New classification of autoimmune bullous diseases. *Takashi Hashimoto (Japan) International preIID 2013 Satellite Meeting on Autoimmune Bullous Diseases (AIBD) (May5-13, 2013. Lubeck)*
7. Takashi Hashimoto. Identification of autoantigens and development of modern serological diagnostics for various autoimmune blistering skin diseases (poster). 78th Cold Spring Harbor Symposium on Quantitative Biology Immunity & Tolerance (May 29-June 3, 2013.NY)
8. 合原みち、矢上晶子、森田雄介、佐々木良輔、鈴木加余子、中村節子、稲垣とよみ、赤松眞木、橋本隆、松永佳世子. 連鎖販売による会員制化粧品シリーズによる接触皮膚炎の検討. 第 112 回 日本皮膚科学会総会 (2013 年 6 月 14-16 日、横浜市)
9. 松田光弘、濱田尚宏、坂口幸子、石井文人、辛島正志、大畑千佳、古村南夫、橋本隆. 久留米大学皮膚科における水疱型先天性魚鱗癬様紅皮症の遺伝子解析のまとめ. 第 112 回 日本皮膚科学会総会 (2013 年 6 月 14-16 日、横浜市)
10. 小猿恒志、五木田麻里、田中康博、古賀浩嗣、橋本隆、堀川達弥. 西神戸医療センタ多彩な皮膚粘膜症状を契機にリンパ腫が発見され、腫瘍随伴性天疱瘡が疑われた 1 例. 第 112 回 日本皮膚科学会総会 (2013 年 6 月 14-16 日、横浜市)
11. 安水真規子、鶴田大輔、石井正光、森田章介、福田あおい、古賀浩嗣、橋本隆. 抗 BP180 抗体と抗ラミニン 332 抗体を併せもつ粘膜類天疱瘡の 1 例. 第 112 回 日本皮膚科学会総会 (2013 年 6 月 14-16 日、横浜市)
12. 布施恵理、松浦哲彦、村上富美子、栗村理恵、鶴田大輔、古賀浩嗣、橋本隆. 当院で経験した Lichen Planus Pemphigoides 症例の臨床的特徴と疾患関連因子の検討. 第 112 回 日本皮膚科学会総会 (2013 年 6 月 14-16 日、横浜市)
13. 赤木有沙、加畑大輔、大西里佳、中島利栄子、太田深雪、立花隆夫、藤本徳毅、古賀浩嗣、石井文人、橋本隆. 第 112 回 日本皮膚科学会総会 (2013 年 6 月 14-16 日、横浜市)
14. 原葉子、小林美和、中村元信、橋本隆. ステロイドハーフパルス後 DDS とメチルプレドニゾロン内服が著効した線状 IgA_IgG 水疱症. 第 112 回 日本皮膚科学会総会 (2013 年 6 月 14-16 日、横浜市)

15. 谷直実、濱田尚宏、永田寛、大畑千佳、古村南夫、名嘉眞武国、橋本隆. Self-healing Langerhans cell histiocytosis の2例. 第112回 日本皮膚科学会総会 (2013年6月14-16日、横浜市)
16. 金子玲子、橋本学、中村晃一郎、倉持朗、土田哲也、古賀浩嗣、橋本隆. 3線状 IgA_IgG 水疱性皮膚症の2例 第112回 日本皮膚科学会総会 (2013年6月14-16日、横浜市)
17. 布施恵理、松浦哲彦、村上富美子、栗村理恵、鶴田大輔、古賀浩嗣、橋本隆. C3 dermatitis herpetiformis (仮称) の1例. 第112回 日本皮膚科学会総会 (2013年6月14-16日、横浜市)
18. 赤木有沙、加畑大輔、大西里佳、中島利栄子、太田深雪、立花隆夫、藤本徳毅、古賀浩嗣、石井文人、橋本隆. 治療に難渋した後天性表皮水疱症の1例. 第112回 日本皮膚科学会総会 (2013年6月14-16日、横浜市)
19. 江口弘伸、田中亮多、大芦孝平、小俣渡、並川健二郎、堤田新、蔦幸治、橋本隆、山崎直也. 当科メラノーマにおける BRAF 変異の検討. 第112回 日本皮膚科学会総会 (2013年6月14-16日、横浜市)
20. 橋本隆、濱田尚宏. 厚生労働科学研究費補助金 難治性疾患等克服研究事業 (難治性疾患克服研究事業) 稀少難治性皮膚疾患に関する調査研究班. 平成25年度第1回総会 (2013年7月19日、東京都)
21. Krol Rafal、橋本隆. 久留米大学皮膚科において施行した Vorner 型掌蹠角化症の遺伝子判断. 第28回角化症研究会 (2013年7月27日、東京都)
22. Teye Kwesi、橋本隆. 久留米大学皮膚科において施行した尋常性魚鱗癬とアトピー性皮膚炎のフィラグリン遺伝子解析. 第28回角化症研究会 (2013年7月27日、東京都)
23. 橋本隆、沼田早苗. 久留米大学皮膚科において施行した常染色体劣性先天性魚鱗癬の遺伝子診断-7つの原因遺伝子の検索について- 第28回角化症研究会 (2013年7月27日、東京都)
24. 武藤一考、猿田寛、永田寛、井上義彦、大畑千佳、森崎隆、日浦梓、大原國章、橋本隆. セツキシマブが有効であった治療抵抗性有棘細胞癌の1例. 第29回日本皮膚悪性腫瘍学会学術大会 (2013年8月9-10日、甲府市)
25. 丸田康夫、猿田寛、井上義彦、大畑千佳、名嘉眞武国、橋本隆. 脈管肉腫13例の免疫組織化学的検討. 第29回日本皮膚悪性腫瘍学会学術大会 (2013年8月9-10日、甲府市)
26. Takashi Hashimoto. Identification of novel autoantigens and new classification in autoimmune bullous diseases. The 30-year Anniversary Symposium of Department of Dermatology, Gangnam Severance Hospital (Aug.30-Sep.1, 2013.Korea)
27. 深井達夫、工藤裕佳子、本間由希子、石井智子、神谷由紀、平澤祐輔、池田志孝、松本健史、海老原伸行、古賀浩嗣、石井文人、橋本隆. 血清学的に腫瘍随伴性天疱瘡と考えられた眼粘膜びらん病変のみ呈する1例. 第77回日本皮膚科学会東部支部学術大会 (2013年9月21-22日、埼玉市)
28. 橋本隆. 自己免疫性水疱症：基礎研究から診断へ、そして治療へ. 大阪水疱症カンファレンス (2013

- 年 10 月 3 日、大阪)
29. 大園綾花、十亀良介、古賀浩嗣、石井文人、古村南夫、大畑千佳、橋本隆。当科で検討した腫瘍随伴性天疱瘡のまとめ。第 35 回水疱症研究会(2013 年 10 月 19-20 日、大分市)
 30. 谷 直実、古賀浩嗣、石井文人、古村南夫、大畑千佳、橋本隆。当科で検討した妊娠性疱疹のまとめ。第 35 回水疱症研究会(2013 年 10 月 19-20 日、大分市)
 31. 大畑千佳、古賀浩嗣、古村南夫、橋本隆。過去 18 年間に経験した乾癬と自己免疫性水疱症の合併例のまとめ。第 35 回水疱症研究会(2013 年 10 月 19-20 日、大分市)
 32. 土坂享成、夏秋洋平、石井文人、古賀浩嗣、濱田尚宏、大畑千佳、古村南夫、川上民裕、鶴田大輔、Wenqing Wang、後藤瑞生、藤原作平、橋本隆。腫瘍随伴性天疱瘡患者における抗エピブラキン特異自己抗体の検索。第 35 回水疱症研究会(2013 年 10 月 19-20 日、大分市)
 33. Teye Kwesi、石井文人、古賀浩嗣、濱田尚宏、辛島正志、沼田早苗、古村南夫、大畑千佳、橋本隆。Usefulness of newly developed enzyme-linked immunosorbent assays using mammalian recombinant proteins of human desmocollin 1-3 for diagnosis of subcorneal pustular dermatosis-type IgA pemphigus。第 35 回水疱症研究会 (2013 年 10 月 19-20 日、大分市)
 34. 安河内篤、Teye Kwesi、土坂享成、石井文人、古賀浩嗣、濱田尚宏、辛島正志、大畑千佳、古村南夫、橋本隆。BP180 C 末端部 ELISA 法の開発と有用性の検討。第 35 回水疱症研究会 (2013 年 10 月 19-日、大分市)
 35. 若松美智子、松倉節子、佐野遥、守田亜希子、中村和子、蒲原毅、高橋一夫、石井文人、橋本隆。抗 Dsg1 抗体価が高値であり、抗 Dsc1・2IgG 抗体陽性を示した重要落葉状天疱瘡の 1 例。第 35 回水疱症研究会(2013 年 10 月 19-20 日、大分市)
 36. 長田真一、東直行、小橋啓一、細根勝、朝山敏夫、近藤麻加、中村弘之、田中徹、古賀浩嗣、橋本隆、川名誠司。多発性肺塞栓症、高カテコラミン血症を合併した腫瘍随伴性天疱瘡の 1 例。第 35 回水疱症研究会(2013 年 10 月 19-20 日、大分市)
 37. 深井達夫、工藤裕佳子、本間由希子、石井智子、神谷由紀、平澤祐輔、池田志孝、松本健史、海老原伸行、古賀浩嗣、石井文人、橋本隆。血清学的に腫瘍随伴性天疱瘡と考えられた眼粘膜びらん病変のみ呈する 1 例。第 35 回水疱症研究会(2013 年 10 月 19-20 日、大分市)
 38. 上尾大輔、市川弘城、濱田尚宏、石井文人、橋本隆、藤原作平。デスモコリン天疱瘡を合併したヘイリーヘイリー病の 1 例。第 35 回水疱症研究会(2013 年 10 月 19-20 日、大分市)
 39. 市村知佳、陳怡如、高田裕子、石井健、峯村佐和子、石井文人、橋本隆、石河晃。粘膜病変を主症状とした抗ラミニン 332 型粘膜類天疱瘡の 1 例。第 35 回水疱症研究会(2013 年 10 月 19-20 日、大分市)
 40. 大歳晋平、松澤有希、末木博彦、古賀浩嗣、石井文人、Li Xiaoguang、Qian Hua、平子善章、橋本隆。腎基底膜への IgG 沈着を伴う膜性腎症を伴発し、各種ラミニンサブユニットに対する自己抗体を認めた表皮下水疱症の 1 例。第 35 回水疱症研究会(2013 年 10 月 19-20 日、大分市)
 41. 石井文人、安河内篤、Teye Kwesi、土坂享成、古賀浩嗣、濱田尚宏、辛島正志、大畑千佳、古村南夫、橋本隆。BP180 C 末端部 ELISA 法の開発と有用性の検討。厚生労働科学研究費補

- 助金. 難治性疾患等克服研究事業 (難治性疾患克服研究事業) 皮膚の遺伝関連性希少難治性疾患群の網羅的研究班. 平成 25 年度第 1 回班会議. (2013 年 11 月 8 日、鹿児島市)
42. 濱田尚宏、松田光弘、石井文人、橋本隆. ヘイリーヘイリー病における ATP2C1 遺伝子解析と病態解明に関する研究. 厚生労働科学研究費補助金. 難治性疾患等克服研究事業 (難治性疾患克服研究事業) 皮膚の遺伝関連性希少難治性疾患群の網羅的研究班. 平成 25 年度第 1 回班会議. (2013 年 11 月 8 日、鹿児島市)
43. 稲葉豊、中谷友美、金澤伸雄、古川福実、米田耕造、濱田尚宏、橋本隆. 本邦における先天性爪甲肥厚症: 文献的考察と全国疫学調査のまとめ. 厚生労働科学研究費補助金. 難治性疾患等克服研究事業 (難治性疾患克服研究事業) 皮膚の遺伝関連性希少難治性疾患群の網羅的研究班. 平成 25 年度第 1 回班会議 (2013 年 11 月 8 日、鹿児島市)
44. 丸田康夫、福田俊平、阿部俊文、大畑千佳、橋本隆. 炎症性腸疾患に合併した granulomatous vasculitis の 1 例. 第 65 回日本皮膚科学会西部支部学術大会 (2013 年 11 月 9-10 日、鹿児島市)
45. 高田紗奈美、若林正一郎、中野倫代、外川八英、神戸直智、松江弘之、古賀浩嗣、橋本隆. ミゾリビンパルス療法を施行した、TEN 様の臨床像を呈した線状 IgA/IgG 水疱性皮膚症の 1 例. 第 65 回日本皮膚科学会西部支部学術大会 (2013 年 11 月 9-10 日、鹿児島市)
46. 新居沙央里、猿田寛、今村太一、井上義彦、古村南夫、大畑千佳、森崎隆、橋本隆. ベムラフェニブが奏功した陰茎原発の悪性黒色腫の 1 例. 第 65 回日本皮膚科学会西部支部学術大会 (2013 年 11 月 9-10 日、鹿児島市)
47. 谷直実、猿田寛、合原みち、丸田康夫、松田光弘、井上義彦、石井文人、古村南夫、大畑千佳、橋本隆. 皮下型 Merkel 細胞癌の 2 例. 第 65 回日本皮膚科学会西部支部学術大会 (2013 年 11 月 9-10 日、鹿児島市)
48. 武藤一考、小野文武、石井文人、濱田尚宏、大畑千佳、安元慎一郎、橋本隆. 急性期帯状疱疹における抗ヘルペス薬の開始時期と QOL スコアの評価. 第 65 回日本皮膚科学会西部支部学術大会 (2013 年 11 月 9-10 日、鹿児島市)
49. 松田光弘、小野文武、新居沙央里、棚橋佳世、大畑千佳、古村南夫、安元慎一郎、橋本隆. STI 重複感染を示した梅毒の 6 例. 第 26 回日本性感染症学会学術大会. (2013 年 11 月 16-17 日、岐阜市)

H. 知的所有権の出願・登録状況 (予定を含む)

なし。

図 1

抗原

BP180 C末端部リコンビナントタンパク AA 1193-1497

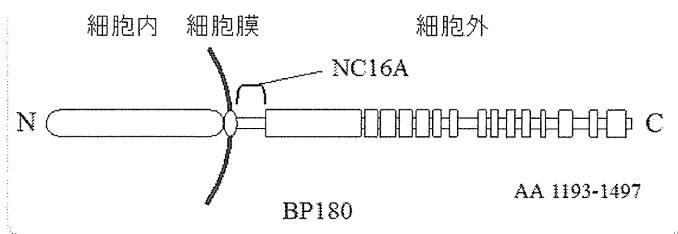
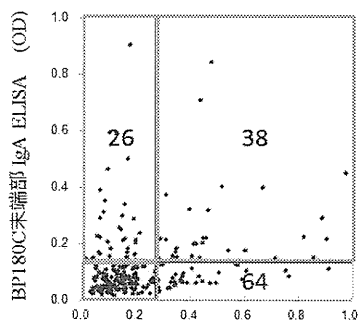


図 2

		IgG ELISA	
		-	+
IgA ELISA	-	124	64
	+	26	38

IgG and/or IgA : **50.8%** (128/252)



BP180 C末端部 IgG ELISA (OD)
N=252

厚生労働科学研究費補助金（難治性疾患克服研究事業）
平成 25 年度分担研究報告書

皮膚の遺伝関連性希少難治性疾患群の網羅的研究

研究項目：水疱性類天疱瘡

研究報告②：ジューリング疱疹状皮膚炎の遺伝子解析研究

研究代表者：橋本 隆	久留米大学医学部皮膚科学講座	教授
共同研究者：大畑千佳	久留米大学医学部皮膚科学講座	准教授
古村南夫	久留米大学医学部皮膚科学講座	准教授
石井文人	久留米大学医学部皮膚科学講座	講師
古賀浩嗣	久留米大学医学部皮膚科学講座	助教
大山文悟	久留米大学医学部皮膚科学講座	助教
夏秋洋平	久留米大学医学部皮膚科学講座	助教

研究要旨

ジューリング疱疹状皮膚炎は真皮乳頭部に IgA が沈着する自己免疫性水疱症である。欧米ではほとんどの症例が HLA-DQ2 もしくは HLA-DQ8 を持つが、本邦症例では認められない。また、欧米症例ではグルテン過敏性腸症を伴うが、本邦例においては極めて稀である。そのため欧米と本邦のジューリング疱疹状皮膚炎は、病因が異なることが予想された。近年、ジューリング疱疹状皮膚炎の病変部皮膚の真皮乳頭で表皮トランスグルタミナーゼ (eTG) と IgA が colocalize することが明らかにされた。これについて、本邦ジューリング疱疹状皮膚炎で検討したところ、eTG と IgA の colocalization を 14 例中 9 例 (64.3%) で認めた。また、IgA 抗 eTG 抗体は 21 例中 9 例 (42.9%) で陽性であった。これより、遺伝学的背景は異なるが、欧米症例と本邦症例で病因に大きな相違点がないことが明らかとなった。

A. 研究目的

ジューリング疱疹状皮膚炎は痒みの強い水疱が、肘頭、膝蓋、臀部などに好発する自己免疫性水疱症で、蛍光抗体直接法で IgA が真皮乳頭に顆粒状に沈着することを免疫学的特徴としている。欧米と本邦のジューリング疱疹状皮膚炎の臨床症状はほとんど同じであり、組織学的に真皮乳頭に好中球の微小膿瘍が形成されること、治療薬としてジアフェニルスルホン (DDS) が著効することも共通している。しかし相違点も多く、欧米のジューリング疱疹状皮膚炎患者ではグルテン過敏性腸症 (セリアック病) の合併が必発であり、ジューリング疱疹状皮膚炎の治療としてグルテン除去食が必ず行われているのに対し、1976 年から 2011 年の過去 35 年間に報告された本邦

のジューリング疱疹状皮膚炎 91 例について我々がまとめた結果 (Ohata et al. Clin Dev Immunol, 2012) では、グルテン過敏性腸症の合併は極めて稀であり、試験的に行われたグルテン除去食が奏功した例はほとんどなかった。また、欧米では約 80% の患者が HLA-DQ2 を持ち、HLA-DQ2 を持たない患者のほとんどが HLA-DQ8 を持つことが報告されており、この 2 つのアレルとの相関が強いのに対し、本邦報告例で HLA が調べられた 31 症例のなかで、この 2 つのアレルを持つものは皆無であった。

ジューリング疱疹状皮膚炎では蛍光抗体直接法で真皮乳頭に IgA が沈着することが免疫学的特徴として知られているが、欧米ではこの沈着パターンがほぼ顆粒状のみであるのに対し、本邦報告例で顆粒状沈

着を示したのは全体の約 2/3 であり、残りの 1/3 の症例では細線維状の沈着を示した。本邦報告例全体としては HLA の特定のアレルとの相関は認められなかったが、顆粒状沈着を示すグループで正常日本人と比べ有意に HLA-DR9 との相関が高いことも判明した。

本研究では本邦ジューリング疱疹状皮膚炎の病態を明らかにするために欧米症例とは異なる特徴の有無について調べる。まず、最終的には、本邦のジューリング疱疹状皮膚炎患者のゲノム DNA を用いて、本疾患に強く連鎖する HLA アレルの同定を目指す。また、本症の発症に関与していることが示唆される疾患感受性遺伝子および染色体上の疾患感受性領域を同定することも目的とする。

B. 研究方法

蛍光抗体直接法で示される真皮乳頭の顆粒状に沈着する IgA は他の自己免疫性水疱症のように、皮膚組織にもともと存在する自己抗原に結合すると考えられていたが、正常ヒト皮膚を用いた蛍光抗体間接法で患者血清を反応させても、真皮乳頭への IgA の顆粒状沈着が再現されないため、IgA は皮膚組織にもともと存在する自己抗原に結合しているのではないと考えられるようになった。そのため、IgA を含む免疫複合体が沈着しているという説が提唱されたが、それを証明する実験結果は出ていない。これに対し、Sardy ら (J Exp Med, 2002) は病変部皮膚で表皮トランスグルタミナーゼ (eTG) 抗原と IgA が colocalize しているが、組織トランスグルタミナーゼ無について蛍光抗体直接法を用いて検討する。

(倫理面への配慮)

本研究は、久留米大学の生命に関する倫理委員会においてすでに承認されている。倫理委員会の基準を遵守し、患者の文書による同意を得た後に施行し、検体は連結匿名化して取り扱った。個人情報には十分配慮し、検体の保管も厳重に行った。

C. 研究結果

本邦ジューリング疱疹状皮膚炎患者 21 例について検討した。凍結皮膚が使用可能だった 14 例について、病変部皮膚での eTG、

(tTG) 抗原と IgA は colocalize していないことを証明し、さらにジューリング疱疹状皮膚炎患者血清中に IgA 抗 eTG 抗体が存在することも見出した。そして、Zone ら (J Immunol, 2011) は正常ヒト皮膚を移植した SCID マウスにヤギ抗 eTG 抗体の IgG 分画を受動移入し、ヒト皮膚の乳頭部のみヤギ抗 eTG 抗体が沈着し、ヒト eTG が colocalize すること、さらには同部にジューリング疱疹状皮膚炎患者の血清 IgA を反応させると沈着が起こることを証明し、ヤギ抗 eTG 抗体を溶出してもヒト eTG とジューリング疱疹状皮膚炎患者の血清 IgA が colocalize したままであることを見出した。マウスの皮膚ではこのような反応は全く見られなかったことより、真皮乳頭の eTG はヒト表皮から拡散して真皮乳頭に入り、そこに IgA が colocalize したと考えられた。この機序は正常ヒト皮膚を用いた蛍光抗体間接法が陰性になることを上手く説明できる。欧米のジューリング疱疹状皮膚炎患者に必ず合併するグルテン過敏性腸症 (セリアック病) では抗 tTG 抗体が産生されるが、epitope spreading によって抗 eTG 抗体が産生され、ジューリング疱疹状皮膚炎が引き起こされる説が提唱されている。本邦では表皮トランスグルタミナーゼ、組織トランスグルタミナーゼについてほとんど検索がなされていないが、2 症例について血中抗 tTG 抗体が陰性で抗 eTG 抗体が陽性であったことが報告されている (Asano et al. Br J Dermatol 2011)。本邦例についてこの両者の抗体価を調べ、同時に病変部皮膚での eTG、tTG と IgA の局在、colocalization の有無について蛍光抗体直接法を用いて検討したところ、9 例 (64.3%) で IgA と eTG が真皮乳頭で colocalize していた。tTG と IgA の colocalization は認められなかった。また、本邦ジューリング疱疹状皮膚炎患者 21 例について、IgA 抗 eTG 抗体と IgA 抗 tTG 抗体について検討したところ、IgA 抗 eTG 抗体は 9 例 (42.9%) で、IgA 抗 tTG 抗体は 2 例 (9.5%) で陽性であった。蛍光抗体直接法で真皮乳頭での IgA と eTG の colocalization が認められるか IgA 抗 eTG 抗体が陽性であったかのいずれかであったものは、21 例中 15 例 (71.4%) であった。

D. 考察

欧米のジューリング疱疹状皮膚炎では約80%の患者がHLA-DQ2を持ち、残りがHLA-DQ8を持つことが報告されており、この2つのアレルと欧米のジューリング疱疹状皮膚炎の相関が強いことが知られている。これに対し、本邦報告例でHLAが調べられた31症例のなかで、この2つのアレルを持つものは皆無であった。これより、本邦ジューリング疱疹状皮膚炎患者は、欧米のジューリング疱疹状皮膚炎患者と比べ、異なる発症メカニズムを持つことが予想されたが、欧米症例と同様に、eTGとの深い相関が明らかとなった。

E. 結論

以上より、発症メカニズムに関しては、欧米症例と本邦症例であまり大きな違いがないことが判明した。しかし、臨床像については欧米症例でグルテン過敏性腸症（セリアック病）の合併が必発であり、治療としてグルテン除去食が必ず行われているのに対し、本邦のジューリング疱疹状皮膚炎では、グルテン過敏性腸症の合併は極めて稀であり、試験的に行われたグルテン除去食が奏功した例はほとんどないなど、異なる点が多い。遺伝学的背景は病気の発症メカニズムではなく、臨床像、特に腸症有無に大きく関与していることが推測された。

F. 健康危険情報

特記すべきことなし。

G. 研究発表（平成25年度）

論文発表

1. Aoi J, Makino K, Sakai K, Masuguchi S, Fukushima S, Jinnin M, Inoue Y, Koga H, Hashimoto T, Ihn H: Case of paraneoplastic pemphigus with follicular lymphoma treated with rituximab. *J Dermatol* 40(4):285-286, 2013.
2. Arai R, Okuda H, Tsuruta D, Koga H, Teye K, Ishii N, Ohata C, Hashimoto T: IgA pemphigus with non-pustular erythematous lesions and IgA antibodies to desmogleins 1 and 2. *Eur J Dermatol*, 2013. Jun 24. [Epub ahead of print]
3. Asahina A, Koga H, Suzuki Y, Hashimoto T: IgA pemphigus associated with diffuse large B-cell lymphoma showing unique reactivity with desmogleins: unusual clinical and histopathological features. *Br J Dermatol* 168(1):224-226, 2013.
4. Fukuchi O, Suko A, Matsuzaki H, Baba H, Yoshida H, Takeuchi T, Odawara S, Fukuda S, Hashimoto T: Anti-laminin-332 mucous membrane pemphigoid with autoantibodies to alpha3, beta3 and gamma2 subunits of laminin-332 as well as to BP230 and periplakin associated with adenocarcinoma from an unknown primary site. *J Dermatol* 40(1):61-62, 2013.
5. T, Akin MA, Sarici D, Hallac K, Kurtoglu S, Hashimoto T: Guaiazulene: a new treatment option for recalcitrant diaper dermatitis in NICU patients. *J Matern Fetal Neonatal Med* 26(2):197-200, 2013.
6. Hamada T, Tsuruta D, Fukuda S, Ishii N, Teye K, Numata S, Dainichi T, Karashima T, Ohata C, Furumura M, Hashimoto T: How do keratinizing disorders and blistering disorders overlap? *Exp Dermatol* 22(2):83-87, 2013.
7. Haneda T, Imai Y, Koga H, Hashimoto T, Yamanishi K: Case of subepidermal bullous dermatosis with immunoglobulin G autoantibodies against various basement membrane zone proteins. *J Dermatol* 40(4):283-285, 2013.
8. Hiroyasu S, Ozawa T, Kobayashi H, Ishii M, Aoyama Y, Kitajima Y, Hashimoto T, Jones JC, Tsuruta D: Bullous pemphigoid IgG induces BP180 internalization via a macropinocytic pathway. *Am J Pathol* 182(3):828-840, 2013.
9. Imamura K, Tsuruta D, Tsuchisaka A, Mori T, Ohata C, Furumura M, Hashimoto T: Anaphylaxis caused by ingestion of jellyfish. *Eur J Dermatol*, 2013. Jun 24. [Epub ahead of print]
10. Kanwar AJ, Tsuruta D, Vinay K, Koga H, Ishii N, Dainichi T, Hashimoto T: Efficacy and safety of rituximab treatment in Indian pemphigus patients. *J Eur Acad Dermatol Venereol* 27(1):e17-23, 2013.
11. Kim J, Teye K, Koga H, Yeoh SC, Wakefield D, Hashimoto T, Murrell DF: Successful single-cycle rituximab treatment in a patient with pemphigus vulgaris and squamous cell carcinoma of the tongue and IgG antibodies to desmogleins. *J Am Acad Dermatol* 69(1):e26-27, 2013.
12. Koga H, Ishii N, Dainichi T, Tsuruta D, Hamada T, Ohata C, Karashima T, Furumura M, Hashimoto T: An attempt to develop mouse model for anti-laminin gammal pemphigoid. *J Dermatol Sci* 70(2):108-115, 2013.
13. Koga H, Tsuruta D, Ohyama B, Ishii N, Hamada T, Ohata C, Furumura M, Hashimoto T: Desmoglein 3, its pathogenicity and a possibility for therapeutic target in pemphigus

- vulgaris. *Expert Opin Ther Targets* 17(3):293-306, 2013.
14. Miyashima S, Honda M, Hashimoto K, Tatematsu K, Hashimoto T, Sato-Nara K, Okada K, Nakajima K. A comprehensive expression analysis of the Arabidopsis MICRORNA165/6 gene family during embryogenesis reveals a conserved role in meristem specification and a non-cell-autonomous function. *Plant Cell Physiol*. 54(3):375-84. 2013
 15. Komorowski L, Muller R, Vorobyev A, Probst C, Recke A, Jonkman MF, Hashimoto T, Kim SC, Groves R, Ludwig RJ, Zillikens D, Stocker W, Schmidt E: Sensitive and specific assays for routine serological diagnosis of epidermolysis bullosa acquisita. *J Am Acad Dermatol* 68(3):e89-95, 2013.
 16. Kurashige Y, Minemura T, Nagatani T, Koga H, Hashimoto T: Acute blistering disease presenting IgG autoantibodies against NC16A and COOH-terminal domains of BP180 and laminin-332, with characteristic distribution of eruptions. *Eur J Dermatol* 23(1):109-110, 2013.
 17. Majima Y, Yagi H, Tateishi C, Groth S, Schmidt E, Zillikens D, Koga H, Hashimoto T, Tokura Y: A successful treatment with ustekinumab in a case of antilaminin-gamma1 pemphigoid associated with psoriasis. *Br J Dermatol* 168(6):1367-1369, 2013.
 18. Maruta Y, Ohata C, Ishii N, Koga H, Ohyama B, Dainichi T, Hamada T, Furumura M, Tsuruta D, Nakama T, Hashimoto T: Linear IgA bullous dermatosis with a prurigo nodularis-like appearance. *Eur J Dermatol* 23(1):107-109, 2013.
 19. Matsukura S, Takahashi K, Hirokado M, Ikezawa Y, Nakamura K, Fukuda S, Hashimoto T, Ikezawa Z, Aihara M, Kambara T: Recalcitrant pemphigus herpetiformis with high titer of immunoglobulin G antibody to desmoglein 1 and positive IgG antibody to desmocollin 3, elevating thymus and activation-regulated chemokine. *Int J Dermatol*, 2013. Feb 22. doi: 10.1111/j.1365-4632.2012.05725.x. [Epub ahead of print]
 20. Mitate E, Kawano S, Nakao Y, Goto Y, Kobayashi I, Onozawa K, Hashimoto T, Nakamura S: Concurrence of autoantibodies to both laminin gamma1 and gamma2 subunits in a patient with kidney rejection response. *Acta Derm Venereol* 93(1):114-115, 2013.
 21. Nin M, Tokunaga D, Ishii N, Komai A, Hashimoto T, Katoh N: Case of coexisting psoriatic arthritis and bullous pemphigoid improved by etanercept. *J Dermatol* 40(1):55-56, 2013.
 22. Numata S, Teye K, Tsuruta D, Sogame R, Ishii N, Koga H, Natsuaki Y, Tsuchisaka A, Hamada T, Karashima T, Nakama T, Furumura M, Ohata C, Kawakami T, Schepens I, Borradori L, Hashimoto T: Anti-alpha-2-macroglobulin-like-1 autoantibodies are detected frequently and may be pathogenic in paraneoplastic pemphigus. *J Invest Dermatol* 133(7):1785-1793, 2013.
 23. Ohata C, Higashi Y, Yamagami J, Koga H, Ishii N, Kanekura T, Furumura M, Hashimoto T: Coexistence of Pemphigus Herpetiformis With IgG Antibodies to Desmocollin 1 and Pemphigoid With IgG Antibodies to BP180 C-Terminal Domain and Laminin gamma2. *JAMA Dermatol* 149(4):502-504, 2013.
 24. Ohata C, Koga H, Teye K, Ishii N, Hamada T, Dainichi T, Furumura M, Sato M, Sueki H, Hashimoto T: Concurrence of bullous pemphigoid and herpetiform pemphigus with IgG antibodies to desmogleins 1/3 and desmocollins 1-3. *Br J Dermatol* 168(4):879-881, 2013.
 25. Ohata C, Saiki M, Koga H, Ono F, Ohyama B, Ishii N, Hamada T, Tsuruta D, Furumura M, Hashimoto T: Discoid lupus erythematosus with the presence of a lupus band in the hair follicle basement membrane zone and IgA anti-BP230 autoantibodies. *Eur J Dermatol*, 2013. Jun 19. [Epub ahead of print]
 26. Ohata C, Yasunaga M, Tsuruta D, Ishii N, Hamada T, Dainichi T, Karashima T, Nakama T, Hashimoto T: Nodular morphea (NM): report of a case of concurrent NM and morphea profunda associated with limited type systemic sclerosis, and overview and definition for NM. *Eur J Dermatol* 23(1):87-93, 2013.
 27. Ono S, Tanioka M, Tanizaki H, Fujisawa A, Koga H, Hashimoto T, Kamiya K, Aoyama Y, Iwatsuki K, Miyachi Y: Concurrence of autoantibodies to bullous pemphigoid antigens and desmoglein 3: analysis of pathogenic and nonpathogenic antibodies. *Br J Dermatol* 168(6):1357-1360, 2013.
 28. Parmar NV, Kanwar AJ, Minz RW, Parsad D, Vinay K, Tsuruta D, Ishii N, Hashimoto T: Assessment of the therapeutic benefit of dexamethasone cyclophosphamide pulse versus only oral cyclophosphamide in phase II of the dexamethasone cyclophosphamide pulse therapy: a preliminary prospective randomized controlled study. *Indian J Dermatol Venereol Leprol* 79(1):70-76, 2013.
 29. Poot AM, Diercks GF, Kramer D, Schepens I, Klunder G, Hashimoto T, Borradori L, Jonkman MF, Pas HH: Laboratory diagnosis of paraneoplastic pemphigus. *Br J Dermatol* 169(5):1016-1024, 2013.

30. Sato H, Toriyama K, Yagi S, Takanari K, Takama H, Sawada M, Hashimoto T, Kamei Y: Surgical Correction of Microstomia in a Patient With Antilaminin 332 Mucous Membrane Pemphigoid. *Annals of plastic surgery*, 2013. Mar 12. [Epub ahead of print]
31. Shimizu A, Funakoshi T, Ishibashi M, Yoshida T, Koga H, Hashimoto T, Amagai M, Ishiko A: Immunoglobulin G deposition to nonhemidesmosomal lamina lucida and early neutrophil involvement are characteristic features in a case of anti-p200 pemphigoid. *Br J Dermatol* 168(3):647-655, 2013.
32. Sugiura K, Koga H, Ishikawa R, Matsumoto T, Matsubara M, Hagiwara R, Muro Y, Hashimoto T, Akiyama M: Paraneoplastic pemphigus with anti-laminin-332 autoantibodies in a patient with follicular dendritic cell sarcoma. *JAMA Dermatol* 149(1):111-113, 2013.
33. Suzuki K, Nishiwaki K, Yamada H, Baba H, Hori K, Takeuchi T, Fukuda S, Hashimoto T: Case of paraneoplastic pemphigus associated with retroperitoneal diffuse large B-cell lymphoma and fatal bronchiolitis obliterans-like lung disease. *J Dermatol* 40(2):142-144, 2013.
34. Waki T, Miyashima S, Nakanishi M, Ikeda Y, Hashimoto T, Nakajima K.. A GAL4-based targeted activation tagging system in *Arabidopsis thaliana*.. *Plant J*. 73(3):357-67. 2013
35. Takegami Y, Makino T, Matsui K, Ueda C, Fukuda S, Hashimoto T, Shimizu T: Coexistence of antilaminin-332-type mucous membrane pemphigoid, lamina lucida-type linear IgA bullous dermatosis and Sjogren syndrome. *Clin Exp Dermatol* 38(2):194-196, 2013.
36. Tashima S, Konishi K, Koga H, Hashimoto T: A case of vancomycin-induced linear IgA bullous dermatosis with circulating IgA antibodies to the NC16a domain of BP180. *Int J Dermatol*, 2013. Jul 8. doi: 10.1111/ijd.12047. [Epub ahead of print]
37. Tsuruta D, Brzezinski P, Koga H, Ohata C, Furumura M, Hashimoto T: Bullous pemphigoid with prominent milium formation. *Acta Dermatovenerol Croat* 21(1):35-38, 2013.
38. Tsuruta D, Dainichi T, Hamada T, Ishii N, Hashimoto T: Molecular diagnosis of autoimmune blistering diseases. *Methods Mol Biol* 961:17-32, 2013.
39. Tsuruta D, Ohzono A, Ishii N, Ono F, Hamada T, Dainichi T, Ohata C, Furumura M, Noda K, Hashimoto T: Overlap syndrome comprised of systemic sclerosis and systemic lupus erythematosus associated with spinocerebellar ataxia type 6 and MALT lymphoma. *Eur J Dermatol* 23(1):117, 2013.
40. Ueda A, Ishii N, Temporin K, Yamazaki R, Murakami F, Fukuda S, Hamada T, Dainichi T, Kyoya M, Saito C, Matsunaga R, Kimura S, Kawakami T, Soma Y, Hashimoto T: IgA pemphigus with paraneoplastic pemphigus-like clinical features showing IgA antibodies to desmoglein 1/3 and desmocollin 3, and IgG and IgA antibodies to the basement membrane zone. *Clin Exp Dermatol* 38(4):370-373, 2013.
41. Ueda A, Ishii N, Teye K, Dainichi T, Ohyama B, Hamada T, Tsuruta D, Kamioka N, Mitsui K, Hosaka H, Soh I, Nakada T, Hashimoto T: Unique herpetiform bullous dermatosis with IgG antibodies to desmocollins 1/3 and LAD-1. *British Journal of Dermatology* 169(3):719-721, 2013.
42. Ueo D, Hamada T, Hashimoto T, Hatano Y, Okamoto O, Fujiwara S: Late-onset Darier's disease due to a novel missense mutation in the ATP2A2 gene: a different missense mutation affecting the same codon has been previously reported in acrokeratosis verruciformis. *J Dermatol* 40(4):280-281, 2013.
43. Wakumoto-Nakashima K, Yoshida Y, Adachi K, Yamamoto O, Hashimoto T: Rare appearance of toxic epidermal necrolysis-like histopathological features in a case of atypical pemphigus with serological pemphigus vulgaris character. *J Dermatol* 40(1):63-64, 2013.
44. Washio K, Nakamura A, Fukuda S, Hashimoto T, Horikawa T: A case of lichen planus pemphigoides successfully treated with a combination of cyclosporine a and prednisolone. *Case reports in dermatology* 5(1):84-87, 2013.
45. Wozniak K, Hashimoto T, Ishii N, Koga H, Huczek M, Kowalewski C: Fluorescence overlay antigen mapping using laser scanning confocal microscopy differentiates linear IgA bullous dermatosis from epidermolysis bullosa acquisita mediated by IgA. *Br J Dermatol* 168(3):634-638, 2013.
46. Yamada T, Nakamura S, Demitsu T, Nakamura T, Iida E, Yoneda K, Fukuda S, Hashimoto T: Paraneoplastic pemphigus mimicking toxic epidermal necrolysis associated with B-cell lymphoma. *J Dermatol* 40(4):286-288, 2013.
47. Yashiro M, Nakano T, Taniguchi T, Katsuoka K, Tadera N, Miyazaki K, Teye K, Koga H, Hashimoto T: IgA Paraneoplastic Pemphigus in Angioimmunoblastic T-cell Lymphoma with Antibodies to Desmocollin 1, Type VII Collagen and Laminin 332. *Acta Derm Venereol*, 2013. Jul 4. doi: 10.2340/00015555-1660. [Epub ahead of

- print]
48. Yoshimura K, Nakano S, Tsuruta D, Ohata C, Hashimoto T: Successful treatment with 308-nm monochromatic excimer light and subsequent tacrolimus 0.03% ointment in refractory plasma cell cheilitis. *J Dermatol* 40(6):471-474, 2013.
 49. Tani N, Ogoshi M, Kawakubo C, Tajima S, Hamada T, Ishii N, Furumura M, Tsuruta D, Ohata C, Hashimoto T: Case of relapsing polychondritis showing elevation of anti-type II collagen antibody titer. *J Dermatol* 40(9):767-768, 2013.
 50. Yoshida Y, Tsuruta D, Nagata H, Ishii N, Nakama T, Yomoda M, Furumura M, Ohata C, Hashimoto T: Second reported case of unilateral angiokeratoma of the vulva. *J Dermatol* 40(9):763-764, 2013.
 51. Li X, Hamada T, Ohata C, Furumura M, Hashimoto T: Potential mesenchymal stem cell therapy for skin diseases. *Exp Dermatol* 22(8):515-516, 2013.
 52. Saruta H, Ishii N, Teye K, Ono F, Ohyama B, Koga H, Ohata C, Furumura M, Tsuruta D, Hashimoto T: Two cases of pemphigus vegetans with IgG anti-desmocollin 3 antibodies. *JAMA Dermatol* 149(10):1209-1213, 2013.
 53. Kawano H, Ohata C, Ono F, Ishii N, Hamada T, Nakama T, Furumura M, Tsuruta D, Hashimoto T: Edema and ulcers on the legs and dilated abdominal veins caused by thromboembolism of inferior vena cava in a patient with protein C deficiency. *Indian J Dermatol Venereol Leprol* 79(5):725, 2013.
 54. Yoneda K, Demitsu T, Kakurai M, Narita T, Nakai K, Kubota Y, Ishii N, Hashimoto T: Detection of Apoptotic Keratinocytes in a Case of Bullous Pemphigoid Developed after Graft-versus-host Disease. *Acta Derm Venereol*, 2013. Aug 8. doi: 10.2340/00015555-1676. [Epub ahead of print]
 55. Kato K, Moriyama Y, Saito H, Koga H, Hashimoto T: A Case of Mucous Membrane Pemphigoid Involving the Trachea and Bronchus with Autoantibodies to beta3 Subunit of Laminin-332. *Acta Derm Venereol*, 2013. Aug 27. doi: 10.2340/00015555-1659. [Epub ahead of print]
 56. Nishimura R, Fujimoto N, Kito K, Uchiyama K, Koga H, Hodohara K, Hashimoto T, Fujiyama Y, Tanaka T: Refractory mucous membrane pemphigoid which developed after allogeneic stem cell transplantation and was successfully treated with rituximab. *Eur J Dermatol* 23(4):562-564, 2013.
 57. Fukuda S, Li X, Momosaki N, Hamada T, Nakama T, Yasumoto S, Awazawa R, Uezato H, Hashimoto T: Detection of human papilloma virus type 60 in a case of ridged wart. *Eur J Dermatol* 23(4):558-559, 2013.
 58. Sakaguchi M, Bito T, Oda Y, Kikusawa A, Nishigori C, Munetsugu T, Yokozeki H, Itotani Y, Niguma T, Tsuruta D, Tateishi C, Ishii N, Koga H, Hashimoto T: Three Cases of Linear IgA/IgG Bullous Dermatoses Showing IgA and IgG Reactivity With Multiple Antigens, Particularly Laminin-332. *JAMA Dermatol*, 2013. Sep 4. doi: 10.1001/jamadermatol.2013.5691. [Epub ahead of print]
 59. Numata S, Hamada T, Teye K, Matsuda M, Ishii N, Karashima T, Kabashima K, Furumura M, Ohata C, Hashimoto T: Complete Maternal Isodisomy of Chromosome 5 in a Japanese Patient with Netherton Syndrome. *J Invest Dermatol*, 2013. Sep 16. doi: 10.1038/jid.2013.398. [Epub ahead of print]
 60. Tsuruta D, Kanwar AJ, Vinay K, Fukuda S, Koga H, Dainichi T, Ohata C, Ishii N, Hashimoto T: Clinical and immunologic characterization in 26 Indian pemphigus patients. *J Cutan Med Surg* 17(5):321-331, 2013.
 61. Garcia-Martin P, Fraga J, Hashimoto T, Garcia-Diez A: Brunsting-perry type cicatricial pemphigoid with IgG autoantibodies to LAD-1. *Br J Dermatol*, 2013. Oct 11. doi: 10.1111/bjd.12677. [Epub ahead of print]
 62. Gohara M, Yagami A, Suzuki K, Morita Y, Sano A, Iwata Y, Hashimoto T, Matsunaga K: Allergic contact dermatitis caused by phenylethyl resorcinol [4-(1-phenylethyl)-1,3-benzenediol], a skin-lightening agent in cosmetics. *Contact dermatitis* 69(5):319-320, 2013.
 63. Sakaguchi M, Tsuruta D, Ishii N, Hamada T, Ohata C, Furumura M, Hashimoto T: Development of acquired idiopathic generalized anhidrosis in a case of Vogt-Koyanagi-Harada disease. *Eur J Dermatol*, 2013. Oct 14. [Epub ahead of print]
 64. Shintani T, Ohata C, Koga H, Ohyama B, Hamada T, Nakama T, Furumura M, Tsuruta D, Ishii N, Hashimoto T: Combination therapy of fexofenadine and montelukast is effective in prurigo nodularis and pemphigoid nodularis. *Dermatol Ther*, 2013. Sep 17. doi: 10.1111/dth.12094. [Epub ahead of print]
 65. Ohata C, Fukuda S, Ishii N, Koga H, Hamada T, Furumura M, Hashimoto T: Refractory anti-laminin gammal pemphigoid with psoriasis vulgaris successfully treated by double-filtration plasmapheresis. *Eur J Dermatol*, 2013. Sep 17. doi: 10.1111/dth.12094. [Epub ahead of print]
 66. Kawakami T, Koga H, Saruta H, Ueda A,

- Inoue Y, Soma Y, Ishii N, Hashimoto T: Four mild but refractory cases of pemphigus foliaceus successfully treated with intravenous immunoglobulin. *J Dermatol*, 2013. Oct 16. doi: 10.1111/1346-8138.12280. [Epub ahead of print]
67. Saruta H, Tsuruta D, Hashikawa K, Ohyama B, Ishii N, Furumura M, Ohata C, Yasumoto S, Ohshima K, Hashimoto T: Old-aged case of indolent grade III lymphomatoid granulomatosis successfully treated only with oral prednisolone. *J Dermatol*, 2013. Oct 16. doi: 10.1111/1346-8138.12261. [Epub ahead of print]
 68. Tanaka N, Ohata C, Ishii N, Imamura K, Ueda A, Furumura M, Yasumoto S, Kawakami T, Tsuruta D, Hashimoto T: Comparative study for the effect of photodynamic therapy, imiquimod immunotherapy and combination of both therapies on 40 lesions of actinic keratosis in Japanese patients. *J Dermatol*, 2013. Oct 22. doi: 10.1111/1346-8138.12310. [Epub ahead of print]
 69. Kamata M, Fujita H, Hamanaka T, Takahashi K, Koga H, Hashimoto T, Sato S: Anti-Laminin γ 1 Pemphigoid Accompanied by Autoantibodies to Laminin α 3 and γ 2 Subunits of Laminin-332. *JAMA Dermatol*, 2013. Oct 23. doi: 10.1001/jamadermatol.2013.5358. [Epub ahead of print]
 70. Kitagawa C, Nakajima K, Aoyama Y, Fujioka A, Nakajima H, Tarutani M, Tsuruta D, Hashimoto T, Sano S: A Typical Case of Paraneoplastic Pemphigus Without Detection of Malignancy: Effectiveness of Plasma Exchange. *Acta Derm Venereol*, 2013. Oct 25. doi: 10.2340/00015555-1742. [Epub ahead of print]
 71. Ohzono A, Tsuruta D, Hashikawa K, Yoshida Y, Arakawa M, Maeyama Y, Nakama T, Furumura M, Ohata C, Hashimoto T: Three cases of pseudolymphoma successfully treated with amoxicillin. *Eur J Dermatol*, 2013. Oct 10. [Epub ahead of print]
 72. Krol RP, Yasukochi A, Hashimoto T: Towards understanding mechanisms of autoimmune bullous skin diseases. *N Am J Med Sci* 5(10):609-610, 2013.
 73. Otten JV, Hashimoto T, Hertl M, Payne AS, Sitaru C: Molecular Diagnosis in Autoimmune Skin Blistering Conditions. *Current molecular medicine*, 2013. Oct 27. [Epub ahead of print]
 74. Kanwar AJ, Vinay K, Parmar NV, Koga H, Ishii N, Hashimoto T. Anti-desmoglein antibody-negative paraneoplastic pemphigus with coexisting bullous pemphigoid, successfully treated with rituximab. *Int J Dermatol* 2013, in press.
 75. Iijima S, Hamada T, Kanzaki M, Ohata C, Hashimoto T: Sibling cases of Hailey-Hailey disease showing atypical clinical features and unique disease course. *JAMA Dermatol* 2013, in press
 76. Kanwar AJ, Vinay K, Saikia UN, Koga H, Teye K, Tsuruta D, Hashimoto T: The first reported Indian case of IgG/IgA pemphigus reactive with desmoglein 1 with additional undetermined reactivity with epidermal basement membrane zone. *Indian J of Dermatol Venereol Leprol* 2013, in press
 77. Fumimori T, Tsuruta D, Kawakami T, Ohata C, Furumura M, Hashimoto T: The effect of monochromatic excimer light on palmoplantar pustulosis: A clinical study performed in a private clinic by a dermatological specialist. *J Dermatol* 2013, in press
 78. Saruta H, Ono F, Hamada T, Ishii N, Matsuda M, Ohata C, Furumura M, Tsuruta D, Hashimoto T: Multiple unilocular epidermal cysts presented as a single lesion on the toe web. *J Dermatol* 2013, in press
 79. Dermitsu T, Yamada T, Nakamura S, Kakurai M, Dohmoto T, Kamiya K, Aoyama Y, Iwatsuki K, Yamagami J, Ohyama B, Ohata C, Koga H, Hashimoto T: Detection of autoantibodies to precursor proteins of desmogleins in sera of a patient with Bowen carcinoma. *Acta Derm Venereol* 2013, in press
 80. Inaba Y, Kanazawa N, Furukawa F, Sakurane Y, Nakano H, Sawamura D, Yoneda K, Hamada T, Hashimoto T: Pachyonychia congenita in Japan: report of familial cases with a recurrent KRT16 mutation and review of the literature. *Eur J Dermatol* 2013, in press
 81. Jinbu Y, Kashiwazaki A, Munemasa N, Ozawa M, Kusama M, Ishii N, Ohyama B, Ohata C, Hashimoto T: Oral lesions of a patient with antidesmoglein 1 antibody-positive and antidesmoglein 3 antibody-negative pemphigus. *J Oral Maxillofac Surg Med Pathol* 2013, in press
 82. Karashima T, Tsuruta D, Hamada T, Ishii N, Ono F, Ueda A, Abe T, Nakama T, Dainichi T, Hashimoto T: Morphological changes of the hair roots in alopecia areata: a scanning electron microscopic study. *J Dermatol* 2013, in press
 83. Florea F, Bernards C, Caproni M, Kleindienst J, Hashimoto T, Koch M, Sitaru C: *Ex vivo* pathogenicity of anti-laminin γ 1 autoantibodies. *Am J Pathol* 2013, in press
 84. Zenke Y, Nakano T, Eto H, Koga H, Hashimoto T: A case of vancomycin-associated linear IgA bullous dermatosis and IgA antibodies to the α 3 subunit of laminin-332. *Br J Dermatol* 2013, in press
 85. España A, Koga H, Suárez-Fernández R, Ohata C, Ishii N, Irrazaval I, Teye K,

- Ohyama B, Hashimoto T: Antibodies to amino-terminal domain of desmoglein 1 are retained during transition from pemphigus vulgaris to pemphigus foliaceus. *Eur J Dermatol* 2013, in press
86. Muro Y, Sugiura K, Shiraki A, Ishii N, Hashimoto T, Akiyama M: Detection of autoantibodies to periplakin and envoplakin in paraneoplastic pemphigus but not idiopathic pulmonary fibrosis using full-length recombinant proteins. *Clin Chim Acta* 2013, in press
 87. 澤城晴名、白田阿美子、金岡美和、中村和子、橋本隆、高橋一夫、相原道子: 抗VII型コラーゲン抗体価の経時的測定が有用であった後天性表皮水疱症の1例. *西日本皮膚科* 75(5):409-414, 2013.
 88. 合原みち、石井文人、大畑千佳、橋本隆: 5年間の観察中、腫瘍随伴性天疱瘡から尋常性天疱瘡に移行した例. *Visual Dermatology* 12(10):1072-1073, 2013.
 89. 大塚明奈、石井文人、小野文武、濱田尚宏、大畑千佳、古村南夫、橋本隆: 14年間の観察中、落葉状天疱瘡に水疱性類天疱瘡を合併した例. *Visual Dermatology* 12(10):1069-1071, 2013.
 90. 大泉亜美、春名邦隆、根本治、木村有太子、濱田尚宏、橋本隆、須賀康: 二次感染により紅皮症化したDarier病の1例. *皮膚科の臨床* 55(9):1091-1095, 2013.
 91. 六戸大樹、赤坂英二郎、北村英夫、原田研、古賀浩嗣、橋本隆: 後腹膜腔原発B細胞リンパ腫を伴った腫瘍随伴性天疱瘡. *皮膚病診療* 35(9):889-892, 2013.
 92. 三宅美帆、竹内明子、前田進太郎、西島千博、稲沖真、古賀浩嗣、橋本隆: コルヒチンが奏効した表皮下水疱症の1例. *皮膚科の臨床* 55(7):849-853, 2013.
 93. 山本真由美、加納宏行、清島真理子、濱田尚宏、橋本隆: エトレチナートが有効であったHailey-Hailey病. *皮膚科の臨床* 55(7):845-847, 2013.
 94. 武藤真悠子、松岡摩耶、松浦哲彦、中野敦子、土井里沙子、竹内そら、堤祐子、三井浩、川上民裕、相馬良直、小川考平、古賀浩嗣、橋本隆: 口腔内病変が難治であった腫瘍随伴性天疱瘡と水疱性類天疱瘡の合併例. *皮膚科の臨床* 55(7):829-832, 2013.
 95. 五木田麻里、高橋阿起子、仲田かおり、堀川達弥、田中康博、高蓋寿朗、井上友介、古賀浩嗣、橋本隆: BP180のNC16a部位とC末端部位に対するIgG抗体も検出された腫瘍随伴性天疱瘡の1例. *皮膚科の臨床* 55(7):823-828, 2013.
 96. 山下紘子、栃木美寿紀、松浦大輔、福田恭子、鈴木寛丈、橋本隆、落合豊子: ジアフエニルスルホンが奏効した線状IgA水疱性皮膚症(Lamina Lucida型). *皮膚科の臨床* 55(7):819-822, 2013.
 97. 扇谷咲子、込山悦子、福田理永、池田志孝、大山文悟、橋本隆: 線状IgA水疱性皮膚症の1例. *皮膚科の臨床* 55(5):666-667, 2013.
 98. 武藤真悠子、松岡摩耶、松浦哲彦、中野敦子、土井里沙子、竹内そら、堤祐子、三井浩、川上民裕、相馬良直、小川考平、古賀浩嗣、橋本隆: 口腔内病変が難治であった腫瘍随伴性天疱瘡と水疱性類天疱瘡の合併例. *皮膚科の臨床* 55(7):807-808, 2013.
 99. 飯川まどか、室井栄治、石井千寸、持田耕介、瀬戸山充、黒川基樹、Schmidt Enno, Zillikens Detlef、福田俊平、橋本隆: 皮膚型結節性多発動脈炎に合併した抗ラミニニンγ1類天疱瘡の1例. *西日本皮膚科* 75(1):7-10, 2013.
 100. 十亀良介、石井文人、古賀浩嗣、平子善章、橋本隆: 眼型粘膜類天疱瘡. *Visual Dermatology* 12(2):168-169, 2013.
 101. 石田修一、日野頼真、廣田理映、高村直子、千葉由幸、堀内義仁、福田俊平、橋本隆: 尋常性乾癬に水疱性類天疱瘡を合併した1例. *臨床皮膚科* 67(3):209-213, 2013.

学会発表

1. 李小光、石井文人、古賀浩嗣、濱田尚宏、辛島正志、大畑千佳、古村南夫、橋本隆. Hemidesmosome-rich fractionを基質とする免疫プロット法を用いた自己免疫性水疱症の抗原検索の検討. 第20回分子皮膚科学フォーラム. (2013年4月12-13日、東京都)
2. 土坂享成、石井文人、古賀浩嗣、濱田尚宏、大畑千佳、古村南夫、橋本隆. IgA自己免疫性水疱症の新規自己抗原同定. 第20回分子皮膚科学フォーラム. (2013年4月12-13日、東京都)
3. 井上義彦、丸田康夫、猿田寛、大畑千佳、古村南夫、橋本隆. 下眼瞼の悪性黒色腫切除の全層欠損再建後に内反と下垂を生じた1例. 第28回日本皮膚外科学会総会・学術集会(2013年7月13-14日、大津市)
4. 武藤一考、石井文人、小野文武、大畑千佳、古村南夫、西江温子、橋本隆. 乳児に発症した水疱性類天疱瘡の1例. 第37回日本小児皮膚科学会学術大会 (2013年7月14-15日、東京都)
5. 金澤伸雄、古川福実、島友子、古賀浩嗣、