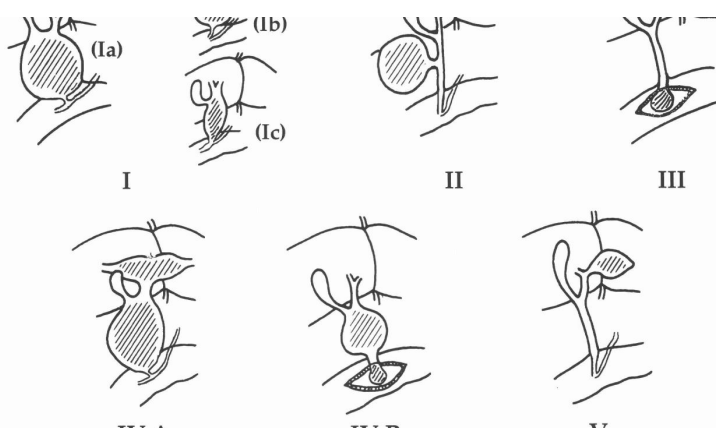


<p>小児慢性疾患名（日本語） 小児慢性疾患名（英語）</p>	<p>せんてんせい たんどうかくちょうしょう 先天性胆道拡張症 Congenital Biliary Dilatation</p>
<p>カテゴリ</p>	<p>A</p>
<p>診断方法</p>	<ul style="list-style-type: none"> 手術時（又は剖検時）の肉眼的所見（胆道造影像）に基づいて行う Todani分類（下表）の形態のいずれかに当てはまるもの  <p>図 1 先天性胆道拡張症の分類（1995年改変）</p> <p>傾向にある。 I b型は分節型 segmental type と呼ばれ、合流</p> <p>診断方法として CT MRI (MRCP) EUS などの有用性が報告されているが、いまだ系統的レビューによるエビデンスが確立されていない</p>
<p>カテゴリAたる背景</p>	<p>確定診断は最終的には手術所見（肉眼所見）、胆道造影所見により確定するため、系統的レビューは不要であると判断した。</p>