

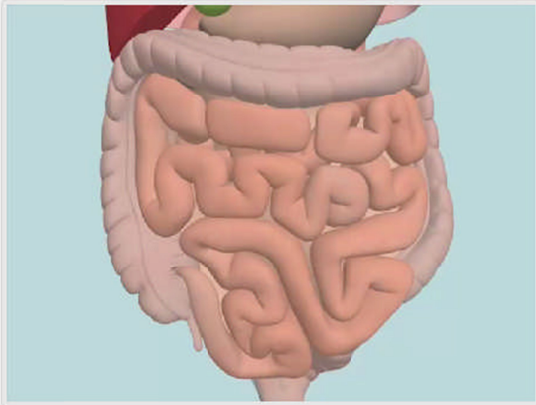
e-ラーニング：脳死ドナーにおける肝単独摘出

<http://digital-way.co.jp/test/jst/>

にて公開中（起動に5分ほどかかります）

（移植学会 会員サイトに掲載予定）

■脳死ドナーにおける肝単独摘出








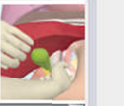


術野の展開
-腹部大動脈下端の剥離-

- ・助手が横行結腸を把持して頭側に引き上げる。
- ・術者は、両手を用いて小腸全体を把持し、小腸を右側に集めるようにして腹部大動脈のやや右側まで小腸を圧排する。
- ・下腸間膜動脈が大動脈の左側に来るよう、助手は、S状結腸を左側に展開する。

00:00/00:30

Contents

- 術野の展開 -腹部大動脈下端の剥離-
- 左異型肝動脈確認 -手技のポイント-
- 大動脈・下大静脈カニューレシオン-手技のポイント-
- 開腹
- 腹部大動脈下端剥離-手技のポイント-
- 大動脈、下大静脈テーピング
- 左三角間膜切離
- 右異型肝動脈確認-手技のポイント-
- 胃十二指腸動脈確認-手技のポイント-
- 横隔膜下大動脈テーピング-手技のポイント-