

幹細胞

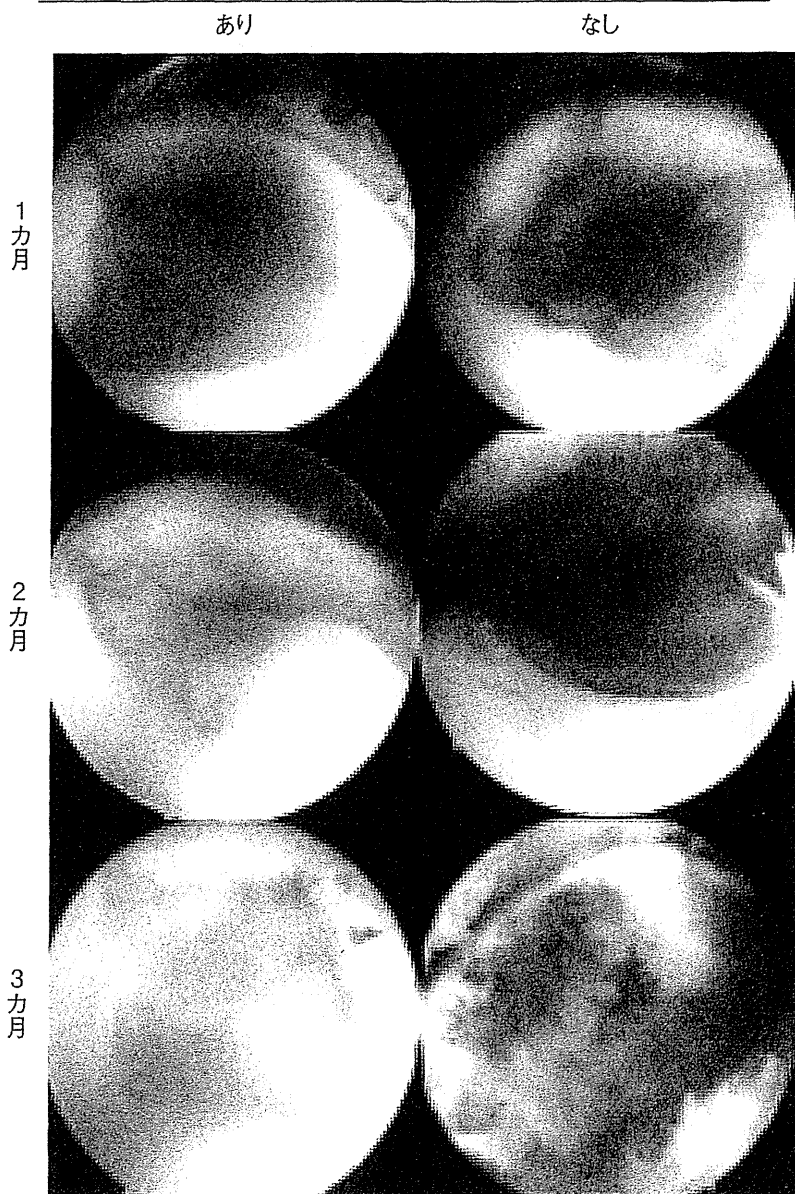


図6
ブタの軟骨欠損に対する
滑膜幹細胞移植後の関節鏡所見
(Nakamura T et al. : Cytotherapy 14 : 327-
338, 2012¹⁰⁾より)

を数えました。時間の経過とともに接着する細胞の数は増えていきます。興味深いことに、細胞浮遊液を軟骨欠損部に10分間静置しただけでも、約6割の細胞が接着します。残りの4割の滑膜幹細胞は滑膜に取り込まれます⁹⁾。

ブタモデルでの軟骨再生研究

ブタの膝の荷重部に軟骨の欠損を作製し、滑膜幹細胞の浮遊液を10分間静置して細胞を接着させて1週間後、軟骨欠損部を組織学的に評価すると、移植した細胞を観察できます。また、GFPを発現する滑膜幹細胞の浮遊液を注射器で軟骨欠損部に静置し、10分後にGFP関節鏡で、細胞が軟

骨欠損部に接着することを確認できます。

体重40kgほどのミニブタの両膝に軟骨の欠損を作製して、片膝のみに細胞を移植しました。細胞を移植していないものでは、体重がかかる荷重部に欠損をつくっているため、時間の経過とともに軟骨の欠損部が拡大します。一方、その反対の細胞浮遊液を10分間静置した膝では、1カ月後には膜状で覆われ、2カ月後にはその膜が厚くなって、3カ月後には軟骨が修復されるという変化を認めました(図6)¹⁰⁾。

鏡視下滑膜幹細胞移植の臨床応用

東京医科歯科大学では2008年より、軟骨欠損

外来手術で滑膜採取

滑膜を酵素処理

低密度で14日間培養

細胞浮遊液の静置

自己血採取

本学細胞治療センター

利点

- 動物血清を使用しない
- 人工素材を使用しない
- 低侵襲

図7 軟骨欠損に対して滑膜幹細胞を関節鏡視下で移植する再生医療

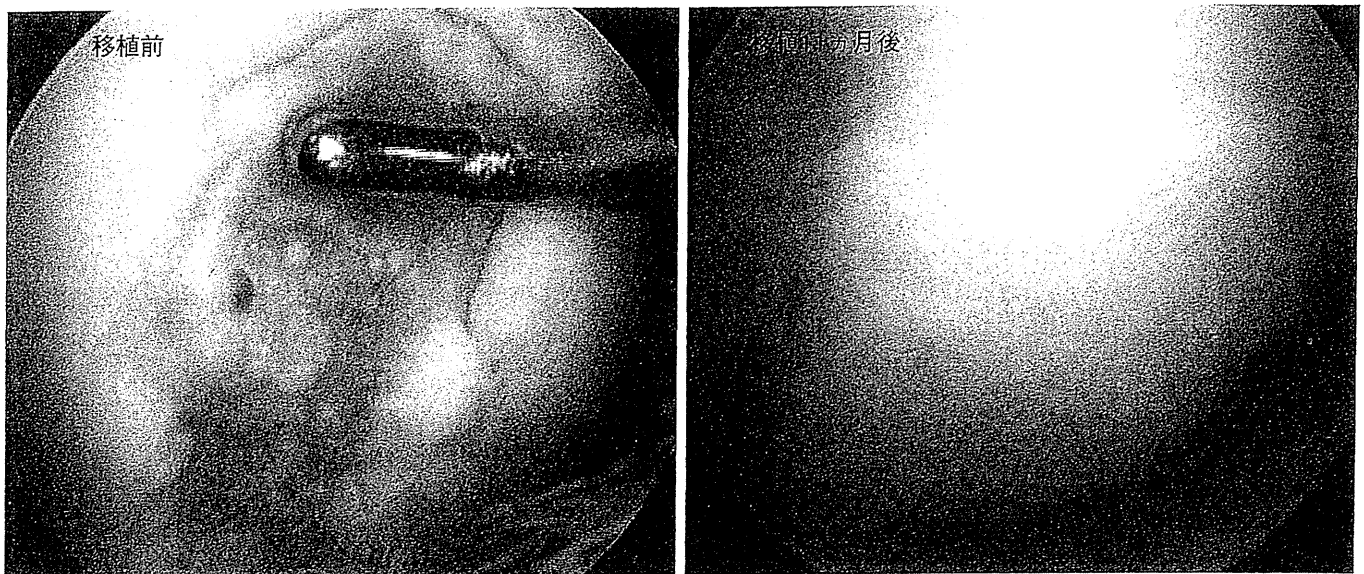


図8 軟骨損傷に対する滑膜幹細胞移植例

に対して滑膜幹細胞を関節鏡視下で移植する再生医療を行っています。まず自己血清を用意し、外来手術で滑膜を採取します。このときに関節鏡検査を行い、確定診断をします。滑膜を酵素処理後、10%の自己血清を用いて14日間培養します。関節鏡で見ながら細胞浮遊液を軟骨欠損部に静置して、細胞を移植していきます。この方法の利点は、動物血清や人工素材を使用せず、低侵襲な移植が

可能であることです(図7)。約2週間の培養で、平均5,000万の幹細胞を確保することができます。

臨床例をご紹介します。26歳の軟骨欠損の患者さんに対して、滑膜幹細胞を関節鏡視下で軟骨欠損部に移植しました。11カ月後には軟骨様の組織で覆われていることを確認しました(図8)。

鏡視下滑膜幹細胞移植術についてまとめると、

低侵襲で人工素材が不要であり，自己血清を用いて14日間で約5,000万の細胞を確保でき，短期的には重篤な副作用を認めていません．一方で現時点では，再鏡視，生検，長期成績の結果が乏しく，さらに詳細に検討する必要があります．

文 献

- 1) Morito T, Muneta T, Hara K, Ju YJ, Sekiya I et al. : Synovial fluid-derived mesenchymal stem cells increase after intraarticular ligament injury in humans. *Rheumatology (Oxford)* 47(8) : 1137-1143, 2008.
- 2) Sekiya I, Ojima M, Suzuki S, Yamaga M, Horie M et al. : Human mesenchymal stem cells in synovial fluid increase in the knee with degenerated cartilage and osteoarthritis. *J Orthop Res* 30 : 943-949, 2012.
- 3) Matsukura Y, Muneta T, Tsuji K, Koga H, Sekiya I : Mesenchymal stem cells in synovial fluid increase after meniscus injury. *Clin Orthop Relat Res*, in press.
- 4) Sekiya I, Vuoristo JT, Larson BL, Prockop DJ : *In vitro* cartilage formation by human adult stem cells from bone marrow stroma defines the sequence of cellular and molecular events during chondrogenesis. *Proc Natl Acad Sci USA* 99(7) : 4397-4402, 2002.
- 5) Sakaguchi Y, Sekiya I, Yagishita K, Muneta T : Comparison of human stem cells derived from various mesenchymal tissues : Superiority of synovium as a cell source. *Arthritis Rheum* 52 : 2521-2529, 2005.
- 6) Koga H, Muneta T, Nagase T, Nimura A, Sekiya I et al. : Comparison of mesenchymal tissues-derived stem cells for *in vivo* chondrogenesis : suitable conditions for cell therapy of cartilage defects in rabbit. *Cell Tissue Res* 333(2) : 207-215, 2008.
- 7) Nimura A, Muneta T, Koga H, Mochizuki T, Sekiya I et al. : Human synovial mesenchymal stem cells increase with human autologous serum : A comparison to fetal bovine serum and to bone marrow cells. *Arthritis Rheum* 58(2) : 501-510, 2008.
- 8) Mochizuki T, Muneta T, Sakaguchi Y, Nimura A, Sekiya I et al. : Higher chondrogenic potential of fibrous synovium- and adipose synovium-derived cells compared with subcutaneous fat-derived cells : distinguishing properties of mesenchymal stem cells in humans. *Arthritis Rheum* 54(3) : 843-853, 2006.
- 9) Koga H, Shimaya M, Muneta T, Nimura A, Sekiya I et al. : Local adherent technique for transplanting mesenchymal stem cells as a potential treatment of cartilage defect. *Arthritis Res Ther* 10(4) : R84, 2008.
- 10) Nakamura T, Sekiya I, Muneta T, Hatsushika D, Horie M et al. : Arthroscopic, histological and MRI analyses of cartilage repair after a minimally invasive method of transplantation of allogeneic synovial mesenchymal stromal cells into cartilage defects in pigs. *Cytherapy* 14(3) : 327-338, 2012.

滑膜間葉系幹細胞による軟骨再生 治療：ミニブタモデルでの検討

中村 智祐*¹⁾ 関矢 一郎*²⁾ 宗田 大*³⁾ 小林 英司#

関節軟骨損傷治療には、再生軟骨の質や侵襲の大きさなどの問題がある。われわれは、滑膜幹細胞による低侵襲な軟骨再生治療の開発を目指している。本稿では、臨床と同様な処置や診断ができるミニブタモデルを用いた検討を中心に紹介する。両膝荷重部に骨軟骨欠損を作製し、滑膜幹細胞の浮遊液を10分間静置して移植し、経時的に関節鏡、組織学的評価を行った。移植後に欠損部へ移植細胞が接着していることが確認でき、移植後12週の関節鏡・組織評価において対照群と比較し良好な硝子様軟骨再生を認めた。本治療法は大動物の膝関節荷重部の軟骨欠損に対し、低侵襲な方法で滑膜幹細胞を移植し、軟骨が再生することを示した。われわれはこれまでの基礎研究の成果を基にして、自己滑膜幹細胞による軟骨再生医療の臨床研究を行っている。

Bone and Cartilage Diseases and Regeneration.

Articular cartilage regenerative therapy with synovial mesenchymal stem cells in a pig model.

Sports Medicine Clinical Center, Medical Hospital of Tokyo Medical and Dental University/Center for Stem Cell and Regenerative Medicine, Tokyo Medical and Dental University Department of Joint Surgery and Sports Medicine, Tokyo Medical and Dental University, Japan.

Tomomasa Nakamura, Ichiro Sekiya, Takeshi Muneta

Division of Development of Advanced Treatment ; Center for Development of Advanced Medical Technology ; Jichi Medical University, Japan.

Eiji Kobayashi

Current therapies for cartilage injury remain some issues such as the quality of regenerated cartilage and its invasiveness. We have been trying to develop a low invasive treatment for cartilage regeneration with synovial mesenchymal stem cells (MSCs). Here we introduce our preclinical study with miniature pigs whose

*東京医科歯科大学医学部附属病院スポーツ医学診療センター / 東京医科歯科大学再生医療研究センター / 東京医科歯科大学大学院運動器外科学 ¹⁾ 特任助教 (なかむら・ともまさ) ²⁾ 教授 (せきや・いちろう) ³⁾ 教授 (むねた・たけし)

#自治医科大学先端医療技術開発センター先端治療開発部門・教授 (こばやし・えいじ)

knee joints are similar to those of humans in terms of size and cartilage metabolism. Cartilage defect was created at the weight bearing area of both porcine knee joints. Synovial MSCs were transplanted by delivering a synovial MSC suspension onto the cartilage defect of the one side and the knee was kept immobilized for 10 minutes. Sequential arthroscopic and histological observations showed the contribution of synovial MSCs after transplantation, and a better hyaline cartilaginous-tissue regeneration in the MSC-treated knees than in the non-treated control knees at 12 weeks. Based on this and other preclinical studies, we have started a clinical study for cartilage regeneration with autologous synovial MSCs.

はじめに

関節軟骨損傷は自然修復することが少なく、広範囲なものを放置すると変形性関節症へと進行する。結果、生活の質（QOL）を下げ、健康寿命を損なう恐れがあり、克服すべき外傷・疾患である。現在、日本では骨髄刺激法や骨軟骨柱移植などの治療が行われているが、それぞれ効果や侵襲の大きさに改善の余地がある。2013年4月から自家培養軟骨細胞移植が保険収載されたが、移植細胞を保持するために骨膜固定を要し¹⁾、これまでの治療法に比べ手術侵襲が小さくない。

われわれは軟骨損傷に対する治療として、間葉系幹細胞を低侵襲な方法で移植することを目指してきた。間葉系幹細胞の中でも、滑膜由来のものは増殖能に優れ、多くの細胞数を確保するのに有利である²⁾。また、軟骨組織に近い遺伝子プロファイルを有し³⁾他の間葉系幹細胞と比較して軟骨分化能が高いことを、これまでヒト⁴⁾およびラット⁵⁾で報告した。さらに、細胞浮遊液を軟骨欠損部に10分間静置することで、約60%の滑膜幹細胞を軟骨欠損部に接着させることが可能で⁶⁾、本法を用いて軟骨修復を促進させることをウサギモデルで報告した⁷⁾。

しかし、ヒトで、同様の手技が有用であるかは不明であった。そこで、大きさや関節軟骨代謝がヒトにより近いミニブタを用いて、本治療法の有

用性を検討した⁸⁾。

本稿では、ミニブタの滑膜幹細胞の特性、細胞浮遊液を軟骨欠損部に10分間静置して移植する方法の有用性、関節軟骨修復の経時的変化に関して報告する。また、最後に現在行っている臨床応用に関して紹介する。

ミニブタ滑膜幹細胞の増殖・多分化能

ミニブタ (mexican hairless pig : MHP) から滑膜組織を採取し、コロニー形成細胞の継代能、多分化能を検討した。また種々の間葉系組織からコロニー形成細胞を回収し、軟骨分化能を比較した。ミニブタ滑膜由来の間葉幹細胞は20回(約1年)以上継代可能であり(図1A)、骨・軟骨・脂肪への多分化能を有した(図1B)。同一条件で軟骨分化誘導すると、滑膜由来の間葉系幹細胞は、骨髄、骨膜、骨格筋、脂肪由来のものよりも大きく重い軟骨塊を形成し、軟骨分化能が最も高かった(図1C)。

ミニブタ膝関節軟骨欠損モデルに対する滑膜幹細胞移植

1. 移植実験の流れ

In vivo 実験には12頭のミニブタを用いた。ブタは一般に膝関節を45°程度屈曲して荷重していることを考慮して、大腿骨内顆荷重部に

QOL : 生活の質, MHP : mexican hairless pig (ミニブタ)

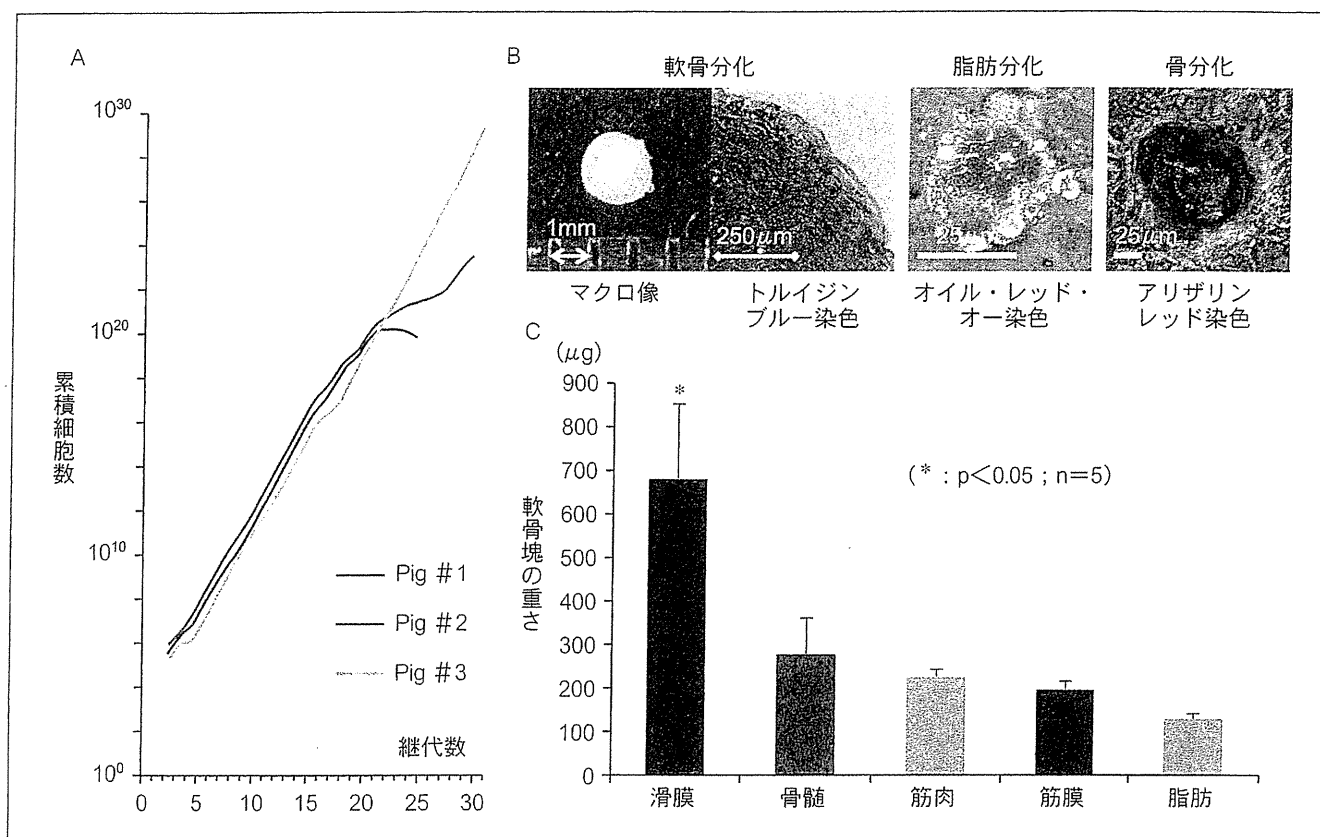


図1 ブタ滑膜幹細胞の特性

A) 増殖能。500 細胞 /60 cm² の播種密度で2週ごとに継代し、累積細胞数を算出した。

B) 軟骨・脂肪・骨分化。多分化能を有した。

C) 軟骨分化能の比較。5種の間葉系幹細胞をペレット培養で軟骨分化させ、軟骨塊を重量で評価した。

滑膜由来のものが最も豊富に軟骨基質を産生した。

(文献8より改変)

8×8×2 mm の骨軟骨欠損を作製した。両膝に骨軟骨欠損を作製し、右膝を移植群、左膝を対照群とした。移植は関節鏡視下で、移植群は4,000万の滑膜幹細胞をα MEM (alpha modified eagle minimum essential medium) に浮遊させて軟骨欠損部に滴下後、10分間静置した。対照群には培養液のみを滴下した。処置後は、特に外固定などは行わず、飼育用ケージの中でブタを自由にさせた。

2. 移植細胞の接着

滑膜幹細胞浮遊液を10分間軟骨欠損部に静置

することにより、細胞を接着させることができるか検討した。滑膜幹細胞は、全身にGFP (green fluorescent protein) を発現するトランスジェニック GFP ブタ⁹⁾ の滑膜から調製したもの (図2A) を使用した。ミニブタの膝関節荷重部に骨軟骨欠損を作製後、関節鏡で骨軟骨欠損部を観察しながら、灌流液を排出してGFP滑膜幹細胞浮遊液を軟骨欠損部に10分静置した (図2B: i-ii)。その後、関節内を灌流しながらGFPを検出できる蛍光関節鏡を用いて関節内を観察し、多くのGFP滑膜幹細胞が軟骨欠損部に接着していることを確認した (図2B: iii-iv)。次に、同様の手法

α MEM : alpha modified eagle minimum essential medium, GFP : green fluorescent protein

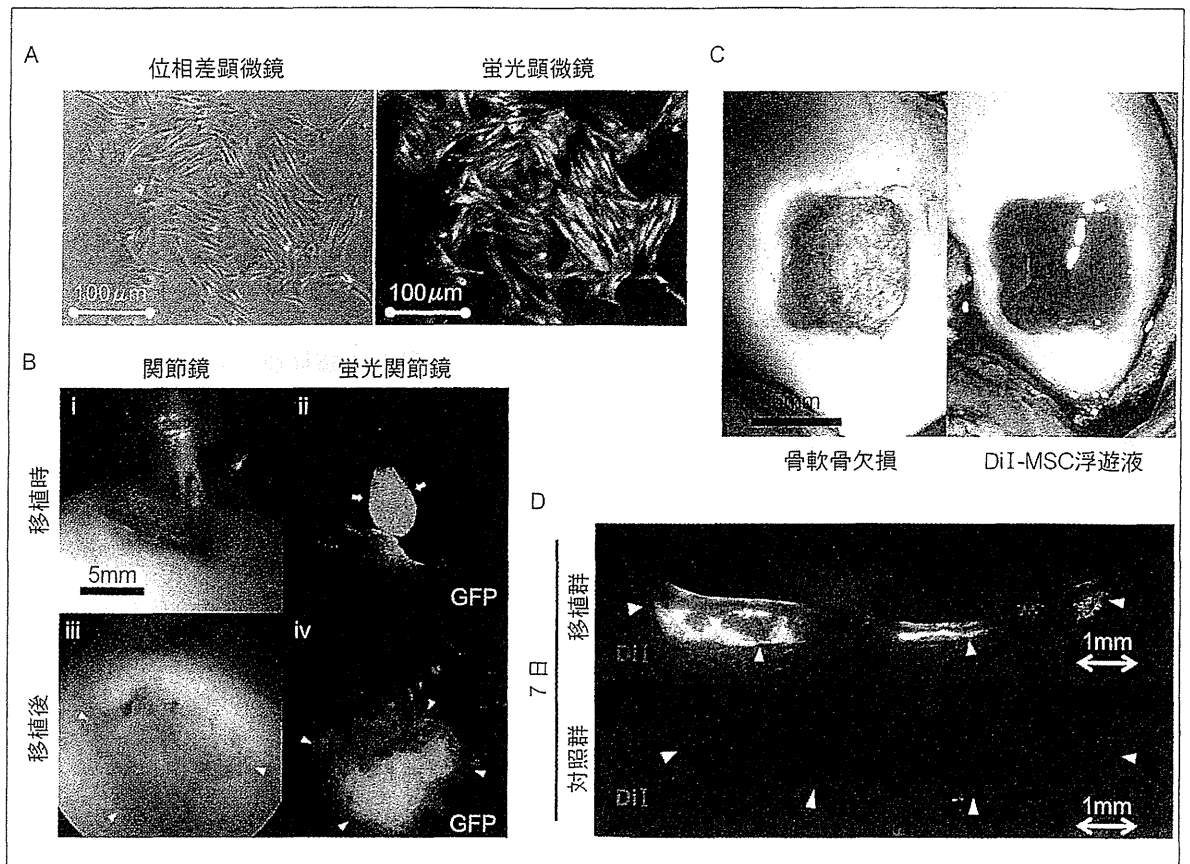


図2 滑膜幹細胞浮遊液を10分間静置することによる移植

- A) GFP プタ由来滑膜幹細胞。
- B) 関節鏡視下移植。
i, ii : 灌流液を排出して細胞浮遊液を滴下。iii, iv : 10分静置後、関節内を灌流液で満たし観察。
- C) DiI 標識滑膜幹細胞浮遊液の静置。
- D) 移植後7日の組織学的評価。移植群では、DiI 陽性細胞が軟骨欠損部に残存していることが確認できる。
GFP : green fluorescent protein

(文献8より改変)

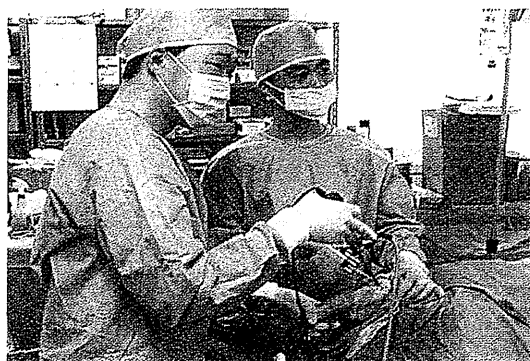

図3 ミニブタ膝の関節鏡検査

関節鏡視下に、軟骨の修復過程を観察している様子を示す。

(筆者提供)

で DiI 標識した滑膜幹細胞を移植し (図 2C) で、1 週後の組織学的評価で、DiI 陽性細胞が軟骨欠損部に残存していることを確認した (図 2D)。

3. 軟骨修復の継時的変化

同一膝の継時的な関節鏡観察で、軟骨の修復過程を観察した (図 3)。細胞移植したものは、移植後 1 カ月時にはすでに軟骨欠損部が滑膜様の膜で覆われ、2 カ月時には膜が厚くなり、3 カ月目には軟骨様組織で被覆され、プローベで修復部を触診すると、周囲正常軟骨組織に近く、弾性硬であった。他方、対照群では軟骨欠損が継時的に拡大した (図 4A)。3 カ月後の関節鏡視スコア

(Oswestry arthroscopy score) は、2, 3 カ月目において移植群は有意に優れていた (図 4B)。軟骨欠損部以外の所見として、対象群では滑膜炎が強く欠損部を超えて軟骨破壊・変性が認められたのに対し、移植群では炎症が抑制されていた。

組織学的解析で、移植群は 1 カ月時に軟骨欠損部が膜様構造物で覆われ (図 5A)、3 カ月時に全例においてサフラニン-O 染色陽性の軟骨基質が認められた (図 5B)。正常軟骨組織に見られる柱状構造も観察された (図 5C, D)。対照群では全く軟骨基質を認めなかった。組織学的評価を Modified Wakitani score でスコアリングすると、3 カ月時の移植群は有意差を持って優れていた (図 5E)。

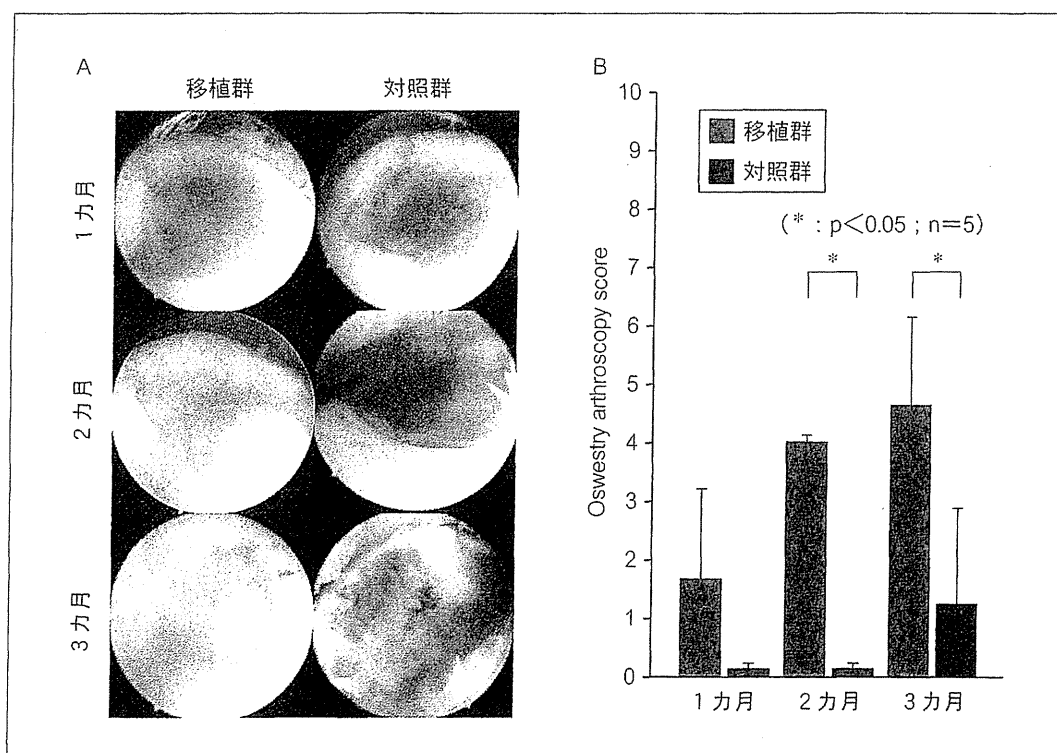


図4 継時的な関節鏡評価

A) 関節鏡所見。

対照群の骨軟骨欠損部が徐々に破壊されていくのに対し、移植群では1 カ月から膜様組織で覆われ、厚くなり、硝子様軟骨再生が認められた。

B) 関節鏡スコア。

3 カ月後の関節鏡視スコアは、2, 3 カ月目において移植群は有意に優れていた。

(文献8より改変)

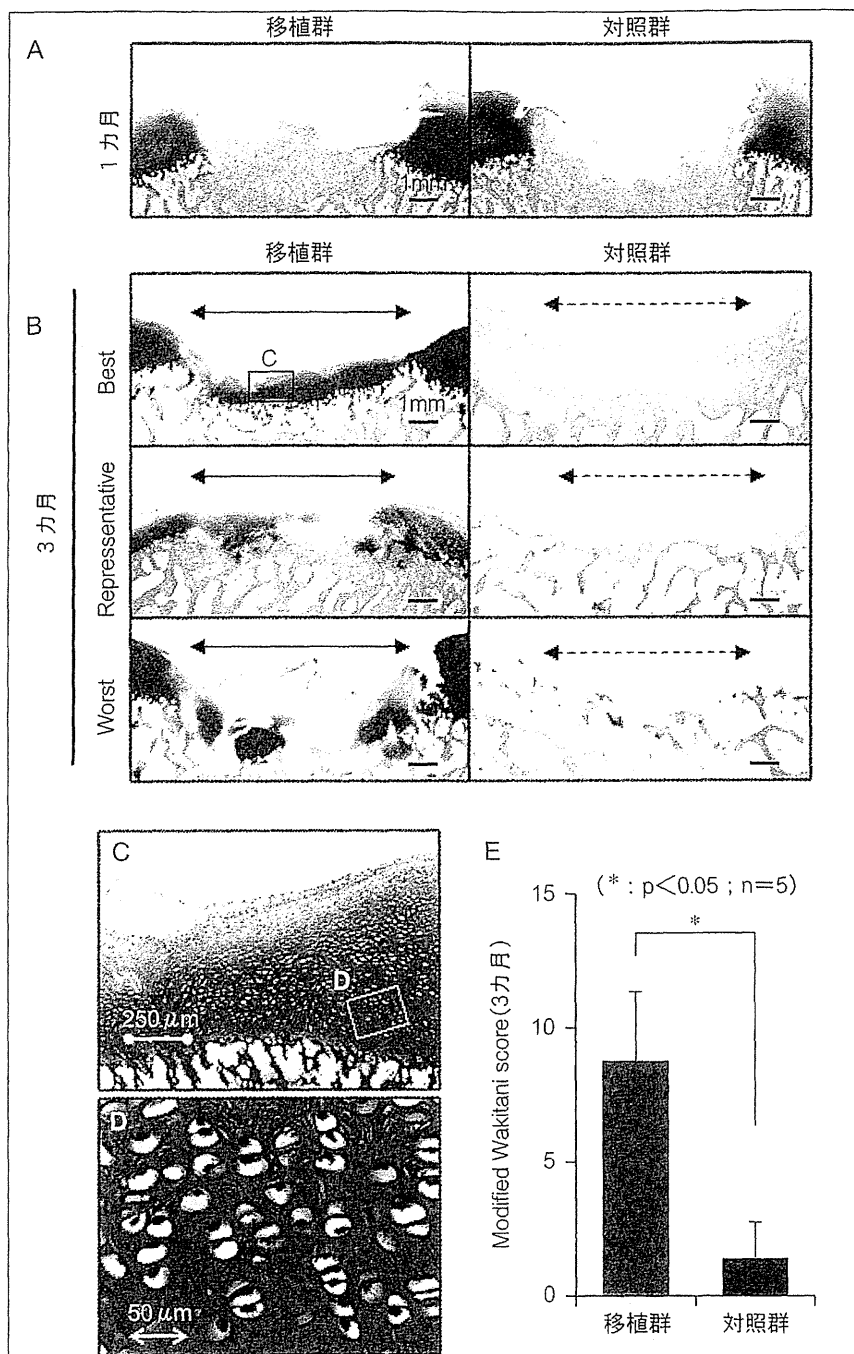


図5 組織学的評価

- A) 移植後1カ月。
移植群では軟骨欠損部が膜様構造物で覆われている。
- B) 移植後3カ月。
全例において、サフラニン-O染色陽性の軟骨基質が認められる。
- C) 再生部位の弱拡像。
D) 再生部位の強拡像。
正常軟骨組織に見られる柱状構造も観察される。
- E) 組織スコア。
3カ月時の移植群は有意差を持って優れていた。 (文献8より改変)

考察

ミニブタでも滑膜幹細胞は試験管内で増殖能、軟骨分化能が高く、先行するヒト⁴⁾やラット⁵⁾での報告に一致する結果であった。ミニブタの膝関節は成人よりやや小さいが、解剖学的にもヒトに類似し、関節鏡による観察が可能であり、種々の関節内組織の実験に有用である。本研究は実際の臨床に近い、膝関節内顆荷重部の軟骨欠損に対する検討であり、前臨床試験として重要である。

本治療法は、滑膜組織採取から移植まで、関節鏡視下で可能な方法である。移植は滑膜幹細胞の浮遊液を10分間静置するだけであり、細胞を保持するためのscaffoldや薬剤は不要で、内固定・外固定を行わない。切開手術と比較し、低侵襲で施行可能である。

継時的な関節鏡観察によって、本治療法における修復過程では、一度滑膜様の組織で覆われ、その後修復される様子が認められた。明らかな修復の進行は移植後2カ月目以降であった。また、DiI標識した細胞は、移植後1週目には十分量確認されたが、同種細胞を使用したためか1カ月後にはほぼ消失していた。今回の実験では、移植した細胞そのものが軟骨に分化し直接修復するわけではなく、何らかの液性因子を分泌し、ドナーの周囲組織を刺激し、修復を促すと考えられる。

まずブタでは3カ月の観察では短いと考えられる。以前報告したウサギでの治療でも6カ月を要し⁶⁾、また他のブタを用いた軟骨再生治療の報告では6カ月でも十分ではなかった^{10)~12)}。

次に、移植後のブタに外固定や荷重制限を設けていないことが挙げられる。今回は荷重部の損傷モデルであったが、内・外固定を行わず、荷重制限もしなかったという意味においては、最も過酷な条件であったと考えられる。また、対照群の炎症が強く、疼痛が強い原因になったと考えられ、代償的に移植群に荷重が偏った可能性もある。

さらに、同種細胞を用いたことが影響した可能

性がある。今回は移植細胞の質を均一にするために、あえて自家細胞を使用しなかった。先行実験で、ウサギで自家移植した実験では、移植後6カ月まで移植細胞の残存が認められていたが⁷⁾、本実験では特に免疫抑制剤を使用しなかったこともあり、移植後1カ月ではほぼ消失していた。これは拒絶反応によるものと考えられる⁸⁾。自家細胞と同種細胞移植の違いは、今後明らかにすべき問題と考えている。

以上挙げた3つの問題点は、いずれも臨床で行う場合は克服できるものである。移植後に外固定する必要はないと考えているが、荷重制限は可能である。また、ヒトで行う場合には自家移植が第一選択され、拒絶反応が抑えられることにより、より良い効果が期待される。

臨床研究

これまでの基礎研究の成果を基にして、膝関節軟骨欠損に対して自己滑膜幹細胞を関節鏡視下で移植する臨床研究を開始している。まず末梢血を採取し、自己血清を分離して用意する。外来手術で関節鏡検査と同時に滑膜を採取する。本学の手術室と同じフロアにある細胞治療センターで、滑膜を酵素処理後、10%自己血清を用いて滑膜幹細胞を14日間培養する。平均0.5gの滑膜と70mLの自己血清から、14日間で平均5,000万細胞を採取できる。この細胞の浮遊液を関節鏡視下で軟骨欠損部に10分間静置する(図6)。後療法は、外固定をせず、2週後から部分荷重、6週後から全荷重を開始する。この方法は動物血清や人工素材を必要とせず、低侵襲で実施可能である利点がある。これまで重篤な副作用を認めていない。多数の例で軟骨欠損部の再生、症状の改善を認めている(図7)。

おわりに

われわれが開発した、軟骨欠損部に滑膜幹細胞

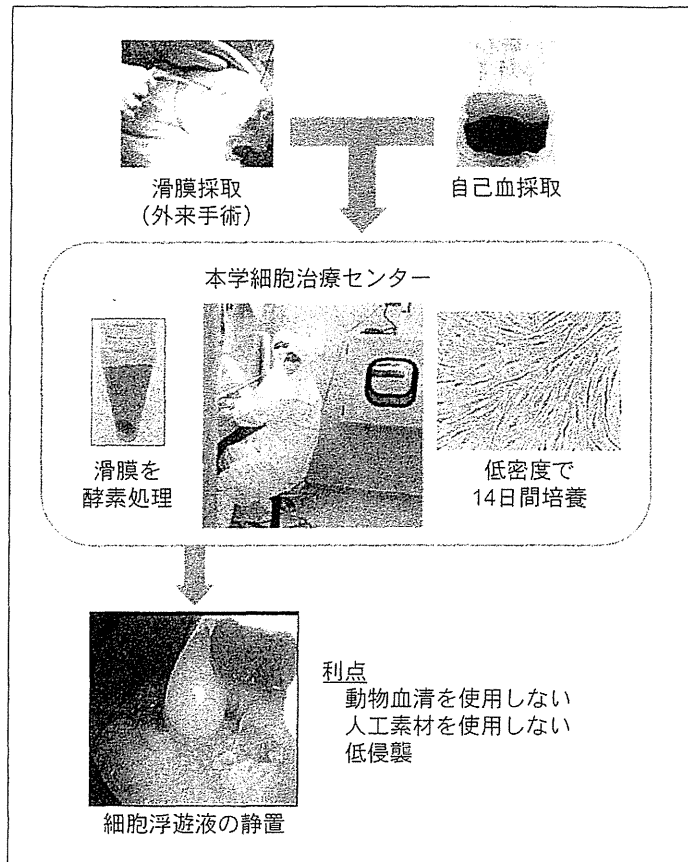


図6 臨床研究

滑膜幹細胞を用いる低侵襲軟骨再生医療のスキームを示す。

(筆者提供)

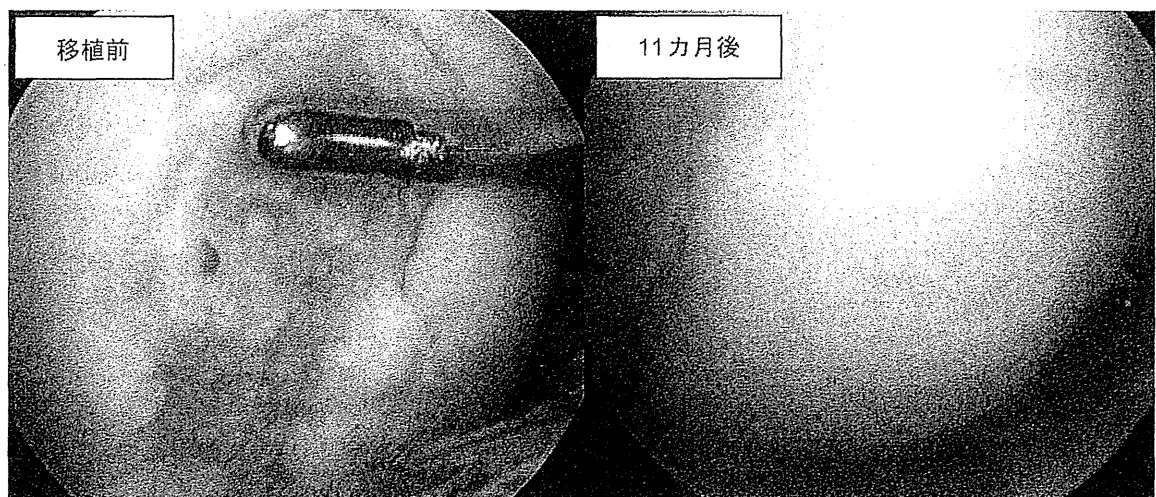


図7 症例

26歳男性、大腿骨内顆荷重部の軟骨損傷。

10分静置法にて滑膜幹細胞移植を施行。11カ月後の再鏡視所見で、良好な軟骨再生が得られている。

(筆者提供)

浮遊液を10分間静置することにより関節軟骨を再生させる方法を、大動物を用いて検証した。生理的にヒトに近い、ブタモデルでの有効性を、組織学的評価に加え、関節鏡による評価を行った意義は大きい。さらにわれわれは、滑膜幹細胞による半月板再生治療への発展を考え、ラット、ウサギ、ブタを用いて前臨床試験を行った。今後、半月板再生についても臨床試験を開始する予定である。

文 献

- 1) Wakitani S, Imoto K, Yamamoto T, et al : Human autologous culture expanded bone marrow mesenchymal cell transplantation for repair of cartilage defects in osteoarthritic knees. *Osteoarthritis Cartilage* 10 (3) : 199-206, 2002.
- 2) Nimura A, Muneta T, Koga H, et al : Increased proliferation of human synovial mesenchymal stem cells with autologous human serum : comparisons with bone marrow mesenchymal stem cells and with fetal bovine serum. *Arthritis Rheum* 58 (2) : 501-510, 2008.
- 3) Segawa Y, Muneta T, Makino H, et al : Mesenchymal stem cells derived from synovium, meniscus, anterior cruciate ligament, and articular chondrocytes share similar gene expression profiles. *J Orthop Res* 27 (4) : 435-441, 2009.
- 4) Sakaguchi Y, Sekiya I, Yagishita K, et al : Comparison of human stem cells derived from various mesenchymal tissues : superiority of synovium as a cell source. *Arthritis Rheum* 52 (8) : 2521-2529, 2005.
- 5) Yoshimura H, Muneta T, Nimura A, et al : Comparison of rat mesenchymal stem cells derived from bone marrow, synovium, periosteum, adipose tissue, and muscle. *Cell Tissue Res* 327 (3) : 449-462, 2007.
- 6) Koga H, Shimaya M, Muneta T, et al : Local adherent technique for transplanting mesenchymal stem cells as a potential treatment of cartilage defect. *Arthritis Res Ther* 10 (4) : R84, 2008.
- 7) Koga H, Muneta T, Ju Y, et al : Synovial stem cells are regionally specified according to local microenvironments after implantation for cartilage regeneration. *Stem Cells* 25 (3) : 689-696, 2007.
- 8) Nakamura T, Sekiya I, Muneta T, et al : Arthroscopic, histological and MRI analyses of cartilage repair after a minimally invasive method of transplantation of allogeneic synovial mesenchymal stromal cells into cartilage defects in pigs. *Cytotherapy* 14 (3) : 327-338, 2012.
- 9) Kawarasaki T, Uchiyama K, Hirao A, et al : Profile of new green fluorescent protein transgenic Jinhua pigs as an imaging source. *J Biomed Opt* 14 (5) : 054017, 2009.
- 10) Zhou G, Liu W, Cui L, et al : Repair of porcine articular osteochondral defects in non-weight bearing areas with autologous bone marrow stromal cells. *Tissue Eng* 12 (11) : 3209-3221, 2006.
- 11) Chiang H, Kuo T, Tsai C, et al : Repair of porcine articular cartilage defect with autologous chondrocyte transplantation. *J Orthop Res* 23 (3) : 584-593, 2005.
- 12) Jiang C, Chiang H, Liao C, et al : Repair of porcine articular cartilage defect with a biphasic osteochondral composite. *J Orthop Res* 25 (10) : 1277-1290, 2007.





スポーツ 整形外科 マニュアル

早稲田大学医学部附属病院教授 **福林 徹** [監修]

早稲田大学医学部附属病院整形外科院長 **篠塚昌述** [編集]

中外医学社

13

関節軟骨損傷

膝関節の軟骨損傷は1回の外傷や繰り返すメカニカルストレスにより発症する。後者は前十字靭帯や半月板の機能不全を伴うことが多い。軟骨組織は細胞密度が低く、血行を欠くため、再生能力が低い。骨に達しない部分欠損は通常自然修復しないと考えられている。一方、骨に達する全層欠損の修復は年齢、欠損の大きさ、部位などに依存する。小さな欠損は硝子軟骨により修復されることもあるが、大きな欠損は、たとえ修復される場合でも、正常軟骨より組織的、力学的に劣る線維性組織や線維軟骨によって被覆される。硝子軟骨で修復されない場合、軟骨組織の変性が進行し、関節症性変化を引き起こす可能性を残す。

1 診断

症状は疼痛、ひっかかり感、屈伸時の軋轢音、水腫、可動域障害などであり、症状のみで診断することは困難なことが多い。画像診断として、X線は合併損傷を検索するうえでは有用であるが、軟骨損傷に対しては価値が低い。軟骨損傷が疑われる場合、MRIが必須である。可能であれば関節軟骨の描出に優れた撮像方法が望ましい。脂肪抑制 T2*強調画像(図8-44)や gradient エコー法による balanced FFE

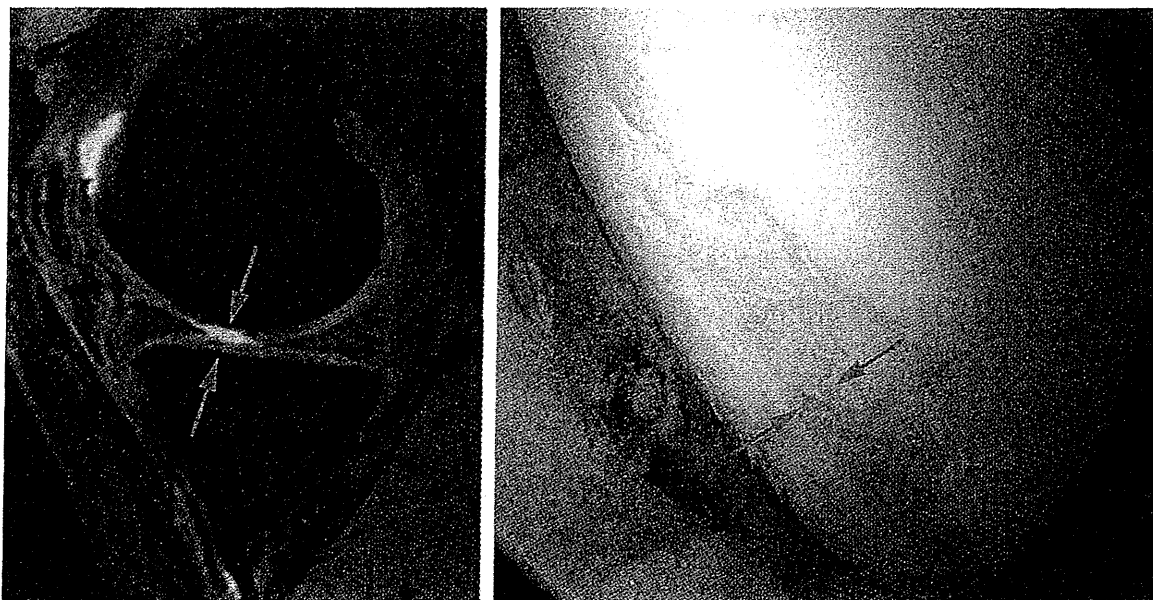


図8-44 関節軟骨損傷のMRIと関節鏡像

MRIの矢状断像で、大腿骨内顆の関節軟骨欠損を認める。関節液が高信号となり、軟骨欠損部とのコントラストが良好である。関節鏡視像では軟骨下骨がほぼ露出している。

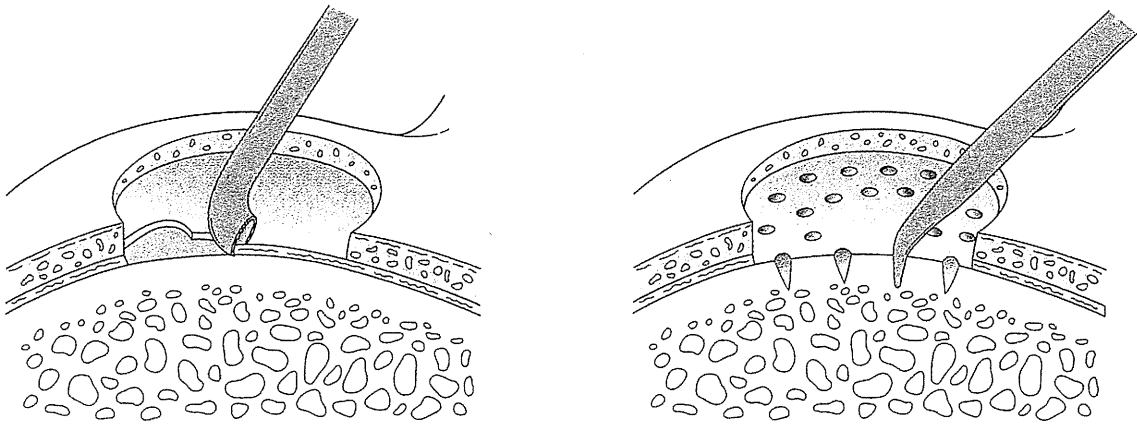


図 8-45 マイクロフラクチャー

画像は関節液が高信号となり軟骨不整部分とのコントラストが良好である。確定診断は関節鏡検査で示されることが多い。軟骨損傷の重症度に ICRS 分類が用いられる。

2 治療

A. 保存治療

1 回の外傷に伴う単独の軟骨損傷の場合、自然修復する可能性があることから、まずは保存療法を試みるのがよいと筆者は考える。運動制限、免荷、消炎鎮痛剤投与などにより出血や炎症に伴う腫脹をまず改善させる。疼痛の改善とともに、可動域訓練、臥位で可能な筋力強化訓練を行う。症状の改善とともに、活動性をあげていく。前十字靭帯損傷に伴うものは、再建術を行う。再建術のみで軟骨損傷が治癒することも稀でないが治癒の確実性については検討が必要である。

B. 手術療法

1) マイクロフラクチャー

軟骨下骨を郭清後、アイスピックのような先端が尖っている器具を使用し、小さな骨孔を複数開ける方法である(図 8-45)。骨髓からの出血を促し、軟骨の前駆細胞を誘導させることを期待する。鏡視下に行え、安価で、最も簡便な方法である。しかし修復される軟骨は線維軟骨となることが多い¹⁾。

2) 骨軟骨柱移植

膝関節の非荷重部位から採取した円柱状の骨軟骨片を複数個採取し、荷重部位の軟骨欠損にプレスフィットさせて移植する方法である(図 8-46)²⁾。移植された硝子軟骨とその間隙から再生した線維性軟骨との複合体により軟骨欠損部位が修復される。関節切開を必要とし、骨軟骨柱の採取部の疼痛やひっかかり感が長期間持続す

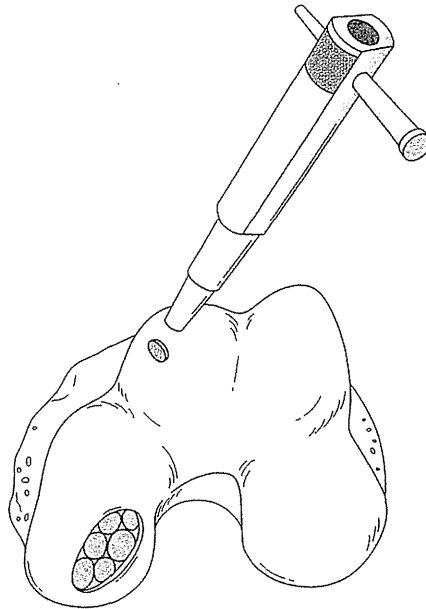


図 8-46 骨軟骨柱移植

ることがある。

C. 再生医療

軟骨細胞や、骨髄・滑膜由来の間葉系幹細胞を細胞源とする再生医療の研究が現在盛んに行われ³⁾、すでに一部の施設で臨床応用されている⁴⁾。

★復帰までのプロトコール（病態と術式により異なる）

- 術後： 免荷歩行、可動域訓練。
- 2 週： 部分荷重歩行。
- 4～6 週： 全荷重歩行。
- その後、水腫、可動域、筋力回復の程度から運動レベルを上げる。
- 4～12 カ月： スポーツ復帰。

文献

- 1) Mithoefer K, et al. J Bone Joint Surg Am. 2006; 88 Suppl 1 (Pt 2): 294-304.
- 2) Hangody L, et al. J Bone Joint Surg Am. 2003; 85 Suppl 2: 25-32.
- 3) Nakamura T, et al. Cytotherapy. 2012; 14(3): 327-338.
- 4) 関矢一郎, 他. クリニカルカルシウム. 2011; 21(6): 83-93.

14

変形性膝関節症

変形性関節症は関節軟骨の磨耗・消失と、骨棘形成を特徴とする、進行性の関節疾患である。明らかな原因がないものを一次性、原因があるものを二次性と分類する。スポーツに関する原因としては、靱帯損傷、半月板損傷、軟骨損傷、骨折、脱臼などの外傷によるものが多い。特に半月板を広範囲に切除すると、変形性膝関節症を発症する可能性が高くなる¹⁾。スポーツ人口の高齢化に伴い、変形性膝関節症が問題となる例が増えている。

1 診断

症状は疼痛、水腫、可動域障害などである。画像診断としては、X線が基本となる。関節裂隙周囲の骨棘形成と狭小が特徴である。大腿脛骨関節の場合、立位で膝関節を45度屈曲して後方から撮影するローゼンバーク撮影が、初期の関節裂隙の変化を検出し、左右差を判定するのに特に有用である²⁾。MRIでは軟骨のより詳細な評価が可能になるとともに、骨棘の検出、半月板の変化、骨病変を把握するのに有用である(図8-47)。検査目的のみで関節鏡検査を行うことはまれだが、関節軟骨が直接観察できる点で、多くの情報を得ることができる。変形性膝関節症の軟骨病変の検出度として、X線よりもMRI、MRIよりも関節鏡が優れている。

2 治療

保存療法として最も有用なのは運動療法である。変性した軟骨に衝撃を与えることなく、膝周囲筋の強化や、柔軟性の獲得を目指す。消炎鎮痛薬も有効であるが、長期間使用する場合は消化器症状に注意する。ヒアルロン酸の関節内注射は、効果に個人差があるものの、疼痛を改善させるのに有効である。内側型の変形性膝関節症に対しては、外側が高い楔状足底板が有効な場合がある。

手術療法として、不安定な半月板をデブリーメントする鏡視下手術が行われることがあるが、術後関節軟骨の磨耗が急速に進行することがあり、注意を要する。内反膝の内側型変形性膝関節症に対しては、高位脛骨骨切り術が行われる。以前は外側楔状閉鎖型骨切り術が行われていたが、最近では内側楔状開大型骨切り術が主流となり、より早い復帰が可能になっている^{3,4)}。

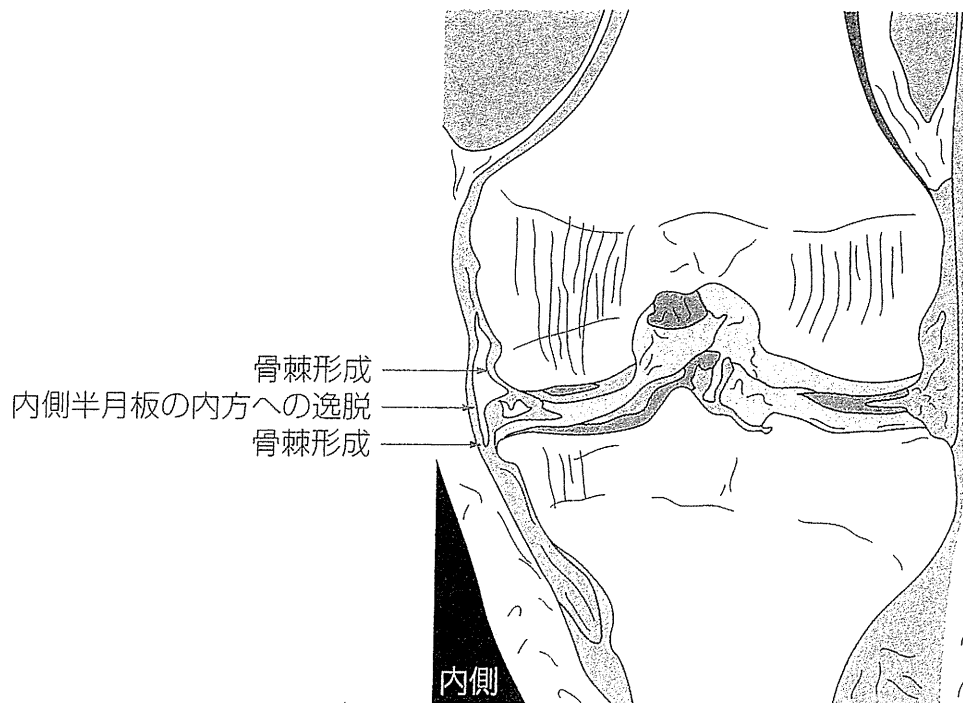


図 8-47 変形性膝関節症の MRI 像

内側大腿脛骨関節部の骨棘形成と内側半月板の内方への逸脱を認める。

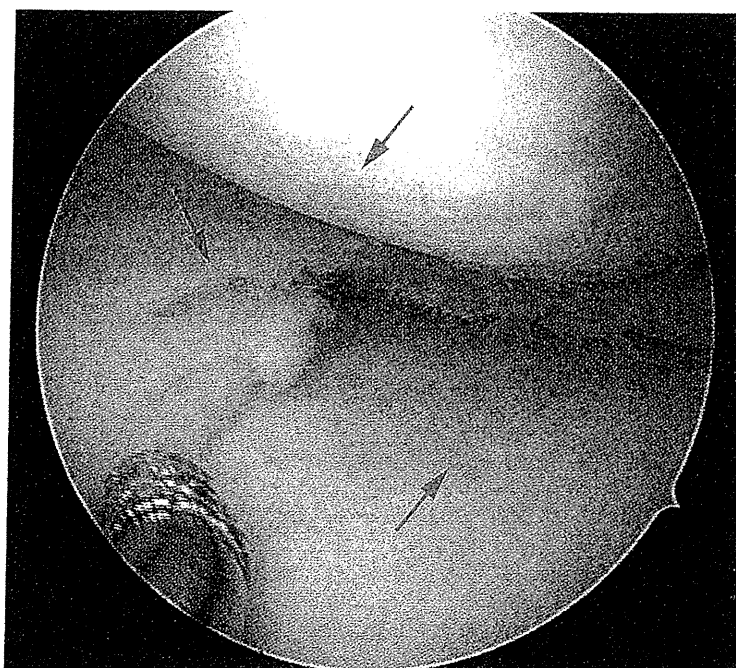


図 8-48 変形性膝関節症の関節鏡所見

大腿骨側・脛骨側ともに関節軟骨が菲薄化し、内側半月板には後内側部を中心に内縁の不整と複雑な損傷を認める (矢印)。

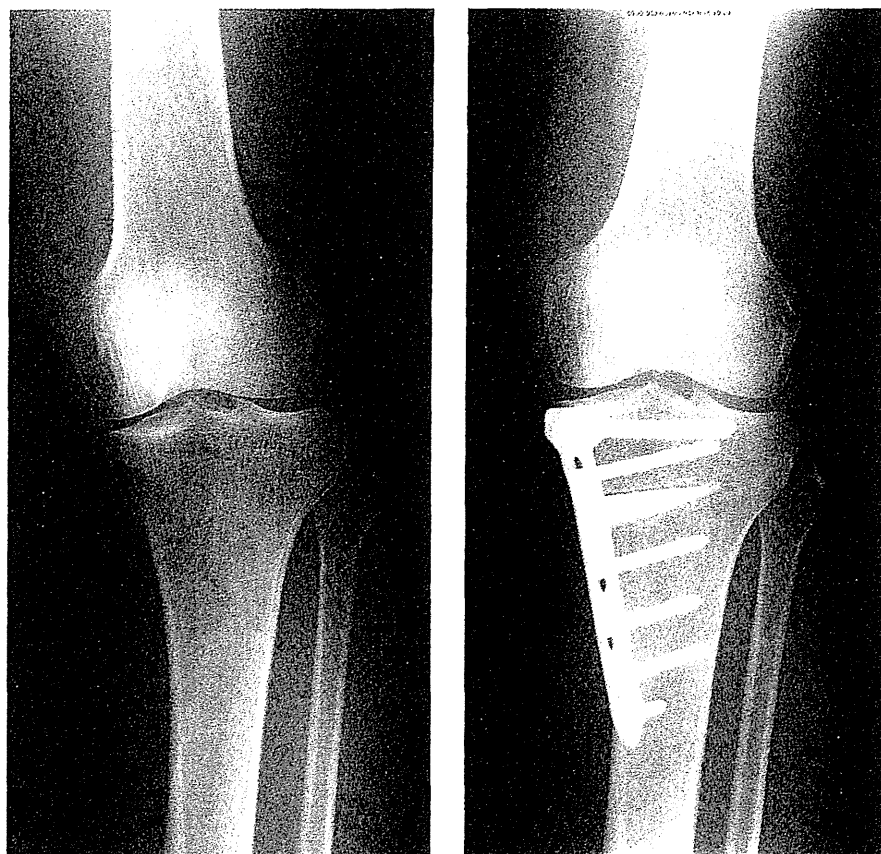


図 8-49 内側楔状開大型骨切り術前後の立位正面 X 線 (図 8-47~8-49 はすべて同一症例である).

★復帰までのプロトコール (病態と術式により異なる)

【内側楔状開大型骨切り術を施行する場合】

- 術後: 免荷歩行. 可動域訓練.
- 2 週: 大腿四頭筋の収縮が良好であることを確認して部分荷重歩行開始.
- 4~6 週: 骨切り部の叩打痛のないことを確認して全荷重歩行.
- 5~6 カ月: X 線で骨癒合を確認し, 30 分のバランスのとれた歩行が可能で, 片足ハーフスクワット訓練 (10 秒維持×10 回) が可能になればジョギング開始.
- 6~12 カ月: どこまでが患者の目標になるかで異なるが, 徐々に運動レベルを高め, スポーツ復帰. 術後の関節炎, 疼痛のコントロール, 予防的治療が大切.

■文献

- 1) Muthuri SG, et al. Osteoarthritis Cartilage. 2011; 19(11): 1286-1293.
- 2) Rosenberg TD, et al. J Bone Joint Surg Am. 1988; 70(10): 1479-1483.
- 3) Brinkman JM, et al. Acta Orthop. 2010; 81(2): 193-198.
- 4) 関矢一郎, 編. 変形性膝関節症をめぐる進歩. Bone Joint Nerve. 2012; 2(1).