

□文献

- 1) Muthuri SG, et al. Osteoarthritis Cartilage. 2011; 19(11): 1286-1293.
- 2) Rosenberg TD, et al. J Bone Joint Surg Am. 1988; 70(10): 1479-1483.
- 3) Brinkman JM, et al. Acta Orthop. 2010; 81(2): 193-198.
- 4) 関矢一郎, 編. 変形性膝関節症をめぐる進歩. Bone Joint Nerve. 2012; 2(1).

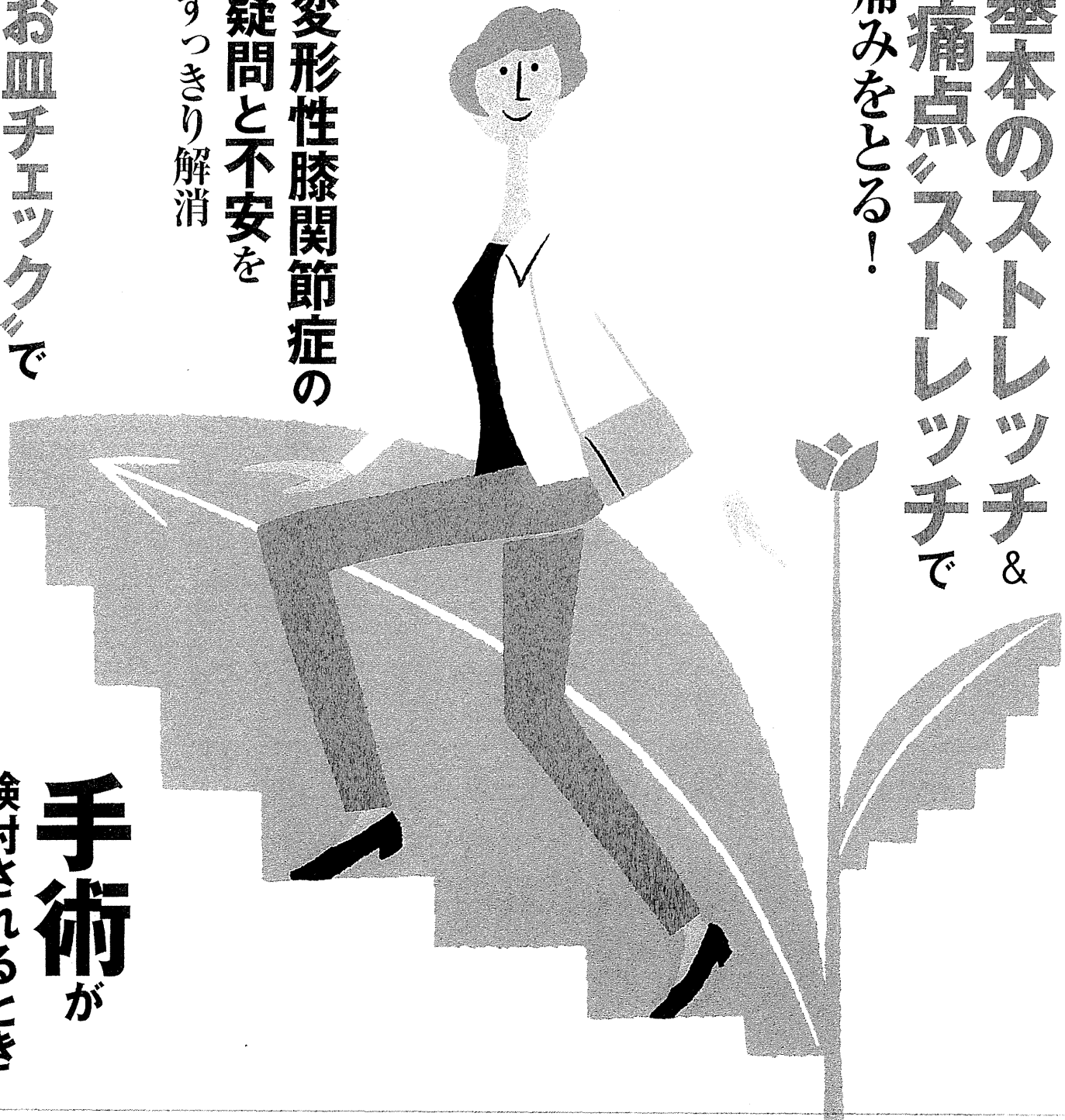# ひざ痛を治す

正しく動かす 元気に歩く

基本のストレッチ &  
痛点ストレッチで  
痛みをとる！

変形性膝関節症の  
疑問と不安を  
すっきり解消

お血チエックで  
ひざの状態がわかる



**手術**が  
検討されるとき

## お皿チェックの方法とは

まずは、日常生活の中で膝の痛みがあるかどうかを確認します (A)。一口に膝の痛みといっても、膝の外側や内側など、痛む部位はさまざまです。そのため、膝蓋骨を動かして膝のどこに痛みが生じているのかを探ります (B)。

ただし、膝に強い痛みや腫れ、熱があるときは行わず、医療機関を受診してください。

まずは  
状態を確認!

# ひざのお皿チェック

膝のお皿(膝蓋骨)は、私たちが歩くとき、スムーズに膝を曲げ伸ばしするのに重要な役割を担っています。そのため、膝の異常は、お皿周りの痛みから始まる 경우가多くあります。膝の異常を見逃さないために、膝のお皿の状態をチェックしましょう。

### A

ふだんから膝の痛みはありますか?



動き始めに痛む



立ったり、座ったりするときに痛む



階段を上り下りするときに痛む



歩いているときに痛む



膝が痛み、曲げ伸ばしがしにくい



日常生活を振り返り、上のような膝の痛みがあるかどうかを確認しよう。痛みの有無のほか、どのようなときに痛みがあるかを把握しておくことが重要。

宗田大  
東京医科歯科大学大学院教授

# 膝のお皿を動かしたときに痛みはありますか？

膝蓋骨を動かすと  
痛みがある

膝の力を  
抜いて伸ばす



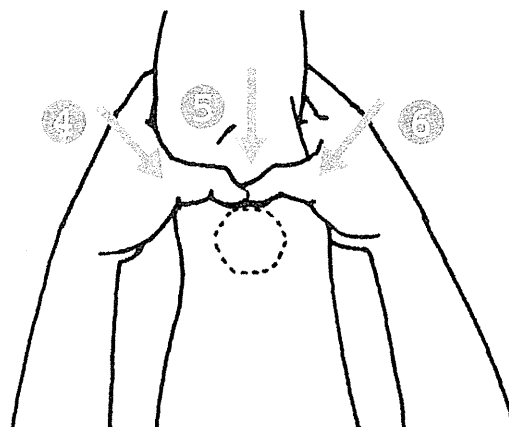
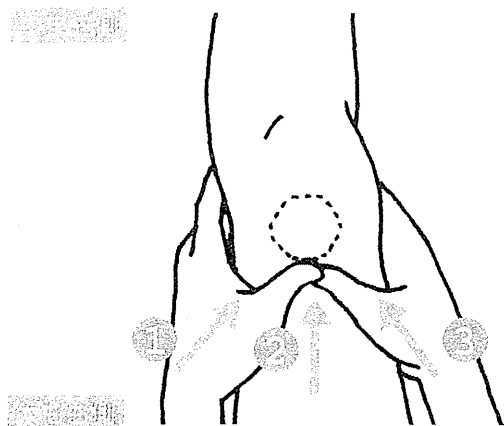
いすや畳の上に座り、左脚を前に伸ばして力を抜く。脚に力が入らないように注意しながら、膝蓋骨を上下左右斜めの8方向（下の図参照）に動かし、動かしやすいさと痛みの有無をチェックする。右脚も同様に行う。膝蓋骨が全く動かない場合は、膝に力が入っている可能性があるため、かかとを低めの台に乗せて行う。

いすに浅めに座る

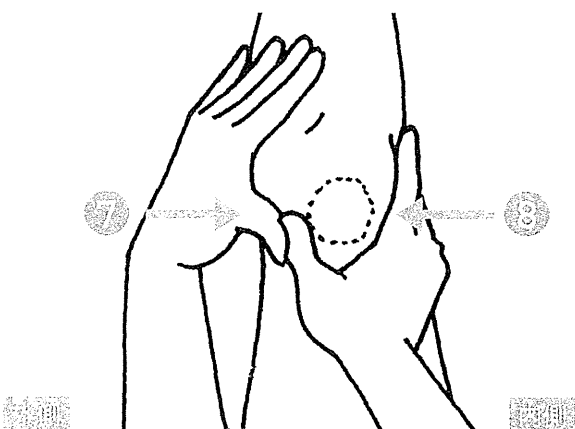
結果は  
コチラ

太もも側からつま先側へ動かす

つま先側から太もも側へ動かす



左右に動かす



片側の膝で1回につき  
3分間以上行わない

動かしたい方向の膝蓋骨の縁に両手の親指を重ねて当て、膝蓋骨を押す。動かしにくい部位があれば、強めに押ししてみる。筋肉や腱が硬くなっているため、強い痛みが生じることもある。

結果

# A、B のチェックの結果を確認しましょう



A、Bどちらにも  
当てはまらなかった場合

## 膝は健康な状態

今のところ、膝に異常はないと考えられる。健康な状態を維持するために、膝関節周囲の組織の柔軟性を保とう。

Bのみに当てはまった場合

## 膝に疲れがたまっている

膝蓋骨を動かしたときのみ痛みが生じる場合、膝に疲れがたまっていると考えられる。ストレッチなどを行って膝の疲れをとることが重要。

A、Bどちらにも当てはまった場合

## 変形性膝関節症の 可能性が高い

あまり変形が進んでいないO脚タイプや、X脚タイプ、膝蓋骨タイプの変形性膝関節症が疑われる。硬くなった膝関節周囲の組織の柔軟性を取り戻し、痛みを改善しよう。

Aのみに当てはまった場合

## 変形性膝関節症が進行 している可能性が高い

日常生活の中でのみ痛みが生じる場合は、変形が進行した変形性膝関節症が疑われる。特にO脚タイプが多い。早めに整形外科を受診する必要がある。



宗田 大  
(むねた・たけし)

### 膝の痛みに悩む人へ

膝の痛みの原因で最も多いのは「変形性膝関節症」という病気です。変形性膝関節症では、膝関節に大きな変形などは見られないうちから、動き始めや階段の上り下りで痛みを感じる人も多く、このような人は、自分自身で痛みを改善できる可能性が高いと考えられます。しかし膝に痛みがあると動かすことを避けてしまい、それに

より膝関節の柔軟性が失われ、痛みが増していることが少なくありません。

膝の痛みを改善するには、医療機関で行われる治療のほか、本書で紹介しているストレッチや日常生活の工夫などが大切です。

お皿チェックで膝の状態を確認したら、自分に合った対処法で、膝の痛みを改善していきましょう。

1979年東京医科歯科大学医学部卒業。専門は整形外科、特に膝関節疾患  
東京医科歯科大学医学部附属病院整形外科（東京都文京区湯島1-5-45）

# 自分に合った手術の選択

関矢一郎

東京医科歯科大学大学院教授

「変形性膝関節症」の治療では、手術が選択されることもあります。患者さんの年齢や症状、活動量などから手術法が選択されます。

## 変形性膝関節症の手術

主に3つの目的があり、膝の痛みや動きなどを改善する

「変形性膝関節症」の治療は、保存療法が基本です。関節軟骨がほとんど失われてしまい、症状が強くて膝の変形もかなり進んでいるケースなどを除けば、初めから手術が選択されることはあまりありません。

通常、手術が検討されるのは、「運動療法」「膝の保温」「肥満の改善」「日常生活の工夫」「装具の活用」「物理療法」「薬物療法」「関節内注射」といった保存療法を行っても症状

が十分に改善しない場合です。患者さんの状態などにもよりますが、基本的には保存療法を3〜6か月間行っても、痛みが改善しない場合には手術が検討されます。

医療機関によって異なりますが、実際に手術が行われるケースはそれほど多くありません。例えば、東京医科歯科大学医学部附属病院の場合、手術が行われるのは整形外科を受診する変形性膝関節症の患者さんの1割未満です。


### 手術の目的

手術には、主に3つの目的があります。  
痛みの軽減——変形性膝関節症の痛みの

多くは、大腿骨や脛骨の関節軟骨や半月板がすり減って、炎症が生じたり、骨どうしが直接ぶつかるために起こります。こうした状態を改善して痛みを和らげます。

機能の回復——手術を受ける前に比べて、体重をうまく支えられるようになる、膝の曲げ伸ばしが改善される、歩きやすくなるといったことも大切です。運動をする人であれば、運動のレベルが改善することを目指します。

進行の予防——変形性膝関節症が進行すると、歩きにくくなったり、安静時にも膝が痛むようになりますから、今より進行さ



考慮されるポイント

- |               |         |
|---------------|---------|
| 手術によって改善が望めるか | 膝関節の状態  |
| 年齢            | 活動量     |
| 症状            | 将来の目標   |
|               | ライフスタイル |

手術による改善効果、膝関節の状態、活動量のほか、年齢や将来の目標、ライフスタイル、症状などを考慮して3つの手術の中から最も適切な方法を選択する。

関節鏡視下手術  
(68ページ参照)

高位脛骨骨切り術  
(72ページ参照)

人工関節置換術  
(76ページ参照)



せないことが大切です。進行を防ぐことも手術の重要な目的といえます。

手術の選択

■手術で改善が望める場合は、3つの方法から選択される

手術を検討するうえで最も重要なことは、膝の痛みや変形などの改善効果が期待できるかどうかです。

症状の改善が望める場合は積極的に手術が勧められますが、手術による効果があまり期待できないこともあります。その場合は、手術以外のさまざまな保存療法を組み合わせ、症状を和らげる治療が行われます。

■手術の選択で考慮されること

変形性膝関節症の手術にはさまざまな方法があり、その中から最も適したものを選んでいくことが大切です。その選択のポイントになるのが、膝関節の状態や症状、それぞれの手術によって期待される効果の程度などです。

手術法によっては、比較的若くて膝に負担のかかるスポーツや仕事をする人に適しているものもあります。したがって、年齢

やふだんの活動量、ライフスタイル、将来の目標なども手術を選択するうえで重要なポイントになります。

■主な手術

変形性膝関節症の手術には、大きく分けて次の3つがあります。

■関節鏡視下手術——膝関節の内部を直接観察できる「関節鏡」を使って行われる手術です。主に、膝関節の半月板が損傷して、膝を曲げ伸ばしすると、引っ掛かる感じがする場合に選択されます(68ページ参照)。

■高位脛骨骨切り術——脛骨の一部を切って脛骨の角度を変え、「O脚」を矯正する手術です。主に、O脚のある患者さんで、日常生活での活動量が多い場合などに行われます(72ページ参照)。

■人工関節置換術——変形した膝関節を人工関節に置き換える手術です。一般に、60歳以上の患者さんで、膝関節の変形が進んでいて症状も強い場合に、行われることが多い手術です(76ページ参照)。

手術に際しては、患者さんの条件や希望などもよく検討したうえで最も適切な手術が選択されます。

手術でひざの  
痛みを改善する

# 関節鏡視下手術

関矢一郎

東京医科歯科大学大学院教授

関節鏡視下手術は関節鏡を使って行われます。患者さんの体への負担が最も少ない手術ですが、リスクも伴います。

## 関節鏡視下手術とは

変性した半月板を切除して、不安定な状態を改善する

関節鏡視下手術とは、関節鏡を使い、変性して断裂した半月板や、けば立った関節軟骨などを切除する手術です。関節鏡は内視鏡の一種で、膝関節内に挿入して内部の様子を直接観察したり、モニター上に拡大して映して見ることができます。

関節鏡視下手術は膝に数か所の小さな傷をつけるだけなので、患者さんの体への負担が少ないのが特徴です。

## 対象となる人

変形性膝関節症が進行していない状態で、半月板や関節軟骨の変性が、膝の痛みの原因になっている場合に検討されます。例えば、膝を曲げ伸ばしする際に、断裂した半月板が大腿骨に引っ掛かって痛みを起している場合は、関節鏡視下手術の対象になります。一般的には、70歳前後までの患者さんに行われます。

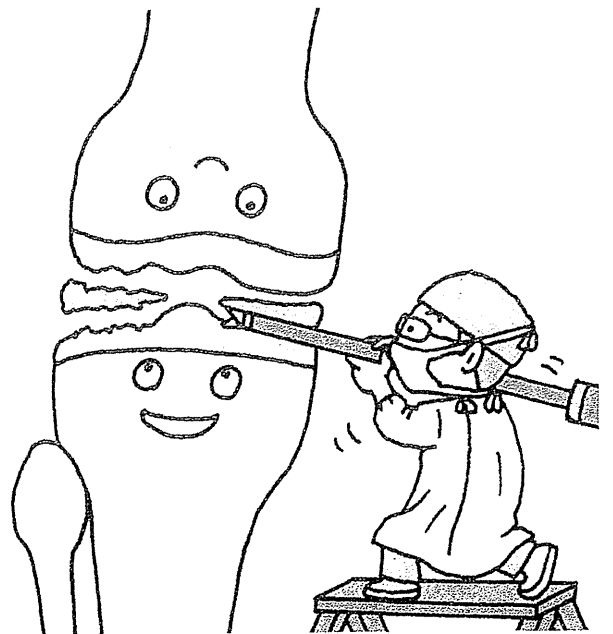
一方、変形性膝関節症が進行している場合や、膝の痛みに半月板や関節軟骨が関係していない場合には、関節鏡視下手術は対象となりません。

## 手術の方法

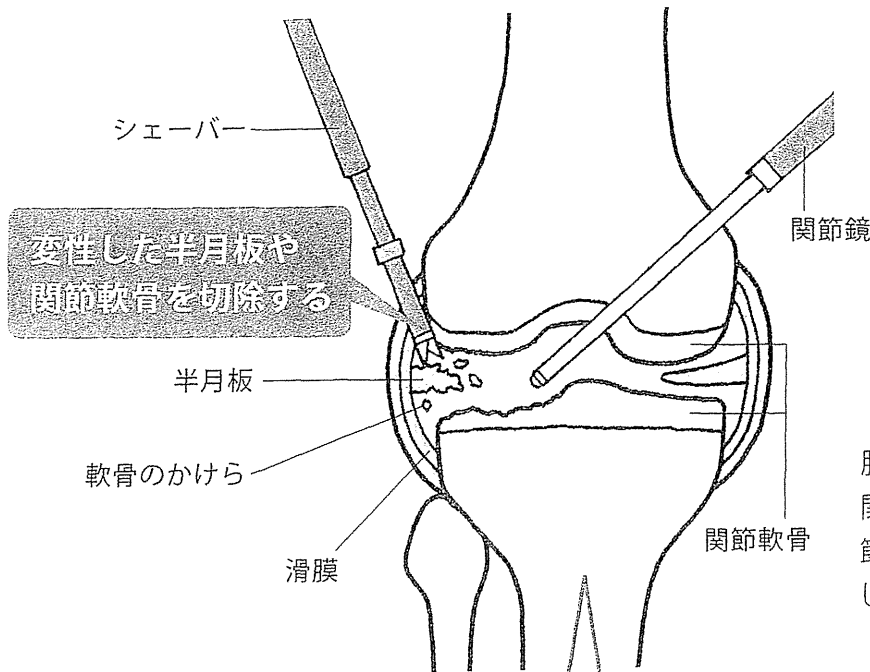
2か所の孔から器具を入れ、半月板などを切除する

関節鏡視下手術の多くは、腰の背中側から「くも膜下腔」という隙間に麻酔薬を注入する腰椎麻酔で行われますが、全身麻酔をすることもあります。麻酔をかけたあとに、膝の皮膚に7〜8mmの孔を2か所開けます。

1か所の孔から関節鏡を挿入し、もう1か所からは変性部位を削ったりする「シェーバー」やはさみなどの手術器具を挿入し







主な対象


半月板や関節軟骨の変性によって痛みがある人

70歳くらいまでの人

手術時間 約1時間

入院期間 約2～7日間

膝に7～8mmの孔を2か所開けて関節鏡とシェーバーを挿入し、関節鏡で関節の内部を見ながら変性した半月板や関節軟骨を切除する。



手術でひざの痛みを改善する

ます。そして、関節鏡を使って膝関節の内  
部を直接観察したり、モニター上で拡大し  
て観察しながら、手術器具を操作して半月  
板や関節軟骨の変性した部分を切除しま  
す。半月板が断裂している場合は、切除せ  
ずに縫合して温存することもあります。

関節軟骨には神経がないため、変性して  
もそれ自体が痛むわけではありません。と  
ころが、変性した半月板や関節軟骨からは、  
痛みを誘発する物質が放出されるので、関  
節包を裏打ちする滑膜が刺激されて痛みを  
起こします。そのため、関節鏡視下手術で  
は、半月板や関節軟骨のほかに滑膜を切除  
することもあります。

それ以外に、膝関節内に生理食塩水を注  
入して関節軟骨のかけらなどを洗い流す  
膝関節内の洗浄も行われます。

手術は1時間程度で終了します。若い人  
の場合は日帰りも可能ですが、通常は2～  
7日間程度の入院が必要です。

**合併症**

麻酔に伴う合併症の可能性があります。  
また、手術の傷から感染症が起こる可能性  
もあります。

そのほか、肺動脈に血液の塊（血栓）が詰まる「肺塞栓症（詳しくは77ページ参照）」が起ることもあります。

ただし、関節鏡視下手術は安全性が高いため、こうした合併症が起る頻度は、高位脛骨骨切り術や人工関節置換術に比べて非常に低くなります。

### ● 通院期間

退院後は、1週、2週、4週、3か月、6か月といった間隔で受診します。手術後の経過を定期的に確認すると同時に、リハビリテーションの指導も行われます。

膝に炎症が起ると症状の悪化につながりやすいため、炎症を起さないような運動療法などが指導されます。

### ● メリット、デメリット

● 体への負担が小さいが、進行を早める危険性もある

関節鏡視下手術の最大のメリットは、患者さんの体への負担が少ないことです。高位脛骨骨切り術や人工関節置換術より手術時間が短く、短期間の入院で済みます。仕事や日常生活にも早く復帰できますし、

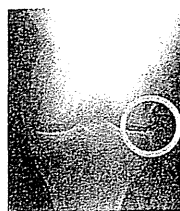
## 半月板を温存する治療法が広がっている

関節鏡視下手術で変性した半月板を切除すると、大腿骨の関節軟骨と脛骨の関節軟骨の隙間にある「グッション」がなくなってしまう。そうすると、関節軟骨どうしがじかに接触するようになるため、半月板がある場合に比べてより早くすり減っていきます。痛みを取り除くために変性した半月板を切除したことで、かえって変形性膝関節症の進行を早めてしまうのです。

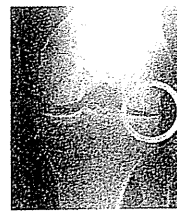
そうした状態を防ぐために、最近に変性した半月板を全て切除せずに、できるだけ残すようにする温存手術が広がっています。

### 半月板切除による影響

切除前



切除1年後



丸で囲んだ部分の隙間を見ると、切除1年後には狭くなっているのがわかる。

最終的には手術前に行っていたスポーツなどでもできるようになります。

関節鏡視下手術に伴うデメリットもあります。最近では、特に半月板を切除することで関節軟骨の摩耗が加速し、変形性膝関節症の進行を早める危険性が指摘されています（右の囲み参照）。

また、滑膜を切除した場合のデメリットもあります。滑膜を切除したことで、滑膜による痛みは起らなくなりますが、痛

む」という注意信号も失われてしまいがちです。すると、滑膜の痛みが起らないために、無理をし過ぎてしまい、変形性膝関節症を悪化させてしまうケースも少なくありません。

### ● 手術後の注意点

膝に腫れや熱がある場合は安静を保ち、無理に動いたりしないようにしましょう。患者さんの体への負担が少ないといっても、手術後の問題が全くないというわけ

ではありません。小さな傷ですが、傷やその周囲に痛みが起ることもあります。膝関節内で行った手術がきっかけとなって、一時的に膝に水がたまりやすくなったり、膝が熱をもつ場合もあります。さらに、膝の曲げ伸ばしの角度や、筋力が手術前の状態に戻るまでに、長い時間がかかることもあります。

変形性膝関節症を悪化させないためにも、手術後は、医師や理学療法士などの指導を

### 1～2週間後

松葉杖を使わない歩行訓練

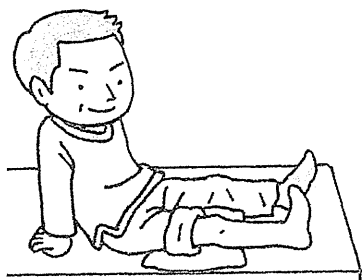
リハビリテーションは手術当日から開始する。一般的に1～2週間後には、松葉杖を使わずに歩く練習ができるようになる。

### 翌日

松葉杖を使った歩行訓練

### 手術当日

大腿四頭筋のセッティング、カーフパンピングなど



受けながらリハビリテーションに取り組みます。

## リハビリテーション

手術当日から脚を動かして、

翌日には歩行訓練を始める

基本的に、リハビリテーションは麻酔から覚めたら直ちに開始します。最初は、膝関節への負担を抑えながら、太ももの前側の大腿四頭筋（だいたいしとうきん）を鍛える「大腿四頭筋のセッティング（40ページ参照）や、足首を動かす「カーフパンピング（41ページ参照）」といった運動が行われます。そのほかにも、ベッドにおお向けに寝た状態で膝を伸ばして上げ下げする運動なども行われます。

手術の翌日からは、松葉杖（つえ）を使って痛みが出ない範囲で膝に体重をかけていきます。少しずつ体重をかけていき、無理なく歩けるようになれば、松葉杖を使わずに歩く練習をします。

一般に、松葉杖を使わずに歩行訓練を行うことができるようになるまでには、1～2週間程度かかります。退院後は、通院しながらリハビリテーションに取り組みます。

### ケーススタディ

関節鏡視下手術で引っ掛かる感じが改善したGさん  
(70歳代・女性)



Gさんは5年ほど前から、立ち上がる際に左膝が「ゴキツ」という音がして、何かに引っ掛かる感じがするようになりました。また、立ち上がったたり、歩いたりすると左膝に痛みが出てきました。膝の痛みが強くなってきたため、整形外科を受診しました。

検査の結果、左膝の外側の半月板が変性して断裂し、不安定になっていることがわかりました。関節鏡視下手術を受け、変性した半月板を切除すると、引っ掛かる感じはなくなり痛みも軽減しました。

手術でひざの  
痛みを改善する

## 高位脛骨骨切り術

関矢一郎

東京医科歯科大学大学院教授

高位脛骨骨切り術は、脛骨を切つて膝の角度を変える手術です。日本人に多いO脚タイプの变形性膝関節症の治療に特に有効です。

## 高位脛骨骨切り術とは

脛骨に人工骨を挟んで、O脚を矯正する

O脚タイプの变形性膝関節症は、膝の内側の関節軟骨がすり減るために起こります(14ページ参照)。特に、体重が膝の内側に片寄つてかかるO脚の人に起こりやすいのが特徴です。高位脛骨骨切り術は、体重がかかる位置を膝の内側から真ん中、もしくは外側寄りに移すために、脛骨を切つて角度を変える手術です。O脚が矯正されるので膝の内側の負担が軽くなり、痛みや変形

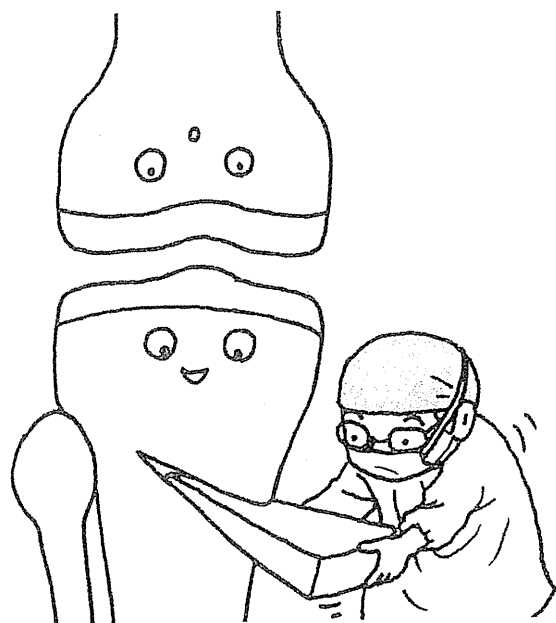性膝関節症の進行が抑えられます。

## 対象となる人

高位脛骨骨切り術の対象になるのは、O脚で膝の内側に痛みがある患者さんです。

特に、膝に負担をかけやすいスポーツや仕事をしている患者さんで、今後も継続していくことを希望する場合に勧められます。活動性の高い40〜60歳代の患者さんに多く行われます。

一方、膝の外側の関節軟骨がすり減るX脚タイプの变形性膝関節症(14ページ参照)がある人は、通常は対象とはなりません。関節軟骨が広い範囲で摩耗し、大腿骨と脛



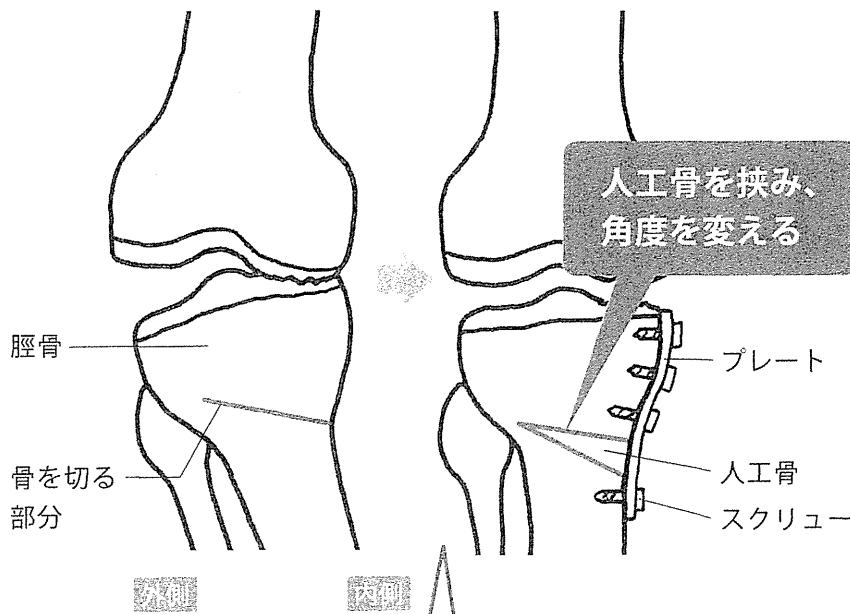
骨の隙間が消失していたり、可動域が狭い場合にも行われません。

## 手術の方法

切開した脛骨に人工骨を挟み、スクリューなどで固定する

手術は腰椎麻酔で行われることが多いのですが、患者さんによっては全身麻酔で行われることもあります。麻酔をかけたあと、膝の皮膚を10cm程度切開して、脛骨の膝関節に近い部分を斜めに切ります。脛骨の太さに応じて骨を切る長さを決めますが、通常は6cmくらい切ります。

# 高位脛骨骨切り術

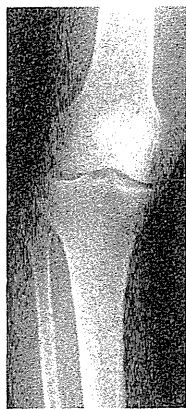

## 主な対象

- O脚タイプの  
変形性膝関節症の人
  - 40～60歳代
- 手術時間 約1～2時間  
入院期間 約2週間

膝関節に近い部分の脛骨を切り、人工骨を入れて膝の角度を変える。金属製のプレートとスクリューで固定する。

### 手術前



膝が内側に大きく変形している。膝の内側の軟骨がすり減っているため、大腿骨と脛骨の内側の隙間が狭くなっている。

### 手術後



膝の変形が改善され、大腿骨と脛骨の内側の隙間が広がっている。脛骨内に白っぽく見えるのが人工骨とプレート、スクリュー。

次に、切った部分に楔形くさびの「人工骨」を挿入して脛骨の角度を矯正します。その場合、股関節の中心と足首の「足関節」を結んだ線が膝の真ん中か、もしくはは真ん中より若干外側にくるよう調整し、矯正する角度を決めていきます。最後に、手術部位を金属製のプレートとスクリューでしっかりと固定したあと、傷を縫合します。

人工骨を入れることで、手術した側の脚が若干長くなりますが、生活するうえで問題になるようなことはありません。また、人工骨は、骨の成分でもある「β-リン酸三カルシウム」でできているので、アレルギーを起こす心配もありません。

手術にかかる時間は1～2時間です。手術後は、2週間前後の入院が必要です。

### 合併症

切開する皮膚の範囲が広くて、出血量も多くなるため、感染症を起こす危険があります。手術中や手術後の感染症を予防するために、手術前から手術後1日くらいまでの期間、「抗菌薬」を継続して点滴で投与します。また、内出血を起こして腫れが強くなると、血液の循環障害が引き起こされる

可能性もあります。

手術では腓骨<sup>ひこぼね</sup>を切ることもあり、その場合は、腓骨のすぐ横を走っている「腓骨神経」を傷つける可能性も考えられます。腓骨神経を損傷すると、足の甲にしびれなどが残ります。そのほか、肺塞栓症の危険もあります。その予防のために手術中や手術後は「弾性ストッキング」を着用したり、「フットポンプ」という装置を使用します（詳しくは78ページ参照）。

#### ■ 通院期間

退院後は、視診や触診、エックス線検査などで、手術部位の様子や、脛骨、膝関節の状態などを定期的にチェックする必要があります。退院して2週間後、4週間後、6週間後、3か月後、6か月後、9か月後、1年後、1年6か月後、2年後という間隔で定期的に通院することが大切です。

#### ■ メリット、デメリット

■ 運動を続けられるが、痛みが完全に治まらない場合もある

高位脛骨骨切り術のメリットは、マラソンのような膝に大きな負担のかかるスポー

ツや重労働の仕事に復帰できるようになることです。また、長期間の効果が期待できるため、人工関節置換術などの再手術を受けることなく、1回の手術でその後の人生を過ごせることもあります。

デメリットもあります。例えば、人工関節置換術と比較すると、症状が進行している患者さんに対しては、痛みを抑える効果が少し劣るため、完全に痛みがとれない場合もあります。そのため、手術を受けた患者さんの全員が、満足のいく結果になるとは限りません。傷痕が大きいため、その周りの感覚が多少鈍くなることもあります。

#### ■ 手術後の注意点

切開した骨がつくまでには、ある程度時間がかかりますから、定期的にエックス線検査を受け、脛骨の状態に応じて膝に体重をかけていくことが大切です。

特に、手術後しばらくの期間は、骨の力ではなく、切開した部分を補強するために入れた金属製のプレートの力で体重を支えています。膝の調子がよいからといって体重をどんどんかけていくと、骨がつかずに、プレートが破損する場合があります。



### 高位脛骨骨切り術の あとも趣味を続ける Hさん (50歳代・男性)



ジョギングが趣味のHさんは、3年前に右膝の内側の痛みで整形外科を受診しました。O脚タイプの変形性膝関節症と診断され、初めはヒアルロン酸注射で痛みを抑えていましたが、徐々に効果がなくなり、ジョギングをすると激痛が走るようになりました。


ジョギングを続けたいという強い希望があったので、高位脛骨骨切り術を受けることを決めました。手術後6週間は松葉杖で歩く練習を行い、6か月後から徐々にジョギングを始めました。現在は手術前と同じようにジョギングが楽しめるようになりました。

手術当日

膝の  
曲げ伸ばし  
大腿四頭筋の  
セッティング、  
カーフパンピング  
など

2週間後

松葉杖を  
使った  
歩行訓練



4～6週間後

松葉杖を使わ  
ない歩行訓練



5～6か月後

バランスの  
とれた歩行  
片脚ハーフ  
スクワット  
など

6～12か月後

目標に応じて  
運動のレベル  
を上げる

麻酔から覚めるとすぐにリハビリテーションを始める。日常生活レベルに戻るまでに約6か月、膝に負担のかかるスポーツや仕事に復帰できるまでには約1年かかる。

リハビリテーション

手術の5～6か月後からは、  
負担の大きい運動を始める

手術後は、麻酔から覚めるとすぐにリハビリテーションを開始します。最初は膝の曲げ伸ばし、大腿四頭筋のセッティング、カーフパンピングなどを行います。2週間後には、大腿四頭筋の収縮が良好なのを確認し、松葉杖を使って歩くなど、膝に少しずつ体重をかけていきます。

4～6週間後には、手術部位を軽く叩いて痛みがあるかどうかを確認します。痛みがなく、骨がくっついたと判断できれば、松葉杖を使わずに歩く練習をします。


5～6か月ほどで、自分の骨と人工骨が癒合します。エックス線検査で癒合が確認されたら、運動のレベルを上げていきます。例えば、30分間のバランスのとれた歩行や10秒間維持する片脚ハーフスクワットを10回以上行うことから始め、できるようになれば、負担の大きいジョギングなどを開始します。その後は、患者さんの目標に合わせて、運動のレベルを上げていきます。

患者さんの知っておきたいこと

高位脛骨骨切り術は、  
患者さんの意欲が重要

高位脛骨骨切り術は患者さんの体への負担が大きな手術なので、手術を受けることで失われるものもあります。大きく皮膚を切開するの傷の周りの感覚が鈍くなりますし、膝の角度が変わっても完全に理想の状態になるとは限りません。自分が思っていた結果と違うというようないふことも起こり得ます。

そのため、症状がある程度強くても、はつきりした手術後の目標がない場合には、勧められません。膝に負担のかかるスポーツや仕事をしていて、手術後も続けるという明確な目標と意欲をもった患者さんに勧められます。



手術でひざの痛みを改善する

## 人工関節置換術

関矢一郎

東京医科歯科大学大学院教授

人工関節置換術は、膝の痛みをとる効果が最も高い治療法です。膝の痛みによつて日常生活に支障を来す場合などに行われます。

## 人工関節置換術とは

■ 膝関節を人工関節に置き換え、  
痛みをとる

人工関節置換術とは、膝の骨の一部を削り、金属やセラミックスなどでできた人工関節に置き換える手術です。関節鏡視下手術や高位脛骨骨切り術に比べて、痛みを確実にとることが出来ます。

## ■ 対象となる人

人工関節置換術は膝の変形が強く、痛みが強い場合に行われます。特に、膝の内側の関節軟骨がなくなり、隙間が完全に失わ


れている患者さんに多く用いられます。また、膝の痛みのために日常生活が十分に楽しめないというような場合も対象です。人工関節の耐用年数や日本人の平均寿命などを考慮すると、年齢的には60〜65歳以上が手術を受ける目安になります。耐用年数は、20年前に行われた手術例から20年と考えられています。現在は改良が進んでいるため、年数が延びていると考えられています。

一方、人工関節は感染症に弱いいため、「糖尿病」や「関節リウマチ」などがあり、感染のリスクの高い患者さんは手術前に全身状態をできるだけ改善する必要があります。

## 手術の方法

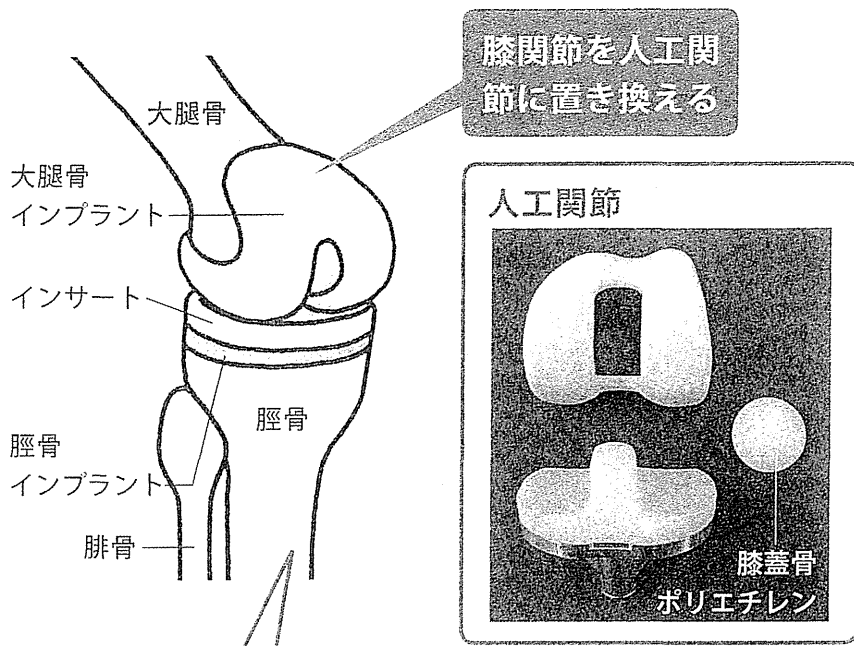
■ 骨の表面を削って整えてから、  
人工関節を固定する

腰椎麻酔や全身麻酔をかけたあとに、膝の皮膚を縦に12cm程度切開します。膝蓋骨をよけて、前十字靭帯を切除します。後十字靭帯は、切除する場合と温存する場合が



脚に麻痺がある場合は、受けることができません。また、手術に対する理解や手術後のリハビリテーションが非常に重要になるため、「認知症」などでこれらの理解が難しい場合も行われません。





主な対象

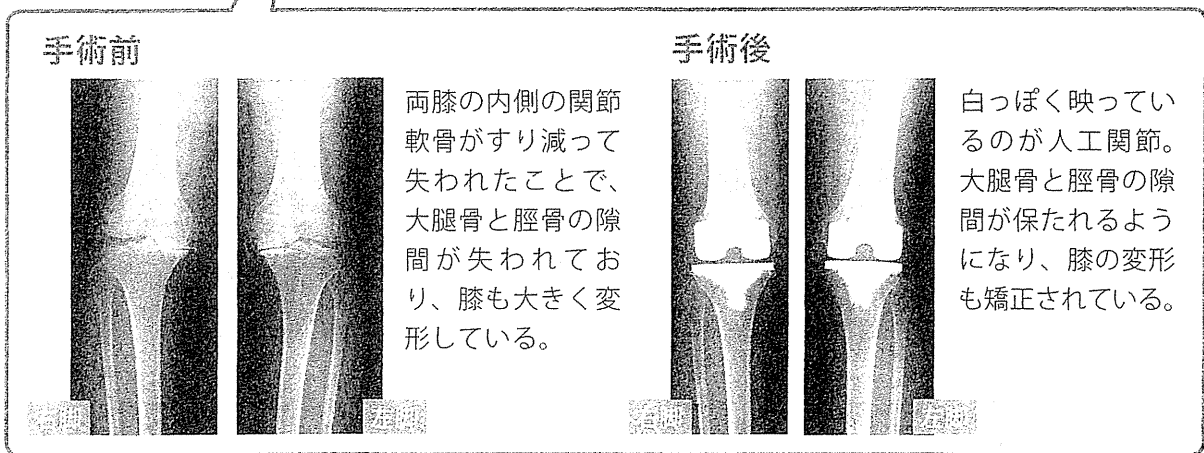
痛みや変形が強く、日常生活に支障がある人

60～65歳以上の人

手術時間 約2時間

入院期間 約3週間

関節軟骨を取り除き、大腿骨と脛骨の表面、膝蓋骨の裏側を削る。削ったところに人工関節を取り付けて骨セメントで固定する。



手術でひざの痛みを改善する

あります。次に、損傷した大腿骨と脛骨の関節軟骨を取り除き、骨の表面を削って形を整えます。O脚の患者さんの場合はその矯正も兼ねます。膝蓋骨も裏側を削って形を整えますが、医療機関によっては削らない場合もあります。

人工関節は、主に「大腿骨インプラント」「脛骨インプラント」「膝蓋骨ポリエチレン」、関節軟骨の代わりをする板状の「インサート」の4つの部品で構成されます。これらの部品を、削った骨の各部分に取り付けて医療用の骨セメントで固定します。インサートは脛骨インプラントの上に取り付けます。最後に、よけていた靭帯などの組織をもとに戻し、皮膚の傷を縫合して閉じます。

人工関節置換術の場合は、手術開始から終了まで2時間ほどかかります。手術には、3週間程度の入院が必要です。

■合併症

最大の合併症は感染症です。人工関節が感染に弱く、大きな手術であることからどうしても感染の危険を伴います。感染防止のために、清潔度の高い特別な部屋で手術を行ったり、毛髪や汗が落ちないよう特殊

なヘルメットを着用するなどの対策がとられることもあります。

肺動脈に血栓が詰まる肺塞栓症が起こることもあります。原因となる血栓のほとんどが脚の静脈で作られ、血流によって肺動脈まで運ばれて詰まり、命に関わることもあります。特に、手術後や入院中に脚を動かさない状態が続いていると、血栓ができやすくなります。それを防ぐために、手術中や手術後は弾性ストッキングを着用して脚を圧迫したり、フットポンプで脚を周期的に圧迫するなどの対策がとられます。

まれに、手術中の出血を抑える止血帯を外したときに血圧が急に低下して、ショック状態に陥る場合もあります。また、高齢の患者さんが多いので、心臓や肺に支障を来す可能性もあります。

### ■ 通院期間

退院後は傷や人工関節の状態などを調べるために2週間後、4週間後、6週間後、3か月後、6か月後、9か月後、1年後、1年6か月後、2年後といった間隔で受診します。その後も1年に1回は受診して、定期的に検査を受けることが大切です。

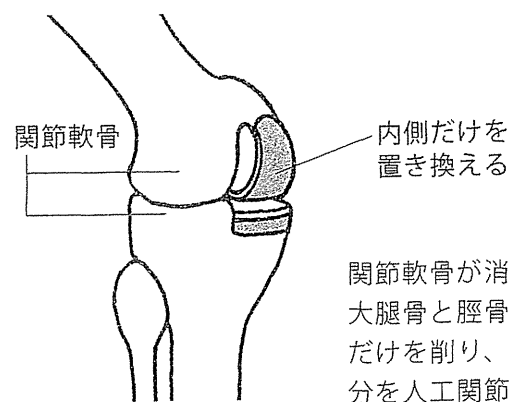
### 部分的に置き換える人工関節置換術もある

人工関節置換術には、膝の内側と外側を人工関節に置き換える「全置換型」以外に、関節軟骨がすり減っている側だけを置き換える「単顆置換型」もあります。全置換型に比べて患者さんの体への負担が少ないので、それだけ早く社会復帰できます。

特に、膝の内側の関節軟骨が消失している患者さんに適していますが、新しい手術法なので、長期的な効果は明確になっていません。

### 部分的に置き換える人工関節置換術もある

#### 単顆置換型人工関節置換術



関節軟骨が消失した大腿骨と脛骨の内側だけを削り、その部分を人工関節に置き換える。

メリット、デメリット  
痛みはほとんどなくなるが、  
激しい運動は難しくなる

人工関節置換術の最大のメリットが、ほとんどの患者さんで膝の痛みがとれることです。手術前の痛みが強い患者さんほど、手術後の満足度が高くなります。手術前に比べて、膝も曲がるようになることが多く、脚も矯正されます。最近では、両膝同時に人工関節置換術を受けるケースも増えてい

ます。手術やりハビリテーションが1回で済みますし、片側の膝だけを手術した場合より、早く社会復帰することが可能です。


一方、非常に大きい手術なので、手術時間や入院期間も長くなります。手術後、人工関節を長くもたせるためには、跳んだり、膝を深く曲げたり、ひねったりするような激しいスポーツや運動は避けましょう。

### ■ 手術後の注意点

手術後は、転倒しないように十分に注意します。転んで人工関節置換術を受けた膝

## リハビリテーションの一般的な流れ

- 手術当日** 大腿四頭筋のセッティング、カーフパンピングなど
- 3日後** 平行棒を使った歩行訓練
- 1~2週間後** T字杖を使った歩行訓練
- 2週間後** 手すりを使って階段の上り下り



麻酔から覚めるとすぐにリハビリテーションを開始し、2週間後には手すりを使って階段を上り下りする。

関節周囲を骨折すると、治療が非常に難しくなります。感染症対策も重要です。膝の周りに傷をつくらぬのはもちろんのこと、感染を起こす可能性のある虫歯や巻き爪などにも注意が必要です。また、糖尿病や関節リウマチのある場合は、血糖の管理や炎症のコントロールに取り組みます。

正座は、リハビリテーションなどで膝の周りの筋肉の柔軟性を高めれば可能になる

こともあります。特に、手術の前から正座ができていた患者さんほど、正座ができるようになる可能性が高くなります。しかし、人工関節の安定性と屈曲角度は相反するため、正座によって人工関節の耐久性に問題が出ることもあるので注意してください。

**リハビリテーション**

**麻酔が覚めたら脚を動かし、3日後から歩行訓練をする**


現在は手術後に「ギプス」で固定するようなことはせず、麻酔が覚めたら直ちにリハビリテーションを開始します。

最初は、大腿四頭筋のセッティングなどを行います。手術の翌日には、車いすに乗って移動できるようにします。

3日後からは、車いすでリハビリテーション室に移動し、歩行訓練用の「平行棒」につかまって歩く練習を始めます。1~2週間後には、T字杖を使って歩く練習を開始し、2週間後からは、手すりを使って階段を上り下りする練習を行います。3週間後には、ほとんどの患者さんがT字杖を使って退院できるようになります。

### REBILITATION

手術でひざの痛みを改善する



**関矢 一郎**  
(せきや・いちろう)

1990年東京医科歯科大学医学部卒業。専門は膝関節外科、再生医療  
東京医科歯科大学医学部附属病院整形外科  
(東京都文京区湯島 1-5-45)

### 専門医からのメッセージ

骨は体重がかかると、だんだん弱くなります。手術のあと、早く仕事やスポーツを再開するためには、入院中はもちろんですが、退院したあとも積極的に体を動かすことが大切です。

退院後は、特に膝を曲げたり伸ばしたりする運動や、大腿四頭筋などを強化する運動を中心としたリハビリテーションに取り組みます。近くにリハビリテーション専門の医療機関があれば、受診して指導を受けながら取り組めます。実際には、そうした医療機関が近くないことが多いので、入院中に退院後のリハビリテーションについても指導を受けておくことが重要です。

もっと知りたい

# すり減った軟骨を再生させる新しい治療に期待

## ◆軟骨再生治療とは

関節軟骨は、再生能力が非常に低い組織です。そのため、変形性膝関節症で関節軟骨が欠損すると、再生が極めて困難です。その関節軟骨を患者さん自身の細胞を使って再生させるのが、「軟骨再生治療」です。

現状では、軟骨再生治療のよい対象になるのは大腿骨の関節軟骨だけがすり減っていて、半月板が内側と外側の両方とも残っている場合です。脛骨の関節軟骨も傷んでいると治療が難しくなりますし、半月板が傷ついていたたり、なかつたりすると膝の「グツション」がないため、関節軟骨が再生しても短期間で再びすり減ってしまいます。

現在は、主に2つの方法の研究が進んでいます。

## ◆軟骨細胞を移植する方法

患者さんの関節軟骨を採取し、酵素で分

解して細胞を取り出し、培養して増やします。その後、ゼリーのような「コラーゲンゲル」の中に入れて合計3〜4週間培養します。培養後、膝関節の皮膚を切開して、関節軟骨の欠損部に「コラーゲンゲルごと関節軟骨細胞を移植します。そして、骨の表面を包んでいる「骨膜」で覆って固定すると、関節軟骨が再生してきます。骨膜は患者さんのものを採取して使います。

今のところ、最も進んでいる軟骨再生治療で、2013年中には健康保険が適用される予定です。

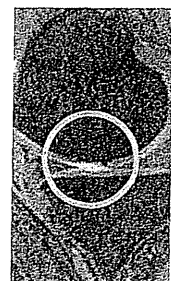
## ◆幹細胞を移植する方法

さまざまな組織に分化する幹細胞の中でも、複製能力に優れ、軟骨に分化しやすい滑膜の「間葉系幹細胞」を使う方法です。膝の関節包を裏打ちする滑膜から組織を採取し、酵素で処理して間葉系幹細胞を取り出します。そして、患者さんの血液から赤血

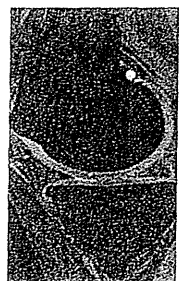
球や白血球、血小板などの血液細胞を取り除いた血清成分を用いて、2週間程度培養します。培養後、膝関節の皮膚に小さな孔を開け、関節鏡を使って軟骨の欠損部に細胞の浮遊液をのせ、10分間程度その状態を保ちます。すると、間葉系幹細胞が沈んで欠損部に接着し、関節軟骨が再生します。間葉系幹細胞を移植する手術は、まだ臨床研究の段階です。

## 幹細胞移植の効果

移植前



2年後



移植前は丸く囲んだ部分で関節軟骨の欠損部が白っぽく映っている。移植2年後には白っぽい部分がなくなり、関節軟骨が厚くなっている。